This is a digital copy of a book that was preserved for generations on library shelves before it was carefully scanned by Google as part of a project to make the world's books discoverable online.

It has survived long enough for the copyright to expire and the book to enter the public domain. A public domain book is one that was never subject to copyright or whose legal copyright term has expired. Whether a book is in the public domain may vary country to country. Public domain books are our gateways to the past, representing a wealth of history, culture and knowledge that's often difficult to discover.

Marks, notations and other marginalia present in the original volume will appear in this file - a reminder of this book's long journey from the publisher to a library and finally to you.

Usage guidelines

Google is proud to partner with libraries to digitize public domain materials and make them widely accessible. Public domain books belong to the public and we are merely their custodians. Nevertheless, this work is expensive, so in order to keep providing this resource, we have taken steps to prevent abuse by commercial parties, including placing technical restrictions on automated querying.

We also ask that you:

+ *Make non-commercial use of the files* We designed Google Book Search for use by individuals, and we request that you use these files for personal, non-commercial purposes.

+ *Refrain from automated querying* Do not send automated queries of any sort to Google's system: If you are conducting research on machine translation, optical character recognition or other areas where access to a large amount of text is helpful, please contact us. We encourage the use of public domain materials for these purposes and may be able to help.

+ *Maintain attribution* The Google "watermark" you see on each file is essential for informing people about this project and helping them find additional materials through Google Book Search. Please do not remove it.

+ *Keep it legal* Whatever your use, remember that you are responsible for ensuring that what you are doing is legal. Do not assume that just because we believe a book is in the public domain for users in the United States, that the work is also in the public domain for users in other countries. Whether a book is still in copyright varies from country to country, and we can't offer guidance on whether any specific use of any specific book is allowed. Please do not assume that a book's appearance in Google Book Search means it can be used in any manner anywhere in the world. Copyright infringement liability can be quite severe.

About Google Book Search

Google's mission is to organize the world's information and to make it universally accessible and useful. Google Book Search helps readers discover the world's books while helping authors and publishers reach new audiences. You can search through the full text of this book on the web at `http://books.google.com/`

Über dieses Buch

Dies ist ein digitales Exemplar eines Buches, das seit Generationen in den Regalen der Bibliotheken aufbewahrt wurde, bevor es von Google im Rahmen eines Projekts, mit dem die Bücher dieser Welt online verfügbar gemacht werden sollen, sorgfältig gescannt wurde.

Das Buch hat das Urheberrecht überdauert und kann nun öffentlich zugänglich gemacht werden. Ein öffentlich zugängliches Buch ist ein Buch, das niemals Urheberrechten unterlag oder bei dem die Schutzfrist des Urheberrechts abgelaufen ist. Ob ein Buch öffentlich zugänglich ist, kann von Land zu Land unterschiedlich sein. Öffentlich zugängliche Bücher sind unser Tor zur Vergangenheit und stellen ein geschichtliches, kulturelles und wissenschaftliches Vermögen dar, das häufig nur schwierig zu entdecken ist.

Gebrauchsspuren, Anmerkungen und andere Randbemerkungen, die im Originalband enthalten sind, finden sich auch in dieser Datei – eine Erinnerung an die lange Reise, die das Buch vom Verleger zu einer Bibliothek und weiter zu Ihnen hinter sich gebracht hat.

Nutzungsrichtlinien

Google ist stolz, mit Bibliotheken in partnerschaftlicher Zusammenarbeit öffentlich zugängliches Material zu digitalisieren und einer breiten Masse zugänglich zu machen. Öffentlich zugängliche Bücher gehören der Öffentlichkeit, und wir sind nur ihre Hüter. Nichtsdestotrotz ist diese Arbeit kostspielig. Um diese Ressource weiterhin zur Verfügung stellen zu können, haben wir Schritte unternommen, um den Missbrauch durch kommerzielle Parteien zu verhindern. Dazu gehören technische Einschränkungen für automatisierte Abfragen.

Wir bitten Sie um Einhaltung folgender Richtlinien:

+ *Nutzung der Dateien zu nichtkommerziellen Zwecken* Wir haben Google Buchsuche für Endanwender konzipiert und möchten, dass Sie diese Dateien nur für persönliche, nichtkommerzielle Zwecke verwenden.

+ *Keine automatisierten Abfragen* Senden Sie keine automatisierten Abfragen irgendwelcher Art an das Google-System. Wenn Sie Recherchen über maschinelle Übersetzung, optische Zeichenerkennung oder andere Bereiche durchführen, in denen der Zugang zu Text in großen Mengen nützlich ist, wenden Sie sich bitte an uns. Wir fördern die Nutzung des öffentlich zugänglichen Materials für diese Zwecke und können Ihnen unter Umständen helfen.

+ *Beibehaltung von Google-Markenelementen* Das "Wasserzeichen" von Google, das Sie in jeder Datei finden, ist wichtig zur Information über dieses Projekt und hilft den Anwendern weiteres Material über Google Buchsuche zu finden. Bitte entfernen Sie das Wasserzeichen nicht.

+ *Bewegen Sie sich innerhalb der Legalität* Unabhängig von Ihrem Verwendungszweck müssen Sie sich Ihrer Verantwortung bewusst sein, sicherzustellen, dass Ihre Nutzung legal ist. Gehen Sie nicht davon aus, dass ein Buch, das nach unserem Dafürhalten für Nutzer in den USA öffentlich zugänglich ist, auch für Nutzer in anderen Ländern öffentlich zugänglich ist. Ob ein Buch noch dem Urheberrecht unterliegt, ist von Land zu Land verschieden. Wir können keine Beratung leisten, ob eine bestimmte Nutzung eines bestimmten Buches gesetzlich zulässig ist. Gehen Sie nicht davon aus, dass das Erscheinen eines Buchs in Google Buchsuche bedeutet, dass es in jeder Form und überall auf der Welt verwendet werden kann. Eine Urheberrechtsverletzung kann schwerwiegende Folgen haben.

Über Google Buchsuche

Das Ziel von Google besteht darin, die weltweiten Informationen zu organisieren und allgemein nutzbar und zugänglich zu machen. Google Buchsuche hilft Lesern dabei, die Bücher dieser Welt zu entdecken, und unterstützt Autoren und Verleger dabei, neue Zielgruppen zu erreichen. Den gesamten Buchtext können Sie im Internet unter `http://books.google.com` durchsuchen.

MEDICAL SCHOOL
LIBRARY

~~Verhandlungen~~

Deutschen Gesellschaft für Chirurgie:

Verhandlungen

Siebenunddreissigster Congress,

abgehalten zu Berlin, 21.—24. April 1908.

Mit 6 Tafeln und Textfiguren.

Berlin 1908.

Verlag von August Hirschwald.

NW. Unter den Linden 68.

OF CALIF
SCHOOL

Inhalt.

			Seite
A)	I.	Verzeichniss der Vorträge, Demonstrationen und Discussionen	III—XII
		Anhang: Zu Protokoll gegebene Vorträge . . .	XII
	II.	Verzeichniss der grösseren Vorträge und Abhandlungen	XIII—XIV
B)	I.	Alphabetische Redner-Liste	XV—XXIV
	II.	Alphabetisches Sach-Register	XXV—XLI
C)	I.	Einladungs-Rundschreiben	XLII—LII
	II.	Statuten und Geschäftsordnung	LIII—LVII
	III.	Bestimmungen über die Herausgabe der Verhandlungen	LVIII
	IV.	Bestimmungen über die Verwaltung des Vermögens	LIX
	V.	Bestimmungen über die Verwaltung des Langenbeckhauses	LX
D)		Verzeichniss der Mitglieder der Gesellschaft . . .	LXI—CVII

A.

I. Verzeichniss der Vorträge, Demonstrationen und Discussionen.

Erster Sitzungstag, Dienstag, den 21. April 1908.

Vormittags-Sitzung 10 Uhr.

Eröffnung der Versammlung durch den Vorsitzenden. Jahresbericht S. 1—7. — Wahl der Ausschussmitglieder S. 6—7. — Bericht der Bibliotheks-Commission S. 7—9. — Geschäftliche Mittheilungen S. 9—11.

1) Herr Trendelenburg (Leipzig), Behandlung der Embolien . . . . . I. 11. II. 89.

2) Herr Kümmell (Hamburg), Abkürzung des Heilverfahrens Laparotomirter durch frühes Aufstehenlassen . . . . . I. 11. II. 1.

3) Herr Alexander Fränkel (Wien), Postoperative Thrombose und Embolie . . . . . I. 11. II. 16.

Seite

4) Herr Ranzi (Wien), Ueber postoperative Lungencomplicationen, insbesondere Embolien . . . I. 11. II. 439.

Discussion zu No. 1—4, Thrombose u. Embolien: Herren Borelius (Lund), Rehn (Frankfurt a. M.), Lauenstein (Hamburg), Abel (Berlin), Meinert (Dresden), Olshausen (Berlin), Müller (Rostock), Gebele (München), Henle (Dortmund), Hochenegg (Wien), Körte (Berlin), Krönlein (Zürich), Heller (Quedlinburg), Löbker (Bochum), von Eiselsberg (Wien), Trendelenburg (Leipzig), Kümmell (Hamburg) S. 11—23.

5) Herr Czerny (Heidelberg), Ueber Blitzbehandlung des Krebses . . . . . I. 23. II. 79.

Discussion zu Krebsbehandlung: Herren Sonnenburg (Berlin), Kurt Schultze (Berlin), Funcke (Wien), Radiumbehandlung maligner Tumoren, Abel (Berlin), Rosenkranz (Berlin-Schöneberg), Krumm (Karlsruhe), Perthes (Leipzig), Steinthal (Stuttgart) S. 23—31, s. auch II. 135.

(Schluss der Sitzung $1^1/_4$ Uhr.)

Nachmittags-Sitzung 2 Uhr.

6) Herr Kocher (Bern), Zur Technik der Transplantation der Schilddrüse . . . . . I. 31. II. 231.
Discussion: Herren Payr (Greifswald), Garrè (Bonn), Czerny (Heidelberg), Müller (Rostock), Moskowicz (Wien), von Eiselsberg (Wien) S. 31—37.

7) Herr von Haberer (Wien), Experimentelle Verpflanzung der Nebenniere in die Niere . . . I. 37. II. 692.
Discussion: Herren Schmieden (Berlin), Störk (Wien) S. 37—39.

8) Herr Lexer (Königsberg), Die Verwendung der freien Knochenplastik nebst Versuchen über Gelenkversteifung und Gelenktransplantation . . I. 39. II. 188.

9) Herr Heidenhain (Worms), Osteoplastischer Ersatz der Tibiadiaphyse . . . . . I. 39.

10) Herr Barth (Danzig), Ueber Osteoplastik . . . I. 41. II. 154.

11) Herr Brentano (Berlin), Beitrag zur Knochenüberpflanzung in Röhrenknochendefecte . . . I. 41.

12) Herr Neumann (Berlin), Fall von Osteoplastik . I. 44.

13) Herr Braun (Zwickau), Zur Knochenplastik. (Krankendemonstration) . . . . . I. 45.

		Seite	
14)	Herr Funke (Wien), Deckung eines grossen Schädeldefectes mittelst Celluloidplatte vor 6 Jahren (Demonstration)	I. 46.	
15)	Herr Rehn (Frankfurt a. M.), Einheilung eines Elfenbeinstiftes nach Hüftresection	I. 47.	
	Discussion zu Knochenplastik: Herren v. Hacker (Graz), Axhausen (Berlin), v. Lelyveld (Utrecht), Kausch (Berlin-Schöneberg), Kostlivy (Prag), Bode (Hannover), Lexer (Königsberg) S. 48—53.		
	(Schluss der Sitzung $4^1/_4$ Uhr.)		

Zweiter Sitzungstag, Mittwoch, den 22. April 1908.

Vormittags-Sitzung 9 Uhr.

16)	Herr Neuber (Kiel), Ueber Scopolaminnarkose .	I. 53.	
17)	Herr Gilmer (München), Ueber lumbale Total-Anästhesie	I. 56.	
18)	Herr Bier (Berlin), Ueber einen neuen Weg, Localanästhesie an den Gliedmassen hervorzurufen (Demonstration)	I. 61.	II. 204.
19)	Herr Dönitz (Berlin), Thermophorkasten für Lumbalanästhesie (Demonstration)	I. 61.	
20)	Herr Gerstenberg (Berlin), Demonstration anatomischer Präparate mit Bezug auf die Lumbalanästhesie	I. 61.	
21)	Herr Oelsner (Berlin), Verwendung warmer Lösungen zur Lumbalanästhesie	I. 62.	
22)	Herr Müller (Breslau), Behandlung der Eiterungen mit proteolytischem Leukocytenferment und Antiferment	I. 63.	
23)	Herr Peiser (Breslau), Antiferment-Behandlung acuter Eiterungen	I. 67.	
24)	Herr Müller (Rostock), Demonstration von Präparaten zu Lehrzwecken	I. 69.	
25)	Herr Jos. Koch (Berlin), Differenzirung der pathogenen und saprophytischen Staphylokokken auf der Körperoberfläche des Menschen und seiner Umgebung	I. 70.	II. 270.
26)	Herr von Brunn (Tübingen), Ueber neuere Bestrebungen zur Verbesserung der Hautdesinfektion .	I. 70.	
27)	Herr Klapp (Berlin), Ueber die Wirkungsweise des Chirosoter (Hautdesinfection) (Demonstration)	I. 74.	
	Discussion: Herr Heusner (Barmen) S. 74.		

		Seite	
28)	Herr Wederhake (Düsseldorf), Desinfection der Hände und der Haut mittelst Dermagummit . .	I. 75.	
29)	Herr Chlumsky (Krakau), Eine neue einfache Methode der Catgutsterilisation	I. 75.	
30)	Herr Spechtenhauser (Wels), Ueber Wiener Draht	I. 76.	
	Discussion zur Desinfection: Herren Brunner (Münsterlingen), v. Graff (Innsbruck), Braatz (Königsberg), Evler (Treptowa.R.), Herhold (Brandenburg a. H.), Heidenhain (Worms), Kausch (Schöneberg), von Brunn (Tübingen) S. 76—80.		
31)	Herr Hochenegg (Wien), Operativ geheilte Akromegalie bei Hypophysentumor	I. 80.	
	Discussion: Herren Borchardt (Berlin), von Eiselsberg (Wien), Fritz König (Altona) S. 85 bis 87.		
32)	Herr Haasler (Halle a. S.), Beiträge zur Hirnchirurgie	I. 87.	
33)	Herr Krause (Berlin), Krankendemonstration aus der Hirnchirurgie.	I. 91.	
34)	Herr Tietze (Breslau), Beiträge zur Chirurgie des Kleinhirns	I. 97.	
35)	Herr Martens (Berlin), Zur Chirurgie der Kleinhirngeschwülste	I. 98.	
36)	Herr Borchardt (Berlin), Zur Operation der Kleinhirnbrückentumoren	I. 100.	
37)	Herr Schlesinger (Berlin), Demonstration einer geheilten traumatischen Meningitis	I. 102.	
	Discussion zu Hirnchirurgie: Herren Küttner (Breslau), Kredel (Hannover), Sticker (Berlin), Seefisch (Berlin), Adler (Berlin) S. 101—106.		
38)	Herr Payr (Greifswald), Drainage des Hirnventrikels mittels frei transplantirter Blutgefässe . .	I. 105.	II. 600.
39)	Herr Kausch (Berlin), Zur Chirurgie des kindlichen Hydrocephalus	I. 110.	
40)	Herr Heile (Wiesbaden), Zur Behandlung des Hydrocephalus	I. 112.	
41)	Herr Springer (Prag), Zur Behandlung des Hydrocephalus	I. 114.	
	Discussion: Herren Henle (Dortmund), Payr (Greifswald) S. 115.		
42)	Herr Eckstein (Berlin), Ueber Nasenplastik . .	I. 116.	

Seite

Nachmittags-Sitzung 2 Uhr.

43) Herr Kocher (Bern), Blutuntersuchungen bei Basedow . . . . . I. 118. II. 285.
Discussion: Herr Hoennicke (Dresden), Experimentell erzeugte Strumen S. 118.

44) Herr Dollinger (Budapest), Weitere Erfahrungen über subcutane Entfernung tuberculöser Halslymphdrüsen . . . . . I. 120.
Discussion: Herr Most (Breslau) S. 121.

45) Herr Braun (Zwickau), Erfolgreiche Resection der Aorta wegen eines Ganglionneuroms . . . . I. 122. II. 104.

46) Herr Doberauer (Komotau), Die Unterbindung grosser Gefässstämme mit Hülfe der allmählichen Zuschnürung . . . . . I. 122.
Discussion: Herren Martin (Cöln), Kredel (Hannover) S. 125—126.

47) Herr von Hacker (Graz), Resection und Plastik am Halstheil des Oesophagus . . . . . I. 126. II. 359.

48) Herr Völcker (Heidelberg), Ueber die Behandlung des Carcinoms der Cardia . . . . . I. 126.

49) Herr Gottstein (Breslau), Ueber Cardiospasmus (Demonstration) . . . . . I. 129. II. 470.
Discussion: Herren Czerny (Heidelberg), Der Cardiospasmus. Kuttner (Breslau), Carcinom des Oesophagus. Körte (Berlin), Carcinom des Oesophagus. Hofmeister (Stuttgart), Carcinom des Oesophagus. Lotheissen (Wien), Carcinom des Oesophagus und Cardiospasmus S. 129—133.

50) Herr Lauper (Interlaken), Dilatations- und Radium-Behandlung des Oesophaguskrebses . I. 133.
Discussion: Herr v. Hacker (Graz) S. 135.

51) Herr de Quervain (La Chaux-de-Fonds), Ueber die fibroepithelialen Neubildungen der Mamma und ihre maligne Entartung . . . . . I. 135.

(Schluss der Sitzung 4 Uhr.)

Dritter Sitzungstag, Donnerstag, den 23. April 1908.

Vormittags-Sitzung 9 Uhr.

52) Herr Brauer (Marburg a. L.), Die therapeutische Bedeutung des künstlichen Pneumothorax . . . I. 137. II. 730.

53) Herr Küttner (Breslau), Weitere Erfahrungen über Operationen in der freien Brusthöhle . . . . I. 137.

		Seite	
54)	Herr Friedrich (Marburg a. L.), Zur Operation einseitiger Lungentuberculose	I. 142.	II. 534.
55)	Derselbe, Die Lungenanpassung an grosse Volumdefekte der Lunge	I. 142.	II. 571.
56)	Herr Seidel (Dresden), Chondrotomie bei Lungenspitzentuberculose	I. 143.	
57)	Herr Dreyer (Breslau), Vergleichende experimentelle Untersuchungen über das Ueberdruck- und Unterdruck-Verfahren	I. 146.	
58)	Herr Schmieden (Berlin), Ueberdruck bei künstlicher Athmung und Narkose	I. 147.	
59)	Herr L. Mayer (Brüssel), Ein neuer Apparat zur Ueberdruck-Narkose	I. 150.	
60)	Herr Sauerbruch (Marburg), Beitrag zur Lungenchirurgie	I. 153.	
	Discussion zu Lungenchirurgie: Herren Kuhn (Cassel), Henle (Dortmund), Kausch (Schöneberg), Wendel (Magdeburg), Wullstein (Halle a. S.), Brauer (Marburg a. L.) S. 155—162.		
61)	Herr Braun (Göttingen), Demonstration eines Tumors der Pleura	I. 162.	
62)	Derselbe, Demonstration eines Enterokystoms .	I. 164.	
63)	Herr Perthes (Leipzig), Zur operativen Behandlung der chronischen Lungen-Absoesse	I. 166.	II. 214.
64)	Herr Fritz König (Altona), Ueber Rippenfracturen und traumatisches Emphysem	I. 166.	
	Discussion zu Lungenoperation: Herren Körte (Berlin), Perthes (Leipzig) S. 167—168.		
65)	Herr Foederl (Wien), Zur Therapie der Aktinomykose	I. 168.	
	Discussion: Herren Schlange (Hannover), Foederl (Wien) S. 170—171.		
66)	Herr Stumme (Wien), Schwangerschaftsveränderungen der Hypophysis	I. 171.	
	Discussion: Herr von Haberer (Wien) S. 173.		
67)	Herr Salzer (Wien), Zur Anatomie der Encephalocele	I. 173.	II. 426.
68)	Herr Schöne (Marburg a. L.), Experimentelle Untersuchungen über Transplantation körperfremder Gewebe	I. 173.	
	Discussion: Herr Wullstein (Halle a. S.) S. 176.		
69)	Herr Fessler (München), Versuche über die Wirkung des Nickelmantelgeschosses	I. 178.	
70)	Herr Franz (Berlin), Ueber Krönlein'sche Schädelschüsse	I. 193.	

		Seite	
	Discussion: Herren Krönlein (Zürich), Kocher (Bern), Tilmann (Cöln), Krönlein (Zürich) S. 195—197.		
71)	Herr Göbel (Breslau), Röntgenbehandlung eines congenitalen Femursarkoms	I. 197.	II. 313.
	(Schluss der Sitzung 1 Uhr.)		

Nachmittags-Sitzung 2 Uhr.

Generalversammlung.

	Herr Köhler: Finanzbericht	I. 197.	
72)	Herr Rovsing (Kopenhagen), Directe Gastrodiaphanoskopie und Gastroskopie	I. 200.	II. 31.
	Discussion: Herren Loening (Halle a. S.), Gottstein (Breslau) S. 200—201.		
73)	Herr Rubritius (Prag), Erfolge der chirurgischen Behandlung gutartiger Magenerkrankungen . .	I. 201.	
74)	Herr Neuhaus (Berlin), Ergebnisse der functionellen Magenuntersuchungen hinsichtlich der früheren und späteren Resultate nach Gastroenterostomie	I. 205.	
75)	Herr Credé (Dresden), Gastroenterostomia caustica	I. 207.	II. 146.
76)	Herr Junghans (Liegnitz), Trichobezoar des Magens	I. 207.	
77)	Herr Middeldorpf (Hirschberg i. Schles.), Ueber Fremdkörper des Magens	I. 209.	
78)	Herr Moskowicz (Wien), Ueber aseptische Darmoperationen	I. 209.	II. 168.
	Discussion: Herren Küttner (Breslau), Langemak (Erfurt), Reichel (Chemnitz), Ranzi (Wien), Wullstein (Halle a. S.) S. 209—213, s. auch II. 685.		
	Verkündigung der Wahl des Herrn Kümmell . .	I. 212.	
79)	Herr Klapp (Berlin). Ueber chirurgische Darmentleerung und Entleerung infectiöser Flüssigkeitsansammlung	I. 213.	
	Discussion: Herr Payr (Greifswald) S. 217.		
80)	Herr Braun (Göttingen), Entzündliche Geschwülste am Darm	I. 218.	
	Discussion: Herren Jaffé (Posen), Reichel (Chemnitz), Franke (Braunschweig), Müller (Rostock), de Ruyter (Berlin), Braun (Göttingen) S. 218 bis 220.		
	(Schluss der Sitzung 4 Uhr.)		

Seite

Projectionsabend, Donnerstag, den 23. April 1908.
Beginn 8 Uhr Abends.

1. Herr Schultze (Duisburg): Die Behandlung des Klumpfusses und Plattfusses.
2. Herr Borchgrevink (Christiania): Zur Extensionsbehandlung der Fracturen der oberen Extremität.
3. Herr Rumpel (Berlin): Ueber Cysten- und Geschwulstbildungen in den Knochen.
4. Herr Dönitz (Berlin): Feststellvorrichtung am Operationstisch.
5. Herr Krönlein demonstrirt mittelst des Zeiss'schen Epidiaskops eine grössere Serie von farbigen Photographien, welche nach dem Lumière'schen Verfahren in seiner Klinik hergestellt worden sind. Sie stellen namentlich Operationspräparate aus dem Gebiete der Nieren-, Magen- und Darmchirurgie dar.

Vierter Sitzungstag, Freitag, den 24. April 1908.

Vormittags-Sitzung 9 Uhr.

81) Herr Heddaeus (Zittau), Folgen einer totalen Ausschaltung des Colon durch Vereinigung von Ileum und Flexura sigmoidea . . . . . I. 221.

82) Herr Canon (Berlin), Darmausschaltung durch Ileo-Flexurostomie . . . . . I. 224.
Discussion: Herren Petersen (Duisburg), Franke (Braunschweig), Martens (Berlin), Sprengel (Braunschweig), Körte (Berlin) S. 225—228.

83) Herr Lieblein (Prag), Ueber einen neuen Darmknopf I. 228.

84) Herr Schloffer (Innsbruck), Ueber chronisch entzündliche Bauchdeckengeschwülste . . . . I. 229.
Discussion: Herren Küttner (Breslau), Bakes (Trebitsch), Braun (Göttingen), Franke (Braunschweig), Schlange (Hannover), Hofmeister (Stuttgart), Schloffer (Innsbruck) S. 231—234.

85) Herr Brenner (Linz), Nabelbruchoperation mit Lappendoppelung . . . . . I. 234.
Discussion: Herren Wullstein (Halle), Derselbe: Demonstration seltener Hernienformen, Martin (Cöln), Heidenhain (Worms), Sprengel (Braunschweig), Bier (Berlin), Brenner (Linz) S. 237—244.

86) Herr Ritter (Greifswald), Experimentelle Untersuchungen über Einklemmung von Brüchen . . I. 244. II. 582.

87) Herr Ruge (Berlin), Chirurgische Anatomie der Gallenwege (Demonstration) . . . . . I. 244. II. 238.

Seite

88) Herr Exner (Wien) und Herr Heyrovsky (Wien), Pathologie der Cholelithiasis . . . . . I. 244. II. 45.
89) Herr Lampe (Bromberg), Demonstration eines enorm grossen Gallensteins . . . . . I. 247.
Discussion: Herren Pagenstecher (Wiesbaden), Dreyer (Breslau), Gleiss (Hamburg) S. 247—248.
90) Herr Graff (Bonn), Ueber Milzexstirpation bei Pseudoleucaemia infantum . . . . . I. 248.
Discussion: Herr Wolff (Potsdam) S. 252.
91) Herr Wilms (Basel), Zur Technik d. Prostatektomie I. 253.
92) Herr Ehrhardt (Königsberg), Ueber die operative Behandlung des Prostatacarcinoms . . . . I. 253.
93) Herr Peiser (Breslau), Ueber fötale Peritonitis . I. 254.
94) Herr Bunge (Bonn), Ueber postoperativen spastischen Darmverschluss . . . . . I. 258.
Discussion: Herren v. Brunn (Tübingen), Barth (Danzig), Heidenhain (Worms), Körte (Berlin), Müller (Rostock), Küster (Berlin), Schlesinger (Berlin), Wilms (Basel), Payr (Greifswald), Marquardt (Hagen i. Westf.), Bunge (Bonn) S. 262 bis 268.
95) Herr Zuckerkandl (Wien), Zur Diagnose und Operation von Nierensteinen . . . . . I. 268.
96) Herr Loewenhardt (Breslau), Zur Diagnostik der Hydronephrose . . . . . I. 269.
Discussion: Herren J. Israel (Berlin), Kapsammer (Wien), Tilmann (Cöln), Küster (Berlin), Kümmell (Hamburg), Zondek (Berlin), Zuckerkandl (Wien) S. 273—278.
97) Herr Pels-Leusden (Berlin), Ueber die Naht bei Zerreissung der Harnröhre am Perineum . . . I. 278.
Discussion: Herr Hinterstoisser (Teschen) S. 281.
(Schluss der Sitzung 1 Uhr.)

Nachmittags-Sitzung 2 Uhr.

98) Herr Küttner (Breslau), Zur Prognose der traumatischen Luxationen . . . . . I. 282.
99) Herr Dollinger (Budapest), Blutige Reposition veralteter Luxation des Ellbogens . . . . . I. 284.
Discussion: Herren Bardenheuer (Cöln), Wohlgemuth (Berlin), Bunge (Bonn) S. 285—288.
100) Herr Stieda (Königsberg), Coxa valga adolescentium I. 288. II. 346.
Discussion: Herren Kumaris (Athen), Sprengel (Braunschweig), Drehmann (Breslau), Hofmeister (Stuttgart), Petersen (Duisburg) S. 288 bis 289.

Seite

101) Herr Müller (Rostock), Experimentelle Gelenkmaus I. 289.
102) Herr Ludloff (Breslau), Osteochondritis dissecans des Kniegelenks . . . . . I. 290. II. 515.
Discussion: Herren Müller (Rostock), Küttner (Breslau) S. 290.
103) Herr Borchgrevink (Christiania), Ambulatorische Extensionsbehandlung der oberen Extremität . I. 290.
104) Herr Krönlein (Zürich), Ueber das Zuppinger'sche Extensionsverfahren bei Fracturen des Ober- und Unterschenkels . . . . . I. 294.
105) Herr Heusner (Barmen), Extensionsschiene für Vorderarmbruch . . . . . I. 294.
106) Herr Klapp (Berlin), Behandlung des Schlüsselbeinbruches mittels Hebelextension . . . I. 295.
107) Herr Fraenkel (Berlin), Ueber Gehverbände . I. 296.
108) Herr Lampe (Bromberg), Ein ans Krankenbett anzuschraubender Extensions- und Abductions-Apparat für die untere Extremität . . . . . I. 297.
109) Herr Manasse (Berlin), Apparat zur Anlegung fester Verbände an der unteren Extremität . . . I. 297.
110) Herr Evler (Treptow a. R.), Ueber Chromleder-Streckverbände . . . . . I. 298.
Discussion: Herren Bardenheuer (Cöln), Wullstein (Halle), Borchgrevink (Christiania), Krönlein (Zürich) S. 299—302.
111) Herr Muskat (Berlin), Beiträge zur Therapie des fixirten Plattfusses . . . . . I. 302.
112) Herr von Frisch (Wien), Zur Operation des Plattfusses . . . . . I. 305.

(Schluss der Sitzung 4 Uhr.)

Anhang.

Zu Protokoll gegebene Vorträge.

I. Herr Hofmeister (Stuttgart), T-Canüle zur Nachbehandlung operirter Trachealstenosen . I. 307.
II. Herr v. Brunn (Tübingen), Ueber die Behandlung der appendicitischen Abscesse mit primärer Naht . . . . . I. 309.
III. Derselbe, Ueber traumatische Abscesse des Mediastinum anticum . . . . . I. 312.
IV. Herr v. Saar, Ueber Myo- und Tendolyse . . I. 315.
V. Herr Pels-Leusden (Berlin), Ueber die Transformation mit Periost transplantirter Knochenstücke . . . . . I. 318.

II. Verzeichniss der grösseren Vorträge und Abhandlungen.

		Seite	
I.	Herr Kümmell (Hamburg-Eppendorf), Abkürzung des Heilungsverlaufes Laparotomirter durch frühzeitiges Aufstehen	I. 11.	II. 1.
II.	Herr Alex. Fraenkel (Wien), Ueber postoperative Thrombo-Embolie.	I. 11.	II. 16.
III.	Herr Rovsing (Kopenhagen), Gastro-Duodenoskopie und Diaphanoskopie	I. 200.	II. 31.
IV.	Herr Exner u. Herr Hans Heyrovsky (Wien), Zur Pathogenese der Cholelithiasis	I. 244.	II. 45.
V.	Herr V. Czerny (Heidelberg), Ueber die Blitzbehandlung der Krebse	I. 23.	II. 79.
VI.	Herr F. Trendelenburg (Leipzig), Ueber die operative Behandlung der Embolie der Lungenarterie	I. 11.	II. 89.
VII.	Herr H. Braun (Zwickau), Ueber Ganglioneurome. Fall von Resection und Naht der Bauchaorta	I. 122.	II. 104.
VIII.	Herr Steinthal (Stuttgart), Zur Dauerheilung des Brustkrebses	I. 31.	II. 135.
IX.	Herr Credé (Dresden), Gastroenterostomia caustica.	I. 207.	II. 146.
X.	Herr A. Barth (Danzig), Ueber Osteoplastik .	I. 41.	II. 154.
XI.	Herr Moszkowicz (Wien), Aseptische Darmoperationen.	I. 209.	II. 168.
XII.	Herr E. Lexer (Königsberg), Die Verwendung der freien Knochenplastik nebst Versuchen über Gelenkversteifung und Gelenktransplantation .	I. 39.	II. 188.
XIII.	Herr A. Bier (Berlin), Ueber einen neuen Weg Localanästhesie an den Gliedmaassen zu erzeugen	I. 61.	II. 204.
XIV.	Herr Perthes (Leipzig), Zur operativen Behandlung des chronischen Lungenabscesses . . .	I. 166.	II. 214.
XV.	Herr Th. Kocher (Bern), Ueber Schilddrüsentransplantation	I. 31.	II. 231.
XVI.	Herr Ernst Ruge (Berlin), Beiträge zur chirurgischen Anatomie der grossen Gallenwege .	I. 244.	II. 238.
XVII.	Herr Josef Koch (Berlin), Die Differenzirung der pathogenen und saprophytischen Staphylokokken	I. 70.	II. 270.
XVIII.	Herr Th. Kocher (Bern), Blutuntersuchungen bei Morbus Basedowii mit Beiträgen zur Frühdiagnose und Theorie der Krankheit . . .	I. 118.	II. 285.

		Seite	
XIX.	Herr Carl Goebel (Breslau), Ueber congenitales Femursarkom, geheilt durch operative und Röntgenbehandlung nebst Bemerkungen über congenitale maligne Tumoren	I. 197.	II. 313.
XX.	Herr A. Stieda (Königsberg), Ueber Coxa valga adolescentium	I. 288.	II. 346.
XXI.	Herr v. Hacker (Graz), Ueber Resection und Plastik am Halsabschnitt der Speiseröhre, insbesondere beim Carcinom	I. 126.	II. 359.
XXII.	Herr Salzer (Wien), Zur Anatomie der Cephalocelen	I. 173.	II. 426.
XXIII.	Herr Ranzi (Wien), Ueber postoperative Lungencomplicationen embolischer Natur	I. 11.	II. 439.
XXIV.	Herr G. Gottstein (Breslau), Weitere Fortschritte in der Therapie des chronischen Cardiospasmus	I. 129.	II. 470.
XXV.	Herr K. Ludloff (Breslau), Zur Frage der Osteochondritis dissecans am Knie	I. 290.	II. 515.
XXVI.	Herr P. L. Friedrich (Marburg), Die operative Beeinflussung einseitiger Lungenphthise durch totale Brustwandmobilisirung und Lungenentspannung (Pleuro-Pneumolysis totalis) . . .	I. 142.	II. 534.
XXVII.	Herr P. L. Friedrich (Marburg), Ueber den Raumausgleich in der Brusthöhle nach einseitiger Lungenamputation, nebst Bemerkungen über das operative Mediastinalemphysem	I. 142.	II. 571.
XXVIII.	Herr Carl Ritter (Greifswald), Experimentelle Untersuchungen über Einklemmung von Brüchen	I. 244.	II. 582.
XXIX.	Herr E. Payr (Greifswald), Drainage der Hirnventrikel mittelst frei transplantirter Blutgefässe	I. 105.	II. 600.
XXX.	Herr Wullstein (Halle a. S.), Ueber aseptische Darmoperationen	I. 213.	II. 685.
XXXI.	Herr O. Stoerk und Herr H. v. Haberer (Wien), Ueber das Verhalten intrarenal eingepflanzten Nebennierengewebes	I. 37.	II. 692.
XXXII.	Herr L. Brauer (Marburg), Ueber Indicationen und therapeutische Erfolge des künstlichen Pneumothorax	I. 162.	II. 730.

B.

I. Alphabetische Rednerliste.

(Die in Klammern stehende No. bedeutet die No. der Tagesordnung. — „D." = Discussion.)

A.

		Seite
Herr Abel (Berlin), D. — Thrombose und Embolie . .	I. 14.	
Derselbe, D. — Krebsbehandlung	I. 27.	
Herr Adler (Pankow-Berlin), D. — Hirnchirurgie . .	I. 106.	
Herr Axhausen (Berlin), D. — Knochenplastik . . .	I. 49.	

B.

Herr Bade (Hannover), D. — Knochenplastik	I. 52.	
Herr Bakes (Trebitsch), D. — Bauchdeckengeschwülste .	I. 231.	
Herr Bardenheuer (Cöln), D. — Schulterluxationen .	I. 285.	
Derselbe, D. — Extensionsbehandlung	I. 299.	
Herr Barth (Danzig), Ueber Osteoplastik (No. 10) . .	I. 41.	II. 154.
Derselbe, D. — Postoperativer spastischer Darmverschluss	I. 263.	
Herr Bier (Berlin), Ueber einen neuen Weg, Localanästhesie an den Gliedmaassen hervorzurufen (No. 18) . .	I. 61.	II. 204.
Derselbe, D. — Nabelbruchoperationen	I. 242.	
Herr Borchardt (Berlin), Zur Operation der Kleinhirnbrückentumoren (No. 36)	I. 100.	
Derselbe, D. — Operativ geheilte Akromegalie bei Hypophysentumor	I. 85.	
Herr Borchgrevink (Christiania), Ambulatorische Extensionsbehandlung der oberen Extremität (No. 103)	I. 290.	
Derselbe, D. — Extensionsbehandlung	I. 301.	
Herr Borelius (Lund), D. — Thrombose und Embolie .	I. 11.	
Herr Braatz (Königsberg), D. — Desinfection . . .	I. 78.	
Herr Brauer (Marburg a. L.), Die therapeutische Bedeutung des künstlichen Pneumothorax (No. 52)	I. 137.	II. 730.
Derselbe, D. — Lungenchirurgie	I. 162.	
Herr Braun (Göttingen), Demonstration eines Tumors der Pleura (No. 61)	I. 162.	

	Seite	
Herr Braun (Göttingen), Demonstration eines Enterokystoms (No. 62)	I. 164.	
Derselbe, Entzündliche Geschwülste am Darm (No. 80)	I. 218.	
Derselbe, D. zum gleichen Thema	I. 220.	
Derselbe, D. — chron. entz. Bauchdeckengeschwülste .	I. 232.	
Herr Braun (Zwickau), Zur Knochenplastik (Krankendemonstration) (No. 13)	I. 45.	
Derselbe, Erfolgreiche Resection der Aorta wegen eines Ganglionneuroms (No. 45)	I. 122.	II. 104.
Herr Brenner (Linz), Nabelbruchoperationen mit Lappendoppelung (No. 85)	I. 234.	
Derselbe, D. — Nabelbruchoperationen	I. 243.	
Herr Brentano (Berlin), Knochenüberpflanzung in Röhrenknochendefecte (No. 11)	I. 41.	
Herr v. Brunn (Tübingen), Ueber neuere Bestrebungen zur Verbesserung der Hautdesinfection (No. 26) .	I. 70.	
Derselbe, D. — Desinfection	I. 80.	
Derselbe, D. — Postoperativer spastischer Darmverschluss	I. 262.	
Derselbe, Ueber die Behandlung appendicitischer Abscesse (zu Protokoll, Anhang)	I. 309.	
Herr Brunner (Münsterlingen), D. — Desinfection . .	I. 76.	
Herr Bunge (Bonn), Ueber postoperativen spastischen Darmverschluss (No. 94)	I. 258.	
Derselbe, D. — Postoperativ. spastischer Darmverschluss	I. 267.	
Derselbe, D. — Ellenbogenluxation	I. 287.	

C.

Herr Canon (Berlin), Darmausschaltung durch Ileo-Flexurostomie (No. 82)	I. 224.	
Herr v. Chlumsky (Krakau), Neue einfache Methode der Catgutsterilisation (No. 29)	I. 75.	
Herr Credé (Dresden), Gastroenterostomia caustica (No. 75)	I. 207.	II. 146.
Herr Czerny (Heidelberg), Blitzbehandlung des Krebses (No. 5)	I. 23.	II. 79.
Derselbe, D. — Transplantation der Schilddrüse . .	I. 35.	
Derselbe, D. — Cardiospasmus	I. 129.	

D.

Herr Doberauer (Komotau), Die Unterbindung grosser Gefässstämme durch allmähliche Zuschnürung (No. 46)	I. 122.	
Herr Dönitz (Berlin), Thermophorkasten für Lumbalanästhesie (Demonstration) (No. 19)	I. 61.	
Herr Dollinger (Budapest), Subcutane Entfernung tuberculöser Halslymphdrüsen (No. 44)	I. 120.	
Derselbe, Blutige Reposition veralteter Luxation des Ellenbogens (No. 99)	I. 284.	

Seite

Herr Drehmann (Breslau), D. — Coxa valga adolescentium I. 289.
Herr Dreyer (Breslau), Vergleichende experimentelle Untersuchungen über das Ueberdruck- und Unterdruckverfahren (No. 57) . . . . . I. 146.
Derselbe, D. — Gallensteine . . . . . I. 248.

E.

Herr Eckstein (Berlin), Nasenplastik (No. 42) . . . I. 116.
Herr Ehrhardt (Königsberg), Operative Behandlung des Prostatacarcinoms (No. 92) . . . . . I. 253.
Herr v. Eiselberg (Wien), D. — Thrombose und Embolie I. 21.
Derselbe, D. — Transplantation der Schilddrüse . . I. 36.
Derselbe, D. — Operativ geheilte Akromegalie bei Hypophysentumor . . . . . I. 86.
Herr Evler (Treptow a. R.), Chromleder-Streckverbände (No. 110) . . . . . I. 298.
Derselbe, D. — Desinfection . . . . . I. 78.
Herr Exner (Wien), Pathologie der Cholelithiasis (No. 88) I. 244. II. 45.

F.

Herr Fessler (München), Wirkung des Nickelmantelgeschosses (No. 69) . . . . . I. 178.
Herr Foederl (Wien), Therapie der Aktinomykose (No. 65) I. 168.
Derselbe, D. zum selben Thema . . . . . I. 170.
Herr Alex. Fränkel (Wien), Postoperative Thrombose und Embolie (No. 3) . . . . . I. 11. II. 16.
Herr Fränkel (Berlin), Ueber Gehverbände (No. 107) . I. 296.
Herr Franke (Braunschweig), D. — Entzündliche Darmgeschwülste . . . . . I. 218.
Derselbe, D. — Darmausschaltung . . . . . I. 226.
Derselbe, D. — Chronische entzündliche Bauchdeckengeschwülste . . . . . I. 232.
Herr Franz (Berlin), Krönlein'sche Schädelschüsse (No. 70) . . . . . I. 193.
Herr Friedrich (Marburg a. L.), Operation einseitiger Lungentuberculose (No. 54) . . . . . I. 142. II. 534.
Derselbe, Lungenanpassung an grosse Volumdefecte der Lunge (No. 55) . . . . . I. 142. II. 571.
Herr v. Frisch (Wien), Operation des Plattfusses (No. 112) I. 305.
Herr Funke (Wien), Deckung eines grossen Schädeldefectes mittels Celluloidplatte vor 6 Jahren (Demonstration) (No. 14) . . . . . I. 46.
Derselbe, D. — Krebsbehandlung (Radium) . . . . I. 25.

G.

Herr Garrè (Bonn), D. — Transplantation der Schilddrüse I. 34.
Herr Gebele (München), D. — Thrombose und Embolie I. 16.

Seite

Herr Gerstenberg (Berlin), Demonstration anatomischer Präparate mit Bezug auf die Lumbalanästhesie (No. 20) I. 61.
Herr Gilmer (München), Ueber lumbale Totalanästhesie (No. 17) . . . . . I. 56.
Herr Gleiss (Hamburg), D. — Gallensteine . . . . I. 248.
Herr Göbel (Breslau), Röntgenbehandlung eines congenitalen Femursarkoms (No. 71) . . . . . I. 197. II. 313.
Herr Gottstein (Breslau), Ueber Cardiospasmus (No. 49) I. 129. II. 470.
Derselbe, D. — Magenuntersuchung (Durchleuchtung) . I. 201.
Herr Graff (Bonn), Ueber Milzexstirpation bei Pseudoleucaemia infantum (No. 90) . . . . . I. 248.
Herr v. Graff (Innsbruck), D. — Desinfection . . . I. 77.

H.

Herr Haasler (Halle a. S.), Beiträge zur Hirnchirurgie (No. 32) . . . . . I. 87.
Herr v. Haberer (Wien), Experimentelle Verpflanzung der Nebenniere in die Niere (No. 7) . . . . . I. 37. II. 692.
Derselbe, D. — Schwangerschaftsveränderungen der Hypophysis . . . . . I. 173.
Herr v. Hacker (Graz), Resection und Plastik am Halstheil des Oesophagus (No. 47) . . . . . I. 126. II. 359.
Derselbe, D. — Knochenplastik . . . . . I. 48.
Derselbe, D. — Oesophaguskrebs . . . . . I. 135.
Herr Heddaeus (Zittau), Folgen einer totalen Ausschaltung des Colon durch Vereinigung des Ileum und Flexura sigmoidea (No. 81) . . . . . I. 221.
Herr Heidenhain (Worms), Osteoplastischer Ersatz der Tibiadiaphyse (No. 9) . . . . . I. 39.
Derselbe, D. — Desinfection . . . . . I. 79.
Derselbe, D. — Nabelbruchoperationen . . . . . I. 241.
Derselbe, D. — Postoperativer spastischer Darmverschluss I. 264.
Herr Heile (Wiesbaden), Behandlung des Hydrocephalus (No. 40) . . . . . I. 112.
Herr Heller (Quedlinburg), D. — Thrombose und Embolie I. 20.
Herr Henle (Dortmund), D. — Thrombose und Embolie I. 17.
Derselbe, D. — Lungenchirurgie . . . . . I. 155.
Derselbe, D. — Hydrocephalusbehandlung . . . . I. 115.
Herr Herhold (Brandenburg a. H.), D. — Desinfection . I. 78.
Herr Heusner (Barmen), Extensionsschiene für Vorderarmbruch (No. 105) . . . . . I. 294.
Derselbe, D. — Wirkungsweise des Chirosoter . . . I. 74.
Herr Heyrovsky (Wien), Pathologie der Cholelithiasis (No. 88) . . . . . I. 245. II. 45.
Herr Hinterstoisser (Teschen), D. — Naht bei Harnröhrenzerreissung . . . . . I. 281.

Seite

Herr Hochenegg (Wien), Operativ geheilte Akromegalie bei Hypophysentumor (No. 31) . . . . . I. 80.
Derselbe, D. — Thrombose und Embolie . . . . I. 17.
Herr Hoennicke (Dresden), D. — Experimentell erzeugte Strumen . . . . . I. 118.
Herr Hofmeister (Stuttgart), D. — Oesophaguscarcinom und Cardiospasmus . . . . . I. 131.
Derselbe, Trachealcanüle zur Nachbehandlung operirter Trachealstenosen (zu Protokoll, Anhang) . . . I. 307.
Derselbe, D. — Bauchdeckengeschwülste . . . . I. 234.
Derselbe, D. — Coxa valga adolescentium . . . . I. 289.

I. J.

Herr Jaffé (Posen), D. — Entzündliche Darmgeschwülste I. 218.
Herr J. Israel (Berlin), D. — Nierensteinoperation . . I. 273.
Herr Junghans (Liegnitz), Trichobezoar des Magens (No. 76) I. 207.

K.

Herr Kapsammer (Wien), D. — Nierensteinoperation . I. 274.
Herr Kausch (Berlin-Schöneberg), Chirurgie des kindlichen Hydrocephalus (No. 39) . . . . . I. 110.
Derselbe, D. — Knochenplastik . . . . . I. 51.
Derselbe, D. — Desinfection . . . . . I. 80.
Derselbe, D. — Lungenchirurgie . . . . . I. 157.
Herr Klapp (Berlin), Wirkungsweise des Chirosoter (Demonstration) (No. 27) . . . . . I. 74.
Derselbe, Chirurgische Darmentleerung und Entleerung infectiöser Flüssigkeitsansammlung (No. 79) . . I. 213.
Derselbe, Behandlung des Schlüsselbeinbruches mittels Hebelextension (No. 106) . . . . . I. 295.
Herr Koch (Berlin), Differenzirung der pathogenen und saprophytischen Staphylokokken auf der Körperoberfläche des Menschen und seiner Umgebung (No. 25) I. 70. II. 270.
Herr Kocher (Bern), Technik der Transplantation der Schilddrüse (No. 6) . . . . . I. 31. II. 231.
Derselbe, Blutuntersuchungen bei Basedow (No. 43) . I. 118. II. 285.
Derselbe, D. — Schussverletzungen . . . . . I. 195.
Herr A. Köhler, (Berlin), Finanzbericht . . . . . I. 197—200.
Herr König (Altona), Rippenfracturen und traumatisches Emphysem (No. 64) . . . . . I. 166.
Derselbe, D. — Operativ geheilte Akromegalie bei Hypophysentumor . . . . . I. 87.
Herr Körte (Berlin), D. — Thrombose und Embolie . . I. 18.
Derselbe, D. — Oesophaguscarcinom . . . . . I. 131.
Derselbe, D. — Lungenoperationen . . . . . I. 167.
Derselbe, D. — Darmausschaltung . . . . . I. 227.
Derselbe, D. — Postoperativer spastischer Darmverschluss I. 264.

Seite

Herr Kostlivy (Prag), D. — Knochenplastik . . . . I. 51.
Herr F. Krause (Berlin), Krankendemonstrationen aus der Hirnchirurgie (No. 33) . . . . . I. 91.
Herr Kredel (Hannover), D. — Hirnchirurgie . . . I. 103.
Derselbe, D. — Unterbindung grösserer Gefässstämme mit Hülfe allmählicher Zuschnürung . . . . I. 126:
Herr Krönlein (Zürich), Das Zuppinger'sche Extensionsverfahren bei Fracturen des Ober- und Unterschenkels (No. 104) . . . . . I. 294.
Derselbe, D. — Thrombose und Embolie . . . . I. 19.
Derselbe, D. — Schussverletzungen . . . . . I. 195.
Derselbe, D. — Dasselbe . . . . . I. 197.
Derselbe, D. — Extensionsverbände . . . . . I. 302.
Herr Krumm (Karlsruhe), D. — Krebsbehandlung . . I. 29.
Herr Kümmell (Hamburg), Abkürzung des Heilverfahrens Laparotomirter durch frühes Aufstehenlassen (No. 2) I. 11. II. 1.
Derselbe, D. — Thrombose und Embolie . . . . I. 22.
Derselbe, D. — Nierensteinoperation . . . . . I. 276.
Herr Küster (Berlin), D. — Postoperativer spastischer Darmverschluss . . . . . I. 265.
Derselbe, D. — Nierensteinoperation . . . . . I. 276.
Herr Küttner (Breslau), Operationen in der freien Bauchhöhle (No. 53) . . . . . I. 137.
Derselbe, Prognose der traumatischen Luxationen (No. 98) I. 282.
Derselbe, D. — Hirnchirurgie . . . . . I. 101.
Derselbe, D. — Oesophaguscarcinom . . . . . I. 130.
Derselbe, D. — Aseptische Darmoperationen . . . I. 209.
Derselbe, D. — Bauchdeckengeschwülste (chron.-entzdl.) I. 231.
Derselbe, D. — Osteochondritis dissecans des Kniegelenkes I. 290.
Herr Kuhn (Cassel), D. — Lungenchirurgie . . . . I. 155.
Herr Kumaris (Athen), D. — Coxa valga adolescentium I. 288.

L.

Herr Lampe (Bromberg), Demonstration enorm grosser Gallensteine (No. 89) . . . . . I. 247.
Derselbe, Ein ans Krankenbett anzuschraubender Extensions- und Abductionsapparat für die untere Extremität (No. 108) . . . . . I. 297.
Herr Langemak (Erfurt), D. — Aseptische Darmoperationen I. 211.
Herr Lauenstein (Hamburg), D. — Thrombose und Embolie I. 14.
Herr Lauper (Interlaken), Dilatations- und Radiumbehandlung des Oesophaguskrebses (No. 50) . . I. 133.
Herr v. Lelyveld (Utrecht), D. — Knochenplastik . . I. 51.
Herr Lexer (Königsberg), Freie Knochenplastik nebst Versuchen über Gelenkversteifung und Gelenktransplantation (No. 8) . . . . . I. 39. II. 188.

Seite

Herr Lexer (Königsberg), D. — Knochenplastik . . . I. 52.
Herr Lieblein (Prag), Ueber einen neuen Darmknopf (No. 83) I. 228.
Herr Löbker (Bochum), D. — Thrombose und Embolie . I. 20.
Herr Loening (Halle a. S.), D. — Magenuntersuchung (Durchleuchtung) . . . . . I. 200.
Herr Loewenhardt (Breslau), Demonstration eines durch Nephrectomie gewonnenen Hydronephrosenpräparates (No. 96) . . . . . I. 269.
Herr Lotheissen (Wien), D. — Oesophaguskrebs . . I. 132.
Herr Ludloff (Breslau), Osteochondritis dissecans des Kniegelenkes (No. 102) . . . . . I. 290. II. 515.

M.

Herr Manasse (Berlin), Apparat zur Anlegung fester Verbände an der unteren Extremität (No. 109) . . . I. 297.
Herr Marquardt (Hagen i. W.), D. — Postoperativer spastischer Darmverschluss . . . . . I. 267.
Herr Martens (Berlin), Chirurgie der Kleinhirngeschwülste (No. 35) . . . . . I. 98.
Derselbe, D. — Darmausschaltung . . . . . I. 226.
Herr Martin (Cöln), D. — Nabelbruchoperationen . . I. 241.
Derselbe, D. — Unterbindung grosser Gefässstämme durch allmähliche Zuschnürung . . . . . I. 125.
Herr L. Mayer (Brüssel), Neuer Apparat zur Ueberdrucknarkose (No. 59) . . . . . I. 150.
Herr Meinert (Dresden), D. — Thrombose und Embolie I. 15.
Herr Middeldorpf (Hirschberg i. Schl.), Fremdkörper des Magens (No. 77) . . . . . I. 209.
Herr Moskowicz (Wien), Aseptische Darmoperationen (No. 78) . . . . . I. 209. II. 168.
Derselbe, D. — Transplantation der Schilddrüse . . I. 36.
Herr Most (Breslau), D. — Subcutane Entfernung tuberculöser Halslymphdrüsen . . . . . I. 121.
Herr Müller (Rostock), Demonstration von Präparaten zu Lehrzwecken (No. 24) . . . . . I. 69.
Derselbe, Experimentelle Gelenkmaus (No. 101) . . . I. 289.
Derselbe, D. — Thrombose und Embolie . . . . I. 16.
Derselbe, D. — Transplantation der Schilddrüse . . I. 35.
Derselbe, D. — Entzündliche Darmgeschwülste . . . I. 219.
Derselbe, D. — Postoperativer spastischer Darmverschluss I. 265.
Derselbe, D. — Osteochondritis dissecans des Kniegelenks I. 290.
Herr Müller (Breslau), Behandlung der Eiterungen mit proteolytischem Leukocytenferment und Antiferment (No. 22) . . . . . I. 63.
Herr Muskat (Berlin), Therapie des fixirten Plattfusses (No. 111) . . . . . I. 302.

Seite

N.

Herr Neuber (Kiel), Ueber Skopolamin-Narkose (No. 16) I. 53.
Herr Neuhaus (Berlin), Ergebnisse der functionellen Magenuntersuchungen hinsichtlich der früheren und späteren Resultate nach Gastroenterostomie (No. 74) I. 205.
Herr Neumann (Berlin), Fall von Osteoplastik (No. 12) I. 44.

O.

Herr Oelsner (Berlin), Verwendung warmer Lösungen zur Lumbalanästhesie (No. 21) . . . . . I. 62.
Herr Olshausen (Berlin), D. — Thrombose und Embolie I. 15.

P.

Herr Pagenstecher (Wiesbaden), D. — Gallensteine . I. 247.
Herr Payr (Greifswald), Drainage des Hirnventrikels mittels frei transplantirter Blutgefässe (No. 38) . I. 105. II. 600.
Derselbe, D. — Transplantation der Schilddrüse . . I. 31.
Derselbe, D. — Hydrocephalusbehandlung . . . . I. 115.
Derselbe, D. — Chirurgische Darmentleerung und Entleerung infectiöser Flüssigkeitsansammlung . . . I. 217.
Derselbe, D. — Postoperativer spastischer Darmverschluss I. 266.
Herr Peiser (Breslau), Antifermentbehandlung akuter Eiterungen (No. 23) . . . . . I. 67.
Derselbe, Fötale Peritonitis (No. 93) . . . . . I. 254.
Herr Pels-Leusden (Berlin), Naht bei Zerreissung der Harnröhre am Perineum (No. 97) . . . . . I. 278.
Derselbe, Ueber Transformation mit Periost transplantirter Knochenstücke (zu Protokoll, Anhang) . . I. 318.
Herr Perthes (Leipzig), Operative Behandlung der chronischen Lungenabscesse (No. 63) . . . . . I. 166. II. 214.
Derselbe, D. — Krebsbehandlung . . . . . I. 30.
Derselbe, D. — Lungenoperationen . . . . . I. 167.
Herr Petersen (Duisburg), D. — Darmausschaltung . I. 225.
Derselbe, D. — Coxa valga adolescentium . . . . I. 289.

Q.

Herr de Quervain (La Chaux-de-Fonds), Fibroepitheliale Neubildungen der Mamma und ihre maligne Entartung (No. 51) . . . . . I. 135.

R.

Herr Ranzi (Wien), Postoperative Lungencomplicationen, insbesondere Embolien (No. 4) . . . . . I. 11. II. 439.
Derselbe, D. — Aseptische Darmoperationen . . . I. 212.
Herr Rehn (Frankfurt a. M.), Einheilung eines Elfenbeinstiftes nach Hüftresection (No. 15) . . . . . I. 47.

		Seite
Herr Rehn (Frankfurt a. M.), D. — Thrombose und Embolie	I. 13.	
Herr Reichel (Chemnitz), D. — Aseptische Darmoperationen	I. 211.	
Derselbe, D. — Entzündliche Darmgeschwülste . .	I. 218.	
Herr Ritter (Greifswald), Experimentelle Untersuchungen über Einklemmung von Brüchen (No. 86) . . .	I. 244.	II. 582.
Herr Rosenkranz (Schöneberg), D. — Krebsbehandlung	I. 29.	
Herr Rovsing (Kopenhagen), Directe Gastrodiaphonoskopie und Gastroskopie (No. 72)	I. 200.	II. 31.
Herr Rubritius (Prag), Chirurgische Behandlung gutartiger Magenerkrankungen (No. 73)	I. 201.	
Herr Ruge (Berlin), Chirurgische Anatomie der Gallenwege (Demonstration) (No. 87)	I. 244.	II. 238.
Herr de Ruyter (Berlin), D. — Entzündliche Darmgeschwülste	I. 220.	

S.

Herr v. Saar (Graz), Ueber traumatischen Abscess des Mediastinum anticum (zu Protokoll, Anhang) . .	I. 312.	
Derselbe, Ueber Myo- u. Tendolyse (zu Protokoll, Anhang)	I. 315.	
Herr Salzer (Wien), Anatomie der Encephalocele (No. 67)	I. 173.	II. 426.
Herr Sauerbruch (Marburg a. L.), Beitrag zur Lungenchirurgie (No. 60)	I. 153.	
Herr Schlange (Hannover), D. — Therapie der Aktinomykose	I. 170.	
Derselbe, D. — Bauchdeckengeschwülste	I. 233.	
Herr Schlesinger (Berlin), Demonstration einer geheilten traumatischen Meningitis (No. 37)	I. 102.	
Derselbe, D. — Postoperativer spastischer Darmverschluss	I. 266.	
Herr Schloffer (Innsbruck), Chronisch - entzündliche Bauchdeckengeschwülste (No. 84)	I. 229.	
Derselbe, D. zum selben Thema	I. 234.	
Herr Schmieden (Berlin), Ueberdruck bei künstlicher Athmung und Narkose (No. 58)	I. 147.	
Derselbe, D. — Verpflanzung der Nebenniere in die Niere	I. 37.	
Herr Schöne (Marburg a. L.), Transplantation körperfremder Gewebe (No. 68)	I. 173.	
Herr Kurt Schultze (Berlin), D. — Krebsbehandlung .	I. 25.	
Herr Seefisch (Berlin), D. — Hirnchirurgie	I. 105.	
Herr Seidel (Dresden), Chondrotomie bei Lungenspitzentuberculose (No. 56)	I. 143.	
Herr Sonnenburg (Berlin), D. — Krebsbehandlung .	I. 23.	
Herr Spechtenhauser (Wels), Ueber Wiener Draht (No. 30)	I. 76.	
Herr Sprengel (Braunschweig), D. — Nabelbruchoperationen	I. 242.	
Derselbe, D. — Darmausschaltung	I. 227.	
Derselbe, D. — Coxa valga adolescentium	I. 288.	

		Seite
Herr Springer (Prag), Behandl. des Hydrocephalus (No. 41)	I. 114.	
Herr Steinthal (Stuttgart), D. — Krebsbehandlung . .	I. 31.	II. 135.
Herr Sticker (Berlin), D. — Hirnchirurgie	I. 104.	
Herr Stieda (Königsberg), Coxa valga adolescentium (No. 100)	I. 288.	II. 346.
Herr Störk (Wien), D. — Experimentelle Verpflanzung der Nebenniere in die Niere	I. 38.	II. 692.
Herr Stumme (Wien), Schwangerschaftsveränderungen der Hypophysis (No. 66)	I. 171.	

T.

Herr Tietze (Breslau), Chirurgie des Kleinhirns (No. 34)	I. 97.	
Herr Tilmann (Cöln), D. — Nierensteinoperation . .	I. 275.	
Derselbe, D. — Schussverletzungen	I. 196.	
Herr Trendelenburg (Leipzig), Behandlung der Embolien (No. 1)	I. 11.	II. 89.
Derselbe, D. — Thrombose und Embolie	I. 21.	

V.

Herr Völcker (Heidelberg), Behandlung des Carcinoms der Cardia (No. 48)	I. 126.	

W.

Herr Wederhake (Düsseldorf), Desinfection der Hände und der Haut mittels Dermagummit (No. 28) . .	I. 75.	
Herr Wendel (Magdeburg), D. — Lungenchirurgie . .	I. 158.	
Herr Wilms (Basel), Technik der Prostatectomie (No. 91)	I. 253.	
Derselbe, D. — Postoperativer spastischer Darmverschluss	I. 266.	
Herr Wolff (Potsdam), D. — Milzexstirpation bei Pseudoleucaemia infantum	I. 252.	
Herr Wohlgemuth (Berlin), D. — Schulterluxationen .	I. 286.	
Herr Wullstein (Halle a. S.), D. — Lungenchirurgie .	I. 159.	
Derselbe, Seltene Hernien	I. 239.	
Derselbe, D. — Transplantation körperfremder Organe	I. 176.	
Derselbe, D. — Aseptische Darmoperationen . . .	I. 213.	II. 685.
Derselbe, D. — Nabelbruchoperationen	I. 237.	
Derselbe, D. — Extensionsbehandlung	I. 300.	

Z.

Herr Zondek (Berlin), D. — Nierensteinoperation . .	I. 277.	
Herr Zuckerkerkandl (Wien), Diagnose und Operation von Nierensteinen (No. 95)	I. 268.	
Derselbe, D. — Zu demselben Thema	I. 278.	

II. Alphabetisches Sachregister.

(Die in Klammern stehende No. bedeutet die No. der Tagesordnung. — „D“ = Discussion.)

A.

		Seite	
Abscesse, zur Behandlung appendicitischer	v. Brunn (zu Protokoll, Anhang)	I. 309.	
Abscesse, traumatische des Mediastinum anticum	v. Saar (zu Protokoll, Anhang)	I. 312.	
Abductions- und Extensionsapparat für die untere Extremität, ans Krankenbett anzuschrauben . .	Lampe (108)	I. 297.	
	D. — s. Extensionsbehandlung		
Akromegalie, operativ geheilte A. bei Hypophysentumor	Hochenegg (31)	I. 80.	
	D. — Borchardt	I. 85.	
	D. — v. Eiselsberg	I. 86.	
	D. — Fritz König	I. 87.	
Aktinomykose, Therapie	Föderl (65)	I. 168.	
	D. — Schlange	I. 170.	
	D. — Föderl	I. 170.	
Anästhesie, lumbale Total-A. . . .	Gilmer (17)	I. 56.	
Anästhesie, Local-, neuer Weg, dieselbe an den Gliedmaassen hervorzurufen	Bier (18)	I. 61.	II. 204.
Anästhesie, Lumbal-, Thermophorkasten für L. (Demonstration) . .	Dönitz (19)	I. 61.	
Anästhesie, Lumbal-, Demonstration anatomischer Präparate mit Bezug auf die	Gerstenberg (20)	I. 61.	
Anästhesie, Lumbal-, Verwendung warmer Lösungen zur	Oelsner (21)	I. 62.	
Antiferment, Behandlung d. Eiterungen mit proteolytischem Leukocytenferment und A.	Müller (22)	I. 63.	
Antifermentbehandlung acuter Eiterung	Peiser (23)	I. 67.	

		Seite	
Aorta, erfolgreiche Resection der A. wegen eines Ganglionneuroms . .	Braun (45)	I. 122.	II. 104.
Apparat zur Anlegung fester Verbände an der unteren Extremität . . .	Manasse (109)	I. 297.	
	D. — s. Extensionsbehandlung		
Aseptische Darmoperationen . . .	Moskowicz (78)	I. 209.	II. 168.
	D. — Küttner	I. 209.	
	D. — Langemak	I. 211.	
	D. — Reichel	I. 211.	
	D. — Ranzi	I. 212.	
	D. — Wullstein	I. 213.	II. 685.
Aufstehenlassen, frühes, Abkürzung des Heilverfahrens Laparotomirter durch	Kümmell (2)	I. 11.	II. 1.
	D. — s. Thrombose und Embolie		
Ausschaltung, totale A. des Colon durch Vereinigung von Ileum u. Flexura sigmoidea	Heddaeus (81)	I. 221.	
	D. — s. Darmausschaltung		

B.

Basedow'sche Krankheit, Blutuntersuchungen bei	Kocher (43)	I. 118.	II. 285.
	D. — Hoennicke	I. 118.	
Bauchdeckengeschwülste, chron. entzündliche	Schloffer (84)	I. 229.	
	D. — Küttner	I. 231.	
	D. — Bakes	I. 231.	
	D. — Braun	I. 232.	
	D. — Franke	I. 232.	
	D. — Schlange	I. 233.	
	D. — Hofmeister	I. 234.	
	D. — Schloffer	I. 234.	
Blitzbehandlung des Krebses . . .	Czerny (5)	I. 23.	II. 79.
	D. — s. Krebsbehandlung		
Blutuntersuchungen bei Basedow . .	Kocher (43)	I. 118.	
	D. — Hoennicke	I. 118.	
Brucheinklemmung, experiment. Untersuchung	Ritter (86)	I. 244.	II. 582.
Brusthöhle, Operation in der freien .	Küttner (53)	I. 137.	
	D. — s. Lungenchirurgie.		

			Seite
C.			
Carcinom der Cardia, Behandlung .	Voelcker (48)	I. 126.	
	D. — Küttner	I. 130.	
	D. — Körte	I. 131.	
	D. — Hofmeister	I. 131.	
	D. — Lotheissen	I. 132.	
	D. — v. Hacker	I. 135.	
Cardiacarcinom s. Carcinom			
Cardiospasmus, über C. (Demonstrat.)	Gottstein (49)	I. 129.	II. 470.
	D. — Czerny	I. 129.	
	D. — Hofmeister	I. 131.	
Catgutsterilisation, neue einfache Methode	Chlumsky (29)	I. 75.	
	D. — s. Desinfection		
Celluloidplatte, Deckung eines grossen Schädeldefectes vermittelst C. vor 6 Jahren (Demonstration) . . .	Funke (14)	I. 46.	
	D. — s. Knochenplastik		
Chirosoter, Wirkungsweise desselben (Demonstration)	Klapp (27)	I. 74.	
	D. — Heusner	I. 74.	
Cholelithiasis, Pathologie	Exner (88)	I. 245.	II. 45.
Chondrotomie bei Lungenspitzentuberculose	Seidel (56)	I. 143.	
	D. — s. Lungenchir.		
Chromleder-Extensionsverbände . .	Evler (110)	I. 298.	
	D. — s. Extensionsbehandlung		
Coxa valga adolescentium	Stieda (100)	I. 288.	II. 346.
	D. — Kumaris	I. 288.	
	D. — Sprengel	I. 288.	
	D. — Drehmann	I. 289.	
	D. — Hofmeister	I. 289.	
	D. — Petersen	I. 289.	
D.			
Darmausschaltung, Folgen einer totalen Ausschaltung des Colon durch Vereinigung von Ileum und Flexura sigmoidea	Heddaeus (81)	I. 221.	
Darmausschaltung, durch Ileo-Flexurostomie	Canon (82)	I. 224.	
	D. zu 81 u. 82		
	D. — Petersen	I. 225.	
	D. — Franke	I. 226.	
	D. — Martens	I. 226.	

			Seite
	D. — Sprengel	I. 227.	
	D. — Körte	I. 227.	
Darmentleerung, chirurgische D. und Entleerung infectiöser Flüssigkeitsansammlung	Klapp (79)	I. 213.	
	D. — Payr	I. 217.	
Darmgeschwülste, entzündliche . .	Braun (80)	I. 218.	
	D. — Jaffé	I. 218.	
	D. — Reichel	I. 218.	
	D. — Franke	I. 218.	
	D. — Müller	I. 219.	
	D. — de Ruyter	I. 220.	
	D. — Braun	I. 220.	
Darmknopf, neuer	Lieblein (83)	I. 228.	
Darmoperation, aseptische	Moskowicz (78)	I. 209.	II. 168.
	D. — Küttner	I. 209.	
	D. — Langemak	I. 211.	
	D. — Reichel	I. 211.	
	D. — Ranzi	I. 212.	
	D. — Wullstein	I. 213.	II. 685.
Darmverschluss, postoperativer spastischer	Bunge (94)	I. 258.	
	D. — v. Brunn	I. 262.	
	D. — Barth	I. 263.	
	D. — Heidenhain	I. 264.	
	D. — Körte	I. 264.	
	D. — Müller	I. 265.	
	D. — Küster	I. 265.	
	D. — Schlesinger	I. 266.	
	D. — Wilms	I. 266.	
	D. — Payr	I. 266.	
	D. — Marquardt	I. 267.	
	D. — Bunge	I. 267.	
Dermagummit, Desinfection der Hände und der Haut mittelst	Wederhake (28)	I. 75.	
	D. — s. Desinfection		
Desinfection, Haut-, Verbesserung der	v. Brunn (26)	I. 70.	
Desinfection der Haut mittelst Chirosoter	Klapp (27)	I. 74.	
	D. — Heusner	I. 74.	
Desinfection der Hände und der Haut mittelst Dermagummit	Wederhake (28)	I. 75.	
D. zu Desinfection (No. 26 bis 29):	D. — Brunner	I. 76.	
	D. — v. Graff	I. 77.	

		Seite	
	D. — Braatz	I. 78.	
	D. — Evler	I. 78.	
	D. — Herhold	I. 78.	
	D. — Heidenhain	I. 79.	
	D. — Kausch	I. 80.	
	D. — v. Brunn	I. 80.	
Dilatations- und Radiumbehandlung des Oesophaguskrebses	Lauper (50)	I. 133.	
	D. — s. Oesophaguskrebs		
Draht, Ueber Wiener D.	Spechtenhauser (30)	I. 76.	

E.

Einheilung eines Elfenbeinstiftes nach Hüftresection	Rehn (15)	I. 47.	
	D. — s. Knochenplastik		
Einklemmung von Brüchen, experim. Untersuchungen	Ritter (86)	I. 244.	II. 582.
Eiterungen, Behandlung der E. mit proteolytischem Leukocytenferment und Antiferment	Müller (22)	I. 63.	
Eiterungen, Antifermentbehandl. acuter	Peiser (23)	I. 67.	
Ellenbogenluxation, veraltete, blutige Reposition	Dollinger (99)	I. 284.	
	D. — Bardenheuer	I. 285.	
	D. — Wohlgemuth	I. 286.	
	D. — Bunge	I. 287.	
Embolie, postoperative Thrombose u. E.	Alex Fränkel (3)	I. 11.	II. 16.
Embolie, Behandlung	Trendelenburg (1)	I. 11.	II. 89.
Embolie, postoperative Lungencomplication, insbesondere E.	Ranzi (14)	I. 11.	II. 439.
D. zu Thrombose und Embolie (No. 1—4):	D. — Borelius	I. 11.	
	D. — Rehn	I. 13.	
	D. — Lauenstein	I. 14.	
	D. — Abel	I. 14.	
	D. — Meinert	I. 15.	
	D. — Olshausen	I. 15.	
	D. — Müller	I. 16.	
	D. — Gebele	I. 16.	
	D. — Henle	I. 17.	
	D. — Hochenegg	I. 17.	
	D. — Körte	I. 18.	
	D. — Krönlein	I. 19.	

			Seite
	D. — Heller	I. 20.	
	D. — Löbker	I. 20.	
	D. — v. Eiselsberg	I. 21.	
	D. — Trendelenburg	I. 21.	
	D. — Kümmell	I. 22.	
Emphysem, Rippenfracturen u. traumatisches E.	Fritz König (64)	I. 166.	
	D. — s. Lungenchirurgie		
Encephalocele, Anatomie der . . .	Salzer (67)	I. 173.	II. 426.
Enterokystom, Demonstration eines .	Braun (62)	I. 164.	
Entleerung infectiöser Flüssigkeitsansammlung, chronische Darmentleerung und	Klapp (79)	I. 213.	
	D. — Payr	I. 217.	
Extensions- u. Abductionsapparat für die untere Extremität, ans Krankenbett anzuschrauben	Lampe (108)	I. 297.	
Extension, Hebel-, Behandlung des Schlüsselbeinbruches mittelst . .	Klapp (106)	I. 295.	
Extensionsbehandlung der oberen Extremität, ambulatorische . . .	Borchgrevink (103)	I. 290.	
Extensionsschiene für Vorderarmbruch	Heusner (105)	I. 294.	
Extensionsverbände, Chromleder-E. .	Evler (110)	I. 298.	
Extensionsverfahren, Zuppinger's bei Fracturen des Ober- und Unterschenkels	Krönlein (104)	I. 294.	
D. zur Extensionsbehandlung (No. 103—110):	D. — Bardenheuer	I. 299.	
	D. — Wullstein	I. 300.	
	D. — Borchgrevink	I. 301.	
	D. — Krönlein	I. 302.	
F.			
Femursarkom, congenitales, Röntgenbehandlung	Göbel (71)	I. 197.	II. 313.
Fremdkörper des Magens	Middeldorpf (77)	I. 209.	
G.			
Gallensteine, Demonstr. enorm grosser	Lampe (89)	I. 247.	
	D. — Pagenstecher	I. 247.	
	D. — Dreyer	I. 248.	
	D. — Gleiss	I. 248.	
Gallenwege, chirurgische Anatomie (Demonstration)	Ruge (87)	I. 244.	II. 238.

		Seite	
Ganglionneurom, erfolgreiche Resection der Aorta wegen eines . .	Braun (45)	I. 122.	II. 104.
Gastrodiaphanoskopie u. Gastroskopie, directe	Rovsing (72)	I. 200.	II. 31.
	D. — Loening	I. 200.	
	D. — Gottstein	I. 201.	
Gastroenterostomie, Ergebnisse der funktionellen Magenuntersuchungen hinsichtlich d. früheren u. späteren Resultate nach G.	Neuhaus (74)	I. 205.	
Gastroenterostomia caustica . . .	Credé (75)	I. 207.	II. 146.
Gastroskopie u. Gastrodiaphanoskopie, direkte	Rovsing (72)	I. 200.	II. 31.
	D. — Loening	I. 200.	
	D. — Gottstein	I. 201.	
Gefässstämme, Unterbindung grosser G. durch allmähliche Zuschnürung	Doberauer (46)	I. 122.	
	D. — Martin	I. 125.	
	D. — Kredel	I. 126.	
Gehverbände, über	Fränkel (107)	I. 296.	
	D. — s. Extensionsbehandlung		
Gelenkmaus, experimentelle . . .	Müller (101)	I. 289.	
Gelenktransplantation, Verwendung der freien Knochenplastik nebst Versuchen über Gelenkversteifung und G.	Lexer (8)	I. 39.	II. 188.
	D. — s. Knochenplastik		
Gelenkversteifung siehe Gelenktransplantation			

H.

Hände- und Hautdesinfection mittelst Dermagummit	Wederhake (28)	I. 75.	
	D. — s. Desinfection		
Halslymphdrüsen, tuberculöse, subcutane Entfernung derselben . .	Dollinger (44)	I. 120.	
	D. — Most	I. 121.	
Harnröhre, Naht bei Zerreissung d. H. am Perineum	Pels-Leusden (97)	I. 278.	
	D. — Hinterstoisser	I. 281.	
Hautdesinfection, neuere Bestrebungen zur Verbesserung der	v. Brunn (26)	I. 70.	
	D. — s. Desinfection		

		Seite	
Hautdesinfection, Wirkungsweise des Chirosoter	Klapp (27)	I. 74.	
	D. — Heusner	I. 74.	
	s. a. Desinfection		
Hautdesinfection u. Händedesinfection mittelst Dermagummit	Wederhake (28)	I. 75.	
	D. — s. Desinfection		
Hebelextension, Behandlung des Schlüsselbeinbruches mittelst . .	Klapp (106)	I. 295.	
	D. — s. Extensionsbehandlung		
Hernien, seltene H.-Formen . . .	Wullstein (zu No. 85)	I. 239.	
Hernien, experimentelle Untersuchung über Einklemmung	Ritter (86)	I. 244.	II. 582.
Hirnchirurgie:			
Beiträge zur Hirnchirurgie . . .	Haasler (32)	I. 87.	
Krankendemonstration aus der Hirnchirurgie	Krause (33)	I. 91.	
Beiträge zur Chirurgie des Kleinhirns	Tietze (34)	I. 97.	
Chirurgie der Kleinhirngeschwülste .	Martens (35)	I. 98.	
Operation d. Kleinhirnbrückentumoren	Borchardt (36)	I. 100.	
Demontration einer geheilten traumatischen Meningitis	Schlesinger (37)	I. 102.	
Drainage des Hirnventrikels mittelst frei transplantirter Blutgefässe .	Payr (38)	I. 105.	II. 600.
D. zur Hirnchirurgie (No. 32 bis 38):	D. — Küttner	I. 101.	
	D. — Kredel	I. 103.	
	D. — Sticker	I. 104.	
	D. — Seefisch	I. 105.	
	D. — Adler	I. 106.	
Hirnventrikel	s. Hirnchirurgie		
Hüftresection, Einheilung eines Elfenbeinstiftes nach H.	Rehn (15)	I. 47.	
	D. — s. Knochenplastik		
Hydrocephalus, Chirurgie des kindl.	Kausch (39)	I. 110.	
Hydrocephalus, Behandlung . . .	Heile (40)	I. 112.	
Hydrocephalus, Behandlung . . .	Springer (41)	I. 114.	
	D. zu 39—41		
	D. — Henle	I. 115.	
	D. — Payr	I. 115.	
Hydronephrose, Präparat durch Nephrectomie gewonnen	Löwenhardt (96)	I. 269.	
	D. — s. Nephrectomie		

			Seite	
Hypophysentumor, operativ geheilte Akromegalie bei H.	Hochenegg (31)	I.	80.	
	D. — Borchardt	I.	85.	
	D. — v. Eiselsberg	I.	86.	
	D. — Fritz König	I.	87.	
I.				
Ileo-Flexurostomie, Darmausschaltung durch	Canon (82)	I.	224.	
	D. — Darmausschaltung			
K.				
Kleinhirnchirurgie, Beiträge zur . .	Tietze (34)	I.	97.	
	D. — s. Hirnchirurgie			
Kleinhirnbrückentumoren, Operation .	Borchardt (36)	I.	100.	
	D. — s. Hirnchirurgie			
Kleinhirngeschwülste, Chirurgie . .	Martens (35)	I.	98.	
	D. — s. Hirnchirurgie			
Kniegelenk, Osteochondritis dissecans	Ludloff (102)	I.	290.	II. 515.
	D. — Müller	I.	290.	
	D. — Küttner	I.	290.	
Knochenplastik und Transplantation:				
Knochenplastik, Verwendung d. freien K. nebst Versuchen über Gelenkversteifung u. Gelenktransplantation .	Lexer (8)	I.	39.	II. 188.
Osteoplastischer Ersatz der Tibiadiaphyse	Heidenhain (9)	I.	39.	
Osteoplastik, Ueber	Barth (10)	I.	41.	II. 154.
Knochenüberpflanzung in Röhrenknochendefecte	Brentano (11)	I.	41.	
Osteoplastik, Fall von	Neumann (12)	I.	44.	
Knochenplastik (Krankendemonstrat.)	Braun (13)	I.	45.	
Deckung eines grösseren Schädeldefectes mittelst Celluloidplatte vor 6 Jahren (Demonstration) . . .	Funke (14)	I.	46.	
Einheilung eines Elfenbeinstiftes nach Hüftresection	Rehn (15)	I.	47.	
D. zur Knochenplastik (No. 8—15):	D. — v. Hacker	I.	48.	
	D. — Axhausen	I.	49.	
	D. — v. Lelyveld	I.	51.	
	D. — Kausch	I.	51.	
	D. — Kostlivy	I.	51.	

		Seite	
	D. — Bade	I. 52.	
	D. — Lexer	I. 52.	
Knochenüberpflanzung siehe Knochenplastik			
Krebs, Blitzbehandlung	Czerny (5)	I. 23.	II. 79.
	D. zur Krebsbehandlung		
	D. — Sonnenburg	I. 23.	
	D. — Schultze	I. 25.	
	D. — Funke (Radiumbehandl. maligner Tumoren)	I. 25.	
	D. — Abel	I. 27.	
	D. — Rosenkranz	I. 29.	
	D. — Krumm	I. 29.	
	D. — Perthes	I. 30.	
	D. — Steinthal.	I. 31.	
L.			
Laparotomirte, Abkürzung des Heilverfahrens L. durch frühes Aufstehenlassen	Kümmell (2)	I. 11.	II. 1.
	D. — s. Thrombose und Embolie		
Lehrzwecke, Präparate zu L. (Demonstration)	Müller (24)	I. 69.	
Leukocytenferment, Behandlung der Eiterungen mit proteolytischem L. und Antiferment	Müller (22)	I. 63.	
Localanästhesie, neuer Weg, L. an den Gliedmaassen hervorzurufen . .	Bier (18)	I. 61.	II. 204.
Lumbale Total-Anästhesie . . .	Gilmer (17)	I. 56.	
Lumbalanästhesie, Thermophorkasten für	Dönitz (19)	I. 61.	
Lumbalanästhesie, Demonstration anatomischer Präparate mit Bezug auf die L.	Gerstenberg (20)	I. 61.	
Lumbalanästhesie, Verwendung warmer Lösungen zur	Oelsner (21)	I. 62.	
Lunge, die Lungenanpassung an grosse Volumdefecte der Lunge . . .	Friedrich (55)	I. 142.	II. 571.
	D. — s. Lungenchirurgie		
Lungenabscess, operative Behandlung des chronischen	Perthes (63)	I. 166.	II. 214.
	D. — s. Lungenchir.		

		Seite	
Lungenchirurgie:			
Therapeutische Bedeutung des künstlichen Pneumothorax	Brauer (52)	I. 137.	II. 730.
Operationen in der freien Brusthöhle	Küttner (53)	I. 137.	
Operation einseit. Lungentuberculose	Friedrich (54)	I. 142.	II. 534.
Lungenanpassung an grosse Volumdefecte der Lungen	Friedrich (55)	I. 142.	II. 571
Chondrotomie bei Lungenspitzentuberculose	Seidel (56)	I. 143.	
Ueberdruck- und Unterdruckverfahren, vergleichende experimentelle Untersuchungen	Dreyer (57)	I. 146.	
Ueberdruck bei künstlicher Athmung und Narkose	Schmieden (58)	I. 147.	
Apparat, neuer, zur Ueberdruck-Narkose	Mayer (59)	I. 150.	
Beitrag zur Lungenchirurgie . . .	Sauerbruch (60)	I. 153.	
Lungenabscesse, chronische, operative Behandlung	Perthes (63)	I. 166.	II. 214.
Rippenfracturen und traumatisches Emphysem	König (64)	I. 166.	
D. zu Lungenchirurgie:	D. — Kuhn	I. 155.	
	D. — Henle	I. 155.	
	D. — Kausch	I. 157.	
	D. — Wendel	I. 158.	
	D. — Wullstein	I. 159.	
	D. — Brauer	I. 162.	
	D. — Körte	I. 167.	
	D. — Perthes	I. 167.	
Lungencomplicationen, postoperative, insbesondere Embolie	Ranzi (4)	I. 11.	II. 439.
	D. — s. Thrombose und Embolie		
Lungenspitzentuberculose, Chondrotomie bei	Seidel (56)	I. 143.	
	D. — s. Lungenchirurgie		
Lungentuberculose, Operation einseit.	Friedrich (54)	I. 142.	II. 534.
	D. — s. Lungenchirurgie		
Luxationen, traumatische, Prognose .	Küttner (98)	I. 282.	
Luxation des Ellenbogens, blutige Reposition veralteter	Dollinger (99)	I. 284.	
	D. — Bardenheuer	I. 285.	
	D. — Wohlgemuth	I. 286.	
	D. — Bunge	I. 287.	

M.

Magen, directe Gastrodiaphanoskopie und Gastroskopie	Rovsing (72)	I. 200.	II. 31.
	D. — Loening	I. 200.	
	D. — Gottstein	I. 201.	
Magen, Trichobezoar des	Junghans (76)	I. 207.	
Magen, Fremdkörper im	Middeldorpf (77)	I. 209.	
Magenerkrankungen, gutartige, Erfolge der chirurgischen Behandlung . .	Rubritius (73)	I. 201.	
Magenuntersuchungen, funotionelle, Ergebnisse derselben hinsichtlich der früheren und späteren Resultate nach Gastroenterostomie . . .	Neuhaus (74)	I. 205.	
Mamma, fibroepitheliale Neubildungen und ihre maligne Entartung . .	de Quervain (51)	I. 135.	
Mediastinum anticum, traumatische Abscesse des	v. Saar (zu Protokoll, Anhang)	I. 312.	
Meningitis, Demonstration einer geheilten traumatischen	Schlesinger (37)	I. 102.	
Milzexstirpation bei Pseudoleucaemia infantum	Graff (90)	I. 248.	
	D. — Wolff	I. 252.	
Myo- und Tendolyse	v. Saar (zu Protokoll, Anhang)	I. 315.	

N.

Nabelbruchoperationen mit Lappendoppelung	Brenner (85)	I. 234.	
	D. — Wullstein	I. 237.	
	D. — Martin	I. 241.	
	D. — Heidenhain	I. 241.	
	D. — Sprengel	I. 242.	
	D. — Bier	I. 242.	
	D. — Brenner	I. 243.	
Narkose, Skopolamin-N.	Neuber (16)	I. 53.	
Nasenplastik	Eckstein (42)	I. 116.	
Nebenniere, experimentelle Verpflanzung derselben in die Niere . .	v. Haberer (7)	I. 37.	II. 692.
	D. — Schmieden	I. 37.	
	D. — Störk	I. 38.	
Nephrectomie, durch N. gewonnenes Hydronephrosen-Präparat . . .	Loewenhardt (96)	I. 269.	
D. zu No. 95 und 96:	D. — Israel	I. 273.	
	D. — Kapsammer	I. 274.	
	D. — Tilmann	I. 275.	

		Seite	
	D. — Küster	I. 276.	
	D. — Kümmell	I. 276.	
	D. — Zondek	I. 277.	
	D. — Zuckerkandl	I. 278.	
Neubildungen der Mamma, fibroepitheliale, und ihre maligne Entartung	de Quervain (51)	I. 135.	
Nickelmantelgeschoss, Wirkung dess.	Fessler (69)	I. 178.	
	D. — Krönlein	I. 195.	
	D. — Kocher	I. 195.	
	D. — Tilmann	I. 196.	
	D. — Krönlein	I. 197.	
Nierensteine, Diagnose und Operation	Zuckerkandl (95)	I. 268.	
	D. — s. Nephrectomie		

O.

Oesophagus; Resection und Plastik am Halstheil des	v. Hacker (47)	I. 126.	II. 359.
	D. — s. Oesophaguskrebs		
Oesophaguskrebs, Dilatations- und Radiumbehandlung	Lauper (50)	I. 133.	
D. zu No. 47, 48, 50:	D. — Küttner	I. 130.	
	D. — Körte	I. 131.	
	D. — Hofmeister	I. 131.	
	D. — Lotheissen	I. 132.	
	D. — v. Hacker	I. 135.	
Osteochondritis dissecans des Kniegelenks	Ludloff (102)	I. 290.	II. 515.
	D. — Müller	I. 290.	
	D. — Küttner	I. 290.	
Osteoplastischer Ersatz der Tibiadiaphyse	Heidenhain (9)	I. 39.	
	D. — s. Knochenplastik		
Osteoplastik	Barth (10)	I. 41.	II. 154.
	D. — s. Knochenplastik		
Osteoplastik, Fall von	Neumann (12)	I. 44.	
	D. — s. Knochenplastik		

P.

Periostknochenstücke, Transformation transplantirter	Pels-Leusden (zu Protokoll, Anhang)	I. 318.	
Peritonitis, foetale	Peiser (93)	I. 254.	

		Seite	
Plattfuss, Therapie des fixirten . .	Muskat (111)	I. 302.	
Plattfuss, Operation	v. Frisch (112)	I. 305.	
Pleuratumor, Demonstration eines .	Braun (61)	I. 162.	
	D. — s. Lungenchirurgie		
Pneumothorax, therapeutische Bedeutung des künstlichen	Brauer (52)	I. 137.	II. 730.
	D. — s. Lungenchirurgie		
Präparate zu Lehrzwecken (Demonstration)	Müller (24)	I. 69.	
Prostatectomie, Technik	Wilms (91)	I. 253.	
Prostatacarcinom, operative Behandlung	Ehrhardt (92)	I. 253.	
Pseudoleucaemia infantum, Milzexstirpation	Graff (90)	I. 248.	
	D. — Wolff	I. 252.	

R.

Radiumbehandlung, Dilatations- und R. des Oesophaguskrebses . . .	Lauper (50)	I. 133.	
	D. — s. Oesophaguskrebs		
Reposition, blutige, veralteter Luxationen des Ellenbogens . . .	Dollinger (99)	I. 284.	
	D. — Bardenheuer	I. 299.	
	D. — Wohlgemuth	I. 286.	
	D. — Bunge	I. 287.	
Rippenfracturen und traumatisches Emphysem	König (64)	I. 166.	
	D. — s. Lungenchirurgie		
Röhrenknochendefecte, Knochenüberpflanzung in	Brentano (11)	I. 41.	
	D. — s. Knochenplastik		
Röntgenbehandlung eines congenitalen Femursarkoms	Göbel (71)	I. 197.	II. 313.

S.

Schädeldefect, Deckung eines grossen S. mittels Celluloidplatte vor 6 Jahren (Demonstration) . . .	Funke (14)	I. 46.	
	D. — s. Knochenplastik		

		Seite	
Schädelschüsse, Krönlein'sche . .	Franz (70)	I. 193.	
	D. — Krönlein	I. 195.	
	D. — Kocher	I. 195.	
	D. — Tilmann	I. 196.	
	D. — Kocher	I. 197.	
Schilddrüse, Technik der Transplantation	Kocher (6)	I. 31.	II. 231.
	D. — Payr	I. 31.	
	D. — Garrè	I. 34.	
	D. — Czerny	I. 35.	
	D. — Müller	I. 35.	
	D. — Moskowicz	I. 36.	
	D. — v. Eiselsberg	I. 36.	
Schlüsselbeinbruch, Behandlung mittels Hebelextension	Klapp (106)	I. 295.	
	D. — s. Extensionsbehandlung		
Schussverletzungen, Wirkung des Nickelmantelgeschosses . . .	Fessler (69)	I. 178.	
Schussverletzungen, Krönlein'sche Schädelschüsse	Franz (70)	I. 193.	
	D. — Krönlein	I. 195.	
	D. — Kocher	I. 195.	
	D. — Tilmann	I. 196.	
	D. — Kocher	I. 197.	
Schwangerschaftsveränderungen der Hypophysis	Stumme (66)	I. 171.	
	D. — v. Haberer	I. 173.	
Skopolaminnarkose	Neuber (16)	I. 53.	
Staphylokokken, Differenzirung der pathogenen und saprophytischen St. auf der Körperoberfläche des Menschen und seiner Umgebung .	Koch (25)	I. 70.	II. 270.
Streckverbände, Chromleder-St. . .	Evler (110)	I. 298.	
	D. — s. Extensionsbehandlung		

T.

Thrombose, postoperative, und Embolie D. zu Thrombose u. Embolie (No. 1—4):	Alex. Fränkel (3)	I. 11.	II. 16.
	D. — Borelius	I. 11.	
	D. — Rehn	I. 13.	
	D. — Lauenstein	I. 14.	
	D. — Abel	I. 14.	
	D. — Meinert	I. 15.	
	D. — Olshausen	I. 15.	

			Seite
	D. — Müller	I. 16.	
	D. — Gebele	I. 16.	
	D. — Henle	I. 17.	
	D. — Hochenegg	I. 17.	
	D. — Körte	I. 18.	
	D. — Krönlein	I. 19.	
	D. — Heller	I. 20.	
	D. — Löbker	I. 20.	
	D. — v. Eiselsberg	I. 21.	
	D. — Trendelenburg	I. 21.	
	D. — Kümmell	I. 22.	
Tendolyse	v. Saar (zu Protokoll, Anhang)	I. 315.	
Tibiadiaphyse, Osteoplastischer Ersatz der	Heidenhain (9)	I. 39.	
	D. — s. Knochenplastik		
Trachealstenosen, Canüle zur Nachbehandlung	Hofmeister (zu Protokoll, Anhang)	I. 300.	
Transformation transplantirter Periostknochenstücke	Pels-Leusden (zu Protokoll, Anhang)	I. 318.	
Transplantation der Schilddrüse, Technik	Kocher (6)	I. 31.	II. 231.
	D. — s. Schilddrüse		
Transplantation körperfremder Gewebe, exper. Untersuchungen	Schöne (68)	I. 173.	
	D. — Wullstein	I. 176.	
Trichobezoar des Magens	Junghans (76)	I. 207.	

U.

Ueberdruckverfahren, vergleichende experimentelle Untersuchungen über das Ue. und Unterdruckverfahren	Dreyer (57)	I. 146.	
	D. — s. Lungenchirurgie		
Ueberdruck bei künstlicher Athmung und Narkose	Schmieden (58)	I. 147.	
	D. — s. Lungenchirurgie		
Ueberdruck-Narkose, neuer Apparat zur	L. Mayer (59)	I. 150.	
	D. — s. Lungenchirurgie		

		Seite	
Unterbindung grosser Gefässstämme durch allmähliche Zuschnürung .	Doberauer (46)	I. 122.	
	D. — Martin	I. 125.	
	D. — Kredel	I. 126.	
Unterdruckverfahren, vergleichende experimentelle Untersuchungen über das Ueber- und U.	Dreyer (57)	I. 146.	
	D. — s. Lungenchirurgie		

V.

Verpflanzung, experimentelle, der Nebenniere in die Niere . . .	v. Haberer (7)	I. 37.	II. 692.
	D. — Schmieden	I. 37.	
	D. — Störk	I. 38.	

C.

Einladungs-Rundschreiben

zum

siebenunddreissigsten Congress

der

Deutschen Gesellschaft für Chirurgie. 1908.

Der 37. Congress der Deutschen Gesellschaft für Chirurgie findet vom 21. bis 24. April 1908 in Berlin im Langenbeckhause statt. Es ist der Congress dies Jahr, abweichend von der früheren Sitte, auf die Tage vom Dienstag nach Ostern (21. April) bis Freitag, den 24. April (incl.), gelegt, damit am Sonnabend, den 25. April, die Gesellschaft für orthopädische Chirurgie und am Sonntag, den 26. April, die Röntgengesellschaft im Langenbeckhause tagen kann.

Die Herren Mitglieder können im Bureau des Herrn Melzer (Berlin N., Langenbeckhaus, Ziegelstrasse 10/11) am Montag, den 20. April, bis 2 Uhr, sowie Dienstag, den 21. April, Vormittags von 8—10 Uhr, die gedruckte Tagesordnung, sowie die Mitgliedskarten gegen Erlegung des Jahresbeitrages in Empfang nehmen. Die Mitgliedskarten müssen beim Betreten des Sitzungssaales vorgezeigt werden; es liegt im Interesse der Herren Collegen, sich rechtzeitig damit zu versehen, da am Morgen vor der Sitzung der Andrang ein sehr grosser zu sein pflegt. Gegen Einsendung des Jahresbeitrages pro 1908 an Herrn Melzer bis zum 15. April werden Mitgliedskarten von diesem per Post zugesandt.

Die Mitglieder des Ausschusses werden zu einer am Montag, den 20. April, Vormittags $10^1/_2$ Uhr, im Langenbeckhause abzuhaltenden Sitzung noch besonders eingeladen werden.

Die Eröffnung des Congresses erfolgt am Dienstag, den 21. April, Vormittags 10 Uhr, im Langenbeckhause. Während der Dauer des Congresses werden daselbst Morgensitzungen von 9—$12^1/_2$ Uhr und Nachmittagssitzungen von 2—4 Uhr abgehalten werden.

Die Vormittagssitzungen am Dienstag, den 21. April, sowie die Nachmittagssitzungen am Donnerstag, den 23. April, sind zugleich Sitzungen der Generalversammlung. In der ersteren findet nach § 16 der Statuten die Berichterstattung über die Thätigkeit der Gesellschaft im abgelaufenen Geschäftsjahre, über die Finanzlage der Gesellschaft sowie die Neuwahl bezw. Ergänzung des Ausschusses. In der zweiten Generalversammlung am Donnerstag, den 23. April, Nachmittags 2—4 Uhr, erfolgt die Wahl des ersten Vorsitzenden für 1909, ferner wird der Herr Kassenführer den ausführlichen Finanzbericht erstatten und darnach die Entlastung beantragt werden.

Die in den Vorjahren bewährte neue Geschäftsordnung wird auch auf dem diesjährigen Congresse zur Anwendung kommen. Bei der grossen Zahl unserer Mitglieder ist es nothwendig, eine gewisse Beschränkung des

Materials eintreten zu lassen. Die Herren Mitglieder werden ersucht, diesem Gesichtspunkte Rechnung zu tragen und sich genau an die festgesetzten Bestimmungen zu halten, welche unten folgen.

Die Ankündigungen von Vorträgen und Demonstrationen bitte ich bis zum 15. März an meine Adresse gelangen zu lassen mit einer kurzen Inhaltsangabe (§ 2 der G.-O.) und der genauen Bezeichnung, ob Vortrag oder Demonstration beabsichtigt wird (§ 5 der G.-O.) Später einlaufende Ankündigungen können nur nach Maassgabe der noch verfügbaren Zeit auf die Tagesordnung gesetzt werden.

Von auswärts kommende Kranke können nach vorheriger Anmeldung in der Kgl. Univers.-Klinik (Berlin N., Ziegelstrasse 5—9) Aufnahme finden. Präparate, Apparate und Instrumente etc. sind mit Angabe ihrer Bestimmung an Herrn Melzer (Berlin N., Langenbeckhaus, Ziegelstr. 10/11) zu senden. Derselbe ist auch ermächtigt, Beiträge zum Besten des Langenbeckhauses, Zuwendungen für die Bibliothek, sowie die Jahresbeiträge der Mitglieder entgegenzunehmen (s. oben). Zur Vermeidung von Irrthümern wird um Aufbewahrung der Quittungen ersucht.

Eine Austellung von Instrumenten, Apparaten und Gebrauchsgegenständen zur Krankenpflege ist nach Maassgabe des verfügbaren Raumes und der erfolgenden Anmeldungen in Aussicht genommen (Anmeldungen an die Hauscommission des Langenbeckhauses zu Händen des Herrn Melzer).

Ob ein Demonstrations-Abend für Röntgenbilder etc. stattfinden wird, hängt von den diesbezüglichen Anmeldungen ab.

Das gemeinsame Mittagsmahl wird am Mittwoch, den 22. April, Nachmittags $5^1/_2$ Uhr im Savoy-Hôtel (Friedrichstr. 103) stattfinden. Für die Theilnehmer wird ein Bogen zur Einzeichnung bei Herrn Melzer am Dienstag, den 21. April, und Mittwoch, den 22. April, ausliegen.

Anmeldungen zur Aufnahme neuer Mitglieder bitte ich an den I. Schriftführer Herrn Körte (Berlin W. 62, Kurfürsten-Stasse 114) einzusenden. Die Anmeldung muss die genaue Adresse des Vorgeschlagenen (Name, Titel, Wohnort) enthalten und muss mit der eigenhändigen Unterschrift von drei Mitgliedern der Gesellschaft versehen sein. Formulare zu diesem Zweck können von Herrn Melzer bezogen werden. Die Aufnahme neuer Mitglieder findet in der Ausschuss-Sitzung am Montag, den 20. April, Vormittags, sowie während der Congresstage nach Bedürfniss statt. Die am Montag aufgenommenen neuen Mitglieder können ihre Mitgliedskarten am Dienstag Vormittags von 8 Uhr an, bei Herrn Melzer gegen Erlegung des Jahresbeitrages im Empfang nehmen.

Es wird etwa 4 Wochen vor dem Congress eine Uebersicht über die bis dahin eingelaufenen Ankündigungen von Vorträgen versandt werden.

Die Bestimmungen der Geschäfts-Ordnung sind zur gefälligen Einsicht beigefügt.

Wien I, 20. Januar 1908.
Mölkerbastei 5.

A. Freiherr v. Eiselsberg,
Vorsitzender für das Jahr 1908.

Geschäftsordnung

nach Beschluss des Ausschusses vom 5. Januar 1905.

§ 1. Der Vorsitzende setzt die Tagesordnung fest und bestimmt die Zahl und Reihenfolge der Vorträge und Demonstrationen.

§ 2. Die Themata der anzumeldenden Vorträge und Demonstrationen sind dem Vorsitzenden mit kurzer (leserlicher) Inhaltsangabe bis 6 Wochen vor dem Congress einzureichen.

§ 3. Der Vorsitzende stellt in der Regel nicht mehr als 70 Vorträge und Demonstrationen auf die Tagesordnung. Ein Ueberschreiten ist seinem Ermessen anheimgestellt.

§ 4. Vorträge, deren Inhalt bereits veröffentlicht ist, können nur in Form eines knappen Auszuges oder einer kurzen Demonstration zugelassen werden.

§ 5. Die Vorträge dürfen bis zu 15 Minuten, die Demonstrationen bis zu 5 Minuten dauern. Der Vorsitzende hat das Recht, die Zeit um höchstens 10 Minuten zu verlängern.

§ 6. Die Vorträge werden frei gehalten. Der Vorsitzende kann auf vorherigen Antrag des Vortragenden Ausnahmen von dieser Regel zulassen.

§ 7. Die Reden in der Discussion dürfen 5 Minuten, oder auf Zulassung des Vorsitzenden einige Minuten länger dauern.

Zweites Rundschreiben
für den
siebenunddreissigsten Congress
der
Deutschen Gesellschaft für Chirurgie. 1908.

Ich bin von der bisher üblichen Gepflogenheit, eine ausführliche Tagesordnung erst unmittelbar vor dem Congresse zu veröffentlichen, abgegangen, weil ich meine, dass es für die Collegen angenehmer ist, sich schon einige Zeit früher über Inhalt der Vorträge und die vermuthliche Abwicklung der Verhandlungen ein vorläufiges Bild machen zu können.

Die Zahl der bisher angemeldeten Vorträge und Demonstrationen beträgt über 160. Alle diese Anmeldungen auf die Tagesordnung zu setzen, entspricht nicht den Wünschen des Ausschusses, indem § 3 der Geschäftsordnung vom 5. Januar 1905 sagt: „Der Vorsitzende setzt in der Regel nicht mehr als 70 Vorträge und Demonstrationen auf die Tagesordnung". Ich glaube auch, dass es für die Förderung unserer Interessen zweckdienlicher ist, wenn einzelne Kapitel, welche gegenwärtig besonderes Interesse beanspruchen, hervorgehoben und discutirt werden. In diesem Sinne ist die vorläufige Tagesordnung zusammengestellt, wobei ich bemerke, dass zahlreiche Anmeldungen als Discussionsbemerkungen zu den verschiedenen Hauptthemen eingefügt sind, wodurch, ohne dem Werth der einzelnen Mittheilungen Abbruch zu thun, ganz wesentlich an Zeit gewonnen werden dürfte, vorausgesetzt, dass alle Redner sich genau an die vorgeschriebene Zeit halten.

Bei dieser Anordnung sehe ich mich zu meinem lebhaften Bedauern genöthigt, eine Reihe von nicht minder vielversprechenden Ankündigungen in die Reserve zu stellen — darunter einige trotz schon gegebener Zusage, — vor allem jene, welche Themen betreffen, die ohnedies im Laufe der letzten Jahre discutirt wurden oder deren Anmeldung zu spät erfolgt oder endlich deren Inhalt bereits vom Autor veröffentlicht ist. Ich behalte mir vor, falls noch Zeit erübrigt wird, die in Reserve gestellten Vorträge und Demonstrationen thunlichst zu berücksichtigen, allenfalls auch das eine oder andere Thema in die endgültige Tagesordnung einzuschieben.

Nach diesem Gesichtspunkte sind die Anmeldungen in zwei Gruppen getheilt, deren erste die vorläufige Tagesordnung in numerirter Reihenfolge ausmacht,*) während die zweite in [ ] gesetzt und alphabetisch geordnet die in Reserve gestellten Vorträge und Demonstrationen betrifft.

Ich bin vom 16. April ab in Berlin (Hôtel Continental) und stehe in Angelegenheit des Chirurgen-Congresses den Mitgliedern zur Verfügung.

Wien I, Mölkerbastei 5, 23. März 1908.

A. Freiherr v. Eiselsberg,
Vorsitzender für das Jahr 1908.

*) Die endgiltige Tagesordnung wird unmittelbar vor Beginn des Congresses erscheinen, wobei ich bemerke, dass ich mir jederzeit Abänderungen und Verschiebungen vorbehalte.

In Reserve:

[Herr Eckstein (Berlin), Ueber Nasenplastik.

Herr Franz (Berlin), Experimentell erzeugtes Aneurysma arteriovenosum. (Demonstration.)

Herr W. Koch (Berlin), Die Ausscheidung von Strepto- und Staphylokokken aus dem Blut durch Nieren und Leber.

Herr Kühler (Bad Kreuznach), Mischgeschwulst der Parotis von aussergewöhnlicher Grösse. (Demonstration.)

Herr Ranzi (Wien), Ueber Langenbeck'sche und Lane'sche Uranoplastik.

Herr Sticker (Berlin), Demonstration eines experimentell erzeugten Hirntumors beim Hund.

Herr Wederhake (Düsseldorf), Silberseide und Silberkautschukseide in aseptischer Packung. (Demonstration.)]

27. Herr Kocher (Bern), Blutuntersuchungen bei Basedow.
28. Herr Dollinger (Budapest), Weitere Erfahrungen über subcutane Entfernung tuberculöser Halslymphdrüsen.
29. Herr H. Braun (Zwickau), Resection der Aorta wegen eines Ganglionneuroms.
30. Herr Doberauer (Komotau), Die Unterbindung grosser Gefässstämme mit Hilfe der allmählichen Zuschnürung.
31. Herr v. Hacker (Graz), Resection und Plastik am Halstheil des Oesophagus wegen Carcinoms.
32. Herr Völcker (Heidelberg), Ueber die Behandlung des Carcinoms der Cardia.
33. Herr Gottstein (Breslau), Ueber Cardiospasmus. (Demonstration.)

Discussion zu 31 bis 33:

Herr Glücksmann (Berlin), Primäre Erweiterungszustände der Speiseröhre.

Herr Lauper (Interlaken), Dilatations- und Radiumbehandlung des Speiseröhrenkrebses.

34. Herr de Quervain (La Chaux-de-Fonds): Ueber die fibroepithelialen Neubildungen der Mamma und ihre maligne Entartung.

In Reserve:

[Herr Hofmeister (Stuttgart), T-Canüle zur Nachbehandlung operirter Trachealstenosen.

Herr Glücksmann (Berlin), Fremdkörper im Oesophagus. (Demonstration.)

Herr Kölliker (Leipzig), Ueber Oesophagoskopie.

Herr Ranzi (Wien), Ueber Fracturen und Luxationen der Halswirbelsäule.]

35. Herr Brauer (Marburg a. Lahn), Die therapeutische Bedeutung des künstlichen Pneumothorax.
36. Herr Küttner (Breslau), Weitere Erfahrungen über Operationen in der freien Brusthöhle.

37. Herr Friedrich (Marburg a. L.), Zur Operation einseitiger Lungentuberculose.
38. Derselbe, Die Lungenanpassung an grosse Volumdefekte der Lunge.
39. Herr Brat (Berlin), Ueber eine Einrichtung zur Anwendung des Ueberdruckes bei der künstlichen Athmung und der gewöhnlichen Narkose.

Discussion zu 35 bis 39:

Herr Dreyer (Breslau), Vergleichende experimentelle Untersuchungen über den Ueberdruck und Unterdruck.
Herr Schmieden (Berlin).
Herr Seydel (Dresden), Chirurgische Behandlung des Lungenemphysems.
Herr Sauerbruch (Marburg a. L.).
Herr de Mayer (Brüssel), Ein neuer Apparat zur Ueberdrucknarkose.

40. Herr H. Braun (Göttingen), Demonstration eines Tumors der Pleura.
41. Herr Perthes (Leipzig), Zur operativen Behandlung der chronischen Lungenabscesse. (Demonstration.)
42. Herr Fritz König (Altona), Ueber Rippenfracturen und traumatisches Emphysem.
43. Herr Picqué (Paris), Ueber Herzwunden.

In Reserve:

[Herr Röpke (Jena), Ueber progressive Rippenknorpelnekrose.
Herr v. Saar (Graz), Ein Fall von Mediastinalabscess.
Herr Steinthal (Stuttgart), Dauerheilungen des Brustkrebses.]

44. Herr Rovsing (Kopenhagen), Directe Gastrodiaphanoskopie und Gastroskopie.
45. Herr Rubritius (Prag), Erfolge der chirurgischen Behandlung gutartiger Magenerkrankungen.
46. Herr Graser (Erlangen), Technik der Magenresection.

Discussion zu 45 und 46:

Herr Neuhaus (Berlin), Ergebnisse der functionellen Magenuntersuchungen hinsichtlich der früheren und späteren Resultate nach Gastroenterostomie.
Herr Schnitzler (Wien), Ueber eine typische locale Metastase des Magencarcinoms.
Herr Credé (Dresden), Gastroenterostomia caustica.
Herr Junghans (Liegnitz), Trichobezoar des Magens.
Herr Middeldorpf (Hirschberg i. Schl.), Ueber Fremdkörper des Magens.
Herr Moskowicz (Wien), Ueber aseptische Darmoperationen.

47. Herr Klapp (Berlin), Ueber chirurgische Darmentleerung und Entleerung infectiöser Flüssigkeitsansammlung.
48. Herr H. Braun (Göttingen), Entzündliche Geschwülste am Darm.

Discussion:

Herr Steinthal (Stuttgart), Fall von Berstungsruptur des Dünndarms.

49. Herr Heddaeus (Zittau), Folgen einer totalen Ausschaltung des Colon durch Vereinigung von Ileum und Flexura sigmoidea.

In Reserve:

[Herr W. Braun (Berlin), Experimentelle Untersuchungen zur Frage des Todes bei Strangulationsileus.

Discussion: Herr Boruttau (Berlin).

Herr v. Brunn (Tübingen), Ueber die Behandlung des appendicitischen Abscesses mit primärer Naht.

Herr Foederl (Wien), Hepatoptose.

Herr Franke (Braunschweig), Zur Therapie der multiplen Divertikelbildung am Dickdarm.

Herr Gebele (München), Zur Prognose und Behandlung der Peri- und Paraappendicitis.

Herr Glücksmann (Berlin), Blutstillung b. endosigmoidealen Operationen.

Herr v. Haberer (Wien), Ueber Behandlung schwieliger Appendicitis und appendicitischer Abscesse.

Herr Kotzenberg (Hamburg), Zur operativen Behandlung der diffusen, eitrigen Bauchfellentzündung.

Herr Neumann (Berlin), Ein Fall von enormer Cyste des Wurmfortsatzes. (Demonstration.)

Herr Pendl (Troppau), Stricturirende Ileocoecal-Tumoren.

Herr Riese (Berlin), Coecumblutungen und spätere Gangraen des Coecums infolge von Appendicitis.

Herr Wilms (Basel), Appendicitis chronica und Coecum mobile.]

50. Herr Schloffer (Innsbruck), Ueber chronisch entzündliche Bauchdeckengeschwülste nach Bruchoperationen.
51. Herr Brenner (Linz), Nabelbruchoperation mit Lappendoppelung.
52. Herr Ritter (Greifswald), Experimentelle Untersuchungen über Einklemmung von Brüchen.
53. Herr Ruge (Berlin), Chirurgische Anatomie der Gallenwege (Demonstration).
54. Herr Exner und Hejrovsky (Wien), Pathologie der Cholelithiasis.

Discussion zu 53 und 54.

Herr Lampe (Bromberg), Demonstration enorm grosser Gallensteine.

55. Herr Graff (Bonn), Ueber Milzexstirpation bei Pseudoleucaemia infantum,
56. Herr Peiser (Breslau), Ueber foetale Peritonitis.
57. Herr Bunge (Bonn), Ueber postoperativen spastischen Darmverschluss.
58. Herr Zuckerkandl (Wien), Zur Diagnose und Operation von Nierensteinen.

Discussion zu 58:

Herr Löwenhardt (Breslau), Demonstration eines durch Nephrectomie gewonnenen Hydronephrosen-Präparates.

59. Herr Wilms (Basel), Zur Technik der Prostatectomie.

Discussion zu 59:

Herr Hock (Prag), Zur Diagnose der Prostatatumoren.

Herr Ehrhardt (Königsberg), Ueber die operative Behandlung des Prostatacarcinoms.

Herr Defranceschi (Rudolfswörth), Zur Resection der Samenleiter bei Prostatahypertrophie.

60. Herr Pels-Leusden (Berlin), Ueber die Nothwendigkeit einer Naht bei Zerreissung der Harnröhre am Perineum.

Discussion zu 60.

Herr Hinterstoisser (Teschen).

In Reserve:

[Herr Colmers (Heidelberg), Trauma und paranephritischer Abscess.

Herr Franke (Braunschweig), Zur Behandlung der Zottengeschwülste der Blase.

Herr Föderl (Wien), Phimosenoperation.

Derselbe, Ueber Peniscarcinom.

Herr Goldschmidt (Berlin), Demonstration von Instrumenten für intraurethrale Eingriffe.

Derselbe, Ein Cystourethroskop.

Herr Harras (Schöneberg), Diagnostische Bedeutung der Röntgenphotographie bei Cholelithiasis.

Herr Hinterstoisser (Teschen), Ueber eine seltene Sacralgeschwulst.

Harr Hollaender (Berlin), Zur Mechanik und Dynamik der Gallenblasenperforation.

Herr Kreuter (Erlangen), Bericht aus der Erlanger Klinik über hundert Radicaloperationen wegen Mastdarmkrebses aus den Jahren 1902—1907.

Derselbe, Zur Dehnungsgangraen des Coecum bei tiefem Dickdarmverschluss.

Herr Lieblein (Prag), Ueber einen neuen Darmknopf. (Demonstration.

Herr Martens (Berlin), Zur Chirurgie des Pankreas.

Herr Renner (Breslau), Indicationen und Resultate der primären Blasennaht.

Herr Ringleb (Berlin), Ueber Sterilisation des Cystoskopes.

Derselbe, Demonstration eines modernen cystoskopischen Instrumentariums.

Herr Rosenstein (Berlin), Die Behandlung intraperitonealer Verwachsungen mit Netztransplantation.

Herr Schmitt (München), Demonstration eines seltenen Falles von Invagination.

Herr Schulz (Barmen), Ein Beitrag zur Therapie der Hirschsprungschen Krankheit.

Herr Strehl (Königsberg), Congenitale Retroposition des Dickdarmes.

Herr Wullstein (Halle a. S.), Demonstration seltener Hernienformen.]

61. Herr Küttner (Breslau), Zur Prognose der traumatischen Luxationen.

62. Herr Dollinger (Budapest), Blutige Reposition veralteter Luxationen des Ellbogens.

63. Herr Stieda (Königsberg), Coxa valga adolescentium.

64. Herr Becker (Rostock), Experimentelle Gelenkmaus.

65. Herr Borchgrevink (Christiana), Ambulatorische Extensionsbehandlung der oberen Extremität.
66. Herr Krönlein (Zürich), Ueber das Zuppinger'sche Extensionsverfahren bei Fracturen des Ober- und Unterschenkels.

Discussion zu 65 und 66:

Herr Heusner (Barmen), Extensionsschiene für den Vorderarmbruch.
Herr Graser (Erlangen), Zur Behandlung der Unterschenkelbrüche.
Herr Klapp (Berlin), Behandlung des Schlüsselbeinbruches mittels Hebelextension.
Herr Fraenkel (Berlin), Ueber Gehverbände.
Herr Lampe (Bromberg), Ein ans Krankenbett anzuschraubender Extensions- und Abductionsapparat für die untere Extremität.
Herr Manasse (Berlin), Apparat zur Anlegung fester Verbände an der unteren Extremität.

67. Herr Ludloff (Breslau), Osteochondritis dissecans des Kniegelenks.
68. Herr O. v. Frisch (Wien), Zur Operation des Plattfusses.
69. Herr Muskat (Berlin), Beiträge zur Therapie des fixirten Plattfusses.
70. Herr Goebel (Breslau), Röntgenbehandlung eines congenitalen Femursarkoms.

In Reserve.

[Herr Böttticher (Giessen), Traumatische Diastase der Symphysis sacroiliaca.
Herr Dönitz (Berlin), Feststellvorrichtung am Operationstische.
Herr Franke (Braunschweig), Epicondylitis humeri.
Herr Jacobsthal (Jena), Radiusfractur mit volarer Verschiebung des peripheren Fragments. (Demonstration.)
Herr Martens (Berlin), Demonstration einer seltenen Geschwulst der Achillessehne.
Herr v. Saar (Graz), Ueber Myo- und Tendolyse.]

Statuten

der

Deutschen Gesellschaft für Chirurgie.

Name, Zweck und Sitz der Gesellschaft.

§ 1. Die Deutsche Gesellschaft für Chirurgie hat den Zweck, bei dem stets wachsenden Umfange der Wissenschaft, die chirurgischen Arbeitskräfte zu einigen, durch persönlichen Verkehr den Austausch der Ideen zu erleichtern und gemeinsame Arbeiten zu fördern.

Sie hat ihren Sitz in Berlin.

Zur Erreichung dieses Zweckes veranstaltet die Gesellschaft alljährlich regelmässig im Monat April einen Congress in Berlin. Tag und Ort des Congresses sowie die Zahl der Sitzungstage bestimmt der Vorsitzende der Gesellschaft.

Vermögen der Gesellschaft.

§ 2. Das Vermögen der Gesellschaft setzt sich zusammen:

1) aus einem Capital- und Baarvermögen*).
2) aus den Jahresbeiträgen und aus Zuwendungen, welche der Gesellschaft von Mitgliedern oder von Dritten gemacht werden.

Mitglieder und Organe der Gesellschaft.

§ 3. Die Gesellschaft besteht aus Mitgliedern und aus Ehrenmitgliedern.

Ihre Organe sind: Das Bureau, der Ausschuss und die Generalversammlung.

Mitglieder.

§ 4. Mitglied der Gesellschaft kann Jeder werden, der sich mit Chirurgie beschäftigt.

Wer in die Gesellschaft als Mitglied aufgenommen werden will, muss dazu von drei Mitgliedern der Gesellschaft schriftlich vorgeschlagen werden. Ueber die Aufnahme entscheidet der Ausschuss.

Ehrenmitglieder.

§ 5. Hervorragende Chirurgen können zu Ehrenmitgliedern der Gesellschaft ernannt werden. Indessen soll deren Zahl 12 nicht übersteigen.

Die Ernennung von Ehrenmitgliedern erfolgt auf einstimmigen, in einer Sitzung der Generalversammlung einzubringenden Vorschlag des Ausschusses durch die Generalversammlung. Die Abstimmung ist eine schriftliche, mittelst Stimmzettel und findet in der nächstfolgenden Sitzung der Generalversammlung statt. Zur Ernennung von Ehrenmitgliedern bedarf es einer Mehrheit von $^2/_3$ der anwesenden, in der Präsenzliste eingetragenen Mitglieder. Abwesende können an der Abstimmung nicht Theil nehmen.

*) S. General-Versammlung Donnerstag, den 23. April, Nachmittags-Sitzung Kassenbericht. I. S. 197.

Beiträge der Mitglieder.

§ 6. Jedes Mitglied zahlt einen Jahresbeitrag von 20 Mark. Die Zahlung hat in der ersten Hälfte des Jahres zu geschehen.

Das Geschäftsjahr ist das Kalenderjahr.

Ein erst in der zweiten Hälfte des Jahres aufgenommenes Mitglied hat den vollen Jahresbeitrag zu entrichten.

Durch einmalige Zahlung des fünfzehnfachen Jahresbeitrages von 300 Mk. wird die lebenslängliche Mitgliedschaft erworben*).

Eine Veränderung der Jahresbeiträge erfolgt durch Beschluss der Generalversammlung, doch bedarf eine Herabsetzung derselben der Zustimmung der Staatsaufsichtsbehörde.

Ehrenmitglieder zahlen keine Beiträge.

Ein Mitglied, welches trotz zweimaliger Mahnung des Kassenführers mit seinem Beitrage länger als ein Jahr im Rückstande bleibt, gilt als ausgeschieden und wird in der Liste gestrichen. Der Wiedereintritt in die Gesellschaft kann ohne Weiteres erfolgen, sobald der oder die noch rückständigen Beiträge nachgezahlt worden sind.

Ein Mitglied, welches zum Verlust der bürgerlichen Ehrenrechte rechtskräftig verurtheilt ist, verliert ohne Weiteres die Mitgliedschaft.

Gäste.

§ 7. Nichtmitglieder können zum Besuche der Jahresversammlungen der Gesellschaft (Congresse) von Mitgliedern als Gäste eingeführt werden, dürfen jedoch nur mit Genehmigung des Vorsitzenden Vorträge halten und an den Verhandlungen sich betheiligen.

Ausschuss und Bureau.

§ 8. Der Ausschuss der Gesellschaft besteht aus:

1. einem Vorsitzenden,
2. einem stellvertretenden Vorsitzenden,
3. zwei Schriftführern,
4. einem Kassenführer,
5. sämmtlichen früheren Vorsitzenden,
6. und vier anderen Mitgliedern.

Die unter 1. bis 4. genannten Mitglieder des Ausschusses bilden das Bureau der Gesellschaft und des Congresses.

§ 9. Die Wahl der Ausschuss-Mitglieder erfolgt in der Generalversammlung der Gesellschaft, nach Massgabe der folgenden Bestimmungen:

1. Die Wahl des Vorsitzenden erfolgt alljährlich am vorletzten Sitzungstage des Congresses für die Dauer des nächstfolgenden Kalenderjahres durch absolute Stimmenmehrheit der Abstimmenden. Sie muss stets durch Stimmzettel in einem besonderen Wahlgange erfolgen.

Mitglieder der Gesellschaft, welche verhindert sind, an der Generalversammlung Theil zu nehmen, sind berechtigt, sich an dieser Wahl durch Ein-

*) Beschluss der General-Versammlung v. 6. April 1904. S. Th. I. d. Verhdl.

sendung ihrer Stimmzettel an den ständigen Schriftführer (siehe III.) zu betheiligen, müssen jedoch in diesem Falle die eingesandten Stimmzettel mit ihrer Unterschrift versehen, während die Wahl für die anwesenden Mitglieder eine geheime ist.

Wird die absolute Stimmenmehrheit in dem ersten Wahlgange nicht erreicht, so findet eine Stichwahl zwischen denjenigen beiden Mitgliedern statt, welche die meisten Stimmen erhalten haben.

Bei Stimmengleichheit entscheidet das durch den Vorsitzenden zu ziehende Loos.

II. Der stellvertretende Vorsitzende, der zweite Schriftführer und die vier anderen Mitglieder des Ausschusses werden alljährlich am ersten Sitzungstage des Congresses für die Zeit bis zur nächstjährigen ordentlichen Generalversammlung durch einfache Stimmenmehrheit der Abstimmenden gewählt. Die Abstimmung erfolgt entweder durch Stimmzettel oder durch widerspruchslose Zustimmung.

Bei Stimmengleichheit entscheidet das durch den Vorsitzenden zu ziehende Loos.

III. Der erste Schriftführer und der Kassenführer sind ständige Mitglieder des Ausschusses und des Bureaus in dem Sinne, dass nach ihrer in der ordentlichen Generalversammlung durch einfache Stimmenmehrheit erfolgten Wahl ihre Amtsdauer eine zeitlich unbegrenzte ist.

Zur Zeit ist erster Schriftführer der Gesellschaft der Prof. Dr. W. Körte und Kassenführer der Generaloberarzt und Prof. Dr. A. Köhler.

Die ausgeschiedenen Ausschuss-Mitglieder sind sofort wieder wählbar.

§ 10. Der Ausschuss regelt seine innere Thätigkeit und die Amtsthätigkeit seiner Mitglieder selbst. Er leitet die gesammten Angelegenheiten der Gesellschaft, insoweit dieselben nicht ausdrücklich dem Vorsitzenden, dem Bureau oder der Generalversammlung zugewiesen sind.

Er ist beschlussfähig, sobald mindestens fünf Mitglieder, einschliesslich des Vorsitzenden oder dessen Stellvertreters, anwesend sind. Die Einladungen erfolgen schriftlich, bezw. durch gedruckte oder sonstwie mechanisch vervielfältigte Zusendungen durch den Vorsitzenden oder in dessen Auftrage durch den ständigen Schriftführer, oder mündlich in einer Sitzung.

Ist eine mündliche Verhandlung und Beschlussfassung des Ausschusses nicht möglich, weil derselbe nicht versammelt ist, so erfolgt die Abstimmung schriftlich durch Umlauf. In diesem Falle sind die sämmtlichen im Amte befindlichen Ausschuss-Mitglieder vom Vorsitzenden um schriftliche Abgabe ihrer Stimme zu ersuchen.

Bei der Abstimmung entscheidet Stimmenmehrheit. Im Falle der Stimmengleichheit giebt die Stimme des Vorsitzenden eventuell dessen Stellvertreters den Ausschlag.

§ 11. Das Bureau führt die laufenden Geschäfte der Gesellschaft und vertritt sie nach Aussen in allen gerichtlichen und aussergerichtlichen Angelegenheiten, insbesondere auch in denjenigen Fällen, in welchen die Gesetze

sonst eine Specialvollmacht erfordern. Dasselbe verwaltet das Vermögen der Gesellschaft nach den Grundsätzen der Vormundschafts-Ordnung, unter Aufsicht des Ausschusses und der Generalversammlung.

§ 12. Der Vorsitzende, oder im Falle seiner Verhinderung der stellvertretende Vorsitzende, führt in allen Sitzungen des Ausschusses, des Bureaus und der Generalversammlung des Congresses den Vorsitz.

Die Einziehung der Mitglieder-Beiträge erfolgt durch den Kassenführer.

§ 13. Scheidet ein Mitglied des Ausschusses im Laufe seiner Amtsperiode aus irgend einem Grunde aus, so ergänzt der Vorsitzende bis zur nächsten ordentlichen Generalversammlung den Ausschuss durch Zuwahl aus der Zahl der Mitglieder der Gesellschaft.

§ 14. Die Beglaubigung der Mitglieder des Ausschusses bezw. des Bureaus wird durch ein von dem Königlichen Polizei-Präsidenten von Berlin auf Grund der Wahlverhandlungen auszustellendes Zeugniss geführt.

§ 15. Der Ausschuss hat alljährlich der Generalversammlung einen Geschäftsbericht über das abgelaufene Geschäftsjahr zu erstatten und die Verwaltungsrechnung zu legen. Die Generalversammlung beauftragt zwei Mitglieder mit der Prüfung derselben und ertheilt demnächst dem Ausschuss, nach Erledigung etwaiger Anstände, Entlastung.

§ 16. Alljährlich, regelmässig im Monat April, gleichzeitig mit dem von der Gesellschaft veranstalteten Congresse (§ 1), findet in Berlin die ordentliche Generalversammlung an dem vom Vorsitzenden bei der Einladung anzugebenden Orte statt.

Die Einladungen hierzu erfolgen mindestens vier Wochen vorher schriftlich bezw. durch gedruckte oder sonstwie mechanisch vervielfältigte Zusendungen, unter Angabe der Tagesordnung für die erste Sitzung der Generalversammlung, welche am ersten Sitzungstage des Congresses stattfindet. In dieser Sitzung hat gemäss § 15 der Ausschuss durch den Vorsitzenden Bericht über die Thätigkeit der Gesellschaft im abgelaufenen Geschäftsjahre, sowie über die finanzielle Lage der Gesellschaft zu erstatten und beantragt die im § 15 erwähnte Entlastung.

Sodann finden die Wahlen des Ausschusses, mit Ausnahme des Vorsitzenden und der zwei ständigen Mitglieder des Ausschusses statt, nöthigenfalls auch die der beiden letzteren.

Endlich erfolgt am vorletzten Sitzungstage des Congresses gemäss § 6 die Wahl des Vorsitzenden für die Dauer des nächstfolgenden Kalenderjahres.

Die Generalversammlung hat ferner zu beschliessen über

1. die Veränderung der Beiträge der Mitglieder (§ 6),
2. den Erwerb von Grundstücken für die Gesellschaft, deren Veräusserung und Belastung.
3. die Abänderung der Statuten,
4. die Auflösung der Gesellschaft.

Stimmberechtigt in der Generalversammlung sind, ausser den Mitgliedern, auch die Ehrenmitglieder.

Soweit die Statuten nichts Anderes bestimmen, fasst die Generalversammlung ihre Beschlüsse durch einfache Stimmenmehrheit der Abstimmenden. Bei Stimmengleichheit entscheidet die Stimme des Vorsitzenden, eventuell dessen Stellvertreters.

§ 17. Ueber Abänderungen der Statuten kann die Generalversammlung nur beschliessen, wenn die Abänderungsanträge den Mitgliedern bei der Einladung zur Generalversammlung mitgetheilt worden sind.

Abänderungen der Statuten, welche den Sitz, die äussere Vertretung oder den Zweck der Gesellschaft betreffen, bedürfen der landesherrlichen Genehmigung, alle übrigen der Genehmigung des Oberpräsidenten von Berlin.

§ 18. Im Falle der Auflösung der Gesellschaft hat die Generalversammlung, welche diese Auflösung beschliesst, zugleich Verfügung über die Ausführung der Auflösung und über die Verwendung des Vermögens der Gesellschaft zu treffen.

Der Beschluss über die Auflösung der Gesellschaft und über deren Ausführung sowie über die Verwendung des Vermögens bedarf der landesherrlichen Genehmigung.

Berlin, den 24. April 1889.

Der Vorstand der Deutschen Gesellschaft für Chirurgie.

(Unterschriften.)

Geschäftsordnung

nach Beschluss des Ausschusses vom 5. Januar 1905.

§ 1. Der Vorsitzende setzt die Tagesordnung fest und bestimmt die Zahl und Reihenfolge der Vorträge und Demonstrationen.

§ 2. Die Themata der anzumeldenden Vorträge und Demonstrationen sind dem Vorsitzenden mit kurzer (leserlicher) Inhaltsangabe bis 6 Wochen vor dem Congress einzureichen.

§ 3. Der Vorsitzende stellt in der Regel nicht mehr als 70 Vorträge und Demonstrationen auf die Tagesordnung. Ein Ueberschreiten dieser Zahl ist seinem Ermessen anheimgestellt.

§ 4. Vorträge, deren Inhalt bereits veröffentlicht ist, können nur in Form eines knappen Auszuges oder einer kurzen Demonstration zugelassen werden.

§ 5. Die Vorträge dürfen bis zu 15 Minuten, die Demonstrationen bis zu 5 Minuten dauern. Der Vorsitzende hat das Recht, die Zeit um höchstens 10 Minuten zu verlängern.

§ 6. Die Vorträge werden frei gehalten. Der Vorsitzende kann auf vorherigen Antrag des Vortragenden Ausnahmen von dieser Regel zulassen.

§ 7. Die Reden in der Discussion dürfen 5 Minuten, oder auf Zulassung des Vorsitzenden einige Minuten länger dauern.

Bestimmungen
über die
Herausgabe der Verhandlungen.

Der Ausschuss der Deutschen Gesellschaft für Chirurgie hat am 8. Januar 1903 über die Herausgabe der Verhandlungen der Gesellschaft Folgendes beschlossen.

Die gedruckten Verhandlungen sollen eine getreue Wiedergabe des auf dem Congresse Vorgetragenen bringen, und die Gesellschaft hat ein Recht darauf, zu verlangen, dass alles auf dem Congresse Gesprochene in den Verhandlungen erscheint.

Die Herren Vortragenden können entweder die Rede stenographiren lassen — oder ihren Vortrag selbst zu Protokoll geben. Der anwesende Stenograph erkundigt sich bei jedem Redner danach, ob mitstenographirt werden soll oder nicht.

Wer es vorzieht, seinen Vortrag selbst zu Protokoll zu geben, ist verpflichtet, das Manuscript entweder sogleich oder bis spätestens 4 Wochen nach dem Congress an den ersten Schriftführer (d. z. Dr. W. Körte, Berlin W. 62, Kurfürsten-Strasse 114) einzusenden.

Die Vorträge werden in der Regel in den „Verhandlungen der Deutschen Gesellschaft für Chirurgie" veröffentlicht, und zwar die „grösseren Vorträge und Abhandlungen" in Theil II der Verhandlungen und gleichzeitig in Langenbeck's Archiv für klin. Chir., dessen Herausgeber (A. Hirschwald) die Verhandlungen der Gesellschaft umsonst druckt. Die Bestimmung darüber, welche Vorträge in Theil I der Verhandlungen, und welche in Theil II (letztere gleichzeitig in Langenbeck's Archiv) erscheinen, steht dem ersten Schriftführer zu, welcher die Herausgabe der Verhandlungen besorgt.

Von den kleineren Mittheilungen, Demonstrationen und Reden in der Discussion (Theil I der Verhandlungen) kann die Verlagshandlung Separatabdrücke nicht geben. Auch können von den Mittheilungen in Theil I Correcturen an die Herren Autoren nicht versandt werden. Letztere werden daher um recht deutliche Schrift ersucht.

Diejenigen Redner, welche ausnahmsweise ihre Vorträge anderweitig zu publiciren wünschen, sind verpflichtet, dem Schriftführer binnen 4 Wochen einen das Wesentliche des Congressvortrages enthaltenden Auszug zu übersenden für Theil I der Verhandlungen. Der Ort der ausführlichen Publication ist darin genau anzugeben.

Die Reden in der Discussion werden ausnahmslos stenographirt. Das Stenogramm wird den Rednern nach dem Congress zugesandt mit dem Ersuchen um eventuelle Correctur und umgehende Rücksendung an den Schriftführer.

Die gedruckten Verhandlungen werden allen Mitgliedern zugesandt. Zu diesem Zwecke ist es nothwendig, bei der Aufnahme neuer Mitglieder die genaue Adresse anzugeben und späterhin jede Veränderung der Stellung und des Wohnortes (Strasse) der Mitglieder dem ersten Schriftführer anzuzeigen.

Bestimmungen

über die

Verwaltung des Vermögens der Deutschen Gesellschaft für Chirurgie.

1. Das gesammte Capitalvermögen der Gesellschaft wird in Werthpapieren der Consol. Preuss. Staatsanleihe oder der Consol. Deutschen Reichsanleihe angelegt.
2. Die Werthpapiere werden bei der Reichshauptbank in Berlin von dem Kassenführer und einem anderen von dem Bureau dazu ermächtigten Mitgliede des Ausschusses gemeinsam auf ihre beiden Namen niedergelegt*). Die Nummern der Depotscheine werden von dem Kassenführer auf einem besonderen Blatt des Kassenbuches übersichtlich verzeichnet.
3. Die Depotscheine werden von dem Vorsitzenden der Gesellschaft in einem mit der Aufschrift: „Eigenthum der Deutschen Gesellschaft für Chirurgie" versehenen Couvert aufbewahrt und dürfen ausser im Falle des Todes eines der beiden Niederleger (s. u.) nur auf gemeinsamen mündlichen oder schriftlichen Antrag der beiden Niederleger herausgegeben werden. Bei dem Jahreswechsel stellt der Vorsitzende des abgelaufenen Jahres die Depotscheine seinem Amtsnachfolger zu.
4. Stirbt der Vorsitzende, so hat der stellvertretende Vorsitzende die Depotscheine von den Erben zu extrahiren und in Verwahrung zu nehmen.
5. Stirbt einer der beiden Niederleger, so hat der Vorsitzende unverzüglich dafür zu sorgen, dass ein anderes Mitglied des Ausschusses an seine Stelle tritt. Zum Zwecke der Umschreibung liefert er die Depotscheine an den am Leben gebliebenen Niederleger aus, dieser quittirt auf den Depotscheinen**), lässt sich die Werthpapiere auf der Reichshauptbank herausgeben und deponirt sie sofort wieder gemeinsam mit dem neu hinzugetretenen Ausschussmitglied auf ihre beiden Namen (bezw. lässt das Depot auf die beiden Namen umschreiben), worauf der Vorsitzende die neuen Depotscheine zur Aufbewahrung in Empfang nimmt.
6. Vorstehende Bestimmungen sind in je einem Druckexemplar sämmtlichen Mitgliedern des Ausschusses nach ihrer Wahl in den Ausschuss einzuhändigen. Ein Exemplar wird in das Kassenbuch eingeheftet.

Berlin, den 29. Januar 1899.

Das Bureau der Deutschen Gesellschaft für Chirurgie.

7. Nachtrag. Beschluss vom 16. December 1906: Der Kassenführer ist berechtigt, bis zu 15000 Mark als Contocurrent bei der Deutschen Bank zu deponiren.

Der Ausschuss der Deutschen Gesellschaft für Chirurgie.

*) Zur Zeit sind die Depotscheine auf die Namen Prof. Dr. A. Köhler (Berlin) und Prof. Dr. Fr. Trendelenburg (Leipzig) hinterlegt.

**) Anmerkung: Nach den Bestimmungen der Reichsbank genügt die Quittung von Seiten eines der beiden Niederleger auf den Depotscheinen zur Zurückverlangung der niedergelegten Werthpapiere.

Bestimmungen
über die
Verwaltung des Langenbeckhauses.

Die Aufsicht über das Langenbeckhaus führt ein Curator (d. Z. Herr Körte) und zwei andere Mitglieder der Gesellschaft (der Bibliothekar, d. Z. Herr Fischer und der Kassenführer, d. Z. Herr Köhler).

Es ist mit einem Bausachverständigen ein Vertrag abzuschliessen, wonach derselbe das Haus alljährlich einer Revision unterzieht im Verein mit der obengenannten Haus-Commission. Hierüber ist ein Protokoll aufzunehmen, welches dem Ausschuss vorzulegen ist. (Der Vertrag ist am 20. Januar 1908 mit dem Architekten Alphons Baumann, N., Kastanien-Allee 3, abgeschlossen worden.)

Sofort nöthige Reparaturen sind vom Hauscurator anzuweisen, welcher darüber an den Ausschuss berichtet.

Kostenanschläge und Rechnungen über Reparaturen und Anschaffungen sind vom Hauscurator und vom Bausachverständigen zu zeichnen.

Anträge über Benutzung (Miethung) von einzelnen Räumen des Hauses hat der Hauscurator zu entscheiden, wenn der Ausschuss nicht versammelt ist.

Der Ausschuss
der Deutschen Gesellschaft für Chirurgie.

D.

Verzeichniss der Mitglieder

der

Deutschen Gesellschaft für Chirurgie*).

I. Ehren-Mitglieder.

1. Sir Lister, Joseph, Lord in London. 1885.
*2. Dr. König, Franz, Geh. Med.-Rath und Professor in Grunewald, Hagenstr. 11a. 1902.
3. Macewen, William, M. D., Professor in Glasgow. 1902.
4. Keen, W. W., M. D., Professor in Philadelphia. 1902.
5. Dr. Guyon, Felix, Professor in Paris. 1902.
6. Dr. Durante, Professor in Rom. 1902.
*7. Dr. Kocher, Theodor, Professor in Bern. 1903.
*8. Dr. Czerny, Geh. Rath und Professor, Excellenz in Heidelberg. 1903.
9. Dr. Koch, Robert, Geh. Ober-Med.-Rath, Professor, Generalarzt à la suite in Berlin. 1906.

Dr. von Langenbeck, Exc., Ehren-Präsident 1886. † 29. Sept. 1887.
Dr. Billroth, Hofrath und Prof. in Wien. 1887. † 6. Febr. 1894.
Dr. Thiersch, Geh. Rath u. Prof. in Leipzig. 1895. † 28. April 1895.
Sir Spencer Wells, Bart., in London. 1887. † 2. Februar 1897.
Dr. Gurlt, Geh. Med.-Rath u. Prof. in Berlin. 1896. † 8. Jan. 1899.
Sir Paget, James, Bart., in London. 1885. † 30. Dec. 1899.
Dr. Ollier, Professor in Lyon. 1890. † 25. November 1900.
Dr. Ernst von Bergmann, Wirkl. Geh. Rath, Professor, Generalarzt à la suite, Excellenz in Berlin. 1902. † 25. März 1907.
Dr. von Esmarch, Wirkl. Geh.-Rath und Professor, Exc. in Kiel. 1896. † 23. Februar 1908.

II. Ausschuss-Mitglieder.

L*10. Vorsitzender: Dr. Freiherr von Eiselsberg, Hofrath und Professor in Wien I, Mölkerbastei 5.
*11. Stellvertreter des Vorsitzenden: Dr. Krönlein, R. U., Professor in Zürich (Schweiz).
L*12. Erster Schriftführer: Dr. Körte, W., Geh. San.-Rath und Professor in Berlin W. 62, Kurfürsten-Strasse 114.
*13. Zweiter Schriftführer: Dr. Kümmell, Professor und dirig. Arzt in Hamburg-Eppendorf.
*14. Kassenführer: Dr. Köhler, A., Generaloberarzt, Professor in Berlin S. W., Gneisenaustr. 35.

*) Die auf dem Congress anwesenden Mitglieder sind mit einem * bezeichnet. — Die lebenslänglichen Mitglieder sind mit einem L gekennzeichnet. Liste der L. M. siehe unter No. V. S. CV.

Anderweitige Ausschuss-Mitglieder.

L*15. Dr. Bardenheuer, Geh. Med.-Rath und Professor in Cöln.
*16. - von Bruns, Staatsrath und Professor in Tübingen.
L*17. - Küster, Geh. Med.-Rath und Professor in Charlottenburg, Schlüterstr. 32.
*18. - Madelung, O., Geh. Med.-Rath und Professor zu Strassburg i. E.
*19. - Rehn, Professor und dirig. Arzt in Frankfurt a. M.
*20. - Trendelenburg, Geh. Med.-Rath und Professor in Leipzig.
* - Czerny, s. oben.
* - Kocher, Theodor, s. oben.
* - König, Franz, s. oben.
L 21. - Riedel, B., Geh. Med.-Rat und Professor in Jena.
*22. - Braun, Geh. Med.-Rath und Professor in Göttingen.
*23. - Bier, A., Geh. Med.-Rath und Professor in Berlin N.W, Lessingstr. 1.

III. Mitglieder*).

*24. Dr. Abel in Berlin W., Potsdamerstr. 118a.
*25. - Aberle von Horstenegg, Rudolf, Ritter, in Wien, Alserstr. 32.
*26. - Achilles in Stuttgart, Kasernenstr. 20.
*27. - Adler, E., San.-Rath in Berlin W., Motzstr. 90.
*28. - Adler, Sim., Director des Krankenhauses Pankow-Berlin, Hadlichstr. 31.
*29. - Adlercreutz, Carl, dirig. Arzt in Engelholm (Schweden).
*30. - Ahlström, Assar, in Stockholm (Schweden).
*31. - Ahrens, Reinh., in Remscheid.
*32. - Ahrens, Philipp, in Wiesbaden, Nicolasstr. 24.
*33. - Ahrens, Heinrich, in Berlin N., Ziegelstr. 5/9.
34. - Alapy, Heinrich, Docent und Primararzt in Budapest V. (Ungarn).
35. - Albers, Generaloberarzt in Frankfurt a. O.
36. - Albers, San.-Rath u. Knappschaftsarzt in Myslowitz, Ob.-Schl.
37. - Albers-Schönberg, Professor in Hamburg, Klopstockstr. 10.
38. - Albrecht, Paul, in Wien IX, Alserstr. 4.
*39. - Albrecht in Charlottenburg, Kirchstr. 2.
*40. - Aldehoff, Chefarzt in Halle, Poststr. 7.
*41. - Alexander, E., in Leipzig, Marienstr. 29.
*42. - Alexciew, Andreas, in St. Petersburg (Russland).
*43. - Alsberg, Adolf, in Cassel, Spohrstr. 2.
44. - Alsberg, dirig. Arzt in Hamburg.
*45. - Altmann, dirig. Arzt in Zabrze.
*46. - Altschüler, Emil, zu Strassburg i. Els. (Chir. Univ.-Klinik).

*) Die lebenslänglichen Mitglieder sind mit einem L vor der No. versehen. — Vergl. auch Zusammenstellung der lebenslänglichen Mitglieder unter No. V am Schluss des Registers. — Die lebenslängliche Mitgliedschaft wird erworben durch einmalige Zahlung des fünfzehnfachen Jahresbeitrages = 300 Mark. § 6 der Statuten.

*47. Dr. Aly, dirig. Arzt in Hamburg.
48. - Amann, Professor in München, Sonnenstr. 7.
49. - Amberg, H., in Luzern, Pilatusstr. 31. (Schweiz).
50. - Amberger, Chefarzt der chir. Abt. des heil. Geist-Hospitals in Frankfurt a./M.
51. - Amson in Wiesbaden, Taunusstr. 6.
*52. - Anders, Oberarzt in Gnesen, Bahnhofstr. 3.
*53. - Andrassy, Karl, Oberamtsarzt u. Krankenhausarzt in Böblingen (Württemberg).
54. - von Angerer, Obermedicinalrath und Professor in München.
*55. - Aschner, Bernhard, in Wien IX, Alserstr. 4.
*56. - Anschütz, Professor in Kiel.
*57. - Appel, dirig. Arzt in Brandenburg a. H.
58. - Appel, Generalarzt z. D. in Dresden, Anton Graffstr. 28.
*59. - Appunn, dirig. Arzt in Salzwedel.
*60. - Arendt, Knappschaftsarzt in Kattowitz, Ober-Schlesien.
*61. - Arlart in Insterburg.
62. - Arnd, Docent und Oberarzt am Inselspital in Bern, Gutenbergstr. 22. (Schweiz).
*63. - Arndt, G., in Berlin N., Rudolf Virchow-Krankenhaus.
64. - Arnsperger, Ludwig, Privatdocent in Heidelberg, chir. Klinik.
65. - Aschoff in Berlin S.W., Friedrichstr. 1.
*66. - von Assen in Amsterdam (Holland).
67. - Auerbach in Baden-Baden.
68. - Ritter v. Auffenberg, Fr., in Wien III, Ungargasse 63.
L 69. - Auler, Stabsarzt in Plantières-Queulen bei Metz.
*70. - Aulhorn, Ernst, in Dresden-A., Waisenhausstr. 19.
*71. - Aust, dirig. Arzt und Kreisarzt zu Nauen i./M.
72. - Axenfeld, Professor zu Freiburg i. Br.
*73. - Axhausen, Assistenzarzt in Berlin, N.W., Philippstr. 7/8.
*74. - Baetzner, Wilh., in Berlin N., Ziegelstr. 5—9.
75. - Bacilieri, Luciano, Locarno (Schweiz).
76. - Back in Berlin W., Lutherstr. 46.
*77. - Backhaus in Rat-Düsseldorf.
*78. - Bade, Peter, in Hannover.
79. - Bähr, Ferd., Oberarzt in Hannover, Stader-Chaussee 34.
80. - von Baeyer, Hans, in München, Veterinärstr. 9.
81. - Bäumler, Geh. Med.-Rath u. Prof. zu Freiburg i. Br., Josefstr. 7.
82. - Bäärnhielm, Gustav, in Ekesjö (Schweden).
*83. - Bail, Walter, Oberarzt in Berlin N.W., In den Zelten 13.
*84. - Baisch, Bernhard, in Heidelberg.
*85. - Bakes, J., Privatdocent in Trebitsch (Mähren).
*86. - Bakker in Emden.
87. - Balster in Dortmund, Schwanenwall 17.
*88. - Bang, S. in Trondhjem (Norwegen).
L 89. - von Bardeleben, Chef-Arzt in Bochum.

173. Dr. Borck in Rostock, Kaiser Wilhelmstr. 11.
*174. - Borelius, Professor in Lund, Schweden.
175. - Born, R., in Bad Wildungen.
*176. - Bornhaupt in Riga (Russland).
177. - Boshamer, dirig. Arzt in Witten a. Ruhr.
*178. - Bosse Bruno, in Berlin N., Invalidenstr. 91.
179. - Bosse, Richard, in Frankfurt a. M., Gutzkowstr. 53. †.
180. - Bossler, Stabsarzt in Berlin N.W., Hannoverschestr. 14.
181. - Bourwieg, San.-Rath in Berlin N., Oranienburgerstr. 67.
*182. - Braatz, Professor zu Königsberg i. Pr., Burgstr. 6.
183. - Brachmann, Marine-Oberstabsarzt in Kiel, Niemannsweg 98.
184. - v. Brackel, A., in Wladiwostok p. A. Kunst und Aebers (Sibirien).
L*185. - Braem in Chemnitz.
186. - von Bramann, Geh. Med.-Rath u. Professor in Halle a. S., Friedrichstr. 13a.
187. - Brandenburg, Professor in Berlin W., Magdeburgerstr. 24.
*188. - Brandes in Giessen.
189. - Brandis, Geh. San.-Rath in Godesberg bei Bonn.
190. - Brat in Berlin W., Uhlandstr. 43.
*191. - Brauer, Professor in Marburg a. L.
192. - Braun, Oberstabsarzt zu Mühlhausen i. E., Herbststr. 3.
- Braun, Heinrich, s. oben.
*193. - Braun, Heinrich, Med.-Rath und Professor zu Zwickau i. S.
*194. - Braun, Wilh., Oberarzt in Berlin N.O., Landsbergerstr. 12.
195. - Brauneck, San.-Rath u. dirig. Arzt in Sulzbach b. Saarbrücken.
196. - Brauns, Medicinal-Rath in Eisenach.
197. - Brecht, Oberstabsarzt in Stettin, Friedrich Karlstr. 9.
*198. - Breitung, Oberarzt zu Plauen i. V., Albertstr.
*199. - Brenner, Primararzt in Linz a. d. Donau, Lustenauerstr. 9.
*200. - Brentano, Oberarzt in Berlin S.W., Gneisenaustr. 94.
201. - Brewitt, Oberarzt in Greifswald.
*202. - Brigel, O., Chefarzt in Stuttgart, Wilhelmspital.
203. - Broca, A., Professor in Paris, rue de l'Université 5 (Frankreich).
204. - Brod, Michal, in Bingen a. Rh., Rochusstr. 14.
*205. - Brodnitz in Frankfurt a. M.
206. - Brossmann, Hans, Oberarzt in Troppau, Schles. Krankenhaus, (Oestr. Schlesien).
207. - Bröse, P., San.-Rath in Berlin W., Rankestr. 34.
*208. - Brückner, San.-Rath in Glauchau (Sachsen).
*209. - Brüning, August, Privatdocent in Giessen, Wilhelmstr. 41.
*210. - von Brunn, Max, Assist.-Arzt, Chirurg. Univ.-Klinik in Tübingen.
*211. - von Brunn, Walter, Chirurg in Rostock.
212. - Brunner, Conrad, in Münsterlingen (Schweiz).
*213. - Brunner, Frz., Hofrath, Director und Oberarzt in München, Issmaningerstr. 22.
214. - Brunner, Fritz, dirig. Arzt in Neumünster b. Zürich (Schweiz).

*215. Dr. Brunner, Carl, in Wien IX, Alserstr. 4.
* - von Bruns, s. oben.
*216. - Buchbinder in Leipzig.
217. - Bucholz in Warmbrunn, Städt. Krankenhaus.
*218. - Budde zu Bocholt i. W., Kirchstr. 21.
*219. - Buderath zu Bottrop i. Westf.
220. - van Bürck in Bochum, Kaiserstr. 5.
*221. - Buff, Rud., in Köln a. Rhein, Hohenstauffen-Ring 63.
*222. - Bunge, Professor in Bonn, Marienstr. 33.
*223. - Buning, H. C., Militärarzt, Niederl. Ost-Indien.
224. - Burckhardt, Professor in Würzburg.
*225. - Burckhardt, Hans, zu Königsberg i./Pr., Freystr. 8.
226. - Busalla in Hannover, Bödekerstr. 85.
L*227. - Busch, F., Professor in Charlottenburg, Lietzenburgerstrasse 5.
*228. - Busch in Berlin S., Krankenhaus am Urban.
229. - Buschke, Professor in Berlin W., Kurfürstendamm 243.
230. - Busse, Professor in Posen.
*231. - Butter A., in Dresden, Sidonienstr. 10.
232. - Butters, W., Specialarzt für Chir. in Nürnberg, Adlerstr. 40.
233. - Cahen, Fritz, dirig. Arzt in Köln.
*234. - van Calcâr in Groningen, Holland.
*235. - van Campen, Chirurg in Amsterdam, Kaisersgracht 106. (Holland).
*236. - Canon, Paul, in Berlin N.O., Gr. Frankfurterstr. 137.
237. - Capaldi, Achille, Professor in Neapel, Santa Lucia a. Mareg. (Italien).
*238. - Cappelen, dirig. Arzt in Stavanger, Norwegen.
239. - Cappelen, Chr., in Levanger (Norwegen).
*240. - Carlson, Barthold, Göteborg (Schweden).
241. - Caro, Leo, in Hannover.
*242. - Caro, Leo, in Berlin N.W., Calvinstr. 4.
243. - Carr, John, Union Protestant Infirmary in Baltimore. U. S. A.
244. - Caspary, Geh. Med.-Rath, Professor zu Königsberg i. Pr., Theaterstr. 5.
245. - Casper, Leop., Professor in Berlin W., Königin Augustastr. 44.
*246. - Caspersohn, dirig. Arzt in Altona.
247. - Castenholz, Oberarzt in Köln, Kinderspital, Beethovenstr. 15.
248. - Ceci, Anton, Professor in Pisa (Italien).
*249. - von Chamisso zu Stargard i. Pom.
*250. - Chlumsky, Docent in Krakau, Mikotajskagasse 28 (Galizien).
251. - Christel, Karl, in Metz, Martinsplatz 3.
*252. - Chudovszky, Direktor des allg. Krankenhauses in Sátoralja-Ujhely (Ungarn).
253. - Chutro, Pedro, in Buenos-Aires, Bartolomé Mitre 1032. (Argentinien).
254. - von Chwat, Ludwig, Hof-Rath in Warschau (Russland).
*255. - Clairmont, Paul, in Wien IX., Alserstr. 4.

*342. Dr. Elbe, Richard, Stabsarzt zu Rostock i./M., Friedrich Franzstr. 29.
*343. - Elbogen, Primararzt zu Kladno in Böhmen.
344. - Elizalde, Gilberto, F. in Buenos Aires, Cerrito 1317. (Argentinien.)
345. - Elsaesser, A., I. Assistenzarzt in Bern, Insel-Spital (Schweiz).
*346. - Elter, Johannes, in Viersen, Rheinland.
*347. - Enderlen, Professor in Würzburg.
348. - Engel, Hermann, in Berlin W., Landshuterstr. 22.
349. - Engelhardt in Cassel, Hohenzollernstr. 19.
*350. - Engelken, Gustav, in Neunkirchen, Rgbz. Trier.
*351. - Engelmann, Alfred, Assistenzarzt in Berlin SO., Engel-Ufer 4.
*352. - Engelmann, Guido, in Wien I., Rathausstr. 7.
353. - Engels, W., in Bonn, Baumschulen-Allee 26.
354. - Erasmus, San.-Rath u. dirig. Arzt in Crefeld.
*355. - Erbkam, Med.-Rath, Kreisarzt, Leiter des Kreiskrankenhauses zu Jauer in Schlesien.
*356. - Erhardt, Erwin, in München, Heustr. 8.
*357. - Ernst, N. P., Primararzt in Kopenhagen (Dänemark).
*358. - Esau, Paul, in Greifswald, chir. Klinik.
L 359. - Escher, Primar-Chirurg in Triest, Oesterreich.
360. - Eschenbach, Oberarzt in Berlin C., Monbijouplatz 10.
361. - Ettlinger in Frankfurt a. M., Stauffenstr. 2.
362. - Eulitz in Dresden, Königstr. 2.
*363. - Eurén, Axel, dirig. Arzt in Jönköping (Schweden).
364. - Evers, Robert, Marine-Stabsarzt in Wilhelmshaven, Mittelstr. 4.
*365. - Evler, Stabsarzt a. D., in Treptow a. Rega.
366. - Ewald, Geh. Med.-Rath u. Professor in Berlin W., Kaiserin Augustastr. 78.
*367. - Exalto, J., Utrecht (Holland).
*368. - Exner, Alfred, in Wien IX, Alserstr. 4.
*369. - Eyff, dirig. Arzt in Nimptsch (Schlesien).
370. - Falkenburg in Hamburg, Mundsburgerdamm 26.
371. - Faltin, Docent in Helsingfors, Chir. Univ.-Klinik, (Finnland).
372. - von Farkas, Königl. Rath und Oberarzt in Budapest VIII, Muzeum-körut 18 (Ungarn).
373. - Farner, Ernst, Director in Wattwil (Schweiz).
*374. - Federmann in Berlin W., Tauentzienstr. 20.
375. - von Fedoroff, S. P., Professor und Direktor in St. Petersburg, Militärmedicinische Academie (Russland).
*376. - Fedorowicz, Otto, Primärarzt in Minsk (Russland).
377. - Fehleisen, F., in San Francisco, 1211 Polk Street, Californ.
378. - Feilchenfeld, Leop., in Berlin W., Bendlerstr. 27.
*379. - Feinen in Cöln a./Rh.
380. - Fellner, L., Kais. Rath, Brunnenarzt in Franzensbad (Böhmen).
*381. - Fernbacher, Sanitätsrat in Zaukerode (Sachsen).
*382. - Fertig, Jul., dirig. Arzt in Hanau, Augustastr. 26.
*383. - Fessler, Julius, Privatdocent in München, Sonnenstr. 13.

384. Dr. Fialla, Professor, dirig. Arzt in Bucarest (Rumänien).
385. - Fibich, Richard, Prag II, Stephansgasse 53.
386. - Fick, Wald., in St. Petersburg, Wassili Ostrow 15. Linie N. 4. Deutsch. Alex. Hosp. (Russland).
387. - Fieber E. L., in Wien III, 1, Rudolfgasse 25.
*388. - Fiedler, L., Assistenzarzt in Berlin NW., Turmstr. 21.
*389. - Fielitz, H., in Halle a./S., Diakonissenhaus.
*390. - Filbry, Stabsarzt in Allenstein, Langgasse 6.
*391. - Finck Julius, in Charkow, Wosnessenskaye 12 (Süd-Russland).
392. - Fink, Primar-Arzt in Karlsbad (Böhmen).
393. - Finochietto, Enrique, in Buenos-Aires, Calle Parana 970. (Argentinien.)
L*394. - Firle, Sanitätsrath in Bonn.
*395. - Fischer, Oberarzt in Charlottenburg, Krankenhaus Westend.
*396. - Fischer, August, dirig. Arzt in Darmstadt, Grafenstr. 5.
397. - Fischer, Franz, San.-Rath u. Ob.-Arzt in Langfuhr bei Danzig, Baumbach Allee 11.
398. - Fischer, Georg, Geh. San.-Rath und dirig. Arzt in Hannover, Warmbüchenstrasse 28.
399. - Fischer, Hermann, in Stettin, Am Königsthor 10.
400. - Fischer, Hermann, Geh. Med.-Rath und Professor in Berlin N.W., Brücken-Allee 35.
*401. - Fischer, Karl, dirig. Arzt in Königshof, Böhmen.
402. - Fittig, Otto, zu Strassburg i. Els., Ruprechtsauer Allee 56.
*403. - Floeck, Stabsarzt in Cöln a. Rh., Antwerpenerstr. 51.
404. - Flöel, Geh. Med.-Rath und Krankenhaus-Director in Coburg.
*405. - Föderl, Privatdozent in Wien IX., Mariannengasse 32.
*406. - Fodstad, C. O. R. in Kristiania (Norwegen).
*407. - Försterling, Karl, Assistenzarzt in Hannover, Haltenhoffstr. 67.
*408. - Fopp in Berlin W., Steglitzerstr. 10.
409. - Fraenkel, Alexander, Professor in Wien, Wasagasse 12.
410. - Fraenkel, Bernh., Geh. Med.-Rath u. Prof. in Berlin W., Lennéstr. 5.
411. - Fraenkel, Alb., Professor und dirig. Arzt in Berlin S.W., Königgrätzerstr. 106.
412. - Fränkel, James, Assistenzarzt in Berlin N., Ziegelstr. 5—9.
*413. - Fraenkel, Max in Berlin W., Rankestr. 35.
*414. - Frangenheim, Privatdozent zu Königsberg i. Pr., Kgl. chir. Univ.-Klinik.
*415. - Francke zu Altenburg i. S.
*416. - Frank Alfred in Charlottenburg, Grolmanstr. 42.
*417. - Frank, Ernst R. W. in Berlin W., Joachimsthalerstr. 33/34.
*418. - Frank, Herm., San.-Rath in Berlin, Keithstr. 4.
419. - Frank, Fritz, Secundärarzt in Cöln, Bürgerhospital, Cäcilienkloster.
*420. - Frank, Jacob in Fürth (Bayern).
*421. - Frank, N. H. in Zwolle (Holland).
422. - Frank, Rud., Docent und Primararzt in Wien I, Bauernmarkt 8.

*506. Dr. Goldmann in Lodz (Russland).
*507. - Goldschmidt, San.-Rath in Berlin W., Wichmannstr. 8.
508. - Goldstein in Berlin N., Chausseestr. 53.
509. - Goldstern in Wien, Lazaretgasse 20.
*510. - Gontermann, C., in Berlin N., Virchow-Krankenhaus.
*511. - van der Goot, D. H., in Haag (Holland).
512. - Goppelt, K., in Treuchtlingen.
*513. - Gossner, Ober-Stabsarzt in Berlin, Garnisonlazareth Tempelhof.
*514. - Gottschalk, Professor in Berlin W., Potsdamerstr. 108.
*515. - Gottstein, Georg, Professor und Primärarzt in Breslau, Neue Schweidnitzerstr. 4.
*516. - Graessner, Stabsarzt in Köln.
*517. - Grashey, Rud., in München, chir. Klinik.
*518. - Graetzer in Görlitz.
*519. - Graeve, H., dirig. Arzt in Oestersund (Schweden).
*520. - Graf, Stabsarzt in Düsseldorf, Graf Adolfstr. 18.
*521. - Graf in Kiel, Chir. Univ.-Klinik.
*522. - Graff, Prof. u. dirig. Arzt der chir. Abth. d. Marienhosp. i. Bonn.
*523. - von Graff, E., in Innsbruck (Tirol).
L 524. - Graser, Professor, Director der chir. Klinik in Erlangen.
*525. - Grauert in Halensee, Kurfürstendamm 115.
526. - Greiffenhagen in Reval, Russland.
527. - Grein in Offenbach a. M., Tulpenhofstr. 52.
528. - Grenser, Hans, in Dresden, Pragerstr. 26.
529. - Greussing, Primararzt in Tetschen a. E. (Böhmen).
*530. - Grieshammer in Dresden, Pillnitzerstr. 61.
531. - Grimm in Marienbad, Böhmen.
L 532. - Grimm in Nürnberg.
*533. - Grisson, Oberarzt in Hamburg, Magdalenenstr. 13.
*534. - Griswold in Modesto (Californien, U. S. A.).
535. - Groeneveld, Sanitätsrath in Leer (Ostfriesland).
536. - Gross, Oberarzt am St. Josephstift in Bremen.
*537. - Gross, Otto, in Frankfurt a. M., Eschenheimer Anlage 19.
538. - Grosse in Cassel, Reginastr. 12.
539. - Grosser, Kurt, dirig. Arzt in Liegnitz, Krankenhaus der grauen Schwestern (Schlesien).
*540. - Grossheim, Generalarzt a. D. in Berlin W., Ansbacherstr. 28.
541. - Grossmann, Emil, in Frankfurt a. M., Eschenheimer Anlage 37.
*542. - Grüneberg, dirig. Arzt in Altona, Gr. Bergstr. 129.
*543. - Grüneisen in Weissenfels.
*544. - Gründgens in Aachen, Wilhelmstr. 28.
545. - Grunert, E., in Dresden-A., Chemnitzerstr. 31.
*546. - Gubalke, Oberarzt zu Forst i. L.
*547. - Gümbel in Berlin N., Torfstr. 25.
*548. - Günther, E., in Berlin N., Rudolf Virchow-Krankenhaus.
*549. - Günther, H., San.-Rath u. Kreisphysikus in Hagenow (Mecklbg).

L 550. Dr. Gürtler, Med.-Rath und dirig. Arzt in Hannover.
*551. - Guleke, Privatdocent zu Strassburg i. Els., Kgl. chir. Klinik.
552. - Gunkel, Director in Fulda, Landkrankenhaus.
553. - Guradze, Paul, in Wiesbaden, Wilhelmstr. 3.
*554. - von Gurbski, Stanislaus i. Warschau, Nowogradzka 11 m. 7 (Russl.).
555. - Gutsch, L., Med.-Rath und dirig. Arzt in Karlsruhe, Baden.
*556. - Gutzeit, dirig. Arzt zu Neidenburg i. O.-Pr.
*557. - Haack, Chefarzt zu Marienburg i. Wpr.
558. - Bierens de Haan in Rotterdam, Leuvehaven 19 (Holland).
*559. - Haas, Alfred, in München.
560. - Haase, Generaloberarzt in Stettin, König Albertstr. 8.
*561. - Haasler, Professor in Halle a. S.
*562. - von Haberer, Docent in Wien IX, Mariannengasse 2.
*563. - Haberern, J. Paul, Privatdocent und Primararzt in Budapest, IV Mária Valéria 5 (Ungarn).
*564. - Habs, dirig. Arzt in Magdeburg.
L 565. - Hackenbruch in Wiesbaden.
*566. - von Hacker, Professor in Graz, Geidorfplatz 4, Steiermark.
*567. - Hadda, Sigmund, in Breslau.
*568. - Haeberlein, Carl, in Nauheim, Karlstr. 26.
L*569. - Haeckel, Professor und dirig. Arzt in Stettin.
570. - Haecker, Rud., Privatdocent in Marburg a. L.
*571. - Haedke, Max, zu Hirschberg i. Schl., Städt. Krankenhaus.
L 572. - Haegler, Carl, Professor in Basel (Schweiz).
*573. - Haenel, Friedr., Hofrath und Oberarzt in Dresden.
*574. - Hagemann, San.-Rath, in Bernburg.
*575. - Häkanson, Carl, in Vösby (Schweden).
*576. - Härle in Marrasch (Türkei).
*577. - Haertel, Fritz, in Charlottenburg, Giesebrechtstr. 4.
*578. - Härting, Fritz, in Leipzig, Johannisgasse 8.
579. - Hagen, W., Secundärarzt in Nürnberg, Flurstr. 17.
*580. - Hager, August, Primararzt in Mährisch-Schönberg.
*581. - Hager in Stettin, Pölitzerstr. 84.
*582. - Hagmeister, E., Assist.-Arzt i. Berlin N.O., Krankh. Friedrichsh.
583. - Hahn, Flor., Chirurg in Nürnberg, Königstr. 70.
584. - Hahn, Johannes, in Mainz, Leibnitzstr. 27.
585. - Hahn, San.-Rath in Königs-Wusterhausen.
*586. - Halder, dirig. Arzt in Ravensburg, Württemberg.
L 587. - Halsted, Professor in Baltimore, 18 Eustocoplace (U. S. A.).
588. - Hammerich in Lübeck, Geibelplatz 18.
*589. - Hanel, Stabsarzt in Berlin N.W., Charité, Chirurg. Klinik.
*590. - Hansen, Marineoberstabsarzt in Kiel-Wik, Neuenweg 11.
591. - Hansen, P. N., Privat-Doc. in Kopenhagen, Vesterbrodgade 35 (Dänemark).
592. - von Hansemann, Geh. Med.-Rath, Professor und Prosector in Grunewald b. Berlin, Winklerstr. 27.

*760. Dr. Kader, Professor in Krakau, Galizien.
761. - Kaefer, N., Oberarzt in Odessa, Russland.
*762. - Kafka in Prag (Böhmen).
*763. - Kahleyss in Dessau.
*764. - Kaehler, M., Oberarzt in Duisburg-Meiderich, Kaiser Wilhelmst. 4.
765. - Kaijser, dirig. Arzt in Hernösand (Schweden).
*766. - Kalis, Panos, in Levadia (Griechenland).
L 767. - Kammerer, F., in New York, 51, East, 66th Street (U. S. A.).
*768. - Kammler, Wilh., dirig. Arzt in Nowawes-Neuendorf.
*769. - Kaposi, Hermann, Privatdocent und Chefarzt in Breslau, Lessingstr. 14.
770. - Kappeler, Med.-Rath und dirig. Arzt zu Constanz in Baden, Mainauerstr. 19.
771. - Kaps in Brieg, dirig. Arzt des Städt. Krankenhauses, Bez. Breslau.
L*772. - Kapsammer, in Wien IX, Maria Theresiastr. 3.
773. - Kara-Michailoff in Sofia (Bulgarien).
*774. - Karch in Aachen.
*775. - Karewski, Professor in Berlin W., Meinekestr. 10.
*776. - Katholicky, Primararzt in Brünn (Mähren).
777. - Katholiky, Rudolf, in Wien IX. 4, Sculengasse 23.
778. - Katzenstein in Berlin W., Potsdamerstr. 36.
779. - Kaufmann, Docent in Zürich, Mythenstr. 35, Schweiz.
*780. - Kausch, Professor in Berlin W., Victoria-Luise-Platz 6.
*781. - Kayser, Stabsarzt und Docent an der Academie für practische Medizin in Köln a. Rh.
L 782. - Kehr, Geh. Med.-Rath und Professor in Halberstadt.
783. - Keller, dirig. Arzt in Berlin W., Kurfürstenstr. 113.
784. - Kelling, Georg, Professor in Dresden A., Christianstr. 30.
*785. - Kempermann, Alb., in Witten a. Ruhr.
786. - Kern, Generalarzt in Berlin, Friedrichstr. 139, Kais. Wilh.-Akad.
787. - Kettner, Stabsarzt in Köln, Pionier-Bataillon 7.
788. - Keuchel in Riga, Elisabethstr. 14, Q. 5 (Russland).
789. - Kiderlen in Friedrichshafen a. Bodensee.
790. - Kiefer in Mannheim, Hebelstr. 7.
L 791. - Kiliani, Otto, in New-York (U. S. A.).
792. - Killian, Professor in Freiburg i. Br., Josefstr. 15.
793. - Kindle, Josef, in Innsbruck (Tirol).
*794. - Kinn, Robert, Secundärarzt in Schäsburg (Siebenbürgen).
*795. - Kirchhoff, San.-Rath in Berlin W., Magdeburgerstr. 2.
796. - Kirsch in Magdeburg, Breiteweg 159.
*797. - Kirsch, Oberstabsarzt in Berlin W., Maassenstr. 13.
*798. - Kissinger, dirig. Arzt in Königshütte, Parkstr. 13 (Ob.-Schl.).
799. - Kitschin, David, Oberarzt, Station Preswjatskaja Süd-Ost-Eisenbahn, Orlowsky-Semsky-Bodnizi.
*800. - Kittel, dirig. Arzt in Annahütte, Rgbz. Frankfurt a. O.
L 801. - Kiwull, Stadtarzt in Wenden, Livland.

*802. Dr. Klapp, Professor, Berlin N., Königl. chir. Klinik.
*803. - Klauber, Osk., Secundärarzt in Lübeck, allgem. Krankenhaus.
*804. - Klaus in Tuttlingen.
805. - Klaussner, Professor in München, Kreuzstr. 30.
806. - Kleinknecht, Alfr., Chefarzt in Mühlhausen i. E.
*807. - Kleinschmidt in Charlottenburg-Westend, Spandauerberg 6.
*808. - Klink, Wilh., in Deutsch-Wilmersdorf, Kaiserplatz 14.
809. - Klose in Berlin N., Friedrichstr. 128.
L 810. - Klostermann, orthopäd. Anstalt in Bulmke bei Gelsenkirchen.
*811. - Heinrich Klostermann, dirig. Arzt in Steele a. Ruhr.
*812. - Knierim, San.-Rath in Cassel.
*813. - Knoch, San.-Rath in Essen a. Ruhr, Oberarzt am Krupp'schen Krankenhaus.
814. - Koch, C. F. A., Professor in Groningen, Holland.
*815. - Koch, Carl, in Nürnberg, Lorenzenplatz 19.
*816. - Koch, Josef, Oberarzt in Berlin W., Pariserstr. 56/57.
817. - von Koch, Wilhelm, Wirkl. Staatsrath und Professor in Dorpat (Russland) z. Z. in Georgenthal bei Gotha.
818. - Koch, Béla, Spitaldirector in Magyar Ovár (Ungarn).
819. - Kocher, Alb., Privatdocent, in Bern (Schweiz), Laufenstr.
820. - Kock in Kopenhagen, Frederiksberggasse (Dänemark).
821. - Köbrich in Berlin W., Nürnbergerstr. 58.
* - Köhler, A., s. oben.
*822. - Köhler, Paul, San.-Rath in Bad Elster.
*823. - Köhler, Rudolf, Geh. Med.-Rath, Generalarzt u. Professor in Charlottenburg, Schlüterstr. 53/54.
824. - Köhler, Wilh., Med.-Rath und dirig. Arzt in Offenbach a. M.
*825. - Koehler, Max, in Hohenlohehütte bei Kattowitz.
826. - Kölbing, Paul, in Bautzen.
*827. - Kölliker, Professor in Leipzig, Marienstr. 20.
828. - Koenig, Carl, in Frankfurt a. M., Rüsterstr. 1.
*829. - König jun., Fritz, Professor in Altona.
*830. - Körner, Emil, in Pessneck.
831. - Körner, O., Professor in Rostock i. M.
*L - Körte, W., s. oben.
*832. - Koetzle, Stabsarzt in Berlin N.W., Luisenstr. 2.
*833. - Kofmann, S., in Odessa, Teraspolsk 13 (Russland).
834. - Kohl, Ass.-A. in Berlin NW., Thurmstr. 21.
*835. - Kohlmeyer, Ernst, Oberarzt in Breslau VII, Höfchenstr. 29.
*836. - Kohts in Berlin W., Steinmetzstr. 69.
837. - Kolaczek, Hans, in Tübingen, Chirurg. Klinik.
*838. - Kolb, San.-Rath, Chef-Arzt in Darmstadt, Riedeselstr. 23.
839. - Koller, Sigmar, in Neutitschein, Stadtplatz 4 (Mähren).
840. - Kollmann, Professor in Leipzig, Montbéstr. 7.
*841. - Kopp, Josef, in Luzern (Schweiz).
842. - Kornmann, Hans, in Odessa (Russland), Cheruwarstr. 62.

*843. Dr. Korsch, Generalarzt in Posen, Hardenbergstr. 6.
844. - Korteweg, Professor in Leiden (Holland).
845. - Kortüm, Max, Med.-Rath und Oberarzt zu Schwerin (Mecklenburg).
*846. - Kosswig, Oberstabsarzt in Köpenick.
*847. - Kostlivy, Stanislaus, in Prag, allg. Krankenhaus (Böhmen).
848. - Kothe in Berlin NW., Thurmstr. 21.
849. - Kotzenberg, Wilhelm, in Hamburg-Eppendorf.
*850. - Kowalk, Generaloberarzt in Berlin W., Fürtherstr. 6/7.
L 851. - Krabbel, Geh. San.-Rath und dirig. Arzt in Aachen.
852. - Krahn in Landsberg a. W.
853. - Kramer, San.-Rath und dirig. Arzt in Glogau.
*854. - Kranefuss, Leopold, in Gütersloh.
855. - Kranz, Walter, in Elbing.
856. - Kranzfeld, dirig. Arzt in Nikolajeff (Russland).
*857. - Kraske, Professor zu Freiburg i. Br., Ludwigstr. 41.
L*858. - Krause, Fedor, Geh. Med.-Rath, Prof. und dirig. Arzt in Berlin W., Lützow-Platz 13.
*859. - Krauss, F., in Charlottenburg, Kantstr. 164c.
860. - Krauss, Walt., Primararzt in Kronstadt (Brassó), Spitalzeile 12 (Siebenbürgen). †.
*861. - Krecke in München, Beethovenstr. 10.
L*862. - Kredel, Professor und dirig. Arzt in Hannover.
*863. - Kreglinger, San.-Rath in Koblenz, Mainzerstr. 39a.
864. - Kremser in Pinneberg.
*865. - Krenzer, Eduard, in Rheinhausen-Friemersheim.
*866. - Kreuter, Erwin, Privatdocent in Erlangen, Chir. Univ.-Klinik.
867. - Krönig, Professor in Charlottenburg, Kurfürstendamm 33.
868. - Krönig, Professor zu Freiburg i. Br., Stadtstr. 2c.
- Kroenlein, s. oben.
869. - Krogius, Ali, Professor in Helsingfors, Finland.
870. - Kroiss, Friedrich, in Innsbruck, Chir. Klinik (Tirol).
*871. - Kronacher in Nürnberg, Frauenthorgraben 61.
872. - Kronacher, Hofrath in München, Siegmundstr. 3.
*873. - Kroner, Max, Stabsarzt in Brandenburg a. H.
874. - Kronheimer, Hermann, in Nürnberg-Gartenhof, Hauptstr. 58.
875. - Krüger, Hugo, in Dresden-A., Fürstenstr. 54.
876. - Krüger in Cottbus.
*877. - Krukenberg, Hermann, in Elberfeld.
*878. - Krumm, F., Chirurg. Oberarzt in Karlsruhe.
879. - Krusche, Alfr., in Lodz (Russland).
*880. - von Kryger, Professor in Erlangen.
881. - Kühler, Wilh., in Kreuznach.
882. - Kühnast zu Plauen i. V.
*883. - Kühne, Ober-Stabsarzt a. D. in Charlottenburg, Leibnizstr. 88.
884. - Kümmel, Werner, Professor in Heidelberg, Bunsenstr. 18.
* - Kümmell, s. oben.

885. Dr. Baron von Kuester in Charlottenburg, Grolmanstr. 22.
L* - Küster, Ernst, s. oben.
886. - Küstner, Geh. Med.-Rath und Professor in Breslau, Maxstr. 5.
*887. - Küttner, Professor und Director in Breslau.
888. - Kugeler, H., in San Francisco, 2210 Baker St. (Californien).
889. - Kuh, Rudolf, in Prag, Herrengasse 9 (Böhmen).
*890. - Kuhn in Kassel.
891. - Kuhnt, Geh. Med.-Rath und Professor zu Königsberg i. Pr.
*892. - Kumaris, Joh. G., in Athen (Griechenland).
893. - Kummer, Docent in Champel-Genève (Schweiz).
894. - Kunick, Marine-Oberstabsarzt in Kiel, Hohenbergstr. 22.
*895. - Kuthe in Berlin W., Tauentzienstr. 10.
896. - Kutner, Rob., Professor in Berlin W., Potsdamerstr. 39.
*897. - von Kutscher-Lissberg, Ernst, in Wien IX, Alserstr. 4.
*898. - Lameris, Professor in Utrecht (Holland).
*899. - Lammers in Heide (Holstein).
*900. - Lammert in Regensburg.
*901. - Lampe in Bromberg.
*902. - Landau, Leop., Geh. Med.-Rath und Professor in Berlin N.W., Sommerstr. 2.
903. - Landgraf, Generalarzt in Charlottenburg, Carmerstr. 4.
904. - Landgraf, Oberarzt des städt. Krankenhauses in Bayreuth.
L*905. - Landow, Oberarzt in Wiesbaden.
906. - Lange, B., zu Strassburg i. E., Poststr. 13.
907. - Lange, Fritz, Professor in München, Mozartstr. 21a.
L*908. - Lange, F. (New York) zu Lonkorrek bei Lonkorsz in Westpr.
*909. - Lange, Karl Fredrik, dirig. Arzt in Orebro (Schweden).
*910. - Lange, Waldemar, in Petersburg, Offizierstr. 18,4 (Russland).
*911. - Langemak in Erfurt, Marstallstr. 6.
912. - von Langsdorff in Baden-Baden, Langestr. 52.
913. - Langstein in Teplitz-Schönau (Böhmen).
914. - Lanz, Otto, Professor in Amsterdam, Weesperzijde (Holland).
*915. - La Pierre, Geh. San.-Rath u. dirig. Arzt in Potsdam, Moltkestr. 37.
*916. - Lasker in Kattowitz, Holtzestr. 2 (Oberschlesien).
L*917. - Lauenstein, Carl, dirig. Arzt in Hamburg.
*918. - Lauper, Otto Jacob, in Interlaken (Schweiz).
919. - Lautenschläger in Charlottenburg, Savigny-Platz 9—10.
920. - Läwen, Georg Arthur, Ass.-Arzt in Leipzig, Chir. Univ.-Klinik.
*921. - Lazarus, Paul, Professor in Berlin N.W., Hindersinstr. 14.
922. - Ledderhose, Professor zu Strassburg i. E., Erwinstr. 1.
923. - Leischner, Hugo, Assistent an der Univ.-Klinik in Wien IX.
*924. - van Lelyveld, L. P., in Utrecht (Holland).
925. - Lemmen in Cöln a./Rh., Bürgerspital.
*926. - Lempp, H., in Schwäb.-Gmünd.
*927. - Lengemann, Specialarzt f. Chirurg. in Bremen, Am Dobben 145.
*928. - Lengfellner, Karl, in Berlin N.W., Luisenstr. 41.

*929. Dr. Lengnick, dirig. Arzt in Tilsit, Hohestr. 81.
930. - Lenhartz, H., Professor und Director in Hamburg 20.
931. - Lennander, K. G., Professor in Upsala (Schweden).
932. - Lenz, E., in Hamburg, Eimsbüttelerstr. 45.
933. - Lenzmann, Oberarzt in Duisburg.
934. - Leopold, Geh. Med.-Rath u. Prof. in Dresden, Pfotenhauerstr. 90.
935. - Leporin zu Kuhnern, Kr. Striegau i. Schl.
936. - Leser, E., Professor in Halle a. S.
937. - von Lesser, Freiherr, Privatdocent in Leipzig, Schwägrichenstr. 1.
*938. - Lessing, R., Stabsarzt, Hamburg, Weiden-Allee 2a.
*939. - Levy, Richard, in Breslau.
*940. - Levy, Siegfried, in Berlin W., Augsburgerstr. 89/90.
941. - Levy, William, in Berlin W., Maassenstr. 22.
*942. - Lewin, Arthur, in Berlin W., Tauentzienstr. 13.
943. - Lewisohn, New York, 774 Madison Avenue, U. S. A.
*944. - Lexer, Professor zu Königsberg i. Pr.
*945. - von Lichtenberg, Alexander, zu Strassburg i. Els.
946. - Lichtenauer in Stettin.
947. - Liebert in Halle a. S., Chir. Univ.-Klinik.
*948. - Lieblein, Victor, Professor in Prag II, Nikolandergasse 4 (Böhmen).
949. - Liermann, Professor und Director des Kreiskrankenhauses in Dessau.
950. - Lilienfeld in Leipzig, Bosestr. 11.
*951. - Lindboe, Eimar Fredik, in Kristiania (Norwegen).
L*952. - Lindemann, G., dirig. Arzt in Hannover.
953. - Lindemann, San.-Rath, Kreiswundarzt z. D., Knappschafts-Oberarzt in Bochum.
*954. - Lindenstein, Louis, in Nürnberg, Stadtkrankenhaus.
955. - Lindner, Geh. Med.-Rath u. dirig. Arzt in Dresden-A., St. Johann-Georgenallee 29.
*956. - Lindner, Ernst, in Berlin S., Dieffenbachstr. 65.
*957. - Lindstroem, dirig. Arzt in Gefle (Schweden).
958. - Linhart, Wilh., Hradzen a. Slaal (Böhmen).
959. - Linkenheld, dirig. Arzt in Barmen, Haspelerstr. 35.
*960. - Litthauer, Max, in Berlin W., Lützowstr. 44.
*961. - Littauer in Leipzig, Jakobstr. 2.
962. - Lobstein, Ernst, in Heidelberg.
*963. - Löbker, Geh. Med.-Rath, Prof. u. Oberarzt i. Bochum, Augustastr. 2.
964. - Loehlein, San.-Rath in Berlin N. W., Albrechtstr. 25.
*965. - Loening, Karl, Privatdozent in Halle a. S.
966. - Loewe, Arno, in Dresden, Johann-Georgen-Allee 12.
967. - Loewenberg in Berlin W., Lietzenburgerstr. 54—55.
*968. - Loewenhardt, Felix, in Breslau.
969. - Loewenstein in Trier.
*970. - Löwenstein, Jacob, in Warschau, Sienna 1e (Russland).
*971. - Loewi, Karl, in Breslau.

972. Dr. Loewy in Berlin N., Weissenburgerstr. 26.
*973. - Longard, dirig. Arzt in Aachen, Krankenhaus „Forst".
974. - Loopnyt, Jan., Chir. am städt. Krankenhaus 14 in Rotterdam (Holland).
L 975. - Loose in Bremen.
976. - Lorenz, Privatdocent in Wien IX, Pelikangasse 18.
977. - Lorenz, Adolf, Reg.-Rath u. Prof. in Wien IX, Garnisongasse 3.
*978. - Lorenz, Rud., in Berlin W., Pragerstr. 22.
*979. - Lossen, Hermann, Hofrath und Professor in Heidelberg, Rohnbacherstr. 35.
980. - Lossen, Kurt, in Frankfurt a. M., Neue Mainzerstr. 75.
981. - Lossen, W., in Cöln a. Rh., Beethovenstr. 33.
*982. - Lotheisen, Privatdocent und k. k. Primararzt in Wien, Auerspergstr. 2.
*983. - Lotsch, Fritz, Oberarzt in Magdeburg.
984. - Lotzin, Alfred, in Allenstein, Bahnstr. 73 (Ostpreussen).
*985. - Loubier in Gr.-Lichterfelde, Karlstr. 11.
986. - Lucas in Trier, Brückenstr. 24.
*987. - Lücke, Rudolf, in Kolberg.
*988. - Ludloff, Professor in Breslau, Maxstr. 22.
989. - Ludvik, A., Krankenhaus-Director in Budapest, Ungarn.
990. - Ludwig, Victor, Stadtarzt in Freudenthal (Oest.-Schles.).
991. - Lüders in Wiesbaden, Wilhelmstr. 36.
992. - Lüning, Docent in Zürich (Schweiz).
*993. - Lüsebrink, W., Director der Provinzial-Hebammen-Lehranstalt in Bochum.
994. - Luksch, Ludw., Primararzt in Graz, Kalchberggasse 1. Steierm.
*995. - Lumniczer, Josef, Primarius des ungar. Rothenkreuzspitals in Budapest (Ungarn).
996. - Lundgren, P. J. C., dirig. Arzt in Lidköping (Schweden).
*997. - Lundmark, dirig. Arzt in Karlskrona (Schweden).
*998. - Lurz, Ignaz, Assistenzarzt in Berlin N., Hedwigskrankenhaus.
999. - Luxenbourg, Assistenzarzt am Bürgerhospital in Cöln.
1000. - Luxenburger in München, Sonnenstr. 17.
*1001. - Maag, H., Hospitaldirector in Nestved (Dänemark).
1002. - Maalöe, C. U., in Kopenhagen, Langgade 9 (Dänemark).
1003. - Maass, Hugo, in Berlin W., Landshuterstr. 11/12.
*1004. - Machol, Alfred, Oberarzt an der Königl. chirurg. Klinik in Bonn a./Rh.
1005. - Mackenrodt, Professor in Berlin W., Bendlerstr. 19.
* - Madelung s. oben.
1006. - Madsen, Alfr., in Kopenhagen, Tvergade 40 (Dänemark).
1007. - Maeder, Oberarzt in Biesenthal i. d. Mark.
1008. - Magnus, Fritz, in Dresden, König Johannstr. 17.
*1009. - Magnus-Levy, Professor in Berlin, Karlstr. 5b.
1010. - Majewsky, Generalarzt in Przemysl (Galizien).

1011. Dr. Mainzer, Max, in Frankfurt a. M., Neckarstr. 5.
1012. - Makkas, Mattheus, in Bonn, Kgl. chir. Klinik.
1013. - Malthe in Christiania, Norwegen.
*1014. - Manasse, Paul, in Berlin, W., Passauerstr. 4.
*1015. - Mandel, Fritz, Ober-Stabsarzt, Privatdocent in München, Nymphenburgerstr. 52.
*1016. - Mandry in Heilbronn a. N.
*1017. - von Mangoldt, F., Hofrath in Dresden.
*1018. - Mankiewicz in Berlin W., Potsdamerstr. 134.
*1019. - Mankiewitz in Rixdorf, Hermannstr. 164/165.
1020. - Mannel, Geh. Hof- und Med.-Rath in Arolsen †.
*1021. - Manninger, Vilmos, in Budapest (Ungarn).
*1022. - Manteuffel, Josef, Baron, in Riga, Alexanderstr. 19 (Russland).
1023. - Manz, O., zu Freiburg i. Br., Katharinenstr. 21.
1024. - Marc, Geheimer Sanitäts-Rath und Kreis-Physikus in Wildungen.
1025. - Marchand, Professor in Leipzig, Goethestr. 6.
*1026. - Marckwald in Kreuznach.
*1027. - Marcuse, Bruno, in Berlin S.O., Köpnickerstr. 124.
*1028. - Maret, dirig. Arzt in Trier, Christophstr. 16.
*1029. - Marquardt, leitender Arzt des Hospitals zum heiligen Geist zu Hagen i. Westf., Buschupstr.
1030. - Marschke, Ernst, in Neisse, Breslauerstr. 17 (Schlesien).
*1031. - Martens, Max, Prof. in Berlin W., Tauentzienstr. 12.
1032. - Martin, A., Geh. Med.-Rat, Professor in Berlin W., Keithstr. 14.
*1033. - Martin, E., dirig. Arzt in Köln, Kaesenstr. 11.
1034. - Martini, Ed., dirig. Arzt zu Hagen i. W., Hochstr. 23a.
*1035. - Martiny, Kálmán, in Trenosen (Ungarn).
1036. - Marwedel, Professor und dirig. Arzt in Aachen.
1037. - Matti, Hermann, in Bern, Spitalgasse 17 (Schweiz).
1038. - Matthias, Fr., zu Königsberg i. Pr., Hinter Tragheim 4.
1039. - Matthiolius, Marineoberstabsarzt in Yokohama (Japan).
1040. - Matyás, Ch., Regimentsarzt in Innsbruck (Tirol).
1041. - May, Primararzt in Breslau, Telegraphenstr. 2.
1042. - Mayer in Mannheim.
1043. - Mayer, Ernst, in Köln, Salierring 44.
*1044. - Mayer, Leopold, in Brüssel, 62 rux de la Loi (Belgien).
*1045. - v. Meer, Alb., in Düren, Hohenzollernstr. 14.
1046. - Mehler, H., in Georgensgmünd (Bayern).
1047. - Mehlhausen, Geh. Ober-Med.-Rath und Generalarzt a. D. in Berlin W., Lutherstr. 47.
*1048. - Mehlhorn, Werner, in Berlin W., Landshuterstr. 38.
1049. - Meinecke, A. in Winsen a. L., Marktstr. 21.
*1050. - Meinert, San.-Rath in Dresden, Sidonienstr. 28.
*1051. - Meisel, P., Privatdocent zu Freiburg i. Br.
1052. - Meissner, P., zu Aue i. Erzgeb. Bismarckstr. 7.

*1053. Dr. Mellema, J., in Winschoten (Holland).
*1054. - Mendler, Alfred, in Ulm.
1055. - Menschel, Ober-Med.-Rath in Bautzen.
*1056. - Mentler zu Hörde i. W.
*1057. - Merckle, Wolfgang, in Frankenthal (Pfalz).
1058. - Merkens in Oldenburg.
*1059. - Mertens, F. in Bremerhaven.
1060. - Mertens, Vic. E. in Kiel.
*1061. - Mesch, Natan, in Warschau, Pl. Zelazuey-Bramy 3 (Russland).
L*1062. - Methner, dirig. Arzt in Breslau.
*1063. - Meusel, Geh. Med.-Rath in Gotha.
1064. - H. Meyburg zu Plauen i.V., Reichstr. 18a.
1065. - von Meyer, E., in Frankfurt a. M., Hochstr. 34.
1066. - Meyer, Edmund, Professor in BerlinW., Bülowstr. 3.
*1067. - Meyer, George, Professor in Berlin W., Bendlerstr. 13.
1068. - Meyer, Gustav, in Peine.
1069. - Meyer, Josef, in Trautenau (Böhmen).
1070. - Meyer, Ludwig, in Berlin N. W., Altonaerstr. 6.
*1071. - Meyer, Max, Geh. San.-Rath in Berlin W., Maassenstr. 27.
*1072. - Meyer, N., Bad Wildungen, im Winter in Berlin S.W., Lindenstr. 70.
L 1073. - Meyer, Willy, in New York (U. S. A.).
1074. - Meyersohn, San.-Rath zu Schwerin i. Mecklenburg, Alexandrinenstr. 7.
*1075. - Meyh in Leipzig-Plagwitz, Elisabethallee 25.
*1076. - Michal in Prag II, Komensky-Platz 1. (Böhmen.)
1077. - Michaeli, Sanitätsrath und Kreiswundarzt z.D. in Schwiebus.
1078. - Michaelis, G., in Charlottenburg, Knesebeckstr. 43/44.
1079. - Michaelis in Cottbus.
*1080. - Michelsohn in Hamburg, Brahmsallee 13.
*1081. - Middeldorpf, San.-Rath zu Hirschberg i. Schl., Gutsweg 6a.
1082. - von Mieczkowski, Leo, in Posen, Gr. Gerberstr. 9.
1083. - Miller, Robert, in Baltimore, Johns Hopkins Hosp. (U. S. A.)
1084. - Milner in Leipzig, Fleischerplatz 1b.
1085. - Mintz, W. M., Privatdocent in Moskau Twerskaja, Mammonowski perpulok, Haus Schablykin (Russland).
*1086. - Mislowitzer in Berlin C., Alexanderstr. 9.
*1087. - Mistopulos, Anastasius, in Saloniki (Macedonien).
1088. - Mitscherlich, A., Ober-Stabsarzt a. D., Professor und Geh. San.-Rath in Charlottenburg, Kantstr. 166.
*1089. - Mizikuchi, K., in Würzburg, Semmelstr. 87.
*1090. - Kurt Möhring in Cassel, Kronprinzenstr. 25.
*1091. - von Möller in Berlin N.W., Thomasiusstr. 9.
*1092. - Momburg, Stabsarzt in Spandau.
1093. - Mommsen, E. in Berlin W., Nürnbergerstr. 65.
1094. - Monprofit, Professor in Angers (Frankreich).

*1095. Dr. Moons, Emile, in Antwerpen, Longue rue Neuve 45 (Belgien).
1096. - Moraïtis, Nicolas, J., in Volo, Thessalien (Griechenland).
*1097. - Moraller in Berlin W., Neue Winterfeldstr. 18.
1098. - Mori, M., Jse Hazu-Hospital (Japan).
1099. - Morian, F. W., in Essen a. Ruhr.
*1100. - Mork, Marcell, zu Colmar i. Els.
1101. - Mosberg, Bernhard, in Bielefeld.
*1102. - Mosenthal, Albert, in Berlin W., Augsburgerstr. 86/87.
1103. - Moser, Ernst zu Zittau i. S., Reichsstr.
*1104. - Moser, Hans, in Lübeck, Mühlenstr. 5.
1105. - Moses, Harry, zu Königsberg i./Pr.
*1106. - Most in Breslau V., Am Schweidnitzer Stadtgraben 14.
*1107. - Moszkowicz, Ludwig, Primärarzt in Wien IX, Alserstr. 4.
*1108. - Mühlhaus, dirig. Arzt in Paderborn.
*1109. - Mühsam, Oberarzt in Berlin NW., Altonaerstr. 3.
*1110. - Müller, Ernst, Professor in Stuttgart, Kronenstr. 47.
1111. - Müller, Georg, in Berlin N., Johannisstr. 14.
1112. - Müller, Kurt, in Wiesbaden, Taunusstr. 49.
1113. - Müller, Mart. Paul, in Leipzig-Connewitz, Mathildenstr. 9.
*1114. - Müller, P. A., in Dresden-N., Kurfürstenstr. 10.
*1115. - Müller, Paul, Oberarzt zu Waldenburg i. Schl.
1116. - Müller, Robert Franz, in Berlin N.W., Alt-Moabit 122.
1117. - Müller, Rudolf, Generaloberarzt in Glogau, Mozartstr. 6.
1118. - Müller, Rudolph, in Blumenthal (Hannover).
*1119. - Müller, W., Professor und Director in Rostock.
1120. - Müllerheim, Rob., in Berlin W., Burggrafenstr. 6.
1121. - Münch, Eugen, in Kaiserslautern, Logenstr. 16.
1122. - Muhlack, Stabsarzt a. D. in Swinemünde.
1123. - Mulzer in Berlin W., Viktoria Luiseplatz 4.
*1124. - Mulzer, Max, in Memmingen.
1125. - Murillo y Palacios in Madrid (Spanien).
L 1126. - Murphy, Professor in Chicago (U. S. A.).
*1127. - Muskat, Gustav, in Berlin W., Potsdamerstr. 16.
1128. - Muus, N. R., in Kopenhagen, Amagerton 10 (Dänemark).
*1129. - Näther, Ober-Stabsarzt in Döbeln (Sachsen).
*1130. - Nagel, Professor in Berlin W., Potsdamerstr. 28.
L 1131. - Nagel, dirig. Arzt in Bremen.
*1132. - Nakahara, P., in Würzburg, Schönleinstr. 5.
L 1133. - Narath, Geh. Hofrath, Professor u. Director in Heidelberg, Roonstr. 1.
1134. - Nast-Kolb, Assistenzarzt in Heidelberg, Chir. Univers.-Klinik.
1135. - Nauman, G., dirig. Arzt in Göteborg, Schweden.
1136. - Naumann, Martin, in Riesa a. E., Kaiser Wilhelmplatz. 4.
1137. - Nebelthau, Professor in Halle a. S., Gartenstr. 1a.
*1138. - Neck in Chemnitz, Aeussere Johannisstr. 8 (Sachsen).
1139. - Nehrkorn, Privatdocent in Elberfeld, Königstr. 135.

1140. Dr. Nemenow in St. Petersburg (Russland).
*1141. - Nepilly, Knappschaftsarzt in Rydultau b. Czernitz O. S.
*1142. - Neuber, Geh. Sanitäts-Rath in Kiel.
L*1143. - Neugebauer, Fr., Primararzt in Mähr. Ostrau.
*1144. - Neuhäuser in Berlin N., Auguststr. 14/16.
*1145. - Neuhaus, Stabsarzt in Berlin N.W., Charité.
*1146. - Neumann, Alfred, Director i. Berlin N.O., Krankh. Friedrichsh.
*1147. - Neumann, Max, Stabsarzt in Mainz, Luisenstr.
*1148. - Neupert, Erich, in Charlottenburg, Krankenhaus Westend.
1149. - Niché, dirig. Arzt in Breslau, Kaiser Wilhelmstr. 191.
*1150. - Nicolaides in Constantinopel (Türkei).
*1151. - Nicolaysen in Christiania (Norwegen).
*1152. - Niederle, Bohuslav, Primararzt in Kladno (Böhmen).
*1153. - Niehans, P., Chefarzt in Bern (Schweiz).
*1154. - Niehues, Stabsarzt in Berlin N.W., Alt Moabit 109.
*1155. - Niemann, Clem., zu Rheine in Westfalen.
*1156. - Niemann, Sanitätsrath und dirig. Arzt in Holzminden.
1157. - Nieper, Med.-Rath, Kreisarzt und dirig. Arzt in Goslar.
1158. - Nissen in Neisse.
1159. - Noesske, Hans, in Kiel, Chirurg. Klinik.
1160. - Noesske, K., Assistenzarzt in Dresden, Carola-Haus.
*1161. - Noetzel, dirigierender Arzt des Knappschafts-Lazaretts in Völklingen bei Saarbrücken.
1162. - Nönchen, San.-Rath in Düsseldorf.
L*1163. - Noll in Altona a./E.
1164. - Noll, San.-Rath in Hanau.
1165. - von Noorden in Homburg v. d. H., Parkstr. 4.
*1166. - Nordmann in Schöneberg b. Berlin, Augusta-Viktoria-Krankenh.
1167. - Nuernberg in Erfurt.
1168. - Nuesse, Ober-Stabsarzt a. D. in Potsdam, Hovitzstr. 13.
1169. - Nyrop, Ejnar, in Kopenhagen, Sekerfigsvej 5 (Dänemark).
1170. - Oberländer, Professor in Dresden-Blasewitz, Residenzstr. 40.
1171. - Oberst, Geh. Med.-Rath und Professor in Halle a. S.
1172. - Oberst, Privat-Docent zu Freiburg i. Br., Albertstr. 5.
*1173. - Oberth, Julius, Director und Primararzt in Schaesburg, Siebenbürgen.
*1174. - Oehler, Ferdinand, in Berlin, Chir. Univ.-Klinik.
*1175. - Oehler in Hamburg-Eppendorf, Allg. Krankenhaus.
1176. - Oelsner, L., Koblenz, Martini-Krankenhaus.
*1177. - Oelsner, Georg, Assistenzarzt in Berlin N.W., Turmstr. 21.
*1178. - Oertel, Stabsarzt in Berlin N.W., Friedrichstr. 139, Kaiser Wilhelms-Academie.
*1179. - von Oettingen, Walter, in Berlin W., Kaiser-Allee 21.
1180. - Ogston, Alexander, Prof. in Aberdeen, 252 Union-Street, Schottland.
*1181. - Ohl in Altenburg i. S., Kasselstr. 43.

*1182. Dr. Ohm in Charlottenburg, Dahlmannstr. 4.
*1183. - Oidtmann, dirig. Arzt in Amsterdam, Holland.
*1184. - Olshausen, Geh. Med.-Rath u. Prof. in Berlin N., Artilleriestr. 19.
*1185. - Opitz in Stettin.
*1186. - Opokin, Alexander, in Kasan, Chir. Klinik (Russland).
1187. - Orfila, Clinica Ginecologica Hopital de Caridad in Montevideo, Uruguay, Süd-Amerika.
*1188. - Ossent, Chefarzt in Stettin, Moltkestr. 10.
1189. - Osten-Sacken, E., Freiherr von der, in Odessa (Russland).
*1190. - Ostrowski, Tadeus, in Lemberg (Galizien).
*1191. - Ott, Generalarzt in Coblenz.
1192. - Otterbeck, W., in Duisburg-Hochfeld.
*1193. - Paalzow, Generaloberarzt in Berlin W., Geisbergstr. 24.
*1194. - Pabst, Oberarzt am städt. Krankenhause in Arnstadt (Thüring.).
*1195. - Pässler, H., Prof. und dirig. Arzt in Dresden-A., Sidonienstr. 27.
*1196. - Pagenstecher in Osnabrück.
*1197. - Pagenstecher, Ernst, Oberarzt in Wiesbaden, Wilhelmstr. 4.
1198. - Palla, Franz, in Innsbruck (Tirol).
1199. - Palmié in Charlottenburg, Berlinerstr. 148.
1200. - Pancritius, dirig. Arzt i. Schmalkalden, Klostergasse 2 (Thür.).
1201. - Panse, Stabsarzt in Tanga (Deutsch Ost-Afrika) †.
*1202. - Pantepulos, Aristarchos, Oberarzt in Athen (Griechenland).
*1203. - Paradies in Berlin W., Bayreutherst. 2.
L 1204. - Park, Rosswell, Prof. i. Buffalo, 510 Delaware Ave, Nd.-Amerika.
1205. - Partsch, Geh. Med.-Rat, Professor und dirig. Arzt in Breslau, Gartenstr. 103.
1206. - Patrzek, Knappschaftsarzt in Königshütte (Ober-Schlesien).
*1207. - Patz, Emanuel, Primararzt in Hohenelbe (Böhmen).
*1208. - Paulun, Sanitätsrat, Professor aus Shanghei, z. Z. Charlottenburg, Berlinerstr. 98.
*1209. - Payr, Erwin, Professor in Greifswald.
1210. - Peiser, Alfred, in Breslau, chir. Univ.-Klinik.
*1211. - Pels-Leusden, Professor und Leiter der chir. Universitäts-Poliklinik der Charité in Berlin N.W., Invalidenstr. 90.
*1212. - Peltesohn, Siegfr., in Berlin W., Rankestr. 9.
*1213. - Pelz, dirig. Arzt in Osnabrück.
1214. - Pendl, Fritz, Primararzt in Troppau, Oestr. Schlesien.
1215. - Perl, J., in Berlin S.W., Wilhelmstr. 30/31.
*1216. - Perlis, Ignaz, Spitalarzt in Lodz (Russland).
1217. - Perman, Chef-Arzt des Krankenhauses Sabbatsberg in Stockholm, Schweden.
*1218. - Pernice, San.-Rat, dirig. Arzt in Frankfurt a. O.
1219. - Pers, Alfr., in Kopenhagen, Plantany 22, Dänemark.
L*1220. - Perthes, Professor und Director in Leipzig, Albertstr. 28.
1221. - Pertz in Karlsruhe, Sophienstr. 15.

1222. Dr. Petermann, Assistenzarzt in Berlin N., St. Hedwigskrankenhaus.
1223. - Petersen, Ferd., Geh. Med.-Rat und Professor in Kiel, Forstweg 20 †.
*1224. - Petersen, H., Professor in Duisburg.
1225. - Petersen, Walther, Prof. in Göttingen, Nikolausbergerweg 25.
*1226. - Peterson, C., Krankenhausarzt in Warberg (Schweden).
1227. - Petrén, Gustaf, Ass.-Arzt in Lund, Chir. Klinik (Schweden).
*1228. - Petrow, Privatdocent in St. Petersburg (Russland).
*1229. - Peucert zu Zwickau i. S.
*1230. - Peyser, A., in Berlin C., Hackescher Markt 1.
1231. - Pfeiffer, C., Chefarzt in Göppingen, Bezirkskrankenhaus.
1232. - Pfeil Schneider, dirig. Arzt in Schönebeck a. E.
*1233. - Pflugmacher, Assist.-Arzt i. Berlin S., Krankenhaus a. Urban.
1234. - Pflugradt, Assistenz-Arzt in Halle a.S., chirurg. Univ.-Klinik.
1235. - Pförringer, S., in Regensburg, Weissgerbergraben 50.
1236. - Pflaumer, Eduard, in Buenos Ayres, Calle Florida 222 (Argentinien).
*1237. - Pietrzikowski, Prof. in Prag II, Salmgasse 6 (Böhmen).
*1238. - Pietzsch, Stabsarzt in Dresden N., Villieursstr. 13.
L*1239. - Pilz in Stettin.
*1240. - Pimentel in Amsterdam, Saphalistrat 65 (Holland).
1241. - Pincus, Walter, in Berlin N., Rudolf Virchow-Krankenhaus.
*1242. - Pinkuss, Alfred, in Berlin W., Potsdamerstr. 40.
1243. - Piqué, Chefarzt in Paris, 81 rue de Lazare (Frankreich).
1244. - Plagge, H., in Gera-Reuss.
1245. - Plagemann, H., Ass.-Arzt in Rostock, Chir. Univ.-Klinik.
*1246. - Plahl, Friedrich, in Innsbruck (Tirol).
1247. - Plettner, A., San.-Rath und Oberarzt in Dresden, Carolastr. ..
*1248. - Plücker, Chefarzt in Wolffenbüttel.
*1249. - Pochhammer, Stabsarzt in Gumbinnen.
1250. - Poelchen, dirig. Arzt in Zeitz, Stadtkrankenhaus.
*1251. - Pörges, Robert, in Wien IX, Schwarzspanierstr. 6.
*1252. - Pohl, Felix, in Warmbrunn (Schlesien).
1253. - Polak in Rotterdam, Eendrachtsweg 5 (Niederlande).
L 1254. - Polis, August in Lüttich, rue des Augustins 8, Belgien.
*1255. - Polak, Otto, in Ces. Brod. (Böhmen).
*1256. - Pollack in Berlin N.W., Lessingstr. 46.
*1257. - Poller in Saarlouis.
*1258. - Pomorski in Posen.
*1259. - Poper, Militärarzt in Shitomir (Russland), z. Z. in Berlin.
1260. - Popoff in Pleven (Bulgarien).
1261. - Popp, August, Hofrath, in Regensburg, Weissenburgstr. 15.
1262. - Poppert, Professor in Giessen.
*1263. - Port, Konrad, in Nürnberg.
*1264. - Posner, Professor in Berlin W., Keithstr. 21.
1265. - Pozzi, Professor in Paris, 47 Avenue d'Jéna (Frankreich).

1266. Dr. Praetorius, Oberarzt in Berlin NW., Philippstr. 7—8.
1267. - Preindlsberger, San.-Rath u. Primararzt in Sarajevo, Bosnien.
1268. - Preiser in Hamburg, Colonnadenstr. 5.
1269. - Presting, Oberstabsarzt zu Riesa i. S., Bismarckstr. 54.
1270. - Preetorius, Aug., in Antwerpen, 34 Rue Peter Benolt (Belgien).
1271. - Pretzfelder, Hofrath u. Specialarzt für Chirurgie in Würzburg.
*1272. - Prior, Sophus, in Aarhus, Fredenstoro 6 (Dänemark).
1273. - Prochownick in Hamburg V., Holzdamm 24.
1274. - Pröhl, Stabsarzt in Berlin W., Kurfürstendamm 37.
1275. - Prutz, Privatdocent, München, Galeriestr. 22.
*1276. - Pullmann, Willy, in Greifswald.
1277. - Pulvermacher in Charlottenburg, Kaiser Friedrichstr. 55.
1278. - Pupovak, Dominik, in Wien, Spitalgasse 1a.
*1279. - Puritz, Max, in Warschau, Moniuszko 6 (Russland).
*1280. - Purkert, Karl, in Graz, Joanneumring 18 (Steiermark).
L*1281. - Purrucker in Magdeburg, Albrechtstr. 3.
*1282. - Quadflieg, Oberarzt in Bardenberg bei Aachen, Knappschafts-Krankenhaus.
*1283. - de Quervain, F., in La Chaux-de-Fonds, 27 Rue du Parc (Schweiz).
1284. - Radlinski, Siegmund, in Krakau (Galizien).
1285. - Radmann, leitender Arzt am Knappschafts-Lazareth in Laurahütte (Ober-Schlesien).
*1286. - Rammstedt, Stabsarzt zu Münster i. W., Heerdestr. 1.
*1287. - Ranzi, Egon, in Wien I, Mariannengasse 2.
1288. - Rath in Cöln a. Rh., Cäcilienkloster 19.
1289. - Rauenbusch, Ludw., in Buenos Aires, Calle San Martin 665 (Argentinien).
1290. - Raum, Johannes, in Warschau, Vrackastr. 5 (Russland).
1291. - Rebentisch, Erich, Oberarzt in Offenbach a. M., Stadtkrankenh.
1292. - Réczey, Hofrath und Professor in Budapest IV, Museumsring 9, (Ungarn).
*1293. - Reerink, Professor zu Freiburg i. Br.
1294. - Reger, Ernst, Generalarzt a. D. in Potsdam, Humboldstr. 1.
*1295. - Regling, Stabsarzt in Teheran, Deutsche Gesandschaft (Persien).
L*1296. - Rehberg, Med.-Rath zu Schwerin i. Mecklbg.
*1297. - Rehder, San.-Rath in Itzehoe.
*1298. - Rehfeldt, San.-Rath in Frankfurt a. O.
* - Rehn, s. oben.
*1299. - Rehn, E., zu Königsberg i. Pr.
1300. - Reich, Max, Professor in New-York, German-Hospital (U.S.A.).
*1301. - Reich, W., in Friedenau, Kaiser-Allee 70.
*1302. - Reichard, Oberarzt in Cracau b. Magdeburg, wohnhaft in Magdeburg.
*1303. - Reichel, dirig. Arzt in Chemnitz.
*1304. - Reichold, Hans, in Lauf (Bayern).

*1305. Dr. Reimer, Karl, in Britz b. Berlin, Kreiskrankenhaus.
*1306. - Reinach, San.-Rath, dirig. Arzt in Senftenberg, Reg.-Bez. Frankfurt a. O.
*1307. - Reinecke in Hamburg, St. Georg.
1308. - Reiner, Max, Privatdocent u. Assistent in Wien, Frankgasse 1.
1309. - Reinhardt, Ober-Stabsarzt in Stuttgart, Werastr. 99.
1310. - Reinke, W., in Rathenow.
*1311. - Reinprecht, Krankenhausdirector in Bielitz (öster. Schlesien).
1312. - Reisinger, Med.-Rath und Krankenhaus-Director in Mainz.
1313. - Rejto, Alexander, in Budapest, Jozef kórut 34. (Ungarn.)
1314. - Remertz in Cöthen, Anhalt.
*1315. - Renecke, Stabsarzt in Magdeburg.
*1316. - Renner, Alfred, Chirurg in Breslau XIII, KaiserWilhelmstr. 105.
1317. - Renssen in Arnheim, Utrechtstr. 9 (Holland).
1318. - Rethers, Theo, in San Francisco, 2271 Jackson Street (Nord-Amerika).
1319. - Retzlaff in Naumburg i. S., Wenzelspromenade 8.
*1320. - Reuterskiöld, dirig. Arzt in Borgholm (Schweden).
*1321. - Richter, Geh. Med.-Rath und Professor in Breslau VIII, Kaiser-Wilhelmstr. 105.
*1322. - Richter, leit. Arzt, in Tempelhof b. Berlin, Berlinerstr. 13.
*1323. - Richter, Johannes, zu Annen i. Westf.
1324. - Riechelmann in Homburg v. d. H.
*1325. - Rieck, Paul, Stabsarzt an der Kaiser Wilhelms-Akademie in Berlin NW., Hannoverschestr. 14.
L* - Riedel, s. oben.
*1326. - Riedel, Stabsarzt in Berlin NW., Claudiusstr. 6.
1327. - Rieder, Geh. Med.-Rath und Professor in Bonn, Poppelsdorfer-Allee 50.
1328. - Riedinger, F., Hofrath, Prof. u. Generalarzt à la suite in Würzburg.
*1329. - Riedinger, Professor in Würzburg.
*1330. - Riese, San.-Rath, Professor, dirig. Arzt in Gross-Lichterfelde-West, Kreiskrankenhaus.
*1331. - Rincheval in Elberfeld, Alsenstr. 1.
*1332. - Rindfleisch in Stendal.
1333. - Ringel, Chirurg in Hamburg, Esplanade 46.
*1334. - Ringleb, O., in Berlin SW., Marggrafenstr. 22/23.
*1335. - Rinne, Geh. Med.-Rath und Prof., dirig. Arzt in Berlin W., Kurfürstendamm 50.
1336. - Ritschl, Professor zu Freiburg i. Br.
*1337. - Ritter, Professor und Oberarzt in Greifswald, Karlsplatz 13.
1338. - Robbes, dirig. Arzt in Gelsenkirchen.
*1339. - Rochs, Generalarzt in Posen, Neue Gartenstr. 4.
1340. - Roeder, Paul, in Berlin N., Oranienburgerstr. 68.
1341. - Röpke, Assistenz-Arzt in Jena, Chirurg. Univ.-Klinik.
1342. - Rösler, Franz, Primararzt in Aussig (Böhmen).

1343. Dr. Röttger, W., in Schöneberg b. Berlin, Eisenacherstr. 63.
1344. - Rogalski, Primararzt in Tarnow (Galizien).
*1345. - Rohleder, Oberarzt am Diakonissen- u. Krankenhaus Bethanien, in Stettin, Alleestr. 82.
1346. - Roloff, Assistenzarzt in Nordhausen, Halleschestr. 58.
1347. - Rondorf in Kalk bei Cöln a. Rh.
L 1348. - Rose, Geh. Med.-Rath und Prof. in Berlin W., Tauenzienstr. 8.
1349. - Rose in Charkow, Panasowskaja 90 (Russland).
*1350. - Rosenbach, Geh. Med.-Rath und Professor in Göttingen.
1351. - Rosenbach, Oberarzt in Berlin NW., Charité.
*1352. - Rosenbaum, Alfred, in Berlin W., Kurfürstenstr. 42.
*1353. - Rosenberger in Göttingen, Chir. Univ.-Klinik.
L*1354. - Rosenberger, Hofrath, Professor, Generalarzt à la suite und dirig. Arzt in Würzburg, Grabenberg 1.
*1355. - Rosenfeld, Leonhard, in Nürnberg, Königstr. 45.
*1356. - Rosenkranz, Erich, Ass.-Arzt in Schöneberg b. Berlin, Akazienstr. 10.
*1357. - Rosenstein, A., in Berlin W., Rosberitzerstr. 5.
1358. - Rosenstein, Paul, in Berlin N., Oranienburgerstr. 65.
1359. - Rosenstirn in San Francisco, 1626 Sutter Street (Californien).
1360. - Rosenthal, Erich, in Hannover, Georgstr. 18.
*1361. - Rosenthal, Friedrich, in Hannover, Lützowstr. 1.
*1362. - Rosenthal, Oskar, in Berlin W., Pragerstr. 11.
1363. - Rosenthal, Rob., in Rom, Via Piemonte 1 (Italien).
L*1364. - Rosmanit, dirig. Arzt in Wien III., Strohgasse 18.
*1365. - van Rossem, C. D., in Rotterdamm, Kruiskade 130 (Holland).
1366. - Edler von Rosthorn, Geh. Hofrath u. Professor in Heidelberg.
1367. - Rotgans, J., Prof. in Amsterdam, 780 Keizersgracht (Holland).
1368. - Roth in Lübeck.
*1369. - Roth, J., in Ulm a. D. †.
1370. - von Rothe, A., in Halle a. S., Marienstr. 21.
*1371. - Rothmann, Geh. Sanitäts-Rath in Berlin S.W., Hafen-Platz 5.
*1372. - Rothschild, Alfr., in Berlin W., Potsdamerstr. 31a.
1373. - Rothschild, Otto, in Frankfurt a. M., Mainzer Landstr. 51.
*1374. - Rotter, Prof. und dirig. Arzt in Berlin W., Oranienburgerstr. 66.
1375. - Rovin, Emil, in Stockholm (Schweden).
*1376. - Rovsing in Kopenhagen, Dänemark.
1377. - Roux, Professor in Lausanne, Riant Séte (Schweiz).
*1378. - Rubritius, Hans, Ass.-Art in Prag, Chir. Univ.-Klinik. (Böhmen.)
*1379. - Rudeloff, Generalarzt in Cassel.
1380. - Rudl, Engelbert, in Herrmannshütte (Böhmen).
1381. - Rüdiger, Gerhard, in Charlottenburg, Krankenhaus Westend.
1382. - von Ruediger-Rydygier, Ludwig, Ritter, Hofrath und Professor in Lemberg (Galizien).
*1383. - Rudnew, Privatdoz. in Moskau, Chir. Univ.-Klinik (Russland).
1384. - Rüter, H. H., in Hamburg, Gr. Bleichen 30.

*1385. Dr. Rütgers in Haag, Holland.
1386. - Ruge, Ernst, in Berlin S., Krankenhaus am Urban.
1387. - Ruge, Paul, Geh. Med.-Rath in Berlin W., Keithstr. 5.
1388. - Ruhr, Fritz, in Essen (Ruhr), Maxstr. 22.
*1389. - Rumpel, Stabsarzt in Berlin N., Ziegelstr. 5/9.
*1390. - Rupp in Pforzheim.
1391. - Rupprecht, Geh. Med.-Rath und dirig. Arzt in Dresden-N., Melanchthonstrasse 20.
1392. - Russ sen., Professor in Jassy (Rumänien).
1393. - Rutkowski, Docent in Krakau, Rasztowa 6 (Galizien).
1394. - de Ruyter, Professor u. dirig. Arzt in BerlinW., Lützowstr. 29.
*1395. - Rychlik, E., in Prag, k. k. chir. Univ.-Klinik (Böhmen).
1396. - von Saar, Günther, Freiherr, in Wien IX, Alserstr. 4, chir. Klinik.
1397. - Sachs, Ernst, in Berlin N.W., Antwerpenerstr. 8.
1398. - Sachs, E., in New York City, 149 West 81. St. (U. S. A.).
1399. - Sachs, Willy, zu Mülhausen im Elsass, Hoffmingsstr. 5.
1400. - Sackur P., in Breslau.
*1401. - Sadrow, Enoch, in Wien IX, Alserstr. 4.
*1402. - Salomon, Albert in Breslau.
1403. - Salomon, Max, Sanitätsrath in Berlin S.W., Hafen-Platz 4.
1404. - Saltzmann, Professor in Helsingfors, Finland.
1405. - Salzwedel, Oberstabsarzt a. D. u. Prof. in Berlin W, Victoria-strasse 19.
*1406. - Salzer, Hans, Primarchirurg in Wien IX, Gumpendorferstr. 48.
1407. - Sammeth, Assistenz-Arzt in Halle a./S., Bergmannstrost.
*1408. - von Samson-Himmelstjerna in Pless (Oberschlesien).
*1409. - Samter, Oscar, Professor und dirig. Arzt zu Königsberg i. Pr.
1410. - Samter, Paul, in Berlin N., Schönhauser Allee 45.
1411. - Sanchez, Luis, Oberstabsarzt in Madrid, Militärhygienisches Institut (Spanien).
L 1412. - Sandberg, Aal, in Bergen, Norwegen.
*1413. - von Santha, Georg, in Szabadka (Ungarn).
*1414. - Santrucek, Karl, in Prerau (Mähren).
1415. - Sapeschko, Professor in Odessa (Russland).
1416. - Sarrazin, dirig. Arzt in Köslin.
*1417. - Sasse, dirig. Arzt des Landesspitals in Paderborn.
*1418. - Sattler in Bremen.
1419. - Sauer, Franz, Oberarzt in Bayreuth, Sophienstr. 29.
*1420. - Sauerbruch, Ferdinand, Priv.-Doc. in Marburg a. L., Chir. Klinik.
*1421. - Schaack, Wilhelm, zu Königsberg i. Pr., Lange Reihe.
1422. - Schaberg, Oberarzt zu Hagen i. W.
1423. - Schaedel, dirig. Arzt in Flensburg (Schleswig-Holstein).
1424. - Schädrich, Fritz, in Halle a. S., Kukenbergstr. 27.
1425. - Schäfer, Friedr., in Breslau, Neue Schweidnitzerstr. 13.
1426. - Schäfer, R. J., in Remscheid, Mittelstr. 1a.

1427. Dr. Schaefer, Oberstabsarzt in Charlottenburg, Kurfürstenallee 38.
*1428. - Schaeffer in Berlin W., Kurfürstenstr. 155.
*1429. - Schanz, San.-Rath in Dresden, Räcknitzstr. 13.
1430. - Scheibe, Generalarzt in Berlin NW., Charité.
*1431. - Scheidtmann, W., Ass.-Arzt in Berlin N., Hedwigskrankenhaus.
*1432. - Schemmel, dirig. Arzt in Detmold.
*1433. - Schenk, leitender Arzt am städt. Bürgerhospital in Charlottenbg.
1434. - Scheu, Erich, Berlin NW., Marienstr. 24a.
*1435. - Scheuer in Berlin W., Kantstr. 154.
*1436. - von Schiemann, Direktor des evangelischen Krankenhauses, Moskau, Pokrowka 41 (Russland).
*1437. - Schindl, Rudolf, k. k. Regimentsarzt in Wien IX, Alserstr. 4.
*1438. - Schindler in Görlitz, Gartenstr. 4.
*1439. - Schindler, dirig. Arzt in München, Paul Heysestr. 16a.
1440. - Schinzinger, Hofrath und Professor zu Freiburg i. Br.
*1441. - Schirmeyer in Osnabrück, Moeserstr. 4, Marien-Hospital.
*1442. - Schjerning, Excell., Generalstabsarzt der Armee und Professor in Charlottenburg, Grolmannstr. 42/43.
*1443. - Schlange, Professor und dirig. Arzt in Hannover.
1444. - Schlatter, Professor in Zürich, Rigistr. (Schweiz).
1445. - Schleich, Professor in Berlin W., Passauerstr. 8—9.
*1446. - Schlender, Stabsarzt in Stettin.
*1447. - Schlepckow, Fr., dirig. Arzt des evangel. Krankenhauses in München-Gladbach, Regentenstr. 55.
1448. - Schlesinger, Arthur, in Berlin N., Auguststr. 14/15.
1449. - Schlesinger, E., in Berlin W., Kurfürstendamm 207.
1450. - Schlichthorst, P. in Norderney.
*1451. - Schlichting in Völklingen a. Saar.
1452. - Schliep, Geh. Sanitätsrath in Baden-Baden.
*1453. - Schliep, jun., Assistent an der chir. Univ.-Klin. zu Berlin N., Ziegelstr. 5—9.
*1454. - Schloffer, Professor in Innsbruck (Tirol).
1455. - Schlüter in Stettin, König Albertstr. 13.
1456. - von Schmarda, Ludwig, in Wien IX, Auerspergstr. 19.
1457. - Schmid, Otto, in Freising (Bayern).
1458. - Schmidt, Adolf, Professor und Direktor in Halle a. S., Frankestr. 2.
1459. - Schmidt, Arnold, in Leipzig, Rudolfstr. 7.
*1460. - Schmidt, Ehrhardt, Frankfurt a. M., Städt. Krankenhaus, Chirurg. Klinik.
*1461. - Schmidt, Fritz, San.-Rath u. dirig. Arzt zu Polzin in Pommern.
*1462. - Schmidt, Fritz, in Dresden-A., Holbeinstr. 20.
*1463. - Schmidt, Georg, Stabsarzt in Berlin. NW., Pritzwalkerstr. 4.
1464. - Schmidt, Georg Benno, Professor in Heidelberg, Hauptstr. 97.
*1465. - Schmidt, Heinrich, Geh. San.-Rath in Berlin W., Friedrichstr. 106.
1466. - Schmidt, Hermann, Ober-Stabsarzt in Charlottenburg, Leibnizstrasse 60.

*1467. Dr. Schmidt, Hermann, Ober-Stabsarzt in Nürnberg, Krelingstr. 33.
1468. - Schmidt, Hugo, in Hannover, Hildesheimerstr. 17 †.
1469. - Schmidt, Karl, in Cottbus, Berliner Platz 5.
1470. - Schmidt, Kurt, Oberstabsarzt in Leipzig, Asterstr. 7.
1471. - Schmidt, Meinhard, Amtsphysikus in Cuxhaven.
*1472. - Schmidt, Oskar, zu Zwickau i. S. Bahnhofstr. 62.
*1473. - Schmidt, Richard, Sanitätsrath in Berlin, Lützow-Ufer 19.
*1474. - Schmidt, Generalstabsarzt der Marine in Berlin W., Ansbacherstrasse 19.
1475. - Schmidtlein, Geh. Sanitätsrath in Berlin W., Tauentzienstr. 9.
*1476. - Schmieden, Professor, Assistent der chir. Univ.-Klinik in Berlin N.W., Klopstockstr. 9.
*1477. - Schmiedt, Otto, in Porto Alegre, Südbrasilien, z. Z. Leipzig-Gohlis, Menkestr. 16.
1478. - Schmitt, Adolf, Professor in München, Richard Wagnerstr. 3.
1479. - Schmitz, Robert, in Viersen (Rheinland).
*1480. - Schneider, Andreas, in Prag, Böhmen.
*1481. - Schneider, Konrad, in Bad Brückenau.
*1482. - Schneider, Richard, in Seehausen (Altmark).
*1483. - Schneider, Victor, in Britz bei Berlin, Kreiskrankenhaus.
1484. - Schnittert in Langenberg, Rheine, Rgbz. Düsseldorf.
*1485. - Schnitzler, Jul., Docent und dirig. Arzt in Wien.
1486. - Schoemaker, J., in Gravenhage, Holland.
*1487. - Schömann zu Hagen i. W.
*1488. - Schön, F., leitender Arzt am Knappschaftslazareth in Rybnik (Ober-Schlesien).
*1489. - Schöne, G., in Marburg a. L.
*1490. - Schoenstadt in Berlin W., Hohenstaufenstr. 50.
1491. - Schoetz, Sanitätsrath in Berlin W., Potsdamerstr. 21a.
*1492. - Schomburg, dirig. Arzt in Gera-Reuss.
*1493. - Schrader in Steglitz, Schlossstr. 42.
1494. - Schrecker in Köln a. Rh., Bürgerspital.
1495. - Schreiber, Krankenhausarzt in Augsburg.
1496. - Schröter, Oberarzt in Danzig, Dominikswak 3.
*1497. - Schubert, Karl, zu Annaberg i./Erzgeb.
1498. - Schubert, Walter, zu Plauen i. Vogtl., Dittrichplatz 13.
1499. - Schüller, H., in Wien IX, Schwarzspanierstr. 15.
L 1500. - Schüssler in Bremen.
*1501. - Schütte, Sanitäts-Rath u. Oberarzt in Iserlohn.
1502. - Schütte in Gelsenkirchen, Neustr. 26.
1503. - Schütz, San.-Rath in Gr. Lichterfelde, Potsdamerstr. 55.
*1504. - Schultheis in Bad Wildungen.
*1505. - Schulthess, Wilh., Priv.-Doc. in Zürich (Schweiz).
*1506. - Schultze, Ernst, in Berlin N., Ziegelstr. 5/9.
*1507. - Schultze, Professor und dirig. Arzt in Duisburg.
*1508. - Schultze, Kurt, Assistent in Berlin N., Ziegelstr. 5/9.

*1509. Dr. Schulz, J., Oberarzt in Barmen, Werterstr. 39.
*1510. - Schulz, K., in Berlin W., Neue Winterfeldstr. 10.
*1511. - Schulze, Fritz, in Ranis, Kr. Ziegenrück.
L*1512. - Schulze-Berge, dirig. Arzt in Oberhausen, R.-B. Düsseldorf.
1513. - Schwalbach in Berlin S.W., Königgrätzerstr. 50.
1514. - Schwartz, Victor, in Riga, Antonienstr. 7 (Russland).
*1515. - Schwarz, dirig. Arzt des städt. Krankenhauses in Elbing.
1516. - Schwarze, Sanitätsrath und Ober-Stabsarzt der Landwehr in Berlin W., Kalckreuthstr. 2.
*1517. - Schwerin, dirig. Arzt in Höchst a. M.
*1518. - Schwerter zu Höxter i. Westf., Neuestr. 12.
*1519. - Schwertzel, E., dirig. Arzt in Altona.
*1520. - Schwieger, Generaloberarzt a. D. zu Schwerin in Mecklenburg.
L*1521. - Seefisch, dirig. Arzt in Charlottenburg, Carmerstr. 11.
*1522. - Segelberg, Ivan, in Finspong (Schweden).
*1523. - Seggel, Oberarzt in Geestemünde, Bülowstr. 1.
*1524. - Seidel, Hans, in Dresden-A., Krankenhaus Friedrichstadt.
1525. - Seitz zu Brake in Oldenburg.
*1526. - Selberg, F., jun., ordinirender Arzt der chir. Poliklinik des Augusta-Hospitals, Charlottenburg, Kantstr. 152.
*1527. - Selle, Generalarzt und Leibarzt Sr. Majestät des Königs von Sachsen in Dresden-N., Schillerstr. 16.
1528. - Sellerbeck, Gen.-Arzt a. D. i. Berlin S.W., Belle-Alliancestr. 104.
1529. - Semeleder, Oskar, in Wien V, 1, Franzensgasse 24.
1530. - Senger in Crefeld, Südwall.
L 1531. - Senn, Professor in Chicago, Nord-Amerika.
1532. - Serdaris, Xénophon G., in Athen (Griechenland).
1533. - Settegast, Sanitätsrath in Berlin S., Alexandrinenstr. 118.
1534. - Setterblad in Stockholm (Schweden).
1535. - Seydel, Generalarzt u. Prof. in München, Briennerstr. 48.
*1536. - Shiota, H., in Wien III, Marianengasse 9.
*1537. - Shunodeira, Yosei, Professor in Kanazawa (Japan).
1538. - Sick, C., Hofrath und Oberarzt in Hamburg-Eppendorf, Alsterglacis 10.
L*1539. - Sick, Paul, Privatdocent, dirig. Oberarzt in Leipzig, Plagwitzerstrasse 10.
1540. - Sickmann, J., Assistent an der Univ.-Klinik in Erlangen.
*1541. - Siebold, Carl, in Berlin W., Lützowstr. 24.
1542. - Siegmund in Berlin W., Fasanenstr. 76.
*1543. - Sil, Jos., Primararzt in Kolin (Böhmen).
*1544. - Silberberg, J., Oberarzt in Odessa, Russland.
*1545. - Silberberg, Otto, in Breslau, Luisenplatz 14.
1546. - Silbermark, Moritz, in Wien IX/3, Alserstr. 4, Allg. Krankenh.
*1547. - Simon, Otto, dirig. Arzt in Karlsruhe, Beiershainer Allee 34 (Baden).
*1548. - Simon, Walter, in Aachen, Boxgraben 99.

*1549. Dr. Simon, Max, in Frankfurt a. M., Rossmarkt 14.
*1550. - Sjövall, Docent und dirig. Arzt in Ljungby (Schweden).
*1551. - Skrzeczek, W., Sanitätsrat und Chefarzt in Orzesche, Knappschafts-Lazareth, Reg.-Bez. Oppeln.
*1552. - Skutsch, Professor in Leipzig, Gottschedstr. 22.
1553. - Slajmer, Eduard, Reg.-Rath u. Primararzt in Laibach (Krain).
1554. - Smit, Lauritz, in Bergen, Tyskebryggen, (Norwegen).
1555. - Smoler, Felix, Prim. Arzt in Olmütz, Komeniusgasse 2 (Mähren).
1556. - Sober, Ed., in Hannover, Eschenstr. 23.
1557. - Soerensen, Johannes, in Berlin W., Friedrich Wilhelmstr. 6.
1558. - Soltysik, Primararzt in Stryj (Galizien).
*1559. - Sonnenburg, Geh. Med.-Rath, Professor und dirig. Arzt in Berlin W., Hitzigstr. 3.
1560. - Sonnenschein, in Köln-Nippes, Wilhelmstr. 39.
*1561. - Spechtenhauer, Oskar, Primararzt in Wels (Oesterreich).
*1562. - Spencer, C. G., Professor am Royal Army Med. Coll. in London, Whitehallplace 3 (England).
*1563. - Speyer in Berlin W., Viktoria Luise-Platz 5.
1564. - Spitzy, Assistenz-Arzt in Graz, Harrachstr. 1 (Steiermark).
*1565. - Sprengel, Professor und dirig. Arzt in Braunschweig, Cellerstrasse 33a.
1566. - Springer, Carl, Priv.-Doz., in Prag, Bredauergasse 3.
1567. - Springorum, dirig. Arzt des städt. Krankenh. in Halberstadt.
*1568. - Stabel in Berlin W., Schöneberger Ufer 25.
1569. - Stähler in Siegen, Westfalen.
*1570. - Staffel in Chemnitz.
1571. - Stappenbeck, Oberarzt in Wesel, Garnisonlazareth.
1572. - Stappert, J., in Sterkrade.
1573. - Starck, Hugo, Professor in Karlsruhe, Riefthalstr. 8.
1574. - Stas, Jules, in Antwerpen, 12 Rue St. Josef (Belgien).
*1575. - Stastny in Pisek (Böhmen).
L 1576. - Staub, Geh. Sanitätsrath in Trier.
1577. - Stawrides, Alexander, G., in Uskub (Macedonien).
*1578. - Stechow, General- und Corpsarzt in Berlin N.W., Alsenstr. 5.
*1579. - Steffann, San.-Rath, dirig. Arzt in Gadderbaum-Bielefeld.
*1580. - Stein, Albert E., dirig. Arzt in Wiesbaden, Augusta Victoriabad.
1581. - Stein in Stuttgart, Urbanstr. 41b.
*1582. - Steinbrück, Wolfgang, in Leipzig, Chir. Univ.-Poliklinik.
1583. - Steiner in Berlin W., Behrenstr. 23.
*1584. - Steinthal, Professor u. dirig. Arzt in Stuttgart, Lessingstr. 16.
1585. - Stempel, dirig. Arzt in Breslau.
1586. - Stenzel, Ober-Stabsarzt a. D. in Wittenberge, Reg.-Bez. Potsdam.
1587. - Stephanides, Philopoeme, in Jékaterinodar (Kaukasus).
1588. - Stern, C., dirig. Arzt in Düsseldorf, Marienstr. 3.
*1589. - Stettiner in Berlin SW., Königgrätzerstr. 49.
1590. - Steudel in Ansonia, Conn. (Nord-Amerika).

*1591. Dr. Stich, Rudolf, Privatdocent in Bonn a. Rh., Rheinwerft 6.
*1592. - Stickel, Max, in Jena, Univ.-Frauenklinik.
*1593. - Stieda, Alexander, Privatdocent in Halle a. S., Chir. Univ.-Klinik.
1594. - Stieda, Alfred, Privatdozent und Oberarzt zu Königsberg i. Pr.
1595. - Stierlein, Robert, Director des Cantonspitals in Winterthur (Schweiz).
1596. - Stiles, Har., in Edinburgh, 9 Great Stuart Street (Schottland).
1597. - Stölzner, Hans, Stabsarzt in Dresden, Weintraubenstr. 8.
*1598. - Störk, Oscar, Professor in Wien IX, Pilchergasse 4.
*1599. - Stoffels, H., in Moers a. Niederrhein.
1600. - Stolz, Privatdocent zu Strassburg i. Elsass.
*1601. - Storp, Oberarzt der chirurg. Abtheil. am Diakonissenhaus in Danzig.
1602. - Straeter, A., in Aachen.
*1603. - Sträter, Max, in Amsterdam, P. C. Hooftstraat 4 (Holland).
*1604. - Strassmann, Paul, Professor in Berlin NW., Alexander-Ufer 1.
*1605. - Strauch, Oberarzt in Braunschweig, Kasernenstr. 3.
1606. - Straus, Friedrich, in Frankfurt a. M., Gärtnerweg 43.
1607. - Streckenbach in Tarnowitz, Ob.-Schlesien.
*1608. - Strehl, Hans, Privatdocent zu Königsberg i. Pr., Junckerstr. 7.
*1609. - Streissler, Eduard, in Graz, Allg. Krankenhaus (Steiermark).
1610. - Stricker, San.-Rath in Wiesbaden, Adelheidtstr. 7.
1611. - Stroem, Hagbart, Professor in Christiania (Norwegen).
1612. - Strohe, I. Oberarzt in Köln, Rubensstr. 40.
1613. - Strunden in Horst-Emscher.
*1614. - von Stubenrauch, Professor in München, Karlstr. 21.
1615. - Stucki, Robert, in Meiringen (Schweiz).
*1616. - Stucky, Leo, in St. Petersburg, Fontauka 146 (Russland).
*1617. - Stumme, G., in Leipzig.
1618. - Subbotitch, Primararzt in Belgrad, Simina-ul 29 (Serbien).
1619. - Sudeck, dirig. Arzt in Hamburg, Alster-Ufer 8.
1620. - Sultan, Prof. u. dirig. Arzt in Rixdorf-Berlin, Bergstr. 1.
1621. - Sultan, C., in Mainz.
1622. - Suter, F. A., Basel, Missionsstr. 33.
1623. - Szuman, L., in Thorn, Werderstr. 2.
*1624. - Takata in Marburg, a. L., Chir. Klinik.
*1625. - Tantzscher, Karl, in Mitau (Kurland).
1626. - Tausch in München, Kaulbachstr. 9a.
1627. - Tavel, Professor in Bern, Effingerstr. 19 (Schweiz).
1628. - Tawasteljema in Nyslott (Finnland).
1629. - von Tenderich, dirig. Arzt in Wesel.
*1630. - Tengwall, E., dirig. Arzt in Vexiö (Schweden).
1631. - Thel, Generalarzt in Cassel, Hohenzollernstr. 94.
1632. - Thelen, Otto, in Cleve (Rgbz. Düsseldorf).
*1633. - Thiel, Oberarzt der chirurg. Abtheil. des städt. Krankenhauses in Rheydt (Rgbz. Düsseldorf).

LAD TO VIHI
VIOR JACIEM

1634. Dr. Thiem, Geh. San.-Rat und Professor in Cottbus.
*1635. - Thiemann, Privatdocent in Jena, Chir. Univ.-Klinik.
*1636. - Thöle, Oberstabsarzt in Hannover.
1637. - Thoenes, K., in Speyer, Allerheiligenstr. 43.
1638. - Thoma, San.-Rath in Aachen, Zollernstr. 23.
1639. - Thomas, Chefarzt in Gelsenkirchen, Knappschafts-Krankenhaus.
*1640. - Thomas, E., in München-Gladbach.
1641. - Thümmel in Braunschweig, Hennebergstr. 6.
1642. - Tiegel, Max, Secundärarzt in Dortmund, Luisenhospital.
1643. - Tietz, C., Carlottenburg, Fasanenstr. 29.
1644. - Tietze, Prof. u. dirig. Arzt in Breslau, Schweidn. Stadtgraben 23.
*1645. - Tilanus, Docent in Amsterdam, Herrengracht 460, Holland.
*1646. - Tillmanns, Geh. Med.-Rath, Professor und Generalarzt à l. s. in Leipzig, Wächterstr. 30.
*1647. - Tilmann, Professor, Chefarzt in Cöln a. Rh.
1648. - Timann, Generalarzt des XIV. Armeecorps zu Strassburg i. Els., Biessigstr. 4.
1649. - Timmer, dirig. Arzt in Amsterdam, Sarphatistr. 5b, Holland.
1650. - Tölken in Bremen.
*1651. - Törnqvist, G. W., dirig. Arzt in Wadstena (Schweden).
*1652. - Toll in Stockholm, Schweden.
*1653. - Torkel, Kurt, in Berlin, Elsasserstr. 41.
* - Trendelenburg s. oben.
*1654. - Treplin, dirig. Arzt des Hamburgischen Seehospitals in Sahlenburg b. Cuxhaven.
L 1655. - Troje in Braunschweig.
1656. - Trotter, W. W., in London W., University College (England).
1657. - Tscherning, dirig. Arzt in Kopenhagen, Kommunehospitalet, Dänemark.
*1658. - Tschmarke in Magdeburg.
1659. - Tucholske, Professor in St. Louis (Amerika).
1660. - Türk, W., in Hannover, Städt. Krankenhaus I.
1661. - Uhthoff, Professor in Breslau, Schweidnitzer Stadtgraben 16a.
*1662. - Ulmer, Wilh., in Nagold (Württbg.).
1663. - Uloth in Bielschowitz (Ob.-Schles).
1664. - Ultzmann in Wien VIII/1, Alserstr. 27.
1665. - Unger, Ernst, in Berlin W., Derfflingerstr. 21.
1666. - Unger, Paul, in Leipzig, Albertstr. 34.
1667. - Unruh, Med.-Rath, Kreisphysikus und dirig. Arzt in Wismar.
1668. - Unterberger, Professor zu Königsberg i. Pr.
*1669. - Unterberger zu Rostock i. Meckl.
L*1670. - Urban, dirig. Arzt in Hamburg.
1671. - Urbanik, Primararzt in Tarnobrzeg (Galizien).
*1672. - Vasek, B., Sekundärarzt in Prag, Chir. Univ.-Klinik (Böhmen).
L 1673. - Veit, Joh., Geh. Med.-Rath, Professor in Halle a.S.
*1674. - Veit, Walter, in Charlottenburg, Fasanenstr. 30.

1675. Dr. Vermey, A. E., in Amsterdam, Frederiksplein 45, Holland.
*1676. - zur Verth, M., Marine-Stabsarzt im Reichs-Marineamt, Charlottenburg, Schillerstr. 15/16.
*1677. - Vidakovich, Camillo, in Budapest, Neues St. Johannes-Spital (Ungarn).
1678. - von Vietinghoff-Scheel, Eduard, Freiherr, in Pernau (Livl.)
*1679. - de Vlieger in Almelo (Niederlande).
1680. - Voelcker, Fr., Prof. in Heidelberg, Akadem. Krankenhaus.
1681. - Vogel, Arthur, in Jenakiewo Ekat., Rositat Petrowsk-Werke (Russland).
*1682. - Vogel, Karl, Privatdocent in Bonn.
*1683. - Voigts, Heinrich, in Charlottenburg, Krankenhaus Westend.
1684. - Volkmann, P., in Dessau.
*1685. - Vollbrecht, H., Ober-Stabsarzt in Berlin W., Bambergerstr. 36.
1686. - Vollrath, Hugo, Stabsarzt in Insterburg.
1687. - Vorderbrügge in Danzig, Olivaer Thor 1.
1688. - Voswinckel in Berlin W., Motzstr. 9.
1689. - Vulliet, Henri, in Lausanne, Rue Beau Féjour 14 (Schweiz).
1690. - Vulpius, Professor in Heidelberg.
1691. - Wachtel, Primararzt in Krakau, Grodgasse, Galizien.
*1692. - Waegner, Karl, leit. Arzt in Charkow, Sungkaja 18 (Russland).
1693. - Wagenknecht, Jul., in Frankfurt a. M., Kettenhofweg 105.
*1694. - Wagner, Aug., Med.-Rath u. dirig. Arzt in Beuthen, Ob.-Schles.
*1695. - Wagner, Carl, in Chicago, 626 La Salle Ave. Cor North Ave. (U. S. A.).
*1696. - Wagner, Paul, Privatdocent in Leipzig, Wiesenstr. 1.
*1697. - Wagner, Rich., in Hanau, Lothringerstr. 19.
1698. - Wagner, Rudolf, in Speldorf-Mühlheim a. d. Ruhr.
*1699. - Waitz, H., Oberarzt in Hamburg, Badestr. 46.
1700. - Walbaum, Otto, in Steglitz b. Berlin.
*1701. - Waldau zu Waren in Mecklenburg.
L 1702. - Wallau in Porto Alegre, Brasilien.
1703. - Waldschmidt, Max, in Bad Wildungen.
*1704. - Walter, Guido, in Riga, Thronfolger Boulevard (Russland).
*1705. - Walther, Charles, Professor, Chirurgien de l'Hôpital de la Pitié in Paris, 68 rue de Bellechasse (Frankreich).
L 1706. - Walther in Dresden-Strehlen, Residenzstr. 27.
*1707. - Walzberg, San.-Rath in Minden, Maximglacis 45.
1708. - Wangemann, Zahnarzt in Aachen, Theaterstr. 3.
*1709. - Warholm, Rich., dirig. Arzt in Kaemar (Schweden).
L 1710. - Wassermann, Melville, in Paris, Rue du Général Foy 1 (Frankr.).
1711. - Watten, Ignatz, in Lodz (Russland).
1712. - Weber, Arthur, zu Freiberg i. Sachsen, Schillerstr. 11.
1713. - Weber, C., zu Stargard i. P.
1714. - Weber, Julius, in Kehl a. Rh.
1715. - Weber, Wilhelm, in Dresden, Pragerstr. 46.

*1716. Dr. Weber in Dommeldingen (Luxemburg).
*1717. - Wechselmann, Sanitätsrath in Berlin W., Lützowstr. 72.
*1718. - Wederhake, K. J., in Düsseldorf, Grupellosstr. 11.
1719. - Wegner, Stabsarzt in Cassel, Königstr. 7.
*1720. - Weibull, Karl, in Gefle (Schweden).
1721. - Weil, C., Professor in Prag, Mariengasse 25 (Böhmen).
*1722. - Weil, Emil, Assistenzarzt in Berlin N.W., Turmstr. 21.
*1723. - Weinrich in Berlin W., Am Karlsbad 33.
*1724. - Weischer, Alfred, leitender Arzt des kathol. Krankenhauses zu Hamm i. W.
1725. - Weiser, Oswald, in Dresden-Radebeul, Carolastr. 15.
1726. - Weiss, Aug., in Düsseldorf, Graf Adolfstr. 16.
1727. - Weisswange, Fritz, in Dresden, Pragerstr. 19.
*1728. - Wendel, Professor, dirig. Arzt der chirurg. Abtheilung des städt. Krankenhauses in Mageburg-Sudenburg.
1729. - Wendt, Emanuel, in Halle a. S., Bergmannstrost.
*1730. - Wennerstroem, dirig. Arzt in Söderhamm, Schweden.
*1731. - Wenzel in Bonn.
*1732. - Wermuth, Stefan, Oberarzt a. St. Joseph-Krankenh. in Potsdam.
1733. - Werner, Richard, in Heidelberg, Vossstr. 3, Chir. Klinik.
1734. - Werner, Generalarzt in Berlin W., Ansbacherstr. 14.
1735. - Wertheim, Prof. in Wien, Schlösselgasse 15, k. k. Elisabeth-Hospital.
1736. - Wessely jun., K., Würzburg, Bleicherglacisstr. 9.
*1737. - Wessling in Berlin N., Rudolf Virchow-Krankenhaus.
1738. - Westenhoeffer, Professor in Friedenau, Niedstr. 31.
*1739. - Westerman, C. W. J., in Haarlem (Holland).
*1740. - Westerhoff in Münster (Westfalen).
1741. - Wette, dirig. Arzt in Weimar.
1742. - Weyprecht in Alzey, Rheinhessen.
1743. - Wichmann in Blankenese bei Hamburg, Magdalenenstr.
*1744. - Wichmann, G., zu Greiz i. V., Landkrankenhaus.
1745. - Wikerhauser, T., Primararzt in Zagreb (Croatien).
1746. - Wiemann, Marine-Stabsarzt in Flensburg, Burgfried 8.
*1747. - Wiemuth, Oberstabsarzt in Potsdam, Moltkestr. 7.
*1748. - Wienecke in Rixdorf b. Berlin, Boddinstr. 60.
1749. - Wiesinger, Oberarzt in Hamburg, St. Georg, Graumannsweg 19.
*1750. - Wieting, Pascha, Professor, Director d. Krankenhauses Gulhave in Constantinopel (Türkei).
*1751. - Wille in Kristiania (Norwegen).
*1752. - Willemer, W., Med.-Rath, dirig. Arzt in Ludwigslust.
*1753. - Wilms, Professor in Basel, Hebelstr. 1 (Schweiz).
*1754. - Winckler, V., dirig. Arzt in Breslau, Gartenstr. 71.
1755. - von Winiwarter, Professor in Lüttich, Belgien.
*1756. - Winkler, M., in Görlitz, Friedrich-Wilhelmstr. 12.

1757. Dr. Winter, Professor zu Königsberg i. Pr.
1758. - Winternitz, Arnold, Privatdocent und Oberarzt in Budapest. Stefaniespital.
1759. - Wisloff in Christiania (Norwegen).
*1760. - Wisshaupt, Primararzt in Teplitz-Schönau, Böhmen.
*1761. - Witlin, Wladimir, in Charkow (Russland).
*1762. - Wittek, Arn., in Graz, Merangasse 26 (Steiermark).
*1763. - Witzel, Oskar, Geh. Med.-Rat und Professor in Düsseldorf.
1764. - Wodarz, Arthur, Chefarzt in Ratibor O./S.
1765. - Wölfler, Professor in Prag, Palackygasse 15 (Böhmen).
*1766. - Wörner, dirig. Arzt in Schwäbisch Gmünd.
*1767. - Wohlgemuth in Berlin W., Uhlandstr. 155.
1768. - Wolf, Alfred, Secundärarzt in Lemberg (Galizien).
*1769. - Wolf, Paul, Charlottenburg, Knesebeckstr. 25.
*1770. - Wolff, Ernst, Sekundärarzt in Frankfurt a. M., Städt. Krankenh.
*1771. - Wolff, Heinrich, Professor und dirigirender Arzt in Potsdam, Markgrafenstrasse 26.
1772. - Wolff, Max, Geh. Med.-Rath und Professor in BerlinW., Potsdamerstr. 121g.
1773. - Wolff, Paul, in Berlin S.O., Kleinbeerenstr. 21.
1774. - Wolff, R., in Berlin N., Chausseestr. 111.
1775. - Wolffenstein in Berlin W., Wichmannstr. 10.
*1776. - Wollenberg, G. A., Privatdocent in Berlin NW., Am Circus 8.
*1777. - Wollermann, Med.-Rath und Kreisarzt in Heiligenbeil.
*1778. - Wossidlo, San.-Rath in Berlin W., Neue Winterfeldstr. 24.
*1779. - Wrede zu Königsberg i. Pr., Lange Reihe 2.
1780. - von Wrcesniowki, Wlad., Hauptarzt in Czenshohau (Russ.-Polen).
1781. - Wulff, Paul, in Hamburg, Colonnaden 96.
*1782. - Wullstein, Professor in Halle a. S.
1783. - von Wysocki, dirig. Arzt in Pelplin †.
1784. - Zachrisson, Docent in Upsala (Schweden).
*1785. - Zaengel, Heinrich, San.-Rath in Radeberg b. Dresden.
*1786. - Zahradnizky, Primararzt in Deutschbrodt (Böhmen).
1787. - Zander, Paul, in Berlin N., Oranienburgerstr. 45.
*1788. - von Zawadzki, Alexander, in Warschau, Siennastr. 8 (Russ. Polen).
L 1789. - Zeile, Eug., in St. Francisco (Californien).
*1790. - Zeitler, Fr., in Wörth a. D.
1791. - Zeller, Albert, Prof. u. dirig. Arzt in Stuttgart, Reinsburgstr. 20.
*1792. - Zeller, Oscar, in Berlin W., Altonaerstr. 17.
1793. - Ziegler, Privatdocent in München, Landwehrstr. 41.
1794. - Ziemssen in Wiesbaden.
1795. - Zillessen in Völklingen a. d. Saar.
*1796. - Zimmer, Oberarzt in Berlin N.W., Lübeckerstr. 35.
L*1797. - Zimmermann, Oberstabsarzt in Berlin W., Kaiser-Allee 208.

1798. Dr. Zimmermann, Oberarzt in Halle a. S., Merseburgerstr. 59.
*1799. - Zinn, Professor in Berlin W., Lützowplatz 14.
1800. - Zipser, Guido, in Wien VIII, Feldgasse 14.
1801. - Zondek in Berlin W., Potsdamerstr. 29.
*1802. - Zuckerkandl, Otto, Wien I., Elisabethstr. 10.
1803. - Zühlke in Zeitz, Rahmerstr. 19/20 (Prov. Sachsen).
*1804. - Zweifel, Geh. Med.-Rath u. Professor in Leipzig, Stephanstr. 7.
1805. - Zwicke, Generalarzt a. D., in Saarbrücken, Kanalstr.

IV. Frühere Vorsitzende der Gesellschaft.

von Langenbeck, 1872—1885. † 29. September 1887.
von Volkmann, 1886, 1887. † 28. November 1889.
von Bergmann, E., 1888—1890, 1896, 1900. † 25. März 1907.
Thiersch, 1891. † 28. April 1895.
von Bardeleben, A. 1892. † 24. September 1895.
Koenig, Franz, 1893.
von Esmarch, 1894. † 23. Februar 1908.
Gussenbauer, 1895. † 19. Juni 1903.
von Bruns, 1897.
Trendelenburg, 1898.
Hahn, Eugen, 1899. † 1. November 1902.
Czerny, 1901.
Kocher, Theodor, 1902.
Küster, Ernst, 1903.
Braun, Heinrich, 1904.
Krönlein, R. U., 1905.
Körte, W., 1906.
Riedel, B., 1907.

V. Liste der lebenslänglichen Mitglieder.

1. Dr. Auler, Stabs-Arzt in Plantières-Queulen.
2. - von Bardeleben, Chef-Arzt in Bochum.
3. - Bardenheuer, Geh. San.-Rath, Professor und dirig. Arzt in Köln.
4. - Bardenheuer, Franz, dirig. Arzt in Bochum.
5. - Bardenheuer, Hubert, dirig. Arzt in Köln-Deutz.
6. - Beck, Carl, Professor in New-York.
7. - Becker, Adolf, Privatdocent in Rostock.
8. - Becker, Med.-Rath und Oberarzt in Hildesheim.
9. - Bernays, Professor in St. Louis, Nord-Amerika.
10. - Braem in Chemnitz.
11. - Busch, F., Professor in Charlottenburg, Lietzenburgerstr.
12. - Eigenbrodt, Professor in Darmstadt.
13. - Freiherr von Eiselsberg, s. oben.

14. Dr. Escher, Primar-Chirurg in Triest.
15. - Firle, San.-Rath in Bonn.
16. - Garrè, Geh. Med.-Rath und Prof. in Bonn.
17. - Gersuny, dirig. Arzt in Wien.
18. - Goebel, Privatdocent in Breslau.
19. - Graser, Professor und Oberarzt in Erlangen.
20. - Grimm in Nürnberg.
21. - Gürtler, Med.-Rath und dirig. Arzt in Hannover.
22. - Hackenbruch in Wiesbaden.
23. - Haeckel, Professor und dirig. Arzt in Stettin.
24. - Haegler, Professor in Basel.
25. - Halsted, Professor in Baltimore.
26. - Hasenbalg in Hildesheim.
27. - Hasse in Schöneberg.
28. - Heidenhain, Professor und dirig. Arzt in Worms.
29. - Helferich, Geh. Med.-Rath und Professor in Eisenach.
30. - Herz, Max, in Christchurch (Neu-Zeeland).
31. - Herzstein in San Francisco (Californien).
32. - Hrabowski in Wanzleben.
33. - Kammerer in New-York.
34. - Kapsammer, Assistenzarzt in Wien IX, Maria Theresiastr. 3.
35. - Kehr, Geh. Med.-Rath und Professor in Halberstadt.
36. - Kiliani in New-York.
37. - Kiwull, Stadtarzt in Wenden, Livland.
38. - Klostermann, Orthopäd. Anstalt in Bulmke bei Gelsenkirchen.
39. - Körte, W., s. oben.
40. - Krabbel, Geh. San.-Rath und dirig. Arzt in Aachen.
41. - Krause, Fedor, Geh. Med.-Rath u. Professor, dirig. Arzt in Berlin.
42. - Kredel, Professor und dirig. Arzt in Hannover.
43. - Küster, s. oben.
44. - Landow, Oberarzt in Wiesbaden.
45. - Lange (New York) in Lonkorrek bei Lonkorsz in Westpreussen.
46. - Lauenstein, Carl, dirig. Arzt in Hamburg.
47. - Lindemann, G., dirig. Arzt in Hannover.
48. - Loose in Bremen.
49. - Methner, dirig. Arzt in Breslau.
50. - Meyer, Willy, in New York.
51. - Murphy, Professor in Chicago.
52. - Nagel, dirig. Arzt in Bremen.
53. - Narath, Geh. Hofrath, Professor und Director in Heidelberg.
54. - Neugebauer, Fr., Primararzt in Mähr. Ostrau.
55. - Noll in Altona a. Elbe.
56. - Park, Rosswell, Professor in Buffalo, Nord-Amerika.
57. - Perthes, Professor und Director in Leipzig.
58. - Pilz in Stettin.
59. - Polis, August, in Lüttich.

60. Dr. Purrucker in Magdeburg.
61. - Rehberg, Med.-Rath zu Schwerin in Mecklenburg.
62. - Riedel, s. oben.
63. - Rose, Geh. Med.-Rath und Prof. in Berlin, Tauenzienstr. 8.
64. - Rosenberger, Hofrath, Prof., dirig. Arzt, Generalarzt à l. s., in Würzburg.
65. - Rosmanit, dirig. Arzt in Wien.
66. - Sandberg, Aal, in Bergen, Norwegen.
67. - Schüssler in Bremen.
68. - Schulze-Berge, dirig. Arzt in Oberhausen, Rgbz. Düsseldorf.
69. - Seefisch, dirig. Arzt in Charlottenburg.
70. - Senn, Professor in Chicago, Nord-Amerika.
71. - Sick, Paul, Privatdocent und dirig. Oberarzt in Leipzig.
72. - Staub, Geh. Sanitätsrath in Trier.
73. - Troje in Braunschweig.
74. - Urban, dirig. Arzt in Hamburg.
75. - Veit, Joh., Geh. Med.-Rath und Professor in Halle a./S.
76. - Wallau in Porto Alegre, Brasilien.
77. - Walther in Chemnitz.
78. - Wassermann, Melville, in Paris.
79. - Zeile, Eug., in San Francisco.
80. - Zimmermann, Oberstabsarzt in Berlin, Bayreutherstr. 39.

I.

Protokolle, Discussionen

und

kleinere Mittheilungen.

Erster Sitzungstag.

Dienstag, den 21. April, Vormittags 10 Uhr.

Eröffnung der Versammlung durch den Vorsitzenden. Jahresbericht.

Vorsitzender: Freiherr von Eiselsberg (Wien):

Meine Herren!

Es gereicht mir zur hohen Ehre, den 37. Congress der Deutschen Gesellschaft für Chirurgie eröffnen zu können. Leider obliegt uns auch in diesem Jahre die traurige Pflicht, einer Reihe verstorbener Mitglieder unserer Gesellschaft zu gedenken. Wenn im Vorjahre mein Vorgänger bei seiner Eröffnungsrede vorerst dem Gefühle allgemeiner Trauer über den schweren Verlust Ausdruck verlieh, welchen unsere Gesellschaft durch den Tod Ernst von Bergmann's erlitten hat, so habe ich heute die nicht minder schmerzliche Pflicht, ebenfalls eines grossen Chirurgen zu gedenken, der aus unserer Mitte gerissen ist. Mit Friedrich von Esmarch hat nicht nur die Deutsche Gesellschaft für Chirurgie einen Gründer und eines ihrer Ehrenmitglieder, sondern die gesammte Chirurgie einen der verdienstvollsten Vertreter verloren. Sein Name wird für alle Zeit mit 2 Leistungen verknüpft bleiben: Der Einführung der Blutleere bei Operationen an den Extremitäten und seinen Bemühungen um die erste und zweckmässigste Hülfe im Frieden und im Kriege. Die so Epoche machende Blutleere hat Esmarch seiner Zeit hier in der Gesellschaft zuerst vorgetragen und über die Art und Weise, wieso er dazu kam, in fesselnder Weise am Jubiläumscongresse 1900 berichtet.

Schon kurze Zeit, nachdem Esmarch seine Methode veröffentlicht hatte, fand sie die weiteste und begeistertste Aufnahme. Stromeyer bezeichnet diese Erfindung als die erste Gabe, welche das geeinigte Deutschland andern Ländern gegeben hat und fährt fort, „man könnte es vielleicht eine oratio pro domo bezeichnen, aber ich dachte dabei nicht an ein eigenes Haus, sondern an einen grossen lichten Tempel, allen Völkern auf der Erde gewidmet, aus dem die Hand des Herrn zuvor die Krämer vertrieben hatte".

Und Billroth äusserte sich darüber: „Schwerlich wird sich jemand einen Begriff machen von dem Eindrucke, den die Esmarch'sche Erfindung auf uns an Ströme von Blut gewöhnte Chirurgen hervorgebracht hat. Er war geradezu überwältigend".

Seit ihrer Einführung verdanken Tausende von Kranken dieser Methode die Erhaltung ihrer Gliedmaassen und ihres Lebens. Was Esmarch durch

seine Bemühungen um die Ausbildung der ersten Hilfe im Frieden und im Kriege geleistet hat, ist rühmlich und allgemein bekannt. Diese Bemühungen waren bei Esmarch der Ausfluss seines Bestrebens, mit seinem kranken Mitmenschen schonend umzugehen und ihm rasch zu helfen. In diesem Bestreben hat er schon s. Zt. auf den dänischen Schlachtfeldern mit bestem Erfolge die von seinem Lehrer Bernhard von Langenbeck eingeführte Resection der Gelenke bei Schussverletzungen an Stelle der bis dahin allgemein üblichen Amputation geübt und sich durch ihre Einführung grosse Verdienste erworben.

In seinem, im Jahre 1851 erschienenen, so bekannt gewordenen Buche über die Resection der Schusswunden sagt Esmarch, „manche Wunde bedarf nicht der Untersuchung", ferner „die Knochensplitter sind in der Schusswunde liegen zu lassen", und endlich „auch reinige man nicht die Wunde mit einem Schwamme, der schon mit andern Wunden in Berührung gekommen ist". Sehen wir darin nicht die ersten Anfänge der später mit solchem Erfolge ausgebildeten abstinenten Therapie der Schusswunden und sehen wir nicht gleichzeitig Anklänge zur späteren Asepsis, um deren Ausbildung gerade Esmarch und seine Schule sich Verdienste erworben haben. Anderseits trat Esmarch dort, wo es klar schien, für die frühzeitige Amputation der zerschmetterten Gliedmaasse ein. „Kurz und bündig", dieses Motto, welches in seinem weltberühmt gewordenen Buch über Kriegschirurgie steht, ein Buch, welches ein Vorbild für zahlreiche ähnliche Veröffentlichungen wurde, zog sich auch durch seine Handlungsweise den Kranken gegenüber. Nun möchte ich noch das Wort human und zwar an erster Stelle hinzufügen. „Ueber den Kampf der Humanität gegen die Schrecken des Krieges", so lautet seine kurze Schrift, die so unglaublich viel Gutes bewirkte. Esmarch war ein wahrer Samariter.

Wie Esmarch als Lehrer gewirkt, wie er es verstanden hat, Schule zu machen, das wirkt heute lebendig fort. Noch ist in Ihrer Aller Erinnerung der vornehme Mann, dem man auf den ersten Blick die Würde und Güte ansah. Schon im Jahre 1864 wurde er von den österreichischen Truppen, die damals Schulter an Schulter neben den preussischen kämpften, als Vater Esmarch bezeichnet.

Mit der Liebe zur Humanität wetteiferte die Begeisterung für sein Deutsches Vaterland. Bezeichnend für Esmarch's Charakter bleibt für alle Zeiten die Episode aus dem Kampf von Bau, aus dem Jahre 1848. Der als Freiwilliger für Deutschland zu Felde Ziehende wurde in dem Augenblicke vom Feind gefangen, als er einen verwundeten Kameraden, der aus der verletzten Arteria brachialis zu verbluten droht, die erste Hülfe zu Theil werden liess.

Die Deutsche Gesellschaft für Chirurgie war bei der Leichenfeier in Kiel durch Herrn Körte vertreten, der den Kranz am Sarge des Verstorbenen niederlegte. Die Wittwe des Verblichenen hat dafür dem Vorstand herzlich gedankt. Esmarch's Name wird stets unter den Chirurgen des vorigen Jahrhunderts, das die Chirurgie so gewaltig gefördert hat, in erster Linie erwähnt werden müssen.

Möchte es uns im Sinne des Verstorbenen gelingen, seine humanen Bestrebungen weiter zu verbreiten, ich meine in dem Sinne, dass jetzt, wo die Reform des Gymnasialstudiums auf der Tagesordnung steht, gerade von ärztlicher Seite darauf gedrungen werden sollte, dass in den höheren Schulen etwa während einer Stunde wöchentlich ein Semester hindurch die Schüler über Hygiene und vor allem die erste Hülfe bei Unglücksfällen unterrichtet werden. Die Kenntniss dieser ersten Hülfe gehört unbedingt zur Bildung des Menschen, wie dies Esmarch immer wieder betonte. Der Unterricht darin sollte in allen Gewerbe- und Handwerkerschulen obligatorisch sein, und auch dem Theil der heranwachsenden Jugend nicht vorenthalten werden, der sich mit der Schulung und Bildung des höheren geistigen Lebens vorwiegend beschäftigt. Die Aerzte könnten noch weiter manch gutes Werk stiften, wenn sie dafür sorgen, dass Esmarch's Katechismus der ersten Hülfeleistung in keinem Haushalte fehlt.

Auch sonst hat die Deutsche Gesellschaft für Chirurgie schwere Verluste zu verzeichnen.

Am 27. April 1907 verschwand in den Wellen der Donau bei Wien Hofrath Professor Dr. Albert Ritter von Mosetig-Moorhof, Primararzt und Director der zweiten chirurgischen Abtheilung im Wiener Allgemeinen Krankenhause. Er war 1838 geboren, wurde ein Schüler von Dummreicher in Wien, habilitirte sich im Jahre 1866 daselbst für Chirurgie und wurde im Jahre 1875 zum ausserordentlichen Professor ernannt. Mosetig war in einer Reihe von Feldzügen als Kriegschirurg thätig, so im Jahre 1866 bei Trautenau, 1870/71 in Paris im Lazareth des Corps législatif, 1885 im Serbisch-Bulgarischen Feldzuge. Dauernd wird sein Name in der Geschichte der Chirurgie erhalten bleiben dadurch, dass Mosetig das Jodoform einführte, zunächst für tuberculöse Wunden, dann aber auch für die Wundbehandlung als solche, wobei ihn Billroth und seine Schule kräftig unterstützte. Dieses Mittel hat sich bis zum heutigen Tage erhalten und seine Wirkung im lebenden Gewebe vollauf bewährt, wenn auch die bakteriologische Untersuchung gezeigt hat, dass dasselbe den Bakterien im Reagensglase nichts anzuhaben vermag. In dem Bestreben, das Jodoform möglichst überall zur Wundheilung zu verwenden, hat Mosetig später die nach ihm benannte Plombe angegeben, welche, wie der Schede'sche Blutschorf wirkend, in vielen Fällen sichere Resultate zeitigt. Mosetig's Bestreben war überhaupt darauf gerichtet, specifische Mittel gegen die Krankheit zu verwenden, so das Teucrin, später die Milchsäure bei Tuberculose, das Methylenblau bei Carcinom, und dabei beherrschte er doch die Technik der Chirurgie meisterlich. Dieses Bestreben, dem Patienten das Messer zu sparen, entsprang seiner Gutherzigkeit, denn obwohl er doch auch der älteren chirurgischen Schule entstammte, in welcher das chirurgische Handwerk einen nervenstarken, ja rauhen Mann forderte, besass Mosetig, wie dies Alexander Fränkel in seinem Nekrolog so treffend sagt, eine Hyperästhesie gegen den Schmerz des Anderen.

Am 14. Mai v. Js. starb San.-Rath Dr. Sendler, dirigirender Arzt in Magdeburg, ein im hohen Grade angesehener, vielbeschäftigter Chirurg, Vor-

sitzender der Aerztekammer der Provinz Sachsen, ein eifriger Besucher unserer Congresse.

Am 21. December 1907 verstarb, noch nicht 60 Jahre alt, der Professor der Dermatologie an der Berliner Universität, Professor Lassar. Er machte den Feldzug 1070/71 als Freiwilliger mit, erwarb sich das Eiserne Kreuz und Officierrang. Nachdem er bei Cohnheim gearbeitet, wurde er Assistent von Lewin. Seine Verdienste sind eingehend von seinen besonderen Fachcollegen gewürdigt. Uns Chirurgen hat er durch Einführung der nach ihm benannten Pasta ein werthvolles Hülfsmittel zur Behandlung der Ekzeme geschenkt.

In der Sylvesternacht verschied unerwartet der Geheime Medicinalrath und ausserordentliche Professor für Chirurgie an der Berliner Universität, Dr. Albert Hoffa, Director der Universitätspoliklinik für orthopädische Chirurgie. Geboren 1859 zu Richmond in Süd-Afrika, wurde er Assistent der chirurgischen Klinik bei Maas und später Schönborn in Würzburg. Erst nachdem er als Chirurg sich gründlich ausgebildet und dabei auch die Bakteriologie erfolgreich betrieben hatte, wendete er in Würzburg sich der Orthopädie zu und hat darin, Dank seiner ungewöhnlichen Auffassungsaufgabe und einer geradezu vorbildlichen Arbeitskraft, Hervorragendes geleistet. Zielgemäss hat er ein schwieriges Operationsverfahren bei der Luxatio coxae congenita ausgebildet, für welches ähnliche Eingriffe noch nicht vorlagen, und damit hat Hoffa eine Behandlungsmethode angeregt, durch welche heutzutage das Loos dieser unglücklichen Kinder ein wesentlich besseres ist. Seine Lebensaufgabe sah Hoffa in der Erweiterung der Orthopädie. Er zögerte nicht, nachdem er sich seinen Plan einmal gesteckt hatte, bei dem Laien Metzger in Amsterdam die Massage und bei dem Laien Hessing die Construction seiner Apparate zu lernen, um deren Einführung in die ärztliche Therapie er sich grosse Verdienste erworben hat. Von dem richtigen Standpunkte ausgehend, dass der Arzt, der allein die Indication zur Anwendung der Apparate bestimmen kann, auch die Verfertigung derselben beherrschen müsste. Hoffa hat damit viel zur Verbesserung des Schicksals der mit Lähmung und Contractur behafteten Kinder beigetragen. Es sei denn auch sein Lehrbuch über Luxation und Fractur sowie das über orthopädische Chirurgie erwähnt. Er gründete die Zeitschrift für Orthopädie. Welchen gewaltigen Wirkungskreis er hier in Berlin, wo er sich auch der Krüppelfürsorge annahm, versah, ist noch lebhaft in Ihrer aller Erinnerung. Hoffa hätte niemals so viel und hervorragend Gutes in seiner Fachwissenschaft leisten können, wenn er nicht in der allgemeinen Chirurgie so gründlich ausgebildet wäre. Unsere Gesellschaft verliert in Hoffa ein treues, niemals beim Congress fehlendes Mitglied, das Jahr für Jahr an dieser Stelle auch nach Begründung der orthopädischen Gesellschaft sein Bestes uns vortrug.

Am 23. Januar d. Js. starb in Chicago Nicolaus Senn. In der Schweiz geboren, unter kleinen Verhältnissen herangewachsen, wurde er, der von der Natur mit grossen geistigen Fähigkeiten ausgestattet war, durch unermüdliche Arbeit und äussere Thatkraft der Chirurg Chicagos, der daneben noch Zeit fand, so hervorragende Arbeiten auf dem Gebiete der Abdominalchirurgie zu leisten, dass er weit über die Grenzen seiner zweiten Heimat berühmt wurde.

Ihm ist die Einführung der Netzplastik zwecks Sicherung der Darmnaht, ebenso wie die unilaterale Darmausschaltung zu danken und wenn heutzutage in der Friedenspraxis, dort, wo die Verhältnisse es gestatten, die frühzeitige Laparotomie bei Bauchschüssen, die auf Darmperforationen verdächtig sind, zur Regel geworden ist und damit so manchem, der sonst rettungslos verloren, das Leben erhalten bleibt, so haben wir dies nicht zum geringsten Theil den diesbezüglichen Experimenten Senn's zu danken, die er an Hekatomben von Hunden ausführte. Noch manchem werden seine Experimente, die er gelegentlich des medicinischen Congresses hier in Berlin vorführte, erinnerlich sein.

Es war wohl selbstverständlich, dass das Kriegsdepartement der Vereinigten Staaten bei Ausbruch des spanisch-amerikanischen Krieges Senn als Generalchirurg für den Kriegsschauplatz zu gewinnen trachtete. Seine unermüdlich fortgesetzten Bestrebungen auch unter den ungünstigsten Verhältnissen auf Cuba bei perforirenden Bauchschüssen die primäre Laparotomie zu machen, hat s. Zt. grosses Aufsehen erregt. Die gegenwärtigen Chirurgen haben alle Ursache, dem verdienstvollen Förderer der Darmchirurgie ein ehrendes Andenken zu bewahren.

Am 13. Februar d. Js. starb in Kiel, 63 Jahre alt, der Geh. Med.-Rath Prof. Dr. Ferdinand Petersen, Vorstand der Kieler Poliklinik und Leiter des Mutterhauses zum Rothen Kreuz. Petersen war ein Schüler Esmarch's, der mehrere werthvolle Arbeiten, so über Caput obstipum, sowie über den Plattfuss veröffentlicht hat. Mit besonderer Vorliebe und grossem Geschick übte und verbesserte er die Operationen der Hasenscharte. Mit seiner neuen Behandlung der Radiusfractur hat Petersen zahlreiche Patienten von einer schwer zu behebenden Versteifung des Handgelenkes bewahrt, wie sie früher nach unnöthigem langen Tragen immobilisirender Verbände oft beobachtet wurde. In den weiteren Modificationen stellt diese Behandlungsmethode heutzutage wohl die empfehlenswertheste dar. Petersen war geliebt und verehrt von Collegen, Schülern und Patienten. Ein eifriger Besucher unserer Congresse, wird er uns in seiner charakteristischen Erscheinung lange in Erinnerung bleiben.

Endlich ist am 15. März in Upsala der ordentliche Professor der Chirurgie Dr. Karl Gustav Lennander verschieden. Im Jahre 1857 im Christianstad geboren, studirte er in Upsala und Stockholm unter Rossander und Berg, machte wiederholt Studienreisen nach Deutschland und Oesterreich und bekleidete seit 1891 die Lehrkanzel für Chirurgie und Geburtshilfe in Upsala. Bekannt sind seine frühzeitigen und erfolgreichen Bemühungen bei Appendicitis die Radicaloperation zu machen, sowie vor allen die auch physiologisch höchst interessanten und für den Chirurgen besonders werthvollen Studien über die Empfindlichkeit des Peritoneum. Letztere Studien entsprangen seinem Bestreben, den Patienten durch die Narkose möglichst wenig zu gefährden und ihn doch andererseits nichts von dem Schmerze fühlen zu lassen. Ein Bestreben, welches so ganz Lennander's Charakter entsprach, der ein strenges Pflichtgefühl mit herzlicher Antheilnahme seinen Patienten gegenüber vereinigte.

Unter den zahlreichen Arbeiten Lennander's sei noch die über Tracheotomie bei Croup, über gonorrhoische Vulvitis bei jungen Mädchen, über Volvulus flexurae sigmoideae, über Laparotomie mit Verschiebung der Rectusscheide sowie die Bestrebung, die Thrombose nach der Operation durch Hochlagerung des Fussendes des Bettes zu vermeiden, zu erwähnen.

In früheren Jahren gehörte Lennander zu den eifrigsten Besuchern unseres Congresses. Ein angeborener Herzfehler hatte immerfort die grössten Anforderungen an die Energie gestellt und bis vor kurzer Zeit nicht vermocht ihn seinem Berufe gänzlich zu entziehen. Schliesslich hat das Herzleiden diesen edlen Mann unter schwerem Siechthum (er war im Laufe der letzten Zeit halbseitig gelähmt) dahingerafft. Sein Vermögen hat er zwecks Förderung der naturwissenschaftlichen Studien der Universität Upsala hinterlassen.

Am 27. März starb im 65. Lebensjahre der Sanitätsrath Dr. Harbordt, Oberarzt der chirurgischen Abtheilung des Heiligengeist-Spitals in Frankfurt a. M. Bekannt durch seine auf die Mitte der achtziger Jahre zurückreichenden Bemühungen, die Brüche des Oberschenkels mittelst Schienen ambulant zu behandeln.

Es sind ferner noch gestorben:

Dr. Herrmann, Medizinalrath und Kreisarzt in Dirschau,
Dr. Schaffrath, Oberstabsarzt in Dresden,
Dr. Plattner, Primar-Arzt in Meran,
Dr. Schreiner in Königstein an der Elbe,
Dr. Kirchhoff, Sanitätsrat in Berlin,
Dr. Walter Kraus, Primar-Arzt, Kronstadt, Siebenbürgen,
Dr. Ernst Zimmer in Berlin,
Dr. Richard Bosse in Frankfurt a. M.,
Dr. Adolf Bock, Peine.

Wir betrauern in diesen Collegen eifrige Besucher unseres Congresses, die stets der deutschen Gesellschaft für Chirurgie ihr besonderes Interesse widmeten.

Hiermit ist die Liste der im abgelaufenen Jahre verstorbenen Mitglieder erschöpft. Die deutsche Gesellschaft für Chirurgie wird ihnen ein treues Andenken bewahren und ich bitte Sie meine Herren sich zum Zeichen ihrer Theilnahme von den Sitzen zu erheben.

Aus der Gesellschaft sind ausgetreten 86 Herren.

Dagegen habe ich die Freude Ihnen mitzutheilen, dass schon 112 neue Mitglieder eingetreten sind, deren Namen in einer gedruckten Liste verzeichnet sich in Ihren Händen befinden. Ich heisse die Herren in unserer Mitte herzlich willkommen.

Die wachsende Mitgliederzahl hat es mit sich gebracht, dass wir im Ausschusse vorbereitende Besprechungen abgehalten haben, um einer Veränderung bezw. Vergrösserung des Langenbeckhauses näher zu treten.

Der Ausschuss erlaubt sich Ihnen, meine Herren, als zweiten Vorsitzenden Herrn Krönlein, als Mitglied des Ausschusses Herrn Bier vorzuschlagen. (Durch Acclamation angenommen.)

Als Kassenrevisoren schlagen wir die Herren Lauenstein und Lexer vor (angenommen), und ich bitte dieselben sich heute im Präsidentenzimmer um

1 Uhr einzufinden, um die Rechnungen nachzuprüfen, worauf unserer Kassirer Herr Köhler in der zweiten Generalversammlung am Donnerstag Nachmittag über unsere Finanzlage Bericht erstatten wird. In dieser zweiten Generalversammlung findet die Wahl des Vorsitzenden für das Jahr 1909 statt. Ich bitte als Stimmzähler die Herren Brentano, Klapp, Ranzi. Ich werde dafür Sorge tragen, dass Sie, meine Herren, beim Eintritt in den Saal an diesem Tage mit Stimmzetteln durch die Thürhüter versehen werden.

Die Leitung des Pressebureaus hat in dankenswerther Weise auch in diesem Jahre Herr Frank übernommen.

Ich bitte nunmehr Herrn Köhler, der in Vertretung des leider abwesenden Collegen Fischer den Vortrag des Bibliotheksberichtes übernommen hat, das Wort zu ergreifen.

14. Bericht der Bibliotheks-Commission.

Die Bibliothek hat ein glückliches Jahr hinter sich. Sie wurde durch 8742 Nummern vermehrt und hat daher zur Zeit einen Stand von 35 602 Nummern.

Geschenkt wurden uns von unseren Mitgliedern 215 Bücher, 1820 Separatabdrücke und Dissertationen, sowie 218 Bände Zeitschriften.

Ausserdem haben wir folgende grössere Schenkungen und Vermächtnisse erhalten.

Von Herrn Küster (Charlottenburg) 124 Bücher, 1513 Separatabdrücke und Dissertationen, sowie 22 Bände Zeitschriften.

Von Herrn Pilz (Stettin): 78 Bücher, 82 Bände Zeitschriften.

Aus dem Vermächtniss des Herrn v. Bergmann, das uns durch die Freundlichkeit der Hinterbliebenen fast ungeschmälert zuging, konnten der Bibliothek 1225 Bücher, 4653 Separatabdrücke und Dissertationen, sowie 563 Bände Zeitschriften einverleibt werden.

Von den übrigen freundlichen Gebern heben wir hervor:

Bardenheuer (Cöln): 1 Buch.

Braun (Zwickau): 1 Buch.

Ewald (Berlin): 110 Bände Zeitschriften.

H. Fischer (Berlin). 1 Buch, 54 Separatabdrücke und 2 Dissertationen.

de Forest Willard (Philadelphia): 1 Sonderabdruck.

A. Freudenberg (Berlin): 1 Buch und 9 Separatabdrücke.

Helferich (Kiel): 30 Dissertationen.

v. Hippel (Kaiserswerth): 7 Bücher, 71 Separatabdrücke, 102 Dissertationen und 4 Bände Zeitschriften.

Hochenegg (Wien): 1 Buch.

J. Israel (Berlin): 1 Buch.

Kausch (Schöneberg-Berlin): 6 Separatabdrücke.

Klauber (Lübeck): 4 Separatabdrücke.

A. Köhler (Berlin): 1 Separatabdruck.

W. Körte (Berlin): 11 Separatabdrücke.

Küttner (Breslau): 20 Dissertationen.

Lauenstein (Hamburg): 24 Separatabdrücke.

Lennander (Upsala): 1 Separatabdruck.

Riedel (Jena): 13 Dissertationen.
Müller (Rostock): 13 Separatabdrücke.
A. Zeller (Stuttgart): 1 Separatabdruck.

Sr. Excellenz der Generalstabsarzt der Armee und Chef des Sanitätscorps Professor Dr. Schjerning schenkte uns wieder die Sanitätsberichte der preussischen und sächsischen Armee und des kgl. Württembergischen Armeecorps, sowie der Ostasiatischen Besatzungs-Brigade und alle Veröffentlichungen auf dem Gebiete des Militär-Sanitätswesens.

Herr Richter (Breslau): die Fortsetzung der Comptes rendus de l'Académie des Sciences.

Herr Joachimsthal (Berlin): die Zeitschrift für orthopädische Chirurgie.

Herr Kümmell (Hamburg): die Jahrbücher der Hamburgischen Staats-Krankenanstalten.

Herr Thiem (Cottbus): die Monatsschrift für Unfallheilkunde.

Herr Riedinger (Würzburg): die Monatsschrift für Orthopädie und Mechanotherapie.

Herr George Meyer: die Zeitschrift und die Verhandlungen des Comités für Krebsforschung.

Die Buchhandlung von Vogel in Leipzig die Deutsche Zeitschrift für Chirurgie, die Verlagsbuchhandlung von Breitkopf & Härtel in Leipzig das Centralblatt für Chirurgie und die Sammlung klinischer Vorträge, die Laupp'sche Buchhandlung in Tübingen die Beiträge zur klinischen Chirurgie, die Hirschwald'sche Buchhandlung das Langenbeck'sche Archiv.

Auf unser Ersuchen wurden uns die Bände 1—12 der John Hopkins Hospital Reports freundlichst übermittelt, auch ist die weitere Zusendung, ebenso wie die der Annals of Surgery durch Austauch mit unseren Verhandlungen gesichert. Auch erhalten wir die Transactions of the American surgical Association fortlaufend geliefert.

Durch diese Schenkungen ist die Bibliothek so gewachsen, dass Sie in den alten Räumlichkeiten keinen ausreichenden Platz behielt, besonders da die gleichfalls reichlich beschenkte Berliner medizinische Gesellschaft neue Recke von uns zur Unterbringung ihrer Bibliothek verlangte. Wir sind daher nach sehr schwierigen Verhandlungen mit der neu geschaffenen Bauinspektion unseres Hauses in ein grösseres, von der Rettungs-Gesellschaft verlassenes Zimmer eingezogen, dessen Instandsetzung und Einrichtung grössere Kosten veranlasst hat. Es wird dadurch nun aber auch ein stattlicher Raum geschaffen werden, indem auch Arbeitsräume, die uns bisher schmerzlich fehlten, eingerichtet werden könnten. Unter den Geschenken befanden sich viele nicht eingebundene Bücher und der Buchbinder, der Vampyr der Bibliotheken, hat daher grössere Summen gefordert, auch hat die Katalogisirung der vielen Zugänge, besonders die der Separatabdrücke und Dissertationen nach Autoren und Inhalt drei Arbeitskräfte dauernd in Anspruch genommen, da diese grosse Arbeit von anderen Beamten nicht allein zu verrichten war.

II. Angekauft wurden nur 12 ältere chirurgische Schriften, um den Etat nicht zu sehr zu überschreiten.

III. Die Bibliothek ist im letzten Jahre noch mehr benutzt worden als früher. Wir schickten 168 mal Bücher nach auswärts, 210 mal verliehen wir solche in Berlin, 228 mal legten wir Werke im Lesesaale aus. Auch haben einige Mitglieder in den beschränkten Bibliotheksräumen gearbeitet. Von dem Katalog sind nur 12 Exemplare verkauft. Die Hirschwald'sche Buchhandlung hat den Verkauf von 100 Exemplaren probeweise gegen eine geringe Entschädigung übernommen, so hoffen wir auf einen besseren Absatz dieses mühevollen Werkes.

IV. Die Sammlung der Bilder berühmter Chirurgen wurde durch Ankauf von einem Exemplar (Adolf von Bardeleben auf dem Totenbette) vermehrt.

V. Der Etat von 1600 Mark ist vollständig aufgebraucht; wir mussten ihn sogar noch um 1000 Mark überschreiten, wegen der erheblichen Ausgaben für Hilfskräfte und Buchbinder-Arbeiten, wenn wir die überaus werthvollen grossen Zuwendungen brauchbar machen wollten. Dafür ist aber auch eine chirurgische Bibliothek geschaffen und in der glücklichen Weiterentwickelung begriffen, die sich nicht nur mit den besten ihresgleichen zu messen, sondern auch allen Anforderungen wissenschaftlicher Arbeiten unserer Mitglieder zu entsprechen im Stande ist. Auch bildet sie eine grosse Zierde des Hauses. So fangen die Kosten an, sich reichlich zu lohnen. Sie sind nur durch die freudigen Arbeitsleistungen aller Arbeiter so niedrig zu halten gewesen. Ich bitte daher um Indemnität und Tilgung der Ueberschreitung.

Vorsitzender: Ich glaube, meine Herren, Ihrer Zustimmung sicher zu sein, wenn ich den Herren Fischer und Köhler unsern wärmsten Dank für ihre grossen Bemühungen um die Ausgestaltung unserer Bibliothek abstatte.

Der Deutschen Gesellschaft für Chirurgie ist eine Reihe von Schenkungen zu theil geworden und ich freue mich, Ihnen darüber berichten zu können. Wie Sie gehört haben, hat unser verstorbenes Ehrenmitglied Ernst v. Bergmann seine Bibliothek der Gesellschaft testamentarisch zum Geschenk gemacht. Ich glaube Ihrer Zustimmung sicher zu sein, wenn ich der Familie des Verstorbenen unsern wärmsten Dank dafür zum Ausdruck bringe.

Die Familie unseres verstorbenen Mitgliedes Julius Wolff hat in dankenswerther Weise die Neuanschaffung der Schränke, in welchen die bekannten Knochenschliffe aufgestellt waren, auf ihre Kosten besorgt. Die Mitglieder unserer Gesellschaft, welche sich dafür interessiren, können jederzeit den Schlüssel zu diesen Schränken zwecks Studium der Knochenschliffe bekommen.

Die von der Schwester des Verstorbenen Grazer Chirurgen, des unvergessenen Karl Nicoladoni im Jahre 1904 der Gesellschaft geschenkten Knochenschnitte über Skoliose sind in einer Sammlung auf der Gallerie aufgestellt.

In einer Nische des Hauses ist die Totenmaske sowie ein Abguss der Hand Dieffenbach's, welche die Gesellschaft seiner Zeit durch Vermittelung Ernst v. Bergmann's erhalten hatte, aufgestellt; wir freuen uns die Gesichtszüge und die Meisterhand dieses grossen Chirurgen in unserer Sammlung verewigt zu sehen.

Freudig begrüsse ich es und mit mir wohl alle Theilnehmer des Congresses, dass die Walhalla unserer Gesellschaft durch mehrere Bilder bereichert worden ist.

Vor allen durch das Bild Johann v. Mikulicz'. Von der kundigen Hand Fritz Erler's gemalt, ist dasselbe von der Wittwe des Verstorbenen unserer Gesellschaft zum Geschenk angeboten, wofür ich an dieser Stelle den herzlichsten Dank ausspreche.

Die Bedeutung dieses hervorragenden Mannes und Gelehrten ist Ihnen meine Herren vor zwei Jahren von dieser Stelle aus geschildert worden und wir alle sind uns derselben vollauf bewusst.

Es gereicht mir zur besonderen Freude, dass es mir vergönnt ist als Vorsitzender dieses Bild für die Deutsche Gesellschaft übernehmen zu können und dass fortab die Züge dieses grossen Chirurgen hier im Bilde erhalten bleiben.

Verbindet mich doch mit Johann v. Mikulicz nicht nur innige Freundschaft, sondern ganz besonders die Liebe zum gemeinsamen Lehrer, zu unserm unvergesslichen Billroth! So findet Billroth hier in der Ehrenhalle unserer Gesellschaft schon drei seiner Schüler im Bilde vertreten.

Herr Löbker, Bochum, hat das Bild Karl Hüter's unserer Gesellschaft zum Geschenk gemacht. Wir empfinden es wohl alle dankbar, wenn uns die Züge des leider nur zu früh verstorbenen genialen Greifswalder Chirurgen hier erhalten bleiben.

Für das prächtige Bild unseres verehrten Collegen Krönlein danken wir ihm bestens und freuen uns gleichzeitig, das Original fröhlich in unserer Mitte zu sehen.

Die Verlagsbuchhandlung August Hirschwald hat sich auch in diesem Jahre in dankenswerther Weise bereit erklärt, die Verhandlungen unserer Gesellschaft unentgeltlich zum Abdruck zu bringen.

Die Firma Leitz in Wetzlar hat uns für die Dauer des Congresses eine Reihe von Mikroskopen zur Verfügung gestellt, wofür wir auch an dieser Stelle unsern Dank abstatten.

Erlauben Sie mir meine Herren noch eine Bemerkung. Wie ich schon im 2. Rundschreiben erwähnte, hatte ich aus einer übergrossen Zahl von Anmeldungen die Tagesordnung zusammenzustellen. Ich berücksichtigte dabei in erster Linie solche Themen, welche augenblicklich im Vordergrund unseres Interesses stehen, und fügte zu denselben eine Reihe nicht minder wichtiger Anmeldungen als Discussionsbemerkung, von denen es mir unzweifelhaft erschien, dass sie in der Zeit von 5 Minuten erledigt sein könnten; trotzdem blieb noch eine grosse Zahl übrig, welche ich in Reserve stellen musste. Ich bedauere es aufrichtig, wenn ich dabei den einen oder anderen der Herren unangenehm berührt habe. Bei der grossen Zahl der Mitglieder und infolgedessen auch der Anmeldungen, die im Laufe der letzten 12 Jahre mehr als verdoppelt wurde, während die uns zur Verfügung stehende Zeit dieselbe geblieben ist, kam ich um diese Schwierigkeit in nicht anderer Weise herum. Ich hoffe indess, dass es uns gelingen wird, so manches Thema aus der Reserve zu erledigen, vorausgesetzt, dass sich die Herren inbezug auf die Dauer der Vorträge und Discussion an die Statuten halten und ich möchte hier noch einmal die dringende Aufforderung an die Herren richten, sich kurz zu fassen, indem alle ausführlichen Krankengeschichten, Curven und Tabellen zu Protokoll gegeben werden können.

Da dieses Jahr der Congress um einen Tag früher in der Osterwoche beginnt, musste die endgültige Tagesordnung schon am 13. ds. Mts. in die Druckerei gesandt werden, sodass ich die im Laufe der Karwoche eingelaufenen Anmeldungen bezw. Abänderungen des Programms nicht mehr in die Tagesordnung einfügen konnte. Ich habe indes die diesbezüglichen Veränderungen vorgemerkt.

Ich ersuche die Herren, welche sich zur Discussion melden, dies mittelst eines Zettels zu thun, auf welchem in deutlich leserlicher Schrift Vor- und Zuname des Discutirenden vermerkt ist.

Ferner bitte ich darauf Rücksicht zu nehmen, dass der Stenograph auf der rechten Seite sitzt und nur dann der Discussionsbemerkung zu folgen in der Lage ist, wenn gegen ihn zugesprochen wird.

So erfreulich es ist, wenn die Herren ihre Manuscripte gleich mitbringen, bitte ich dieselben nicht zu verlesen, wohl aber werden Sie den Schriftführer sehr erfreuen, wenn Sie ihm die Manuscripte möglichst gleich einhändigen, wodurch nachträgliche Mahnbriefe erübrigt werden.

So wünsche ich, dass unsere Tagung für die wissenschaftliche Chirurgie, vor allem aber auch für das Wohl der unserer Obsorge anvertrauten Patienten einen recht erfolgreichen Verlauf haben möchte. Nach den Anmeldungen zu urtheilen möchte ich ihr eine gute Prognose stellen, denn überblickt man das Programm, so findet sich darin, um mit Billroth zu reden, „ein Wogen und Drängen von interessanten Fortschritten".

---

1) Herr Trendelenburg (Leipzig): „Behandlung der Embolien."*)

2) Herr Kümmell (Hamburg): „Abkürzung des Heilungsverfahrens Laparotomirter durch frühes Aufstehenlassen."**)

3) Herr A. Fränkel (Wien): „Postoperative Thrombose und Embolie."***)

4) Herr Ranzi (Wien): „Ueber postoperative Lungencomplicationen, insbesondere Embolien."†)

Discussion zu 1—4.

Herr Borelius (Lund): In meiner Klinik waren bis Ende des vorigen Jahres die Laparotomirten immer wenigstens 14 Tage nach der Operation bettlägerig. Von Anfang dieses Jahres habe ich versucht nach undrainirten,

---

*) S. Grössere Vorträge und Abhandlungen. Theil II.
**) Desgleichen.
***) Desgleichen.
†) Desgleichen.

aseptisch heilenden Laparotomien die Operirten etwas früher aufstehen zu lassen, die meisten nach 8 Tagen, einige, unwillige, erst nach 10, 12 Tagen, einzelne, die selbst sehr gern aufstehen wollten, schon nach 5 Tagen. Laparotomirte noch früher, also schon am 2., 3. Tage nach der Operation aus dem Bette zu treiben, möchte ich nicht anrathen. Ich habe von dem Verfahren keine Unannehmlichkeiten gesehen; nur einmal ist es mir passirt, dass eine Patientin, die 8 Tage nach einer Appendicitislaparotomie aufgestanden war, nach 2 Tagen wieder ins Bett musste wegen leichter Erscheinung einer Thrombose; sie blieb im Bette 6 Tage, konnte dann wieder aufstehen, aber in der Klinik blieb sie noch 12 Tage lang. In der Zeit vom 1. Januar bis 1. April d. J. sind im ganzen 97 Laparotomien ausgeführt, von diesen sind 43 früh aufgestanden; die Bettruhe ist für diese auf durchschnittlich 5 Tage abgekürzt. Die Aufenthaltsdauer in der Klinik ist auf ungefähr ebensoviele Tage abgekürzt, was gewiss für viele Kranke, sowie für die überbelegte Klinik unbedingt ein Vortheil ist.

Von viel grösserer Bedeutung wäre es natürlich, könnte man durch dies frühe Aufstehenlassen die Complicationen und ganz besonders die postoperativen Pneumonien, die Thrombosen und Lungenembolien einigermassen günstig beeinflussen.

In den letzten 10 Jahren — 1. April 1898 bis 1. April 1908 — sind in der chirurg. Univ.-Klinik in Lund im ganzen 1808 Laparotomien ausgeführt; von diesen sind an Pneumonie gestorben 23 = 1,3 pCt., und an Lungenembolie 7 = 0,4 pCt.

Die postoperativen Pneumonien betrafen in 12 Fällen undrainirte, prima heilende Laparotomien, 11 mal drainirte Fälle.

Die Lungenembolien trafen 4 mal undrainirte, aseptische Fälle.

Das Einsetzen der Pneumonie ist in den undrainirten, aseptischen Fällen angegeben zu:

1	Tag	nach	der	Operation	in 1 Fall
2	Tage	„	„	„	„ 1 „
4	„	„	„	„	„ 4 Fällen
5	„	„	„	„	„ 1 „
6	„	„	„	„	„ 1 „
7	„	„	„	„	„ 1 „
8	„	„	„	„	„ 1 „
9	„	„	„	„	„ 1 „
10	„	„	„	„	„ 1 „

in den drainirten Fällen:

1	Tag	nach	der	Operation	in 2 Fällen
2	Tage	„	„	„	„ 1 Fall
3	„	„	„	„	„ 2 Fällen
4	„	„	„	„	„ 1 Fall
5	„	„	„	„	„ 1 „
7	„	„	„	„	„ 1 „
8	„	„	„	„	„ 2 Fällen
später als 10			Tage	„	„ 1 Fall

Die Lungenembolie trat auf:

am	3.	Tage	nach	der	Operation	in	1	Fall
„	6.	„	„	„	„	„	1	„
„	7.	„	„	„	„	„	3	Fällen
„	14.	„	„	„	„	„	1	Fall
„	16.	„	„	„	„	„	1	„

Ich habe die betreffenden Krankengeschichten durchgesehen und ich muss sagen, ich habe daraus keinen Grund gefunden um zu behaupten, dass es mir besser gegangen wäre, wenn ich während allen diesen 10 Jahren die Laparotomirten hätte früh aufstehen lassen.

Möglich ist es immerhin, dass das frühe Aufstehen eine gewisse Einwirkung auf die Complicationen nach Laparotomien haben kann, aber ob diese Einwirkung eine günstige ist oder nicht, das kann erst die weitere Erfahrung lehren.

Eins will ich nur noch sagen, es scheint mir sehr wichtig mit diesem Verfahren nicht über's Ziel zu schiessen.

Herr Rehn (Frankfurt a. M.): M. H.! Ich war ganz kürzlich in der Lage, die Trendelenburg'sche Operation in Erwägung ziehen zu müssen. Eine Patientin, die glatten Heilungsverlauf hatte nach einem grossen und schweren appendicitischen Abscess, die im Verlauf der Nachbehandlung sehr unruhig war, meiner Ansicht nach zu unruhig, bekam am 14. Tage, also bei ganz glattem Verlauf eine Embolie. Diese ging erst vorüber. Ich wurde wieder hinzugerufen, unter meinen Augen verschlimmerte sich wieder das Bild, und nun stand ich vor der Frage: Kannst du etwas machen? Ich habe es mir nicht getraut und möchte jetzt sagen: Hätte ich es doch versucht, wo ich gesehen habe, dass Herr Trendelenburg in der That einen Thrombus aus der Pulmonalis herausgeholt hat. Die Frau ist gestorben. Ich konnte nicht constatiren, auf welcher Seite der Thrombus sass.

M. H.! Ich glaube, das sind immer grosse Emboli. Die kleinen haben ja nicht die Gefahr. Die können wir ja natürlich nicht herausholen. Aber das, was Herr Trendelenburg herausholen will, sind die grossen Thromben, die zum Tode führen und manchmal leider zu rasch. Aber einmal war ich in der Lage, eine Embolie zu constatiren; da handelte es sich um eine linksseitige Lungenembolie, die so verlief, dass das Athmungsgeräusch weg war, es drang keine Luft mehr in die Alveolen. Dieser Patient ist durchgekommen, er lebt noch heute. Das ist sehr auffällig; aber an der Thatsache ist nicht zu zweifeln.

Nun, meine Herren, habe ich noch eins. Es handelt sich hier um die Frage: Wie können wir das vermeiden? Ja, die Embolien, die durch die Toxine entstehen, können wir nicht vermeiden, und wir werden sie um so weniger vermeiden, je früher wir die Patienten aufstehen lassen. Das ist ganz gewiss meine Ansicht von der Sache. Sie wissen, ich habe Ihnen schon sehr lange empfohlen, durch Ventilation der Lunge, durch starkes Athmen, dadurch, dass der Leib mitathmet, immer in Bewegung kommt, dass die Naht immer in Bewegung kommt, die Patienten vor gewissermassen marantischer Thrombose zu schützen. Aber vor einer toxischen Thrombose können wir sie nicht schützen,

und ich glaube, es wird doch wohl besser sein, wenn wir da etwas individualisiren; wenn Sie Patienten haben mit Fettherz, so setzen Sie sie in den Sessel; aber im grossen ganzen bin ich sonst dafür, dass wir die Patienten lieber nicht zu früh aufstehen lassen. Mir wäre, offen gestanden, die Sache zu ängstlich. Immerhin werde ich vielleicht eines Besseren belehrt. Wenn in einem grossen vortrefflichen Hospital, wie bei Kümmell, die Leute frühzeitig herumgehen und bewegt werden, so ist das immer ganz etwas anderes, wie wenn man sie einmal auf dem Lande aufstehen lassen will.

Herr Lauenstein (Hamburg): M. H.! Ich möchte glauben — und ich stimme in der Beziehung mit Herrn Alexander Fränkel überein —, dass im Wesentlichen die Ursachen der postoperativen Thrombose in den Störungen der Asepsis, und zweitens, dass die postoperativen Pneumonien wesentlich auf der Gefahr der Aspiration in der Narkose beruhen, und ich bin der Meinung, dass dieser Punkt in den Untersuchungen über die Störungen der postoperativen Pneumonie noch nicht genügend berücksichtigt worden ist.

Wenn nun die Kranken des Herrn Kümmell eine tadellose Asepsis gezeigt haben, und wenn alle diese Kranken so günstig narkotisirt worden sind, dass sie nie erbrochen haben, wie er das hier mittheilt, so möchte ich glauben, dass man auf diese beiden Umstände mindestens ebensoviel Gewicht legen muss in der Entscheidung der Frage, wodurch diese Lungenerkrankungen seinen Patienten erspart worden sind, als auf das frühe Aufstehen. Wenn ich offen sein soll, so habe ich bisher niemals darin eine Gefahr für meine laparotomirten Kranken gesehen, dass sie 14 Tage nach der Operation gelegen haben, und ich bin der Meinung, dass der Gesichtspunkt der Ruhe bei der Wundheilung noch immer heute eine Bedeutung hat. Kein geringerer wie Lister selbst hat seinerzeit durch das „to be let alone", das er betont hat, gerade auf diesen Punkt hingewiesen.

Herr Abel (Berlin): M. H.! Als vor ungefähr 5 Jahren Ries in Chicago das frühe Aufstehen der Laparotomirten, namentlich nach gynäkologischen Operationen, angeregt und günstige Fälle berichtet hat, sind, glaube ich, eine ganze Menge Gynäkologen ihm gefolgt. Ich habe es auch gethan. Ich habe nach seinen Vorschriften bereits am 2. und 3. Tage aufstehen lassen: aber ich bin nicht zu der Ueberzeugung gelangt, dass dadurch eine Besserung der Patienten und namentlich eine schnellere Reconvalescenz eingetreten ist. Ich habe im Gegentheil in diesen Fällen gesehen — es mag ja ein Zufall sein — dass verschiedene Thrombosen entstanden sind, sodass die Patienten wieder ins Bett gelegt werden mussten, und was die Hauptsache ist, dass durch das frühe Aufstehen die Reconvalescenz abgekürzt worden wäre, war bei den Kranken, die ich beobachtet habe, nicht der Fall. Sie konnten nicht früher entlassen werden als die übrigen Patienten.

Ich stehe auch heute noch auf dem Standpunkt, dass es richtiger ist, nach aseptischen Operationen — ich spreche allerdings augenblicklich von gynäkologischen Operationen, namentlich nach der Operation grosser Myome, grosser Ovarialtumoren, Pyosalpingen etc. — bis zur Wundheilung die Patienten ruhen zu lassen. Ich habe wiederholt, nachdem ich das Frühaufstehen wieder aufgegeben hatte, den Patienten am zweiten, dritten Tage gesagt: Ich habe

nichts dagegen, wenn Sie aufstehen wollen; wollen Sie es thun?, und ich kann Ihnen sagen: Sie haben mir allgemein mit „nein" geantwortet.

Ich glaube, dass wir hier nicht ganz principiell sagen können, wir sollen am zweiten oder dritten Tage aufstehen lassen, sondern wir müssen individualisiren, wie es Herr Rehn und Herr Fränkel betont haben. In manchen Fällen, namentlich bei alten Patienten mag es angebracht sein; im grossen ganzen aber, glaube ich, werden wir für die Wundheilung besser thun, die Patienten einige Zeit, also bis 14 Tage liegen zu lassen.

Herr Meinert (Dresden): Im Gegensatz zu Herrn Fränkel bin ich als Gynäkolog zu der Ueberzeugung gelangt, dass nach Laparotomien Thrombose und Embolie durch Störungen weniger der Wundheilung als des Kreislaufs bedingt werden. Die üblichen Diätverordnungen müssen ja nothwendigerweise zu Wasserverarmung der Gewebe und des Blutes führen, zu einem Missverhältniss zwischen Gefässraum und Gefässinhalt, zur Eindickung des Blutes und Herabsetzung des Gefässtonus. In den ersten Tagen nach der Operation, wo das Blut seinen Wasserbedarf noch aus den Geweben zu ergänzen vermag, also sich nicht eindickt, entstehen auch keine Thrombosen. In einer langen Reihe von Laparotomien sah ich wohl Sepsis (in den letzten 200 Fällen mindestens 8 mal), aber nie eine Thrombose und Embolie, die nach Herrn Fränkel ja auf septischen Vorgängen beruhen sollen. Weshalb sah ich sie nicht? Ich lasse vor der Laparotomie 3 Tage lang täglich ca. $1^1/_2$ Liter physiologischer Kochsalzlösung trinken und nach dem Erwachen aus der Narkose so lange mit dem Trinken fortfahren, als das Bedürfnis danach bei den Operirten noch vorhanden ist. Erzeugt gieriges Trinken Erbrechen, so bewerthe ich es als wohlthätige Magenausspülung. Auch Erschütterung und Zerrung durch Erbrechen fürchte ich nicht. Frische Nähte halten gut. Für Laparotomirte giebt es kein besseres Ernährungs- und Belebungsmittel als Wasser. Natürlich kann man es auch im Klystir oder als physiologische Kochsalzlösung subcutan oder intravenös einführen. Aber getrunken schmeckt es besser.

Herr Olshausen: (Berlin) M. H.! Wir Gynäkologen haben natürlich auch mit Embolien zu thun bei allen Arten von Operationen, aber hauptsächlich doch bei Laparotomien, und unter den Laparotomien steht obenan die Myomotomie. Unter 2443 Laparotomien der letzten Jahre, die aufeinander gefolgt sind, hatten wir 14 tödtliche Lungenembolien, davon kamen 7 auf 1871 Laparotomien ohne Myom und die anderen 7 auf 571 Fälle bei Myom. Das macht für die Myome eine Procentziffer von 1,2; das ist dreimal so viel als bei anderen Laparotomien, die nicht Myome angingen. Von Interesse ist es auch vielleicht noch, zu bemerken, dass von diesen 14 tödtlichen Lungenembolien 4 in der ersten Woche eintraten, 5 in der zweiten und 5 in der dritten nach stattgehabter Operation.

Ich möchte nun noch eine Bemerkung machen zur Prophylaxe der Lungenembolie. Ich nehme an, dass die meisten Laparotomien heutzutage in Hochlagerung gemacht werden. Auch ich habe seit langen Jahren die Hochlagerung eingeführt, fast bei allen Laparotomien. Früher hingen wir unsere Laparotomirten in Hochlagerung an den Knieen auf, und da ist mir der Gedanke gekommen, dass der Druck in der Kniekehle doch wohl nachtheilig sein könnte.

Ich habe deshalb diese Lagerung aufgegeben und habe — ich glaube als erster in Berlin; das will ich aber nicht sicher sagen — die Schulterstütze bei den Laparotomien eingeführt, wesentlich mit Bezug auf die Embolie. Ich kann ja nicht behaupten, dass schon ein grosser Erfolg davon zu berichten ist, aber ich kann doch sagen, dass unter den letzten 118 Myomotomien, ein bei dieser Art der Lagerung, wo die Beine gestreckt bleiben in der Hochlagerung, keine Embolie bisher eingetreten ist. Das will nicht viel sagen bei der kleinen Ziffer; ich möchte aber doch auf die Sache aufmerksam machen, weil ich glaube, dass in der starken Beugung der Knie, dem Aufhängen der Patienten an den Knieen sehr wohl eine Ursache für Entstehung von Thromben und Embolien mit liegen kann, durch den starken Druck, den die Venen in dieser Lagerung erhalten.

Herr Müller (Rostock): M. H! Es ist für die Frage der Embolie meines Erachtens nicht gleichgültig, wo der Ausgangspunkt eines Embolus ist. Krönig hat kürzlich schon darauf aufmerksam gemacht, dass doch in einer grossen Reihe der postoperativen Fälle die Vena saphena die Quelle der Embolie sei, und ich glaube, das ist ein Factor, der durchaus nicht zu unterschätzen ist. Wenn man gelegentlich nach tödtlichen Embolien genau nachforscht, so liegt die Quelle doch garnicht so selten in der varicösen Saphena. Herr Fränkel hat vorhin die Versuche erwähnt, die wir gemacht haben, bei frischer ascendirender Thrombose der Saphena durch Unterbindung die Quelle abzuschneiden, um tödtliche Embolien zu vermeiden, und hat darauf aufmerksam gemacht, dass ich mich selbst auch darüber geäussert hätte, es sei immer ein Hazardspiel. Das ist gewiss für viele Fälle richtig. Ich gestatte mir aber doch zu bemerken, dass in allen Fällen, wo wir die ganz frische Embolie attackirt haben, ein Fortschritt der Thrombose nicht beobachtet wurde. Er ist nur in einem einzigen Falle beobachtet worden, wo wir zu spät gekommen waren, wo der Thrombus bereits in die Cruralis hineingereicht hat. Das ist ein anderes Kapitel. Aber bis jetzt ist es immer gelungen, die frische ascendirende Thrombose durch die rechtzeitige Unterbindung hintanzuhalten.

Herr Gebele (München): M. H.! 1904 habe ich in den Beiträgen zur Chirurgie eine klinisch-experimentelle Arbeit über Lungencomplicationen nach Bauchoperationen veröffentlicht. Die Münchener Klinik hatte bei 1196 Laparotomien 77 bezw. 6,4 pCt. Lungencomplicationen zu verzeichnen. Die hauptsächlichste Ursache der Lungencomplicationen war die Aspiration, in weiterer Linie war die Hypostase, ausserdem das Narcoticum (Aether), die Abkühlung und die direkte Mikroorganismen-Invasion zu beschuldigen. Ueber 1 pCt., 1,17 pCt., waren Lungencomplicationen embolischer Natur, von den embolischen Lungenaffectionen führte ungefähr ein Drittel zur Pneumonie. Die Embolie stellt demnach einen beachtenswerthen Factor bei Entstehung der Lungencomplicationen nach Bauchoperationen dar.

Wir sind nun, um die Embolien möglichst zu beschränken und hintanzuhalten, in der Weise vorgegangen, dass wir vor allem auf eine exakte Asepsis achteten. Es ist Fränkel entschieden beizustimmen, dass bei Lungencomplicationen embolischer Natur die Infection eine grosse Rolle spielt, speziell bei den embolischen Pneumonien. Dann haben wir vor der Operation

immer das Herz durch Analeptica, durch Strophantus, Digitalis, Digalen usw. anzuregen versucht. Nach der Operation haben wir ebenfalls auf Herzthätigkeit und ihre Anregung durch Coffein, Campher, Kochsalzinfusionen, weiterhin auf Lungengymnastik und schliesslich auf Ruhe des Patienten geachtet. Wir lassen die Laparotomirten nie vor 14 Tagen aufstehen. Ich glaube, dass man mit dem allzu frühen Aufstehenlassen geradezu die Embolien begünstigt, es gibt da besonders zu denken, dass bei den von mir laparotomirten Thieren — die Thiere hatten nach der Laparotomie keine Ruhe und liefen herum —, auch Thrombosen und Embolien auftraten. Deshalb befürworte ich, den Laparotomirten entschieden mehr Ruhe zu gewähren, man lasse sie ruhig 10—14 Tage liegen, um die Embolie zu vermeiden.

Herr Henle (Dortmund): M. H.! Ich habe von dem frühen Aufstehenlassen der Laparotomirten keinen Gebrauch mehr gemacht seit einigen ungünstigen Erfolgen in der Breslauer Klinik. Wir haben dort gesehen, dass gerade dekrepide ältere Patienten nach der Anstrengung des Aufstehens nicht selten schweren Collaps, schwere Herzschwäche bekamen und dann erst Hypostase und Pneumonie. Ich lasse deswegen jetzt meine Patienten im allgemeinen 12 Tage liegen, dann aufsitzen und nach 14 Tagen aufstehen.

Aber es giebt ja noch andere Mittel, die Circulation anzuregen. Von denen mache ich eifrig Gebrauch, zunächst natürlich von der Lungengymnastik. Aber dann unterstütze ich gerade bei älteren Patienten, bei denen ich Complicationen fürchte, die Gymnastik mit Massage, und zwar lasse ich schon vom ersten Tage an die unteren Extremitäten kräftig massiren. Es ist das ja auch eine Art Spaziergang, den ich den Leuten verschaffe, und zwar ein Spaziergang, der ohne jede Anstrengung von den Patienten gemacht werden kann. Ich habe den Eindruck, dass die Massage thatsächlich den Patienten gut bekommt, dass die Anregung der Circulation ihnen im ganzen gut thut, und vor allen Dingen, dass das Aufstehen nach 14 Tagen ganz erheblich erleichtert wird. Solche Patienten verlassen das Bett, sie gehen sofort im Zimmer herum, entschieden leichter als die, die wir 14 Tage vollständig still haben liegen lassen und sich regelmässig zunächst über die bekannte Schwäche in den Knieen beklagen.

Herr Hochenegg (Wien): M. H.: Als Stütze für die Ansicht meines Collegen Fränkel möchte ich folgenden Umstand erwähnen, auf den hier noch nicht aufmerksam gemacht worden ist. Das ist nämlich das zeitweise gehäufte Auftreten von Thrombose und Embolie. So hatte ich im vorigen Jahre Gelegenheit, zwei tödtliche Lungenembolien und gleichzeitig drei Thrombosen in der Privatpraxis zu beobachten und dies nach einer langen Pause ähnlicher Processe. In diesem gehäuften Auftreten, das übrigens auch andere Collegen, mit denen ich Rücksprache nahm, beobachtet haben, finde ich eine Stütze der Fränkel'schen Ansicht, dass Infectionen hier mit eine grosse Rolle spielen. Nur stelle ich mir vor, dass nicht wir die Infection schaffen, sondern dass die Infection vom Darm her erfolgt, und ich möchte als Stütze für diese meine Meinung darauf hinweisen, dass so häufig die Thrombosen an der linken untern Extremität entstehen, selbst dort, wo wir rechts operirt haben.

Ich stelle mir dabei vor, dass in diesen Fällen die mit stagnirenden Kothmassen erfüllte Flexur für Infectionskeime durchlässig wird, und so die unter ihr liegende, von ihr ausserdem comprimirte Vena femoralis zur Thrombose bringt, aus der dann leicht bei regerem intravenösen Drucke Embolie entstehen kann.

Ich finde deshalb auch in der Anregung der Darmthätigkeit mit Entleerung des Dickdarms und der Flexur das wesentlichste Mittel, um der Gefahr der Thrombose vorzubeugen. Dass es ausserdem Embolien giebt, die rein mechanischen Verhältnissen ihr Entstehen verdanken, soll nicht in Abrede gestellt werden. Hierzu rechnete ich immer die so häufigen Embolien nach Myom-Operationen, deren Häufigkeit ich mir dadurch erklärte, dass durch Compressionen der Venen durch den schweren Tumor es in zahlreichen Venenzweigen schon vor der Operation zur Thrombose kommen kann, aus der dann nach Entfernung der Geschwulst und Entlastung der Venen bei regerem Blutstrom eben die so gefürchteten Embolien entstehen.

Herr Körte (Berlin): M. H.! Die Gründe, welche mich bewogen haben, vorläufig noch an der alten Regel festzuhalten, das heisst die Laparotomirten für gewöhnlich mindestens zwei Wochen liegen zu lassen, sind folgende. Erstens steht es doch fest: eine Bauchnarbe, eine Narbe zwischen Muskel, Fascie, Sehne ist nicht fest vor ca. 14 Tagen, und ich glaube, ehe nicht der Beweis geliefert wird, dass die Narbe früher fest wird, eher werde ich mich wohl auch nicht entschliessen können, die junge Narbe frühzeitig den Zerrungen auszusetzen, welche sie beim Aufstehen doch immer auszuhalten hat. Zweitens, bei allen Operationen im Bauch — und je reicher das Operationsgebiet an Gefässen ist, desto mehr — müssen wir zahlreiche Unterbindungen machen, und wir erhalten dann doch immer in den unterbundenen Venen Thromben, wenn auch kleine, die sich für gewöhnlich unschädlich resorbiren. Nun scheint mir der Beweis auch noch nicht erbracht zu sein, dass wir nicht durch frühzeitige grössere Bewegungen gerade diese Thromben in Bewegung setzen, losschwemmen und so eine Embolie begünstigen.

Gerade in diesen Tagen hatte ich einen älteren, sehr elenden Patienten, dem wegen Ulcusstenose des Pylorus die Gastroenterostomie gemacht war, bereits wenige Tage nach der Operation in einem Stuhl aufsetzen lassen. Heute erfuhr ich, dass derselbe eine Lungenembolie bekommen hat. [Nachtrag bei der Correctur: Dieselbe führte zur Lungengangrän und zum Tode.] Hier kann man wohl die Frage aufwerfen, ob die frühzeitige Bewegung nicht das Eintreten der Erkrankung begünstigt hat.

Was nun drittens die Entstehung von Venenthrombosen in entfernten Gefässgebieten anbelangt, die Thrombose der Vena femoralis, so habe ich die Erfahrung machen müssen, dass frühzeitiges Aufstehenlassen dagegen nicht schützt.

Gerade nach den Operationen, wo ich principiell sehr früh aufstehen lasse, also nach der Mammaamputation, wo die Patientinnen am ersten Tage nach der Operation zum Aufstehen angehalten werden, habe ich einigemale Thrombosen eintreten sehen, und im Anschluss daran eine Embolie mit tödtlichem Ausgange. Ich bleibe nach diesen Erfahrungen bis auf weiteres dabei, die Patienten nach Bauchoperationen der Regel nach nicht vor Ablauf der 1. Woche aufstehen zu lassen.

Was nun den kühnen Vorschlag des Collegen Trendelenburg betrifft, der ja sicherlich ausserordentlich beachtenswerth ist, so ist für mich die Schwierigkeit gewesen, dass die Diagnose nicht immer sicher ist. Seitdem Herr College Trendelenburg uns auf diesen Weg hingewiesen hat, habe ich natürlich die vorkommenden Fälle von Embolie besonders beobachten lassen und zweimal, wo Patienten gestorben waren unter dem klinischen Bilde der Embolie, da fand sich bei der Sektion keine Embolie, sondern der plötzliche Tod war durch Myocarditis verschuldet. Da hätte ich die Operation vergeblich gemacht, und das wäre immerhin eine schwerwiegende Sache. Eine dritte Patientin hatte eine Embolie, aber sie war eine ganz weit verzweigte; der Blutpfropf war so weit hineingefahren in die Lungenarterie, dass auch bei der Section der pathologische Anatom den Embolus nicht ganz herauskriegte.

Weitere Beobachtungen und Erfahrungen müssen lehren, ob es gelingt, durch Trendelenburg's Operation einzelne dieser schwer bedrohten Patienten zu retten.

Herr Krönlein (Zürich): M. H.! Ein Punkt scheint mir bis jetzt in der Discussion noch zu wenig betont worden zu sein, und das ist meiner Ansicht nach die Differenz zwischen den Ergebnissen und Erfahrungen über Thrombose und Embolie beim weiblichen Geschlecht und beim männlichen. Ich habe bis jetzt immer die Erfahrung gemacht und in Discussionen, in Gesprächen mit Collegen der Gynäkologie entschieden die Ueberzeugung gewonnen, dass die Herren Gynäkologen viel häufiger die Fälle von schwerer Embolie und Thrombose beobachten, als wir Chirurgen, und ich schätze mich glücklich, dass wir in dieser Beziehung doch so manche bittere Erfahrungen nicht machen, wie die Herren Gynäkologen. Ich habe das bis jetzt immer auf prädisponirende Ursachen im Venensystem des kleinen Beckens geschoben, die bei dem weiblichen Geschlecht häufiger sich finden, als bei dem männlichen, und es ist mir sehr interessant gewesen, gerade die Erfahrungen zu hören von Herrn Olshausen, der hierin wohl ein competentes Urtheil hat. Ich meine, es ist doch interessant zu wissen, dass gerade bei grossen Myomoperationen und bei Exstirpationen grosser Tumoren des Abdomens, welche von den Ovarien ausgehen, so relativ häufig diese schweren Embolien beobachtet werden. Ich meine also, es wäre doch vielleicht noch mehr, als es bisher geschehen ist, die praeoperative Prädisposition im Venensystem des kleinen Beckens zu berücksichtigen, nicht etwa nur der Vena saphena, sondern auch der Venen der Adnexe des Uterus u. s. w. Ich meine, dass vielleicht oft schon ante operationem nicht erkennbare Thromben dieses Gefässbezirks vorhanden sind, dass jedenfalls eine Dilatation der Venen häufig besteht, wodurch der Rückfluss des Blutes erschwert ist. Dann möchte ich noch beiläufig bemerken, dass wohl auch die Einwirkung grosser Bauchtumoren auf das Herz, das sogenannte Myomherz, hier wesentlich in Betracht kommt.

In Summa, ich meine, die Erfahrungen der Herren Gynäkologen sind im Ganzen, wie ich glaube, trister als die der Chirurgen, was ich absolut nicht etwa so deuten möchte, dass die Herren Gynäkologen nicht gerade so gute Aseptiker sind, wie wir Chirurgen.

Herr Heller (Quedlinburg): M. H.! Ich wollte mir nur erlauben, zu betonen, dass, wie mir scheint, ein gewisser Unterschied bezüglich des frühen Aufstehens gemacht werden muss zwischen den Laparotomieschnitten, die wir unterhalb des Nabels anlegen, und solchen oberhalb desselben. Ich muss sagen, dass ich namentlich nach Laparotomien bei Magenoperationen erstaunt war über den günstigen Einfluss, den das frühzeitige Aufstehen ausübt, vor allem bei älteren Männern, die ganz entschieden durch den Epigastriumschnitt an dem freien Athmen beim Liegen sehr behindert waren. Ich glaube, dass namentlich nach Magenoperationen, nach denen ja doch besonders die Lungencomplicationen und die Embolien so häufig auftreten, das frühzeitige Aufstehen wirklich einen Vortheil für die Kranken bietet, dem gegenüber die Gefahr eines eventuellen Bauchbruches nicht zu hoch zu veranschlagen ist.

Herr Löbker (Bochum): M. H.! Ich möchte noch einmal ganz besonders darauf hinweisen, dass Regelwidrigkeiten in den physiologischen Verhältnissen des Kreislaufs doch eine ganz wesentliche Rolle spielen müssen gerade in denjenigen Fällen, bei denen wir auf Grund des sonstigen Untersuchungsergebnisses Thrombenbildung nach Operationen mit Embolien garnicht erwarten können. Es ist doch etwas anderes, ob ich bei einem Patienten ein schwaches Herz vorher nachweisen, die Sklerose am Herzen oder im peripheren Gefässsystem feststellen kann, oder aber ob ein anscheinend vollständig gesundes Individuum, welches die Operation zunächst glatt überstanden hat, plötzlich und unerwartet in wenigen Minuten zu Tode kommt, oder doch wenigstens eine schwere Complication durch Embolie erleidet, deren Herkunft oft nicht einmal nachzuweisen ist. Ich möchte deshalb besonders darauf hinweisen, dass es bei allen lange dauernden Operationen, ganz besonders aber bei den Laparotomien, über die wir uns ja heute in erster Linie unterhalten, dringend nothwendig ist, diese Regelwidrigkeiten im Kreislauf schon vor der Operation zu prüfen, und sie während und auch nach der Operation zu controliren, und das ist in den meisten Fällen doch ausserordentlich einfach. Die Thrombose kann bedingt sein 1. durch mangelnde Kraft des Herzens, 2. durch mangelnde Elasticität des peripheren Gefässsystems, oder endlich 3. durch den ungenügenden Flüssigkeitsgehalt im Gefässsystem. Während wir gewohnt sind, vor jeder Operation das Herz zu untersuchen, wird meines Erachtens auf den 2. und namentlich auf den 3. Punkt viel zu wenig geachtet. Wenn wir schon vor der Operation unsere Patienten daraufhin genau untersuchen, werden wir finden, dass der Flüssigkeitsgehalt des Gewebes bei vielen Kranken ausserordentlich gering ist. Ein Patient, der durch die Krankheit heruntergekommen ist, der vor der Operation sehr ängstlich ist, sich daher der Nahrungsaufnahme enthält, den wir oft in geradezu unzweckmässiger Weise während der letzten Tage vor der Operation fasten lassen, dem selbst in der Flüssigkeitszufuhr Beschränkungen auferlegt werden, producirt in dieser Zeit minimale Mengen von Urin. Wir brauchen nur die täglichen Urinmengen zu controliren und dabei festzustellen, wieviel Flüssigkeit in der gleichen Zeit vorher eingenommen war, um zu sehen, wie der Stoffwechsel nach der Richtung hin sich gestaltet. Mangelhafter Flüssigkeitsgehalt ist aber gleichbedeutend mit Verminderung des Widerstandes im Gefässsystem, wodurch die Herzkraft geschwächt wird. Und vorhin wurde schon darauf hin-

gewiesen, dass die Gerinnungsfähigkeit eines solchen Blutes gesteigert wird. Beide Momente sind aber für die Thrombosenbildung von grösster Bedeutung. Ich habe es mir deshalb seit vielen Jahren angewöhnt, keine lang dauernden Operationen, namentlich keine Laparotomien zu machen, ohne dass vorher mehrere Tage hindurch die Quantität des ausgeschiedenen Urins festgestellt ist. Man operire nicht, wenn der betreffende Patient nicht mindestens ein Tagesquantum von 1 Liter producirt. Durch häufige Eingiessung von kleineren Mengen physiologischer Kochsalzlösung kann man dies sehr bald erreichen. Und um die Nachtheile einer lange dauernden Narkose und Operation auf den Kreislauf möglichst zu vermeiden, habe ich die zweite Maassnahme getroffen, dass gleich mit dem Beginn der Operation, wenn die sonstigen Vorbereitungen vollendet sind, sofort eine sehr reichliche subcutane Infusion von physiologischer Kochsalzlösung gemacht wird. Zu diesem Zweck steht der Irrigator mit Kochsalzlösung stets neben dem Operationstisch. Alsdann braucht man dem Kranken während der ersten 24 Stunden nach der Operation keine grössere Quantität Wasser oder sonstiger Flüssigkeit durch den Magen zuzuführen, und hierdurch wird auch das Erbrechen nach der Operation wenigstens gemildert. Ich halte die subcutane Infusion für zweckmässiger als die intravenöse, weil das Herz durch diese Art der Füllung des Gefässsystems nicht zu plötzlich überlastet wird, und die Resorption aus dem Zellgewebe erfolgt doch schnell genug.

Bezüglich des Erbrechens muss ich allerdings mit Herrn Kümmell dafür halten, dass es wünschenswerth ist, wenn nach der Operation so wenig wie möglich von dem Kranken erbrochen wird. Das können wir aber am besten verhüten, wenn wir während der Operation die subcutane Infusion machen und in den ersten Tagen nach der Operation entweder die Infusion wiederholen, oder wieder mehrfache kleine Einläufe in das Rectum machen. Mit derartigen Maassnahmen, glaube ich, vermeiden wir in einer grösseren Anzahl von Fällen die Thrombosenbildung im venösen Kreislauf und die Entstehung von Embolien.

Herr Freiherr v. Eiselsberg (Wien): Ich lasse meine Patienten in der Klinik, wie Sie früher aus den Bemerkungen des Herrn Ranzi gehört haben, ja auch immer erst am 13., 14. Tage aufstehen und kann eigentlich sagen, dass ich dabei zufrieden war. Ich möchte aber auch einmal den Patienten zu Worte kommen lassen, und als solchen möchte ich mich Ihnen vorstellen, indem ich von meinem Assistenten vor zwei Jahren wegen Appendicitis operirt wurde. Mir wäre es recht unangenehm gewesen, wenn ich in der Aera operirt worden wäre, wo schon das frühe Aufstehen üblich war. Ich habe mich bei ganz glattem Wundverlauf am 3., 4. Tage noch so elend gefühlt, dass ich nicht aus dem Bett herauszubekommen gewesen wäre. Ich halte es mit dem Henle'schen Spaziergang im Bett.

Herr Trendelenburg (Leipzig) (im Schlusswort): M. H.! Ich möchte mich nur ganz kurz gegen die Auffassung des Herrn Fränkel wenden, als wenn ich bei Vorboten der Embolien operirt hätte oder operiren wollte. Das ist mir ja niemals eingefallen, ebensowenig wie auch bei den leichteren Fällen, bei denen leichte Dyspnoe, etwas Husten entsteht, dann Hämoptoe und dann eine deutliche Veränderung der Auscultations- und Percussionserscheinungen auf der einen oder anderen Seite des Thorax, kurz die Erscheinungen des

Lungeninfarctes vorhanden sind. In solchen leichteren Fällen würde ich nicht daran denken zu operiren. Wenn aber ein Patient 10 Minuten lang ohne Puls daliegt mit schwerer Dyspnoe, im schwersten Collaps oder schon fast ohne Bewusstsein, so sind das keine Vorboten mehr, dann ist eben die Embolie vorhanden, und es handelt sich darum, soll man den Fremdkörper, der diese Erscheinungen macht und in Kurzem zum Tode führt, in der Arterie stecken lassen oder ihn herausholen. Das ist die einfache Frage. Natürlich so lange man der Ueberzeugung ist, dass es technisch nicht möglich ist, wird man darauf verzichten; aber sobald die Möglichkeit erwiesen ist, den Fremdkörper herauszuholen, sind wir zu dem Versuche nicht nur berechtigt, sondern eigentlich ebenso verpflichtet, wie man bei Fremdkörpern in der Trachea zur Tracheotomie verpflichtet ist. Sie müssen nicht vergessen, wie lange es gedauert hat, bis die Indication zur Tracheotomie bei Fremdkörpern allgemein anerkannt worden ist. Noch 1810 machte Merrem besondere Versuche an Katzen, um nachzuweisen, dass die Tracheotomie bei Fremdkörpern in der Trachea das einzig richtige Verfahren wäre, und dass man sich nicht damit begnügen dürfe, den Kranken auf den Kopf zu stellen, und, wenn dabei der Fremdkörper nicht herausfällt, ihn einfach ersticken zu lassen.

Dann ist ja zuzugeben, dass die Diagnose auch einmal nicht absolut klar sein kann. Aber ich glaube die Furcht vor einer falschen Diagnose hängt damit zusammen, dass die meisten sonst erfahrenen Chirurgen selten die Gelegenheit wahrgenommen. haben, die Embolien von Anfang bis zu Ende zu beobachten. Man muss darauf erst einmal sein Augenmerk richten, muss sich jedesmal rufen lassen, oder die Fälle, die während der Zeit passiren, wo man im Krankenhause ist, sich genau ansehen. Es ist doch der Verlauf, wie ich vorhin schon sagte, im Allgemeinen ein recht typischer. In den Fällen, wo wir den Anfall selbst beobachtet, und die Embolie diagnosticirt haben, war sie auch bei der Section jedesmal vorhanden. Dass bei der Operation Fälle vorkommen können, in denen der Embolus noch im rechten Herzen steckt, mag wohl sein.

In der Sammlung des pathologischen Instituts in Leipzig befindet sich auch ein Präparat, in dem ein langer Thrombus im Foramen ovale hängend, nach beiden Seiten in das Herz hineinragte. Aber das sind seltene Ausnahmefälle und für die Beurtheilung des Werthes der Operation können sie niemals maassgebend sein. Wir müssen uns an das Gros der Fälle halten, und in dem Gros der Fälle von schwerer Embolie, die nicht sofort, sondern erst nach einer Viertelstunde oder später zum Tode führt, finden wir den Embolus im Stamm der Pulmonalis oder in den Hauptästen. Diese Thatsache lässt sich nicht bestreiten; bei der Operation in der Arterie nichts zu finden, ist daher immer sehr unwahrscheinlich.

Herr Kümmell (Hamburg) (Schlusswort): M. H.! Ich möchte nur der eventuellen irrigen Auffassung begegnen, als wenn wir bei unseren Patienten schematisch verfahren wären. Ich konnte ja nicht alle Details mittheilen und möchte nur bemerken, dass unter den 164 Patienten nur drei nicht in den ersten Tagen nach der Operation das Bett verlassen haben. Dies waren schwächliche anämische Damen, welche wegen zu grosser Schmerzen in der

Wunde nicht aufstehen zu können glaubten. Diese habe ich länger im Bett liegen lassen. Wir haben keinen Patienten zum Aufstehen gezwungen, wir haben ihnen zugemuthet, es zu thun, und das Vorbild hat bald sehr gut gewirkt.

Andererseits möchte ich gerade auch, wie es Herr v. Eiselsberg sagte, die Patienten zu Worte kommen lassen. Diese haben sich sehr wohl beim frühen Aufstehen gefühlt. Es ist ja auch sehr begreiflich, dass, wenn ein Kranker sich am 3. oder 4. Tage wieder vollständig wohl fühlt, spazieren gehen, Nahrung aufnehmen, seinem Beruf bald wieder nachgehen kann, er viel lebensfroher ist, als wenn er drei Wochen lang im Bett liegen muss. Die Patienten, welche sich, wie Herr v. Eiselsberg in den ersten Tagen schlecht fühlen, bleiben im Bett, für diese ist das Frühaufstehen nicht bestimmt.

Was die Beseitigung der erwähnten Eindickung des Blutes anbetrifft, so pflegen auch wir den Patienten, wenn es irgend wie nöthig ist, noch auf dem Operationstisch — wir machen intravenöse Infusionen — 2000 oder 3000 g Kochsalzlösung zu infundiren und hernach noch die permanente tropfenweise einfliessende Kochsalzlösung in das Rectum nachfolgen zu lassen.

Mit der Ansicht, dass es wünschenswerth wäre, wenn die Patienten nach der Operation Erbrechen haben, kann ich mich allerdings nicht einverstanden erklären. Ich glaube, dass dies subjectiv und objectiv nicht sehr angenehm ist.

5) Herr Czerny (Heidelberg): „Ueber Blitzbehandlung der Krebse.“ *)

Herr Sonnenburg (Berlin): M. H.! Die Berichte über die Wirkung der Fulguration haben mich veranlasst, Herrn Keating-Hart in Marseille im Monat Februar aufzusuchen, um mich an Ort und Stelle über seine Methode und die Resultate, die er damit erzielt hat, zu orientiren. Ich sah, dass eine Nachprüfung seines Verfahrens in jeder Weise berechtigt sei.

Was mich besonders bei Keating-Hart interessirt hat, war dreierlei: Umwandlung jauchig zerfallender Hautcarcinome in gesunde Hautflächen mit rasch sich entwickelnder Ueberhäutung und Vernarbung, sodann das Schwinden der Schmerzen, der Kachexie, der Oedeme bei recidivirenden Mammacarcinomen, endlich seine Erfolge bei Schleimhautcarcinomen. Er hat mit seinem Collegen, dem bekannten Chirurgen Juge zusammen in meiner Gegenwart Fälle operirt und sich die Mühe gegeben, in liebenswürdigster Weise mir die gebesserten und geheilten Patienten, deren er habhaft werden konnte, vorzustellen. Ich habe die Ueberzeugung gewonnen, da er über sehr sorgfältige Krankengeschichten und zuverlässige Beobachtungen verfügt, und sowohl den Befund vor der Operation, als auch während der Operation, als auch nach der Operation durch Photographien und Bilder fixirt, dass in der That ein Studium hier vorliegt, das sehr beachtenswerth ist.

Nun sind bei der Methode die technischen Schwierigkeiten nicht allzu gross. Freilich, wenn man nicht oberflächliche Carcinome hat, ist das Ein-

*) S. Grössere Vorträge und Abhandlungen. Theil II.

dringen in Höhlen wie das Rectum, die Vagina mit Schwierigkeiten verbunden und erfordert grosse Uebung. Das Verfahren, das er jetzt angiebt, das ich bisher selber befolgt habe, ist nicht immer die vollständige Entfernung des Krebses, sondern die Enucleation, das Ausschaben und das Entfernen der Krebsmassen mit scharfen Instrumenten bis an die Grenze, aber nicht die totale Exstirpation. Vor der Operation wird fulgurirt, während der Operation wird fulgurirt, und nachher noch einmal, im Ganzen ungefähr 30 Minuten.

Sein Princip ist folgendes. Er will den weichen Krebs, den er für den infectiösen hält, allmählich in einen Scirrhus umwandeln, und das erfolgt dadurch, dass eben die Krebszellen durch die Fulguration aus dem Bindegewebe entfernt resp. ihr Charakter verändert wird und dadurch der Krebs schliesslich mehr oder weniger vernarbt.

Wie weit dadurch Dauerresultate erzielt werden können, dazu sind die Beobachtungen von Keating-Hart, die sich auf drei oder vier Jahre erstrecken, noch nicht an Zahl und Dauer gross genug. Wohl aber habe ich Fälle gesehen, z. B. einen Patienten, der am 30. October 1906 mit einem Mastdarmcarcinom in seine Behandlung kam, jetzt noch recidivfrei ist.

Interessant aber ist die Wirkung nicht allein für die Behandlung des Krebses. Darauf möchte ich noch mit zwei Worten hinweisen. Diese Fulguration ist mit einer sehr energischen Ozonentwickelung verbunden, und diese Ozonentwickelung hat einen ungemein günstigen Einfluss auf die Wunden. Ich habe, seitdem ich es selber mache, selten so schmerzlose und gesund aussehende Wundflächen gesehen, wie nach der Fulguration, und ich glaube, Excellenz Czerny wird das bei einem Theil seiner Kranken ebenso gefunden haben. Diese interessante und merkwürdige Nebenwirkung wird uns ja veranlassen, die Fulguration noch in anderen Fällen zu versuchen, um zu sehen, was wir mit dieser Beeinflussung von inficirten nekrotischen Wunden und Geweben erreichen können, die Möglichkeit ist vielleicht gegeben, dass wir dadurch einem fortschreitenden Process Einhalt gebieten. Ich erwähne das nebenbei, weil jeder, der sich mit dem Verfahren beschäftigt, vielleicht in der Richtung Versuche macht.

Bei der Fulguration sind noch eine ganze Reihe von Schwierigkeiten zu überwinden. Wenn man zum Beispiel Carcinome ausschabt, so kann die Fulguration nicht in die tiefe Stelle hineindringen, wo die kleine Geschwulst gesessen hat; die Funken werden immer am Rande ihre Wirkung ausüben, sie dringen nicht in die Stelle hinein. Wenn man in solchen Fällen Erfolg haben will, muss man nachträglich abtragen, dass die Stelle verflacht oder wenigstens im Niveau der Haut oder der Wunde sich befindet.

Ich führe das nur an, um zu zeigen, dass eine Reihe von technischen Schwierigkeiten vorhanden sind, die jeder studiren muss, und ich bitte, sich nicht von vornherein durch negative Erfolge oder Misserfolge zurückschrecken zu lassen. Keating-Hart hat in den drei, vier Jahren, seitdem er das Verfahren betreibt, auch eine ganze Reihe von Aenderungen gemacht, und ich bin deswegen hingereist, um nicht alle die Umwege, die er selber hat machen müssen, nun bei der Nachprüfung zu machen, sondern mich gleich so zu orien-

tiren, dass durch das Verfahren Günstiges und Nachahmenswerthes erzielt werden kann.

Ich werde mir erlauben, auch am Freitag, in Uebereinstimmung mit dem Herrn Präsidenten um $^1/_2$8 Uhr die Herren, die sich dafür interessiren, nach dem Krankenhaus Moabit einzuladen, wo ich den Apparat und einige Fälle zeigen kann.

Vorsitzender: M. H.! Herr Czerny hat es in dankenswerther Weise so eingerichtet, dass Sie die Fulguration auch morgen früh um 8 Uhr hier sehen können. Es sind in Folge dessen sämmtliche Herren in der Lage, der Demonstration beizuwohnen.

Herr Kurt Schultze (Berlin): M. H.! Seit nicht ganz 4 Wochen haben wir in der hiesigen chirurgischen Klinik ebenfalls Versuche mit der Fulgurationsbehandlung angestellt, nachdem es uns durch das Entgegenkommen von Exc. Czerny ermöglicht war, in seinem Krebsinstitut in Heidelberg die Technik der Behandlung zu studiren.

Die bis jetzt der Behandlung unterzogenen elf Fälle waren sämmtlich inoperable, meist ein- oder mehrmals bereits recidivirte Carcinome der Brust, der Lippen, der Zunge, des Unterkiefers, der Parotis und des Halses.

Es waren sämmtlich Fälle, an die wir uns nicht mehr mit dem Messer herangewagt hätten, wenn uns nicht in der nachfolgenden Fulguration ein Schimmer von Hoffnung auf Erfolg gegeben schien.

Die Behandlung bestand zunächst in möglichst radicaler Operation, dann wurde das Wundbett fulgurirt, je nach der Lage des Falles 12—60 Minuten. Ich kann unmöglich in diesen wenigen Minuten auf die Details der Technik eingehen, ich will nur kurz erwähnen, dass uns theoretische Ueberlegung und auch der Augenschein überzeugte, dass nicht die langen Funken die wirksamsten sind, sondern gerade die aus kurzer Entfernung überspringenden. Je geringer die Luftstrecke ist, die der Funke von der Elektrode zum Körper zu durchschlagen hat, desto grösser die Wirkung. Herr Ingenieur Grisson, der uns in dankenswerther Weise in den physikalischen und technischen Fragen unterstützt hat, ist der Ueberzeugung, dass nicht der Grad der Spannung das Wesentliche ist, sondern die Stromstärke und vor allem die Frequenz des Wechselstromes. Den Kohlensäurekühlstrom haben wir meist nicht angewandt, zunächst nicht bei Operationen an Mund und Hals wegen der Gefahr der CO_2-Intoxication durch die Einathmung.

Von einem besonderen Vortheil der CO_2-Kühlung konnten wir uns nicht recht überzeugen. Einerseits ist die durch den Blitzfunken verursachte Verbrennung und nur ganz oberflächliche Verschorfung nicht so hochgradig, dass sie uns als Nachtheil erschien, andererseits ist die Blutung entschieden stärker unter CO_2-Anwendung und das durch den Luftstrom herumgespritzte Blut ist eine grosse Belästigung.

Herr Funke (Wien): Ueber Einwirkung von Radium auf maligne Geschwülste. M. H.! Gestatten Sie mir, dass ich Ihnen in aller Kürze über meine Erfahrungen, die ich bei der Bestrahlung maligner Geschwülste mit Radium gewonnen habe, referire. Vor ca. 2 Jahren habe ich mit den Versuchen begonnen und verwende als Einzeldosis 20 Milligramm reines Radiumbromid,

welches in einem Glasröhrchen eingeschmolzen ist. Ich legte von vornherein das Hauptgewicht auf eine möglichst langdauernde Bestrahlung und lasse das Radium stunden-, ja tagelang auf die Tumoren oder die nach Operationen gesetzten Wundflächen einwirken.

Vorerst verwendete ich es bei inoperablen Geschwülsten, Carcinom und Sarkom und machte die Beobachtung, dass ein sehr rasch wachsendes, recidivirendes Rundzellensarkom der rechten Brustwand von der Grösse eines Hühnereies in 14 Tagen vollständig zerstört war und an dieser Stelle nicht mehr recidivirte. Der Tumor wurde täglich 10 Stunden bestrahlt. Patientin ist mehrere Monate später an multiplen inneren Metastasen zu Grunde gegangen. Ebenso wurde ein über faustgrosses Carcinom der rechten Halsseite bei einem 71jähr. Patienten durch permanente Bestrahlung in 4 Wochen vollständig zerstört und als der Patient später einer Pneumonie erlag, konnte der Obducent in dem derben schwieligen Narbengewebe kein Carcinom mehr nachweisen. Interessant war bei dem Patienten auch die Beobachtung, dass die vorher bestandenen intensiven Blutungen aus dem exulcerirten Tumor sofort sistirten und sich nicht mehr wiederholten.

Ermuthigt durch diese Beobachtungen habe ich das Radium nun auch bei operablen Geschwülsten angewendet und zwar hauptsächlich in Fällen, bei denen sonst verstümmelnde Operationen nothwendig gewesen wären, also bei den Tumoren des Ober- und Unterkiefers und der Zunge. Der Weg, den ich einschlug, war folgender: Zerstörung kleiner Tumoren durch das Radium ohne Operation, oder aber ich gehe so vor, dass ich den Tumor vom Mund aus möglichst schonend entferne, Knochenhöhlen mit dem scharfen Löffel reinige und die Wundhöhle behufs Blutstillung vorerst tamponire. Bereits am 2. Tage wird mit der Radiumbehandlung begonnen. Das Röhrchen wird direct auf die Wunde gelegt und bleibt so lange liegen, bis an dieser Stelle ein graugelbes Radiumgeschwür entstanden ist. Das Radium scheint nun keine besondere Fernwirkung zu besitzen, nur dort, wo es direct dem Gewebe aufliegt, zerstört es noch vorhandene Tumormassen und erzeugt bei normalem Gewebe ein typisches, graugelbes Radiumgeschwür, bei länger dauernder Einwirkung auf Knochengewebe oberflächliche Nekrosen. Es scheint aber auch keine besondere Tiefenwirkung zu besitzen. Zerstört man Tumorgewebe durch das Radium, dann muss man täglich das nekrotische Gewebe entfernen und das Radium stets direkt auf lebendes Gewebe einwirken lassen. Die Bestrahlung einer grössern Wundhöhle, also z. B. nach einem Oberkiefer-Carcinom nimmt bei der geringen Quantität von Radium ziemlich viel Zeit in Anspruch und wiederholt musste ich in einem solchen Fall da und dort kleine Recidiven mit der Hohlscheere oder dem scharfen Löffel entfernen. Schliesslich ist es mir aber doch gelungen, die ganze Höhle gründlich zu bestrahlen und seit Monaten ist der Patient vollkommen recidivfrei und hat sich nach der schmerzhaften Kur rasch erholt. Wesentlich einfacher gestaltet sich die Behandlung flacher Carcinome der Mundschleimhaut. Diese werden mit der Pincette und Hohlscheere entfernt und die Wundfläche nun so lange mit Radium bestrahlt, bis dieselbe in ein graugelbes Geschwür umgewandelt ist.

In einem Fall von recidivirendem jungen Carcinom, bei dem man mehr

als die Hälfte der Zunge hätte entfernen müssen, ging ich in der Weise vor, dass ich das Ca. entfernte und nun die Radiumkapsel in die Zungensubstanz einnähte und daselbst 24 Stunden liess. Nach Lüftung einer Naht wurde das Röhrchen entfernt, ohne dass man vorerst irgend eine Reaction merkte. Erst nach einigen Tagen wurden grosse Fetzen nekrotischen Gewebes ausgestossen, worauf noch die ganze Umgebung der Naht intensiv bestrahlt wurde. Interessant ist die Beobachtung, dass die Patienten auf das Radium ganz verschieden reagiren. Bei manchen Patienten gelingt es schon in wenigen Stunden ein typisches Radiumgeschwür zu erzeugen, während andere Patienten nur ungemein langsam reagiren und das Radium tagelang einwirken muss, um denselben Effekt zu erzielen.

Die Wirkung, resp. das Entstehen des Radiumgeschwürs äussert sich durch lebhafte Schmerzen, die sich im acuten Stadium gewöhnlich zu einer Intensität steigern, dass wir stets zum Morphium greifen mussten. Bei Bestrahlungen der Mundhöhle sind ausstrahlende, bohrende Kopfschmerzen, sowie ein intensiver Foetor ex ore eine stete Begleiterscheinung. Ein weiterer Nachtheil der Radiumbehandlung ist die geringe Heilungstendenz eines Radiumgeschwürs, welches oft erst in vielen Wochen, ja Monaten zur Heilung kommt und zwar unter Bildung einer mässig derben, fast weissen Narbe. Die Behandlung eines Radiumgeschwürs soll eine möglichst indifferente sein, alle reizenden Medicamente, so besonders Jodpräparate erzeugten ungemein heftige Schmerzen.

Resumire ich nun meine Erfahrungen, so kann ich sagen: Das Radium ist im Stande, bei intensiver Bestrahlung selbst grössere Tumoren, Carcinom und Sarkom gründlich zu zerstören. Die regionären Lymphdrüsen müssen nach wie vor auf operativem Wege entfernt werden.

Indicirt erscheint diese Behandlungsmethode hauptsächlich für solche Fälle, bei denen sonst verstümmelnde Operationen ausgeführt werden müssten.

Die Bestrahlung der Wundflächen nach Operationen muss eine sehr intensive sein, und muss so lange fortgesetzt werden, bis ein typisches graugelbes Radiumgeschwür erzeugt ist. Niemals habe ich auf dem Grund eines Radiumgeschwürs oder einer Narbe nach einem solchen ein Recidiv auftreten gesehen.

M. H.! Ich bin mir wohl bewusst, dass meine Beobachtungszeit eine viel zu kurze ist um von Dauerheilungen zu sprechen, ich habe mich nur darauf beschränkt, Ihnen meine Erfahrungen mitzutheilen. Immerhin aber kann ich behaupten, dass ich in einigen Fällen dasselbe erreicht habe, was ich nur durch sehr unzureichende und verstümmelnde Operationen erreicht hätte: nämlich eine vorläufige Heilung und dieser Grund allein veranlasst mich, Ihnen die Radiumbehandlung bei malignen Tumoren zur Nachprüfung zu empfehlen.

Erwähnen will ich noch, dass sämmtliche histologischen Untersuchungen vor und während der Behandlung im pathologisch-anatomischen Institut des Prof. Paltauf ausgeführt wurden.

Herr Abel (Berlin): M. H.! Ich erlaube mir, Ihre Aufmerksamkeit auf ein neues Instrumentarium zur Fulguration zu lenken, welches oben ausgestellt ist, und welches hier von der Allgemeinen Elektricitäts-Gesellschaft in Berlin auf meine Anregung durch den bekannten Röntgenphysiker Heinz Bauer neu

installirt worden ist. Es enthält so viele principielle physikalische Aenderungen gegenüber dem bisherigen Instrumentarium, dass ich darauf hier nicht eingehen kann. In der nächsten Nummer der Deutschen Medicinischen Wochenschrift finden Sie eine ausführliche Beschreibung, welche diejenigen ja lesen können, die sich dafür interessiren.

Ich habe es ebenso gemacht wie Herr Geheimrath Sonnenburg und habe vor drei Wochen Dr. Keating-Hart in Marseille besucht. Ich habe mit ihm über die Neuerung des Instrumentariums gesprochen, und er hat mir zugegeben, dass in seinem Instrumentarium recht viele Unannehmlichkeiten gewesen sind. Ich glaube, dass durch dieses vollkommen veränderte Instrumentarium ein grosser Fortschritt erreicht ist, insbesondere auch schon ein rein äusserlicher, denn ich glaube, dass kein Operateur, namentlich wenn wir erst anfangen, Carcinome, die intraabdominal sind, zu fulguriren, gern ein solches complicirtes Instrumentarium, wie Sie es hier unten vor sich sehen, in seinem Operationszimmer hätte. Wenn Sie oben das Instrumentarium ansehen, so sehen Sie, dass es wie ein kleiner weisser Ofen aussieht, der vollkommen abwaschbar ist, also den Anforderungen, die die Asepsis stellt, genügt, und nicht ein derartiger Staubfänger ist, wie dieses hier. Ausserdem ist eine grosse Reihe von Aenderungen zu verzeichnen. Es ist in erster Linie der Unterbrecher vermieden worden durch Umwandlung des constanten Stromes in Wechselstrom. Dadurch und durch weitere technische Neuerungen ist das erreicht worden, dass man mit Hülfe einer Drosselspule die Leistung reguliren und den Effect am Ampèrometer ablesen kann. Man ist also in der Lage absolut exact zu dosiren. Ich glaube, dass das ein grosser Vortheil ist

Noch eins, m. H., was mir sehr aufgefallen ist, was ich bei Keating-Hart beobachtet habe und auch in einem Falle, den ich selber fulgurirt habe. Dies ist eine Differenz gegen das, was Excellenz Czerny beobachtet hat, und was, glaube ich, doch zur Sprache gebracht werden muss. Ich habe auch mit Keating-Hart darüber gesprochen. Es handelt sich nämlich bei Keating-Hart, wie er mir sagte, nicht darum, Brandwirkungen zu erzielen. In dem Falle, den ich gesehen habe — es war ein ganz colossales, nach unseren Begriffen inoperables Lymphosarkom, vom linken Unterkiefer ausgehend, das auch die Carotis umwachsen hatte — wurde ungefähr 20 Minuten fulgurirt, nachdem das Lymphosarkom freigelegt war. Ich habe aber nicht die Spur von Brandwirkung oder Verschorfung beobachten können, und das ist doch eine sehr auffällige Differenz, die vielleicht in irgend welchem Zusammenhange mit dem Instrumentarium steht. Ich habe in einem Falle von inoperablem Portiocarcinom des Uterus die Fulguration angewandt und habe dieselbe Erscheinung beobachtet, die Keating-Hart beschreibt, nämlich, dass nach ungefähr 20 Minuten Fulguration das vorher fest eingemauerte Carcinom so beweglich war, dass ich daran dachte, vielleicht die Radicaloperation auszuführen. Ich habe es bei dem sehr kachektischen Zustand der Patientin nicht gethan.

Die Auskratzung ging ausserordentlich leicht und, wie auch Keating-Hart betont, es war so gut wie gar keine Blutung. Auch nach der Operation wurde wieder fulgurirt, und die Patientin wachte auf nach der Narkose und war absolut schmerzlos, — also jedenfalls auch eine auffallende Erscheinung,

die, glaube ich, mit der Fulguration zusammenhängt. Die Wissenschaftlichkeit des Dr. Keating-Hart ist eine so grosse und seine Beobachtung eine so exacte und vor allen Dingen seine Vorsicht, ehe er über die Methode veröffentlicht hat — er hat sie ungefähr zwei Jahre studirt, bis er etwas darüber publicirt hat — so anerkennenswerth, dass ich glaube, dass die Methode eine sehr ernste Nachprüfung erfordert.

Auf einen einzigen Punkt darf ich mir noch erlauben, aufmerksam zu machen, nämlich dass die Fulguration ein sehr schwerer, unter Umständen lebensgefährlicher Eingriff ist — darüber darf man sich nicht täuschen, und darüber darf man die Patienten nicht täuschen — und das wird um so mehr der Fall sein, wenn wir erst an tiefer gelegene Carcinome herangehen und wenn namentlich tiefer gelegene Nerven, die lebenswichtige Organe beeinflussen, von den starken Blitzen getroffen werden.

Herr E. Rosenkranz (Berlin): M. H.! Gestatten Sie mir einige Bemerkungen für die Priorität Keating-Hart's, dessen Methode ich bei ihm selbst in Marseille und bei Excellenz v. Czerny in Heidelberg kennen zu lernen Gelegenheit hatte; Keating-Hart bittet mich in einem Briefe ihn gegen die Prioritätsangriffe Strebel's zu vertheidigen und ich halte es für angebracht, auch an dieser Stelle davon zu sprechen. Strebel giebt an, durch kürzere Funken, die vielleicht weniger Spannung, aber grössere Intensität haben, eine Zerstörung des kranken Gewebes zu erstreben; Dr. Schulze wendet, wie er eben erzählte, neuerdings diese Funken entgegen den Intentionen Keating-Hart's ebenfalls an. Hierbei wird im wesentlichen eine kaustische Wirkung erzielt. Keating-Hart ging aber davon aus, diese Wirkung auszuschalten; er wandte lange, durch Kohlensäurestrom gekühlte Funken an. Als er sah, dass die ursprünglich auch von ihm erhoffte directe Zerstörung des Krebsgewebes unzureichend war, erhöhte er nicht die Wirksamkeit der Funken durch Ausnutzung ihrer kaustischen Möglichkeiten, sondern begann die Combination von chirurgischer Eliminirung des kranken Gewebes mit der elektrischen Beeinflussung; hier liegt das völlig Neue des Keating-Hart'schen Vorgehens. Er glaubt bei der Erklärung der günstigen Wirkung auch nicht mehr so sehr an eine elektive Zerstörung des Carcinoms, als vielmehr an eine enorme „Vitalisirung" des gesunden Gewebes; hiermit ist vielleicht auch die starke, nach der Fulguration einsetzende Lymphorrhoe in Zusammenhang zu bringen.

Durch die von Keating-Hart geschaffene Combination von Chirurgie und Elektrotherapie sind auch erst die tiefer liegenden Carcinome dem Funken der Teslaströme zugänglich gemacht worden.

Die Wunden können in den dazu geeigneten Fällen (Mammacarcinome) übrigens doch primär geschlossen werden, man muss nur breit drainiren, ich habe bei Keating-Hart eine Reihe auf diese Weise primär geheilter Wunden gesehen.

Vorsitzender (den Redner unterbrechend): Der Gegner ist nicht anwesend, da können wir keine Streitigkeiten auskämpfen.

Herr Krumm (Karlsruhe): M. H.! Ich bin mit College Benckiser im Januar auch in Marseille gewesen, um mir das Verfahren anzusehen. Wir

haben die Ergebnisse unserer Reise in der Deutschen medicinischen Wochenschrift (1908, No. 10) niedergelegt. Ich will aber darauf garnicht näher eingehen, ich will nur hervorheben, dass die sog. Kühlung der Funken ein ganz wesentlicher Punkt des Verfahrens ist. Keating-Hart ist ja allerdings auch von den hochgespannten, hochfrequenten Strömen, die vor ihm Rivière, Bergonnié u. s. w. angewendet haben, ausgegangen, aber die Schorfbildung, die langsame Abstossung der Tumorreste, hat die Heilung sehr verzögert, die Wirkung hat ihn unbefriedigt gelassen; erst durch die Einführung der Kühlung, wodurch jede Brandschorfbildung vermieden wird, und durch die Combination der Fulguration mit dem operativen Eingriff ist es ihm möglich gewesen, seine Erfolge zu erzielen. Ich möchte also nochmals hervorheben, dass eine genügende Kühlung der Funken wichtig und wesentlich zu sein scheint. Es wird dadurch eine Schorfbildung vermieden, wenn uns die Art und Weise, wie dies geschieht, auch noch unklar ist. Ich habe in der Deutschen medicinischen Wochenschrift eine Mammaamputation beschrieben. Es ist da in der ganzen grossen Wunde, obgleich $^1/_2$ Stunde fulgurirt wurde, von einer Schorfbildung keine Rede gewesen, es ist wohl zu einer leichten charakteristischen Verfärbung der Gewebe, die wir ja beschrieben haben, nicht aber zur Schorfbildung gekommen.

Ich kann hinzufügen, dass nach einer Mittheilung, die ich heute von Keating-Hart bekommen habe, die Patientin, deren Operation ich beigewohnt habe, wobei es sich, wie Sie sich vielleicht erinnern, um einen Fall handelte, den ich operativ nicht mehr angegriffen hätte, weil die Dissemination in der Umgebung des Carcinomknotens zu ausgedehnt war, heute geheilt ist. Auch die Patientin, die das ausgedehnte Stirncarcinom hatte, ist heute geheilt. Es sind das natürlich keine Dauererfolge. Aber ich möchte doch auch an dieser Stelle meiner festen Ueberzeugung Ausdruck geben, dass 1. das Verfahren nach Keating-Hart etwas Neues darstellt, und dass es nöthig ist, es nachzuprüfen und zu prüfen, ob das, was Keating-Hart von seinem Verfahren verspricht, richtig ist. Man riskirt dabei nichts. Im schlimmsten Fall riskirt man eine Enttäuschung eines Patienten, der vielleicht hoffte, geheilt zu werden, aber das kommt bei anderen Verfahren auch vor. Besser als Kauterisation und besser als die Morphiumspritze ist dieses Verfahren sicher. Ebenso sicher ist, dass es sich um etwas Neues handelt, das unsere grösste Beachtung verdient.

Herr Perthes (Leipzig): M. H.! Die Bemerkung Excellenz Czerny's, dass die Fulguration günstiger einwirkt als die Röntgenstrahlen, veranlasst mich zu einer ganz kurzen Mittheilung. Im Jahre 1904 konnte ich Ihnen hier einige Heilungen von oberflächlichen Carcinomen und Lippencarcinomen durch Röntgenstrahlen vorstellen. Ich habe natürlich verfolgt, was aus den Kranken geworden ist. Dabei hat sich gezeigt, dass die Mehrzahl bis jetzt recidivfrei geblieben ist. Ich verfüge über mehrere Fälle von mikroskopisch nachgewiesenen Lippencarcinomen, die 3 Jahre recidivfrei sind. Der eine Patient, ein alter 78jähriger Herr, den Sie hier gesehen haben, mit mikroskopisch nachgewiesenem, ausgedehntem Lippencarcinom war an diesem 1. Januar $4^1/_2$ Jahre recidivfrei. Es ist also möglich, durch die Röntgenbestrahlung Lippencarcinome zu einer 4 Jahre dauernden Heilung zu bringen, was von der Fulguration noch zu beweisen ist.

Ich habe damals auch den Versuch gemacht, bei inoperablen Carcinomen das, was für das Messer zu erreichen war, wegzunehmen und dann bei der Operation selbst die offene Wunde einer einmaligen intensiven Bestrahlung zu unterziehen, anscheinend mit günstigem Erfolge, habe aber diesen Versuch mangels einer grösseren Krankenabtheilung nicht fortsetzen können.

Herr Steinthal (Stuttgart): „Zur Prognose der Brustkrebse".*)

(Schluss der Sitzung 1¼ Uhr.)

Dienstag, den 21. April. Nachmittags 2 Uhr.

6) Herr Kocher (Bern): „Zur Technik der Transplantation der Schilddrüse.**)

Herr Payr (Greifswald): M. H.! Als ich Ihnen vor 2 Jahren experimentelle Untersuchungen über die Transplantation der Schilddrüse in die Milz mittheilte und bereits in der Lage war, über einen Fall einer derartigen Operation am Menschen zu berichten, gab ich Ihnen zu gleicher Zeit das Versprechen, nach einer gewissen Zeit, die nicht zu kurz zu wählen ist, ein wahrheitsgetreues Bild über den weiteren Verlauf des Falles zu geben.

Es sind jetzt seit dem Eingriff 28 Monate verflossen, eine Zeit, die sicherlich weit über die Beobachtungszeit der meisten in der Literatur niedergelegten Schilddrüsentransplantationen hinausgeht. Ich möchte nur nebenbei erwähnen, dass in der Mehrzahl der Fälle die Berichte mit 6 Monaten, mit 12 Monaten, in ganz seltenen Fällen mit 1½ Jahren abgeschlossen werden.

Das Kind, das ich damals operirt habe, hat sich in den ersten Monaten nach der Schilddrüsentransplantation, wie ich Ihnen das selbst noch an Bildern und Photographien zeigen konnte, glänzend entwickelt, und zwar nicht nur intellectuell grosse Fortschritte gezeigt, sondern auch somatisch wesentlich zugenommen. Worauf die somatische Besserung beruht, darauf komme ich gleich zu sprechen.

Es war in jenem Falle besonders auffällig, dass sich eine Besserung der intellectuellen Qualitäten in relativ kurzer Zeit, eben in 2—3 Monaten schon zeigte, weil es ein besonders ungünstiger Fall war, weil es ein Fall war, in dem eine interne Schilddrüsentherapie, 3 Jahre hindurch mit allem Fleiss fortgesetzt, beinahe zu keinem Resultat geführt hatte. Es war der Fall deshalb besonders bemerkenswerth, weil das Kind als thierisch zu bezeichnen war, gar keine Beweise von irgend einer Intelligenz sichtbar waren, nicht sitzen, nicht gehen, nur kriechen konnte. Das Kind reagirte auf gar keinen Reiz; es hatte kein Interesse für Lichtempfindungen, es hatte kein Interesse für blinkende, glänzende Gegenstände, und gerade deshalb, und weil die interne

*) S. Grössere Vorträge und Abhandlungen. Theil II.
**) Desgleichen.

Schilddrüsentherapie beinahe versagt hatte, war es erfreulich, dass sich bei dem Kinde deutliche Zeichen von Intelligenz einstellten.

Besonders merkwürdig war, dass das Kind, das früher nur unarticulirte Laute ausgestossen hatte, anfing, einige, wenn auch wenige, Worte zu sprechen.

Die Operation, m. H., ist im December des Jahres 1905 gemacht worden. Im April des Jahres 1906 habe ich hier über dieselbe berichtet, und im September 1906, also nach 9 Monaten, einen Nachtragsbericht im Langenbeck'schen Archiv über den Fall erscheinen lassen.

Das Auffallende war bis dahin, kurz zusammengefasst, folgendes: Bedeutendes Längenwachsthum, und zwar um 12 cm in 9 Monaten; bedeutende Gewichtszunahme, und zwar eine Zunahme, die das physiologische Jahresausmaass bedeutend überschritten hat, endlich das Erlernen einiger Worte und vor allem ein auffallendes Interesse an allen nur möglichen Dingen. Die intellectuellen Qualitäten des Kindes wurden häufig untersucht, es wurde genau darüber Buch geführt, und auch in der späteren Folge hat man sich damit, so weit es möglich war, beschäftigt.

Ich will nun über den Fall kurz weiter berichten. Ich muss aber dabei intellectuelle Qualitäten und somatische scheiden, und so möchte ich denn erwähnen, dass bis zum Januar 1908 eine Längenzunahme des Kindes zu constatiren war, und dass bis zum Hochsommer und Herbst des Jahres 1907 auch eine ganz constante Gewichtszunahme des Kindes zu constatiren war, und was für Sie vielleicht nicht uninteressant ist, ist folgendes. Die normale Durchschnittskörperlänge eines Kindes im Alter von 8 Jahren — so alt ist das betreffende Kind jetzt — beträgt ca. 110—112 cm, und die Länge, die das Kind bis heute erreicht hat, ist 104—105 cm. Man kann also nicht sagen, dass das Längenwachsthum des Kindes zur Zeit allzusehr hinter dem eines normalen zurücksteht. Ebenso verhält es sich mit dem Gewicht. Ich habe gesagt, dass etwa seit $^1/_2$ Jahr die regelmässige Gewichtszunahme sistirt hat, und die Ursache dafür möchte ich auf eine schwere Darmerkrankung, die das Kind im vergangenen Sommer durchgemacht hat, zurückführen. Es war ein schwerer infectiöser Darmkatarrh mit 3 Recidiven, der das Kind rapid abmagern machte, und nach dem sich das Kind nicht mehr so erholt hat wie vorher. Und was weiter interessant ist: es sind seit diesem Darmkatarrh allgemeine Lymphdrüsenschwellungen zurückgeblieben, und die früher nie palpable Milz ist seitdem palpabel. Trotzdem hat das Kind Anfang 1908 ein Gewicht von 19400 g erreicht, was dem Durchschnittsgewicht eines gleichalterigen normalen Kindes entspricht!

Haarwuchs, Nagel- und Zahnentwickelung zeigten bedeutende Fortschritte, die Haut wurde vollkommen normal.

Was die intellectuellen Qualitäten des Kindes anlangt, so haben dieselben laut meinen Beobachtungen und laut den Berichten des behandelnden Arztes, eines sehr tüchtigen Kinderarztes, gleichwohl constant zugenommen, wenn auch die Beurtheilung von intellectuellen Qualitäten schwierig ist. Aber eins muss ich ganz offen sagen, dass der Erfolg in intellectueller Beziehung entschieden weit hinter dem zurückgeblieben ist, was man damals nach den ersten Monaten annehmen konnte. Vor allem hat das Kind nicht mehr sprechen

gelernt, als es in den ersten 5—6 Monaten gelernt hat, und ich halte nach dem, was ich heute von dem Fall weiss, für ausgeschlossen, dass das Kind zu einer normalen Intelligenz kommt. Ich glaube nicht, dass das Kind lesen und schreiben lernen wird, obwohl es hohes Interesse für alle nur möglichen Dinge des täglichen Lebens hat, obwohl es Urtheilskraft und Urtheilsvermögen zeigt, z. B. Personen, eine Gasse, ein Haus, eine Wohnung, in der es schon einmal war, wiedererkennt. Sicher aber ist, dass das Kind bis jetzt laut eben erhaltener Mittheilung des behandelnden Arztes kein Recidiv seines Myxödems aufweist, was wohl nur im Sinne einer Function des transplantirten Schilddrüsenstückes zu deuten ist.

Man muss daher sagen, dass das Schicksal dieser Schilddrüsentransplantation in die Milz nicht dasselbe ist, wie von sonst so vielen Transplantationen der Schilddrüse, von denen man gehört hat, dass nach einer gewissen Zeit der Erfolg ein negativer war und dass man sich veranlasst sah, weitere Transplantationen von Schilddrüsengeweben vorzunehmen. Aber der Erfolg ist kein vollkommner; man würde sich da einer Täuschung hingeben, und ich glaube nun noch berechtigt zu sein, Ihnen meine Ansicht auseinanderzusetzen, warum der Erfolg kein vollständiger, warum er kein besserer ist, kein idealer.

Unsere heutigen Kenntnisse über die Schilddrüsentransplantation laufen wohl alle mit wenigen Ausnahmen dahin zusammen, dass es möglich ist, eine Schilddrüse zu transplantiren, und zwar mit Erhaltung wenigstens eines Theiles der Function. Es handelt sich nun sehr darum, in was für Fällen man transplantirt, ob das Fälle von Cachexia strumipriva sind, ob das Fälle von congenitalem Myxödem sind, oder ob das Mischfälle von Myxödem mit Cretinismus sind, denn wir wissen gerade jetzt in neuester Zeit aus den Untersuchungen von Schulz und Zingerle, dass bei Cretinismus schwere Veränderungen im Centralnervensystem, speciell im Grosshirn, sich fast in jedem Falle nachweisen lassen.

Ich glaube nun, dass gegenüber Fällen, bei denen Myxödem mit Cretinismus combinirt ist, die Aussichten einer Schilddrüsentransplantation, wohin man sie immer macht, beschränkte sind, weil vielleicht das, was durch den Schilddrüsenmangel allein bedingt ist, corrigirt werden kann, aber die schwere Störung im Centralnervensystem dadurch wahrscheinlich nicht beeinflusst wird.

Was nun die Technik des Verfahrens anlangt, so ist es selbstverständlich, dass der Versuch der Implantation in die Milz nur zu dem Zwecke unternommen wurde, möglichst günstige Ernährungsbedingungen zu schaffen. Wenn es sich zeigt — ich habe ja selbst derartige Versuche zum ersten Male gemacht —, dass das Knochenmark in gleicher Weise für die Ernährung des transplantirten Gewebes sorgt, so ist selbstverständlich diese Methode einfacher, ungefährlicher, unbedenklicher, und es werden sich viel mehr Chirurgen zu ihr entschliessen, als zu einer Implantation in die Milz.

Uebrigens habe ich einen Vorschlag zu machen, falls man die Implantation in die Milz doch gelegentlich einmal wieder ausführen sollte. Man kann ja den Eingriff zweizeitig machen, beim ersten Eingriff die Milz mit den Bauchdecken in Verbindung bringen und dann beim zweiten Eingriff erst die Im-

plantation in die Milz machen und wenigstens die Gefahr — vor der doch vielleicht manche zurückschrecken — einer intraperitonealen Blutung beseitigen.

Herr Garrè (Bonn): Herr Professor Kocher hat erwähnt, dass auch die Glandulae parathyreoideae, die Epithelkörperchen in gleicher Weise in den Knochen verpflanzt werden können. Ich habe diesen Weg vor Kurzem, im Februar, beschritten. Bei der Kürze der Zeit kann von einem Endresultat nicht die Rede sein. Ich will nur erwähnen, dass bei einer Patientin, bei der Schede eine grössere Schilddrüsenoperation gemacht hat, Erscheinungen von chronischer Tetanie zurückblieben, die ich glaubte, auf den Ausfall der Epithelkörperchen zurückführen zu dürfen. Das hat mich veranlasst, von einer Basedow-Patientin ein Epithelkörperchen in ähnlicher Weise zu verpflanzen, wie Kocher dies gemacht hat. Allerdings den besseren Weg in die Metaphyse habe ich nicht gewählt, sondern ich bin in die Diaphyse eingegangen und habe hier diese Epithelkörperchen eingelagert. Der Patientin geht es nach einem Bericht von letzter Woche wesentlich besser. Ob das Resorptionserscheinungen sind, oder ob da von einer Einheilung schon die Rede ist, das müssen wir dahin gestellt sein lassen. Die Epithelkörperchen müssen mit ihren bindegewebigen Umhüllungen verpflanzt werden. Wir können nicht das Gewebe anfrischen, denn diese Körperchen sind viel zu klein, als dass wir da noch etwa mit der Scheere daran hantiren können. Möglicherweise heilen sie aber leicht ein, weil sie so locker und so lose mit der Schilddrüse verbunden sind und vielleicht weniger Anspruch auf Blutcirculation machen.

Eine Schwierigkeit hat sich ergeben: das kleine Epithelkörperchen war deutlich zu sehen an der durchbluteten Schilddrüse und es war sehr schwer aufzufinden an der herausgenommenen Schilddrüse. Deshalb dürfte es sich auch empfehlen, das Körperchen mit einer Nadel zu markiren und es noch zu übertragen, bevor die Gefässe der Schilddrüse durchströmt sind.

Das, was zum Schluss Herr College Payr über die Dauererfolge gesagt hat, lässt vielleicht doch auch vermuthen, dass die Methode der Transplantation von kleinen Schilddrüsentheilen in die Milz oder in das Knochenmark nicht ausreichend sein dürfte, um eine vollkommene schwere Kachexie mit tetanischen Erscheinungen zu beseitigen. Deshalb darf ich mir vielleicht erlauben, auf die Organtransplantation hinzuweisen und kurz zu erwähnen, was bis dahin meine Assistenten, Herr Dr. Stich an der Spitze, für Resultate in der letzten Zeit erzielt haben. Wir haben zehnmal die Schilddrüse bei Hunden mit Hülfe der Gefässnaht verpflanzt, und in drei Fällen ist es ohne jeden Zweifel gelungen, eine ganze Schilddrüsenhälfte lebensfähig Monate lang zu erhalten. Die Schilddrüsenhälfte ist so eingenäht, dass die Arteriennaht angelegt und eine Venennaht circulär angelegt wurde. Es wurde die ganze Schilddrüse entfernt und dann die rechte Seite auf die linke Seite verpflanzt, also eine Autoplastik gemacht und da, wo wir die Arterie nicht mit einer entsprechenden Arterie gleichen Lumens verbinden können, wird ein kleines Dreieck aus der Hauptarterie ausgeschnitten, so dass man die Einpflanzung derart macht, dass auf der Carotis zum Beispiel in einen Spalt hinein ein derartiger Lappen von der Arterie eingesetzt wird. Das ist wichtig, das hat Carrel empfohlen, und

wir konnten die Schwierigkeiten einer circulären Gefässvereinigung bei ungleichem Lumen beseitigen.

So meine ich, dass nach dieser Methode, die im Hinblick auf die grosse Sicherheit, die man mit der Arteriennaht erzielt, es möglich sein wird, Basedow'sche Schilddrüse, die man herausnimmt, auf kachektische, thyreoprive Individuen zu übertragen. Ich denke zunächst nicht daran, die ganze Schilddrüsenhälfte zu nehmen, sondern es lässt sich doch auch sehr wohl machen, dass man nur einen Theil nimmt, vielleicht das obere Horn mit Art. und Vena superior, indem man diese mit gleichgrossen analogen Aesten circulär vereinigt, oder in die Carotis oder Jugularis einpflanzt. — Solche rein technische Fragen werden unschwer ihre Lösung finden.

Jedenfalls, und das ist wichtig, haben unsere Experimente mit der Gefässnaht die Feuerprobe bestanden, indem nachher nach Monaten die Exstirpation dieser Schilddrüse beim Hunde sofort tödtliche Tetanie und Kachexie zur Folge hatte, und endlich dadurch, dass die histologische Untersuchung dieser durch die Gefässnaht implantirten Schilddrüsen durchaus normale Verhältnisse zeigte.

Herr Czerny (Heidelberg): Herr College Kocher hat seine Verwunderung darüber ausgesprochen, dass keine Mittheilung über Implantation von Schilddrüsen in die Milz weiter in der Litteratur verzeichnet sind. Nun, ich habe eine Transplantation eines Schilddrüsenstückchens in die Milz gemacht, aber es ist nicht ganz angenehm, so etwas zu publiciren, wenn sich die physiologische Unterlage verschoben hat. Es war nämlich im Januar vor einem Jahre, da machte ich die Totalexstirpation einer carcinomatösen Schilddrüse, nebenbei gesagt in einem Falle von Metaplasie des Tumors, der ursprünglich gutartig zu sein schien, aber zweimal recidivirt war. Der junge Mann bekam eine ganz acute schwere Tetanie. Die innere Behandlung mit Schilddrüsensubstanz war ganz ergebnislos. Ich bekam durch die Güte des Herrn Collegen Narath am dritten Tage der Erkrankung eine frisch exstirpirte hyperplastische etwas colloid entartete Schilddrüse. Ich hatte den Patienten vorbereitet und machte sofort die Transplantation eines halbfingerlangen Stückes von dieser Schilddrüse in die Milz nach der Methode des Herrn Collegen Payr. Soweit schien alles gut gelungen. Merkwürdigerweise besserte sich die Tetanie in den nächsten zwei Tagen entschieden, sodass ich etwas zweifelhaft wurde, ob es allein die Epithelkörperchen sind, die eine Bedeutung für die Tetanie haben. Aber dann trat eine Pneumonie ein, an der Patient zu Grunde ging.

Die Untersuchung des Präparates, die Herr Dr. Eloesser, der augenblicklich an der Kieler Klinik thätig ist, gemacht hat, ergab wenigstens durch Färbemethoden eine richtige Einheilung der transplantirten Schilddrüsensubstanz in die Milz.

Ich werde den Fall, der vielleicht doch physiologisch interessant ist, ausführlich mittheilen lassen.

Herr Müller (Rostock): M. H.! Darf ich Ihnen nur mit zwei Worten sagen, dass ich die Methode von Herrn Collegen Kocher bereits zweimal am Lebenden ungefähr genau in derselben Weise ausgeführt habe. Der eine Fall ist beinahe zwei Jahre alt. Ich habe nur die kleine Modification angewendet

— es ist nebenbei gesagt nicht publicirt —, dass ich nicht bloss das Periost gespalten, sondern einen ganz dünnen Corticalschicht-Deckel aufgeklappt habe. Im übrigen bin ich ganz genau so verfahren. Von dem einen Fall, der jetzt beinahe zwei Jahre nach der Operation lebt, habe ich den Eindruck, dass alles primär geheilt ist. Ob die Schilddrüse functionsfähig eingeheilt ist, ist in diesem Falle sehr schwer zu beurtheilen. Aber es ist ein Patient, den zufällig Herr College Garrè auch kennt und der mit Schilddrüsenfütterung jahrelang schon aus einem grunzenden Wesen, das kaum einen Laut von sich geben konnte, sich wenigstens soweit gebessert hatte, dass es mit anderen Wesen existiren konnte. Er ist jetzt 18 Jahre alt und hat das Aussehen eines Vierjährigen. Die Umgebung des Knaben glaubt, dass nach der Implantation sowohl somatisch wie intellectuell eine wesentliche Veränderung vor sich gegangen sei. Ich bin zu skeptisch, als dass ich das ohne weiteres bestätigen könnte; aber der Knabe, der früher eigentlich kaum etwas von sich gab, ist doch jetzt imstande, Gedichte auswendig zu lernen; er hat früher, wenn man ihn fragte, was willst du werden, in etwas lallender Weise von sich gegeben: Dadat (Soldat), und nach der Transplantation hat er fest behauptet, er wolle „Professor" werden.

Der zweite Fall, meine Herren, betrifft ein kleines Kind mit den ausgesprochenen Veränderungen, wie sie bei Myxoedema infantile charakteristisch sind. Der Fall ist aber auch erst drei Monate alt.

Ich habe auch hier genau die Operation am Menschen gemacht wie Herr College Kocher sie vorgeschlagen hat. Wie die Veränderungen vor sich gehen werden, darüber bin ich gern bereit einmal später zu berichten. Ich bezweifele, dass die intellectuellen Veränderungen in einer grossen Zahl von Fällen so auffallend sind, dass wir wirklich sagen können, es ist ein der Heilung nahe kommender Zustand.

Herr Moskowicz (Wien): M. H.! Ich habe vor einem Monat in der Wiener Gesellschaft der Aerzte ein Kind demonstrirt, bei dem ich ungefähr vier Monate vorher eine Schilddrüse eingepflanzt hatte. Es hat sich um ein schweres Myxödem gehandelt. Das Kind ist dann im Laufe dieser ersten vier Monate um 5 cm gewachsen und hat ganz deutliche Fortschritte in der Intelligenz zu verzeichnen.

Ich bin bei der Transplantion so vorgegangen, dass ich einen Hautperiostknochenlappen von der Tibia zurückklappte, das Knochenmark ganz auslöffelte, und nun habe ich, in der Annahme, dass das transplantirte Stück doch hauptsächlich durch Saftströmung ernährt wird, die Schilddrüse in ganz dünne Scheibchen getheilt, habe also nicht, wie es Herr Kocher vorgeschlagen hat, in toto ein Stück Schilddrüse eingepflanzt, sondern ganz dünn geschnittene Theile. Ich glaube, dass diese Theilung des Schilddrüsenstückchens von Bedeutung ist für das Ueberdauern namentlich der ersten kritischen Zeit, in der nur die Saftströmung in Betracht kommt.

Herr Freiherr v. Eiselsberg (Wien): Ich habe zweimal Gelegenheit gehabt, ein Epithelkörperchen isolirt zu verpflanzen. Auf den einen Fall, der zu Grunde gegangen ist, gehe ich hier nicht näher ein; er soll ausführlich beschrieben werden. Aber der andere Fall hat einige Bedeutung aus dem Grunde,

weil seit der Zeit $^3/_4$ Jahre verflossen sind. Es handelte sich da um ein damals siebzehnjähriges Mädchen, welches im Jahre 1882, bevor wir also noch auf das Wesen des Myxödems aufmerksam gemacht worden waren, von Professor Billroth operirt worden war, und zwar durch totale Exstirpation der Schilddrüse. Es hat sich damals schon am dritten Tage eine intensive Tetanie daran geschlossen, welche Jahre hindurch andauerte. Ich gehe nicht näher auf die Schwankungen derselben ein. Ich will bloss das eine erwähnen, dass die Fütterung mit Epithelkörperchen, wie sie von Pineles in Wien vorgenommen wurde, der sich ja besondere Verdienste um die Erforschung der parathyreopriven Kachexie erworben hat, gänzlich erfolglos war, und dass auch die inzwischen zur Frau herangereifte Patientin wiederholt, besonders des Winters, an sehr schweren Tetanieanfällen allgemeiner Natur gelitten hat und dass bei ihr auffallend eine ganz enorme Uebererregbarkeit der peripheren Nerven — es wurde am Nervus ulnaris geprüft — nachgewiesen war. Es war schon bei 1 Milliampère eine Kathodenöffnungszuckung nachzuweisen.

Ich habe mir diese Patientin längere Zeit hindurch in die Klinik bestellt gehabt.

Bei den immerhin zahlreich vorkommenden Strumaexstirpationen habe ich niemals den Muth gehabt, ein Epithelkörperchen wissentlich zu entfernen.

Endlich glaubte ich, in einem Falle es thun zu dürfen, wo es sich um eine Patientin handelte, die eine unilaterale Schilddrüsenvergrösserung hatte, welche in einer Cyste bestand. Die andere Schilddrüse war ganz normal, und so nahm ich das obere Epithelkörperchen und verpflanzte es. Ich will gleich sagen, dass diese Patientin, die wir $^3/_4$ Jahre lang auch beobachtet haben, gar keinen Schaden von der Entnahme der Parathyreoidea genommen hat. Es ist nun ganz entschieden eine Besserung der Tetanie aufgetreten, wenn auch keine völlige Heilung, indem allerdings das Chvostek'sche Symptom noch besteht, aber die Patientin fast niemals Krämpfe durchzumachen hat, auch die Kathodenöffnungszuckung tritt erst bei 5 Milliampère ein.

Ich habe diesen Eingriff deshalb unternommen, weil Experimente, die auf meiner Klinik von meinem Assistenten Leichner vorgenommen sind, ergaben, dass die Transplantation der Epithelkörper zwischen die Fascie und Peritoneum erfolgreich ist; die nachträgliche Exstirpation dieser transplantirten Epithelkörper war von einer Tetanie gefolgt. Das war natürlich nicht in allen Fällen, sondern nur in einigen der Fall.

7) Herr v. Haberer (Wien): „Experimentelle Verpflanzung der Nebenniere in die Niere.“*)

Herr Schmieden (Berlin): M. H.! Die Ausführungen des Herrn v. Haberer sind gewiss sehr interessant, und insbesondere das Ergebniss, dass er jetzt Nebennieren transplantiren kann mit Erhaltung ihrer Function.

Als ich seinerzeit, vor etwa 5 oder 6 Jahren, diese Transplantation zum ersten Male veröffentlichte, ging ich von einer etwas anderen Anschauung aus. Ich wollte künstlich die Nebennierenkeime herstellen, die gelegentlich ange-

*) S. Grössere Vorträge und Abhandlungen. Theil II.

boren in der Niere vorkommen, und wollte gleichzeitig die histologische Structur studiren, die sich bei freier Plastik ergab, das heisst, wenn man die Nebenniere ganz frei von einem Individuum in ein anderes hineintransplantirt. Dabei habe ich dann bei einer Reihe von Implantationen beschrieben, dass das Gewebe ganz charakteristische regressive Veränderungen durchmacht, und zwar mit dem Endergebniss, dass es langsam nach 9 bis 10 bis 12 Monaten schliesslich ganz verschwindet. Ich gläube also, dass eine Transplantation der Nebennieren mit freier Plastik bei Thieren ausführbar ist, aber nur zu einem vorübergehenden Erfolg führt. Ich glaubte damals mit Sicherheit Veränderungen an dem Parenchym zu finden, die an die Grawitz'schen Tumoren erinnern, und ich habe hierfür darin einen Beweis erblickt, dass ich gelegentlich auch Pathologen — ohne zu sagen, um was es sich handelt — solche Stücke vorlegte und diese sprachen die Präparate auf den ersten Blick als solche Nebennierentumoren an.

Nun, diese Implantationserfolge sind gelegentlich bestritten worden. Man hat behauptet, es sei kein lebendes Gewebe, das dabei zurückbliebe. Ich komme deswegen darauf hier zurück, um die Behauptung aufrecht zu erhalten, dass es sich doch um lebendes Gewebe handelt, das man nach 9 und 10 Monaten noch in der Niere vorfindet.

Die Versuche des Herrn v. Haberer zeigen ja nun ohne Zweifel, dass man in der That, wenn man das Gewebe dauernd erhalten will und die Function der Nebenniere dabei erhalten will, eine Brücke bestehen lassen muss, die zunächst die Gefässcommunication unterhält zwischen dem Mutterboden und der Pflanzstätte. Aber man kann doch nicht umhin, zu sagen, dass das eine sehr abweichende Methode ist. Es ist eben keine freie Plastik mehr, und das ist gerade rücksichtlich der praktischen Verwendbarkeit einer jeden Organtransplantation doch von grosser Wichtigkeit, eine Methode zu haben, die die freie Plastik gestattet, auch gelegentlich von einem Individuum auf das andere hin. Mir hat damals die Idee vorgeschwebt, dass gerade bei der freien Plastik die Zerstörung der Nerven von grosser Bedeutung sei für das Zugrundegehen des Organs und das Erlöschen der Function eines frei transplantirten Organs. Es liegt nahe, gerade bei der Plastik der Nebenniere daran zu denken, weil ihre Function doch auch sicher von ihrer Innervation abhängig ist und wegen der interessanten Beobachtung, dass bei Akraniern oder Anencephali die Nebennieren atrophisch sind, oder gänzlich fehlen. Vielleicht geben gerade die Versuche, die jetzt von Herrn v. Haberer gemacht worden sind, weitere Aufschlüsse nach dieser Richtung hin.

Herr Stoerk (Wien): Herr Schmieden hat im seinerzeitigen Bericht über die Erfolge seiner Nebennierentransplantationen zweierlei mit der transplantirten Nebennierenrinde in Beziehung stehende Gewebsarten intrarenal sehen zu können geglaubt. Die eine Form bezeichnet er vorwiegend als erhalten gebliebene Reste verpflanzter Nebennierenrinde und die andere als Wucherungsformen, welche er mit den Bildern der Grawitz'schen Tumoren vergleicht.

Die Sache ist vom Standpunkt der Tumorenlehre, speciell für die Lehre von den Grawitz'schen Tumoren, von grösstem Interesse, und es wäre ausser-

ordentlich werthvoll gewesen, wenn es sich bestätigt hätte, was Schmieden damals ausgesagt hat, dass eben die eine Gewebsart, welche er nach seiner Transplantation vorfand, mit den Grawitz'schen Tumoren übereinstimmt. Wir müssen nun aber constatiren, dass einerseits dasjenige, was Schmieden als stehengebliebenes Rindengewebe bezeichnet, thatsächlich demjenigen entspricht, was wir unbedingt als regenerativ hypertrophirtes Rindengewebe bezeichnen müssen. Dasjenige aber, was Schmieden in seinen Ausführungen mit den Formen Grawitz'scher Tumoren vergleicht, entspricht einem uns sehr geläufigen Bilde; jedoch müssen wir Schmieden's Deutung desselben unbedingt anfechten, weil nach unserer recht ausgedehnten diesbezüglichen Erfahrung dieses Gewebe zweifellos nichts anderes ist, als in regressiver Metamorphose begriffenes Rindengewebe. Die Abbildungen, die Schmieden bringt, sind so eindeutig und klar, dass jeder Zweifel vollkommen entfällt.

Wenn man entsprechende Erfahrungen über die histologischen Bilder Grawitz'scher Tumoren besitzt (es ist dazu die Untersuchung möglichst zahlreicher solcher Tumoren erforderlich, weil dieselben ziemlich weitgehende Varianten bieten — ich selbst habe über 120 solche Tumoren untersucht —), so kann man mit Bestimmtheit aussagen, dass eine Aehnlichkeit zwischen dem Gewebe, das Schmieden als ähnlich bezeichnet, und dem Grawitz'schen Tumorengewebe nicht besteht. Weiter können wir auf Grund unseres experimentell gewonnenen Materiales rückhaltlos aussagen, dass dasjenige, was wir immer wieder als intrarenales hypertrophisches Nebennierenrindengewebe zu sehen bekamen, nicht die geringste Aehnlichkeit mit den Bildern der Grawitz'schen Geschwülste zeigt.

Wir müssen daher sagen, dass es sowohl nach dem bisher in der bezüglichen Literatur Mitgetheilten, wie auch nach unseren eigenen Constatirungen bisher noch nicht gelungen ist, durch Verpflanzung von Nebennierengewebe in die Niere Grawitz'sche Tumoren zu erzeugen. Es ist meine persönliche Ansicht, dass das auch weiterhin nicht gelingen wird, weil, wie ich an anderem Orte ausführen werde, die Histogenese der Grawitz'schen Tumoren wohl eine andere sein dürfte, als man sich das bisher seit den grundlegenden Ausführungen Grawitz' fast allgemein vorgestellt hat.

8) Herr Lexer (Königsberg): „Die Verwendung der freien Knochenplastik nebst Versuchen über Gelenkversteifung und Gelenktransplantation.“*)

9) Herr Heidenhain (Worms): „Osteoplastischer Ersatz der Tibiadiaphyse.“

M. H.! Meine Erfahrungen sind weder so zahlreich, noch so grossartig, wie die von Herrn Lexer. Was ich Ihnen hier zeigen wollte, ist meines Erachtens deswegen von Interesse, weil es eine gewisse Vorstellung davon giebt, was denn eigentlich geschieht, wenn wir einen Knochen mit Periost transplantiren. Auch ich glaube nach den zwei Fällen, die ich da habe, dass die Trans-

*) S. Grössere Vorträge und Abhandlungen. Theil II.

plantation von frischen Knochen mit Periost ein Mittel ist, selbst die grössten Röhrenknochendefecte zu ersetzen.

Dem Kinde, das Sie da kommen sehen, habe ich vor 20 Monaten wegen eines myelogenen Sarkoms der Tibia fast die ganze Tibiadiaphyse exstirpirt und habe ihm die Tibia ersetzt durch einen Splitter der anderen Tibia, welcher die ganze Innenfläche der Tibia mit Periost umfasste, und zwar in der ganzen Dicke der Corticalis, so dass die Markhöhle in der ganzen Länge eröffnet war. Dieses Röntgogramm ist 19 Tage nach der Transplantation aufgenommen. Man sieht die Entnahmestelle, und es ist der übertragene Knochen fest am Fusspunkt, oben noch beweglich.

Nach 6 Wochen kam das Kind aus dem Gipsverband und ist umhergelaufen, $3^1/_2$ Monate nach der Transplantation wurde es wieder aufgenommen mit einer Querfractur in dem implantirten Knochen, die man hier als dunkles Band sieht, und man sieht ferner auf dem Röntgogramm, dass der Knochen ganz ausserordentlich stark rareficirt ist. Ich erinnere Sie an die Untersuchungen von Barth, welcher nachwies, dass der Knochen, welcher transplantirt wird, nicht als solcher einheilt, sondern dass er resorbirt wird und nur die Grundlage abgiebt für den Knochen, welcher dann die Function übernimmt. Das ist meines Erachtens aus diesem Röntgogramm ganz deutlich zu ersehen.

Nun habe ich hier weiter noch die Röntgenaufnahmen, welche 20 Monate nach der Operation gemacht worden sind. Da sehen Sie erstens, dass das transplantirte Knochenstück, welches etwa 10 cm Länge hat, nicht gewachsen ist — es kann ja auch nicht wachsen, denn die Knochen wachsen von den Epiphysen aus —, zweitens, dass das Wachsthum von den Epiphysen aus in normaler Weise erfolgt ist, drittens, dass der Knochen unter dem Belastungsdruck sich etwas gebogen hat, denn das Kind ist leider nicht mit Stützapparat gegangen, sondern ohne Stützapparat. Dann sieht man ferner, dass in dem transplantirten Knochenstück sich eine Spongiosa-Architectur entwickelt hat, und hier sehen Sie, dass das implantirte Periost eine Knochenschicht gebildet hat, die sich durch eine helle Linie abscheidet von der dahinter liegenden Hauptknochenmasse. Ich glaube, dass hier das mitplantirte Periost für sich Knochen gebildet hat, und dass die Hauptmasse des Knochens von einem ganz schmalen Streifen Periost gebildet worden ist, welcher bei der Excision der Diaphysenstücke erhalten werden konnte.

Wichtiger fast noch als dieser ist der Fall einer schweren Osteomyelitis tibiae, von welcher ich Ihnen nur die Röntgenplatten zeigen kann. Ein achtjähriger Junge kam am 21. 7. 05 mit multipler acuter Osteomyelitis zur Aufnahme in's Krankenhaus. Humerus, Hüftgelenk und Tibia waren befallen. Die rechte Tibia musste in ganzer Länge aufgemeisselt werden. Sehr umfangreiche Nekrose folgte. Es bildete sich eine grosse Pseudarthrose im Bereiche des oberen Antheiles der Tibiadiaphyse, welche um so schwieriger zu behandeln war, als eine Knochenhöhle im inneren Kopfe der Tibia bestand, welche fistulös in die Pseudarthrose mündete. Sie kennen alle die grossen Schwierigkeiten, solche Höhlen zum Verschluss zu bringen. Die erste Röntgenaufnahme zeigt Ihnen die Pseudarthrose und den Totalsequester, welcher damals zum Theil noch nicht entfernt war. Nachdem Vernarbung bis auf die Fistel eingetreten

war, implantirte ich in die rein bindegewebige Pseudarthrose ein ca. 3 cm breites Knochenstück, welches mit Periost der gesunden linken Tibia entnommen war. Dies Knochenstück fand seine Stütze im Tibiakopf und an der Diaphyse. Zur Implantation hatte ich eine breite Narbe spalten müssen, um die Pseudarthrose frei zu legen. Unterminirte Haut aus der Nachbarschaft wurde über dem implantirten Knochen zusammengenäht, aber es trat Nekrose dieser ein und lebhafte Eiterung. Der transplantirte Knochen trat frei zu Tage, allein er blieb fest auf der Unterlage und im Tibiakopf haften. Allmählich stiess sich ein grösseres Stück des transplantirten Knochens als Sequester ab. Von dem übrig bleibenden Reste der Knochentransplantation ging die Consolidation aus. Die Transplantation fand am 30.3.07 statt; Mitte Juli des gleichen Jahres fing das Kind, welches zwei Jahre nicht auf den Beinen gewesen war, an mit einem leichten Verbande umherzulaufen. Es ist volle Consolidation eingetreten. Die Röntgenbilder zeigen Ihnen die Grösse der ursprünglichen Pseudarthrose, die Grösse des implantirten Knochenstückes, die wahrhaft wunderbare Regeneration der Spongiosaarchitectur. Dieser Fall beweist noch mehr, wie der vorige den Werth der Ueberpflanzung frischen Knochens desselben Individuums mit Periost. Es handelte sich hier um eine rein bindegewebige Pseudarthrose. Anscheinend war alles Periost durch Vereiterung zu Grunde gegangen. Ausserdem entstand Eiterung nach der Knochenimplantation und es wurde ein Theil des transplantirten Knochens nekrotisch abgestossen. Trotz alledem trat Consolidation ein. Es kann diese Consolidation meines Erachtens nur auf leben gebliebene Reste des transplantirten Periostes bezogen werden.

10) Herr Barth (Danzig): „Ueber Osteoplastik.“*)

11) Herr Brentano (Berlin): „Beitrag zur Knochenüberpflanzung in Röhrenknochendefecte.“

M. H.! Ich gestatte mir Ihnen 2 Patienten vorzustellen, bei welchen ich ausgedehnte Defecte in den langen Röhrenknochen durch Ueberpflanzung eines freien Periostknochenstückes ersetzt habe. Das Ersatzstück wurde in beiden Fällen in rechteckiger Form mittelst der elektrischen Kreissäge der Vorderfläche der Tibia entnommen und umfasste nicht nur die Corticalis in ihrer ganzen Dicke und das zugehörige Periost, sondern auch oberflächliche Theile des Knochenmarkes.

Der erste Fall betrifft ein 14jähriges Mädchen mit einem myelogenen Sarkom der linken Tibia, das vielleicht im Anschlusse an ein im vorigen Sommer erlittenes Trauma entstanden war. Die Geschwulst nahm die ganze untere Epiphyse und ein Stück der angrenzenden Diaphyse ein, hatte aber weder die Corticalis noch den Gelenkknorpel an irgend einer Stelle durchbrochen.

Ueber den Sitz und die Ausdehnung der Geschwulst orientirt am besten das Röntgenbild, das ich mir erlaube, herumzugeben (Demonstration).

---

*) S. Grössere Vorträge und Abhandlungen. Theil II.

Am 22. Januar dieses Jahres resecirte ich unter Blutleere von einem bogenförmigen Schnitte an der Innenseite aus die unteren $^2/_5$ der Tibia sammt dem Periost und der unteren Gelenkfläche, aber mit sorgfältiger Schonung aller Sehnen, die einzeln aus ihren Scheiden herauspräparirt wurden.

Wie Sie an dem Präparate sehen, ist die Resection nach oben hin weit im Gesunden vorgenommen und die Geschwulst intact herausgekommen (Demonstration des Präparates).

Es entstand nach der Entfernung der Geschwulst ein etwa 15 cm langer Defect, der also die ganze untere Epiphyse und ein grosses Stück der Diaphyse umfasste. In ihn pflanzte ich einen entsprechend langen freien Periostknochenlappen, der der Tibia derselben Seite nach Verlängerung des Hautschnittes nach oben entnommen wurde. Das Ersatzstück wurde in den Defect gewissermassen eingeklemmt und stützte sich oben auf die Tibiaresectionsfläche, unten auf die Talusrolle, wo mit der Luer'schen Zange eine kleine Grube zur Aufnahme des peripheren Endes hergestellt worden war. Einen weiteren Halt erhielt der eingepflanzte Knochen durch Nähte, die sein Periost oben mit dem der Tibia, unten mit Resten der Gelenkkapsel verbanden. Die ganze Wunde wurde dann vernäht, das Fussgelenk vor und hinter dem äusseren Knöchel drainirt und das Bein zunächst auf einer Volkmann'schen Schiene, später durch einen Gipsverband fixirt.

Das Knochenstück heilte reactionslos ein und die Patientin konnte schon 6 Wochen nach der Operation im Gipsverbande die ersten Gehversuche machen.

Gegenwärtig, d. h. also etwa 3 Monate nach der Operation, ist das Bein so gut wie fest und äusserlich an dem Tibiaschafte von dem Defecte kaum etwas sicht- oder fühlbar, das einzige, was auffällt, ist eine leichte Varusstellung des Fusses. Sie ist z. Th. vorgetäuscht dadurch, dass der innere Knöchel fehlt, z. Th. dadurch bedingt, dass bei der Luxation des Fusses zum Zwecke der Auslösung der Fussgelenkfläche der Tibia der äussere Knöchel einbrach.

Durch diese Varusstellung wird der Gang kaum beeinträchtigt, mehr jedoch dadurch, dass die Beweglichkeit im Talocruralgelenk begreiflicher Weise stark gelitten hat.

Wachsthumsstörungen sind wegen des Verlustes der unteren Epiphyse wohl noch zu erwarten und können in Zukunft vielleicht noch die Osteotomie der Fibula nöthig machen.

Die Röntgenbilder, die während der Behandlung in grösseren Zwischenräumen angefertigt wurden, zeigen:

1. dass das eingepflanzte Knochenstück an Ort und Stelle liegen geblieben ist;

2. dass es oben in organische feste Verbindung mit dem Tibiaschafte getreten ist;

3. dass deutliche Zeichen seiner Resorption gegenwärtig nicht zu erkennen sind;

4. dass anscheinend sowohl von dem Marke als dem Perioste des eingepflanzten Stückes Knochenneubildung in der Entwicklung begriffen ist.

Weit weniger zufriedenstellend ist das Resultat der Operation in dem zweiten Falle.

Hier handelte es sich um eine Pseudarthrose des linken Oberarmes bei einem 25jährigen Manne. Diese war im Anschlusse an eine complicirte Fractur entstanden, die der Patient in Südwestafrika durch Fall erlitten hatte, und die erst nach langdauernder Eiterung zur Heilung kam. Mehrfache Versuche, die Pseudarthrose durch Anfrischung und Naht zu heilen, schlugen fehl, ebenso das von Müller angegebene Operationsverfahren. Durch die wiederholten Anfrischungen war eine Verkürzung des Humerus von etwa 6 cm zu Stande gekommen. Um sie und die weiterbestehende Pseudarthrose zu beseitigen, entnahm ich am 2. Oktober 1907 d. J., also vor mehr als 6 Monaten, ein entsprechend langes Periostknochenstück der linken Tibia und implantirte es zwischen die treppenartig angefrischten und auseinander gezogenen Knochenenden. Die Fixation des Ersatzstückes erfolgte lediglich durch Periostnähte. Hautnaht. Drainage.

Der Verlauf war anfangs ganz reactionslos. Erst mehrere Wochen nach der Operation entwickelte sich ein Abscess in der Narbe und aus diesem eine Fistel, die erst heilte, als sich ein kleinfingernagelgrosser Sequester aus ihr entleert hatte.

Der Verlauf wurde weiter complicirt durch ein Erysipel, das von der Fistel seinen Ausgang nahm und zur Entstehung eines Abscesses in der Achselhöhle führte. Trotz dieser Complicationen ist das eingepflanzte Stück nicht ausgestossen worden, sondern ist eingeheilt, hat aber bis jetzt seine Aufgabe, eine feste knöcherne Verbindung zwischen den getrennten Humerusabschnitten herzustellen, nicht erfüllt. Patient vermag zwar seinen Oberarm zu heben, ohne dass eine Abknickung erfolgt, aber deutliche Wackelbewegungen sind an der Implantationsstelle doch noch möglich. Ob in Zukunft eine völlige Consolidirung eintritt, ist fraglich, nachdem $6^1/_2$ Monate seit der Operation vergangen sind.

Der mangelhafte Erfolg der Operation in diesem Falle ist zweifellos auf die ungenügende Fixirung des eingepflanzten Knochenstückes zurückzuführen. Periostnähte genügen nicht, um Verschiebungen durch die elastische Retraction der Musculatur zu verhindern. Man muss daher aus diesem Falle die Lehre ziehen, das eingepflanzte Knochenstück in dem vorhandenen Knochen stets so fest wie möglich in der Defectstelle zu verankern, namentlich dann, wenn, wie am Oberarm und Oberschenkel, kein Parallelknochen zur Fixirung mit beiträgt. Unter Umständen scheinen mir hier sogar Extensionsverbände mehr am Platze, als feste, geschlossene.

Interessant sind die Röntgenbilder. Sie zeigen, abgesehen von einer deutlichen Verschiebung des Knochenstückes, zweierlei:

1. Dass das Knochenstück zwar eingeheilt, aber nicht angeheilt ist. Es wird im Gegensatz zu dem erst erwähnten Falle oben und unten von Callus umwuchert genau so, wie dies Barth beschreibt, ist aber noch nicht in feste, organische Verbindung mit dem Knochen getreten, dessen Substanzverlust es ersetzen soll. Es steckt vielmehr in dem Callus wie ein Ei im Eierbecher.

2. Dass das Knochenstück eine deutliche Gestaltveränderung erfahren hat. Es ist kürzer geworden und hat eine mehr ovale Form angenommen. Dies ist auf die Resorption zurückzuführen, die sich hauptsächlich an den Enden und Ecken des überpflanzten Stückes geltend gemacht hat, also da, wo das mit überpflanzte Periost nicht mehr fest am Knochen haftete, bezw. bei den Fixirungsnähten von ihm gelöst wurde.

12) Herr A. Neumann (Berlin): „Demonstration eines Falles von Osteoplastik".

Wie weit man auch die einfache freie Knochenplastik verwenden kann zum Ersatze eines terminalen Knochenabschnittes, welcher zugleich wesentlicher Theil eines complicirten Gelenkes ist, und unter Erhaltung der Function des Gelenkes, illustrirt ein Fall, den ich Ihnen kurz vorstellen möchte. Bei dem Patienten, einem jetzt 40 jährigen Buchbinder, habe ich am 25. März 1907, also vor länger als einem Jahre, die distalen $9\,^1/_2$ cm des linken Radius wegen Sarkom desselben resecirt. Den Defect habe ich in derselben Sitzung durch ein trapezförmiges Stück aus der vorderen Corticalis der Tibia in Zusammenhang mit dem Periost derselben ersetzt. Zur Verhütung der Atrophie des frei in das Carpalgelenk auslaufenden, distalen Endes dieses Ersatzstückes und zur Anbahnung und Erhaltung einer Nearthrose daselbst bin ich in der Weise vorgegangen, dass ich das Periost an diesem Ende in Form eines rechteckigen Lappens überstehen liess, welcher gross genug war, um auf die Sägefläche dieses Endes hinübergeschlagen zu werden und diese zu decken.

Fig. 1.

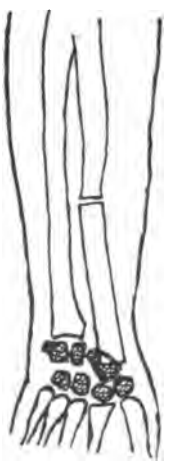

Fig. 2.

Das Ersatzstück ist ohne jede Knochennaht oder Knochennagelung zwischen das distale Ende des Radiusrudimentes und die proximale Carpalknochenreihe eingepflanzt worden. Trotzdem ist es nicht nur glatt eingeheilt und hat seine Lage und Form vollkommen behalten, sondern hat auch dem Handgelenk eine so weitgehende Beweglichkeit wiedergegeben, dass Patient ohne jeden Stützapparat jede gröbere und feinere Arbeit wieder verrichten kann, mit einem Wort die volle Gebrauchsfähigkeit der Hand wiedererlangt und seit Jahresfrist behalten hat. (Bezüglich der Details der Kranken- und Operationsgeschichte verweise ich auf den Sitzungsbericht der Berliner med. Gesellschaft vom 19. Juni 1907.)

Die herumgereichten Röntgenbilder, die in Zwischenräumen von 4 bis 6 Wochen aufgenommen worden sind, zeigen Ihnen in schöner Weise das Verhalten des eingepflanzten Knochenstückes. Namentlich zeigt Ihnen das (hier in Umrisszeichnungen wiedergegeben) am 31. Januar 1908 aufgenommene Bild (Fig. 2) im Gegensatz zu dem am 24. Mai 1907 wiedergegebenen Bilde (Fig. 1) am proximalen Ende des Ersatzstückes den Verknöcherungsprocess zwischen diesem und dem Radiusrudiment, während das distale Ende die wichtige Rolle erkennen lässt, welche dem mitüberpflanzten Periost bei der Knochenneubildung zuzuschreiben ist. Mit der Schärfe eines Experimentes wird durch unseren Fall bewiesen, worauf neuere Forscher, vor allem Axhausen, hingewiesen haben, dass die Knochenneubildung bei derartigen freien Autoplastiken im wesentlichen durch das Periost geleistet wird. Von dem oben erwähnten Periostlappen hat sich, wie das letzte Bild erkennen lässt, eine Knochenparthie neu gebildet, die der Form nach einem Processus styloideus radii nicht unähnlich ist.

13) Herr Braun (Zwickau): „Zur Knochenplastik" (Demonstration).

Im Anschluss an die mitgetheilten Fälle von Knochenimplantation erlaube ich mir, ein jetzt 20 jähriges Mädchen vorzustellen, das ich vor 2 Jahren operirt habe. Es handelte sich um eine grosse, die oberen $^2/_3$ des linken Humerus einnehmende solitäre Knochencyste. Es war, wie Sie an dem Präparat sehen, auch der Humeruskopf von der Erkrankung so weit ergriffen, dass zwischen der Cyste und dem Schultergelenk nur noch eine schmale, mit Knorpel bedeckte Knochenscheibe übrig geblieben war. Die oberen $^2/_3$ des Humerus wurden mit dem Humeruskopf resecirt und durch ein 21 cm langes, der Tibia der Kranken frisch entnommenes, mit Periost bedecktes Knochenstück ersetzt. Dasselbe wurde unten zugespitzt und in die Markhöhle des erhaltenen Humerusstückes eingekeilt, oben gegen die Pfanne angestemmt. Die Heilung ist damals ohne Zwischenfall erfolgt, der Fall ist bereits ausführlich veröffentlicht*). Sie können heut dem linken Arm des Mädchens weder ansehen noch anfühlen, dass eine so ausgedehnte Knochenübertragung vorgenommen worden ist. Der Arm hat die normale Länge und Form und ist sehr gut gebrauchsfähig. Die

*) Braun, Ueber Cysten in den langen Röhrenknochen nebst Bemerkungen über den künstlichen Knochenersatz. Beiträge zur klin. Chirurgie. Bd. 52. Heft 2. 1906.

Beweglichkeit im Schultergelenk ist allerdings erheblich beschränkt. Hätte ich den frischen Humerus eines anderen Menschen zur Verfügung gehabt, so wäre nach der heutigen Demonstration des Herrn Lexer in dieser Hinsicht ein noch besseres Resultat erzielt worden. An den vorliegenden Röntgenogrammen können Sie indessen sehen, wie das obere Ende des übertragenen Knochenstücks fast schon die normale Form des oberen Humerusendes angenommen hat, so dass wohl noch eine Besserung der Beweglichkeit auch in meinem Fall zu erwarten ist.. Resorptionsprocesse, wie in den von Herrn Heidenhain soeben demonstrirten Abbildungen, sind in meinem Fall an dem Knochenstück zu keiner Zeit zu erkennen gewesen.

14) Herr Funke (Wien): „Einheilung einer grossen Celluloidplatte nach einer schweren Schädelverletzung".

M. H.! Ich erlaube mir, Ihnen einen Patienten vorzustellen, der vor 6 Jahren eine schwere, complicirte Schädelfractur erlitten hatte. Der damals 9jährige Knabe wurde bei einer Parthie am Schneeberg von einem herabfallenden grossen Stein entsprechend dem linken Scheitelbein getroffen und stürzte sofort bewusstlos zusammen. Etwa 8 Stunden später sah ich den Knaben im Baumgartenhaus am Schneeberg. Patient war tief bewusstlos, Puls 45 bis 48 Schläge, oftmaliges Erbrechen. Bei der Untersuchung constatirte man im Bereiche der linken Schädelhälfte eine diffuse Schwellung und mehrere kleine, leicht blutende Wunden. Bei der Palpation spürte man deutlich Crepitation, und zwar machte es gleich den Eindruck, dass der Knochen in grosser Ausdehnung zertrümmert sein muss. Ich veranlasste nun sofort den Transport nach Wien, wo der Patient um 9 Uhr früh anlangte, und schritt 1 Stunde später zur Operation. Der Zustand war vollkommen unverändert. Durch einen langen Schnitt legte ich die zertrümmerte Knochenparthie bloss und entfernte etwa 5—6 vollkommen gelöste Knochenfragmente, wodurch ein etwa handtellergrosser Defect im Knochen resultirte. Die Dura, die stark gespannt war, wurde nicht eröffnet.

Nachdem schon viele Stunden seit der Verletzung verstrichen waren, eine Infection der kleinen Wunden also nicht auszuschliessen war, so tamponirte ich zuerst die ganze Wundfläche und legte einen leichten Compressivverband an.

Am Tage nach der Operation noch mehrmaliges Erbrechen, welches am nächstfolgenden Tage sistirte. Temperatur blieb normal, Puls 40—50 Schläge. Die Bewusstlosigkeit dauerte 11 volle Tage, nach dieser Zeit erst fing der Knabe an zu reagiren, öffnete auf lautes Anrufen die Augen und fing an, leise den Kopf zu bewegen. Die rechte Körperhälfte war gelähmt, ebenso bestand eine leichte Facialisparese. Erst in der 3. Woche kehrte die Sprache wieder, jedoch nur einzelne Silben, wie ma, pa wurden scheinbar mit grosser Anstrengung ausgesprochen. Nur äusserst langsam besserte sich dieser Zustand. Der früher sehr aufgeweckte Knabe hatte das Schreiben und Lesen vollständig vergessen, während das Kopfrechnen und Notenlesen vollkommen ungestört blieb. Erst nach etwa 4 Monaten war der Knabe wieder fast normal, nur gewisse Worte mit mehreren Consonanten konnte er weder aussprechen noch niederschreiben,

welcher Zustand jedoch nach weiteren 2 Monaten auch behoben war. Nur die Sprache blieb bis zum heutigen Tag etwas langsam, zeitweise leicht stotternd. In den ersten Jahren nach der Verletzung litt der Knabe öfters an intensiven Kopfschmerzen, die oft 2—3 Tage anhielten und mit einer Störung des Allgemeinbefindens verbunden waren. Seit einem Jahr stellen sich auch diese nicht mehr ein. Der Knabe besucht das Gymnasium und gehört mit zu den besten Schülern.

Der Wundverlauf nach der Operation war ein ganz reactionsloser, ich entfernte am 8. Tag die Tampons und schloss die ganze Wunde durch die Naht. Heilung p. p. 2 Monate später legte ich den ganzen Substanzverlust im Knochen bloss und legte eine über handtellergrosse durchlochte Celluloidplatte ein, die reactionslos einheilte. 2 Monate später musste ich die eine Spitze der Platte, da dieselbe gerade gegen die Narbe drückte, entfernen und den Substanzverlust durch eine kleine Plastik decken.

Seither ist keine Störung mehr zu verzeichnen. Die Platte ist solid eingeheilt und verursacht dem Knaben keine Beschwerden.

15) Herr L. Rehn (Frankfurt a.M.): „Einheilung eines Elfenbeinstiftes nach Hüftresection". (Demonstration.)

Die Mutter des demonstrirten 9jährigen Kindes starb an „Lungenschwindsucht". Vor nunmehr 5Jahren begann das Leiden des Kindes, eine linksseitige Hüftgelenksentzündung, die ohne zweckmässige Krankenhausbehandlung allmählich den Zustand erreichte, wie er bei der klinischen Aufnahme am 11. November 1907 sich präsentirte: Verkürzung des linken Beines um 6 cm, hochgradige diaskopische Atrophie der Knochen und der Musculatur, vom Kopf ist noch ein ganz kleiner, nach oben aus der Pfanne dislocirter Rest zu sehen, von dem aus eine kleine Fistel in eine über dem Trochanter gelegene Narbe führt, der Schenkelhals atrophisch, cariös, das Bein adducirt, im Winkel von 45 Grad zur Beckentransversalen flectirt, hochgradige Compensationslordose der Lumbalwirbelsäule. Der Gang ohne Stütze unmöglich, humpelnd und schaukelnd. Nach vorläufiger Entspannung der überspannten Flexions-Adductionsmusculatur durch Heftpflasterextension wird am 3. December 1907 die Resection des Schenkelhalses und -kopfes vorgenommen. Nach Einschneiden der sklerosirten Kapsel entleerte sich 2 ccm dickgelben Eiters. Der kaum zu erkennende Kopf und Hals ist in granulös-nekrotisirendes Gewebe eingebettet, theilweise fest mit der Kapsel verwachsen, die Gelenkpfanne selbst von unregelmässig narbiger Oberfläche. Mit der Drahtsäge wird der Schenkelhals entfernt und ein kleinfingerdicker Elfenbeinstift derart eingelegt, dass er senkrecht zur Sägefläche und zur Pfanne steht. Ein in das Darmbein eingeschlagener Nagel fixirt den Elfenbeinstift in seiner Lage. Ein Beckengypsverband immobilisirt das Bein in leichter Abductions-Extensionsstellung, glatter Wundverlauf. Nach 12 Tagen wird der Nagel aus dem Beckengysverband entfernt. Nach 6 Wochen ist radiographisch eine deutliche Knochenneubildung um den Elfenbeinstift als Leitstab erkennbar. 9 Wochen nach der Operation steht das Kind in Gypsgehverband auf, nach 14 Wochen wird jeglicher Verband fortgelassen und das Kind läuft auf erhöhter Sohle mit neugebildetem, passiv in

einem Winkel von 30 Grad um die Beckentransversale beweglichem Schenkelhals umher. Die Verkürzung des Beines beträgt nur noch $3^1/_2$ cm. Mikroskopisch ist der tuberculöse Charakter des Grundleidens sicher gestellt. Das Kind wird demonstrirt. Der Vergleich der photographischen Aufnahmen vor und nach der Operation zeigt einmal die starke Flexions-Adductionsstellung und gegensätzlich die gerade, leicht abducirte Haltung. Auf den Röntgenbildern,

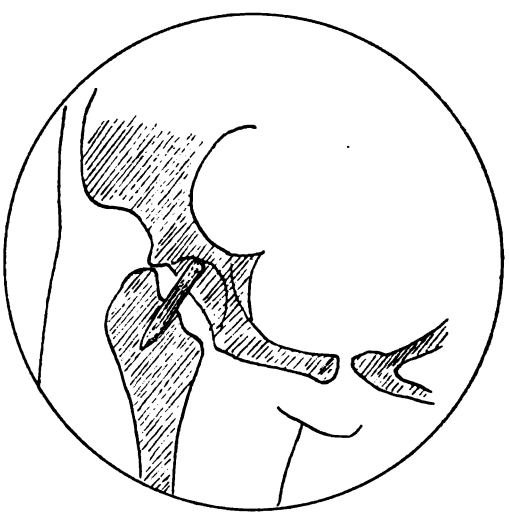

Hüftgelenk mit Elfenbeinstift.

die das Verhalten des künstlichen Kopfes 6, 9 und 14 Wochen nach der Operation und den ganz atrophischen dislocirten Kopf vor derselben demonstriren, ist sinnfällig die zunehmende Callusbildung zu erkennen. Der functionelle und kosmetische Erfolg ist ein idealer; keine Fistel.

Das Princip bei der Einfügung des Elfenbeinstiftes in das Hüftgelenk ist aus der nach dem Röntgenbilde angefertigten und beigefügten Skizze zu ersehen.

Herr v. Hacker (Graz) bemerkt, dass er die freie Osteoplastik in einer Reihe von Fällen, und zwar mit vorzüglichem Erfolge in Anwendung brachte. Es dürften ca. 12 Fälle sein. Seine Neigung zu dieser Operation stammt seit dem ersten 1899 in Innsbruck operirten Fall, obwohl gerade in diesem das Resultat noch nicht vollkommen war. Nach einem Panaritium am Daumen hatten sich beide Phalangen nekrotisch abgestossen. In diesem Falle wurde von ihm zuerst eine Knochensparre der Tibia desselben Patienten implantirt. Der Knochen wurde zwar nach Monaten extrahirt, da eine eiternde Fistel geblieben war; es hatte sich aber so viel Knochen vom Periost her gebildet, dass der Daumen dadurch zur Zangenbildung brauchbar war, wenn auch steif. In allen übrigen Fällen von freier Osteoplastik mit frischem Knochen sammt Periost trat eine tadellose Einheilung ein und wurde der gewünschte Erfolg

erreicht. Die Operation wurde bei der Rhinoplastik, bei Pseudarthrose, bei Defect und bei Deformität nach schlecht geheilter Fractur, nach der Knochenresection wegen Chondrom, wegen Exostose, Sarkom und wegen Knochencysten etc. ausgeführt. Es wurden auch Gelenkenden der Knochen mit dem Resultate ungestörter Gelenkbewegung ersetzt.

Das vollkommenste Resultat liefert lebender Knochen sammt Periost. v. Hacker demonstrirt Röntgenbilder von Implantation eines Tibiasparrens sammt Periost nach Oberarmresection wegen Knochencyste. An dem letzten Bilde, das $^1/_2$ Jahr nach der Operation angefertigt wurde, ist von dem implantirten Knochenstück nichts mehr zu sehen, der Humerus ist in seinen Umrissen nahezu vollständig wieder hergestellt und von einem normalen kaum zu unterscheiden, um so mehr als auch die Markhöhle wieder hergestellt erscheint. Mangels frischen Knochenmateriales kann auch todtes werthvoll zur Osteoplastik verwendet werden, allerdings wird dieser Knochen nur substituirt durch neu sich bildenden Knochen und geht von ihm selbst keine Knochenneubildung aus. v. H. hat einen ausgedehnten Knochendefect der Tibia durch ein Stück einer Fibula ersetzt, das er von einem anderen wegen schwerer Verletzung amputirten Patienten gewann und vorher auskochte. Es heilte das Stück reactionslos ein, später trat aber im Bereich einer Nekrose des das Stück deckenden Hautlappens auch eine partielle Nekrose desselben ein. Dieses Stückchen wurde entfernt. Es hatte sich aber eine so starke Knochenneubildung vom oberen und unteren erhaltenen Ende der Tibia gebildet, dass dadurch eine feste Verbindung mit der Fibula eintrat — diese wurde auch hypertrophisch durch Herumgehen im Gipsverband — so dass Patient dadurch ohne Verkürzung des Beins gehen konnte. v. H. ist der Meinung, dass man bei der Verwendung frischen Amputationsmateriales sehr vorsichtig sein muss, da man ja doch nicht immer sicher sein kann, ob man nicht einmal damit einen Krankheitsprocess (Tuberculose, Lues) mitübertragen könnte. Deshalb hat er bisher immer Autoplastiken ausgeführt, wenn er einen frischen Knochen transplantiren wollte, wozu sich besonders die Tibia der einen oder beider Seiten eignet. Mit der ausführlichen Bearbeitung der Osteoplastikfälle seiner Klinik ist eben ein Assistent beschäftigt.

Herr Axhausen (Berlin): M. H.! Es ist hier mehrfach von der Frage die Rede gewesen, ob das Periost, das den Knochen deckt, am Leben bleibt oder nicht, und ferner von der Rolle des Periostes und des im Knochen befindlichen Markes bei der Ueberpflanzung lebenden periostgedeckten Knochens überhaupt. Es sind Zweifel laut geworden an der bislang als maassgebend angesehenen Lehre Barth's, nach der mittransplantirtes Periost und Mark gleich dem Knochengewebe selber regelmässig der Nekrose verfalle.

Ich habe nun diese Frage zum Gegenstand vergleichender Untersuchungen gemacht, über die ich demnächst berichten werde. Die Zusammenstellung der Versuche ersehen Sie aus der Tafel, die ich habe aufhängen lassen. Ich möchte Ihnen hier das Ergebniss der Untersuchungen nur kurz an einem Falle demonstriren.

In diesem Falle, dessen Resultat auf der zweiten Tafel abgebildet ist, habe ich ein Femurstück von etwa 4 cm Länge beim Hunde circulär resecirt, wobei das Periost auf dem Stück sorgfältig erhalten wurde; das Stück wurde dann sofort replantirt und in einer Weise fixirt, wie es Herr Lexer soeben für den Menschen angegeben hat, dadurch nämlich, dass ein knöcherner Stab durch die Markhöhle des Stückes geführt und die beiden Enden in die Markhöhlen der beiden Femurstümpfe oben und unten eingefügt wurden. Von den Stümpfen selber wurde ein breiter Periostrand resecirt, um zu vermeiden, dass ein Ueberwachsen des Periostes der Stümpfe auf das replantirte Stück stattfand.

Die Tafel stellt den Befund nach 10 Tagen dar. Die Randbezirke der Stümpfe, wo das Periost entfernt wurde, sind frei geblieben. An den zurückliegenden Rändern des Periostes der Stümpfe hat sich neuer Knochen in Form eines Walles gebildet. Von diesem völlig getrennt, hat sich auf dem replantirten Stück, wie Sie sehen, ebenfalls wunderschön Callus in reichlicher Menge gebildet, als dessen Quelle nur das mitübertragene deckende Periost in Betracht kommen kann.

Alle anderen Versuche haben dasselbe ergeben: das deckende Periost bleibt am Leben und producirt Knochen. Ebenso konnte ich auch an Ratten, Kaninchen und Hunden nachweisen, dass das lebende Mark ebenfalls zum Theil am Leben bleibt und Knochen producirt.

Dies Knochengewebe dient dazu, das transplantirte, selber absterbende Knochenstück zu verstärken; es tritt auch im Innern als Ersatz des absterbenden Knochens auf, und es trägt dazu bei, eine rasche knöcherne Verbindung des transplantirten Knochens mit den umgebenden Knochen herzustellen. Dies Letztere zeigte sich auch auf anderem Wege.

Es hat sich nämlich bei meinen parallel gehenden Versuchen ergeben, dass in allen Fällen bei gleicher Zeitdauer der Implantation das periostgedeckte frische Knochenstück — bei der Deckung circulärer Continuitätsdefecte — an beiden Enden knöchern consolidirt war, während macerirter Knochen in gleicher Zeit und auch noch nach viel längerer Zeit an beiden Enden locker und ohne jede Consolidation blieb.

Da ich das gleiche Verhalten des Periostes und des Markes bei der Transplantation schon früher für den menschlichen Körper nachweisen konnte, so ergiebt sich daraus, dass bei allen Operationen, die einen dauernden Ersatz bezwecken, unbedingt dem lebenden periostgedeckten Knochen der Vorzug zu geben ist, und zwar besonders dem von demselben Individuum entnommenen. Es hat sich an den Thieren gezeigt, dass die raschste und reichste Neuproduction von Knochengewebe immer dann vorhanden war, wenn ich Knochen von demselben Thiere nahm.

Das Ueberleben etc. erfolgte nicht immer, aber in der grössten Mehrzahl der Fälle, wenn ich Knochen von einem anderen Thier der gleichen Species benutzte. Es ist mir bisher nicht gelungen, das Gleiche zu erreichen, wenn ich den Knochen sammt Periost von dem Thiere einer Art auf ein Thier anderer Art überpflanzte.

Alles dies sind Thatsachen, die in ihren Grundzügen von Ollier schon

vor langen Jahren festgestellt, dann aber von Barth so bestimmt und mit Erfolg bestritten worden sind.

Herr van Lelyveld (Utrecht): M. H.! Die weite Entfernung meines Heimathlandes erlaubt es mir nicht, Ihnen den Patienten vorzuführen. Sie müssen sich mit der Röntgenaufnahme begnügen. Mein Fall betrifft einen jungen Mann, bei dem ich wegen einer hypertrophischen Wucherung nach Osteomyelitis nach theilweiser Abmeisselung der rechten Tibia bis auf Kleinfingerdicke genöthigt war, nach recidivirender Hypertrophie die ganze Tibia zu exstirpiren. Soweit die Diaphyse reichte, erfolgte aus dem stehengebliebenen Periost keine Knochenneubildung. Deshalb entschloss ich mich am 4. Januar, nachdem der Zustand schon 2 Jahre so gewesen war, zur Implantation einer 26 cm langen Periost-Knochenspange aus der anderen Tibia. Die ganze Breite der Vorderfläche wurde in den Defect eingepflanzt, sodass sie zwischen den Diaphysen fest hielt und heilte auch da gut ein. Nur am oberen Ende kam eine kleine Nekrose zu Stande, die Sie hier sehen. Das war einige Monate nach der Einpflanzung. Wir sehen, dass später aus dem eingepflanzten Stücke durch Regeneration die Lücke ganz allmählich zur Ausfüllung gekommen ist. Später entstandene, mit Auftreibung des eingepflanzten Knochens und localer Nekrose verbundene Schmerzen beziehen sich, wie die Röntgenaufnahme zeigt, auf eine Fractur des Implantatums, die hier zur Knochenneubildung Veranlassung gegeben hat. Der junge Mann geht mit einer ganz leichten Schiene bequem herum und diese wird er ja auch bald fortlassen können.

Herr Kausch (Schöneberg): M. H.! Der Erfolg im Falle des Herrn Lexer, in dem ein ganzes Kniegelenk implantirt wurde, ist wirklich ein grossartiger zu nennen. Ich habe vor einigen Jahren einen analogen Fall operirt; leider hatte ich aber nur Leichenknochen zur Verfügung und der ist nicht eingeheilt. Ich muss aber den Herren Lexer und Barth darin widersprechen, dass todter Knochen nicht einheilt. Es besteht ein Unterschied zwischen todtem und Leichenknochen. Leichenknochen ist mir nie eingeheilt, wenn ich ihn auch noch so sorgsam präparirte und sterilisirte. Knochen, den ich frisch vom Lebenden gewann, präparirte und auskochte, heilte mir tadellos ein, und zwar in mehreren Fällen. Ein Beispiel dafür ist das Präparat, das ich hier vor zwei Jahren zeigte; ein solches 10 cm langes Knochenstück heilte in einen Tibiadefect ein, ohne dass ein Periostlager vorhanden war. Das Präparat ist aus rein äusseren Gründen noch nicht fertig mikroskopisch untersucht; der Knochen ist, wie jetzt bereits festgestellt, in lebenden verwandelt.

Herr Kostlivy (Prag): Es ist hier von Herrn Lexer auf die Schwierigkeiten aufmerksam gemacht worden, die die Knochenbolzung oft macht, da es nicht leicht ist, den in das eine Fragment eingebrachten, fest eingeschlagenen Bolzen — die innere Prothese — auch in das andere Fragment einzuführen.

Als mein Chef Prof. Kukula vor etwa $2^1/_2$ Jahren den Plan fasste, den bisher auch bei uns viel verwendeten Elfenbeinstift (bei offenen Fracturen, Pseudarthrosen, Fracturen in der Nähe der Gelenke mit starker Dislokation, nach Keilresectionen am Fussgelenk usw.) durch eine andere resorbirbare Prothese zu ersetzen, hatten auch wir mit den angedeuteten Schwierigkeiten zu kämpfen, und behalfen uns, wie Herr Lexer durch Aufklappen des Mark-

kanales. Wir versuchten zuerst mit Plombenmasse umhüllte Magnesitprothesen, später formolirte Kasein-Prothesen, die wir uns selbst verfertigten. Erst in letzter Zeit, seit ungefähr Oktober v. J. verwenden wir den sogenannten Galalith. Es ist dies ebenfalls ein Kaseinpräparat, das von der internationalen Galalith-Gesellschaft Hoff & Co. fix und fertig geliefert wird, exakt sterilisirbar ist und ziemlich rasch, bis zu etwa 10 Wochen resorbirt wird.

Der Galalith hat aber weiter noch den einen grossen Vortheil, bei Aufkochen in einer Chromsäurelösung biegsam und dabei in hohem Grade elastisch zu werden.

Durch Distraktion der Fragmente und Abbiegen der Prothese lässt sich daher die Galalithprothese mit Leichtigkeit in die beiderseitigen Markhöhlen einbringen. Beide Bruchenden klappen dann sofort exakt aufeinander, die Fixation derselben ist vortrefflich.

Wir verfügen jetzt über etwa 17 Fälle. In allen ist uns die Einheilung des Stiftes exakt gelungen. Resorption erfolgte nie früher, bevor nicht Consolidation eingetreten war, sodass auch in dieser Hinsicht der Galalith jedenfalls sehr zu empfehlen sein dürfte.

Die ausführliche Veröffentlichung der Fälle wird demnächst erfolgen.

Herr Bade (Hannover): M. H.! Ich möchte mir zu der Arthrodese des Fussgelenkes nach Lexer einige Worte erlauben. Herr Lexer geht von dem Standpunkt aus, dass die Arthrodese eine absolute sein muss. Um dies zu erreichen, legt er den Bolzen ein.

Diese Voraussetzung ist aber nicht ganz richtig, es kommt nämlich bei den Arthrodesenoperationen darauf an, welche Gelenke wir zu ankylosiren haben; das Kniegelenk muss anders ankylosirt werden als das Fussgelenk. Für das Fussgelenk ist eine ganz geringe Beweglichkeit im Bereich von ungefähr 20 Grad sehr zweckmässig, der Gang des Patienten wird dann entschieden elastischer. Wir brauchen darum das Fussgelenk nicht zu bolzen, und ich möchte deshalb beim Fussgelenk die Bolzung nicht empfehlen. Das Kniegelenk hingegen muss absolut ankylosirt werden, aber auch diese absolute Ankylose lässt sich ohne Bolzung erreichen, wenn nach der Arthrodesenoperation die Verbände nur lange genug getragen werden. Es treten dann nicht die Recidive auf, die Herr Lexer fürchtet und die ihn zur Bolzung veranlassen.

In meinem Krüppelheim, wo wir die Patienten sehr lange behalten — ich kann meine Beobachtungen nicht bloss auf 1 bis 2 Monate, sondern auf Jahre hinaus nach der Arthrodesenoperation ausdehnen —, habe ich die Erfahrung gemacht, dass, wenn man die Kinder nach der Arthrodesenoperation 5 bis 6 Monate und noch länger Verbände tragen lässt, man auch vollständig zum Ziele kommt mit der gewöhnlichen Arthrodesenoperation, ohne Einfügen von Fremdkörpern. Man braucht dann die, doch immerhin complicirte Methode von Lexer nicht anzuwenden.

Herr Lexer (Königsberg) (im Schlusswort): M. H.! Ich freue mich, mit einer grossen Reihe von Collegen in Uebereinstimmung zu sein, und vor allen Dingen freue ich mich über die Uebereinstimmung mit Herrn Barth bezüglich der Bedeutung des Periosts bei frischer Knochentransplantation, deshalb, weil ja Herr Barth auf Grund seiner experimentellen Ergebnisse früher

zu ganz anderen Resultaten gekommen war und wer damals in den Sitzungen die alte Streitfrage mitgemacht hat (in den Jahren 1894 und 1895), der wird sich wahrscheinlich auch mit mir freuen, dass wir wieder einig sind.

(Schluss der Sitzung 4 1/4 Uhr.)

Zweiter Sitzungstag.

Mittwoch, den 22. April, Vormittags 9 Uhr.

Vor der Tagesordnung demonstrirt Herr Czerny die Fulguration an einer Patientin mit Recidiv nach Exstirpation eines Carcinoma mammae.

Vorsitzender: Ich eröffne die Sitzung und glaube in Ihrer aller Namen zu sprechen, wenn ich Herrn Czerny den besten Dank für die Vorführung der Fulguration sage.

16) Herr Neuber (Kiel): „Ueber Scopolaminnarkose".

Im Jahre 1905 war m. W. zum ersten Mal an dieser Stelle die Rede vom Scopolamin und zwar gelegentlich der Discussion nach dem Vortrage Kelling's (1) über postoperative Pneumonien. An dieser Discussion betheiligten sich 25 Redner. Kümmell (2) trat schon damals energisch für das Scopolamin ein, Rotter und Dirk secundirten ihm mit wenig Worten. Kausch äusserte sich ablehnend. Heussner legte dem Scopolamin, trotz der bedrängten Lage, in der er sich den postoperativen Lungenerkrankungen gegenüber befand, keine wesentliche Bedeutung bei. Die übrigen Redner gingen auf diesen Gegenstand überhaupt nicht ein, vermuthlich weil ihnen die Erfahrung fehlte.

Während des folgenden Congresses im Jahre 1906 hielt Krönig (3) einen Vortrag über die Rückenmarksanästhesie im Scopolamindämmerschlaf; er wollte Beides mit einander verbinden, um dem Patienten — wenn er auch nichts fühlte — die unvermeidliche seelische Erregung vor und während der Operation zu ersparen. Jedenfalls ein sehr humaner Gedanke.

Eine Discussion schloss sich nicht an und da wir auch im vorigen Jahr, soweit ich mich entsinne, nichts über diesen Gegenstand hörten, die Scopolaminnarkose m. W. bislang überhaupt nicht die verdiente allgemeine Verbreitung und Anerkennung gefunden hat, hielt ich es auf Grund meiner Erfahrungen für angebracht, mich zum Wort zu melden.

Ich benutzte seit einer Reihe von Jahren, nach vorgängiger Morphiuminjection fast ausschliesslich das Schleich'sche Narkosengemenge zu meiner grossen Zufriedenheit. Es vereinigt kurz gesagt die Vortheile des Aethers und Chloroforms ohne mit den Nachtheilen derselben belastet zu sein — auf der einen Seite weder Schleimbildung noch Cyanose, auf der anderen meist kräftiger Puls, selten leichte Anwandlungen von Herzschwäche, niemals ernster Collaps, zuweilen etwas oberflächliche langsame Athmung, jedoch nie in bedrohlicher Weise, wenn aufgepasst und bei dem leisesten Symptom statt des

Gemenges reiner Aether genommen wird. Aber das kam ausserordentlich selten vor.

Sehr gut bewährte sich auch das Schleich'sche Gemenge in Combination mit der Scopolamin-Morphiumnarkose, welch' letztere ich der Kümmell-schen Anregung folgend, seit Ende 1905 zunächst in 300 Fällen angewandt habe. Dabei wurden die Eppendorfer Vorschriften genau beobachtet, also 5 dmg Scopolamin und 1 cg Morphium gleichzeitig, aber getrennt, eine Stunde vor der Operation injicirt. Fast Alles, was Kümmell und sein Assistent Grimm (4) zu Gunsten dieser Narkose angeführt haben, konnten wir bestätigen, nur empfanden wir als Uebelstand die Ungleichmässigkeit der Wirkung, die sich nicht allein durch verschiedene Disposition der Patienten erklären liess. Wir mussten den betrübenden Fall erleben, dass ein 70jähriger kräftiger Mann bereits $^1/_2$ Stunde nach der Injection in tiefer Narkose lag und erst 14 Stunden später, nach vollzogener Radicaloperation einer kleinen Bauchhernie, wieder erwachte. Am zweiten Tage entwickelte sich eine schwere Pneumonie, welcher der Patient 10 Tage nach der Operation erlag.

Ich kann nicht umhin, diesen Todesfall mit der tiefen, langdauernden Betäubung in Beziehung zu bringen. Kurz nachher las ich eine Mittheilung über das Korff'sche (5) Scopolamin-Morphin, welches in 2 ccm Flüssigkeit 12 dmg Scopolamin und 3 cg Morphium enthält. Das Präparat ist in zugeschmolzenen braunen Glasampullen steril und angeblich für längere Zeit unveränderlich aufgehoben. Da ich annehmen durfte, hier jedenfalls der Dosirung sicher zu sein, beschloss ich dieses Scopolamin-Morphin zu verwenden. Je ein Drittel der Gesammtdosis von 2 ccm wird dem Patienten $2^1/_2$, $1^1/_2$ und $^3/_4$ Stunde vor der Operation injicirt. In entsprechend geringerer Dosis wurde das Präparat auch bei geschwächten, bei älteren Patienten und bei Kindern angewandt.

M. H.! Korff behauptet, die Scopolaminmorphin-Darreichung in einer Dosis von 10—12 dmg Scopol. und $2^1/_2$—6 cg Morph. sei an sich geeignet, eine andere Narkose zu ersetzen. Ich bin über die in den Korff'schen Ampullen enthaltene Dosis nicht hinausgegangen, muss aber betonen, dass diese Menge für einen erwachsenen Menschen fast nie genügt, um eine Vollnarkose herbeizuführen.

M. H.! Nach diesen allgemeinen Bemerkungen gestatte ich mir in kurzen Sätzen über die Erfahrungen zu berichten, welche ich mit dem Scopomorphin gemacht habe in 250 Fällen.

1. Nur 7mal Vollnarkose durch Scopomorphin allein, 243mal ausserdem Schleich'sches Gemenge, dessen Verbrauch jedoch gegen früher auf etwa die Hälfte sank, nämlich 50—60 g pro Stunde. Das ist nicht viel, besonders wenn Sie berücksichtigen wollen, dass es nach der Witzel'schen Tropfmethode unter Benutzung der alten Esmarch'schen Maske Verwendung findet. Dabei geht durch Verdunstung natürlich ziemlich viel verloren.

2. Kaum Abwehrbewegungen gegen das Narcoticum. Oefters leichte Pulsbeschleunigung, selten bleiche Farbe und herabgesetzte Herzthätigkeit. Im Allgemeinen kräftiger Puls während der ganzen Operation, meist kräftiger als vorher. Oefters starke Röthung des Gesichts.

3. Weder Cyanose, noch Salivation. Athmung fast immer regelmässig, zuweilen etwas oberflächlich und verlangsamt — aber bei der nöthigen Vorsicht nie in bedrohlicher Weise.

4. Pupillen im Beginn gewöhnlich mittelweit, bei zunehmender Betäubung allmählich enger werdend, dann aber gleichmässig eng und ziemlich starr. Als Regulator für die Darreichung des Narcoticums dient der kaum noch vorhandene Cornealreflex sowie Muskelspannungen, sobald sie störend für den Operateur werden.

5. Vorübergehende Excitation ausserordentlich selten und dann nur bei Potatoren und mehrfach narkotisirten Patienten. Asphyxie wurde niemals beobachtet.

6. Selten geringe Schmerzäusserungen, für die fast immer jede Erinnerung fehlt.

7. Erbrechen während der Operation bei Erwachsenen niemals, selten bei Kindern — im Ganzen nur in 2 pCt. der Fälle.

8. Erbrechen nach der Operation häufiger, etwa in 30 pCt. der Fälle, dann aber meist nur innerhalb der ersten 24 Stunden 1—2mal.

9. Klagen über Durst und Trockenheit im Munde recht oft, jedoch durch frühzeitige Darreichung von Wasser mit Wein, Fruchtsaft, Thee etc. zu mildern.

10. Wundschmerz nach der Operation anfangs garnicht, später gering. Subjectives Wohlbefinden ist die Regel; die Operirten liegen während der ersten Stunden gewöhnlich im Dämmerzustand und begreifen garnicht, dass sie im Operationszimmer waren und längst Alles vorbei sei.

11. Kein Fall von postoperativer Pneumonie.

Im Dämmerzustand, ohne zu wissen, was mit ihm vorgeht, kommt der Patient in's Operationszimmer; keine Angst vor dem Bevorstehenden, kein psychischer Shock, weder Schleimansammlung im Mund noch Trachealrasseln, weder Asphyxie noch Collaps, kein störendes Würgen oder Erbrechen während der Operation, nur selten Excitation, Abwehr oder Geschrei.

Ruhe herrscht im Raum und diese Ruhe geht über auf den Operateur, die Assistenten und das Personal. Alles geht mit grösserer Sicherheit ohne wesentliche Störung von Statten; da ferner das subjective Befinden nach der Operation besser, somit frühzeitige Nahrungsaufnahme möglich ist, muss auch der Wundverlauf günstig beeinflusst werden. Was bedeutet allein das ausserordentlich seltene Auftreten der postoperativen Pneumonie, welche in unseren letzten 250 Fällen überhaupt nicht vorkam!

Wohl sind noch einige Mängel zu beseitigen, so die Unbequemlichkeit der mehrfachen Injectionen vor der Operation, die Ungleichmässigkeit der Wirkung und besonders das noch allzu oft auftretende postoperative Erbrechen — aber ich hoffe, dass wir auf dem besten Wege sind, diese Fehler einzuschränken, um schliesslich zu einer gefahrlosen, wirklich humanen Allgemeinnarkose zu gelangen. Es ist möglich, dass dadurch die Localanästhesie eine gewisse Einschränkung erfahren wird. Zur Zeit verwende ich für alle grösseren und länger dauernden Operationen die oben beschriebene Narkose, bei kurz dauernden Eingriffen wie z. B. Reposition von Hernien, Frakturen, Luxationen die Bromaethylnarkose, bei kleineren Operationen Localanästhesie mit Novocaïn.

Was bis jetzt mit dem Scopolamin erreicht wurde, ist recht viel, jedenfalls habe ich derartig gleichmässig ruhige und milde Narkosen noch nicht gesehen und wenn Korff berichtet, dass Hegar die Anwendung der S-M-Narkose als einen der wesentlichsten Fortschritte der letzten 10 Jahre betrachte, so werden Viele, ich ganz gewiss, dem nur beistimmen können.

Schneiderlin gebührt das Verdienst zuerst auf das Scopolamin hingewiesen zu haben, nachdem es schon längere Zeit in der Irrenbehandlung Verwendung gefunden hatte.

Alsdann nahm sich Korff der Sache an und er hat sie erfolgreich weiter geführt. Nach ihm kamen Chirurgen und Gynäkologen in grösserer Zahl; allen Mitarbeitern sind wir zu grossem Dank verpflichtet.

Zum Schluss sei darauf hingewiesen, dass neuerdings Kionka (6) auf Grund theoretischer Betrachtungen vor dem Scopomorphin warnt und dass Zeller (7), welcher längere Zeit das Korff'sche Scopomorphin anwandte, wieder auf die getrennte Darreichung beider in ihm enthaltenen Mittel zurückgekommen ist, weil er glaubt, auf diese Weise einen längeren postoperativen Schlaf zu erzielen. Zeller bedient sich dabei der Pohl'schen Tabletten, welche in sicher dosirter Form 3 dmg Scopolamin enthalten; er injicirt im Allgemeinen je 0,0003 Scopolamin + 0,01 Morphium $2^1/_2$, $1^1/_2$ und $^1/_2$ Std. vor der Operation, unter Umständen auch weniger. Auch ich bin neuerdings versuchsweise zu der von Zeller empfohlenen Darreichungsform übergegangen, ohne bisher zu einem abschliessenden Urtheil gelangt zu sein, werde aber gelegentlich darüber berichten.

Literatur.

1) Kelling, Ueber Pneumonien nach Bauchoperationen. Verhandl. der Deutschen Gesellsch. f. Chir. 1905. S. 109—135.
2) Kümmell, Discussion zu obigem Vortrag. S. 113.
3) Krönig, Verhandl. der Deutschen Gesellsch. f. Chir. 1906. I. S. 118.
4) Grimm, Die mit Scopol.-Morph. combinirte Inhalationsnarkose. Beitr. z. klin. Chir. Bd. 55. H. 1.
5) Korff, Mitth. z. Morphin-Scopol.-Narkose Korff. Berl. klin. Wochenschr. 1906. No. 51.
6) Kionka, Die Gefahren der Scopolaminanwendung und deren Verhütung. Therapie der Gegenwart. 1908. H. 1. S. 11.
7) Zeller, Erfahrungen mit der Scopol.-Morph.-Narkose. Württemb. medicin. Correspondenz-Blatt. Februar 1908.

17) Herr Gilmer (München): „Ueber lumbale Totalanästhesie."

Mit dem Ausbau der Bier'schen Methode der Lumbalanästhesie machten sich die Bestrebungen der Chirurgen dahin geltend, diese Methode auch für alle grossen Operationen der Bauchhöhle zu verwenden und die Anästhesie höher hinauf bis zur Brust und zum Hals hinaufzutreiben. Wenn es auch gelang, durch höhere Dosis des Anästheticum, durch steile Beckenhochlagerung, durch künstliche Blutstauung am Kopf und dergl. hochgehende Anästhesien zu erreichen, so waren doch diese Fälle seltene, nicht vorher zu berechnende Ausnahmen, und länger als $^3/_4$ Stunde hielten auch diese Anästhesien nicht an. Zur Methode konnte dieses Verfahren niemals erhoben werden wegen der ausserordentlichen Gefährlichkeit durch allgemeine Vergiftung und örtliche

Lähmung höher gelegener Nervencentren, besonders des Athemcentrums. Zwar wirken nicht alle Anästhetica gleich stark auf motorische Bahnen und auf das Athemcentrum (Stovain verhält sich am ungünstigsten, Tropacocain am günstigsten, nach Untersuchungen von Laeven), aber auch bei Verwendung von Tropacocain haben wir meistens Lähmung oder Parese der unteren Extremitäten und bei Beckenhochlagerung hie und da Athemstörungen, ja sogar schwere Athemlähmung beobachtet.

Da uns vorerst noch kein Anästheticum mit elective Wirkung auf die sensiblen Nervenfasern zu Gebote steht, mussten wir nach Mitteln suchen, die im Stande sind, als Zusatz zu Tropacocain die unerwünschte Wirkung auf die motorischen Bahnen auszuschalten. Solche Stoffe besitzen wir in den Mucilaginosa, deren reizlindernde, entgiftende und resorptionshemmende Wirkung, bereits im Alterthum wohlbekannt, in neuerer Zeit von Tappeiner experimentell eingehend studirt worden ist.

Von diesem Gedanken ausgehend hat bereits Klapp versucht, durch Zusatz von Gelatine zur Injectionsflüssigkeit die schädlichen Wirkungen der Anästhetica auszuschalten. Er hatte jedoch keinen rechten Erfolg, weil Gelatine bei einigermassen sicherer Sterilisation ihre Mucilagowirkung fast ganz verliert. Es ist das Verdienst von Erhardt-München, in einer sehr interessanten ausführlichen thierexperimentellen Arbeit die einzelnen Mucilaginosa auf ihre Brauchbarkeit für unsere Zwecke zu untersuchen. Am geeignetsten ist Gummi arabicum aufgelöst in physiologischer Kochsalzlösung. Durch eine besondere Art der Zubereitung, besonders durch peinlich genaue Neutralisation, bleibt die Gummilösung auch bei langandauerndem, wiederholtem Kochen völlig haltbar und für den Organismus reizlos. *)

Erhardt hat nun an einer grossen Serie von Versuchen an Kaninchen und Kälbern Gummilösung in verschiedener Concentration dem Tropacocain zugesetzt und in den Arachnoidealraum eingespritzt. Die Ergebnisse waren folgende:

1. Bei Injection von 1 proc. Tropacocainlösung ohne Gummizusatz trat stets Athemlähmung ein; die Lähmung der hinteren Extremitäten dauerte länger als die Anästhesie; die Anästhesie reichte nie bis zur vorderen Extremität, die Dauer betrug im Durchschnitt 25 Minuten.

2. Bei 5 pCt. Gummizusatz traten stets Athemstörungen, öfters Athemlähmung ein; die Lähmung der hinteren Extremität dauerte nur wenig länger als die Anästhesie; letztere reichte öfters bis zum Halse, die Dauer betrug 40 Minuten.

3. Bei 10 pCt. Gummizusatz traten selten leichte Athemstörungen, einmal Athemlähmung ein, die Lähmung der hinteren Extremität verschwand gleichzeitig mit der Anästhesie oder etwas früher; die Anästhesie reichte meist bis zum Kopf, einmal war sie total; Dauer im Durchschnitt 60 Minuten.

---

*) Anm. Die gebrauchsfertige Tropacocain-Gummilösung wird von E. Merck-Darmstadt hergestellt und zwar in Ampullen zu 0,1 Tropacocain + 2 ccm 15 proc. Gummilösung für langdauernde Operationen am Bauch und an den oberen Extremitäten, zu 0,05 Tropacocain + 1,2 15 proc. Gummilösung für kleinere Operationen.

4. Bei 15pCt. Gummizusatz kam es nie zu Athemstörungen, die Lähmung der hinteren Extremität (bei Kaninchen) war stets kürzer als die Anästhesie; letztere reichte stets bis zur Hälfte des Kopfes, meist war sie total; Dauer $1^1/_2$ Stunden und länger, bis zu $3^1/_2$ Stunden. Bei Kälbern liess sich auch die Lähmung der hinteren Extremität vermeiden. Bei keinem der Thiere waren irgend welche Nacherscheinungen zu bemerken.

5. Bei 20 pCt. Gummizusatz trat keine oder nur ganz unvollständige Anästhesie ein, dagegen langandauernde Hypästhesie.

Die eminenten Vortheile des Gummizusatzes bestehen also in der Verminderung der toxischen Allgemeinerscheinungen und in der Verlängerung der anästhesirenden Wirkung, beides Folgen der verlangsamten Resorption des Anästhéticum und seines weniger unmittelbaren Contactes mit den nervösen Centralorganen; infolge des hohen specif. Gewichtes lässt sich die Lösung durch Beckenhochlagerung bis zur Medulla hinauftreiben.

Nachdem die Versuche am Kalb, dessen anatomische Verhältnisse des Rückenmarks nach Gautsch die grösste Aehnlichkeit mit denen des Menschen besitzen, die völlige Ungefährlichkeit und Reizlosigkeit des Verfahrens dargethan hatten, unternahm ich es, auch beim Menschen hochgehende Anästhesie durch Tropacocain-Gummilösung zu versuchen.

Fall 1. K. B., 31 Jahre, kräftiger Mann, chronische Bronchitis, Herzfehler. Diagnose: Rippentuberculose. Operation: Abscesseröffnung, Resection von je 4 cm der 3. und 4. Rippe in der rechten Mammillarlinie, Naht, Heilung. Dauer $^1/_2$ Stunde. Inject.: 1 com 10proc. Tropacocainlösung + 9 ccm 15 proc. Gummilösung, ohne weitere Verdünnung mit Liquor; geringe Beckenhochlagerung. Die Anästhesie tritt rasch ein, nach ca. 10 Minuten totale Anästhesie (nicht Analgesie!), mehrmals Erbrechen und schlechter Puls. Lähmung der Beine dauert 2 Stunden. Totale Anästhesie 1 Stunde 5 Minuten, Analgesie der Beine und der Dammgegend noch nach 4 Stunden. Kein Fieber, kein Kopfweh oder sonstige üble Nachwirkungen.

Fall 2. I. F., kräftiger Mann, 38 Jahre alt, sehr aufgeregt, hat grosse Angst vor Inhalationsnarkose. Diagnose: Hämorrhoiden und Fistula ani. Operation: Abtragen der Knoten, Fistelspaltung; Dauer 25 Minuten, Heilung. Injection: 0,1 Tropacocain + 9 ccm 15 proc. Gummilösung ohne weitere Verdünnung, ohne Ablassen von Liquor. Geringe Beckenhochlagerung. Anästhesie tritt rapid ein, ist schon nach 2 Minuten total. Mehrmals Erbrechen. Dauer der Anästhesie 5 Stunden, dann noch 2 Stunden totale Analgesie; nach 14 Stunden noch Analgesie vom Nabel abwärts, ebenso noch nach 18 Stunden, verschwindet momentan nach Punction und Aspiration von 15 ccm getrübtem, aber sterilem Liquor. Liquordruck sehr stark, Lähmung der Beine dauert 18 Stunden und verschwindet sofort nach Punction. Temperatur nach 14 Stunden 40,8, 2 Stunden nach Punction 37,8, dann normal. Heftigstes Kopfweh, Erbrechen. Kopfweh bessert sich nach der Punction, hält aber in mässiger Stärke noch 3 Tage an, dann Wohlbefinden. 19 Stunden nach der Injection Entleerung eines rothbraunen, hochconcentrirten, fast breiigen Urins, kein Eiweiss, kein Blut.

Wenn auch in diesen 2 Fällen das Ziel, eine totale langandauernde Anästhesie ohne Athemstörung, erreicht wurde, so waren doch die Nachwirkungen, besonders im 2. Fall, so heftige und erschreckende, dass man von weiteren Versuchen hätte abstehen müssen, wenn es nicht gelungen wäre, mehrere Fehlerquellen aufzufinden. Vor allem hatte sich die Gummilösung, wie an den noch vorhandenen Ampullen nachgewiesen werden konnte, durch nicht genügende Neutralisation und durch längeres Kochen zersetzt und wirkte stark reizend auf die Rückenmarkshäute. Dieser Fehler wurde in der Folge von Erhardt durch Aenderung in der Herstellung der Gummilösung und durch ausschliessliche Verwendung von Jenenser Glas vermieden. Die späteren Lösungen zeigten trotz langandauerndem, wiederholtem Kochen und langem Aufbewahren nie mehr irgendwelche Zersetzung. Ferner musste ein grosser Theil der schweren Nachwirkungen auf Rechnung von Druckveränderung im Arachnoidealraum gesetzt werden. Da nach der Punction im Fall 2 nur sehr langsam tropfenweise Liquor abfloss und auch durch wiederholtes Einführen der Nadel kein lebhafter Liquorfluss zu erreichen war, liess ich mich verleiten, 10 ccm Tropacocaingummilösung einzuspritzen, obwohl nicht mehr als 1 ccm Liquor abgeflossen war. Vor allem ist die lange Dauer der Anästhesie und der Beinlähmung auf Druckwirkung zurückzuführen, wie dies auch schon Erhardt experimentell am Thier nachweisen konnte. Im Moment des Ablassens des unter hohem Druck stehenden Liquors verschwanden Anästhesie und Lähmung. Es blieb nur noch das Kopfweh bestehen, das zum grössten Theil wohl durch den Reiz der zersetzten Gummilösung verschuldet wurde. Vielleicht mag auch schädigend eingewirkt haben, dass ich weder Spritze, noch Lösung vorher angewärmt hatte, dass also eine ziemliche Abkühlung des Liquor durch die Injection von 10 ccm kalter Lösung eingetreten sein musste — Kältereiz.

Die folgenden Versuche wurden daher stets mit körperwarmer Lösung und Spritze, mit sicher unzersetzbarer Gummilösung vorgenommen. Vor der Injection wurden stets genau soviel Liquor abgelassen, als Tropacocaingummilösung eingespritzt wurde. Die Injection geschah möglichst langsam, um Druckschwankungen im Duralraum zu vermeiden.

Fall 3. J. M., 28 Jahre, kräftiger Mann. Diagnose: Subacute recid. Appendicitis. Operation: Appendectomie, Naht. Dauer 40 Minuten. Heilung. Injection: 1 ccm 10proc. Tropacocain- + 9 ccm 15proc. Gummilösung, nach Ablassen von 10 ccm Liquor. Beckenhochlagerung. Es tritt nur sogenannte „Reithosenanästhesie“ (Anästhesie des Gesässes, Damm, Scrotum und Penis) ein, keinerlei motorische Störung; nach $^1/_2$ Stunde Wartens nur Anästhesie der Füsse und Hypalgesie der Beine und der Unterbauchgegend. Daher Chloroformnarkose. 3 Tage lang mässiges Kopfweh, das jedes Mal nach 0.01 Morph. subcutan auf ca. 6—8 Stunden verschwindet. 5 Stunden nach der Operation zweimal Erbrechen (Chloroform?). Kein Fieber. Dann Wohlbefinden.

Fall 4. K. F., 25 Jahre alter Mann in mässigem Ernährungszustand. Diagnose: Kniegelenkstuberculose, Knochenherde, rechtwinklige Ankylose des

Knies. Operation: Resection, Naht, Gipsverband. Dauer 50 Minuten, Heilung. Injection: 0,1 Tropacocain + 7,5 ccm 16 proc. Gummilösung. Anästhesie tritt sehr langsam auf, erst nach 20 Minuten kann man operiren; nach 30 Minuten Anästhesie bis zum Poupart'schen Band, auch in der Folge nicht höher. Keine motorische Störung der Beine. Ende der Anästhesie nach 40 Minuten, der Analgesie nach 45 Minuten. Dann Hypalgesie, die jedoch bei dem nervösen Patienten zur Fortsetzung der Operation resp. zum Verband nicht genügt. Daher wenig Chloroform. Geringes Kopfweh zwei Tage lang, kein Erbrechen, kein Fieber. Subjectives Wohlbefinden.

Fall 5. A. W., 29 Jahre, gut genährtes, kräftiges Fräulein. Diagnose: Extrauteringravidität. Operation: Vaginale Exstirpation des Fruchtsacks, der rechten Tube und des rechten Ovarium; Dauer 50 Minuten, Heilung. Injection: 0,15 Tropacocain + 6 ccm 15 proc. Gummilösung, auf 10 ccm mit Liquor verdünnt; mässige Beckenhochlagerung. Anästhesie tritt langsam auf, nach 15 Minuten kann operirt werden, Anästhesie reicht bis zum Nabel. Leichte kurzdauernde Parese der Beine. Nach 40 Minuten (also 25 Minuten nach Operationsbeginn) spürt Pat. Schmerzen bei Zug am Peritoneum, nach 50 Minuten muss Chloroform (nur sehr wenig) gegeben werden. Kein Erbrechen, geringes Kopfweh, aber erst $1^1/_2$ Tage nach der Operation beginnend, dauert 2 Tage. 4 Tage lang Temperaturerhöhung (37,6—38,5 axillar), wie sie bereis 4 Tage vor der Operation bestanden hatte. Sonst Wohlbefinden.

Fall 6. C. L., 52 Jahre, anämische magere Frau. Diagnose: Neuralgie, ausgehend von einer derben, mit der Unterlage verwachsenen Narbe in Nierengegend (vor einem Jahre Exstirpation einer tuberculösen Niere). Operation: Excision der Narbe bis in die Tiefe, Naht. Dauer 30 Minuten. Heilung. Injection: 0,1 Tropacocain + 2 ccm 15 proc. Gummilösung, mit Liquor auf 10 ccm verdünnt. Geringe Beckenhochlagerung. Nach 10 Minuten Anästhesie bis zur Mamilla, Analgesie bis zur Clavicula, Hypästhesie am Halse. Nach $1^1/_2$ Stunden noch Anästhesie bis Mamma, nach 3 Stunden bis zur Magengrube, nach $3^1/_4$ Stunden bis zum Nabel, nach 4 Stunden noch „Reithosenanästhesie". Keine Lähmung oder Parese der Beine. Keinerlei Nacherscheinungen.

Zusammenfassung. Die Fälle 3—6 müssen in ihrer Anästhesiewirkung und ihren Nacherscheinungen als Dosirungsversuche beurtheilt werden. Sehr merkwürdig ist die Beobachtung, dass das menschliche Rückenmark viel widerstandsfähiger gegen Gifte ist, als das thierische. Während z. B. die Wirkung von 0,1 Tropacocain unter Zusatz von 9 ccm Gummi noch stark genug ist, um beim Kalb eine langdauernde totale Anästhesie zu erzeugen, wird die Wirkung beim Menschen unter den gleichen Bedingungen fast völlig aufgehoben. Einerseits wird die Reizwirkung des Tropacocain durch den hohen Mucilagozusatz derart abgeschwächt, dass die Anästhesiegrenze nicht mehr erreicht wird; andererseits erfolgt die Resorption so langsam, dass daraus eine viele Stunden anhaltende Hypästhesie resultirt (Fall 3). Mit abnehmendem Gummizusatz steigt die anästhesirende Wirkung. Das den Thierversuchen analoge Optimum wurde bei Zusatz von 2 ccm 15 proc. Gummilösung zu 1 ccm 10 proc. Tropacocainlösung und Verdünnung mit Liquor auf 10 ccm gefunden, was also, pro-

centual ausgedrückt, einem 3proc. Gummizusatz zu 1proc. Tropacocainlösung entspricht. Höherprocentige Tropacocainlösungen bei gleichbleibendem Gummizusatz wird die Anästhesie vertiefen und verlängern, aber auch unerwünschte Neben- und Nachwirkungen bringen (vergl. Fall 5, Parese der Beine), unter 1 Proc. Tropacocain wird die Anästhesie unvollkommen; gerade umgekehrt werden die Wirkungen einer procentualen Veränderung des Gummizusatzes nach oben oder unten sein, genau analog den Thierversuchen. Das procentuale Verhältniss muss stets gleich sein, auch wenn wir für kleinere Operationen mit geringer Dosis Tropacocain auskommen wollen. Wir werden daher bei Verwendung von 1 ccm 5proc. Tropacocainlösung 1,2 ccm 15proc. Gummilösung zusetzen. — Worauf das allerdings nur leichte Kopfweh bei Fall 3—5 zurückzuführen ist, erscheint noch nicht klar; vielleicht wirkt die relativ grosse Menge Gummi im Duralraum als Fremdkörper reizend, oder es wird der Kopfschmerz durch die in Folge äusserst verlangsamter Resorption langandauernde Einwirkung des Giftes auf Gehirn und Rückenmark verursacht.

Wir haben daher bei den folgenden Fällen bis auf wenige Ausnahmen das oben normirte procentuale Verhältniss beibehalten.

18) Herr Bier (Berlin): „Ueber einen neuen Weg, Localanästhesie an den Gliedmaassen hervorzurufen.“*)

19) Herr Dönitz (Berlin): „Thermophorkasten für Lumbalanästhesie.“ (Demonstration.)**)

20) Herr Gerstenberg (Berlin): „Demonstration anatomischer Präparate mit Bezug auf die Lumbalanästhesie.“

Ich möchte Ihnen, m. H., mittels einer Reihe von anatomischen Präparaten ein Bild geben von den Räumen und Wegen, die für die Rückenmarksanästhesie in Betracht kommen. Neben den Präparaten, die ich auch nachher zu zeigen bereit bin, gestatte ich mir, Ihnen die betreffenden Abbildungen herumzugeben. Mit kurzen Worten werde ich hier nur das Wichtigste hervorheben. Ausführliches darüber finden Sie in einer kleinen, soeben in der Zeitschrift für Geburtshülfe und Gynäkologie, Band 61, erschienenen Arbeit von Herrn Collegen Hein von der Königl. Anatomie und mir.

Die Präparate stammen von frischen Leichen, die mit Formalin-Alcoholinjectionen behandelt wurden.

Der Ort, an welchem das Anästheticum auf das Rückenmark und seine Nerven wirkt, ist der Arachnoidealsack oder richtiger das Cavum subarachnoideale. An ihm wollen wir für unsere Betrachtung 4 Theile unterscheiden: den Lenden- und Sacraltheil, den Dorsaltheil, den Cervicaltheil und den basalen Gehirntheil. In erster Linie interessirt der Lumbaltheil, da in ihm die Einstichstelle liegt. Dort finden wir vom Rückenmark nur noch das Filum terminale und die Cauda equina, d. h. die im Duralsack verlaufenden Lumbal-

*) S. Grössere Vorträge und Abhandlungen. Theil II.
**) Manuscript nicht eingesandt. (D. Red.)

und Sacralnerven, begleitet von kleinen Gefässen. Das Cavum bildet hier einen einheitlichen, bald engen, bald weiten Sack, der bald ganz von den Nervenfasern erfüllt ist, bald zwischen ihnen einen grössern Hohlraum aufweist. Dieser Raum ist die Cisterna terminalis.

Günstig für die Lumbalanästhesie ist es, wenn er von viel Liquor erfüllt ist, und die Nerven zu seitlichen Platten angeordnet sich finden, wie uns einige der Abbildungen zeigen. In solchen Fällen scheint der Raum zwischen dem knöchernen Wirbelkanal und dem Duralsack, Epiduralraum genannt, klein zu sein und seine Venen sind wenig gefüllt. Umgekehrt finden wir an andern Präparaten den Duralsack mehr zusammengedrückt, von den Nerven mehr oder minder vollständig ausgefüllt, den Epiduralraum dagegen bedeutend grösser und seine Venen stark gefüllt.

Durch dieses verschiedene Verhalten wird die Vertheilung des Anästheticum im günstigen oder ungünstigen Sinne stark beeinflusst.

Im Dorsaltheil ist das Cavum subarachnoideale kein solch einheitlicher Raum. Es wird grösstentheils vom Rückenmark eingenommen und durch eine ganze Reihe von Bindegewebsscheiden und Wänden, welche von der Innenseite der Arachnoidea zur Pia ziehen, nicht allein durch das Ligamentum denticulatum, in eine Reihe von Räumen, ja man kann sagen von wabenartigen Kammern, zerlegt, die durch Lücken in den Kammern miteinander communiciren. Durch diese Kammerung wird die Bewegung des Liquor mehr oder minder erschwert. Sie erfolgt verhältnissmässig langsam selbst bei Hochlagerung der Cisternengegend.

Im Cervicaltheil sind die arachnoidealen Räume wieder etwas durchgängiger. Sie stehen schon unter dem Einfluss der Lymphräume an der Basis des Gehirns. Eine besondere Klappe, die den Zu- und Abfluss vom Gehirn zum Rückenmark regelt, wie sie von Key und Retzius beschrieben wurde, hat sich an unsern Präparaten nicht gefunden.

Die Medulla oblongata und das Kleinhirn sind von grösseren Lymphräumen umgeben, die als Cisternen des Gehirns bezeichnet werden. Sie sehen dieselben z. Th. sehr gut auf den Medianschnitten vom Kopf.

Während die Cervical- und Dorsalnerven nur auf kürzere Strecken vom Liquor umspült sind, durchziehen die Hirnnerven in verschiedener Weise auf mehr oder weniger lange Strecken die basalen Cisternen, welche eine recht grosse Menge Liquor cerebrospinalis umfassen. So können die Hirnnerven in ergiebiger Weise von dem bis hierher vorgedrungenen Anästheticum beeinflusst werden. Die klinische Erfahrung zeigt, dass nicht alle in gleicher Weise dagegen empfindlich sind.

Ob lediglich die Umspülung auf eine verhältnissmässig lange Strecke die Ursache ist, scheint fraglich; vielleicht spielen auch noch andere Factoren dabei eine Rolle, z. B. die directe Wirkung des Anästheticums auf die Nervenkerne am Boden des IV. Ventrikels, wenn es durch das Foramen Magendie eingedrungen ist.

21) Herr Oelsner (Berlin): „Verwendung warmer Lösungen zur Lumbalanästhesie.“

Nur einige Worte, m. H., zu den Ausführungen von Herrn Dönitz. Ich habe bei meinen Arbeiten den entgegengesetzten Weg wie Herr Dönitz eingeschlagen. Von dem Gedanken ausgehend, dass die bei weitem überwiegende Mehrzahl aller Neben- und Nachwirkungen in der Lumbalanästhesie rein toxischen Charakters ist und aus den angewandten chemischen Lösungen resultirt, versuchte ich unter Ausschaltung jedes chemischen Reizes durch Anwendung von Kälte, also auf physikalischem Wege Anästhesien zu erzeugen. Bei den Versuchen, die ich gemeinsam mit Herrn Kroner (Berlin) unternahm, wandten wir 0-gradige physiologische Kochsalzlösung an. Es gelang uns auch bei einer bestimmten Versuchsanordnung, wenn wir die kalte Lösung eine Zeit lang auf das freigelegte Rückenmark von Hunden wirken liessen, Anästhesien zu erzeugen, die nach Verlauf mehrerer Minuten wieder verschwanden, ohne irgend welche Spuren zu hinterlassen. Wir übertrugen dann das Resultat in vorsichtiger Weise auf den Menschen, indem wir mit der Dosis langsam steigend bis 10 ccm der 0-gradigen Kochsalzlösung injicirten. Anästhesien haben wir bisher nicht erhalten, wir haben aber auch nie irgend welche unangenehmen Begleiterscheinungen oder Nachwirkungen, insbesondere nie Collapse erlebt. Ich halte diese Thatsache gerade den Ausführungen von Herrn Dönitz gegenüber für um so bemerkenswerther, als wir 10 ccm einer 0-gradigen Lösung injicirten, während sonst in der Lumbalanästhesie höchstens 2 ccm einer Lösung von Zimmertemperatur zur Verwendung kommen, die überdies noch in einer durch das Sterilisiren erwärmten Spritze mit dem warmen Liquor vor der Injection vermindert werden. — Wir werden über unsere Versuche demnächst ausführlicher berichten.

Vorsitzender: M. H.! Ich möchte über diese Frage, so interessant sie ist, nicht discutiren lassen. Hoffen wir, dass nach einem Jahre diese neue interessante Methode, die uns Herr Bier gezeigt hat, Gegenstand einer interessanten Discussion werden wird.

Herr Müller und Peiser (Breslau); „Behandlungen der Eiterungen mit proteolytischem Leukocytenferment und Antiferment."

22) Herr Müller (Breslau): (Theoretisch-experimenteller Theil). Ein einfaches Verfahren zum Nachweis proteolytischer, d. h. eiweisslösender Fermente besteht darin, dass man Tröpfchen oder Partikelchen des zu prüfenden Materials auf eine sogenannte Löfflerplatte bringt und die letztere bei 55—60 bebrütet. Tiefe Löcher in der Löfflerplatte entstehen dann, wenn das Ausgangsmaterial ein Ferment enthält, das erstarrtes Blutserum zu lösen im Stande ist. Fehlt ein solcher Fermentgehalt, so bleibt jede Dellenbildung aus*). Diesen Unterschied zeigen am besten solche Serumplatten, die zum Theil mit „kaltem", rein-tuberculösem, zum Theil mit „heissem" Kokkeneiter beschickt sind. Der heisse Eiter verursacht tiefe Löcher, der kalte trocknet einfach auf der unveränderten Oberfläche ein. Die Eiterkörperchen des heissen Eiters sind eben gelapptkernige Leukocyten, an die schon in der Norm ein eiweisslösendes Enzym gebunden ist. Der kalte, rein-tuberculöse Eiter besteht an-

*) Müller u. Jochmann, Deutsche med. Wochenschr. 1906. No. 26.

dererseits vornehmlich aus Detritus und lymphocytären Elementen, die kein proteolytisches Ferment zu enthalten scheinen. Jede Mischinfection macht jedoch den kalten Eiter fermenthaltig und damit zum heissen*). Die Fermentträger sind auch hier eingewanderte, gelapptkernige, neutrophile Leukocyten; bei ihrem Zerfall wird das Ferment frei und wirksam. Seine Wirkung kann jedoch abgeschwächt und aufgehoben werden durch einen eiweissartigen, thermolabilen Hemmungskörper, der als Antiferment des proteolytischen Leukocytenfermentes im Blutserum kreist**) und auch in krankhafte Ausscheidungen, z. B. in die Punktionsflüssigkeiten aus Brust- und Bauchhöhle, übergeht. Schon der Zusatz der gleichen Menge eines sehr eiweissreichen Ascites kann gelegentlich die Eiweisslösung durch in viel 100facher Wasserverdünnung noch prompt verdauenden Kokkeneiter völlig verhindern.

Die gelapptkernigen Leukocyten führen als Fermentträger nicht nur zur Dellenbildung auf der Serumplatte; sie führen auch zum Eiweissabbau im Eiterherd selbst***). Der Eiweissabbau ist demgemäss bei rein-tuberculösen Processen sehr gering, bei acut entzündlichen ungemein gross. Der Eiweissabbau im Eiterherd ist aber die wichtigste Vorbedingung für die Resorption. Es muss deshalb gelingen, durch Zusatz von Ferment tuberculöse Exsudate resorptionsfähig zu machen und durch Zusatz von Antiferment Resorption und proteolytische Gewebseinschmelzung beim heissen Eiter zu verhindern. Die Fermentbehandlung des kalten Eiters ist bereits bekannt. Die Heilwirkung der Jodoform-Glycerininjectionen beruht ja u. A. darauf, dass das Jodoform chemotactisch wirkt. Durch das proteolytische Ferment einwandernder und zerfallender Leukocyten wird Eiweiss gelöst und der Resorption zugänglich gemacht. Dies beweisen die von uns in jeder Hinsicht bestätigten Untersuchungen Heile's. Im Gegensatz zu dieser bekannten „indirecten" Fermentbehandlung tuberculöser Processe, die man vielleicht durch Einspritzung reiner Fermentlösungen ersetzen könnte, erschien mir neu und aussichtsreich die Bekämpfung enzymreicher Eiterherde durch künstliche Antifermentzufuhr.

Die theoretisch-experimentelle Begründung dieses therapeutischen Versuches ergiebt sich aus meinen einleitenden Vorbemerkungen. Künstliche Antifermentzufuhr zum „heissen" Eiter macht ihn gewissermaasen zum „kalten". Der lebhafte Eiweissabbau durch das proteolytische Leukocytenferment wird also gehemmt. In Folge dessen wird das durch die Entzündung in seiner Lebensfähigkeit gefährdete Gewebe im Bereich des Eiterherdes vor proteolytischer Einschmelzung geschützt: ausserdem wird jede rasche und allzu ausgiebige Resorption jener im Uebermaass toxischen Eiweissabbauproducte verhindert, die durch Autolyse der Eiterkörperchen selbst, durch

---

*) Heile, Zeitschr. f. klin. Med. Bd. 55. 1904. S. 510. Kolaczek und Müller, Deutsche med. Wochenschr. 1907. No. 7.

**) Stern u. Eppenstein, Deutsche med. Wochenschr. 1906. S. 2192. Müller u. Jochmann, Ebenda. 1906. No. 31. Opie, Journ. of exp. med. 1907. Vol. IX. No. 2. Müller u. Kolaczek, Deutsche med. Wochenschr. 1907. No. 8.

***) Heile l. c.

die eitrige Gewebseinschmelzung und vielleicht noch durch die heterolytische Verdauung von Bakterienleibern entstehen. Hand in Hand mit Gewebsschutz und mit Resorptionsbehinderung muss bei künstlicher Antifermentzufuhr die Beschränkung übermässiger, eitriger Secretion gehen.

Die künstliche Steigerung der Antifermentzufuhr rechnet vielleicht schon zu den Heilfactoren der Bier'schen Stauung; eine weitaus ausgiebigere Wirkung mag aber die directe künstliche Bespülung der Eiterhöhle mit Flüssigkeiten von hohem Antifermentgehalt erzielen. Solche Flüssigkeiten sind vor Allem menschliches Blutserum und Punctionsflüssigkeiten aus Brust- und Bauchhöhle mit hohem Antifermentgehalt*).

Die Antifermentbehandlung von Eiterungen mit geeigneten Punctionsflüssigkeiten hat zweifellos mancherlei Bedenken. Zunächst einmal die Beschaffung ausreichenden Materials. In genügender Menge steht es wohl grösseren Krankenhäusern und Kliniken, namentlich bei reger Zusammenarbeit von Internen und Chirurgen zur Verfügung. Solange aber die fabrikmässige Herstellung reichlichen, haltbaren „Antifermentes" aus Punctionsflüssigkeiten noch Schwierigkeiten**) bereitet, ist man in der allgemeinen Praxis gezwungen, den Kranken nach einem Aderlass (höchstens 200 ccm) mit seinem eigenen Blutserum (Peiser) zu behandeln.

Ebenso wie bei der Transfusion von Blutserum liegt ein weiteres Bedenken der Antifermentbehandlung in der Möglichkeit einer Krankheitsübertragung durch körperfremde Punctionsflüssigkeiten. Jegliche Gefahr wird dadurch vermieden, dass man Syphilitische ausschaltet, von vornherein sterile Punctionsflüssigkeiten bevorzugt und möglicherweise inficirte durch feinste

*) Anm. Die Gesichtspunkte, welche für die richtige Auswahl von Punctionsflüssigkeiten maassgebend sind, und die Methodik zur Bestimmung der Hemmungskraft, ergeben sich aus meiner ausführlichen Darstellung des Antifermentgehalts von Transsudaten und Exsudaten im Archiv f. klin. Med., 91. Bd., 1907, S. 291 bis 313. Die Unterschiede des Antifermentgehalts von Punctionsflüssigkeiten erklären sich im Wesentlichen durch Verschiedenheiten im Eiweissgehalt und durch die wechselnde Betheiligung der Leukocyten am Krankheitsprocess. Als Testferment zur Bestimmung der Hemmungskraft empfiehlt es sich vielleicht, statt des schwerer zu beschaffenden, dünnflüssigen Kokkeneiters eine Trypsinaufschwemmung oder eine Pankreatin-Glycerinlösung zu benützen (G. Grübler, Phys.-chem. Laboratorium, Dresden-Plauen). Nachprüfungen von Marcus, der an Stelle von Kokkeneiter mit Trypsinaufschwemmungen arbeitete (Berl. klin. Wochenschr., 1907, 6. April), ergaben nämlich eine völlige Uebereinstimmung mit den Wiens'schen Angaben über die Schwankungen der Hemmungskraft des menschlichen Blutserums. Meine vergleichenden Untersuchungen der Hemmungskraft von Punctionsflüssigkeiten gegenüber Pankreatinglycerin und proteolytischem Leukocytenferment zeigten ebenfalls einen weitgehenden Parallelismus des Hemmungstiter. Um vergleichbare quantitative Antifermentbestimmungen auszuführen, muss man zunächst die Verdauungskraft der Testlösungen durch abgestufte Zusätze von normalem menschlichen Blutserum austitriren und feststellen, um wieviel stärker oder schwächer als Blutserum die Punctionsflüssigkeit hemmt. Bei der Serumplatte ist die Bestimmung des Ferment- und Antifermentgehalts technisch überaus einfach.

**) Die chemische Fabrik von Merck-Darmstadt wird die Herstellung geeigneten „Antifermentes" aus Punctionsflüssigkeiten übernehmen.

Porzellan- bezw. Tonfilter (insbes. Chamberland-Filter) absolut keimfrei macht. Der gewichtige Einwand, dass solche Antifermentlösungen in der Eiterhöhle einen vorzüglichen Nährboden für die Krankheitserreger abgeben, wird durch practische Erfahrungen widerlegt (s. u.). Man kann ihm ferner durch den Hinweis begegnen, dass solche Punctionsflüssigkeiten auch baktericide Stoffe enthalten und sogar unbeachtet ihrer Hemmungskraft antiseptische Zusätze vertragen. Antifermentzufuhr zum enzymreichen Eiterherd vermag zudem vielleicht die leukocytäre Schutzkraft — wenigstens in Form der Phagocytose — zu steigern. Es ist experimentell zu beweisen, dass die im antifermentreichen Blutserum kreisenden, enzymhaltigen Leukocyten in Flüssigkeiten, die viel freies Ferment enthalten, also in ihren eigenen Stoffwechselproducten rasch zu Grunde gehen. Endlich scheint bei vielen Eiterungen das Uebermaass der Abwehrmaassregeln des Organismus, insbesondere der proteolytischen Gewebseinschmelzung, gefährlicher zu sein als der Krankheitskeim selbst.

Die Aufgabe einer physiologischen Wundbehandlung liegt also meines Ermessens nicht nur darin, dass wir bestrebt sein müssen, eine vollwerthige Ausnutzung der natürlichen Schutzkräfte des Organismus durch eine künstliche Steigerung derselben zu erzielen, sondern darin, dass wir das gefährliche Uebermaass einzelner physiologischer und insbesondere fermentativer Abwehrbestrebungen auf den zulässigen und zweckmässigen Grad beschränken müssen. Uebermässig ist aber meist der Grad der reactiven Eiterung und damit der Grad der eitrig-fermentativen Gewebseinschmelzung. Gegen seine eiweisslösenden Fermente schützt sich aber der Körper durch seine Antifermente. Die Zufuhr der natürlichen Hemmungskörper zum allzu fermentreichen Eiterherd erscheint mir deshalb die zweckmässigste, physiologische Therapie.

Ich bin mir wohl bewusst, dass sich die Heilwirkung dieser Behandlung mit Blutserum und stark hemmenden Punctionsflüssigkeiten kaum in dem Antifermentgehalt erschöpft. Solche Antifermentlösungen enthalten wohl ausserdem fast alle jene Nähr- und Schutzstoffe, die ein durch bakterielle Eiterung gefährdetes Gewebe braucht. Es erscheint mir deshalb keineswegs zweckmässig, Blutserum und Punctionsflüssigkeiten durch leicht darstellbare reinere Antifermentlösungen zu ersetzen. Die künstliche directe Zufuhr grösserer Mengen von Blutserum und antifermentreichen Punctionsflüssigkeiten in den Eiterherd bedingt eben eine Massenwirkung aller jener Schutzkräfte, mit denen sich der Organismus gegen die Infection vertheidigt. Diese künstliche Antifermentbehandlung eitriger Processe ist demgemäss nur eine einfache, zweckmässige Steigerung der physiologischen Abwehrbestrebungen des Organismus. Der Körper braucht aber eine solche Steigerung, weil es ihm bei der Erschwerung der Säftecirculation kaum gelingt, im Innern des Eiterherdes die erforderliche Massenwirkung selbstständig zu erzielen (Peiser).

Die Anwendungsbreite einer solchen Antifermentbehandlung beschränkt sich vielleicht keineswegs auf das Specialgebiet der Chirurgie. Therapeutische Bestrebungen von gleichen Gesichtspunkten aus scheinen mir bei eitriger Conjunctivitis, bei Nebenhöhlen- und Ohrenerkrankungen, bei eitrigen Erkrankungen

der serösen Häute, der Gelenke, der Meningen, des Urogenitalapparates und dergl. ebenfalls aussichtsreich. Selbst bei eitrigen Lungenerkrankungen kommen Inhalationen feinst zerstäubter Antifermentlösungen in Frage.

Nachdem ich auf Grund biologischer Eiterstudien an der Strümpell'schen Klinik dem Gedanken an eine solche Fermentbehandlung näher getreten war, habe ich als Internist zunächst mit Herrn Kolaczek, jetzt in Tübingen, die theoretisch-experimentellen Grundlagen skizzirt. Ueber ausgedehntere practische Erfahrungen, die das fördernde Entgegenkommen von Herrn Prof. Küttner ermöglichten, wird Herr Peiser berichten.

23) Herr Peiser (Breslau): (Klinischer Theil). Die vorstehenden Ausführungen gaben die théoretisch-experimentale Grundlage für eine neue Art der Behandlung acuter Eiterungen für die Antifermentbehandlung, die ich nach vorsichtigen Versuchen in grösserem Massstabe erst in den letzten $2^1/_2$ Monaten in der Küttner'schen Klinik durchgeführt habe. Als grundlegendes Resultat kann ich zunächst berichten, dass in keinem Fall irgend ein Schaden durch die Behandlung beobachtet wurde. Dreierlei war im wesentlichen objectiv klinisch zu erwarten: Verringerung der Eiterung, rasche Demarcation bezw. Reinigung der Wunde, Sinken erhöhter Temperatur und damit im ganzen schnellere Heilung. Und in der That hat die Theorie, was sie versprochen, in der Praxis auch gehalten.

Nehmen wir einen Drüsenabscess am Halse an. Wir spalten denselben, bringen nach Abfluss und Austupfen des Eiters Antifermentserum — die Menge je nach der Grösse des Abscesses — in die Abscesshöhle und legen nach Einführung eines kleinen Gummidrainrohres einen trockenen aseptischen Verband an. Wechseln wir diesen Verband nach 24 Stunden, so bietet sich gewöhnlich ein überraschender Anblick dar: Es ist kein Eiter mehr vorhanden. Während wir sonst zu sehen gewohnt sind, dass aus einer solchen Abscesshöhle Eiter nachfliesst, dass das Drainrohr von dickflüssigem Eiter zum Theil verlegt ist, finden wir nach Antifermentbehandlung den Verbandstoff mit seröser Flüssigkeit durchtränkt, in der Wundhöhle entweder gar keine oder wenige Tropfen einer wasserhellen, klaren Flüssigkeit, das Drainrohr frei durchgängig, oft wie ausgewaschen. Zur Sicherheit wird durch das wieder eingeführte Drain noch einmal etwas Serum in die Wundhöhle gebracht und vom dritten Tage ab unter rascher Kürzung des Drains nur noch ein aseptischer Verband angelegt. Das Fieber ist, wie bei jeder Abscessincision, rasch gesunken, fast ebenso rasch aber schwindet auch die starke Infiltration der umgebenden Weichtheile. Nach 9—10 Tagen ist der Krankheitsprocess abgeheilt, entweder bereits mit völliger Deckung der Haut oder einer schmalen Granulationslinie, die sich nach wenigen Tagen epithelialisirt.

Hiermit ist die Domäne der Antifermentbehandlung geschildert: alle acuten Processe, die zur Abscessbildung führen. Und von diesen wieder sind die günstigsten die, welche glattwandige Höhlen aufweisen; denn das Antiferment wirkt nur dort, wo es hindringt, wirkt nur durch directe Berührung. Eine vielbuchtige Abscesshöhle erweckt oft zunächst den Anschein, als sei sie völlig frei von Eiter. Auf leichten Druck entleert

sich aber dann doch hier und dort aus einer kleinen Bucht oder Tasche, in die das Antiferment nicht hineingekommen ist, eine geringe Eitermenge. Damit ist die Indication für die Anwendung des Antifermentserums klar gegeben.

Wir werden unterscheiden müssen zwischen Fällen, die für die Antifermentbehandlung absolut geeignet, solche, die relativ geeignet und solche, die ungeeignet sind.

Zur ersten Gruppe rechnen wir die in umschriebener Form mit scharfer Abgrenzung auftretenden Eiterungen (abscedirende Mastitis, Lymphdrüsenabscesse etc.), zur zweiten Gruppe die mit diffuser, flächenhafter Ausbreitung verlaufenden Eiterungen (Phlegmonen im Zellgewebe, Sehnenscheidenphlegmonen, Carbunkel, Panaritien etc.). Diese sind deshalb für die Antifermentbehandlung nicht absolut geeignet, weil man bei ihnen gewöhnlich mit der einfachen Incision in der Schnittfläche nicht alle Eiterherde freilegt und somit der nothwendige directe Contact mit dem Antiferment nur in beschränktem Grade gewährleistet ist. Die Behandlung gestaltet sich bei der zweiten Gruppe so, dass man nach breiter Incision zwischen die mit „Antiferment“ abgespülten Wundflächen einen in das Serum getauchten Mullstreifen einführt. Um rasches Austrocknen zu verhindern, legt man darauf noch ein Stück Mull, das man bei Ueberfluss an Serum mit diesem, sonst mit essigsaurer Thonerde tränkt und darüber Billrothpapier.

Zur dritten Gruppe, die ich zunächst für die Antifermentbehandlung für ungeeignet erklären möchte, rechne ich Knocheneiterungen (acute und chronische Osteomyelitis, Panaritium ossale etc.) Es ist klar, dass hier eine nennenswerthe, directe Einwirkung des Antiferments auf den Eiterherd nicht stattfinden kann. Immerhin glaube ich, dass sich auch hier Wege finden werden, die das Antiferment wenigstens als unterstützenden Factor heranziehen lassen.

Wie steht es mit der Grösse der Incisionen? Die Antwort ergiebt sich aus der grundlegenden Thatsache: Das Antiferment wirkt nur bei directer Berührung! Bei den Abscessen genügt also ein verhältnismässig kleiner Hautschnitt, der freie Bahn zur Abscesshöhle schafft, bei den übrigen Fällen muss ausgiebig incidirt werden, wenn man irgend einen Erfolg sehen will.

Eine weitere Wirkung der Antifermentbehandlung sehen wir in rascher, scharfer Begrenzung der Entzündung und Gewebsnekrose. Man beobachtet dies am schönsten an der Haut. Wenn wir etwa bei einem grösseren Furunkel mit Hautnekrose eine Incision machen und die Wunde mit „Antiferment“ behandeln, so bleibt die Nekrose sofort scharf auf die Stelle beschränkt, die sie bei Beginn der Behandlung einnahm. In einigen Fällen konnte man nach 2—3 Tagen eine hochrothe, wie mit einer Feder scharf gezeichnete Demarcationslinie sehen. Die rasche Demarkirung äussert sich auch darin, dass man oft schon nach einem Tage ganze, nekrotische Gewebspartien mit der Pincette aus einem tiefen Granulationsbett herausheben kann, ebenso die Eiterpfröpfe, die am Serumtampon hängen bleiben.

Was schliesslich die Beeinflussung der Körpertemperatur unter Antifermentbehandlung anlangt, so wissen wir natürlich, dass auch bei der einfachen Incision durch Entleerung des Eiters und dadurch verminderte Giftresorption

die Temperatur rasch zur Norm abfällt. Die Antifermenttheraphie scheint aber doch ihre besondere Wirkung zu haben, und zwar bei subacuten und chronischen Eiterungen, die trotz Incision dauernd mit mässigem Fieber einhergehen. Folgender Fall wäre ein Beispiel:

E. V., 62 jähr. Schlosser. Am 23. Januar 1908 Schlag mit einem Hammer auf die rechte Hand. Nach 4 Tagen Incision eines vereiterten Hämatoms. Wegen fortschreitender Eiterung am 31. Januar der Klinik überwiesen. Die rechte Hand und das untere Drittel des Unterarmes sind geröthet, geschwollen und druckempfindlich. Aus einer Incisionswunde über dem Metacarpus IV quillt Eiter hervor. Incision über dem Metacarpus II, dem Handgelenk und der ulnaren Seite des Vorderarmes. Die Gelenkflächen des Handgelenkes liegen theilweise frei, das 4. und 5. Metacarpophalangealgelenk zeigt deutlich Crepitation.

22. Februar. Incision eines Abscesses an der Beugeseite des Vorderarmes. Entleerung von 150 ccm Eiter.

26. Februar. Incision einer Sehnenscheidenphlegmone am Daumen. Ablatio der Hand in Aussicht genommen, da bei der dauernden Eiterung und dem anhaltenden Fieber der bejahrte Patient sichtlich herunterkommt.

29. Februar. Beginn der Antifermentbehandlung. Tamponade der eiternden Wunden mit serumgetränkten Mullstreifen. Ausspritzen der fistelnden Wunden mit Serum, Baden der Hand in Serum. In der Folgezeit stellte sich bald deutliche Verminderung der Eiterung ein, die Schwellung nahm ab, sämmtliche Wunden waren nach ca. 4 Wochen geschlossen. Vor allem aber sank vom Tage nach Beginn der Behandlung die vorher stets erhöhte Temperatur zur Norm herab und blieb normal. Nur eine Fieberzacke nach Anlegen einer federnden Streckschiene. Pat. befindet sich jetzt noch in medico-mechanischer Behandlung. Die Beweglichkeit der Hand und der Finger macht Fortschritte.

Ich möchte nochmals ausdrücklich hervorheben, dass bei etwaigem Mangel an geeignetem körperfremden Antifermentserum oder bei etwaigem Bedenken gegen ein solches, uns jederzeit das antifermenthaltige Blutserum des Patienten selbst zur Verfügung steht, indem wir einen an sich ganz unbedenklichen Aderlass vornehmen. Das wäre dann die denkbar physiologischste Antifermentbehandlung, die Behandlung mit dem eigenen Blutserum.

Naheliegend und aussichtsreich erscheint die Combination mit der Bier'schen Stauung. Es ist das besondere Verdienst Bier's, uns wieder auf Werth und Bedeutung physiologischer Wundbehandlung hingewiesen zu haben, und es kann kein Zweifel sein, dass einer physiologischen Wundbehandlung die Zukunft gehört. Was im Vorliegenden geschildert ist, ist eine physiologische Wundbehandlung. Ob sie die allein richtige ist, ob sie nicht noch mancher Verbesserung fähig ist, darüber glaube ich heute noch nicht urtheilen zu können. Dass wir aber auf dem richtigen Wege sind, das glaube ich sicher.

24) Herr Müller (Rostock): „Demonstration von Präparaten zu Lehrzwecken."

M. H.! Ich wollte Ihnen kurz einige Präparate demonstriren, welche nach meiner Angabe hergestellt wurden, um in ähnlicher Weise, wie wir Fracturen und Luxationen im Röntgenbilde zu sehen uns gewöhnt haben, so zu sagen auch körperlich anschaulich zu machen. Seit auf dem Chirurgencongress 1890 Ritschl nachgebildete Gliedmaassen (Methode von Cathcart in Edinburg)

Herr Kausch (Schöneberg): Ich bin weder pedantisch bei der Mikulicz'schen Seifenspiritusmethode stehen geblieben, noch bei den Mikulicz-schen Zwirnhandschuhen. Ich habe alles mögliche andere versucht; bin aber immer wieder zum Seifenspiritus und zu den Zwirnhandschuhen zurückgekehrt. Ich habe lange in Gummihandschuhen operirt; die regelmässig am Ende der Operation angestellte Wasserprobe ergab fast stets Löcher. Gummi- plus Zwirnhandschuhe giebt weniger Löcher, ist mir aber zu unbequem. Ich habe Gaudanin und Jodbenzin versucht, finde es auf keinen Fall überlegen. Zur Zeit bin ich mit Versuchen über Dermagummit und Chirosoter beschäftigt und glaube, mein Urtheil wird dasselbe sein.

Ich operire übrigens in Mänteln, deren Aermel bis zum Handgelenke reichen, und benutze Zwirnhandschuhe mit langen, bis fast zum Ellbogen gehenden Manschetten.

Herr v. Brunn (Tübingen) (im Schlusswort): M. H.! Wir haben alle die Methoden, von denen hier die Rede war, auf der Bruns'schen Klinik durchgeprüft in jahrelanger Arbeit, und wenn wir zum Alkohol schliesslich gelangt sind, so muss das wohl seine Gründe haben. Unsere Grundsätze dabei waren, dass erstens einmal jede Hautschädigung unbedingt vermieden werden muss, und zweitens, dass die Methode so einfach als nur irgend denkbar sein muss. Wenn Herr Klapp hier zugiebt, dass auch in der Berliner Klinik Hautverbrennungen durch das Chirosoter vorgekommen sind, so genügt das unserer Ansicht nach, um die Methode zu richten, denn wenn das schon in der Klinik vorkommt, so kommt es draussen in der Praxis noch viel häufiger vor.

Aus demselben Grunde müssen wir alle Mittel ablehnen, die mit dem Tetrachlorkohlenstoff zubereitet sind, wie den Jodtetrachlorkohlenstoff, das Dermagummit, in dem meines Wissens auch Tetrachlorkohlenstoff enthalten ist, aber selbst wenn alle diese Methoden Ideales leisteten, das heisst Gutes, als nur irgend möglich ist, so viel zum Beispiel wie das Döderlein'sche Gaudanin leistet, so würden wir es doch ablehnen, diese Methoden anzuwenden, weil sie zu complicirt sind.

In der Alkoholdesinfection haben Sie eine einactige Desinfection. Die Desinfection ist auf eine so einfache Form gebracht, wie es nur irgend denkbar ist, und wenn sie trotz dieser Einfachheit ebenso Gutes leistet, wie die Fürbringer'sche Methode Jahrzehnte lang geleistet hat, so genügt das, um ihr den Vorzug zu geben.

31) Herr Hochenegg (Wien): „Operativ geheilte Akromegalie bei Hypophysen-Tumor."

M. H.! Ich erlaube mir diese 30jährige Patientin, bei welcher an der internen Klinik Hofrath von Neusser's auf Grund der eclatanten Symptome und der Röntgenogramme des Schädels die Diagnose auf Akromegalie und Hypophysentumor gestellt worden war, zu demonstriren.

Sublimatlösung geworfen und bleiben in dieser ca. 8 Tage. Bei der Operation wird die Seide mit steriler Pincette aus der Sublimatlösung entnommen, mit steriler Schere abgeschnitten, mit der Pincette zugereicht. Es kommt also kein Finger mit ihr in Berührung, als der des unterbindenden oder nähenden Arztes.

Die photographische Aufnahme, die ich Ihnen in Vergrösserung zur Demonstration bringe, enthebt mich, eine genaue Beschreibung der akromegalischen Veränderungen zu geben; sie waren eben vollkommen typisch, betrafen Kopf und Gesicht, die Hände und Füsse in der bekannten, schon oft beschriebenen Weise. Die bekannten akromegalischen Erscheinungen waren in meinem Falle hochgradig. Nur eines Details will ich Erwähnung thun, da wir später noch darauf zurückzukommen haben, das war das weite Auseinanderstehen der vorderen, namentlich der oberen Schneidezähne, auf deren Vorkommen in anderen Fällen auch schon aufmerksam gemacht wurde.

Ich habe auch die Röntgenogramme des Schädels vergrössern lassen, um Ihnen hierdurch eine Vorstellung von den Verhältnissen des Hypophysentumors zu geben und mir auch in dieser Hinsicht eine längere Beschreibung zu ersparen.

In Bezug auf die anamnestischen Daten will ich mich ganz kurz fassen und nur hervorheben, dass bei meiner Patientin die Erkrankung gewissermaassen in zwei Etappen zur Ausbildung kam. Das seit dem 15. Jahre normal menstruirte und auch sonst gesunde Mädchen, erkrankte im 25. Jahre — sie war damals in Berlin angestellt — wie sie sich ausdrückte, plötzlich an Bleichsucht mit heftigen Kopfschmerzen, anfallsweise auftretenden Schweissausbrüchen, Nasenblutung und Sistiren der Menses. Bald stellten sich Sehstörungen ein, Patientin konnte deshalb durch 3 Monate weder lesen, noch schreiben, die Fähigkeit in die Ferne zu sehen, war ihr fast gänzlich verloren gegangen. Nach einem Jahre verloren sich diese von ihren damaligen Aerzten für Chlorose und Hysterie gedeuteten Symptome fast vollkommen. Die Menses kehrten zurück. Dieser Zustand der Besserung hielt durch 4 Jahre an.

Erst im August 1907 wurde die Menstruation wieder unregelmässig und spärlich, abermals stellte sich der heftige Kopfschmerz ein und in auffallender Raschheit und unter Parästhesien stellten sich die Vergrösserung der Hände und Füsse, das Plumpwerden der Lippen, Nase und Zunge und die Veränderung der Gemüthsstimmung so ausgeprägt ein, dass schon im October das Bild für jeden Kundigen ein vollkommen ausgesprochenes war.

Auf alle diese Details, die ich der ausführlichen Publication durch meinen Schüler, Dr. Stumme vorbehalte, will ich, wie gesagt, hier nicht näher eingehen und mich nur auf die Operation selbst und auf deren Effect beschränken.

Da der Zustand des Mädchens, namentlich durch die Kopfschmerzen, ein so ungemein qualvoller war, drang sie selbst auf Operation, obwohl ihr gesagt wurde, dass der Eingriff kein leichter und der Erfolg ein fraglicher sei.

Bei der Operation, die ich am 16. Februar 1908, also vor ca. 2 Monaten ausführte, wich ich einigermaassen von den bisher geübten und in Publicationen niedergelegten Verfahren ab.

Ich wählte den schon öfter von Anderen mit Erfolg betretenen (Schloffer, v. Eiselsberg) und von Anatomen (Tandler) vorgeschlagenen nasalen Weg, d. h. ich bahnte mir durch Zurückklappen und vollkommene Ausräumung der Nasenhöhle den Weg zum Hypophysenbette. Ich will hier gleich die Bemerkung einfügen, dass ich vorläufig, d. h. solange es nicht gelingt, ohne jegliche Vorperation endopharyngeal die Operation zu machen, wie mir der vom

Wiener pathologischen Institute zur Demonstration überlassene Schädel eines Hypophysentumors möglich erscheinen lässt, die nasale Voroperation für die Methode der Wahl halte, sie giebt hinlänglich genug Zugänglichkeit und erscheint mir bedeutend weniger eingreifend und verstümmelnd als die anderen vorgeschlagenen Methoden.

Es ist bekannt, dass die Nebenhöhlen der Nase, also vor Allem die Stirnhöhlen bei Akromegalie mächtig erweitert sind. Auch in meinem Falle erwies dies das Röntgenbild. Da durch diese Erweiterung der Stirnhöhlen begreiflicherweise die Distanz von der Stirne bis zur Hypophyse bedeutend vergrössert ist und hierdurch das eigentliche Operationsfeld in grösserer Tiefe sich befindet, ist es empfehlenswerth, durch Eröffnung und Ausräumung der Stirnhöhle den Zugang sich bequemer und das Operationsfeld zugänglicher zu machen.

Um nun nach der Operation die Entstellung des Profils der Stirne möglichst geringfügig zu gestalten, erschien es uns opportun, die vordere Wand der Stirnhöhle nicht zu opfern, sondern nur temporär mobil und aufklappbar zu machen, was leicht von zwei seitlichen in den Augenbrauen geführten Hautschnitten mit einem flachen Meisselschlag erzielt werden konnte. (Demonstration eines Cadaverpräparates.)

Es empfahl sich nun weiter die ganze Operation, die ich natürlich in Narkose ausführte, an der horizontal liegenden Patientin, bei der der Kopf etwas nach hinten übergebeugt war, auszuführen. Um nun in dieser Lage die Aspiration von Blut zu verhindern, tamponirten wir den Spalt hinter dem weichen Gaumen und der Pharynxwand mit einem grossen länglichen quergelegten Tampon, den wir mit einem um die horizontale Platte des Oberkiefers herumgelegten und um die Oberlippe geknoteten Bande sicher an seiner Stelle erhielten. Dieser Tampon verhinderte während der ganzen Operation, dass vom nasalen Operationsfelde Blut gegen den Mund zu sickerte, liess aber die Athmung unbehindert und schmälerte nicht unser Operationsfeld.

Die Ausräumung der Nase vollführten wir mit Scheere und Pinzette und namentlich aber mit einem grossen scharfen Löffel, die innere Orbitalwand und die Wand der Highmorshöhle blieben dabei intact.

Die ziemlich beträchtliche, aber nie beängstigende Blutung stand prompt durch zeitweise angewendete Tamponade mit in Adrenalinlösung getränkter Gaze.

Nach dieser Voroperation und nach Eröffnung der Keilbeinhöhle, die in unserem Falle sehr reducirt war, war am Grunde der trichterförmigen Wundhöhle der blendend weisse, auf Haselnussgrösse erweiterte Hypophysenwulst sichtbar.

Ich konnte an ihm bequem die knöcherne Schale einmeisseln und das hierdurch entstandene Loch nach Belieben vergrössern. Ich begnügte mich aber mit einem etwas über erbsengrossen Loch, spaltete im Bereich dieses die sich einstellende Dura, worauf unter Pulsation der ungemein weiche, rothbraune Tumor prolapsartig vorquoll.

Die ursprünglich geplante Entfernung des Tumors in einem Stücke musste sofort wegen Weichheit der Geschwulst undurchführbar erscheinen, weshalb ich mich damit begnügte, den Tumor mit einem löffelartigen Instrumente ein-

fach auszulöffeln. Ich that dies so lange, bis ich das derbe Diaphragma der Dura und seitwärts und unten die Knochenwände unter'm Löffel hatte, hierauf wischte ich, um ja sicher den ganzen Tumor zu entfernen, mit Gazetupfern exact die ganze Höhle aus. Die Blutung war minimal und stand ebenfalls auf pas Einlegen eines Adrenalintampons.

Ich möchte auf die Anlegung eines kleinen Loches Gewicht legen, man kommt mit demselben volkommen aus, da die breiig weiche Tumormasse so wie so nur ein Auslöffeln erlaubt und bei kleinem Loche vielleicht doch eher eine Meningitis vermieden werden kann.

Um nun eine Infection des Tumorbettes nach Möglichkeit zu verhüten, tamponirte ich die durch eine kreisrunde Eingangspforte eröffnete, jetzt leere Knochenhöhle locker mit Jodoformdochten, die durch ein Drain durchgezogen und aus dem Nasenloch herausgeleitet wurden. Auf diese Weise sollte ein Aufsaugen von Wundsekret im Bereiche der Nase verhindert werden. Ebenso wurde die Nase mit Jodoformgaze locker tamponirt.

Der Verlauf nach diesem immerhin grossen chirurgischen Eingriff war ein ungemein glatter, auch für die Patientin fast beschwerdefreier. Am 8. Tage wurden die drainirenden Streifen entfernt. Am 10. Tage kann die Patientin das Bett verlassen. Gegen die Borkenbildung in der Nase, resp. Wundhöhle wird durch Ausspülungen mit Salbeithee vorgegangen.

Bevor ich auf den Effect der Operation zu sprechen komme, will ich nochmals hervorheben, dass ich die Ueberzeugung habe, dass ich die ganze tumorartig veränderte Hypophyse operativ entfernt habe. Die histologische Untersuchung der gesammelten ausgelöffelten Partien ergab, dass es sich um ein Adenom der Hypophyse gehandelt hat. Verschieden gefärbte Präparate sind zur Besichtigung eingestellt und werden von Dr. Stumme demonstrirt werden.

Um nun auf den Heilungseffect der Operation zu sprechen zu kommen, so muss zunächst hervorgehoben werden, dass es gut ist, den Einfluss der Operation auf die Patientin von zweifachem Gesichtspunkte aus, gesondert zu betrachten.

Vor Allem ist seit der Operation ein Sistiren der quälenden Kopfschmerzen, eine Besserung der psychischen Stimmung und Verminderung der Sehstörungen zu verzeichnen. Alle diese Störungen werden ja mit Recht und wohl allgemein als mechanische Schädigung des auf Gehirn und Sehnerven drückenden Hypophysen-Tumors gedeutet; es ist dabei leicht verständlich, dass dieselben mit Entfernung des Tumors zum Schwinden gebracht wurden. Die Besserung in dieser Beziehung wurde auch in den bekannten, bereits publicirten Operationen anderer Operateure erzielt.

Von viel grösserer Bedeutung erscheint mir der Einfluss der Operation auf die Symptome der Akromegalie.

Schon am 5. Tage nach der Operation überraschte uns die Patientin mit der Angabe, dass sie fühle, dass die Zähne näher aneinanderrücken, und dass jetzt der Unterkiefer anders auf den Unterkiefer passe, wie früher.

Am 10. Tage nach der Operation wird die Richtigkeit dieser Angabe objectiv durch Messung nachgewiesen, schon an diesem Tage hat sich der Abstand an den Schneidezähnen des Oberkiefers so vermindert, dieselben sind so

zusammengerückt, dass Patientin zwischen den beiden mittleren Schneidezähnen nur mehr mit ihrem Fingernagel eindringen kann, während früher die oberste Kante der Fingerkuppe das Distanzmaass ihr abgab.

So geht es mit den Händen, an denen uns fast bei jeder Visite von der vorher tief melancholisch Verstimmten, jetzt wieder heiteren Patientin das Kleinerwerden demonstrirt und versichert wird, dass sie es ordentlich spüre, wie von Tag zu Tag die Hände normaler werden, wie sie besser die Hand zur Faust schliessen könne etc.

Nach kaum einem Monat ist die Patientin entlassungsfähig. Wie sie die Schuhe, mit denen sie in's Krankenhaus kam und die ihr damals knapp passten, aus dem Magazin zurückbekommt, sind ihr dieselben um so vieles zu gross, dass sich die Patientin weigert, dieselben als ihr Eigenthum zurückzunehmen. Wie ich die Patientin bei ihrer Entlassung von meiner Klinik den Herren der internen und laryngologischen Klinik, die vor der Operation die Patientin lange und zu wiederholten Malen zu beobachten Gelegenheit hatten, vorstelle, erkennen diese die Patientin nicht wieder, so bedeutend hat sich alles an ihr verändert.

Ich glaube, dass auch Sie diese Veränderungen an der jetzt vollkommen wohlen Patientin constatiren werden, wenn Sie das Bild vor der Operation mit der von mir mitgebrachten Patientin vergleichen. Ich kann nur sagen, dass ich eine so prompte, so rasch einsetzende Beeinflussung der akromegalischen Symptome einfach für unmöglich gehalten hätte.

Bisher standen sich in Bezug auf die Bedeutung des Hypophysentumor für den mit Akromegalie bezeichneten Symptomencomplex folgende Ansichten unvermittelt gegenüber, die, da das Thierexperiment in dieser Hinsicht keine Lösung brachte, unentschieden bisher bleiben mussten.

1. Der Hypophysentumor ist eine Theilerscheinung der Allgemeinerkrankung: Akromegalie. Die Hauptvertreter dieser rein symptomatischen Auffassung stellen sich vor, dass gerade so, wie die peripheren Abschnitte des Gesichtes und der Extremitäten Gestalts- und Grössen-Veränderungen durch Akromegalie erfahren, auch die Hypophyse verändert werde und so einen Tumor vortäusche.

2. Der Hypophysentumor ist die Ursache der Akromegalie und zwar nach der Ansicht der Einen durch aufgehobene Function der Hypophyse, nach der Anderen durch gesteigerte Function und endlich nach Ansicht einer dritten Gruppe durch qualitativ veränderte Function.

3. Endlich die Hypophysenveränderung hat zwar causale Bedeutung, sie ist aber nur für die Veränderung im Bereiche des Kopfes als dem von den Hirnnerven versorgten Körperbezirk zur causalen Verantwortung zu ziehen, während die akromegalischen Veränderungen an den Extremitäten anders localisirte Ursachen, wahrscheinlich spinaler Natur haben müssten.

Mein Fall, der, so viel ich weiss, der erste ist, wobei Akromegalie die Operation vollendet wurde und Erfolg hatte, ist geeignet, die Frage, welcher Einfluss dem Hypophysentumor bei Entstehung der Akromegalie zuzuschreiben ist, principiell zu entscheiden. Die Operation gleicht einem Experimente, sie erwies zur Evidenz, dass einem Hypophysentumor bei Akromegalie nicht nur

symptomatische, sondern causale Bedeutung zukomme. Sie erwies ferner, dass nicht durch einen Ausfall der Hypophysenfunction, sondern durch eine Hyperfunction des Hirnanhanges die akromegalischen Erscheinungen veranlasst werden müssen. Ebenso wie nachgewiesen erscheint, dass auch für die akromegalischen Veränderungen an den Extremitäten die Hyperfunction der Hypophyse allein verantwortlich ist.

Mein Fall beansprucht ferner grosses therapeutisches Interesse, indem er erweist, dass durch Entfernung des Hypophysentumors nicht nur die vom Tumor ausgehenden Drucksymptome, also die mechanische Schädigung des Gehirns und der Sehnerven, sondern auch die schwere, wie wir wissen, sonst fast sicher zum Tode führende Allgemeinerkrankung der Akromegalie operativ beeinflussbar ist. Die Berechtigung des Eingriffes auch von diesem Standpunkte erscheint mir fortan erwiesen.

(Ausführliche Veröffentlichung s. Stumme, Langenbeck's Archiv Bd. 86.)

Vorsitzender: M. H.! Ich möchte nicht auf die Anatomie und Physiologie der Hypophyse jetzt eingehen bezw. das eine oder das andere jetzt discutiren lassen. Ich möchte bloss fragen, ob jemand zur Technik das Wort wünscht.

Herr Borchardt (Berlin): M. H.! Ich habe draussen einen Patienten mitgebracht, bei dem ich selber einen Hypophysentumor operirt habe. Der Fall ist deswegen interessant, weil ich versucht habe, zunächst die Methode anzuwenden, die Herrn Krause und auch mir selbst an Leichenexperimenten wenigstens als die beste erschienen ist. Ich habe in dem Falle versucht, von vorn, vom Stirnhirn aus an die Hypophyse heranzugehen, habe einen grossen osteoplastischen Lappen an der Stirn aufgeklappt und wollte zweizeitig operiren. Ich möchte gleich bemerken, dass ich mit dieser Operationsmethode nicht zum Ziele gekommen bin. Ich habe den Tumor nicht erreicht, und zwar aus dem Grunde, weil ich durch sehr grosse Blutung gezwungen war, einzeitig zu operiren. Die Knochenvenen bluteten so stark und der Sinus longitudinalis ging so weit herunter, dass ich genöthigt war, ihn gleich primär zu unterbinden, und die Blutung war so colossal, dass ich die Operation nicht beenden konnte. Ich konnte zwar das Stirnhirn in die Höhe heben, konnte bis an den Tumor herankommen, konnte ihn aber nicht exstirpiren.

Ich habe dann in einer zweiten Sitzung die zuerst von Herrn Schloffer angewandte Methode ausgeführt, nämlich die Nasenaufklappung, und bin da verhältnissmässig leicht zum Ziele gekommen, in derselben Weise, wie es soeben von Herrn Hochenegg uns geschildert worden ist. Es ist mir aber nicht gelungen, den Tumor in toto zu exstirpiren. Ich habe nur Stücke entfernen können, und ich glaube auch nicht, dass eine Radicaloperation hier erzielt worden ist.

Der Erfolg der Operation war insofern ein ganz guter, als die ungemein quälenden Kopfschmerzen, die der Patient hatte und die mich hauptsächlich zur Operation veranlasst hatten, bedeutend nachgelassen haben. Auch die maniakalischen Symptome, die vor der Operation vorhanden waren, sind fast völlig geschwunden.

Herr Freiherr v. Eiselsberg (Wien): Erlauben Sie mir, eine Bemerkung hieran zu fügen.

Ich habe dreimal die Hypophysis exstirpirt, und zwar einmal bei einem Patienten von 20 Jahren, der den femininen adipösen Typus der Hypophysisaffectionen dargeboten hat, wie er von Fröhlich in Wien zum erstenmal beschrieben worden ist. Bei dem Patienten waren es drei Symptome, die uns zu der Diagnose Hypophysistumor veranlasst haben. Erstens die doppelseitige bitemporale Hemianopsie, dann intensives Kopfweh und endlich noch das Röntgenbild, das eine deutliche Excavation an der Stelle ergeben hat. Den adipösfemininen Typus ersehen Sie am besten aus diesen drei Abbildungen.

Bei diesem Patienten habe ich im Mai des vorigen Jahres, nachdem ich speciell wiederholt Gelegenheit genommen habe, bei Collegen Tandler im Anatomischen Institute die Sache anzusehen, die Operation ausgeführt, indem ich ganz nach der Methode von Schloffer von vornher aufgeklappt und den Tumor incidirt habe. Leider erwies er sich als ein malignes Neoplasma. Es konnte nur ein Theil davon entfernt werden. Desto merkwürdiger ist es, dass der Erfolg ein günstiger ist und auch heute nach mehr als $^3/_4$ Jahren nach der Operation ein bemerkenswerth günstiger ist, insofern als bei dem Patienten die Kopfschmerzen sofort zurückgegangen sind, weiter bei dem Patienten auch die Fettsucht abgenommen hat, und er schliesslich jetzt ganz gut sieht. Er kann auf der Eisenbahn allein fahren, nachdem er früher geführt wurde. Ich habe über den Patienten kurz in Dresden bei der Versammlung Deutscher Nervenärzte berichtet. Ich habe ihn jetzt vor Kurzem noch gesehen; sein Zustand ist günstig.

Im zweiten Falle handelte es sich um eine typische Akromegalie. Dieser Fall verlief nicht glücklich, sondern die Patientin — es war eine Patientin von 33 Jahren — ist an ganz foudroyanter Meningitis zu Grunde gegangen. Ich war schon nicht gern an die Operation herangegangen, denn die Nasenspecialisten hatten einen intensiven Nasenkatarrh constatirt. Aber wie das so geht, die Patientin hat gedrängt, wir haben geglaubt, 8 Tage wären ausreichend, um den Katarrh abklingen zu lassen. Die Patientin ist an foudroyanter Sepsis zu Grunde gegangen. Die Operation erwies auch hier ein Sarkom nicht nur der Hypophyse, sondern auch des Temporallappens.

Im dritten Falle handelte es sich um einen 26jährigen Burschen, den ich im December vorigen Jahres operirt habe — es sind alle drei Fälle vom vorigen Jahre —, und bei welchem auch dieser Typus, der feminine adipöse Typus, wenn auch nicht so deutlich, ausgeprägt war. Auch da war wieder ganz charakteristisch die mächtige Excavation der Sella turcica ausgeprägt, auch da wieder die bitemporale Hemianopsie und intensives Kopfweh. Es ist das eine Symptomentrias, die entschieden die Diagnose erleichtert. In diesem Falle ist vor der Hand wohl das Kopfweh geschwunden. Eine Verbesserung des Gesichtsfeldes ist noch nicht eingetreten. Aber immerhin ist der Patient mit diesem bis jetzt erzielten Resultate leidlich zufrieden. Auch da handelt es sich nach der mikroskopischen Untersuchung um ein malignes Neoplasma.

Ich war also in keinem einzigen meiner Fälle so glücklich, auf einen Fall zu stossen, der wie der Hochenegg'sche Fall, eine günstige Prognose in

Bezug auf die mikroskopische Untersuchung geben dürfte. Ich glaube, dass derartige Fälle, wo der Verlauf so günstig ist, immer Raritäten bleiben werden. Die grosse Mehrzahl der Hypophysengeschwülste werden maligne Neoplasmen sein, und das dürfte die aussichtsreiche Operation reduciren, zumal die Fälle, welche mit Diabetes complicirt sind, es wünschenswerth erscheinen lassen, überhaupt von der Operation Abstand zu nehmen.

Ich gehe auf die Methode nicht näher ein. Ich habe in meinem Falle die vordere Wand der Stirnhöhle entfernt, wie es Tandler und Moskowicz angegeben haben, und wie es von Schloffer vorgeschlagen wurde. Dadurch war natürlich eine stärkere Entstellung als in dem Falle von Hochenegg bedingt. Dass vom Pharynx her eine Operation möglich sein dürfte, ist ja nicht ganz ausgeschlossen, indem ich über eine ganze Reihe von Katzenversuchen verfüge, bei welchen sich die Möglichkeit gezeigt hat, dass es geht. Aber ich möchte das Feld der Physiologie hier nicht betreten.

Herr König (Altona): Herr Hochenegg hat vorhin auch davon gesprochen, dass man die grosse Entstellung durch die Voroperation vermeiden könnte, indem man von unten vorgeht. Ich darf mir da vielleicht erlauben, zu sagen, dass ich vor 10 Jahren im Auftrage meines Chefs von Bergmann Versuche machte, um an die Hypophyse heranzukommen, und dass wenigstens bei den Leichenversuchen, die ich gemacht habe, es mir gelang, vom Pharynx nach der Gussenbauer'schen Voroperation, wie uns ja Allen geläufig ist, über das Keilbein in die Hypophyse zu kommen, und zwar, wenn man sich mit seinem Meissel an die Zahnreihe hielt und nach Abmeisselung der Gaumenbeinplatte an die hintere Begrenzung des harten Gaumens. Wenn man dann an der Stelle einen 1 cm breiten Meissel einsetzte, so gelangte man durch die Keilbeinhöhle hindurch in die Hypophysisgrube hinein, und ich sollte denken, dass es bei den Hypophysistumoren, wo die Grube doch erweitert ist, noch leichter sein sollte als an Leichen. Wenn man da nun den nächsten Meisselschlag einen Centimeter weit nach vorn macht und dann im Ganzen einen Quadratcentimeter herausschlägt, dann kommt man nach meinen Beobachtungen in die Hypophysengrube.

Ich möchte den Herren, die auf diesem Gebiet arbeiten, empfehlen, das Verfahren zu benutzen.

Ich sage das, weil ich dasselbe nie publicirt habe, und nur Herr Schloffer in einer Arbeit es erwähnt hat.

32) Herr Haasler (Halle a. S.): „Beiträge zur Hirnchirurgie."

Seit die diagnostische Hirnpunction, die ja ein altes chirurgisches Verfahren ist, durch Neisser wieder in Erinnerung gebracht und in eingehender Weise ausgebaut worden ist, haben wir an der Hallenser v. Bramann'schen Klinik häufig Gelegenheit gehabt, den Werth der Methode zu prüfen.

Gerade in der Hirnchirurgie muss eine frühzeitige und möglichst exacte Diagnose von besonderem Werth sein und wesentlich beitragen zur schnellen und schonenden Ausführung der Operation. Wenn auch die klinische Localisation immer mehr verfeinert wird und immer weitere Bezirke des Gehirns er-

obert, so sind doch auch alle Hilfsmethoden zur exacten Bestimmung eines Krankheitsherdes willkommen zu heissen.

So haben wir auch das Röntgenverfahren in zahlreichen Fällen zu Hilfe gezogen und werden es auch in Zukunft beibehalten; gelingt es auch nur ganz ausnahmsweise einen intracraniellen Herd z. B. einen derben oder verkalkten Tumor mit Röntgenstrahlen nachzuweisen, so ist es doch relativ häufig möglich, secundäre Knochenveränderungen, besonders bei Hirntumoren jugendlicher Patienten nachzuweisen.

Die diagnostische Hirnpunction, die von Middeldorpf, Kocher, von Bergmann, Payr und Anderen geübt und empfohlen wurde, hat trotz der Wiederaufnahme, weiteren Verfeinung und warmen Empfehlung Neisser's anscheinend noch wenig Beachtung in chirurgischen Kreisen gefunden.

Wir haben zunächst im Zusammenarbeiten mit der Nervenklinik, dann aber auch an eigenen Fällen seit einigen Jahren die Methode erprobt und zwar speciell bei Hirntumoren, dann aber auch bei einer kleinen Zahl von entzündlichen Processen und bei Hämatom der Dura.

Die Hirnpunctionen wurden, soweit es sich um Patienten der Nervenklinik handelte, dort von Herrn Dr. Pfeifer vorgenommen, der über einen Theil der Fälle schon berichtet hat*).

Die Operationen wurden zum grössten Theil von Herrn Geh.-Rath von Bramann, in 4 Fällen von mir ausgeführt.

Von Hirngeschwülsten kamen in der Aera der diagnostischen Hirnpunction, d. h. in den letzten 3 Jahren 23 Fälle zur klinischen Beobachtung und Behandlung, von diesen blieben aus verschiedenen Gründen 7 unoperirt, 16 kamen zur Operation.

In diesen Fällen hatte die diagnostische Hirnpunction zumeist gute Dienste geleistet. Sie gab Auskunft über den genaueren Sitz und die Ausdehnung der Neubildung, über ihre Lage zur Hirnoberfläche, über ihre histologische Beschaffenheit.

Letzteres wurde dadurch erleichtert, dass etwa die Hälfte der Tumoren cystisch oder erweicht war; in einem Falle wurde ein Cysticerkenconglomerat nachgewiesen, einmal ein Kleinhirntuberkel. Bei soliden Tumoren soll man nicht Zupf- oder Ausstrich-, sondern Schnittpräparate untersuchen.

Für die Operation besteht der Vortheil darin, dass die Schädelresection an geeignetster Stelle und von vorn herein in genügender Ausdehnung angelegt werden kann, dass das Vorgehen in die Tiefe bei negativem Befund an der Hirnoberfläche einen sicheren Anhalt gewinnt, kühner und erfolgreicher sich gestaltet. Hat man nur die Blutung an den Hirnhäuten gestillt, so kann man dreist in die Tiefe vordringen.

Von Nachtheilen des Verfahrens ist vor Allem die Blutung zu erwähnen.

Häufig konnten Blutungen infolge der Hirnpunction bei diesen Operationen und in mehreren Fällen bei der Obduction nachgewiesen werden. Stichverletzungen der Arterien sind bei richtigem Vorgehen ziemlich sicher aus-

*) Jahrbücher für Psychiatrie u. Neurologie. Bd. 28. Archiv f. Psychiatrie und Nervenkrankheiten. Bd. 42.

geschlossen; der Pfeifer'sche Fall von Verletzung der durch Geschwulst verdrängten Art. corp. callosi mit tödtlicher Blutung steht vereinzelt da.

Häufig sind dagegen Verletzungen der Venen: Subdurale und subpiale Blutungen fanden sich oft, ebenso fadenförmige Blutungen im Stichcanal oder zahlreiche kleine, runde Hämorrhagien in seiner Umgebung, wie Colonien um den Impfstich. Oft liessen sich die Blutungen weit in die Tiefe verfolgen, z. B. bis zum Ependym des Ventrikels. Bluterguss in die Seitenventrikel wurde nicht beobachtet. An Hirngeschwülsten waren öfters Blutungen ins Geschwulstgewebe durch den Einstich veranlasst worden.

Alle die genannten kleinen und kleinsten Hämorrhagien hatten jedoch keine klinische Bedeutung. Nur in 2 Fällen fanden sich ausgedehntere Hämatome, beide Male allerdings bei aussichtslosen Fällen, so dass sie für den Ausgang nicht von Belang waren.

Es handelte sich um ausgedehnte, über Convexität, vordere und mittlere Schädelgrube sich erstreckende subdurale Blutung nach wiederholter Ventrikelpunktion durch dasselbe Bohrloch bei Hirntumor, und um eine taubeneigrosse subcorticale Blutung nach Punction am vorderen Ventrikelpunkt bei einem Fall von Haematoma durae.

Ob bei Anwendung stumpfer Nadeln sich die Blutungsgefahr verringern lässt, erscheint fraglich. Bei älteren Patienten mit Gefässerkrankungen erscheint besondere Vorsicht geboten. Jedenfalls muss, wenn Neigung zu Blutung von vornherein besteht oder bei der ersten Punction erkannt wird, von der Anwendung der Methode abgesehen werden.

Die Infection des Stichcanals müsste zu vermeiden sein; nur einmal wurde bei einer auswärts punktirten Hirncyste Streptokokkeninfection mit tödtlichem Ausgange (Meningitis) beobachtet.

Bei älteren Stichcanälen können organisirte kleine Hämatome mit ihren grauröthlichen Granulationsmassen Geschwulstgewebe vortäuschen und beim Aufsuchen kleiner Tumoren zu Irrthümern Anlass geben. Noch nach Monaten ist die Stichstelle im Gehirn, die Hirnnarbe zu erkennen. Da das Alter der einzelnen Einstiche bekannt ist, eignen sich diese Narben vorzüglich zum Studium des Regenerationsprocesses.

Die Hirnpunction soll nicht zu allzulangem Zuwarten und Aufschieben der Operation verleiten. Wenn auch nach erfolgreichen Ventrikel- oder Cystenpunctionen mit ausgiebiger Aspiration von Flüssigkeit, merkwürdigerweise aber auch nach negativen Punctionen öfters auffällige Besserung beobachtet wird, soll doch möglichst bald operirt werden. Von den ohne Operation verstorbenen Fällen wären drei nach Sitz und Art des Tumors bequem zu operiren gewesen.

Der Punctionsbefund lässt häufig schon makroskopisch das Vorhandensein einer Geschwulst erkennen. Während bei der Punction und Aspiration in gesundem Gehirn aus der Canüle ein feines Würmchen weisslicher Hirnsubstanz ausgespritzt wird, erkennt man, sobald Tumorgewebe aspirirt ist, dies oft schon an der auffallenden abnormen Färbung, an der bröckligen Consistenz, an dem sichtbaren Zerfall und der Erweichung. In etwa der Hälfte der Fälle war die Entscheidung noch einfacher. Die Tumoren waren stark erweicht oder grösstenn-

theils cystisch, so dass eigenthümlich ölige oder schleimige Flüssigkeit angesaugt wurde, die in einigen Fällen bei kurzem Stehen in Petrischälchen zu agarähnlicher Platte gerann, deren völlige Verschiedenheit vom Ventrikelinhalt durch Ventrikelpunction überdies nachgewiesen werden konnte. In anderen Fällen musste es zunächst zweifelhaft bleiben, ob die aspirirten Partikel Geschwulstgewebe waren oder nicht.

Dann, wie gesagt, ist die Schnittuntersuchung der gehärteten Stückchen anzurathen, die Untersuchung am Zupf- oder Ausstrichpräparat ist weniger zuverlässig.

Neben der Punction des Geschwulstherdes wurde die Ventrikelpunction häufig angewendet; sie weist Hydrocephalus internus nach, in anderen Fällen zeigt sie, dass der Seitenventrikel verlagert oder völlig comprimirt ist. Sie wurde auch ausgeführt, um eventuell die Patienten durch Druckentlastung unter bessere Bedingungen für die Operation zu versetzen.

Auch bei Entzündungsherden gab die Hirnpunction in 2 Fällen positive Resultate (tuberculöse Herde im Kleinhirn und im Schläfenlappen); in einem Fall von alter Schädelfractur konnte der negative Ausfall der Hirnpunction neben positivem Befund bei Lumbalpunction (Eiterkörperchen und Diplokokken) einen intracraniellen unter der alten Depressionsfractur gelegenen Entzündungsherd ausschliessen, der Ausgangsort der Meningitis war ein Empyem der gleichfalls von der Fractur durchsetzten Stirnhöhle.

Bei einem Fall von Haematoma durae matris gelang die Bestimmung von Sitz und Ausdehnung des Hämatoms durch Hirnpunction.

Bei entzündlichen Processen wird das Verfahren nur mit voller Berücksichtigung seiner Gefahren und unmittelbar vor Ausführung der Trepanation anzuwenden sein. Anlegung kleiner Trepanationsöffnungen ist der Punction hier wohl vorzuziehen.

Von den 16 wegen Hirngeschwulst operirten Patienten wurden 9 als geheilt oder gebessert entlassen, bei den anderen handelte es sich um nicht radical entfernbare Tumoren; die Patienten erlagen in der Mehrzahl erst nach Wochen oder Monaten ihren Recidiven. Von jenen 9 Fällen leben noch 6, von denen 4 wohl als völlig geheilt anzusehen sind.

Nach diesen Erfahrungen und Zahlen kommt man betreffs der Operabilität der Hirngeschwülste zu ganz anderen Anschauungen, als sie auf Grund von Sectionsstatistiken zur Zeit — auch bei vielen Chirurgen — noch vorherrschend sind. Bei Frühoperationen, unterstützt durch die diagnostische Hirnpunction, ist ein erheblich grösserer Procentsatz der Hirntumoren noch operabel, als bisher zumeist angenommen wird; allerdings darf man auch vor recht eingreifenden Operationen bei den sonst aussichtslos verlorenen Kranken nicht zurückschrecken.

Es muss andererseits zugegeben werden, dass das Material der v. Bramann'schen Klinik an Hirngeschwülsten ein sehr ausgesuchtes ist. Aus dem grossen Krankenbestand der Nervenklinik, aus der Medicinischen Klinik, aus der Privatklinik von Dr. Höniger wurden die geeignetsten Fälle zur Operation überwiesen. Immerhin erscheint der Pessimismus in dieser Frage nicht

berechtigt, wenn es auch nur gelingt, eine kleine Zahl der Kranken vor dem sicheren Untergange zu retten.

Zwei von diesen Geheilten möchte ich Ihnen vorführen. Beide sind einzeitig operirt, wie wir überhaupt nur in seltenen Ausnahmefällen, bei sehr schlechtem Allgemeinbefinden, bei starker Blutung während der Operation von dem einzeitigen Verfahren abweichen.

Bei dem einen Kranken hat Geh. Rath v. Bramann eine ausgedehnte Entfernung des rechten Stirnhirns wegen Sarkom vorgenommen. Sie sehen an der tiefen Depression die Grösse des Defectes und die Art der Deckung. In solchen Fällen empfiehlt es sich, um möglichst raschen definitiven Verschluss zu erzielen, den Knochen in grösster Ausdehnung fortzunehmen, um die Weichtheile in die Tiefe der Hirnwunde hineinlegen zu können. Bei Tumoren der Centralregion ist dies nicht nöthig; auch nach Entfernung grosser Geschwülste rücken die benachbarten Hirnabschnitte nach und schliessen den Defect.

Die Erzielung glatter Heilung wurde hier dadurch erschwert, dass die Stirnhöhle in grosser Ausdehnung eröffnet werden musste.

Im 2. Falle habe ich vor 3 Jahren eine grosse Geschwulst aus der linken Centralfurche entfernt, die Jackson'sche Krampfanfälle, rechtsseitige Lähmung, besonders im Arm, Facialisbereich, Ataxie und Spasmen im rechten Bein veranlasst hatte*). Der Fall ist dadurch interessant, dass nicht nur glatte Heilung, sondern völlige und wohl dauernde Wiederherstellung durch die Operation erreicht worden ist. Es handelte sich um einen gutartigen, cystischen Tumor (Chondrom), dessen cystische Natur und räumliche Ausdehnung durch Hirnpunction festgestellt war. Die Geschwulst hatte keine Hirntheile zerstört, nur verdrängt. Bei der Operation der nach der Tiefe sich verbreiternden, mit knolligen Vorsprüngen versehenen Geschwulst konnte ich Verletzungen des Hirns bis auf eine geringe Quetschung der hinteren Centralwindung vermeiden. Der Patient ist völlig wiederhergestellt und arbeitet als Mechaniker, er ist incognito hierhergekommen, weil sein Arbeitgeber nicht wissen soll, dass er jemals krank gewesen ist.

Das einzig Nachweisbare ist eine leichte Steigerung der Sehnenreflexe am rechten Arm und eine minimale Tastparese für sehr feine Gegenstände, ein Taubheitsgefühl in den drei radialen Fingern, ohne jede cutane Sensibilitätsstörung für Berührung, Schmerz oder Temperatur, sowie auch ohne Lagegefühlsstörung.

Wie gesagt ist er im Stande, mit dieser Hand Feinmechanikerarbeit zu verrichten.

(Vorstellung der Patienten, Demonstration von Photogrammen.)

33) Herr Fedor Krause (Berlin): „Krankenvorstellungen aus der Hirnchirurgie."

M. H.! Es sind mir gütiger Weise vier Demonstrationen gestattet worden, also werde ich mich kurz fassen.

---

*) Bereits veröffentlicht in den Archives internat. de Chirurgie. 1906.

1. Subcutane Dauerdrainage der Hirnventrikel bei Hydrocephalus. Zur dauernden Ableitung des vermehrten Liquors verwende ich ein vergoldetes Silberröhrchen (bei Windler zu haben). Ein kleiner nur Haut und Galea aponeurotica in sich fassender Lappen wird zur Seite geschlagen, das Periost längs gespalten und in Form zweier kleiner Läppchen abpräparirt. Mit der kleinsten Fräse wird der Schädel durchbohrt, die Dura nicht verletzt. Nun wird die mit der Silbercanüle überzogene dicke Hohlnadel, so weit in's Gehirn eingesenkt, bis Liquor abfliesst, die Hohlnadel herausgezogen und die Canüle an Ort und Stelle gelassen. Um letztere unverschieblich zu befestigen, wird sie auf einer an Stelle der Hohlnadel eingeführten, genau in's Lumen passenden Stricknadel mit der schneidenden Zange 1—$1^1/_2$ cm oberhalb der Knochenoberfläche durchtrennt, dann nach Herausnahme der Stricknadel rechts und links mit einer feinen spitzen Nagelscheere bis zum Schädelknochen längs gespalten. Die beiden so gebildeten Silberzungen werden nach rechts und links rechtwinklig umgebogen, bis sie der Knochenoberfläche unmittelbar aufliegen; über sie werden die beiden Periostläppchen derart durch einige Catgutnähte fixirt, dass das Canülenlumen vollständig freibleibt. Die Canüle wird also reitend auf der Knochenfläche zwischen dieser und dem Periost festgehalten. Zum Schluss wird das Hautläppchen eingenäht.

Die Ventrikelflüssigkeit sickert nun in das subcutane lose Gewebe und kommt hier zur Resorption. Auch wenn bei Verkleinerung des Ventrikels die innere Canülenmündung durch Hirnmasse verlegt wird, kann Ventrikelflüssigkeit zwischen dem Silberröhrchen und dem Hirncanal aussickern. Gerade das langsame Abfliessen ist wünschenswerth. Ich habe drei Fälle von chronischem Hydrocephalus mit gutem Ausgang — bei einem liegt die Canüle reizlos seit sieben Monaten —, einen Fall von acutem Hydrocephalus, dessen Ursache vielleicht eine tuberculöse Basalmeningitis war, mit tödtlichem Ausgang, nachdem 8 Tage lang ein sehr günstiger Verlauf bestanden, behandelt. Drei Mal habe ich die Dauerdrainage des Seitenventrikels vom Scheitelbein oder der Schläfenbeinschuppe, einmal die des Hinterhorns von der Hinterhauptsschuppe aus vorgenommen.

Sind die Schädelnähte bereits verknöchert, so kann die starre Schädelkapsel nicht nachgeben; die blosse Drainage würde also erfolglos sein. Man muss dann eine grosse Ventilbildung am besten in der Centralregion gleichzeitig ausführen, wie es bei einem 19jährigen Mädchen geschehen ist.

2. Vorstellung eines 35jährigen Kaufmanns, bei dem vor zwei Jahren ein hühnereigrosses Fibrosarkom des linken Hinterhauptlappens entfernt worden ist. Neben den allgemeinen Hirndruckerscheinungen und Kopfschmerzen, die im Hinterhaupt, Nacken und oberem Rückentheil ihren Sitz hatten, entwickelten sich rechtsseitige Hemianopsie, ferner Hemihypästhesie, Hemiataxie und Hemiparese der rechten Körperseite. Hermann Oppenheim diagnosticirte eine Neubildung im linken Hinterhauptslappen. Nach Ausführung der Trepanation im Bereiche des linken Occipitallappens legte ich am 9. Juni 1906 die Basis des Duralappens, da ich in der Nähe des Sinus longitudinalis arbeiten musste, nach diesem hin, um störende Blutungen aus ihm und aus den von ihm in die Pia hinüberziehenden zahlreichen und dünnwandigen

Venen zu verhüten. Die Eröffnung der Dura begann im linken oberen Wundwinkel, von hier aus wurden der obere horizontale und der laterale senkrechte Schnitt geführt, dann die harte Hirnhaut unmittelbar oberhalb des Sinus transversus gespalten. Als der Duralappen medianwärts abgehoben wurde, kam zunächst das normale Hinterhauptshirn zum Vorschein, bald aber auch der Tumor, der sich schon durch seine fleischrothe Farbe von der gesunden Hirnrinde abhob. Die Lösung der Dura vom Tumor wurde stumpf mit dem Finger vorgenommen, damit zunächst seine Grenzen festgestellt werden konnten.

Solche cortical liegende, abgekapselte Geschwülste können sehr wohl mit dem Finger herausgeschält werden, aber doch nur an Stellen des Gehirns, an denen die dabei unvermeidliche Druckvermehrung und Gewalteinwirkung keinen allzugrossen Schaden anrichtet. Die gesammte Convexität des Grosshirns darf hier genannt werden; freilich wird man mit äusserster Vorsicht und langsam palpatorisch vorgehen. So ist es auch in diesem Falle geschehen. Nach Abpräpariren der Dura fand ich, dass der Tumor die Medianlinie nicht allein erreichte, sondern auch medianwärts nach dem Cuneus hin weit in die Tiefe ging. Um hier die Grenze zu finden, zog ich mit dem Hirnspatel vorsichtig die Falx cerebri nach rechts hin — aber so weit in die Tiefe, wie die Geschwulst reichte, vermochte das Auge nicht zu sehen. Da diese sich aber ein wenig derber als die Gehirnsubstanz anfühlte, drang ich an der medialen Fläche der linken Grosshirnhemisphäre mit dem blossen Finger — dem einzig zuverlässigen Instrument in solchen schwierigen Fällen — vorsichtig in die Tiefe und kam bis an die deutlich fühlbare Grenze des Tumors. Der linke Zeigefinger musste dabei bis über sein basales Interphalangealgelenk hin versenkt werden, so weit reichte die Geschwulst nach vorn in die Gehirnmasse hinein. Mit der Fingerspitze fühlte ich zugleich, wie beim leichten Anziehen der Tumor folgte, und so konnte ich ihn, der scharf abgegrenzt war, stumpf ohne wesentliche Blutung aus seinem Bett herauslösen. Dieses stellte unmittelbar nach der Ausschälung eine sehr tiefe Höhle dar, sie wurde durch sanftes Auseinanderziehen mit stumpfen Haken zugänglich gemacht, um eine etwaige Blutung oder Geschwulstreste nicht zu übersehen. Als die Höhle sich selbst überlassen wurde, fiel sie wesentlich zusammen.

Der mit dem Tumor verwachsen gewesene Duralappen, an dem ja beim Ablösen Geschwulstreste zurückgeblieben waren, wurde bis nahe zu seiner Basis abgetragen, der Rest über die im Gehirn zurückbleibende Höhle gelagert, welche dadurch von rechts her ein wenig gedeckt war. Da der Tumor sich links oben unter die Hirnrinde vorgeschoben hatte, so blieb hier nach der Auslösung ein lappenartiges Gebilde normaler Hirnsubstanz stehen, das gleichfalls über die Höhle gelegt wurde. Dann wurde der Weichtheilknochenlappen an seiner ursprünglichen Stelle durch Nähte befestigt. Die Geschwulst war von eiförmiger Gestalt. Histologisch erwies sie sich als Spindelzellensarkom. Nach ihrer Entfernung zeigte der freiliegende Occipitallappen des Grosshirns deutliche Pulsation. Die Heilung ist bis zum heutigen Tage eine vollständige, auch die Hemianopsie vollkommen gewichen.

Während in dem beschriebenen Falle die Geschwulst breitbasig der Dura aufsass und durch diese hindurch sogleich in ihrer Grösse erkannt werden

konnte, liegen die Verhältnisse bei der Operation weniger klar, wenn der Tumor nur mit einem dünnen Stiel der harten Hirnhaut anhängt. Die Entwicklung geht auch dann von der inneren Duraﬂäche aus, erfolgt aber zum überwiegenden Theil in das Gehirn hinein oder vielmehr in einen Raum, den die Geschwulst durch das Auseinanderdrängen der Hirnsubstanz sich schafft. Am charakteristischsten wird diese Entwicklung vor sich gehen, wenn eine grosse vorgebildete Furche der vordringenden Neubildung wenig Widerstand entgegensetzt. So habe ich im vorderen Abschnitte der Fossa Sylvii eine gut apfelgrosse Geschwulst beobachtet, die nur mit einem erbsendicken Stiel der inneren Duraﬂäche anhing, aber der histologischen Beschaffenheit nach doch von dieser ihren Ursprung genommen haben musste. Sie reichte bis in's Gebiet der Insel und wurde aus der Tiefe der Fossa Sylvii mit Erfolg und mit Ausgang in Heilung ausgeschält.

3. Vorstellung eines 24jährigen Kaufmanns, bei dem im Januar 1907 beide Kleinhirnhemisphären wegen der Erscheinungen der Kleinhirngeschwulst freigelegt werden mussten. In jeder Hemisphäre fand sich eine wallnuss- bis hühnereigrosse Cyste, die breit gespalten und tamponirt wurden. Der Verlauf war dadurch complicirt, dass in die eine Höhle eine Nachblutung erfolgte, wodurch die cerebellaren Symptome von Neuem ausgelöst wurden. Beim Verbandwechsel entleerte sich aus dem rechten unteren Wundwinkel klarer Liquor, der ganze Hautknochenlappen zeigte deutliche Hirnpulsation. Trotz dieses günstigen Befundes nahmen die schweren Erscheinungen zu, die Temperatur stieg an den Abenden bis auf 39,5 und 40°, es bildete sich Nackensteifigkeit heraus, dazu kamen rasch zunehmende Schluckbeschwerden und leichte Unbesinnlichkeit. Aus diesem Grunde sah ich mich veranlasst, 11 Tage nach Incision der Cyste die Wunde in ganzer Ausdehnung zu öffnen. Aus dem linken Wundwinkel tropfte fortwährend klarer Liquor ab, der schon in Vernarbung begriffene Lappen pulsirte deutlich. Als die Haut rasirt und mit Aether abgerieben wurde, sprudelte plötzlich aus einer in der Mitte der Wunde gelegenen kleinen granulirenden Stelle im Strahl wasserklarer Liquor hervor (etwa 20 ccm). Indessen hielt ich es wegen des gefahrdrohenden Allgemeinzustandes des Kranken für durchaus nothwendig, das ganze Operationsgebiet genau zu revidiren. Die Knochenklappe wurde also mit der geschlossenen Scheere gelöst und heruntergeschlagen. Das freigelegte Kleinhirn erschien durchaus normal, zeigte eine glänzende Oberﬂäche und dasselbe Aussehen und die gleiche Färbung wie bei der ersten Operation; nirgends fanden sich Spuren von Schwellung, Erweichung, Nekrose oder gar Eiter. Abnorm erschien nur an der Oberﬂäche der linken Kleinhirnhälfte eine daumengliedgrosse Stelle; sie war ein wenig hervorragend und dunkelblau verfärbt und entsprach genau dem Ort der früher eröffneten Cyste. Die bereits fest verklebte Hirnincisionswunde wurde stumpf auseinander getrennt und damit eine pflaumengrosse Höhle eröffnet, die sich mit dicken, schwärzlichen Blutgerinnseln prall erfüllt zeigte. Nachdem diese in schonender Weise entfernt waren, wurde die Höhle von Neuem tamponirt und der Hautknochenlappen mittelst einiger Nähte zurückgelagert. Bereits am Tage darauf waren die schwersten Erscheinungen geschwunden. Der Tampon wurde am 4. Tage zum grössten Theil zwei Tage später sammt den Nähten ganz entfernt.

Die Störungen waren offenbar dadurch hervorgerufen, dass nach Herausziehen der tamponirenden Binde (5 Tage nach der Operation) die Wundränder des Kleinhirns rasch verklebten und aus kleinen noch nicht abgeschlossenen Gefässen der Cystenwandung Blutungen in diese Höhle stattfanden, bis sie vollständig gefüllt war. Das wie eine Geschwulst wirkende nicht unbeträchtliche Blutcoagulum rief im Zusammenhang mit mässiger Liquorstauung von Neuem die schwersten Erscheinungen des Hirndrucks hervor. Nach dem zweiten Eingriff trat vollkommene Heilung ein, die jetzt seit mehr als einem Jahre, wie Sie an dem Operirten sehen, von Bestand geblieben.

4. Vorstellung eines 46jährigen Rechtsanwalts, bei dem im December 1907 ein handtellergrosses Angioma venosum racemosum operirt worden ist. Im Wesentlichen waren die Erscheinungen der Jackson'schen Epilepsie vorhanden. Nach Ausführung der sehr grossen Trepanation in der Centralregion spritzte beim ersten Schnitt in die Dura oben plötzlich ein fingerstarker Blutstrahl hervor, der sich zunächst nur durch Fingercompression beherrschen liess. Der Duralappen wurde darauf fertig gebildet und sollte heruntergeschlagen werden. Beim leichten Emporheben sah ich zwei starke Venen in die Dura eintreten und konnte sie vor der Durchtrennung unterbinden. Als nun der Duralappen herabgesohlagen war, gewahrte man fast kleinfingerstarke, dunkelviolette Gefässe in starker Schlängelung die freigelegte Hirnoberfläche bedecken. An der Stelle der heftigen Blutung ging von einem solchen weiten Gefässe ein dritter Ast analog den beiden unterbundenen in die Dura hinein; dieser war beim ersten Schnitt getroffen worden. Das Muttergefäss wurde oberhalb und unterhalb des zur Dura ziehenden Astes umstochen und die gefahrdrohende Blutung damit beseitigt.

Nirgends war an den erweiterten und geschlängelten Gefässen Pulsation zu bemerken. Es handelte sich um Venen der Pia mater. In der Mitte des Operationsfeldes bemerkte man ausserdem eine flächenhafte Anhäufung kleinerer geschlängelter Venen von durchschnittlich 2 mm Durchmesser, zwischen denen von Hirnrinde überhaupt nichts wahrzunehmen war.

Hinten blieb die Grenze der erweiterten Gefässe fingerbreit von dem hinteren Duraschnitt entfernt, auch oben übersah man die vom Sinus longitudinalis her eintretenden zahlreichen Venen, eine unmittelbar neben der anderen liegend; dagegen reichte die Gefässneubildung im vorderen unteren Wundbereich weiter, als durch die Oeffnung der Dura mater freigelegt war.

Daher mussten nach Verlängerung der Hautschnitte an diesen beiden Seiten reichlich 2 cm Knochensubstanz fortgenommen werden, so dass unten die Schädelbasis erreicht war. Dementsprechend wurde die Dura nach vorn und nach unten weiter eingeschnitten und zur Seite geschlagen; aber auch dann gelangte man an normale Hirnoberfläche erst, wenn man unmittelbar an der Trepanationsgrenze das Gehirn mit Tupfern vorsichtig gegen den Schädelraum drängte und in die Knochenlücke verschob. Unten sah man deutlich den Beginn der Fissura Sylvii. Hinter deren vorderem Ende und etwas unterhalb, also bereits in der ersten Schläfenwindung, befand sich der zuführende Hauptvenenstamm, er war zeigefingerstark und theilte sich in zwei laterale, je 1 cm dicke und einen mittleren dünnen Ast. Zuerst umstach ich mit halbkreisför-

migen drehrunden, sogenannten „ganz gebogenen" Nadeln von $^1/_2$ mm Stärke und 36 mm Länge diese drei Zweige in weiter Entfernung von ihren dünnen Wandungen und tief durch die Hirnsubstanz hindurch. Trotzdem fand jedes Mal eine äusserst heftige Blutung aus den Stichcanälen statt, die sich durch längere Compression stillen liess. Während diese mit Tupfern ausgeübt wurde, umstach ich in gleicher Weise der Reihe nach alle zuführenden Gefässe im vorderen und hinteren Wundgebiet, so dass mit der stets nothwendigen Compression der Stichcanäle keine Zeit verloren ging. Hierauf wurden die vom Sinus longitudinalis herabkommenden zahlreichen Venen versorgt und zuletzt legte ich um den Hauptstamm unten, dessen drei Aeste bereits einzeln unterbunden waren, noch eine sehr weit (etwa 3 cm) ausgreifende Ligatur, die vorn in der Fossa Sylvii eingestochen wurde und hinten in der obersten Schläfenwindung herauskam. Ich achtete sehr wohl darauf, mit dieser Unterbindung nicht etwa die Arteria fossae Sylvii zu verletzen; aber so weit in die Tiefe bis zu dieser brauchte ich nicht zu gehen.

Nach Ausführung der zahlreichen Unterbindungen, zu denen Zwirn verwendet wurde, waren alle Gefässe prall gefüllt, sie sahen aus wie kurze Würste; das in ihnen befindliche Blut liess sich durch Druck nicht mehr verschieben.

Das beschriebene Verfahren dürfte bei ausgebreiteten Angiomen an der Hirnoberfläche wegen der ausserordentlichen Gefahr der Blutung, wie ich sie in dem angezogenen Falle gesehen, wohl das einzig verwendbare sein; namentlich wird man bei einiger Ausdehnung der Geschwulst in der Centralregion oder einem functionell ähnlich wichtigen Bezirk von der Exstirpation Abstand nehmen, weil sie zu übergrossen und bleibenden Störungen führen müsste.

Da nach den vielen Unterbindungen, wie ich beobachten konnte, das Blut nicht mehr circulirte, war der ganze Bezirk aus der Blutbahn ausgeschaltet. Diese Beobachtung berechtigt zu der Annahme, dass man bei solchen flächenhaften venösen Angiomen eher auf eine Verödung rechnen kann, als bei den arteriellen Rankenangiomen z. B. des Gesichts, bei denen die blossen Unterbindungen, auch wenn sie noch so zahlreich ausgeführt werden, unwirksam zu sein pflegen.

Die Operation hatte recht lange gedauert, der Kranke trotz aller Vorsichtsmaassregeln viel Blut verloren, die Beendigung war daher durchaus geboten. Zur grösseren Sicherheit hätte ich sonst noch die doppelt unterbundenen Gefässstämme längs gespalten und austamponirt, um die Narbenbildung zu befördern. Um in dieser Hinsicht noch einen weiteren Reiz auszuüben, bedeckte ich ausnahmsweise die ganze freiliegende Hirnoberfläche mit Vioformgaze und nähte dann erst die sehr grosse Wunde bis auf die erforderliche kleine Lücke im hinteren oberen Wundwinkel zu. Die tamponirenden Binden wurden 3 Tage später ein wenig herausgezogen, nach weiteren 4 Tagen völlig entfernt. Sie hafteten ausserordentlich fest und folgten erst auf sehr starken Zug; dabei entleerte sich nur frisches Blut. Die Heilung erfolgte ohne Störung.

Was die Natur des vorliegenden Processes anlangt, so wird man ihn als Angioma venosum racemosum bezeichnen dürfen. Das Rankenangiom, Angioma arteriale racemosum Virchow's mit seinen verdickten, erweiterten und ver-

längerten Gefässen eines bestimmten Arterienbezirkes kann hier zum Vergleich sehr wohl herangezogen werden. Die befallenen Venen der vorliegenden Beobachtung waren gleichmässig, stellenweise auch varicös erweitert und zeigten in Folge ihrer Verlängerung einen abnorm gewundenen Verlauf, dagegen erschienen ihre Wandungen nicht verdickt. Die feinen Verzweigungen in dem central gelegenen Bezirk erreichten durch ihre Erweiterung die Grösse der gewöhnlichen Piavenen, gingen eher noch über deren Abmessungen hinaus, während ihre Farbe ein wenig heller als die normaler Piavenen war. Ueber das Verhalten der zuführenden Arteria fossae Sylvii kann ich nichts aussagen, da ich sie nicht zu Gesicht bekommen habe; abnorme Pulsation in der Umgebung war nicht bemerkbar.

In einem zweiten Falle — bei einem 10jährigen Knaben — habe ich ein um das Vierfache kleineres venöses Angiom operirt. Hier wurden alle erweiterten Piavenen am Rande des prominenten Hirngebietes doppelt unterbunden und durchtrennt, dazu dieser Gehirnabschnitt in einer Tiefe von 1 cm und einer Länge von $2^1/_2$ cm gespalten und mit steriler Gaze tamponirt. Auch dieser am 19. September 1903 operirte Kranke ist geheilt und bis heute geheilt geblieben.

34) Herr Tietze (Breslau): „Beiträge zur Chirurgie des Kleinhirns".

M. H.! Ich wollte mir erlauben, Ihnen über 3 Eingriffe am Kleinhirn zu berichten. Mit Rücksicht auf die Kürze der mir zur Verfügung gestellten Zeit will ich mich darauf beschränken, nur das anzuführen, was an den einzelnen Fällen als das Wesentliche erscheint.

Im ersten Falle erfolgte unmittelbar im Anschluss und, wie ich annehme, in Folge einer Probepunction nach Neisser am Kleinhirn der Exitus. Es handelte sich um einen Mann von einigen fünfzig Jahren, der angeblich nach einem Trauma vor etwa Jahresfrist mit Schwindel, Kopfschmerz und Erbrechen erkrankt war und das typische Bild der cerebellaren Ataxie darbot. Herr Dr. Förster diagnosticirte bei ihm einen Tumor der rechten Kleinhirnseite und ersuchte mich, zur Sicherstellung der Diagnose eine Hirnprobepunction vorzunehmen. Dieselbe wurde in üblicher Weise ausgeführt. Wir aspirirten auch einige graue Bröckel, die sich bei der sofort vorgenommenen Untersuchung als aus Sarkomzellen bestehend erwiesen. Ehe aber noch zu etwas Weiterem geschritten werden konnte, erfolgte eine schwere Asphyxie, an welcher der Patient trotz aller Bemühungen zu Grunde ging. Er hatte zu Beginn des Eingriffes einige Tropfen Aether bekommen, doch war die Narkose, die überhaupt nur ganz oberflächlich war, schon längst abgebrochen worden. Bei der Section fand sich nun in dem von der Nadel herrührenden Stichkanal, der in die Mitte einer kastaniengrossen, mitten in der linken Kleinhirnhemisphäre liegenden Geschwulst führte, und am Grunde derselben eine frische, nicht unbeträchtliche Blutung, und wir nahmen an, dass die plötzliche Volumensschwankung durch Beeinflussung der Medulla oblongata den plötzlichen Tod herbeigeführt hatte. Ich erinnere in dieser Beziehung auch daran, dass diejenigen Todesfälle, die bei Lumbalpunctionen beschrieben wurden, gleichfalls Tumoren oder andere

Erkrankungen in der hinteren Schädelgrube betroffen haben. Jedenfalls würde ich nach diesen Erfahrungen mich nicht mehr für berechtigt halten, das Kleinhirn am intacten Schädel zu punctiren, obwohl mir bekannt ist, dass gerade auch in solchen Fällen die Probepunction des Gehirns als harmloser Eingriff geschildert worden ist.

Die topische Diagnose war in diesem Falle noch besonders darauf gestützt worden, dass Patient beim Aufstehen, Stehen und auch Gehen nach derselben (rechten) Seite schwankte. Es hat besonders Allen Starr dieses zwangsmässige Schwanken als lokaldiagnostisches Symptom verwerthet. Es soll nach der erkrankten Seite gerichtet sein.

In einem zweiten Falle hat dieses Symptom zu Täuschungen Veranlassung gegeben. Hier handelte es sich um einen 36 Jahre alten, schwer tuberculösen Mann, bei dem Erscheinungen einer Kleinhirnaffection bestanden, speciell soll er eine cerebellare Ataxie und Schwanken nach der linken Seite gezeigt haben. Ich erhielt ihn in völlig bewusstlosem Zustande zur Operation. Gestützt auf die frühere Erfahrung ging ich links ein und fand auch in der linken Kleinhirnhemisphäre einen kleinen verkästen Tuberkel. Ich war befangen genug, in ihm die Erklärung für das Krankheitsbild zu finden und die Operation zu schliessen. Der Mann starb und es fand sich bei der Section ein Solitärtuberkel im rechten Kleinhirn, fast von der Grösse des vorhin beschriebenen Tumors.

Endlich im dritten Falle habe ich mit Glück bei einem 16jährigen Mädchen eine Kleinhirncyste operirt, welche alle Erscheinungen eines Hirntumors gezeigt hatte. Charakteristisch war übrigens hier wieder der ataktische Gang und ein deutliches Schwanken nach der später wirklich als krank gefundenen Seite. Das Sehvermögen dieses Patienten war ausserordentlich herabgesetzt und die Papille so weiss und verändert, dass der Augenarzt Herr Dr. Landmann eine irreparable Opticusatrophie annahm. Bei der Operation fand sich eine langgestreckte, walzenförmige, einkammerige Cyste, von der man nicht feststellen konnte, ob sie mit dem Ventrikel communicirte. Die Operation bestand in einfacher Entleerung, der Knochen wurde entfernt. Es trat Heilung ein mit fast völliger Herstellung der Function, das Sehvermögen ist nahezu normal, der Gang war noch leicht schwankend.

Ich halte es für richtig, den Knochen zu entfernen. Bei Cysten kommt es gelegentlich zu Neuansammlungen von Flüssigkeit, die eine Punction und Entleerung nothwendig machen: bei feststehender Diagnose und bei der in Folge Entfernung des Knochens nachgiebigen Bedeckung ist darin keine Gefahr zu sehen. Bei Tumoren ist es rathsam, den Knochen zu entfernen, um sowohl bei der Nachbehandlung, als namentlich bei eintretendem Recidiv die Gefahr des Gehirndrucks zu verhüten.

35) Herr Martens (Berlin): „Zur Chirurgie der Kleinhirngeschwülste."

M. H.! Die Kleinhirngeschwülste haben heute dadurch eine erhöhte Bedeutung erlangt, dass man sie diagnosticiren und operiren gelernt hat.

Ich halte es nun für wichtig, dass auch solche Fälle mitgetheilt werden,

bei denen uns die Kenntniss von den Functionen und der Physiologie des Kleinhirns noch nicht gestattet, eine exacte Diagnose zu stellen über den Sitz und vor allen Dingen über die Ausdehnung der Geschwulst. Ich halte es deswegen für wichtig, weil uns solche Fälle davor bewahren, eine zu günstige Prognose zu stellen und uns im Falle eines plötzlichen ungünstigen Ausgangs unnütze Sorge zu machen.

Ich will Ihnen über einen Fall berichten, der eine sehr seltene Krankheit zeigte. Es handelt sich um einen 13jährigen Jungen, der vor einem Jahr einen Schlag auf den linken Hinterkopf bekam, wenige Wochen hinterher an Kopfschmerzen, Erbrechen, Doppelbildern und Schwindel erkrankte, zunächst auf Nervosität behandelt, dann mir vom Hausarzt mit der Diagnose eines Kleinhirntumors zugeführt wurde, einer Diagnose, die ich lediglich bestätigen konnte, wie auch der von mir zugezogene Neurologe Professor Seiffert aus der Charité.

Es zeigten sich als typische Symptome des Kleinhirntumors: Stauungspapille, links stärker als rechts, Kopfschmerzen, langsamer unregelmässiger Puls, Schwanken bei geschlossenen Augen, beim Gehen mit geschlossenen Augen Richtungsabweichung nach rechts, Klopfempfindlichkeit auf der linken Seite des Schädels, Schmerzempfindung beim Heben des linken Processus mastoideus, Patellarreflex links schwächer als rechts, und gekreuzte Doppelbilder beim Sehen nach rechts, nystagmusähnliche Zuckungen beim Blick nach rechts und links.

Wir glaubten so, dass die Symptome hinreichten, einen Kleinhirntumor in der Mitte des Kleinhirns, etwas mehr nach links, anzunehmen, und nur eine Operation konnte noch Hoffnung auf Heilung versprechen. Sie wurde vorgenommen in der Weise, wie Krause empfohlen hat. In einer ersten Sitzung sollte ein grosser Lappen gebildet werden, der beide Kleinhirnhemisphären freilegte. Die Operation ging mit Benutzung der Dahlgreen'schen Zange glatt von Statten. Das Kleinhirn wölbte sich auf der linken Seite stark hervor und fühlte sich hier fester an. Die Wunde wurde wieder zugenäht. Am nächsten Tage bekam der Kleine Krämpfe und starb plötzlich, nachdem die Krämpfe sich vermehrt hatten, etwa 24 Stunden nach der Operation. Ich machte mir zunächst Sorge, wodurch der Tod bedingt sein könnte. Die Section klärte das schnell auf: schon äusserlich zeigte das Kleinhirn eine weissliche, zuckergussähnliche Verdickung der Pia, die man als chronische Meningitis ansehen konnte, die sich mikroskopisch aber (auch nach Ansicht des pathologischen Anatomen) als tumordurchsetzte Pia erwies. Dann beim Aufschneiden des vierten Ventrikels zeigte sich vom Dach desselben ausgehend ein wallnussgrosser Tumor, aber nicht nur dieser, sondern in den übrigen Ventrikeln zahlreiche weitere, offenbar subependymäre, pilzförmige Tumoren, zum Theil auch tumoröse Verdickungen des Ependyms. Mikroskopisch erweist sich der Tumor als sehr zellreich. Die Zellen entsprechen den subependymären Gliazellen, sodass man die Tumoren als subependymäre Gliome bezeichnen muss, die schon Virchow beschrieben hat, und die eine wohlcharakterisirte Gruppe von Tumoren darstellen. Sie sind überaus selten. Es sind nur ungefähr ein Dutzend solcher subependymärer Tumoren bekannt, und ähnlicher Fälle wie der unserige sind

nach einer Zusammenstellung von Professor Seiffert nur vier veröffentlicht. Dieser würde der fünfte sein. Deswegen hielt ich es für angebracht, diesen Fall zu zeigen, auch wegen des Vergleichs der klinischen Symptome mit dem pathologischen Befunde. Klinisch schienen wir berechtigt zu sein, einen isolirten Tumor des Kleinhirns anzunehmen, der durch Operation hätte entfernt werden können. Aber die Entfernung dieses grossen Tumors mit breiter Eröffnung des vierten Ventrikels wäre auch wohl tödtlich gewesen. Jedenfalls hätte sie dem Kranken auch nichts genützt wegen der Tumoren in den anderen Ventrikeln.

Der Tod hat mit der Operation direkt wohl nichts zu thun und ist durch die ausgedehnte Tumorbildung genügend erklärt.

Der Kürze der Zeit wegen gehe ich nicht ein auf die verschiedenen Fragen, die hier in Betracht kommen, so z.B. die ätiologische Bedeutung des Traumas, die Frage, ob man die Tumoren Gliome oder Gliosarkome benennen soll, die Frage, ob die multiplen Tumoren aufzufassen sind als Metastasen des grossen Tumors im 4. Ventrikel oder durch Aussaat entstanden sind durch Vermittelung des Liquor cerebrospinalis, oder schliesslich, ob es sich um multiple maligne Degeneration der subependymären Gliazellen handelt.

(Ausführliche Veröffentlichung mit Zeichnungen folgt in der Berliner klinischen Wochenschrift.)

36) Herr Borchardt (Berlin): „Zur Operation der Kleinhirnbrückentumoren."

M. H.! Die Zahl der mit Glück operirten Tumoren des Kleinhirnbrückenwinkels ist nicht sehr gross. Ich möchte mir deshalb erlauben, zwei Patienten zu zeigen, bei denen ich die Operation vor nunmehr $1^1/_2$ Jahren mit Erfolg ausgeführt habe. Beide Patienten sind, soweit es überhaupt möglich ist, klinisch vollkommen geheilt.

Dieser Patient, der dort hineingeführt wird, kam leider erst in einem ziemlich vorgeschrittenen Stadium zur Operation. Er war bereits vollkommen erblindet. Im übrigen hatte er die bekannten Erscheinungen der Kleinhirnbrückentumoren, Kopfschmerz, Schwindel, Erbrechen, sehr starke cerebellare Ataxie, Störungen im Acusticus und Facialis der einen Seite und eine Schwäche der rechtsseitigen Körperhälfte. Es wurde von Professor Oppenheim die Diagnose auf Kleinhirntumor gestellt und vor $^5/_4$ Jahren die Operation von mir zweizeitig ausgeführt. Dabei wurde ein Tumor von etwa Wallnussgrösse exstirpirt. Der Wundverlauf war nicht sehr glatt. Der Patient bekam etwa 3 Tage nach der zweiten Operation schwere Erscheinungen von Bulbusläsion, die sich namentlich als Schlingbeschwerden äusserten, und musste eine Woche lang mit der Sonde ernährt werden. Wir dachten, er würde zu Grunde gehen. Wie Sie ihn heute sehen, ist er mit seinem Zustande ausserordentlich zufrieden. Kopfschmerz, Schwindel, Erbrechen sind vollständig geschwunden. Die Cerebellarataxie ist, soweit man bei der Blindheit des Patienten prüfen kann, ebenfalls vollständig geschwunden. Die Blindheit konnte durch die Operation leider nicht gebessert werden.

Noch besser ist es mit dem zweiten Patienten gegangen, einem 26jährigen,

der auch vor $1^1/_2$ Jahren operirt worden ist, und der ebenfalls die typischen Erscheinungen eines Kleinhirnbrückentumors darbot, Kopfschmerzen, Schwindel, Erbrechen, sehr starke Ataxie, doppelseitige Stauungspapille, Schmerzen und Schwäche der einen Körperseite. Auch hier ist die Operation zweizeitig ausgeführt und ein Tumor von nicht ganz Wallnussgrösse entfernt worden.

Der Patient hat eine glatte Reconvalescenz durchgemacht. Nach 17 Tagen konnte er bereits das Bett verlassen. Wenn Sie ihn jetzt untersuchen, werden Sie von den Erscheinungen einer Kleinhirngeschwulst nichts mehr constatiren können. Der Patient thut vollkommen seine Arbeit, ist am Tage auf dem Felde, ernährt seine Familie ganz allein; er hat gar keine Beschwerden mehr. Die Neuritis optica ist verschwunden.

In beiden Fällen musste ich, um den Prolaps zu bekämpfen, grössere Stücke der Kleinhirnhemisphäre wegnehmen. In beiden Fällen trat in der Woche nach der Operation eine überaus schwere Cerebellarataxie ein, die im Laufe von 5—6 Wochen vollständig verschwunden ist.

Ich verfüge jetzt über 7 Fälle von Kleinhirnbrückenwinkeltumoren. Von diesen haben 4 die Operation überstanden. Die Methode war immer dieselbe. Ich habe erst einen Weichtheillappen abpräparirt, habe die untere Basis des Knochens weggenommen, die Dura freigelegt, so dass der Sinus transversus in grösserer Ausdehnung sichtbar war und etwa 10 oder 11 Tage nach der ersten Operation die zweite Operation ausgeführt, wenn möglich die Dura geschlossen. Aber in manchen Fällen geht das nicht wegen der Blutungen, da muss man tamponiren, und dann sind die Verhältnisse ja leider nicht so günstig wie bei primärer Naht.

Herr H. Küttner (Breslau): Ich möchte bemerken, dass sich die Ableitung des Ventrikelinhaltes bei Hydrocephalus auch dadurch erreichen lässt, dass man einen zungenförmigen Lappen aus der Dura bildet, ihn mit einigen Nähten zu einer Röhre schliesst und die äussere Wunde näht. Der Liquor fliesst dann in das subaponeurotische Gewebe ab.

Ferner möchte ich darauf aufmerksam machen, dass die Gegend der Kleinhirnhemisphären sich ausgezeichnet zur palliativen Druckentlastung des Gehirns bei inoperablem oder nicht localisirbarem Tumor, wie überhaupt bei chronischer Hirndrucksteigerung eignet. Der Vorzug dieser Stelle ist ein dreifacher: einmal wird von der Entlastung in erster Linie die hintere Schädelgrube getroffen, was für die Rettung der Sehkraft von grosser Bedeutung ist, zweitens ist der Weichtheillappen, welcher die Trepanationslücke deckt, besonders dick, da er die gesammten Ansätze der kräftigen Nackenmuskulatur enthält. Das freigelegte Gehirn mit seinen Häuten befindet sich also tief unter der Körperoberfläche und ist bei dem reichlichen Liquorabfluss der Infection weit weniger ausgesetzt als an anderen Stellen. Auch ein sich etwa ausbildender stärkerer Gehirnprolaps wird durch die dicke bedeckende Weichtheilschicht vor der Infection geschützt, und wenn durch den Hirndruck eine Nekrose des prolabirenden Theils eintritt, so ist sie am Kleinhirn noch verhältnissmässig unschuldig. Drittens ist die Druckentlastung an der genannten Stelle deshalb besonders wirksam, weil hier sehr grosse liquorführende, subarachnoideale Räume gelegen sind und

eröffnet werden. Bei starkem Hirndruck ist die Flüssigkeitsansammlung in diesen Cisternen so gross, dass man, wenn man es zum ersten Mal sieht, fast eine Cyste vor sich zu haben glaubt. Da die Cisterna cerebello-medullaris nicht unmittelbar berührt wird, ist auch eine plötzliche Druckentlastung bei der Operation völlig ungefährlich, wie ich mich in 3 Fällen überzeugen konnte. Im Gegentheil, sofort nach der Eröffnung der genannten subarachnoidealen Räume stellt sich die fehlende Pulsation des Kleinhirns wieder ein, und das vorher wie eine Billardkugel in die Knochenlücke vorgewölbte Gehirn sinkt zurück. Als Schnittführung eignet sich besonders die von Herrn Krause für die Freilegung beider Kleinhirnhemisphären angegebene.

37) Herr Schlesinger (Berlin): „Demonstration einer geheilten traumatischen Meningitis."

M. H.! Ich möchte ganz kurz Ihnen hier einen Mann vorstellen, den ich vor $^5/_4$ Jahren an einer schweren, traumatisch-meningealen Phlegmone operirt habe. Dem Patient war $^1/_4$ Jahr, bevor er in meine Behandlung kam, ein Mauerstein auf den Kopf gefallen. Als ich ihn zuerst sah, fand ich eine Osteomyelitis des Schädels an der Stelle des Traumas, leichtes Fieber, Klagen über Kopfschmerzen.

Nach Entfernung des erkrankten Knochens blieben Fieber und Kopfschmerzen bestehen, so dass ich den Verdacht auf Meningitis hatte und eine Lumbalpunction machte. Nach derselben trat unmittelbar eine Verschlimmerung auf: heftige Krämpfe in der ganzen rechten Seite, beim rechten Arm beginnend, die rasch an Zahl und Intensität zunahmen, so dass Patient am nächsten Tag bewusstlos war.

Ich schritt zur Operation und fand, nachdem in grosser Ausdehnung eitrig infiltrirter Knochen fortgenommen war, eine meningeale Phlegmone von der Ausdehnung eines Handtellers über dem linken Armcentrum, unter vollständig gesundem Knochen, weit entfernt vom Ausgangspunkt der Erkrankung. Es handelte sich also um die bisher nur einmal beobachtete metastatische Entstehung einer meningealen Phlegmone.

Nun wurde die Dura soweit gespalten, bis überall gesunde Pia vorlag und dann Tampons eingeführt, die schon nach 4 Tagen entfernt wurden. Nach der Operation war ein Knochendefect von 16 cm Länge und 10 cm Breite vorhanden. Dieser Defect bestand 2 Monate hindurch (so lange verging, ehe man eine Plastik vornehmen konnte) ohne Bedeckung. Trotzdem trat kein Hirnprolaps ein. Später wurde dann der ganze Defect durch eine Hautperiostplastik mit Lappenverziehung gedeckt. Im Anfang traten noch einige Anfälle von Jackson'schem Typus auf. Jetzt ist Patient vollständig anfallsfrei, es ist $1^1/_4$ Jahr seit Heilung der Wunde verstrichen.

Ich möchte noch kurz auf einiges besonders Bemerkenswerthe bei diesem Fall aufmerksam machen. Zuerst die Verschlimmerung der Erscheinungen, das Auftreten der Krampfanfälle im Anschluss an die Lumbalpunction. Es ist dies offenbar so zu erklären, dass in Folge des Abflusses der Flüssigkeit die vorher zusammenliegenden Hirnhäute etwas auseinanderklafften und so der Process sich weiter ausbreiten konnte. Hier in unserem Falle war das ein

Glück, da gerade durch die Verschlimmerung die rechtzeitige Diagnose gestellt werden konnte, aber ebenso gut hätte die vorher circumscripte Meningitis zu einer diffusen werden können. Es ist also doch grosse Vorsicht mit der Lumbalpunction in ähnlichen Fällen geboten.

Das zweite Beachtenswerthe ist das Fehlen des Hirnprolapses trotz des enormen Defectes, der fast 2 Monate lang bestand. Wir nehmen ja heute Meningitis und die Erhöhung des Hirndrucks als Hauptdispositionsmomente für die Entstehung eines Hirnprolapses an. Beides war hier vorhanden. Dass trotzdem keines erfolgte, ist, wie ich glaube, daraus zu erklären, dass ich nach Witzel's Vorgange den Knochen soweit fortgenommen habe, bis überall gesundes Gewebe vorlag. Ich finde in der Literatur eine Reihe von Fällen beschrieben, wo nicht nach diesem Princip verfahren wurde und wo der Exitus meiner Ansicht nach auf ungenügende Freilegung des Herdes zurückzuführen ist. Es findet sich nämlich bei diesen Fällen rings um den phlegmonösen Herd, einem collateralen Herd vergleichbar eine collaterale Meningitis serosa. Diese Flüssigkeitsansammlung übt bei ungenügender Freilegung ringsherum einen Druck aus und die Gehirnsubstanz muss sich in der Mitte einen Ausweg suchen, und prolabirt nach aussen.

In der Mitte ist noch ein Defect im Schädel vorhanden, der ungefähr $^1/_4$ des ursprünglichen beträgt. Da aber keine Epilepsie aufzutreten scheint, habe ich von einer nachträglichen Deckung desselben Abstand genommen.

Discussion über Hirnchirurgie.

Herr Kredel (Hannover): M. H.! Zu den Tumoren des Kleinhirnbrückenwinkels möchte ich bemerken, dass ich auch 2 Mal solche Fälle operirt habe, leider beide Male ohne Erfolg. Ich möchte aus dem einen dieser Fälle auf eine Gefahr aufmerksam machen, welche bei diesen Operationen zuweilen verhängnissvoll wird, wenn es sich um grosse Tumoren handelt. Es kommt dabei im allerletzten Augenblick, wenn man den Tumor ringsum gelöst hat und ihn eben entfernen will, zu einer foudroyanten Blutung. Herr Borchardt hat ein ganz ebensolches Erlebniss berichtet. Ich kann bestimmt sagen, dass in meinem Falle die Blutung nicht durch Zerreissung einer Vene zu Stande gekommen sein kann; der Tumor sass ganz locker, ich hatte ihn ohne Widerstand allmählich mit dem Finger umkreisen können. Trotzdem kam, als ich die letzte Parthie innen unten gelöst hatte, eine enorme Blutung. Ich glaube diese nur so erklären zu können, dass der Tumor, der die Grösse eines kleinen Apfels hatte, eine Druckusur in einem grossen Gefässstamm an der Schädelbasis verursacht hatte. Es ist dies also eine grosse Gefahr, mit welcher man wird rechnen müssen.

In meinem 2. Falle war der Tumor im Gegensatz zu diesem sehr klein und lag so versteckt, da wo der Acusticus in die Felsenbeinpyramide eintritt, dass ich ihn dort zwar vermuthen, aber nicht deutlich sehen und entfernen konnte. Trotz der geringen Grösse der Geschwulst waren schwere Druckerscheinungen vorhanden — wie die Section zeigte, durch starken Hydrocephalus internus bedingt — und dadurch ist der Patient zu Grunde gegangen.

Nun noch eine kurze technische Bemerkung. Ich bitte um die Erlaubniss,

Ihnen diese Metallplatten zu demonstriren, die ich seiner Zeit empfohlen habe für die Blutleere der Galea, 1. weil sie inzwischen noch etwas verbessert worden sind und 2. weil ich sie seitdem an den verschiedensten Regionen des Schädels erproben konnte, unter andern auch bei den beiden erwähnten Operationen in der hinteren Schädelgrube, und versichern kann, dass sie sich stets gut bewährten. Die Verbesserung besteht darin, dass sie in der Mitte durchlocht wurden, damit man dort einmal aus- und einstechen und der Faden nicht abgleiten kann. Ich kann Sie Ihnen nur warm empfehlen.

Herr Sticker (Berlin): Demonstration eines Hundegehirns mit experimentell erzeugtem Tumor. Gestatten Sie, dass ich für wenige Augenblicke Ihre Zeit in Anspruch nehme, um Ihnen das Gehirn eines Hundes zu demonstriren, welches einen experimentell erzeugten Tumor, ein echtes Rundzellensarkom, aufweist. Sie sehen an der linken Seite den Hinterhauptslappen breiter und höher als an der rechten Seite und auf der oberen Fläche in der Nähe der mittleren Fissur eine Oeffnung, in welcher ein im Schädeldache eingekeilter Elfenbeinstift sass. An der äusseren Convexität des Hinterhauptlappens bemerken Sie an einer 50-Pfennigstückgrossen Stelle die graue Substanz fehlend und aus der Tiefe einen etwa kirschgrossen Tumor hervorquellen, welcher an seinem äusseren Pole mit der Dura mater verwachsen war.

Die Impfung bezw. Implantation geschah in der Weise, dass von aussen die Schädeldecke mittels Trepan durchbohrt und durch die Oeffnung mittels Trocarhülse ein etwa hirsekorngrosses Stück meines transplantablen Hundesarkoms implantirt wurde. Die Knochenwunde wurde durch einen Elfenbeinstift verschlossen.

Seit dem Tage der Impfung, welche am 4. Juli vorigen Jahres erfolgte, bis zum 3. Januar — also während voller 6 Monate — zeigte der Hund nicht die geringsten Krankheitserscheinungen; er benahm sich munter und frass stets mit Appetit. Nur in der allerletzten Zeit hielt er etwas den Kopf nach links und ging nach dieser Seite. Erst am 183. Tage stellten sich plötzlich Krämpfe ein, schwere epileptische Anfälle mit nachfolgenden Manegebewegungen nach links, tiefen soporösen Zuständen, Erscheinungen, welche etwa vier Tage andauerten.

Von da ab lag der Hund viel und schlief; beim Erwachen lief er oft im Kreise nach links herum mit ausgesprochenen ataktischen Bewegungen, die Hinterbeine wurden sehr hoch vom Boden genommen, der Kopf gesenkt gehalten; bisweilen blieb er stehen, setzte den Kopf auf die Erde und verfiel in tiefes Schnarchen. In diesem Stadium sah ihn Professor Oppenheim. Am nächsten Tage, also am 191. Tage nach der Implantation, am 8. Tage nach der sichtbaren Erkrankung, war der Hund todt.

Der Hund ist wiederholt intra vitam ophthalmoskopisch untersucht worden, zuerst von Dr. Heinrichsdorf, später von Dr. Adam, Assistenzarzt der Königlichen Augenklinik, ohne dass irgend welche Veränderungen an den Augen nachgewiesen werden konnten, insbesondere keine Stauungspapillen.

Wenn Sie die klinischen Erscheinungen zusammenhalten mit dem anatomischen Befunde und sich der von Hermann Munk beim Hunde auf-

gedeckten Centren der Grosshirnrinde erinnern, so finden Sie, dass im Wesentlichen der äussere Theil der Sehsphäre der Sitz des Tumors war, und dass die in letzter Zeit hervortretende Neigung nach links zu gehen wahrscheinlich als eine Folge der hierdurch bedingten Hemianopsie nach rechts zu deuten ist. Die epileptischen Erscheinungen sind als Reiz- und Druckwirkungen aufzufassen, indem einerseits der Tumor bis in den Seitenventrikel reichte, andererseits mit der Dura mater an einer umschriebenen Stelle fest verwachsen war.

Herr Seefisch (Berlin): M. H.! Ich möchte nur wenige Worte zu der Probepunction des Gehirns sagen. Ich habe vor ganz kurzer Zeit einen Fall auf diese Art diagnostisch behandelt. Es war ein Fall von einem grossen Tumor des rechten Parietallappens. Die Erscheinungen waren so ausserordentlich unsicher, dass eine bestimmte Diagnose und Localisation nicht möglich war. Ich habe in diesem Falle die Probepunction vorgenommen und war dadurch in der Lage, ausser etwas Cystenflüssigkeit auch deutliche Theile eines Sarkoms zu entfernen. Dieser kleine Eingriff wurde sehr leicht ertragen, und ich war dann in der Lage, wenige Tage darauf ein grosses Sarkom zu entfernen.

Ich glaube doch, dass diese diagnostische Punction einen recht erheblichen praktischen Werth hat. Man soll sie — ich bitte, mich nicht misszuverstehen — nicht in jedem derartigen Falle machen. Dazu ist der Eingriff denn doch nicht gleichgültig genug, sondern man soll diese diagnostische Mittel nur auf diejenigen Fälle beschränken, welche es nicht gestatten, eine bestimmte Localisation vorzunehmen. Ich glaube, dass der Eingriff keineswegs gleichgültig ist. Immerhin ist er aber doch wohl weniger gefährlich als eine vorgenommene ergebnisslose Schädelresection, besonders wenn man eine stumpfe Kanüle verwendet, vor welcher die Gefässe ausweichen. Ausserdem gestattet er uns dann auch in den meisten Fällen, sofort soweit zu reseciren, dass wir in der Lage sind, den Tumor vollständig zu entfernen.

Was die Kleinhirnchirurgie betrifft, so stehe ich auf dem Standpunkt, dass man doch in allen Fällen den Knochen mit entfernen soll. Ich habe es ganz aufgegeben — allerdings habe ich erst wenige Fälle operirt — den Knochen zu erhalten. Ganz besonders aber gilt dies von den Fällen, wo bereits erhebliche Sehstörungen vorliegen, vor allen Dingen für die Fälle, wo schon eine Amaurose besteht. Ich glaube, nur wenn man den Knochen dauernd entfernt, wird man erreichen, dass eine Wiederherstellung der Sehfähigkeit eintritt, wenigstens in den noch besserungsfähigen Fällen.

Ausserdem, glaube ich, hat die Erhaltung des Knochens in praktischer Beziehung nicht viel Werth, denn der gewaltige Haut- und Muskellappen, den man zurückpräpariren muss, deckt später den Defect im Os occipitale so vollständig, dass man garnicht in der Lage ist, den Defect nachher noch festzustellen.

38) Herr Payr (Greifswald): „Drainage des Hirnventrikels mittels freitransplantirter Blutgefässe.“*)

*) Manuskript noch nicht eingegangen. (D. Red.)

Herr Adler (Pankow-Berlin): Exstirpation eines rein subcortical gelegenen Hirntumors aus dem Marklager der rechten motorischen Zone (Krankenvorstellung).

M. H.! Bei dem 36jährigen Kranken, welchen ich mir erlauben möchte, Ihnen vorzustellen, habe ich am 26. Februar d. J. diesen rein subcortical gelegenen Tumor aus dem Marklager der rechten motorischen Zone entfernt. Der früher völlig gesunde, insbesondere niemals geschlechtlich inficirte Kranke bekam vor 3 Jahren einen plötzlich ohne alle Vorboten einsetzenden epileptischen Anfall mit Bewusstseinsverlust. Der Anfall dauerte 5 Minuten und äusserte sich in beiderseitigen klonischen Krämpfen an Armen und Beinen. Drei Monate später trat ein zweiter Krampfanfall ein, welcher sich indessen nur auf die Muskulatur des linken Armes beschränkte. In der Folgezeit sollen diese Krämpfe ohne Bewusstseinsverlust und nur in Intervallen von $^1/_2$ bis 2 Monaten aufgetreten sein und stets nur den linken Arm ergriffen haben. Dagegen beobachtete der Kranke zuweilen fast täglich tonische Krämpfe von 1—2 Minuten Dauer im 1.—3. Finger der linken Hand. Erst vor zwei Monaten trat wieder ein allgemeiner Krampfanfall mit Bewusstseinsverlust ein, welcher eine complette Lähmung des linken Armes und eine starke Parese des linken Facialis hinterliess. Drei Wochen später gesellten sich zu diesen Erscheinungen Kopfschmerzen von stetig zunehmender Heftigkeit und eine Parese des linken Beines, so dass der Kranke bei der am 20. Februar 1908 erfolgten Aufnahme in das Krankenhaus nicht mehr im Stande war, zu gehen. Der Aufnahmebefund war folgender:

Mässiger Ernährungszustand, Sensorium zeitweise leicht benommen. Am Schädeldach äusserlich keine Veränderung. Percutorische Schmerzhaftigkeit oder bruit de pot fêlé sind nicht vorhanden, obwohl der Kranke selbst seine heftigen Kopfschmerzen constant über der vorderen Hälfte des rechten Scheitelbeins localisirt. Augenbewegungen frei; beiderseitige Stauungspapille, rechts > links; linke Facialis mit Ausnahme der Augenäste paretisch; die Zunge weicht beim Hervorstrecken etwas nach links ab. Der linke Arm ist vollständig gelähmt, Tricepsreflex erhalten. Das linke Bein wird zwar auf der Unterlage hin- und herbewegt, kann aber nicht aktiv erhoben werden. Kniereflexe beiderseits lebhaft. Babinski und Fussklonus links positiv. Pupillen gleich weit, reagiren gut, Sehfunction nicht merklich beeinträchtigt, Intelligenz und Sprache intact. Es besteht weder Apraxie noch Alexie. Die taktile Sensibilität ist am linken Arm und Bein nicht beeinträchtigt, dagegen besteht Hypalgesie, leichte Störung des Lagegefühles und stereognostischen Sinnes. Hörfunction intact. Kein Fieber, Puls regelmässig, 76 Schläge in der Minute, innere Organe o. B., Urin frei.

Dieser Befund erfuhr während der folgenden Tage keine Aenderung, einen Krampfanfall haben wir nicht beobachtet. Die qualvollen Kopfschmerzen drängten zu raschem Handeln, weshalb ich am 26. Februar 1908 in Chloroformätheralkoholnarkose die rechte motorische Region durch Bildung eines 7 cm hohen, 5 cm breiten Hautperiostknochenlappens freilegte. (Figur 1.)

Unsere Diagnose lautete: raumbeschränkender Krankheitsherd der rechten motorischen Region, wahrscheinlich Tumor. Der von vornherein durchaus

atypische Verlauf der Jackson'schen Krämpfe, das Fehlen peroutorischer Schmerzhaftigkeit des Schädeldaches über der schmerzhaften Zone, die relativ geringe Alteration des Muskelsinnes liessen einen tiefen, wahrscheinlich sogar subcorticalen Sitz des Tumors vermuthen, während die relativ geringen Störungen der Sensibilität darauf hindeuteten, dass der Tumor aus dem Bereiche des Gyrus centralis anterior eher nach vorn als nach hinten zu sich entwickelt haben dürfte. Als sicher haben wir freilich diese Diagnose des Sitzes des Tumors nicht angesehen. Alsbald nach Aufklappung des nirgends adhärenten Knochenlappens wölbte sich die Dura stark vor und pulsirte nur im vorderen

Figur 1.

Wundwinkel. Die kreuzweise gespaltene Dura wird zurückgeklappt. Arachnoides und Pia stark hyperämisch, Gyri leicht abgeplattet, Pulsation jetzt allenthalben nachweisbar. Von einem Tumor ist nichts zu sehen, die sorgfältigste Abtastung der Hirnoberfläche — auch bei hochgerichtetem Kopfe — lässt nirgends einen Tumor, Fluctuation oder dergl. erkennen, eine nach zwei Richtungen vorgenommene Probepunction fällt negativ aus. Es wird deshalb der genau in der Mitte des Operationsfeldes liegende Sulcus centralis durch stumpfe Durchtrennung der weichen Hirnhäute und Ligatur der blutenden Gefässe sorgfältig im Bereiche des Armcentrums freipräparirt und hierauf mit dem Zeigefinger

langsam tastend in die Tiefe der Rolando'schen Furche eingegangen. Hierbei stösst der Finger in einer Tiefe von etwa 4 cm in der Richtung nach vorn auf ein Gebilde, welches sich gegen die weiche Marksubstanz durch etwas festere Consistenz auszeichnet und dem vorsichtig tastenden Finger als ein kleinapfelgrosser schlaffer Sack imponirt. Dieser Sack wird langsam ausgeschält, wobei die Zeigefingerkuppe niemals sich von seiner Peripherie entfernt und schliesslich bis zu einer Tiefe von 8 cm vorgedrungen werden muss. So gelingt es, den Tumor aus der Tiefe der Centralfurche ohne Verletzung der Hirnoberfläche herauszubefördern. Die starke Blutung aus der entstandenen Höhle erforderte die Einlegung eines Jodoformgazestreifens.

Ueber den weiteren Verlauf will ich nur kurz referiren: Nachdem der Kranke den ziemlich heftigen Operationsshock überstanden hatte, erholte er sich überraschend schnell. Die quälenden Kopfschmerzen schwanden alsbald, allmälich besserten sich auch die Lähmungserscheinungen, ohne freilich ganz zu verschwinden. Zur Zeit ist der Kranke frei von Kopfschmerzen, er kann wieder gehen, die Stauungspapille und die Facialisparese sind erheblich zurückgegangen und die Beweglichkeit des vorher total gelähmten linken Armes ist z. Th. wiedergekehrt.

Der herausgenommene, kleinapfelgrosse Tumor (Fig. 2) besteht aus einem schlaffen Sack mit bläulich durchschimmernder, dünner Wandung. Im Innern finden sich weiche, bröcklige, graurothe Tumormassen, welche z. Th. der Wand in Form von Zotten anhaften, z. Th. zwischen alten und frischen Blutgerinnseln frei in der Höhle liegen. Die mikroskopische Untersuchung ergiebt, dass es sich um ein enorm gefässreiches, von den adventitiellen Lymphscheiden der Gefässe ausgehendes Perithelioma plexiforme handelt.

Wenn man bedenkt, dass die Peri- und Endotheliome bezüglich ihrer Malignität von den Sarkomen sich kaum erheblich unterscheiden, dass diese Geschwülste, wenn auch nicht durch infiltratives Wachsthum, so doch durch ihre Neigung zu multiplem Auftreten sich auszeichnen, so wäre es gewiss verfrüht, in dem vorgestellten, erst vor 2 Monaten operirten Falle von einem Heilerfolge zu sprechen. Aber der Fall bietet ausserdem noch eine Reihe bemerkenswerther Gesichtspunkte, welche mir werth schienen, hervorgehoben zu werden, nämlich: 1. die grosse Seltenheit der Peri- und Endotheliome in der Hirnsubstanz selbst. Diese Geschwülste gehen in der Regel von den Hirnhäuten oder Schädelknochen aus.

2. Die durch die operative Autopsie bestätigte Vermuthung des subcorticalen Sitzes der Geschwulst. Diese Vermuthung stützte sich hauptsächlich auf den von vornherein durchaus atypischen Verlauf der Jackson'schen Krämpfe. Typische Jackson'sche Krämpfe sollen bekanntlich stets in ein und derselben paretischen Muskelgruppe einer Extremität oder Gesichtshälfte beginnen, um von hier aus evtl. auf diejenigen Gruppen überzugehen, deren Herd in der Rinde dem Herde der zuerst krampfenden Muskelgruppe am nächsten liegt. Treten aber, wie in unserem Falle, erst allgemeine Convulsionen, dann Monospasmen des Armes, dann erst isolirte Muskelkrämpfe und schliesslich Lähmungen ein, so kann man kaum annehmen, dass ein solcher Symptomencomplex von einem Tumor ausgeht, welcher primär in

der Rinde zu wachsen begonnen hat. Solche Erscheinungen sind vielmehr nur zu deuten durch subcorticalen Sitz oder durch Fernwirkung des Tumors. Als Rindenepilepsie im Sinne Jackson's kann man einen derartigen Verlauf der Krämpfe kaum mehr bezeichnen.

3. Die sich auf die geringfügigen Störungen der Sensibilität und des Muskelsinnes stützende Annahme der Lage des Tumors unterhalb des Gyrus centralis anterior fand durch die Operation gleichfalls ihre Bestätigung.

Figur 2.

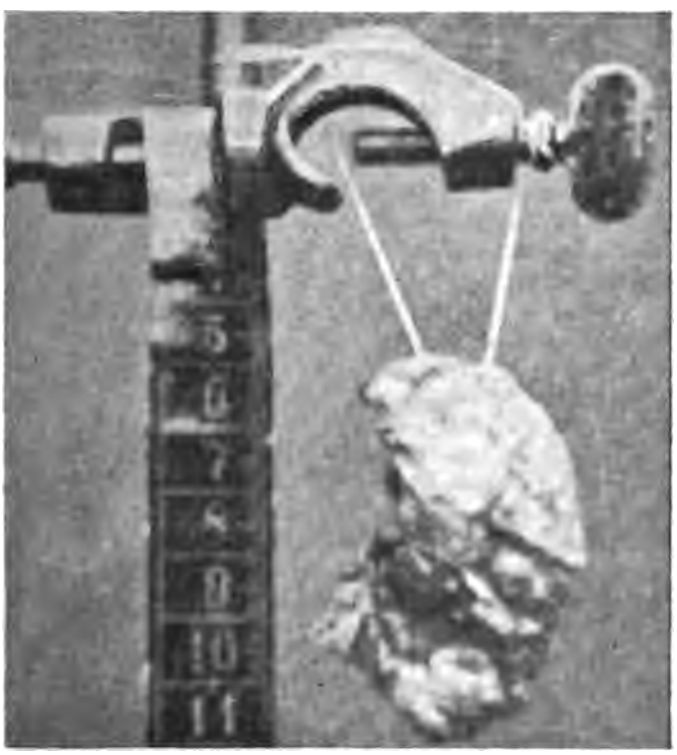

Tumor (Aussenansicht.)

4. Das Auffinden und die Entfernung der tief im Marklager der motorischen Region liegenden Geschwulst ist auf dem Wege durch die Rolando'sche Furche hindurch überraschend leicht gelungen und ich bin überzeugt, dass dieser Weg unendlich viel schonender ist, als die Incision der freien Rinde, durch welche die motorischen Centren geschädigt werden. Wenn auf der Hirnoberfläche der vermuthete Tumor nicht gefunden wird, wenn Abnormitäten der Gyri, Palpation, Probepunction, Entleerung des Ventrikels und elektrische

Reizung auch in der Tiefe keinen Herd erkennen lassen, so erscheint mir die Palpation bzw. Sondirung der grösseren Hirnfurchen der zunächst gebotene und der Rindenincision vorzuziehende Weg. Wie oft dieser Weg schon gewählt worden ist, vermag ich z. Zt. nicht festzustellen. Jedenfalls ist Krönlein einmal in einem analogen, von v. Valkenburg beschriebenen Falle (Neurol. Centralblatt, 1906, S. 594) durch den Sulcus Rolando vorgedrungen und hat den Tumor von hier aus gefunden und mit Erfolg entfernt.

Das Nichtauffinden des vermutheten Hirntumors ist eine der häufigsten Ursachen der Misserfolge in der Hirnchirurgie. In der bekannten Statistik von v. Bergmann (Die chirurgische Behandlung von Hirnkrankheiten, 3. Aufl., S. 210) sind nicht weniger als 72 unter 139 Fällen aufgeführt, in welchen der diagnosticirte Tumor bei der Operation nicht gefunden wurde, während er nach Ausweis der Autopsie doch vorhanden war, allerdings meist an einer anderen Stelle. Kann es somit keinem Zweifel unterliegen, dass in erster Linie von einer exacten Localdiagnose unsere operativen Erfolge abhängen werden, so werden wir andererseits noch häufig genug uns in die Lage versetzt sehen, erst bei der Operation nach dem erwarteten Tumor suchen zu müssen. Bei Verdacht auf subcorticalen Sitz des Tumors scheint mir dann, wenn der Tumor von aussen nicht durchzutasten ist, die Palpation durch die Hirnfurchen ein sehr empfehlenswerther Weg zu sein, welcher bei positivem Befunde unter günstigen Umständen auch die stumpfe Enucleation des Tumors ohne jede Incision der Hirnrinde gestattet.

39) Herr Kausch (Schöneberg): „Zur Chirurgie des kindlichen Hydrocephalus.“

M. H.! Ich hatte die Absicht Ihnen einen umfangreichen Bericht über die Behandlung des kindlichen Hydrocephalus zu geben. Bei der kurzen mir zur Verfügung stehenden Zeit ist das nicht möglich, und ich muss mich darauf beschränken, Ihnen kurz die Resultate der Mikulicz'schen Fälle, auf die ich mich stütze, zu berichten. Es sind im Ganzen 14 Fälle, von denen ich 9 selbst mit beobachtet und 4 selbst operirt habe.

In je einem Falle fand die Ventrikel- und Lumbalpunction Anwendung, ohne Erfolg; doch wurde in ihnen die Behandlung auch nicht mit Intensität durchgeführt.

9 Fälle wurden mit subcutaner Drainage der Seitenventrikel behandelt. In einem der Fälle wurde zur Drainage ein quer durch den Ventrikel gelegter Seidenfaden genommen, in einem Fall ein Glaswolledrain, in einem ein Gummirohr. In den übrigen 6 Fällen wurde das Mikulicz'sche Goldröhrchen verwandt, seinerzeit von Henle beschrieben, das Sie hier abgebildet sehen. Das von Herrn Krause angewandte Instrument stellt eine Modification desselben dar, allerdings eine ganz zweckmässige, indem der Ausfluss des Liquors dabei ein langsamerer ist.

Nur in einem unserer 9 Fälle wurde eine geringe Besserung constatirt, alle anderen gingen zu Grunde, die meisten kurz nach der Operation.

Das grösste Gewicht lege ich auf einen dieser Fälle, der die Operation 7 Monate überlebte.

Es handelte sich um ein 7 Monate altes Kind, bei dem sich ein hochgradiger Hydrocephalus im Alter von einem Monat zu entwickeln begonnen hatte. Die Drainage functionirte ausgezeichnet. Es bildete sich eine grosse mit Flüssigkeit gefüllte Beule unter der Haut; sie wurde aber nicht resorbirt, sondern blieb liegen, an ihrem Rande entwickelte sich ein derber Wall, ähnlich wie bei den Schädelhämatomen. Wir gingen nun so vor, dass wir diesen Wall durch Unterminirung zerstörten, er bildete sich dafür aber an entfernterer Stelle immer wieder von neuem. Ausserdem punktirten wir die Beulen; sie füllten sich aber sehr schnell wieder. Sie sehen auf dem ersten Bilde das Kind vor der Operation; auf dem zweiten rechts oben eine kleine Beule, die der Operationsgegend entspricht, ferner eine diffuse Vorwölbung der ganzen Umgegend. Der kleine Verband entspricht der Stelle, von der aus eine Unterminirung der Beule stattfand. Auf dem dritten Bilde sehen Sie zwei riesige miteinander communicirende Beulen, eine dritte, noch grössere, befindet sich hinten über dem Hinterhaupte und Nacken. Das Kind ging schliesslich marantisch zu Grunde.

Dieser Fall ist deswegen so überaus wichtig, weil er zeigt, dass bei functionirender Drainage die Resorption des Liquor ausbleibt, wenn er sich sehr schnell reproducirt. Dies, sowie der Umstand, dass er eine den Körpersäften differente Flüssigkeit darstellt, sehe ich als Ursache für die ausgebliebene Resorption an. Dieser Fall ist meines Wissens der einzige schwere von Hydrocephalus mit schneller Reproduction der Flüssigkeit, der die subcutane Ventrikeldrainage solange überlebt hat. Ich glaube, er genügt, um die Unbrauchbarkeit der Methode für die wirklich schweren Fälle darzulegen, und gerade für solche war sie ja erdacht. Daran kann auch das beste Drainagematerial nichts ändern, auch nicht die Payr'schen Blutgefässe.

In einem Falle führte ich die Drainage des cerebralen Subduralraumes nach der Subcutis aus, ohne dauernden Erfolg, er starb nach vier Monaten.

Ganz besonders hervorheben muss ich dann einen Fall von hochgradigem Wasserkopf bei gleichzeitig bestehender Spina bifida. Ich beseitigte letztere, indem ich den Spina bifida-Sack grösstentheils exstirpirte und aus dem Rest einen engen offenen, in das subcutane Gewebe mündenden Kanal bildete. Die Drainage functionirte, die Spina bifida und der Hydrocephalus heilten. Es ist dies ein einzig dastehender Fall, alle anderen derartigen sind am wachsenden Hydrocephalus zu Grunde gegangen, und ich fühle mich daher berechtigt die Heilung dem von mir eingeschlagenen Verfahren der subcutanen Drainage des lumbalen Meningensackes zuzuschreiben.

Ein Fall, in dem ich den Liquor durch ein vom Ventrikel aus subcutan bis nach der Peritonealhöhle eingelegtes Gummirohr ableitete, starb 17 Stunden nach dem Eingriff an zu schnellem Abflusse.

Fasse ich das Ergebniss meiner Fälle zusammen, so ist es ein überaus betrübendes; der einzige Lichtblick ist der geheilte Fall von Spina bifida mit Hydrocephalus.

Nun noch kurz zu dem schönen Falle des Herrn Payr, in dem dieser den Ventrikel nach dem Sinus drainirte. Diese Art der Ableitung wurde bereits vor 10 Jahren von Gärtner angeregt, ist aber bisher nie ausgeführt

worden. Ich habe nur das Bedenken, dass die Communication nicht dauernd bestehen bleiben wird; der Theil der Vene, der in den Ventrikel hineinragt, dürfte doch wohl ventilartig zusammengepresst werden.

Auf Grund meiner Erfahrungen und der Ergebnisse der Literatur, der zweifellos beobachteten Heilung auch schwerer Fälle, rathe ich beim angeborenen und frühzeitig erworbenen Wasserkopfe zu folgendem Vorgehen:

Zunächst eine antiluetische Cur, wenn auch nur vielleicht in $^1/_5$ der Fälle Syphilis eine Rolle spielt. Bei den schweren, rapid wachsenden Fällen wird gleichzeitig mit der Cur die Punction abwechselnd des Ventrikels und des lumbalen Subduralraumes, auch da, wo letztere zunächst versagte, ausgeführt. Die Punction kann, wo sich die Flüssigkeit rasch wieder bildet, alle paar Tage wiederholt werden. Falls die antiluetische Cur zunächst keinen Erfolg ergiebt, rathe ich sie später, nach eingetretener Druckentlastung des Hirns zu wiederholen, da in manchen Fällen die Compression der Abflusswege durch den Hydrops die Ursache des Misserfolges der Cur sein kann.*)

40) Herr Heile (Wiesbaden): „Zur Behandlung des Hydrocephalus."

M. H.! Bei der Behandlung des angeborenen Hydrocephalus muss man die chronische, schleichend verlaufende Erkrankung, wie wir sie mit Hirndruckerscheinungen (Kopfschmerzen event. Erbrechen etc., geistigem Verfall) oft bei mehr oder weniger körperlich gut entwickelten Kindern sehen, unterscheiden von den sehr oft rapid verlaufenden Formen von Hydrocephalus, die sich im ersten Jahr oft schon bis zu ihrem höchsten Grade entwickeln. Bei der langsamer verlaufenden Erkrankung habe ich mit grossem Erfolg wiederholte Ventrikel- und Spinalpunctionen angewendet, indem ich zu gleicher Zeit im Anschluss an die Punctionen verhältnissmässig grosse Jodkaliumdosen innerlich geben liess. In der Combination einer Behandlung von wiederholten Punctionen zugleich mit energischer Jodkaliumcur habe ich ausgesprochene Hirndruckerscheinungen bei vier Kindernim Alter von 3—6 Jahren seit zum Theil mehr als zwei Jahren vollkommenverschwinden sehen.

Zur Rückbildung des akuten Hydrocephalus im Anschluss an eine operirte Spina bifida habe ich versucht, einen serösen Canal, mit Endothel ausgekleidet, herzustellen, um durch ihn einen dauernden Abfluss der Spinalflüssigkeit in die Bauchhöhle zu veranlassen. Da in diesem Fall bei der angeborenen früher von mir operirten Spina bifida die Lendenwirbelsäule nicht voll entwickelt war, war es leicht, neben der Lendenwirbelsäule vom Rücken aus stumpf mit Finger und Kornzange in die Bauchhöhle zu dringen, nachdem ich einen Hautlappen an der Stelle zurückgeklappt hatte. Ich habe durch den Spalt aus der Bauchhöhle eine Darmschlinge vorgezogen und das Peritoneum des Darmes an den geöffneten untersten Duraraum angenäht. Der Hautmuskellappen wurde primär über der Wunde vereinigt und es war so in der Tiefe durch die Verbindung von Peritoneum und Dura ein seröser Verbindungsgang zwischen Bauchhöhle und Spinalcanal fertiggestellt. Obwohl das Kind durch

*) S. ausführliche Publication in Langenbeck's Archiv.

zahlreiche vorhergegangene Ventrikel- und Spinalpunctionen sehr geschwächt war, hat es den Eingriff gut überstanden. Durch ein Versehen in der Nachbehandlung wurde das in dauernder steiler Beckenhochlagerung liegende Kind leider plötzlich aufgerichtet, wodurch ein augenblicklicher, massiger Abfluss der Spinal- resp. Ventrikelflüssigkeit in die Bauchhöhle erfolgen musste. Das Kind ist dann auch, nachdem es sich bis zu dem Moment des Aufhebens aus dem Bette ganz wohl befunden hatte — es trank gut, hatte kein Fieber und keine Pulsbeschleunigung — infolge dieser plötzlichen künstlichen übergrossen Druckentlastung im Shock gestorben. Vortragender ist der Ansicht, dass bei besser geleiteter Nachbehandlung es wahrscheinlich gelungen wäre, das Kind durchzubringen und, da die Communication zwischen Bauchhöhle und Spinalcanal frei war und der Abfluss ermöglicht war, auf diese Weise eine dauernde Druckentlastung und damit eine Besserung des Hydrocephalus hätte erfolgen können.

Selbstverständlich müssen einer derartigen Druckentlastung nach der Bauchhöhle Spinalpunctionen vorhergehen, die den Beweis liefern, dass das Foramen Magendi offen ist, damit nicht nur die Spinalflüssigkeit, sondern auch die Ventrikelflüssigkeit abfliessen können. In dem Fall des Vortragenden war vor der eben beschriebenen Operation durch wiederholte Spinalpunctionen bewiesen, dass man in der Höhe der Lendenwirbelsäule in der That durch Abfliessen der Cerebrospinalflüssigkeit eine Druckentlastung des Gehirns, eine mehrere Centimeter betragende Verringerung des Schädelumfanges herbeiführen konnte. Vortragender macht darauf aufmerksam, dass es zwar bei mangelhafter Entwicklung der Wirbelsäule leicht möglich ist, in der Höhe der Lendenwirbelsäule Bauchhöhle und Rückenmark zu verbinden, dass es aber bei normaler Anlage der Wirbelsäule seine Bedenken hat, so hoch oben neben der Wirbelsäule einzugehen, da man dann leicht den Lumbal- und Sacralplexus schädigt und da man weiter in der Tiefe in Gefahr kommt, die grossen Gefässe zu verletzen. Für die Fälle sollte man nach der Ansicht des Vortragenden so vorgehen, dass man das Steissbein resecirt und eventuell 1 oder 2 Wirbel des Os sacrum. Hier kommt man schon an den offenen knöchernen Wirbelcanal, in dem in dieser Höhe nur nichtlebenswichtige Nerven endigen, die das Perineum versorgen. Man kann einerseits von hier leicht den Duralsack punktiren, andererseits aber auch, wenn man die hintere Wand des Wirbelcanals bis etwa zum zweiten Lendenwirbel, z. B. mit der Knabberzange, entfernt, leicht den untersten Blindsack des Duralraumes freilegen, ohne dass man durch diesen Eingriff die Festigkeit der Wirbelsäule oder den Zusammenhang von Wirbelsäule und Becken irgendwie schädigt. Da im Uebrigen in diesem aufgemeisselten Wirbelcanal ja nur, wie gesagt, die unwesentlichen letzten perinealen Nervenendigungen liegen, so ist auch eine Schädigung von wesentlichen Nerven ausgeschlossen. Wenn wir jetzt analog dem Vorgehen bei Mastdarmoperationen die untere Douglasfalte eröffnen und parietales oder viscerales Peritoneum genügend vorziehen, so dürfte es möglich sein, auf die Weise eine Verbindung von dem untersten Theil des Spinalcanales mit dem untersten Theil der Bauchhöhle auszulösen. Vortragender glaubt, dass es wirkungsvoller ist, den Abfluss der Cerebrospinalflüssigkeit in eine seröse Höhle, wie z. B. die Bauchhöhle, zu

veranlassen, weil nach den Erfahrungen des Vortragenden an der Mikuliczschen Klinik, man bei Dauerdrainage in das subcutane Gewebe, am Schädel z. B., immer wiederkehrend sieht, wie die austretende Cerebrospinalflüssigkeit in dem subcutanen Gewebe einen entzündlichen Wall veranlasst, der dem weiteren Ausfliessen von Flüssigkeit sehr hinderlich ist und der auch durch häufiges Wegmassiren nicht genügend zu beseitigen ist.

41) Herr Springer (Prag): „Zur Behandlung des Hydrocephalus."

Es ist dringend zu wünschen, dass die Chirurgie des Hydrocephalus durch die geniale Operation des Herrn Payr in Aufschwung kommt. Insbesondere sollte die Ventrikelpunktion an jedem Falle versucht werden, erst nach ihrer Erfolglosigkeit kommt die Ventrikeldrainage in Frage. Sind auch die Resultate im Allgemeinen schlechte und in den meisten Fällen (z. B. denen von Rehn) erst nach zahlreichen Punktionen Heilungen erfolgt, so weisen schon die allerdings etwas sagenhaften Fälle, in denen nach einmaligem Liquorabfluss durch zufällige Hirnverletzung Heilung eines Hydrocephalus auftrat, dass wir in manchen Fällen ein entfernbares mechanisches Hinderniss als Ursache des Ventrikelhydrops anzusehen haben, wahrscheinlich eine Art Ventilverschluss, den Bönninghaus im Aquaeductus Sylvii annimmt. Ich selbst sah einen Cysticercus frei im vierten Ventrikel liegen.

Dass thatsächlich solche Ventilverschlüsse auch an anderen Stellen der Hirnbinnenräume vorkommen, beweist folgende Beobachtung.

Ich punktirte einen hochgradigen Hydrocephalus eines 13 monatigen Kindes und zwar zunächst den rechten Seitenventrikel von der Stirne her. Die Spannung der Fontanelle liess etwas nach, aber unwesentlich, nach 4 Wochen war aber die rechte Schädelhälfte entschieden abgeflacht, was den Eltern von selbst aufgefallen war, die Stauungspapille nur mehr links vorhanden. Ich punktirte nunmehr auch den linken Ventrikel, die Fontanelle sank ein und ist es bis heute geblieben, der Schädelumfang hat in 5 Monaten nur um $^1/_2$ cm zugenommen, das Kind entwickelt sich ausgezeichnet. Der Erfolg scheint ein dauernder sein zu wollen.

Die Beobachtung, dass die Fontanellenspannung erst nach Punktion beider Seitenventrikel nachliess, ist wohl kaum anders zu deuten als dass jeder Seitenventrikel für sich am Foramen Monroi abgeschlossen war. Dass ferner eine einmalige Herabsetzung des intraventrikularen Druckes in jedem Ventrikel genügte, um dieses Hinderniss dauernd zu beseitigen, lässt es als wahrscheinlich annehmen, dass eine Art Klappen- oder Ventilverschluss vorlag, der hierbei zerstört wurde. Wahrscheinlich sind es die Plexus chorioidei, die sich vorlegten.

Solche Fälle liegen günstig für die Ventrikelpunktion. Leider können wir sie nicht im vornhinein diagnosticiren. Wird die Ventrikelpunktion öfter vorgenommen werden, so werden solche Fälle gefunden und geheilt werden.

In Fällen, die auch nach wiederholter Punktion keine Aenderung zeigen, wird es klar, dass entweder eine abnorme pathologische Liquorproduction fortdauernd oder dass dessen Abfluss durch ein unbehebbares mechanisches Hinder-

niss bedingt ist. In letzterem Falle beabsichtigt die Ventrikeldrainage ähnlich wie die Gastroenterostomie das Hinderniss zu umgehen, das man nicht beseitigen kann.

Die Punktion des Ventrikels von der Stirne her (nach Kocher) lässt ihn leicht erreichen: es empfiehlt sich den Hautschnitt bogenförmig zu machen und den Knochen an der Basis desselben zu durchbohren. Der entstandene kleine Lappen hindert, wieder heraufgeklappt, das nachträgliche Aussickern von Liquor.

Jedenfalls sollte man die Ventrikelpunktion stets auf beiden Seiten machen, von der Lumbalpunktion beim Hydrocephalus habe ich keinen Erfolg gesehen.

Discussion über Hydrocephalus.

Herr Henle (Dortmund): M. H.! Ich habe ohne Kenntniss des von Herrn Payr vorgetragenen Falles ebenfalls den Versuch mit Gefässtransplantation bei Hydrocephalus gemacht. Es handelte sich um ein Kind im ersten Lebensjahre. Ich musste mir daher sagen, dass man dem Kinde selber ein genügend grosses für den besagten Zweck geeignetes Gefäss nicht entnehmen könnte. Auf meine Bitte gab die Mutter eine Arteria radialis her. Die Entnahme der Arterie war offenbar ein Fehler. Eine Schlagader hat den Nachtheil, dass sie sich dank ihrer reichen Muskulatur sofort stark contrahirt; ihr Lumen wird sehr eng. Dementsprechend war auch der Erfolg ein negativer. In einer zweiten Sitzung habe ich der Mutter daher noch eine Saphena entnommen und diese implantirt. Ich kann auch hier über einen Erfolg vorläufig noch nichts berichten. Die letztgenannte Operation hat erst vor Kurzem stattgefunden. Ich bin insofern anders vorgegangen wie Herr Payr, als ich nicht die Drainage oben angelegt habe, sondern möglichst tief unten, in dem Gedanken, die Flüssigkeit nach dem lockeren Bindegewebe des Halses abzuführen und hier eventuell auch eine directe Verbindung mit der Jugularis externa herzustellen, um auf diese Weise die Hydrocephalusflüssigkeit, ebenso wie Herr Payr, direct in die Blutbahn zu leiten. Ich habe diese Verbindung noch unterlassen, denke aber daran, sie später nachzuholen, wenn ein stärkeres Oedem am Hals beweist, dass die Drainage überhaupt functionirt.

Herr Payr (Greifswald) (Schlusswort): M. H.! Bei der kurzen mir zur Verfügung gestellten Zeit konnte ich eine Bemerkung nicht machen. Ich bin von mehreren Seiten gefragt worden, ob nicht zu befürchten sei, dass eine Blutung aus dem Sinus in den Ventrikel rückläufig stattfinde. Da möchte ich bemerken, dass so lange eine pathologische Flüssigkeitsansammlung im Ventrikel ist, in dem Falle immer der Druck höher ist, als normaler Weise im Venensystem. Aber man kann sich auch gegen eine rückläufige Blutung bei Husten, Pressen etc., dadurch schützen, dass man das Gefäss schief in die Wand des Sinus einsetzt und dadurch eine Art Klappenventil macht; einige Versuche, die ich an Hunden darüber angestellt habe, haben die Realisirbarkeit dieser Absicht bestätigt. Genauere Mittheilungen über diesen keineswegs unwichtigen Punkt werden in der ausführlichen Publication über dies Thema zu finden sein.

Ich möchte nur noch bemerken, dass ich ausserdem u. A. die Gefässtransplantation verwandt habe, um bei der Nervennaht den genähten

Nerven in ein endothelbekleidetes Rohr einzuhüllen, wovon ich mir Gutes verspreche.

42) Herr H. Eckstein (Berlin): „Eine neue Plastik bei Verlust der Nasenspitze."

Defecte der Nasenspitze wurden bisher entweder so behandelt, wie der totale Nasenverlust, also mit den verschiedenen indischen, italienischen und deutschen Methoden und ihren Modificationen oder mit Lappenplastiken aus der näheren Umgebung der Nase. Alle diese Plastiken hatten die Nachtheile der Narbenbildung, die Gefahr der Nekrose, der Schrumpfung, sowie mehr oder weniger grosse Unbequemlichkeiten im Gefolge, die das Resultat als theuer erkauft erscheinen lassen, selbst wenn es ausnahmsweise ein günstiges war. Aber man nahm alle diese fatalen Umstände als unausbleiblich mit in den Kauf, denn, so glaubte man, wo Material verloren ging, muss es ersetzt werden.

Figur 1.

Figur 2.

An dem vorgestellten Falle möchte ich den Nachweis bringen, dass man aber hierbei auch auf dem umgekehrten Wege zum Ziele kommen kann, wenn man den Defect durch einen zweiten Defect zum Ausgleich bringt.

Die jetzt 20jährige, gesunde Patientin kam mit einem Angiom auf der Nasenspitze zur Welt, das so energisch mit dem Thermokauter zerstört wurde, dass die Nasenspitze mit verloren ging. Als die Patientin im Sommer 1907 in meine Behandlung kam, bot sie den in Fig. 1 und 2 zu ersehenden Anblick. Der gewölbte Theil der Nasenspitze fehlte völlig, die Nasenlöcher waren bis zum Nasenrücken verlängert, aus den schräg abfallenden Kanten der Nasenflügel sahen die Cartilagines alares hervor; der Nasenrücken verlief nicht gradlinig, sondern bildete einen leichten convexen Bogen, der mit dem fast völlig erhaltenen Septum zusammen in die sehr kurze Oberlippe auslief, anstatt mit ihr einen rechten Winkel zu bilden.

Figur 3.

Nach der Behandlung.

Figur 4.

Nach der Behandlung.

Figur 5.

Das sonst durchaus wohlgebildete Gesicht war durch diesen Defect in der peinlichsten Weise entstellt.

Ich ging nun folgendermaassen vor:

Um den zu kurzen und convexen Nasenrücken zu verbessern, spritzte ich an der Nasenwurzel und unten am Ende des Nasenrückens etwas Hartparaffin ein. Hierdurch wurde der Nasenrücken gerade und von 3 cm auf 4 cm Länge gebracht.

In einer zweiten Sitzung ging ich sodann mit einem Thenotom in das linke Nasenloch und löste den Nasenflügel mit einem Bogenschnitt in der Flügelfurche von der Wange ab. Von dem oberen Theile des Schnittes ausgehend excidirte ich ein gleichschenkliges Dreieck mit vorderer Spitze aus der ganzen Dicke des Flügels (vergl. Fig. 5), so dass von ihm nur noch der untere Rand in Verbindung mit dem Nasenrücken übrig blieb. Diesen Rand verschob ich nun nach oben, nähte die Seiten des Dreieckes horizontal aneinander und den seitlichen Wundrand an den unteren Theil des Nasenflügels. Nun blieb noch an der Stelle des ursprünglichen Nasenflügelansatzes ein kleiner senkrechter Defect übrig, der sich leicht durch quere Nähte zusammenziehen liess. Auf diese Weise war der schräg nach abwärts gerichtete Nasenflügelrand horizontal gestellt. In analoger Weise ging ich am rechten Nasenflügel und am Septum vor, worauf nun die Basis der Nase mit der Lippe wieder den gewohnten rechten Winkel bildete. Die Oberlippe selbst war in erwünschter Weise verlängert. Während die Eingriffe an den Flügeln glatt verheilten, kam es an dem unteren Theile des Septums zu einer partiellen Nekrose. Den hierdurch entstandenen Defect ergänzte ich durch einen dem unteren Ansatze des Septums entsprechenden Lappen mit vorderer Basis. Er wurde hinten mit dem knorpligen, oben mit dem Reste des häutigen Septums vernäht und ergab nach glatter Heilung als Resultat ein Septum, das viel zierlicher und schöner war, als das ursprüngliche. In einer letzten Sitzung wurden schliesslich die vorspringenden Ränder der Flügelknorpel resecirt.

Der Erfolg übertraf meine Erwartungen: Die Nase gewährt einen gänzlich unauffälligen Anblick, der Nasenrücken ist gerade, die Basis setzt sich correct gegen die Lippe ab, die Spitze ist von einer normalen fast nur dadurch zu unterscheiden, dass die Nasenlöcher etwas weiter nach vorn verlaufen, das Septum ist schmal und gerade, die Nasenflügelränder bieten den gewohnten Anblick. Die Operationsnarben sind jetzt bereits auf 1 Schritt Entfernung nicht mehr erkennbar, die Haut ist völlig normal. (Fig. 3 und 4.)

Eine Veränderung des erzielten Resultats durch Schrumpfung ist bei einer derartigen Methode natürlich ausgeschlossen.

(Schluss der Sitzung 1 Uhr.)

Mittwoch, den 22. April, Nachmittags 2 Uhr.

43) Herr Kocher (Bern): „Blutuntersuchungen bei Basedow.“*)

Herr Hoennicke (Dresden): Ueber experimentell erzeugte Strumen. M. H.! Ich habe Ihnen sechs Präparate von Schilddrüsen von Kaninchen mitgebracht. Drei davon sind normale Schilddrüsen, die übereinstimmen mit den Angaben früherer Autoren über die Beschaffenheit normaler Kaninchenschilddrüsen, besonders von Krause, dem besten Kenner der Kaninchenanatomie. Ich habe Ihnen dann drei andere mitgebracht. Es sind dies Strumen, die ich experimentell gewonnen habe im Verlauf von Ver-

*) S. Grössere Vorträge und Abhandlungen. Theil II.

suchen, die sich jetzt über zwei Jahre erstrecken (begonnen im pathologischen Institut in Greifswald). Das erste wurde gewonnen nach einem elfmonatligen Versuch — vorher habe ich einen positiven Versuchsausfall nicht gehabt —, das zweite wurde gewonnen nach 24monatligem Versuch, und ebenso das dritte. Die ganze Methodik besteht in nichts weiter, als dass in ganz jugendlichem Alter, während die Kaninchen noch im Neste liegen, die eine Hälfte der Struma resecirt worden ist.

Ich habe diese Versuche gemacht auf Grund der Anschauungen, zu denen ich über die Genese des Kropfes gekommen bin. Ich fasse den Kropf auf als eine Regenerationserscheinung, die zur Voraussetzung hat ein früheres Vorhandensein einer Insufficienz der Thyreoidea, und diese Versuche sollen dazu beitragen, auch experimentell diese Theorie weiter zu prüfen und zu begründen. Klinisch sehe ich natürlich die Quelle nicht in derartigen Vorkommnissen, wie es hier methodisch gemacht ist. Es ist hier durch die Resection das Volumen und damit die Function der Thyreoidea herabgesetzt. Es ist also damit eine Insufficienz chirurgisch geschaffen. Klinisch sehe ich diese Insufficienz in den Entwickelungshemmungen des jugendlichen Alters. Als die hauptsächlichste Quelle dafür sehe ich auf Grund meiner Untersuchungen die Rhachitis an. Es ist natürlich nicht möglich, auf dieselben weiter einzugehen. Ich möchte nur darauf hinweisen (Sitzung d. medicinischen Vereins in Greifswald 2. Februar 1907 und 2. März 1907). Heute kommt es mir darauf an, dass Sie sich die Präparate ansehen und mit den normalen vergleichen. Die kleinste Vergrösserung in dem elfmonatligen Versuch beträgt ungefähr das Doppelte einer normalen Thyreoidea. Bei den Versuchen, die 24 Monate gedauert haben, beträgt die Vergrösserung einmal das Vierfache, das andere Mal das Sechsfache einer normalen Thyreoidea. Es kann also davon nicht die Rede sein, dass nur soweit eine Vergrösserung eingetreten ist, als hinreichend erscheinen könnte, um den gesetzten Defect zu decken, sondern, wie so oft bei Regenerationserscheinungen, ist auch hier zu beobachten, dass die Regeneration weit über das Ziel hinausschiesst.

Ich habe über meine Kropftheorie bereits vor einem Jahre im Greifswalder Medicinischen Verein gesprochen und ich möchte darauf verweisen (Sitzung d. medic. Ver. in Greifswald 2. Februar 1907 und 2. März 1907). Von den Consequenzen dieser Versuche will ich nur die eine erwähnen, nämlich: Der Organismus braucht seine Schilddrüse ganz, wenn sie normal ist, und es ist nicht richtig, wie heute noch sehr weit verbreitet geglaubt wird, dass er nur einen kleinen Theil braucht. Er braucht sie ganz, das geht auch aus diesen Versuchen hervor, und ich habe diesen Standpunkt schon seit Jahren vertreten auf Grund derjenigen Versuche, die ich über die Basedow'sche Krankheit gemacht habe (Sitzung d. medic. Ver. in Greifswald 6. Mai 1905 und Verhandl. des 23. Congr. für innere Medic. München 1906, sowie auch 79. Versamml. Deutsch. Naturf. und Aerzte, Dresden 1907 — chir. Section). Im Uebrigen bestätigen die Versuche das alte Wort, das Baillarger schon vor vielen Jahrzehnten über den Kretin gesprochen hat: il naît crétin, il devient goîtreux = zuerst hat er seine Entwickelungshemmung, später bekommt er seinen Kropf.

44) Herr J. Dollinger (Budapest): „Die subcutane Entfernung tuberculöser Lymphknoten des Halses, des Nackens und der Submaxillargegend".

Dollinger referirt über die Erfahrungen, welche er mit seiner Methode der subcutanen Entfernung tuberculöser Lymphknoten des Halses in letzter Zeit machte. Die Methode wurde im Jahre 1904 im Bd. 72 der Deutschen Zeitschrift für Chirurgie sammt den anatomisch - topographischen Tafeln veröffentlicht. Dollinger hat die Operation bisher insgesammt an 200 Halsseiten von 158 Patienten ausgeführt. Davon entfallen 25 Fälle auf seine Assistenten. Das Wesen der Operation ist, dass die genannten Lymphknoten von einem 6 cm langen Schnitte aus entfernt werden, welcher am Nacken 1 cm von dem behaarten Theile gegen die Mittellinie liegt, mithin von den Haaren bedeckt ist. Patient wird hochgelagert, der Operateur sitzt unter dem Kopfe und beleuchtet die Wundhöhle von unten her. Das Blut fliesst dabei beständig aus der Wunde heraus. Die Blutung ist übrigens gewöhnlich unbedeutend, da zu den Lymphknoten stumpf vorgedrungen wird. Diejenigen Lymphknoten, die unter dem oberen Ende des Kopfnickers liegen, umgeben den N. accessorius, der geschont werden muss. Bei den Lymphknoten der Submaxillargegend wird die Tasche der Speicheldrüse bei Beleuchtung mit dem Scalpelle gespalten, nachdem vorher die Vena facialis antica bei Seite geschoben wurde. Sind diese Knoten gross, so ist sie obsolet. Die tiefen Lymphknoten des Halses liegen entlang der Vena jugularis. Sie werden mit der Hakenzange in die Wunde gezogen und von der Vene vorsichtig abgelöst, was gewöhnlich leicht zu bewerkstelligen ist.

Die Lymphknoten der Cervicalgegend ziehen manchmal bis zu dem unteren Ansatze des Kopfnickers und bis in die Schlüsselbeingrube herab. Da sie in lockeres Bindegewebe eingelagert sind, können sie mit der Hakenzange mit einiger Mühe, namentlich wenn der Kopf des Kranken stark gegen die kranke Seite herabgebeugt wird, in die Nähe der Wunde gezogen und hier ausgelöst werden. Früher entfernte sie D. zuweilen von einem besonderen Schnitte aus, in letzter Zeit gelang es ihm aber fast immer, sie von der oberen Wunde aus zu entfernen. Die Lymphknoten sind meistens bereits verkäst und zerreissen bei der Entfernung. In 7 Fällen waren sie bereits in tuberculöse Abscesse umgewandelt und der Eiter überfluthete die ganze Wundhöhle. Werden die käsigen Theile und der tuberculöse Eiter gut ausgewischt, so hindert das die Heilung p. p. nicht.

Sämmtliche 7 Fälle, in denen Abscesse vorhanden waren, heilten ohne Eiterung. Reiner, übrigens nicht inficirter tuberculöser Eiter, gut ausgewischt hindert die Heilung nicht. Fälle, in welchen über den Lymphknoten bereits die Haut geröthet oder fistulös ist, eignen sich für diese Methode nicht mehr. Wegen Blutung war D. insgesammt in 3 Fällen genöthigt für einige Tage die Wundhöhle zu tamponiren, worauf dann die Operation beendet wurde. Gegen ein Recidiv schützt die Operation eben so wenig, wie die offene Entfernung dieser Lymphknoten. Bei einigen Kranken, die sich früh meldeten, bevor die Knoten abscedirten, wurde die Operation auf derselben Seite wiederholt ausgeführt, bei einer jungen Dame auf derselben Seite 2 Mal, auf der andern 1 Mal.

Alle drei Mal Heilung p. p. Von den 200 Halsseiten, die D. bisher bei 158 Kranken operirte, heilten 167 p. p. In 33 Fällen bestand kurze Zeit nach der Operation etwas Eitersecretion. In diesen Fällen wurde an der tiefsten Stelle der Wundtasche mit dem Tenotome eine kleine Gegenöffnung angelegt und ein ganz dünnes Drainrohr für einige Tage eingelegt. Es blieb an dieser Stelle nur eine punktförmige Narbe. Zu einer phlegmonösen Entzündung kam es in keinem Falle. Sämmtliche Patienten sind geheilt. Die Operation wurde bisher sehr wenig beachtet, weil ihre Ausführung namentlich anfangs, bis sich der Operateur darauf eingeschult hat, recht schwer ist. In Deutschland hat sie Professor Bier, in Chicago J. Frank mit gutem Erfolge in mehreren Fällen ausgeführt. D. betont nochmals die technischen Schwierigkeiten, mit denen der Operateur anfangs zu kämpfen hat, die Verschonung von einer entstellenden Narbe wird aber von den Kranken immer sehr hoch geschätzt und er empfiehlt deshalb die Operation auch auf Grund seiner neueren Erfahrungen.

Herr A. Most (Breslau): M. H.! Auch ich habe mich bei meinen Lymphgefässstudien mit der Technik der Operation tuberculöser Halslymphdrüsen eingehend beschäftigt. Ich gehe folgendermaassen vor: Ich lege den Kocher'schen Querschnitt, der bekanntlich gute Narben giebt, etwas weiter abwärts am Hals, zwar nicht bis zur Clavicula, wie Herr Dollinger es mitunter thut, sondern etwa dorthin, wo der Omo-hyoïdeus die Drosselvene kreuzt, wo also jeder Halskragen die Narbe ohne weiteres deckt. Wenn man nun Haut, Platysma und Fascia vom Sternocleidomastoïdeus nach unten, besonders aber nach oben hin in ausgiebiger Weise, womöglich bis zum Kopfnickeransatz ablöst, so kann man den Hautschnitt genügend nach oben und medianwärts verschieben und fast alle in Betracht kommenden Drüsen in den Schnitt hineinbringen und so in offener Wunde und unter steter Controle des Auges die Drüsen systematisch entfernen. Meist genügt es, den Kopfnicker nach allen Seiten hin frei zu präpariren und ihn mit dem stumpfen Haken zur Seite halten zu lassen. Bei ausgedehnten Operationen habe ich aber auch diesen Muskel unter Schonung der Nerven quer durchschnitten und dann wieder genäht.

Im Anschluss an diese Operationen habe ich öfters eine breite narbige Infiltration im Bereiche der losgelösten Hautpartien beobachtet, die aber stets nach wenigen Wochen vollkommen wieder zurückging.

Wenn nun auch diese Schnittführung sich in ihren kosmetischen Resultaten mit denen der Dollinger'schen Methode nicht messen kann, so trägt sie doch, wie ich glaube, durch die Lage der leicht zu cachirenden Narbe den kosmetischen Forderungen Rechnung, gestattet aber andererseits die Hauptdrüsengebiete — wie gesagt — offen und unter steter Controle des Auges zu entfernen und so Verletzungen der Vene, wie sie eben Herr Dollinger erwähnte, zu vermeiden.

Noch ein Wort zur Topographie: Nach meinen Lymphgefässuntersuchungen im Vergleich mit den Operationsbefunden hat sich ergeben, dass in etwa einem Drittel der Fälle die Drüsen des Submaxillar- und Submentalgebietes, meist im Verein mit der zweiten Etappe, den Drüsen am Winkel der V. facialis communis mit der Jugularis befallen sind und in der überwiegenden Mehrzahl der Fälle, wie es Herr Dollinger ebenfalls andeutete,

die Drüsen an der Jugularis interna und communis, mitunter auch die seitlichen tiefen Halsdrüsen.

45) Herr H. Braun (Zwickau): „Erfolgreiche Resection der Aorta wegen eines Ganglionneuroms.“*)

46) Herr Doberauer (Komotau): „Die Unterbindung grosser Gefässstämme mit Hilfe der allmählichen Zusohnürung.“

Auf dem vorjährigen Congress hat Herr Jordan empfohlen, zur Verhütung von Hirnsymptomen bei Unterbindung der Art. carotis com. dieselbe präliminar abzuschnüren mit einer lockeren Ligatur, welche beim Auftreten von Hirnerscheinungen wieder gelöst werden könnte. Damit wurde eine Frage wiederum dem praktischen Interesse näher gerückt, welche theoretisch und experimentell wiederholt erörtert wurde, die Frage nämlich nach den Grenzen, welche dem Chirurgen in der Unterbindung grosser Gefässstämme gezogen sind. Die Gefahren, die damit verknüpft sind, sind einmal sozusagen locale durch die Unterbrechung des Blutstromes in einem grösseren Körperbezirk gegebene. Die plötzliche Sperrung eines grossen Gefässstammes muss eine acute Anämie im Verbreitungsgebiet dorselben zur Folge haben, und wenn diese acute Anämie nicht rasch genug behoben wird, kann sie zum Gewebstod führen.

Die Gefahr der Gangrän der Extremität, der Gehirnerweichung etc. ist damit begründet.

Abgesehen von diesen localen Effecten besteht eine je nach der Werthigkeit des Gefässes verschieden grosse und acute Gefahr für das Herz, das durch die Ausschaltung eines grösseren Strombezirkes unter starken Druck gesetzt wird, dem es nicht standhalten kann.

Offergeld hat in einer schönen experimentellen Arbeit gerade diese Verhältnisse klar gelegt und die deutliche Blutdruckerhöhung nach Ligatur erwiesen, welche das Herz durch gesteigerte Arbeit und in weiterer Folge durch die Hypertrophie seiner Wand begegnet. Diese Mehrarbeit kann aber nur ein gesundes Herz leisten, bei bestehender Erkrankung des Muskels kann die Unterbindung einer Art. iliaca com. wohl genügen, um Herzinsufficienz zu bewirken. Sowohl den bedenklichen Wirkungen auf das Herz wie auf den versorgten Gefässbezirk müssen wir also begegnen können, soll die Ligatur grosser Gefässstämme eine Operation werden, welche ohne allzu grosses Risiko geübt werden kann. Ich habe nun in Anlehnung an die Jordan'sche Mittheilung an der Wölfler'schen Klinik in 2 Fällen nacheinander ein Verfahren angewendet, welches mir wenigstens in einigen Einzelheiten neu und darum der Mittheilung werth erscheint. Es handelte sich um sehr grosse Tumoren der inguinalen und retroperitonealen Lymphdrüsen bösartigen Charakters. Die erste Patientin, eine 37jährige Frau war zuvor 7 Mal operirt worden, es erfolgte stets Recidiv; bei der letzten Operation war schon die V. femoralis unterbunden worden. Jetzt sass der Tumor fest an der Arterie. Wir wollten an die neuerliche Operation, die von der Patientin gefordert wurde, nicht mehr recht heran, hatten

*) S. Grössere Vorträge und Abhandlungen. Theil II.

ohne Erfolg Roentgenbehandlung versucht, bis uns starke Blutungen aus dem exulcerirten Tumor vor die Alternative stellten, die Frau einfach verbluten zu lassen oder nochmals mit Unterbindung zu mindest der Art. femoralis zu operiren. Ich bemerke gleich im Vornherein, dass der Tumor der Art. femoralis aufsass, sie aber in keiner Weise comprimirte, der Puls in der peripheren Arterie war gegenüber der anderen Seite vollkommen unverändert und es bewies auch das Präparat der resecirten Arterie, dass keinerlei Stenose bestanden hatte. Ich suchte nun durch extraperitonealen Schnitt die Iliacalgefässe auf, legte sie ausreichend bloss und legte an die Art. iliaca ext. eine mit Gummidrain armirte Gefässklemme, welche ich auf die 1. Rast schloss, so dass peripher davon der Puls in der Arterie noch deutlich zu fühlen und zu sehen war; für den Fall, dass die Klemme abgleiten sollte, legte ich unterhalb derselben einen Gummischlauch um die Arterie herum, dessen Enden mit einer Klemme derartig gespreizt, dass man durch Drehungen das Lumen des Gefässrohres nach Belieben verengern konnte.

Im Verlauf von 2 Tagen wurde nun der Verschluss der Arterie durch starkes Zudrücken der Klemme und Drehen des Schlauches allmählich vollendet. Es reagirte weder die Extremität noch das Gesammtbefinden der Patientin auf diese Manipulation. Das Bein blieb warm, Sensibilität und Motilität intact. 2 Tage nach dieser Voroperation erfolgte dann die Exstirpation des Tumors, der bis zum Promontorium reichte, mit der Symphyse verwachsen war und bis an die Hüftgelenkskapsel sich erstreckte; um ihn zu entfernen, mussten Art. und V. femoralis in einer Ausdehnung von 15 cm sammt allen Nebenzweigen mit unterbunden und resecirt werden. Ebenso wurde die Art. obturatoria unterbunden, das Schambein und Symphyse theilweise abgemeisselt. Die sehr eingreifende Operation vollzog sich verhältnissmässig leicht, dauerte etwa 1 Stunde, Blutung war gering, nur die Art. profunda femoris und obturatoria bluteten stark, ein Beweis, dass der rückläufige Collateralkreislauf schon ausgiebig functionirte. Nach Schluss der Operation erst wurde die definitive Versorgung der abgeschnürten Art. iliaca gemacht. Es zeigte sich, dass sich an der Stelle der Compression durch die Klemme ein 3 cm langer Thrombus gebildet hatte. Die Stelle, wo das Schnürdrain gelegen hatte, war ganz zart. Nach diesem Eingriff machte die Extremität allerdings den Eindruck einer Leichenextremität, war kalt, gefühllos, marmorirt, doch gingen alle diese Erscheinungen in wenigen Stunden zurück. Es kehrte die Empfindlichkeit, normales Aussehen und Temperatur wieder. Nur ein beträchtliches Oedem blieb auch nach Heilung der Wunde, hinderte aber die Kranke nicht am guten Gebrauch ihrer Extremität. Nach 6monatigem Wohlbefinden kam die Patientin mit einem neuerlichen Recidiv, das nur noch durch Exarticulatio interileolumbalis zu operieren wäre, welcher die Kranke sich aber nicht mehr unterziehen will.

Kurz darnach erhielt ich einen zweiten analogen Fall. Ein 49jähriger Mann mit malignen Lymphdrüsentumoren, welche die rechte Beckenhälfte fast ganz ausfüllten und in inguine als über faustgrosse Geschwulst zu Tage traten. In diesem Falle machte ich die Umschnürung der Art. iliaca communis und zwar nur mittelst Gummischlauches und vollzog die vollständige Sperrung

innerhalb dreier Tage. Erst nach 4 Tagen, nachdem der Puls vollständig unterdrückt war, ohne dass die Ernährung der Extremität in Frage stand, schloss ich die Hauptoperation an. Das Verhalten des Pulses peripher der Umschnürung konnte in diesem Falle besonders gut controllirt werden, weil keine Oedeme bestanden. Der Tumor erwies sich als mit dem Peritoneum und der Blase verwachsen; ersteres musste in grösserer Ausdehnung mit entfernt werden, die Blase wurde beim Versuch der Ablösung verletzt, musste durch Naht geschlossen werden. Abgesehen von diesen Schwierigkeiten jedoch gelang die Entfernung des Tumors fast blutleer. In dem in toto entfernten Tumor sind die Schenkelgefässe fest verbacken und wurden dieselben in der Ausdehnung von circa 10 cm mit resecirt.

Die Extremität reagirte in diesem Falle nicht so stark auf die Unterbindung, beziehungsweise Exstirpation der Arterie wie im ersten. Sie wurde nicht so kühl und blass, und ich konnte nach einigen Stunden mit aller Sicherheit die Lebensfähigkeit derselben annehmen, obwohl der Kranke selbst nach der Operation rasch verfiel und circa 11 Stunden darnach starb. Die Section zeigte Degeneration der inneren Organe. Es hatte also wohl die innerhalb weniger Tage wiederholte Narkose plus Operationstrauma das Herz des älteren Mannes so sehr in Mitleidenschaft gezogen, dass es versagte; als Herztod infolge Drucksteigerung kann man dies unmöglich auffassen, da ja doch die complette Blutsperrung in der Art. iliaca schon 2 Tage bestanden hatte ohne die geringsten Erscheinungen. Meine Behauptung, dass schon intra vitam die zweifellose Lebensfähigkeit der Extremität zu constatiren war, wurde durch die Obduction mit aller Sicherheit erwiesen. Es enthielten die Arterien der Extremität bis hinab in die Art. dorsalis pedis flüssiges, rothes Blut, die Venen waren ebenfalls gefüllt. An der Umschnürungsstelle, wo durch 4 Tage der Gummischlauch gelegen hatte, war die Intima ganz zart und keine Spur von Thrombose.

Die Gefahr der peripheren Gangrän bei Unterbindung der Art. iliaca communis ist nicht so gross als man sie von vornherein annehmen möchte. Sie beträgt nach der Statistik von Dreist für die antiseptische Periode der Chirurgie und nur diese will ich in Betracht ziehen, weil nur bei Ausschluss aller accidentellen Wundkrankheiten die Schädigung der Circulation allein zum Ausdruck kommt, 33 pCt. Nun könnte man sagen, dass zwei Fälle nicht beweisend sind, weil diese Fälle auch ohne besondere Massnahmen unter die gelungenen Unterbindungen hätten zählen können, doch wird die Sachlage ganz einwandsfrei durch den Umstand, dass in beiden Fällen grosse Strecken der Gefässe mit allen Nebenästen resecirt wurden; normalerweise erwarten wir einen ausreichenden Collateral-Kreislauf nach Iliaca-Unterbindung auf dem Wege der rückläufigen Füllung der Femoralisäste durch Anastomosen zwischen der Art. mammaria und epigastrica, dann zwischen circumflexa ilei profunda und epigastrica, obturatoria etc. Vorausgesetzt, dass diese vorgebildeten Wege des collateralen Kreislaufes sich auch nach plötzlicher Sistirung des Blutstromes im Hauptstamme füllen würden, so ist doch gar keine Möglichkeit hierzu vorhanden, wenn diese vorgebildeten Bahnen mit ausgerottet werden, und ich sehe keine Möglichkeit des Zweifels daran, dass nur durch die vor-

bereitende allmähliche Constriction die Capillaranastomosen soweit ausgebildet waren, dass so eingreifende Massnahmen am Gefässsystem ohne Gangrän vertragen wurden.

Die Idee, auf diesem Wege die Ernährung der Extremität bei nothwendig gewordener Unterbindung des Hauptstammes zu sichern, ist ja nicht neu, schon Pirogoff hat sie theoretisch ausgesprochen für die Unterbindung der Aorta abdominalis und die praeliminare Compression der Gefässe verfolgt denselben Gedankengang. Auch Herr Jordan, der im vorigen Jahre die probeweise temporäre Ligatur empfahl, hat darauf hingewiesen, dass man unter Umständen die Ligatur etappenweise vollziehen könne. Ich meine nun, dass die Brauchbarkeit dieses Verfahrens hinlänglich practisch erwiesen ist und glaube, dass sich nicht so selten Gelegenheit geben wird, dasselbe anzuwenden. Es müssen nicht immer sonst inoperable Tumoren sein, welche trotz der heroischesten Operation recidiviren. Es sind vor Allem die Aneurysmen, an die wir mit Hilfe der allmählichen Gefässligatur mit grösserem Muthe herangehen können; denn wenn auch die Circulationsverhältnisse bei Aneurysma meist etwas andere sind, insofern als durch die lange bestehende Erkrankung ohnedies die Collateralen schon vorgebildet sind, so ist der Prozentsatz der Gangrän immerhin ein so bedeutender, dass die Unterbindung ein gewagter Eingriff ist. Schliesslich giebt es ab und zu Fälle, wo man vor der Operation nicht den definitiven Plan derselben feststellen kann, weil es unsicher ist, ob eine Unterbindung des Gefässes nothwendig wird oder nicht. Da kann die Umschnürung uns in die Lage setzen mit aller Genauigkeit den Sachverhalt zu exploriren und dann, je nach Befund die definitive Ligatur ohne Sorge anschliessen oder, falls dieselbe sich als umgänglich erweist, das Gefäss wieder freigeben. Verwendet man zur temporären Ligatur ein weiches Gummirohr, so ist eine Schädigung der Gefässwand oder Thrombenbildung nicht zu befürchten.

Herr Martin (Köln): M. H.! Da die Erfahrungen über die circuläre Arteriennaht beim Menschen noch recht spärlich sind, insbesondere was die Carrel-Stich'sche Methode betrifft, möchte ich hier mit zwei Worten ganz kurz einen Fall erwähnen, den ich im August des vorigen Jahres zu operiren Gelegenheit hatte: Es handelte sich um eine complicirte Luxation des rechten Ellenbogengelenks, entstanden durch Sturz vom Pferde. Das untere Ende des an sich unversehrten Humerus stand bei dem mir sofort nach dem Unfall überbrachten, stark anämischen Patienten frei vor. An der Beugeseite des Armes waren alle Weichtheile zerrissen, mit Ausnahme des Nervus medianus, der auf dem prominirenden Knochen ritt. Die Arteria und die Vena brachialis waren mit zerrissen, mit der Hauptarterie auch die sämmtlichen ulnaren Collateralen, so dass die arterielle Ernährung des verletzten r. Armes lediglich an den radialen Collateralen hing. Unter diesen Umständen hielt ich mich für berechtigt, nach gemachter Reposition den Versuch der circulären Arteriennaht zu machen. Ich resecirte die gequetschten Enden der Arteria brachialis und führte die circuläre Naht nach Carrel-Stich in typischer Weise aus, u. z. einfach mit einer sehr feinen graden Darmnadel. Gerade wie in dem von Herrn Braun soeben berichteten Falle blutete es zunächst aus ein Paar kleinen Stichkanälen der Arterie. Die Blutung stand prompt auf kurzdauernde

vorsichtige Compression mit einem Tupfer und ich übernähte dann die gut pulsirende Arterie mit den zerrissenen Weichtheilen, um der Gefässnaht eine Stütze zu geben. Der Arm wurde dabei natürlich in gebeugter Stellung gehalten und verbunden, weil ich mehrere Centimeter der gequetschten Arterienenden hatte reseciren müssen, und das Aneinanderbringen der Gefässenden nur in dieser Stellung gelang. Die Vene wurde einfach unterbunden.

Die Heilung erfolgte glatt ohne Nachblutung und ohne Circulationsstörung. Die Funktion des so schwer gefährdeten rechten Armes ist eine fast völlig normale geworden.

Herr Kredel (Hannover): M. H.! Wenn bei der Operation der grossen retroperitoneal gelegenen Ganglioneurome Schwierigkeiten mit der Aorta entstehen, wie das häufig der Fall zu sein scheint, möchte ich empfehlen, so zu verfahren, wie ich es einmal gemacht habe, nämlich dass man einen Rest des Tumor sitzen lässt. Ich habe ebenfalls bei einem Kinde einen ebensogrossen und ebenso gelegenen Tumor operirt, nur war er nicht so beweglich, wie der von Herrn Braun. Namentlich der obere Theil, der hinter dem Rippenbogen nach dem Zwerchfell zu verschwand, liess sich nicht gut entwickeln. Dies und der Kräftezustand des Kindes zwangen mich, den Tumor stückweise zu entfernen. Das ging ausserordentlich gut. Es war geradezu verblüffend, wie schneeweiss die Schnittfläche aussieht, als ob man an todtem Gewebe operirt, kaum ein Tropfen Blut. Das Kind hatte übrigens auch Lähmungen an den Beinen; ich gehe darauf hier nicht näher ein.*) Es sind fünf Jahre vergangen, ich habe das Kind wiedergesehen, die Lähmungen hatten sich gebessert, obwohl das Kind in vernachlässigten Verhältnissen war, und der Tumor war nicht wieder gewachsen. Er war vielleicht noch kleiner geworden; ich konnte ihn nur undeutlich fühlen.

Einen zweiten Fall von multiplen Ganglioneuromen des subcutanen Gewebes habe ich ebenfalls veröffentlicht und wollte nur hinzufügen, dass ich mich nach diesem Kinde neuerdings wieder habe erkundigen können. Bei diesem Kinde sind die zahlreichen Tumoren, die es besitzt, in den ca. $6^1/_2$ Jahren, die ich es nicht gesehen habe, nur ganz wenig weiter gewachsen. Jedenfalls ist keine maligne Degeneration eingetreten.

47) Herr v. Hacker (Graz): „Resection und Plastik am Halstheil des Oesophagus wegen Carcinoms**.)

48) Herr Voelcker (Heidelberg): „Ueber Exstirpation der Cardia wegen Carcinoms".

In letzter Zeit hatte ich Gelegenheit 3 Mal die Exstirpation der carcinomatösen Cardia auszuführen, und hatte dabei allerdings zwei Misserfolge, aber auch einen vollkommenen Erfolg erzielt. Die Exstirpation der Cardia ist schon von mehreren Chirurgen ausgeführt worden, aber einen erfolgreichen Fall konnte ich in der Litteratur bisher nicht auffinden.

*) Anmerkung bei der Correctur: Der Fall ist in der Deutschen Zeitschr. f. Chirurgie, Bd. 67, S. 261, beschrieben.

**) S. Grössere Vorträge und Abhandlungen. Theil II.

1. In dem ersten Falle handelte es sich um eine 64jährige Frau (M. E.), welche seit 2 Jahren das Gefühl von Druck beim Schlucken hatte, seit 1/4 Jahr verschlimmerten sich die Schluckbeschwerden, so dass sie stark abmagerte. Bei 46 cm trifft die Schlundsonde auf ein unüberwindliches Hinderniss. Bei der Operation (28. 1. 08) wurde das Abdomen mittelst eines linksseitigen Schnittes, der am Processus ensiformis beginnt und parallel dem Rippenbogen bis zur vorderen Axillarlinie vorläuft, das Abdomen eröffnet, die 7. Rippe neben dem Processus ensiformis eingekerbt, dadurch der Rippenbogen so weit mobilisirt, dass er sich nach oben klappen liess und der Zwerchfellkuppelraum frei zugänglich wurde. Die Cardia war descendirt, so dass sie unterhalb des Zwerchfells lag und der Oesophagus ungefähr 1,5 bis 2 cm intraabdominal verlief, und war von einem gut wallnussgrossen, höckerigen Tumor eingenommen. Die Lymphdrüsen in der Nachbarschaft nicht geschwollen, die Bursa omentalis und die Hinterwand des Magens, wie man sich durch einen kleinen Einschnitt in das Ligamentum gastrocolicum überzeugen konnte, ganz frei. Der Magen wurde durch Ligaturen an der kleinen und der grossen Curvatur in seinem cardialen Drittel abgetrennt, der Tumor der Cardia mit einer Anzahl von Ligaturen aus seinen zahlreichen Gefässverbindungen ausgelöst, dann der Hiatus oesophageus des Zwerchfells durch vorsichtige Incision rings um den Oesophagus herum incidirt; dadurch letzterer so weit mobilisirt, dass er sich noch ca. 4 cm aus der Brusthöhle herausziehen liess. Die Nervi vagi, welche sich dabei anspannten, wurden mit dem Messer durchtrennt. Dann wurde der Magen quer durchschnitten und von der kleinen Curvatur her sein Lumen durch Nähte so weit verkleinert, dass an der grossen Curvatur eine Oeffnung blieb, in die man den Oesophagus einnähen konnte. Es wurde dann unter stetigem Zug an dem Tumor die Naht schrittweise in 2 Etagen angelegt, unter allmählicher querer Durchtrennung des Oesophagus oberhalb des Tumors.

Anlegen einer Gastrostomie im Pylorustheil, Tamponade, Bauchnaht.

Der Verlauf war günstig, die Naht hielt zwar nicht ganz dicht, und es flossen in den ersten 4 Wochen die verschluckten Speisen theilweise zu der Bauchwunde heraus; aber mittelst der Gastrostomie liess sich die Ernährung durchführen und nach weiteren 3 Wochen war die Fistel zugeheilt, so dass die Patientin nach 8wöchigem Krankenhausaufenthalt entlassen werden konnte. Sie konnte auch feste Speisen gut schlucken und hatte sich sehr gut erholt.

2. In einem weiteren Falle (50jähriger Mann J. K.) war das Hinderniss für die Schlundsonde bei 41 cm. Es wurde am 10. 2. 08 nach dem Vorschlage von Mikulicz-Marwedel der Rippenbogen in die Höhe geklappt und ein Tumor der Cardia, der mit den Milzgefässen verwachsen war, zugleich mit der Milz exstirpirt. Um die eingreifende Operation rascher zu beenden, wurde der Magenrest vernäht und der Oesophagus mittelst Murphy-Knopf in die vordere Magenwand implantirt.

Der Verlauf war ausgezeichnet bis zum 8. Tage, von welchem Zeitpunkt ab sich Zeichen von Insufficienz der Naht einstellten. Am 21. 2. wurde der Murphyknopf aus der Wunde herausgeholt, dann entleerten sich alle verschluckten Speisen und der Speichel nach aussen, und es floss auch galliger Duodenalinhalt ab, der rückläufig vom Duodenum in den Magen und zur dehiscenten Naht heraustrat. Trotz nachträglich ausgeführter Jejunostomie und sorgfältiger Ernährung gelang es nicht, den Patienten über Wasser zu halten. Er starb am 5. 3. (nach 24 Tagen) an Erschöpfung. Bei der Sektion zeigte sich, dass der Oesophagus sich vollständig vom Magen abgetrennt hatte. Bronchopneumonie im rechten Oberlappen.

3. In einem dritten Falle (60jähriger Mann G. B.) lag das Hinderniss für die Sonde bei 48 cm. Es wurde (22. 2. 08) mit ähnlichem Schnitt operirt. Die Naht wurde so bewerkstelligt, dass der Cardiatumor durch einen Schlitz in der Hinterwand des Magens durchgezogen und von aussen her die äussere Schicht der Naht, von innen her die Schleimhautnaht unter successiver Abtrennung des Tumors ausgeführt wurde. Dann wurde der Magen geschlossen.

Die Operation verlief ganz glatt, ohne Blutverlust, die anatomischen Verhältnisse liessen sich klar überblicken, der Oesophagus konnte ausreichend vorgezogen und die Naht gut und exakt angelegt werden.

Der Patient starb nach 24 Stunden, bei der Operation fanden sich granulirte Schrumpfnieren; man hatte vor der Operation wohl etwas Eiweiss im Urin gefunden, aber so bedeutende Nierenveränderungen nicht vermuthet. Durch diese wurde augenscheinlich der Erfolg der sonst sehr befriedigend verlaufenen Operation vereitelt.

Nach diesen drei Fällen glaube ich schliessen zu dürfen, dass die Exstirpation der Cardia wegen Carcinom ein berechtigter Eingriff ist. Als Bauchschnitt wählt man am besten einen medianen Längsschnitt, der möglichst hoch oben am Processus ensiformis beginnt und 8—10 cm lang ist. Durch ihn orientirt man sich über die Grösse des Tumors, seine Beziehungen zum Zwerchfell, Lymphdrüsenerkrankung, Lebermetastasen etc., kurz über die Operabilität und setzt im Falle des Entschlusses zur Radicaloperation auf diesen ersten Schnitt einen zweiten, der parallel dem Rippenbogen, ca. 2—3 cm unterhalb desselben, bis zur vorderen Axillarlinie zieht. Neben dem Processus ensiformis wird die 6. und 7. Rippe in ihrem knorpligen Theile eingekerbt, eventuell in der vorderen Axillarlinie von eigenen kleinen Schnitten aus die 9., 8. und 7. Rippe subperiostal durchtrennt. Dadurch wird der Rippenbogen mobil, so dass er sich von einem Assistenten in die Höhe halten lässt.

Der Patient wird am besten so gelagert, dass eine starke Lordose der Lendenwirbelsäule entsteht. Die Zwerchfellgegend bildet den höchsten Punkt des Körpers und sowohl der Oberkörper als auch das Abdomen und die Beine liegen abschüssig nach unten. Dadurch erleichtert man sich die Arbeit in der Tiefe sehr.

Wichtig ist es, sich schon vor der Operation über die Operabilität des Tumors einigermaassen zu informiren. Das gelingt zum Theil durch Wismuthfüllung und Röntgenographie. In dem ersten Falle konnte man auf diese Weise (Beobachtung der medicinischen Klinik) sehr schön nachweisen, dass der unterste, etwas dilatirte Theil des Oesophagus bis 1,5 cm unterhalb des Zwerchfells herabreichte und dass sich durch die Stenose hindurch der Wismuthbrei als feiner Faden fortsetzte. In dem zweiten Falle orientirte ich mich durch Verschluckenlassen eines mit Quecksilber gefüllten Gummischlauches über den Stand und die respiratorische Bewegung der Cardia.

Betonen möchte ich noch, dass ich in allen Fällen erstaunt war, wie leicht sich der Oesophagus aus der Brust um mehrere Centimeter vorziehen liess, wenn man ihn erst aus dem Hiatus des Zwerchfelles ausgelöst hatte. Die Nervi vagi spannen sich als sicht- und fühlbare Stränge an und lassen sich unter Controle des Auges durchtrennen; der linke liegt etwas mehr nach vorne, der rechte mehr nach hinten. Irgend welche Wirkungen der Vagusdurchschneidung auf Herz oder Athmung konnte ich nicht bemerken.

Der wichtigste und schwierigste Theil der ganzen Operation ist die Naht. Die Verwendung des Murphyknopfes möchte ich nach meinen Erfahrungen widerrathen. Er kann nicht zur Heilung führen, weil der Oesophagus keinen Peritonealüberzug hat, sondern in seiner äusseren Schicht nur aus Muskulatur besteht. Diese wird durch den Knopf aber nicht, wie eine Serosafläche zur

Verklebung gebracht, sondern sie nekrotisirt und mit der Demarcation der Nekrose und der Lösung des Knopfes muss dann die Verbindung in allen Theilen auseinander weichen. Das einzig Richtige ist eine exakte 2-reihige Naht. Die Schwierigkeit besteht aber darin, dass der Oesophagus, sobald man ihn durchtrennt, sich wieder in die Brusthöhle zurückzieht. Man muss auf irgend eine Weise dafür sorgen, dass er wenigstens so lange angezogen wird, bis die Naht zur Hälfte hergestellt ist. In meinem ersten Falle habe ich mir so geholfen, dass ich unter successiver Abtrennung die Speiseröhre modo Billroth I in die Magenschnittwunde an der Seite der grossen Curvatur einnähte; die Schleimhaut lässt sich dabei sehr gut nähen, die Muscularis reisst gerne aus. Das Vorgehen in dem dritten Falle, wo der Tumor durch einen Schlitz in der hinteren Magenwand durchgesteckt wurde, um modo Kocher eingenäht zu werden, hat den Vortheil bequemer Zugänglichkeit, aber den Nachtheil, dass der Schlitz für das Durchtreten des Tumors grösser angelegt werden muss, als es für den Oesophagus allein nöthig wäre. Die Frage der Naht ist die wichtigste bei der ganzen Operation, ist aber ein rein technisches Problem, das sich sicherlich lösen lässt. Wäre in dem zweiten Falle nicht der Murphyknopf, sondern eine exakte Naht zur Anwendung gekommen, so ist es sehr wahrscheinlich, dass der Patient die Operation, trotzdem die Milz mit fortgenommen war, überstanden hätte.

Besonders hervorzuheben ist noch, dass die Gefahr der Peritonitis bei diesen Operationen eine geringe ist und dass man ihr durch Tamponade gut begegnen kann. Allem Anschein nach kommt dabei der Umstand sehr zu statten, dass die ganze Operation sich allein in dem oberen Bauchraum abspielt und der ganze übrige Theil des Peritoneums durch das grosse Netz und das Mesocolon von selbst abgedeckt ist. Trotz Dehiscenz der Naht entstand in den beiden ersten Fällen nur eine Fistel, aber keine Peritonitis.

Die Anlegung einer Gastrostomie ist zur Sicherung der Ernährung nicht zu umgehen.

49) Herr Gottstein (Breslau): „Ueber Cardiospasmus.“ *)

Herr Czerny (Heidelberg): Ich wollte im Anschluss daran ein Instrument zeigen, das nach meinen Angaben ganz analog construirt wurde von Herrn Dröll in Heidelberg für einen Fall von Cardiospasmus, den ich seit längerer Zeit behandelt habe, ein Instrument, das sich vielleicht durch seine Einfachheit empfiehlt. Es ist ebenfalls eine Schlund-Sonde von etwa No. 16 Charrière, die am Ende einen dünnen durchbohrten und geknüpften Metallstab trägt, der von einem dickwandigen Kautschukröhrchen umgeben ist. Dieses kann durch eine graduirte Spritze aufgeblasen werden, wenn die Sonde die Strictur passirt hat. Die Luft wird dann durch einen Hahn abgeschlossen. Den Grad der Aufblähung kann man am Spritzenstempel ablesen. Durch Zurückziehen der aufgeblähten Sonde wird die enge Stelle erweitert. Ob sie den Vorzug vor den vorgezeigten Sonden verdient, kann ich natürlich nicht sagen.

---

*) S. Grössere Vorträge und Abhandlungen. Theil II.

Herr Küttner (Breslau): Ich möchte auch bei den tiefsitzenden Oesophaguscarcinomen, welche sich dem oesophagoskopischen, dem Sondirungs- und Röntgenbefunde nach in der Nähe des Zwerchfells befinden, dazu rathen, vor einer eventuellen thorakalen Operation die Probelaparotomie zu machen. Diese Carcinome verbreiten sich weit mehr im Abdomen als im Thorax, und man kann, wie ich es einmal erlebt habe, bei der Probethorakotomie ein Carcinom für operabel halten, von dessen Inoperabilität ein Griff ins Abdomen ohne Weiteres überzeugt hätte. Ich habe dann in drei Fällen bei solchen in Zwerchfellnähe sitzenden Oesophaguscarcinomen die Probelaparotomie vorausgeschickt und dabei stets Tumoren gefunden, welche weit in der Magenwand und den abdominalen Drüsen vorgeschritten waren. Keine Untersuchungsmethode hatte uns über diese in der Tiefe der Zwerchfellaushöhlung sich abspielenden Veränderungen aufzuklären vermocht. Der kleine Laparotomieschnitt wird dann sofort zur Anlegung der Magenfistel benutzt.

Ferner möchte ich mir im Anschlusse an die Ausführungen des Herrn v. Hacker erlauben, Ihnen hier ein Carcinom des Halstheiles vom Oesophagus zu zeigen, welches ich bei einer 41 jährigen Frau durch Resection gewonnen habe. Die Sonde stiess 15 cm hinter der Zahnreihe auf ein Hinderniss, die Oesophagoskopie ergab in gleicher Höhe ein Carcinom, welches durch Probeexcision sichergestellt wurde. Operation in steiler Schräglage mit gesenktem Kopf. Ausräumung der Lymphdrüsen auf beiden Seiten des Halses, Exstirpation der linken Schilddrüsenhälfte, Freilegung des dicht über dem Jugulum fühlbaren Tumors. Der Oesophagus liess sich allseitig stumpf isoliren, nur vom Kehlkopf musste er scharf getrennt werden. Der linke Recurrens vagi wurde zunächst durch mediale Verlagerung geschont, konnte aber schliesslich doch nicht erhalten werden. Bei der weiteren Operation wurde dann auf die gewöhnlichen Gefahren der Oesophagusoperation Rücksicht genommen, auf die Schluckpneumie, die Nachblutung und die eitrige Mediastinitis. Die Infection des lockeren Zellgewebes am Halse und im Mediastinum suchte ich dadurch zu vermeiden, dass ich den Oesophagus allseitig auslöste, ehe ich ihn durchtrennte, ferner dadurch, dass die Durchtrennung nach unten zwischen zwei Ligaturen mit dem Thermocauter vorgenommen und das geschlossene, sich stark in die Tiefe zurückziehende untere Oesophagusende durch eine Lappenplastik an der Haut fixirt wurde. An dieser Stelle scheint am Präparat die Abtragung sehr nahe am Carcinom vorgenommen zu sein, es ist aber durch die Ligirung und Cauterisation noch ein $1^1/_2$ cm breiter Ring ausgefallen. Am oberen Ende war die Durchtrennung zwischen Ligaturen unmöglich, da das Carcinom zu weit hinaufreichte; es musste der Pharynx breit eröffnet werden. Um die Pharynxsecrete von der Wunde abzuhalten, wurde durch Lappenplastik aus beiden Halsseiten eine vollkommen geschlossene Röhre gebildet, welche Schleim und Speichel auf die intacte seitliche Halswand ableitete. Als weitere Sicherungsmaassnahmen dienten die theilweise Tamponade mit Gaze, welche zwecks schnellerer Ausbildung von Verklebungen in Lugol'sche Lösung getaucht war, ferner das Fortlassen jedes eigentlichen Verbandes, der nur in Gestalt einer dünnen, nach jeder Durchfeuchtung erneuerten Gazeschicht angelegt wurde, und schliesslich der Beibehaltung der

steilen Schräglage acht Tage nach der Operation, eine wichtige Maassnahme, welche auch der Schluckpneumonie am wirksamsten vorbeugt. Die Nachblutung wurde durch die sorgfältige Ableitung der Secrete und die Vermeidung jeder Ernährungsmanipulation am Halse verhütet. Zu diesem Zwecke wurde acht Tage lang per Rectum ernährt und dann die Gastrostomie gemacht. Die Vorausschickung der Gastrostomie würde unterlassen, da bei der beabsichtigten steilen Schräglage des Körpers die in den Magen eingeführte Nahrung am Halse wieder herausgeflossen wäre, wie wir nachträglich auch leicht feststellen konnten. Die Operation wurde sehr gut überstanden, aber das Endresultat ist doch nicht günstig gewesen. Es trat ein Recidiv im Larynx auf, dessen Operation verweigert wurde, so dass wir schliesslich tracheotomiren mussten. Die Patientin lebt heute noch, 10 Monate nach der Operation, und sieht auffallend gut aus, aber sie hat ein grosses, jetzt nicht mehr operables Recidiv. Ich glaube, dass wir auch an dem Oesophaguscarcinom am Halse, welches ja auffallend häufiger als das tiefsitzende bei Frauen vorkommt, wenig Freude erleben werden. Ob die Patientin des Herrn v. Hacker dauernd geheilt werden wird, bleibt abzuwarten. Bisher sind noch alle Operationen von Recidiven gefolgt gewesen.

Herr Körte (Berlin): M. H.! Ich habe zweimal den Halstheil des Oesophagus resecirt, ähnlich wie Herr College von Hacker es beschrieben hat. Es waren Carcinome des Oesophagus, die von hinten bis auf den Larynx eingedrungen waren, so dass ich den Larynx auch mit fortnehmen musste. In dem einen Fall konnte eine ganz kleine Schleimhautbrücke hinten stehen bleiben, wie auch in dem einen Fall des Herrn von Hacker. In dem anderen Fall war ein 5—6 cm langer Defect zwischen dem oberen Ende des Pharynx und dem unteren Ende des Oesophagus, der nachher noch etwas vergrössert wurde, weil der Oesophagus die Neigung hatte, hinunter zu rutschen.

Ich habe in beiden Fällen durch doppelte Lappen diesen Defect gedeckt und habe eine Röhre hergestellt, welche ganz aus Haut bestand, und war erstaunt, dass die Leute durch den häutigen Oesophagus recht gut schlucken konnten.

Ich glaube aber, die Priorität für die Idee zu dieser Methode müssen wir unserem alten Ehrenmitgliede Thiersch zuschreiben, denn der hat für den Penis das angegeben, dass man zwei Lappen nimmt, von denen der eine mit der Epidermisseite nach innen herübergeklappt wird, und dann ein zweiter grosser Lappen mit der Epidermisseite nach aussen darübergelegt wird. Diese Idee ist dann in entsprechender Weise für die Oesophagusplastik nutzbar gemacht.

Dauernd geheilt sind meine beiden Patienten auch nicht. Der Eine lebte $1^1/_2$ Jahre und ging dann an Drüsenrecidiven zu Grunde; die zweite Kranke mit der totalen Resection hat sieben Monate gelebt. Sie konnte bis zuletzt durch den häutigen Oesophagus schlucken, starb aber an Metastasen.

Herr Hofmeister (Stuttgart): M. H.! Im Anschluss an die Mittheilungen der Herren Collegen Küttner und Körte möchte ich erwähnen, dass ich in zwei Fällen Oesophaguscarcinome circulär resecirt habe.

Auch ich hatte nicht die Freude, die Patienten heil zu sehen. Ich bin

zu dem zweiten Operationsakt nicht gekommen, weil das Recidiv mir zuvorgekommen ist. In dem einen Fall starb die Patientin nach zwei Monaten, der andere Patient lebt noch $1^1/_2$ Jahr nach der Operation, mit inoperablem Recidiv.

Zu den Mittheilungen des Herrn Gottstein über Cardiospasmus möchte ich mir erlauben, einen Fall zu erwähnen, der uns unter der Diagnose Cardiospasmus zuging, und wo sich eine eigenthümliche, vielleicht singuläre Aetiologie des vollständigen Cardiaverschlusses ergeben hat. Die Diagnose Cardiospasmus war von Professor Stark in Heidelberg auf Grund ösophagoskopischer Untersuchung bestätigt worden.

Ich machte die Gastrotomie, um von unten her die Cardia zu dilatiren. Wie ich von unten her einging, fand ich keine Spur von Cardiospasmus. Ich eröffnete soweit, dass ich mit der ganzen Hand eingehen konnte und fand, nachdem der Finger den Zwerchfellschlitz passirt hatte, plötzlich eine scharfwinklige Abknickung des Oesophagus nach rechts hin, und konnte nun im Weiteren feststellen, dass derselbe sich spiralförmig nach rechts hin um die Wirbelsäule herumschlang, um etwa in der Höhe des Ansatzes der dritten Rippe am Sternum wieder nach links hinüber zu ziehen. Ich versuchte durch Hinüberbewegung der Finger nach links den Oesophagus zu strecken; dies gelang mir ganz allmählich, indem ich zugleich das deutliche Gefühl des Zerreissens von Adhäsionen hatte. Nach längeren, vorsichtigen und mit einem gewissen Unbehagen, kann ich sagen, vorgenommenen Repositionsversuchen des Oesophagus hatte ich denselben schliesslich so gestreckt, dass es mir gelang, von oben einen Schlauch hindurchzuführen, ihn mit dem Finger in Empfang zu nehmen und in den Magen zu leiten.

Aus der Anamnese des Falles möchte ich erwähnen, dass die Patientin früher wiederholt angeblich rechtsseitige Pleuritis durchgemacht hat, und ich erkläre den vorliegenden Fall so: Durch ein Schrumpfen der pleuritischen resp. periösophagitischen Adhäsionen war es zu einer solchen Verziehung des Oesophagus nach rechts hin gekommen, dass schliesslich eine complette Abknickung desselben über dem Zwerchfellschlitz zustande kam. Auf Grund dieser Ueberlegung sagte ich mir natürlich, es werden wahrscheinlich die Adhäsionen sich wieder bilden, und es werden die Adhäsionen wieder schrumpfen, und ich habe deshalb der Sicherheit wegen noch eine Witzel'sche Gastrostomie angelegt, habe die Patientin drei Monate lang nur durch die Gastrostomiewunde ernährt, und habe die Freude erlebt, dass der erweiterte Oesophagus, der vor der Operation $^1/_2$ Liter Flüssigkeit fasste, auf eine Capacität von etwa 100—120 ccm geschrumpft ist. Die Patientin ernährt sich seit zwei Jahren auf normalem Wege.

Herr Lotheissen (Wien): M. H.! Ich möchte auf die Wichtigkeit der Oesophagoskopie hinweisen, wenn man den Verdacht hat, dass ein Cardiospasmus vorliegt. Es ist mir wiederholt vorgekommen, dass Patienten von Internisten und Neurologen als krank an Cardiospasmus behandelt worden sind, und die Oesophagoskopie hat dann ein beginnendes Cardiacarcinom ergeben.

Die Oesophagoskopie kann auch manchmal bei wirklich bestehendem

Cardiospasmus negativ sein. Es ist mir vorgekommen, dass man mit dem Tubus bis in den Magen anstandslos vordringen kann, ebenso auch mit einer Sonde. Beim wirklichen Cardiospasmus sieht man ja sehr häufig den Oesophagus vollständig verschlossen und darüber die Dilatation. In einem Fall habe ich bei einem älteren Herrn eine spastische Stenose gesehen, bei welcher von Zeit zu Zeit der Spasmus nachgelassen hat. Sonst war garnichts zu finden, und bei der Obduction, als der Patient zwei Jahre später an einer anderen Krankheit gestorben war, fand sich ein kleines, nicht ganz kirschgrosses Divertikel oberhalb der Cardia. Der Eingang war schlitzförmig, sodass man ihn kaum bei der Obduction an der Leiche finden konnte, umsoweniger also am Lebenden gesehen hatte.

Wichtig erscheint mir auch die Röntgenuntersuchung für die Bestimmung des Sitzes, wo der Spasmus sich befindet, speciell bei jenen Fällen, wo die Sondirung kein Hinderniss zeigt und wo auch die Oesophagoskopie keinen besonderen Befund ergiebt. In einem solchen Falle kann man sich das an dem Schirm sehr deutlich machen. Ich habe bei einem 7 Jahre alten Kinde, welches seit seinem 10. Lebensmonat an Schlingbeschwerden gelitten hat, die Sonde anstandslos einführen können. Das Oesophagoskop ist in den Magen eingedrungen. Sowie etwas geschluckt wurde, trat Spasmus auf, selbstverständlich also auch, wenn man Wismuthbrei gab.

Auf dem Schirm sah man nun sehr schön den Spasmus in der Höhe des Hiatus oesophageus. Der Oesophagus oberhalb hat mächtig gearbeitet und hat fortwährend seine Form geändert, ist weiter geworden und wieder enger, und nach einigen Sekunden sah man nun, wie, wenn das hier das Zwerchfell ist (demonstrirend), nun tropfenweise und später im Strahl der Wismuthbrei in den Magen gespritzt wurde. Nach 5 Minuten kam die ganze Menge auf einmal in den Magen, und dann konnte die normale Verdauung beginnen.

Dieses Kind hat im ersten Lebensjahre im 12. Monate eine schwere Diphtherie durchgemacht. Die Beschwerden bestanden jedoch schon im 10. Lebensmonat. Man kann also die Diphtherie nicht ätiologisch beschuldigen.

Therapeutisch habe ich auch hier versucht, eine Dilatation mit dem Gummiballon zu machen. Das hat mir aber nur eine temporäre Besserung ergeben. Leider haben die Eltern des Kindes eine Operation vom Magen her nicht zugegeben.

50) Herr Lauper (Interlaken): „Dilatations- und Radiumbehandlung des Speiseröhrenkrebses."

M. H.! Ich möchte kurz über einen Fall von Carcinoma oesophagi berichten, den ich Anfangs mit Dilatation, später mit Radium behandelte mit ausserordentlich zufriedenstellendem Resultate. Es handelt sich um einen 69jährigen Herrn, der im Sommer 1904 über beginnende Schluckbeschwerden zu klagen hatte, im Frühjahr 1905 mit bereits beinahe impermeabler Strictur des Oesophagus in Behandlung kam und heute, nach bald 4 Jahren seit dem Beginn des Leidens wieder so ziemlich alles essen kann und sich vollständig wohl und gesund fühlt. Der früher stets vollständig gesunde Mann bietet in der Anamnese nichts Besonderes dar, war nie starker Raucher und nie Potator.

Als er jetzt vor 3 Jahren in Behandlung kam, war er im Verlaufe von ca. 6 Monaten um 50 Pfund abgemagert und hatte zunehmende starke Schluckbeschwerden ohne Schmerzen. Die Sondirung stellte ein Hinderniss in einer Tiefe von 22 cm von der obern Zahnreihe entfernt fest, für Magensonde und Oesophagusoliven nicht passirbar. Nur mit grösster Mühe und bei Anwendung eines kleinen Kunstgriffes, d. h. bei heftigen Brechbewegungen gelang es die feinste Olive durch die Verengerung hindurchzuführen. Bei späteren forcirten Sondirungsversuchen wurde, wie erwünscht, ein ziemlich grosses Gewebsstückchen ausgeworfen, das mikroskopisch untersucht wurde, wobei Plattenepithelkrebs festgestellt wurde. Da Patient die Gastrostomie entschieden ablehnte, versuchte ich es zunächst mit 3 Mal wöchentlich wiederholten Dilatationsversuchen mittelst langer conischer Sonden, ähnlich Seidenbougies, ein- und mehrfach zwischen die Strictur eingelegt. Die Sonden blieben eine Zeit lang, bis zu einer Stunde, liegen. Ich versuchte auch die retrograde Dilatation mittelst Seidenkatheter und einer festen, unten darüber gebundenen Gummimembran, in welche beim Zurückführen durch die Strictur von oben Luft eingepumpt wurde.

Diese mühsamen Dilatationsversuche hatten nur einen relativen Werth. Die Nahrungsaufnahme in flüssigem und breiartigem Zustande wurde besser und reichlicher möglich. Trotzdem Patient scheinbar genügend essen konnte, nahm er weiter an Gewicht ab. Im September 1905 nun wurde mit der Radiumbehandlung begonnen. Nach vorheriger Dilatation wurden 0,003 Radiumbromid zu 500000 Activitäten in einer speciell dazu construirten Oesophagussonde zwischen die Strictur eingeführt, anfänglich 8 Minuten liegen gelassen, später länger, bis zu 45 Minuten, im Beginn 3 Mal wöchentlich, seither 1—2 Mal. Es stellte sich heraus, dass mein Patient längere Sitzungen (ich versuchte es mit Einlegen bis über eine Stunde) entgegen den Angaben anderer Autoren nicht vertrug. Er klagte mehrfach nach längerem Liegenlassen über Druckgefühl über dem Sternum und allgemeines Unbehagen. So war ich auf den fortgesetzten, intermittirenden Gebrauch in kleinen Sitzungen (10—45 Minuten) angewiesen. Patient wird z. Zt. noch 1—2 Mal wöchentlich behandelt, die Verengerung besteht noch fort, lange Pausen dürfen nicht gemacht werden, jedoch ist das Einführen viel leichter als im Beginn. Es kann alles gegessen werden und Patient fühlt sich vollständig wohl. In zeitlich genauer Uebereinstimmung mit der Radiumtherapie steht die Hebung des Allgemeinbefindens und das Steigen des Körpergewichts. Patient nimmt langsam an Gewicht zu und hat von seinen verlorenen 50 Pfund wieder ca. 20 eingeholt.

Ich möchte glauben, dass es nicht ein reiner Zufall ist, dass ein Patient mit Speiseröhrenkrebs seit bald 4 Jahren krank und seit ungefähr 3 Jahren in Behandlung sich nach so langer Zeit so wohl befindet, wie der meinige und ich bin geneigt, den bisherigen Erfolg zum Theil mindestens der Behandlung zuzuschreiben. Ich glaube durchaus nicht, dass das Carcinom ganz geheilt ist oder je geheilt werden wird, sondern dass es im Verlaufe aufgehalten wird, dass es vielleicht durch reactive Bindegewebsentwicklung am Weiterschreiten verhindert und quasi abgekapselt wird.

Ich gestatte mir folgende Schlüsse aus dem Gesagten zu ziehen:

1. Dem Radium kommt eine Einwirkung auf maligne Neubildungen der Speiseröhre zu.

2. Das protrahirte Einführen von Radiumbromid für kurze Zeit empfiehlt sich daher besonders als schonende und ungefährliche Behandlungsmethode.

Herr von Hacker (Graz) (Schlusswort): Ich möchte nur etwas bemerken in Bezug auf die Aeusserung des Herrn Körte, die sich, wenn ich richtig verstanden habe, auf die Thiersch'sche Hautplastik bei der Epispadie und Hypospadie bezieht. Thiersch war, wie ich glaube, auch der erste, der beim Gaumendefect die äussere Haut zum Schleimhautersatz verwendete. Bei der Thiersch'schen Plastik an der Urethra handelte es sich aber um einen, zwar ausgedehnten, aber doch nicht circulären Rohrdefect, da ja eine Rinne bereits vorhanden war. Bei der Oesophagoplastik, wie ich sie angab, wurde zuerst ein vollständiger Ring, ein Rohrstück in einer ganzen Circumferenz durch die äussere Haut ersetzt. Eine partielle solche Dermatooesophagoplastik lag bereits vor und zwar wurde dieselbe von Mikulicz ausgeführt. Nach der Resection eines Oesophaguscarcinoms am Hals, mit Einnähung des unteren Stumpfes und Tamponade der Wunde, war ein sich verengernder Kanal entstanden, in den sich die Haut von den Rändern tief hineingezogen hatte. Um den Defect der vorderen Wand zu decken und die Oesophagusfistel zu schliessen, hat Mikulicz jederseits ein $1^1/_2$ cm breites Hautläppchen zu den Seiten der 2cm langen Fistel mit der Epidermisfläche nach innen geschlagen und dadurch den Verschluss bewerkstelligt. Durch diesen Fall kam ich auf den Gedanken, nicht nur ein Stück der vorderen Wand, sondern ein ganzes fehlendes Rohrstück des Oesophagus durch die äussere Haut zu ersetzen und zwar in 2 Akten, indem zuerst die Hinterwand, als eine Oesophagusrinne, dann die Vorderwand gebildet wurde, wodurch das Rohr geschlossen wurde. Der Plan lag auch meinen 1886 und 1887 ausgeführten Thierversuchen zu Grunde.

51) Herr de Quervain (La Chaux-de-Fonds): „Ueber die fibroepithelialen Veränderungen der Mamma und ihre maligne Entartung."

Der Streit über die Natur der von den Franzosen nach Reclus, von den Deutschen nach König benannten, aber schon vorher von Virchow untersuchten sogen. Mastitis chronica cystica ist noch nicht abgeschlossen. Er wird es um so eher werden, je mehr klinische Beobachtung und histologische Untersuchung Hand in Hand gehen und je mehr die verschiedenen fibroepithelialen Veränderungen in ihrem Zusammenhange untersucht werden.

Dieser doppelten Forderung suchte ich in 20 von mir klinisch beobachteten, operirten und histologisch untersuchten Fällen gerecht zu werden. Dieselben lehrten mich manches für die pathologische Anatomie und für die Therapie der Erkrankung Interessante. Ich fasse das Gefundene unter folgende Gesichtspunkte zusammen:

1. Der Zusammenhang der verschiedenen Processe. Alle fibroepithelialen Veränderungen der Mamma gehen, wie besonders Tietze, im Gegensatz zu den meisten pathologischen Anatomen betont hat, von den gleichen elementaren Processen aus und unterscheiden sich nur durch die mehr oder weniger deutlich ausgebildete Abgrenzung vom normalen Gewebe und durch

die vorwiegende Betheiligung des Epithels in den einen, des Bindegewebes in den andern Fällen. Auch klinisch lassen sich die meist cystischen, mehr diffusen, der Entzündung zugetheilten Formen von den umschriebenen, als Geschwülste aufgefassten Gebilden nicht sicher unterscheiden und nicht scharf abgrenzen. Man kann z. B. bei der gewöhnlich als Kennzeichen der chronischen Mastitis angeführten Beidseitigkeit in der einen Brust das typische Bild des Cystadenoms, in der andern ein ebenso typisches Fibroadenoma phyllodes finden.

2. Die alte Fragestellung, ob es sich bei der König-Reclus'schen Erkrankung um Entzündung oder um Geschwulst handle, ist in dieser Form zu einseitig. Es giebt zwischen den von der pathologischen Anatomie aufgestellten Kategorien der Entzündung und der Neubildung ein grosses Gebiet, das sich ohne Gewaltanwendung weder in dem einen, noch in dem andern Fache unterbringen lässt. Ich meine das Gebiet der fibroepithelialen Degeneration, wenn man dem Ding einen Namen geben will. Als Beispiele erwähne ich nur die Struma und die Prostatahypertrophie. Sehen wir uns die sogen. Mastitis chronica cystica daraufhin näher an. Für den entzündlichen Charakter derselben kann man nur die bei derselben häufig gefundene Rundzelleninfiltration geltend machen. Dieselbe ist aber ein zu inconstantes Zeichen, um beweisend zu sein. Ueberdies finden wir sie bei echten Geschwülsten oft genug, um ihr hier nicht zu viel Bedeutung beimessen zu dürfen. Auch in den Rahmen der Neubildungen passen aber die diffusen Formen nicht. Wir bleiben also am besten, wie es die neuesten Untersucher, so Bloodgood thun, bei der Annahme eines degenerativen Processes, über dessen Aetiologie wir noch nicht im Klaren sind. Die von Bloodgood hervorgehobene Analogie mit den Altersveränderungen der Mamma ist nicht ohne Bedeutung, aber nicht allein massgebend, da viele Fibroadenome schon im 3. Decennium entstehen, ja selbst schon in der Pubertätsperiode. Eine sehr geringe Rolle spielen functionelle und infectiöse Reize (Lactation und acute Mastitis).

3. Die maligne Entartung. Ueberwiegt bei der fibroepithelialen Entartung der Mamma das Wachsthum des Bindegewebes, so entsteht ein Fibroadenoma phyllodes, also eine wirkliche Geschwulst. Wächst das Bindegewebe schrankenlos weiter, unbekümmert um das Epithel, so kommt es zum Sarkom, dem Fibrosarcoma phyllodes. Ueberwiegt das Epithel, aber unter steter Fühlung mit dem Bindegewebe, so entsteht, wenn der Vorgang sich örtlich abgrenzt, das reine, bezw. cystische oder papilläre Fibroadenom oder Adenom. Wird das Wachsthum des Epithels schrankenlos, so haben wir das Carcinom vor uns. Es handelt sich also bei der malignen Entartung nicht, wie man es schon gesagt hat, um ein zufälliges Nebeneinander, sondern um einen causalen Zusammenhang. Die als histologisches Kennzeichen angeführten „blassen Zellen" sind, wie voriges Jahr Herr v. Saar ausgeführt hat, ohne Bedeutung. Dagegen fand ich (s. Mikrophotogramme) als Ueberleitung zum Carcinom in 2 Fällen Bläschen mit auffallender Atypie der Zellen trotz erhaltener Basalmembran.

Der ätiologische Zusammenhang ergiebt sich nicht nur aus pathologisch-anatomischen Deductionen, sondern aus der klinischen Erfahrung. Drei Fälle von maligner Entartung auf 20 Beobachtungen sprechen genügend hierfür,

wenn man nicht den Zufall verantwortlich machen will. Wie schon angedeutet, sah ich 1 mal Sarkom und 2 mal Krebs.

Wie haben wir uns angesichts dieser Tatsachen in Bezug auf die Therapie zu verhalten? Ich fasse mich kurz, da Herr v. Saar auch diesen Punkt schon berührt hat.

a) Besteht klinisch Verdacht auf Malignität, so ist das Gebilde sicher schon bösartig. Was uns Verdacht einflösst, das sind eben schon die ersten Zeichen der Malignität. Hier heisst es also die Mamma amputiren und die Drüsen ausräumen.

b) Besteht local kein Verdacht, aber sind Drüsen vorhanden, so wird man gleich verfahren. Immerhin zeigt die Erfahrung, dass auch eine ausgiebige Resection der Mamma genügen kann, vorausgesetzt, dass die Drüsen gründlich entfernt werden.

c) Besteht local kein Verdacht und sind auch keine Drüsen vorhanden, so begnügt man sich mit der Resection der Mamma, schneide aber das Präparat schon während der Operation auf. Sofortige histologische Untersuchung, wie sie Speese verlangt, ist nicht immer ausführbar und auch nicht völlig sicher. Viel besser ist eine gründliche Untersuchung des Präparates nach der Operation, damit Versäumtes nachgeholt werden kann. Ich fand ein umschriebenes Carcinom so erst bei genauer histologischer Musterung des ganzen excidirten Stückes, neben einer anscheinend ganz harmlosen Form von Fibroadenom.

4. Endlich müssen wir die practischen Aerzte bitten, ihre Patientinnen nicht zu leicht mit der Harmlosigkeit des Uebels zu trösten, sondern sie dem Chirurgen zu schicken und ihm das Trösten zu überlassen, sammt der Verantwortung dafür, wenn er sich damit begnügen will. Es giebt Fälle, wo dies erlaubt ist, wenn man sorgfältiger Ueberwachung sicher ist. (Kleine multiple Knötchen in beiden Brüsten.)

(Schluss der Sitzung 4 Uhr.)

Dritter Sitzungstag.

Donnerstag, den 23. April, Vormittags 9 Uhr.

52) Herr Brauer (Marburg a. L.): „Die therapeutische Bedeutung des künstlichen Pneumothorax.“*)

53) Herr Küttner (Breslau): „Weitere Erfahrungen über Operationen in der freien Brusthöhle.“

Die Discussion über Lungenchirurgie auf dem vorjährigen Congresse hat mich, so anregend und belehrend sie gewesen ist, doch in einem Punkte unbefriedigt gelassen: wir haben fast nichts über Operationen bei Unter- und Ueber-

*) Manuscript nicht eingesandt. (D. Red.)

druck gehört. Dies veranlasste mich damals, ausser den Resultaten von Thierexperimenten meine spärlichen, bei drei Operationen am Menschen gemachten Beobachtungen mitzutheilen. Seither bin ich auf diesem Gebiete unausgesetzt thätig gewesen, und habe 15 weitere Operationen ausgeführt, so dass ich ihnen heute über 18 Druckdifferenzoperationen berichten kann. Vielleicht gewinnen diese Beobachtungen dadurch an Interesse, dass ich in der glücklichen Lage bin, sowohl eine Sauerbruch'sche Unterdruckkammer wie einen Brauer'schen Ueberdruckapparat zur Verfügung zu haben. Von den 18 Operationen sind 9 bei Unterdruck, 9 bei Ueberdruck ausgeführt worden, es war somit die willkommene Gelegenheit geboten, beide Verfahren gegen einander abzuwägen.

Auf die zahlreichen bemerkenswerthen Einzelbeobachtungen kann ich aus Zeitmangel nicht eingehen, nur Folgendes sei kurz erwähnt. Als besonders geeignet für das Operiren bei Druckdifferenz erwiesen sich 5 Brustwandtumoren, deren Photographien und Röntgenbilder ich herumreiche. Bei 2 mit der Pleura verwachsenen Rippenenchondromen und einer unter dem Bilde des Sarkoms verlaufenden ausgedehnten gummösen Erkrankung der Brustwand verlief Operation und Reconvalescenz gleich ideal; bei einem ulcerirten Mammacarcinomrecidiv war trotz der Infectiosität des Processes der Verlauf nur durch eine leichte Pleuritis beeinträchtigt; bei einem Enchondrom der Wirbelsäule kam es in der Kammer zu einer mechanischen Narkosenstörung durch Verdrehung des sehr gracilen Kinderhalses bei der unvermeidlichen Bauchlage und durch Druck der Halscravatte, doch ging der Zwischenfall nach Herstellung normaler Verhältnisse rasch vorüber, und die Heilung erfolgte in kurzer Zeit.

Die Grösse des Thoraxdefectes ist für Operation und Verlauf bedeutungslos — nach Entfernung des einen malignen Rippenenchodroms fehlte die Pleura in einer Ausdehnung von 18 : 10 cm — Bedingung für eine ungestörte Reconvalescenz ist nur, dass die Brusthöhle primär absolut sicher verschlossen wird. Es ist nicht unbedingt nothwendig, dass hierzu Haut verwandt wird — ich habe bei einer Oesophagusoperation einen ganzen Lungenlappen fortlaufend in den Defect eingenäht, ohne einen secundären Pneumothorax zu bekommen — am günstigsten aber ist es natürlich, wenn normale Haut mit oder ohne Muskulatur zur Verfügung steht. Der Weichtheillappen legt sich dann der Lunge ohne Weiteres an und wird von ihr mitbewegt.

Weniger gut waren die Resultate bei drei Pleuraoperationen, doch lag dies an der Ungunst der Fälle. Ein diffuses Pleurasarkom konnte nur mit Incision und Auslöffelung behandelt werden, die anstandslos ertragen wurde. Von zwei tuberculösen Empyemen kam es bei dem Einen auf eine gewöhnliche Thorakoplastik hinaus, die auch ohne Druckdifferenz hätte ausgeführt werden können; vielleicht wurde jedoch die eingreifende Operation von der sehr elenden Patientin deswegen so gut ertragen, weil bei Sauerstoff-Ueberdruck operirt wurde. Der dritte Fall ist der schon im Vorjahre mitgetheilte, bei dem ich die Pleuratuberculose nach Analogie der Peritonealtuberculose operiren wollte, den Patienten aber an Aspiration des Empyems durch eine Lungenfistel verlor.

Mehr Freude haben wir an den bei Druckdifferenz ausgeführten Lungen-

operationen erlebt. Ich zeige Ihnen hier einen Patienten, bei dem ich in der Unterdruckkammer wegen schwerster Blutung die Schusslöcher der Lunge durch Naht geschlossen habe. Es machte einen gewaltigen Eindruck, als aus der eröffneten Pleura ein armdicker Blutstrahl hervorschoss, der Verlauf war frappirend glatt und stach aufs Vortheilhafteste ab gegen die verzögerte Reconvalescenz zweier gleichzeitig conservativ behandelter, weit leichterer Lungenschüsse. Alle bedrohlichen Erscheinungen waren mit einem Schlage beseitigt, schon am 11. Tage konnte der Verletzte endgültig das Bett verlassen. Es hat sich hier so recht gezeigt, was das Druckdifferenzverfahren zu leisten vermag: Die Schusslöcher waren schwer zu finden, aber in aller Ruhe konnten wir die Pleura absuchen, und die Wunden vernähen. Die Lungennaht, welche ich bei den verschiedenen Operationen mehrfach auszuführen Gelegenheit hatte, bietet nicht die geringste Schwierigkeit, ich verwende nach Garrè's Vorschlag stets feine Seide. Zieht man vorsichtig an, so schneidet die Naht nicht durch, der unbedeutende Luftaustritt aus den Stichkanälen sistirt stets von selbst.

In zwei Fällen habe ich wegen diffuser Bronchiektasien, einmal bei Ueber-, einmal bei Unterdruck, die Pneumolyse ausgeführt. Beide Patienten haben die Operation gut überstanden; die eine Kranke entzog sich dem ihres elenden Zustandes halber nothwendigen zweiten Operationsacte und lebt ungeheilt; sehr gut dagegen ist das Endresultat bei dem Patienten geworden, den ich Ihnen hier zeige. Sie werden ihm nicht mehr ansehen, in welch' elendem Zustande er sich befand, als er noch ganze Gläser eines furchtbar stinkenden Sputums auswarf. Ich habe ihm rücksichtslos die ganze gespannt gehaltene Lunge ausgehülst und die bedeckende Brustwand entfernt, und so ist er wieder ein voll arbeitsfähiger Mann geworden.

Verloren habe ich eine Patientin mit Lungenfistel und Pyopneumothorax an einer so seltenen Complication, dass sie das Verfahren nicht belastet. Die 19jährige Patientin ging am 12 Tage nach Vernähung der Lungenfisteln und ausgedehnter Thoraxresection ganz schnell zu Grunde an einer enormen acuten Dilatation des Magens, der das ganze Abdomen ausfüllte. Der Vagus, der bei der Operation nicht berührt worden war, fand sich in entzündliche Schwielen eingebettet.

Interessant wegen der heute noch extremen Seltenheit der Indication sind zwei operativ in Angriff genommene Fälle von primären Lungencarcinomen, deren Röntgenbilder ich circuliren lasse. In dem einen Falle gelang die Diagnose Carcinom erst im späteren Verlauf nach der Operation durch die systematische Untersuchung der nach aussen entleerten Producte eines sequestrirenden Lungenprocesses; bei dem zweiten Patienten dagegen konnte das Carcinom vor der Operation sicher diagnosticirt werden, da sich in dem copiösen Sputum der grossen Caverne Krebszellen fanden. In beiden Fällen war eine radicale Entfernung des Tumors nicht mehr möglich, doch wurden die Patienten wenigstens von den Beschwerden durch das massenhaft entleerte foetide Sputum befreit. Der eine Kranke lebt noch, der andere ist zu Hause kachektisch gestorben. Ich habe den Eindruck, dass das so proteusartig unter den verschiedensten Krankheitsbildern auftretende primäre Lungencarcinom weit

häufiger ist, als im Allgemeinen angenommen wird, in einem Semester habe ich als Chirurg nicht weniger als drei sichere Fälle gesehen; es will mir auch scheinen, als ob diese Krebsform für die operative Behandlung nicht die ungünstigste sei, sobald einmal bei manchen unklaren Lungenaffectionen frühzeitiger an die Möglichkeit eines Carcinoms gedacht werden wird.

Auch an die Resection des carcinomatösen intrathorakalen Oesophagus habe ich mich wieder herangewagt, leider ohne Erfolg. Ich bin auf verschiedene Weise vorgegangen. Nachdem mich der schon im Vorjahr mitgetheilte Fall von radicaler Entfernung des Tumors gelehrt hatte, dass von der primären Vereinigung wenig zu erwarten sein dürfte, habe ich in einem zweiten Falle zunächst durch ausgiebige Tamponade der Pleura einen allseitig abgeschlossenen Raum zu schaffen gesucht, innerhalb dessen ich in einer zweiten Sitzung die Exstirpation vornehmen wollte; der 69 Jahre alte Mann hat aber schon den ersten Act nur 2 Tage überlebt, allerdings zeigte die Section, dass der gewünschte Abschluss erreicht war. In einem weiteren Falle habe ich, wie aus diesen Bildern ersichtlich, einen grossen Hautlappen gebildet, den ich in die Tiefe der Pleurahöhle hineinschlug, und durch den ich die Enden des resecirten Oesophagus durchzog. Auf diese Weise wurde das ganze vor Infection nicht zu schützende Operationsfeld der directen Tamponade zugänglich, doch führte auch hier der enorme Eingriff nach 24 Stunden zum Tode. Für unmöglich halte ich die Lösung des Problems auch heute noch nicht, meine drei missglückten Fälle betrafen sämmtlich alte elende Leute und hochsitzende Carcinome am Hilus der Lunge oder im Bogen der Aorta. Das einzige tiefer sitzende Carcinom bei dem einzigen jüngeren Patienten erwies sich im Verlauf der Operation als nicht radical entfernbar; der Eingriff wurde ohne Weiteres überstanden, obwohl — wiederum ein Beweis für die Leistungsfähigkeit des Verfahrens — die Auslösung des Tumors einen doppelseitigen Pneumothorax zur Folge gehabt hatte.

Fasse ich meine Eindrücke bei den mit Druckdifferenz ausgeführten Operationen zusammen und vergleiche sie mit früheren Erfahrungen, so besteht für mich kein Zweifel, dass die Sauerbruch'sche Idee einen ganz ausserordentlichen Fortschritt bedeutet. Niemals haben wir mehr das unheimliche Lungenflattern, die acuten Athmungsstörungen, die blitzartigen Collapse gesehen, man operirt auch in der ganz freien Brusthöhle mit der gleichen Sicherheit und Ruhe, wie bei einer Laparotomie.

Es ist den Verfahren, vor allem dem Ueberdruck, vorgeworfen worden, dass sie die Aspiration begünstigen. Ich habe, wie schon gesagt, bei einem durch die Lungenfistel überfliessenden tuberculösen Empyem eine tödtliche Aspiration erlebt, sie begann aber bereits vor Einleitung des Ueberdruckes, und wäre ohne Druckdifferenz ebenfalls zu Stande gekommen; auch in einem Falle von Bronchiektasen machte die Aspiration zeitweis bedrohliche Erscheinungen, die aber rasch vorübergingen und die Operation nicht hinderten. Dagegen verlief in drei weiteren Fällen mit massenhaftem Sputum die Operation bei Unter- und Ueberdruck vollkommen ungestört, überhaupt habe ich, abgesehen von jener tödtlichen Aspiration, bei [illegible] dem Eingriff zusammenhängende [illegible]

operirten noch auf der gesunden Seite. Danach könnte es fast scheinen, als ob die Druckdifferenz das Zustandekommen der Aspiration erschwere, da der höhere Druck im Bronchialbaum das Sputum zurückdränge. Soweit möchte ich nicht gehen, immerhin scheint es mir sicher, dass die Aspirationsgefahr durch die Druckdifferenz nicht erhöht wird, einen gewandten und erfahrenen Narcotiseur vorausgesetzt. Ob meine Vorsichtsmaassregel, Patienten mit copiösem Sputum längere Zeit vor der Operation so zu lagern, dass alle Höhlen sich gründlich entleeren können, an dem guten Resultate betheiligt ist, vermag ich nicht zu entscheiden, vermindert wird die Sputummenge dadurch jedenfalls.

Ferner ist gegen die Druckdifferenzverfahren eingewandt worden, dass sie nur bei intacter Lunge wirksam sein könnten, mit dem Momente der Lungenincision müsse sich der Druck ausgleichen. Dies ist zweifellos nicht der Fall. Ich habe mehrfach die Lunge bei Lösung von Adhaesionen erheblich verletzen müssen, ohne dass sie trotz bedeutenden Luftaustrittes collabirte, und bei dem Patienten mit dem Lungenschuss strömte so reichlich Luft aus den Schusslöchern, dass wir durch den mitgerissenen Aetherdampf in hohem Maasse belästigt wurden — Fälle, in denen, nebenbei bemerkt, der Thermokauter zu vermeiden ist —, trotzdem blieb die Lunge vollkommen entfaltet. Selbst die Eröffnung grösserer Bronchien wirkt, wie das Thierexperiment uns gelehrt hat, nach dieser Richtung nicht schädlich, denn die grosse Innenfläche der Lunge verträgt den Druckausgleich an einer doch verhältnissmässig kleinen Stelle und selbst wenn je, was wir sogar bei offener Durchtrennung des Hauptbronchus eines ganzen Lungenlappens nicht gesehen haben, das operirte Organ collabiren sollte, würde die geblähte andere Lunge das Mediastinum in ausreichender Weise stützen.

Erwähnen möchte ich noch, dass ich weit häufiger als in den 18 operirten Fällen den Ueber- oder Unterdruck nur bereit gehalten habe, ohne ihn schliesslich einschalten zu müssen. Es ist ein sehr beruhigendes Gefühl, der Gefahr einer etwaigen Pleuraverletzung in jedem Augenblick vorbeugen zu können.

Ueber die grossen Vorzüge des Operirens bei Druckdifferenz kann meines Erachtens ein Zweifel nicht obwalten. Eine andere Frage ist es, ob das Unter- oder Ueberdruckverfahren den Vorzug verdient. Nach unseren bei Verwendung beider Methoden gewonnenen Eindrücken sind die beiden Verfahren vollkommen gleichwerthig, und mein Assistent Herr Dr. Dreyer wird über ausgedehnte vergleichende Experimente berichten, welche die physiologische Gleichwerthigkeit bis in alle Einzelheiten und mit aller Sicherheit beweisen. Somit hängt es rein von äusseren Momenten ab, welchem Verfahren der Vorzug gegeben wird. Gute Resultate lassen sich mit beiden Methoden erzielen, ich für meine Person bevorzuge den Brauer'schen Ueberdruckapparat. Sein grosser Vortheil beruht darin, dass man unter normalen Verhältnissen operirt, jeden Augenblick jedes Hülfsmittel zur Hand hat, durch Raummangel nicht behindert, den Blicken des Narcotiseurs und der Zuschauer durch beschlagende Glaswände nicht entzogen ist, mit günstigerer Beleuchtung arbeitet und die Asepsis leichter durchzuführen vermag. Es war sehr auffallend und charakteristisch, wie mit dem Momente, als wir beide Methoden

zur Verfügung hatten, bei uns allen ganz spontan die Schwenkung zum Ueberdruck erfolgte.

Als grossen Nachtheil der Kammer, in welcher ich durch Unterdruck und Hitze niemals ernstlich belästigt worden bin, habe ich die Trennung des Operateurs vom Narcotiseur empfunden. Bei der erwähnten Narkosencomplication, die wir erlebten, mussten wir uns durch Dritte am Telephon, welche zudem infolge des Motorgeräusches schlecht verstanden, über alle Phasen des Zwischenfalles verständigen, und ich muss sagen, dass mir diese Situation den Geschmack an der Kammer verdorben hat. Auch über die durch den Lärm des Motors und das Beschlagen der Fenster erschwerte Narkosencontrolle, wie vor allem über die Trennung vom Patienten, welche die Beobachtung der Atmung fast unmöglich macht, haben meine narkotisirenden Assistenten stets geklagt. Zwar ist die Handhabung der Narkose bei Ueberdruck auch nicht einfach, wirkliche Schwierigkeiten aber haben sich nicht ergeben, und trotz der noch geringen Erfahrung haben die Narkotiseure rasch genügende Uebung erlangt.

Zur Narkose haben wir ohne jeden Nachtheil fast stets Aether benutzt, Lungencomplicationen sind, wie gesagt, nicht aufgetreten. Vielfach habe ich Sauerstoff geben lassen, und es ist eine zweifellos nützliche Eigenschaft des Brauer'schen Apparates, die bei schwerem Blutverlust und grossem Eingriff nicht zu unterschätzen ist, dass man jeden Augenblick Sauerstoff unter Ueberdruck athmen lassen kann. Ferner habe ich als Vorzug des Ueberdruckes kennen gelernt, dass der Druck sich sehr schnell ändern lässt, während dies in der Kammer, infolge ihrer Grösse, nur langsamer möglich ist. Die schnelle Druckänderung aber ist von Vortheil, einmal weil es kein besseres Mittel zur Hebung des Pulses giebt, als die rasche Aufblähung der Lunge, und zweitens, weil durch Herbeiführung eines vorübergehenden unschädlichen Zusammensinkens die Abtastung und Localisirung von Herden in der Lunge sehr erleichtert wird.

Wenn mir persönlich somit auch das Ueberdruckverfahren angenehmer ist, so soll damit nicht gesagt sein, dass es unbedingt den Vorzug verdiene, dazu sind die Erfahrungen wohl nicht ausreichend, obwohl sie sich gleichzeitig auf eine überreiche Zahl von Thierexperimenten stützen. Principielle Unterschiede aber bestehen jedenfalls nicht, und es dürfte in erster Linie eine Frage des persönlichen Geschmacks und nicht zuletzt des Geldbeutels sein, für welches Verfahren man sich entscheidet. Der Bedeutung der Sauerbruch'schen Idee aber wird sich auf die Dauer niemand entziehen können, der grosse Chirurgie des Thoraxinneren treiben will.

54) Herr Friedrich (Marburg a./L.): „Zur Operation einseitiger Lungentuberculose.“*)

55) Herr Friedrich (Marburg a./L.): „Die Lungenanpassung an grosse Volumdefecte der Lunge.“**)

*) S. Grössere Vorträge und Abhandlungen. Theil II.
**) Desgleichen.

Vorsitzender: Die Zahl der neu aufgenommenen Mitglieder beträgt 164. Ich heisse die neu aufgenommenen Mitglieder herzlich willkommen.*)

56) Herr Seidel (Dresden): „Chondrotomie bei Spitzentuberculose."

M. H.! Ein radicaler chirurgischer Eingriff in Fällen von initialer Spitzentuberculose ist trotz unserer Fortschritte in der Technik der Lungenchirurgie z. Z. aus hier nicht näher zu erörternden, aber leicht ersichtlichen Gründen nicht angebracht. Wir können indessen wahrscheinlich in einer grossen Zahl dieser Fälle durch eine weniger eingreifende, wenn auch nicht radicale chirurgische Intervention Nutzen bringen, welche die Lungenspitzen unter bessere Athmungs-, damit auch bessere Circulationsbedingungen versetzen und so die Ausheilung des incipienten tuberculösen Processes fördern soll: durch die Chondrotomie der 1. Rippe nach Freund.

Begründet wird die Forderung dieser Operation mit der mechanischen Disposition der Lungenspitzen zur Tuberculose.

Drei pathologisch anatomische Befunde erweisen diese mechanische Disposition.

1. Die Verkürzung resp. die Verknöcherung des 1. Rippenknorpels und die dadurch bedingte Stenose oder Schwerbeweglichkeit der oberen Thoraxapertur nach Freund und Hart.

2. Die auf Einengung hinweisenden Störungen im Verlauf des Bronchus apicis posterior nach Birch-Hirschfeld und

3. die häufig zu beobachtende, durch die verengte obere Apertur hervorgerufene Furche an den Lungenspitzen nach Schmorl.

Infolge des liebenswürdigen Entgegenkommens von Herrn Geheimrath Schmorl kann ich Ihnen, m. H., einige Lungen zeigen, welche die Furchenbildung an den Lungen und ihre Folgezustände sehr schön erkennen lassen (Demonstration).

Entsteht nun, wie auf Grund der pathologisch-anatomischen Befunde nicht zu bezweifeln ist, die mechanische Disposition der Lungenspitzen zur Tuberculose zum grossen Theil infolge der Einengung des Lungengewebes durch die obere Apertur, so ist die Forderung, diese Einengung zu beseitigen, berechtigt.

Nach Freund wird diese Forderung am besten durch Gelenkbildung an dem verkürzten oder verknöcherten 1. Rippenknorpel erfüllt, wie sie bei ausgeheilter Spitzentuberculose häufig gefunden wird. Hart stellte an 400 Leichen Erwachsener in 97 Fällen Gelenkbildung am ersten Rippenknorpel fest. Unter diesen 97 Fällen lag 17 mal progrediente Phthise vor, 17 mal zeigten die Lungen keine krankhaften Veränderungen und 63 mal fand sich Ausheilung eines tuberculösen Spitzenprocesses.

Danach scheint also thatsächlich ein günstiger Einfluss der Gelenkbildung auf die beginnende Spitzentuberculose zu bestehen und der Versuch, der natürlichen Gelenkbildung die künstliche an die Seite zu stellen, ist somit gerechtfertigt.

*) S. alphabetische Liste am Schluss.

Der Eingriff an der 1. Rippe lässt sich ohne Schwierigkeit durchführen, wie ich schon bei Gelegenheit meiner ersten Emphysemoperation zeigen konnte. Bei beginnender Spitzentuberculose konnte dann zuerst Kausch ein Stück der 1. Rippe und ihres Knorpels mit gutem unmittelbaren Erfolg reseciren.

Bald danach führte ich die Operation an 2 jungen Männern aus. Die Patienten waren von Herrn Prof. Pässler der Abtheilung des Herrn Geheimrath Lindner überwiesen worden. Einzelheiten übergehe ich.

Der erste, 21 jährige Patient hatte linksseitigen Spitzenkatarrh und typisch paralytischen Thorax. Ich resecirte ein Stück vom ersten Rippenknorpel und der ersten Rippe und ein Stück vom zweiten Rippenknorpel. Heilungsverlauf war reactionslos, nur traten ziehende Schmerzen im linken Arm auf, welche erst nach einiger Zeit verschwanden; z. Z. befindet sich Pat. zur Nachkur in einer Lungenheilstätte.

Der zweite, 20 jährige Patient, ein Pfleger unserer Anstalt, hatte eine Hämoptoë überstanden und wurde mit noch bestehendem geringfügigen Spitzenkatarrh aus einer Lungenheilanstalt entlassen. Ich operirte ihn wie den ersten Patienten, nur blieb ich auch an der ersten Rippe innerhalb des Knorpels*). Der Verlauf war gut. Pat. arbeitet wieder als Pfleger.

Diese beiden operirten Fälle und Leichenversuche, welche ich im Institut von Herrn Geheimrath Schmorl ausführte, erwiesen die Einfachheit und Ungefährlichkeit des Eingriffs. Nur sind zum Gelingen der Operation einige technische Eigenheiten zu beachten, auf welche ich kurz eingehen möchte.

Zunächst erscheint es mir nicht richtig, vom Knorpel grössere Stücke fortzunehmen und auch die knöcherne Rippe in die Resection einzubeziehen, wie das in Kausch's und meinem ersten Fall geschehen ist. Der durch den M. scalenus stärker bewegte mobilisirte Rippenstumpf wird mit Nothwendigkeit bei seinen Excursionen den Plexus brachialis mehr oder minder stark zerren oder comprimiren. Darauf führe ich die ziehenden Schmerzen offenbar neuralgischer Natur zurück, welche in Kausch's und meinem ersten Fall nach der Operation im Arm der betreffenden Seite eintraten und sich erst allmählich verloren.

Aber auch abgesehen davon gestaltet man sich durch die Resection grösserer Stücke die Operation unnöthig schwierig. Die Freilegung einer grösseren Strecke der Pleura oder der Vena subclavia, wie sie bei derartigen ausgedehnten Operationen fast mit Nothwendigkeit erfolgen muss, bringt Gefahren mit sich, welche das ganze Verfahren nicht unbedenklich erscheinen lassen könnten.

Nach dem Vorbilde der Natur sollten wir bei der Gelenkbildung mit möglichst geringem Substanzverlust auskommen und innerhalb des Knorpels selbst bleiben.

Die lineäre Durchschneidung wäre von diesen Gesichtspunkten aus wohl angebracht, ist aber zu gefährlich, weil man sehr leicht in die Pleura hineingerathen kann und gewissermaassen im Dunkeln arbeitet.

---

*) Die Resection des zweiten Rippenknorpels wurde in beiden Fällen auf Grund besonderer Erwägungen vorgenommen und ist an und für sich nicht nöthig.

Mit kleiner Lüer'scher Zange kann man ohne Gefahr der Pleuraverletzung verhältnissmässig schmale Resectionslücken durch den Knorpel legen. Feine Meissel geben fast noch bessere Resultate.

Eine ausserordentlich schmale Resectionslücke bei schneller, bequemer Ausführung der Operation unter sicherer Schonung der Pleura ermöglicht eine von mir angegebene Stanze, welche ähnlich der Dalgreen'schen Zange und dem Krause'schen Laminectom construirt ist. Man arbeitet mit derselben immer von der Pleura fort und kann nicht unversehens in sie hineingerathen (Demonstration).

Die Richtung des Knorpelschnitts darf nicht, wie es in den bisher operirten Fällen geschehen ist, von innen unten nach oben aussen verlaufen. Er muss umgekehrt von aussen unten nach innen oben gehen. Es ist dies die Richtung der von der Natur gebildeten Gelenke. Bei dieser Schnittrichtung können auch die Scaleni am besten ihre Wirkung entfalten und der Weg, den man bei der Durchschneidung zurückzulegen hat, ist der kürzeste. Etwa $^1/_2$ cm vor der Knorpelknochengrenze findet man die für die Operation günstigsten Verhältnisse. Weiter medialwärts wird der erste Rippenknorpel plumper, dicker, man wird durch die Extremitas sternalis der Clavicula in der Actionsfreiheit behindert.

Die Operation wird also am besten in folgender Weise ausgeführt (Demonstration einer Zeichnung). Hautlappenschnitt mit lateraler Basis, oberer Grenze an der Clavicula, unterer Grenze an der zweiten Rippe. Das Interstitium zwischen Pars sternalis und Pars clavicularis des M. pectoralis major wird stumpf durchtrennt. Darunter kommt man auf den ersten Rippenknorpel, welcher mit dem angrenzenden Theil der knöchernen Rippe durch Auseinanderziehen der beiden Pectoralisparthien in etwa 3 cm Ausdehnung freigelegt wird. Das Perichondrium wird an Vorder- und Seitenflächen abgelöst und nun mit der Stanze im Knorpel $^1/_2$ cm von der Knorpelknochengrenze eine schmale Lücke von unten aussen nach oben innen angelegt. Zur Sicherung der Pseudarthrosenbildung kann man dann einen kleinen Muskellappen aus dem Pectoralis zwischen die beiden Resectionsflächen interponiren, wie ich dies bei Gelegenheit einer Emphysemoperation jüngst mit bestem Erfolg gethan habe. Die beiden Pectoralisparthien werden durch einige Situationsnähte vereinigt, die Hautwunde vollkommen geschlossen.

Durch dieses Vorgehen ist die Chondrotomie der ersten Rippe so einfach und ungefährlich geworden, dass technische Bedenken ihr keinesfalls entgegenstehen und sie in geeigneten Fällen angewendet werden sollte.

Weitere Fragen übergehe ich bei der Kürze der Zeit. Nicht unerwähnt möchte ich indessen lassen, dass ich mir bei der Empfehlung der Chondrotomie der ersten Rippe natürlich wohl bewusst bin, dass das ganze Verfahren, was seine Dauererfolge betrifft, noch die Charaktere des Versuchs trägt, dass vor allem von dem chirurgischen Vorgehen allein die Heilung der Spitzentuberculose nicht abhängig sein kann. Die Chondrotomie soll also die bewährten Behandlungsmethoden nicht verdrängen, sondern sie nur unterstützen dadurch, dass sie den Boden für die weitere Therapie vorbereitet. Den wahren Werth des Verfahrens wird man natürlich erst aus grossen Beobachtungsreihen er-

mitteln können. Die bisherigen Erfolge sollten uns aber ermuthigen, uns diese Beobachtungsreihen zu verschaffen.

57) Herr Lothar Dreyer (Breslau): „Vergleichende experimentelle Untersuchungen über das Ueber- und Unterdruck-Verfahren."

M. H.! Ich möchte Ihnen kurz berichten über Untersuchungen, die ich zusammen mit Herrn Dr. Spannaus auf Veranlassung meines Chefs, Herrn Prof. Dr. Küttner angestellt habe, zur Entscheidung der Frage: Soll man sich bei endothorakalen Operationen des Unter- oder des Ueberdruckverfahrens bedienen. Um unsere Untersuchung wirklich ausschlaggebend zu gestalten, haben wir, was bisher noch nicht geschehen, systematisch beide Methoden und zwar in ihrer zur Zeit erreichten höchsten technischen Vervollkommnung durchgeprüft, da wir an der Küttner'schen Klinik in der glücklichen Lage sind, sowohl über eine moderne Sauerbruch'sche Kammer, wie einen der neuesten Ueberdruck-Apparate zu verfügen.

Wir haben insgesammt über 214 Einzelversuche an 44 Hunden angestellt. Unter Vorführung einiger Curven, die unmittelbare Nachzeichnungen der vergrössert auf das Papier projicirten Originale darstellen, gestatte ich mir, kurz darüber zu referiren. Schreibt man mittelst Marey'scher Lufttrommel bei breit geöffneter Brusthälfte die Luftschwankungen in der Trachea und einem grossen Bronchus der freigelegten Lunge auf, so erhält man von Ueber- wie Unterdruck ganz gleiche Curven. Hier oben die normale Athmung in der Trachea bei intaktem Thorax, darunter in Trachea und Bronchus bei Pneumothorax und Unterdruck von 6, dann 4 cm Wasser. Bei Pneumothorax sind die Athmungsausschläge geringer als in der Norm, die Curven verlaufen in Trachea und Bronchus gleichsinnig und sinken als Ausdruck einer etwa hergestellten Druckverminderung und umgekehrt natürlich. Genau das Gleiche hier bei Ueberdruck. Hier oben wieder die normale Athmung in der Trachea bei intactem Thorax, darunter in Trachea und Bronchus bei Pneumothorax und Ueberdruck von 6, dann 4 cm Wasser.

Bestimmt man bei geschlossenem Thorax, was für den Ueberdruck ungünstiger sein soll, in einer grösseren Versuchsreihe das Athemvolumen an der Gasuhr, so findet man gegenüber der Norm bei Unter- wie bei Ueberdruck meist eine Vermehrung des Athemvolumens, aber auch umgekehrt. Ein Unterschied lässt sich jedenfalls zwischen beiden Verfahren hier nicht feststellen. Schreibt man Pulscurven von der Arteria und Vena femoralis bei geschlossenem Thorax, so sieht man regelmässig in der Vene mit zunehmendem Unter- wie wachsendem Ueberdruck ein Steigen des Blutdrucks. Hier die untere Linie stellt die Null-Linie dar, die darüber befindliche den Venendruck. Er ist hier normal, von kleinen Athemschwankungen abgesehen, 0. Er steigt bei Unterdruck von 8 cm, er steigt weiter bei 12 cm und fällt bei 4 cm. Genau das Gleiche wieder bei Ueberdruck. Normal ist hier der Venendruck etwas höher als im vorigen Falle. Steigen des Venendrucks bei 8 cm, weiteres Steigen bei 12 cm, Fallen bei 4 cm. Also auch aus dieser bisher nur für den Ueberdruck ermittelten Thatsache lässt sich eine Minderwerthigkeit desselben nicht ableiten. Eröffneten wir nun eine Brust-

hälfte und schrieben Pulscurven von der Arteria pulmonalis und femoralis, so bekamen wir in Bestätigung der Angaben Friedrich's mit der Zunahme des Unterdrucks als wichtigstes ein Steigen des Blutdrucks in der Pulmonalis und ein gleichzeitiges Sinken desselben in der Femoralis. Bei Ueberdruck fanden wir in der Pulmonalis wieder das Gleiche, in der Femoralis dagegen zeigte sich anfangs meist nicht das Sinken, sondern ein Steigen des Blutdrucks. Bei der bisherigen Uebereinstimmung beider Verfahren musste das befremden. Den Grund dieser Inkongruenz fanden wir dann in Folgendem: Bei Ueberdruck ist man im Stande die gewollte Druckerhöhung im Moment eintreten zu lassen. Dieser jähe, von uns später vermiedene Wechsel setzt auf das Thier einen starken Reiz, den es mit lebhafterer Herzaction beantwortet. Im Unterdruck wird diese anfängliche Drucksteigerung vermisst, weil es bei der Grösse der Kammer viel länger dauert und daher allmählicher vor sich geht, bis die beabsichtigte Erhöhung des Druckes eingetreten ist. Sobald wir aber beim Ueberdruck ebenso allmählich vorgingen, bekamen wir sofort Curven, die genau wie beim Unterdruck jenes Sinken des Blutdrucks in der Pulmonalis aufwiesen. Verbindet man endlich den Processus xyphoideus des Versuchsthieres mit einem Winkelhebel, der so die Athembewegungen und die jeweilige Stellung des Thorax aufzeichnet, so zeigt sich Folgendes: Sobald Ueberdruck von beispielsweise 4 cm Wasser hergestellt wird, wird die Lunge gedehnt, der Thorax gehoben, die Athembewegungen erfolgen von einer anderen Mittellage aus. Das ist ja auch sehr einleuchtend. Ueberraschend erscheint es aber, dass genau das Gleiche und in gleichem Umfange auch bei Ueberdruck eintritt. Es wird dies jedoch verständlich, wenn man sich vergegenwärtigt, dass mit der Herabsetzung des Druckes über dem Thorax und damit über der Aussenfläche der Lunge nunmehr in der Lunge auch ein Ueberdruck herrscht, der sie gleichfalls ausdehnt und den Thorax hebt. Es beträgt z. B. die Differenz in den Mittellagen zwischen normal und Unterdruck von 2 cm hier etwas über $^1/_2$ cm und am gleichen Hund unmittelbar darauf bestimmt zwischen normal und Ueberdruck von 2 cm ebenfalls etwas über $^1/_2$ cm. Ich glaube, hiermit ist ein ganz sinnfälliger Beweis dafür erbracht, dass es bei solch elastischen Gebilden, wie Brustkorb und Brustkorbinhalt, lediglich auf den Unterschied in der Grösse der einwirkenden Kräfte, nicht auf deren absolute Werthe ankommt.

M. H.! Die mitgetheilten Ergebnisse lassen nur den Schluss zu, dass in physiologischer Hinsicht ein Unterschied zwischen Ueberdruck- und Unterdruckverfahren nicht besteht. Die Erklärung liegt darin, dass das Wirksame bei beiden Verfahren in dem Umstande zu suchen ist, dass auf der Innenfläche der Lunge ein höherer Druck lastet als auf ihrer Aussenfläche. Dadurch wird die Lunge gedehnt und am Collabiren verhindert. Auf der Basis dieser theoretischen Gleichwerthigkeit ist aber für die Praxis nach den Erfahrungen von Herrn Prof. Küttner das bequemere Ueberdruckverfahren mehr zu empfehlen.

58) Herr Schmieden (Berlin): „Ueber das Druckdifferenzverfahren."

M. H.! Ich habe mir das Wort erbeten, um Ihnen die Erfahrungen mit-

zutheilen, die wir hier an der Bier'schen Klinik mit dem Druckdifferenzverfahren gemacht haben. Es sind in der letzten Zeit Stimmen laut geworden, die den Werth des Druckdifferenzverfahrens überhaupt gering anschlugen und die ihren Werth nur danach bemessen wissen wollten, dass thatsächlich positive Erfolge sich bisher nur in geringer Zahl ergeben haben. Ich möchte dieser Auffassung nach meiner besten Ueberzeugung entgegentreten.

Ich habe seit Beginn der Veröffentlichungen über das Ueberdruckverfahren mich beständig mit Studien darüber beschäftigt, und dazu stand mir in der Bonner Klinik der Brauer'sche Ueberdruckapparat zur Verfügung. Hier in der Berliner Klinik ist die Sauerbruch'sche Kammer vorhanden. Ausserdem habe ich mit dem von Dr. Brat construirten Apparat viel experimentirt, sowohl unter Benützung einfachen Ueberdrucks als auch mit künstlicher Athmung. Ich habe mir in vielen Dutzenden von Versuchen einen guten vergleichenden Ueberblick zu verschaffen gesucht.

Die künstliche Athmung zunächst ist meiner Auffassung nach sicher minderwerthig gegenüber dem Druckdifferenzverfahren. Trotzdem der Bratsche Apparat die technische Frage in blendender Weise löst und man die künstliche Athmung damit sehr leicht herstellen kann, kann man sich doch nur auf den Standpunkt Brauer's stellen, der ausgesprochen hat, dass jeder Uebergang vom Druckdifferenzverfahren zur künstlichen Athmung einen Rückschritt bedeuten würde.

Freilich einen wesentlichen Unterschied zwischen Ueberdruck- und Unterdruckverfahren konnte ich weder theoretisch noch praktisch finden. Sie müssen wohl für gleichwerthig erachtet werden. Ich glaube, dass es lediglich eine Frage der Technik ist, welcher Apparat bequemer ist und welcher unbequemer ist. Ich glaube, dass jeder, der seinen Apparat kennt, mit dem er arbeitet, zum Ziele kommt, und wir haben das auch mit dem Brauer'schen Apparat feststellen können, ebenso wie mit der Sauerbruch'schen Kammer. Aber bemerkenswerth scheint mir doch zu sein, dass heutzutage sehr gute Ersatzapparate hergestellt worden sind, die die ganze Ueberdruck- oder Unterdruckkammer unnöthig zu machen scheinen; einfache Apparate, die einen Ueberdruck liefern aus einer Bombe mit Sauerstoff oder comprimirter Luft. Als solchen Ersatzapparat kann ich heute schon den Brat'schen Apparat als annähernd gleichwerthig dem Ueberdruck- oder Unterdruckkasten bezeichnen. Es ist ein Apparat, der ähnlich aussieht wie der Roth-Dräger'sche Sauerstoff-Chloroformapparat. Durch ein einfaches Ventil wird die Exspiration unter beständigen Druck gestellt, der gestattet, die Lunge auch während der Eröffnung des Thorax in jeden beliebigen Blähungszustand zu setzen. Der Grad der Blähung der Lungen kann durch die Drehung einer Schraube momentan variirt werden.

Ich habe diesen Apparat in Verbindung mit der Kuhn'schen Tubage sehr viel zu Thierversuchen angewandt und kann ihn als grossen Fortschritt bezeichnen; als grossen Vortheil kann ich weiter erwähnen, dass bei Narkosezufällen durch Umschaltung eines Hahnes sofort künstliche Athmung mit diesem Apparat gemacht werden kann.

Ich glaube, dass mit diesen Verbesserungen das Ueberdruckverfahren

einen dauernden Platz in der Chirurgie bekommen wird. Freilich, die Lungenchirurgie ist durch dies Verfahren nicht erst geschaffen worden, die gab es vorher ebenso wie jetzt; aber nach den Mittheilungen, die soeben von Professor Küttner gemacht wurden, ist es wohl klar, dass für die Technik der Lungenchirurgie bereits ein wesentlicher Vortheil zu constatiren ist, und der wird mit der Verbesserung des Apparats sicher noch immer mehr zu Tage treten. Für die Oesophaguschirurgie bleibt ja stets der grosse Nachtheil bestehen, dass der Oesophagus keinen serösen Ueberzug hat, und dass nach der Operation die Pleurahöhlen mit ihrem negativen Druck wie eine oder zwei grosse Saugglocken auf den frischen Wunden der Speiseröhre sitzen und jeden Stichcanal ansaugen in die Tiefe und dadurch der Infection sowie der Insufficienz unserer ohnehin unsicheren Nähte einen verderblichen Vorschub leisten.

Wenn ich mir in der Oesophaguschirurgie nach meinen Versuchen einen praktischen Vorschlag gestatten darf, so wäre es der, dass man zunächst auf die Wiedervereinigung des resecirten Oesophagus verzichten soll; dass man zunächst einmal lernen soll, ein Oesophaguscarcinom transpleural zu exstirpiren. Ich glaube, dass durch die fein durchgearbeiteten Versuche Herrn Sauerbruch's der Bogen vielleicht von vornherein etwas überspannt worden ist. Ich meine, man müsste zunächst einmal ein Oesophaguscarcinom reseciren und beide Enden versenken. Man möge nicht einwenden, dass das eine schwere Verstümmelung bedeute, denn sonst dürfte man auch keine Kehlkopfexstirpation machen oder keine Rectumoperation mit dauerndem Anus praeternatur. Ich zweifle nicht, dass wir auf Grund eines solchen zunächst etwas eingeschränkten Operationsplanes auf einem der nächsten Chirurgencongresse schon Resultate sehen werden von radical exstirpirten Oesophaguscarcinomen, bei welchen die Ernährung durch eine vorher angelegte Magenfistel erfolgt.

Dasselbe habe ich mit Erlaubniss von Herrn Professor Bier hier angestrebt bei einer endothorakalen Operation in der Sauerbruch'schen Kammer, bei welcher ich ein solches Oesophaguscarcinom transpleural freigelegt habe. Freilich war die Lunge am Oesophagus soweit verwachsen, dass man von der völligen Freilegung und Entfernung Abstand nehmen und somit das Carcinom drin lassen musste. Der Patientin geht es sehr gut. Sie ist am 9. Tage geheilt aufgestanden.

Ich glaube also, dass man sich mit der einfachen Exstirpation zunächst begnügen muss. Wer aber jemals eine solche Freilegung eines Oesophaguscarcinoms gesehen hat und diesen zauberhaften Ueberblick constatirt hat, den man gewinnt ohne jede Störung von Seiten des Herzens und der Athmung, der muss davon überzeugt sein, dass ein ganz gewaltiger Fortschritt in diesem Druckdifferenzverfahren gegeben ist.

Ich habe mich weiter hauptsächlich für diejenigen Oesophaguscarcinome interessirt, die nicht unmittelbar an der Cardia sitzen. Völker hat ja gezeigt, dass man auch die Cardiacarcinome noch von der Bauchhöhle aus bekommen kann. Ich habe mich hauptsächlich für diejenigen interessirt, die zwischen der Bifurcation und dem Zwerchfell sitzen. Es scheint mir da in der Diagnose ein Fortschritt nöthig zu sein. Wir wissen, wo das Oesophaguscarcinom anfängt, aber nicht, wie lang es ist. Ich habe zunächst mit einer Sonde die Stenose

durchdrungen, dann wird ein Ballon aufgeblasen, auf diese Weise durch das Engagement des Ballons die Länge des Tumors dargestellt, indem man ein Röntgenbild macht. Der Ballon ist mit Silberlösung gefüllt und in den Oesophagus lässt man Wismuth einlaufen. Man bekommt dann sanduhrförmige Bilder.

Ich wollte das nur mittheilen, um Ihnen zu sagen, dass wir in der Bier'schen Klinik — wir haben im Ganzen drei Operationen am Menschen gemacht — ebenfalls damit beschäftigt sind und weiter daran arbeiten, dieses hochbedeutsame Verfahren der Druckdifferenzoperationen weiter auszugestalten.

59) Herr de Mayer (Brüssel): „Ein neuer Apparat zur Ueberdrucknarkose."

Nach der hochinteressanten Mittheilung, in welcher Sauerbruch 1904 hierselbst auf sein Verfahren zur Ausschaltung des offenen Pneumothorax aufmerksam machte, erschien ein grosser Fortschritt der intrathorakalen Chirurgie wahrscheinlich.

Auch wurde die specielle Technik dieser Operationen experimentell von v. Mikulicz, Friedrich, Seydel, Tiegel u. A. besonders ausgearbeitet und dennoch glaube ich sagen zu dürfen, dass sich die Eingriffe an den Thoraxeingeweiden nicht wesentlich vermehrt haben.

Hieran sind, meiner Ansicht nach, zwei Ursachen schuld.

Erstens erweckt das von Brauer in so ausgezeichneter Weise befürwortete Ueberdruckverfahren, in Folge der principiellen ungünstigen Urtheile einiger Autoren, bei vielen Chirurgen noch theoretische Bedenken.

So sagt zum Beispiel Tiegel in seiner sehr lesenswerthen Arbeit (S. 816): „Bei den einzelnen Versuchen Mayer's fehlt leider die Angabe des Verfahrens, so dass wir vorläufig in Bezug auf diesen Punkt nur auf Vermuthungen angewiesen sind. Hoffentlich giebt uns Mayer noch nachträglich Aufschluss über diese Frage, die für die Beurtheilung von Ueberdruck- und Unterdruckverfahren von grosser Wichtigkeit ist. Für mich wäre dieser Nachtrag um so interessanter, als er vielleicht meine Bedenken gegen das Ueberdruckverfahren rechtfertigen würde, gegen welche gerade Mayer in seiner Arbeit ohne rechte Begründung ziemlich heftig polemisirt hat."

Ich bin auf diese Zeilen Tiegel's erst kürzlich aufmerksam geworden und möchte seine Anfrage sofort beantworten, um jedes Malentendu zu vermeiden.

Ich habe absichtlich bei meinen ziemlich zahlreichen Versuchen auf die Angabe, ob mit Ueberdruck oder Unterdruck operirt wurde, verzichtet erstens, weil es der Zweck meiner Arbeit nicht war technische Fragen zu lösen, wie ich es ausdrücklich auf S. 60 meiner Arbeit bemerkte, zweitens weil zufällig sämmtliche in der Unterdruckkammer operirte Hunde starben, also gerade entgegen den Vermuthungen Tiegel's. Da ich aber recht gut wusste, dass nicht die Methode, sondern äussere Umstände daran Schuld trugen, wollte ich nicht davon reden.

Die zweite Ursache der geringen Verbreitung des neuen Verfahrens ist darin zu erblicken, dass es bisher keinen Apparat gab, welcher die Anwen-

dung der Sauerbruch'schen Grundsätze in genügend einfacher Weise gestattete.

Die pneumatische Operationskammer konnte wegen ihrer Kostpieligkeit nur von wenigen Kliniken angeschafft werden, woselbst sie ja sehr schöne Resultate gestattete.

Dem Brauer'schen Apparat wurde die Isolirung des Kopfes des Patienten in einem Glaskasten zum Vorwurf gemacht.

Der Vidal'sche Apparat erschien mehr als ein, im Nothfall brauchbares Dispositiv als ein stets zum Gebrauch fertiger Apparat.

Da die praktische Gleichwerthigkeit beider Methoden nach meinen sowie nach Seydel's und Robinsohn's Untersuchungen und auch nach den soeben mitgetheilten und nach den klinischen Erfahrungen von Tuffier, Kuttner und Vidal wohl jetzt anerkannt sein wird, galt es nunmehr einen einfachen, sicheren, wenig umfangreichen und leicht transportablen Apparat zu construiren.

Diesen Anforderungen genügt, wie ich glaube, der von meinem Collegen, Herrn Dr. R. Danis und mir angegebene Apparat. (Vergl. Abbildung I.) Er zerfällt hauptsächlich in zwei Theile; der erste Theil dient zur Sauerstoffchloroformnarkose, der zweite ist der eigentliche Ueberdruckapparat.

Zur Narkose benutzen wir eine Sauerstoffbombe, welche mit einem dem Ricard'schen Chloroformapparat ähnlichen, aber ohne Ventil construirten Chloroformgefäss (Abbildung II, Fig. 3) verbunden ist.

Der mit Chloroform mehr oder weniger, je nach der Disposition der Hähne r und r', gesättigte Sauerstoffstrom wird von dem Patienten durch eine intrabuccale besondere Maske eingeathmet. Letztere besteht aus zwei Metallplatten, zwischen welchen die Lippen des Patienten eingeklemmt werden. (Abbildung II, Fig. 2.)

Die ausgeathmete Luft wird nun zu dem Ueberdruckkasten geleitet (Abbildung II, Fig. 4b); sie verlässt denselben bei c durch ein Metallrohr, welches in dem, bis a mit Wasser gefüllten Messungsgefäss über dem Wasserniveau nach aussen mündet; dieses Rohr ist durch eine Metallglocke, d, bedeckt, welche mehr oder weniger tief in das Wasser eingetaucht wird. Der Luftstrom kann also nur unter einem der durch die Glocke bedingten Wassersäule entsprechenden Druck dem System entweichen. Ein seitlich am Kasten angebrachtes Manometer, e, gestattet jeden Augenblick den Luftdruck zu controliren.

Wegen der Kürze der Zeit möchte ich hier nicht auf genaue technische Details eingehen. Der Apparat ist ja nur eine Verbesserung des von mir schon 1905 beim Thierexperiment angewandten Wasserventilapparats, und seine Anwendung ist wohl ohne Weiteres aus den Abbildungen leicht ersichtlich.

Betreffs seiner Brauchbarkeit möchte ich nur kurz angeben, dass er bisher in einem Fall bei einem operativen Eingriff sich vorzüglich bewährt hat. Es handelt sich um einen 21jährigen jungen Mann, der sich eine Revolverkugel dicht ausserhalb der Herzspitze in die Brust geschossen hatte. Es entstanden Erscheinungen von Hämothorax, die in bedrohendster Weise zunahmen und 18 Stunden nach dem Unfall den fast pulslosen, stark dyspnoischen Patienten zur Operation führten. Unter Anwendung unseres Apparates, der telephonisch in die Wohnung des Verwundeten verlangt worden war, eröffnete mein Chef, Herr Prof.

Depage, die linke Thoraxseite breit, fand mit grösster Leichtigkeit nach Entfernung einer grossen Menge Blutes die blutende Stelle des Lungenparenchyms, übernähte sie und konnte die Brustwand sofort schliessen. Es erfolgte eine primäre Heilung und der ganze Verlauf gestaltete sich ebenso einfach als hätte es sich um eine Darmnaht nach penetrirendem Bauchschuss gehandelt.

Wenn es mir noch gestattet ist, unseren Apparat mit den bisher bestehenden zu vergleichen, so darf ich ihm wohl folgende Vorzüge zusprechen:

A) Gegenüber dem wohlbekannten Brauer'schen Ueberdruckapparat:

1. Er isolirt den Kopf des Patienten nicht in einem immerhin recht umständlichen Glaskasten, sondern gestattet dem Chirurg die Ueberwachung der Narkose wie bei jeder Operation. Wenn die bei Sauerstoffchloroformnarkose wohl kaum vorkommenden Brecherscheinungen gegen die intrabuccale Maske trotz des für diese Eventualität daran befindlichen Gummiballons Bedenken machen würde, könnte man sie ja, ohne wesentliche Veränderung durch eine Tracheotomie oder eine Intubation nach Kuhn ersetzen. Ich selbst halte diese Maassnahme nicht für empfehlenswerth wegen ihrer Complication.

2. Unser Apparat ist bedeutend billiger.

3. Er ist ohne Ventil construirt, viel einfacher, weniger zerbrechlich und leichter transportabel.

Dasselbe gilt von dem Brat'schen Apparat.

B) Gegenüber dem Vidal'schen Apparat besitzt er folgende Vortheile:

1. Die Anwendung der Sauerstoffchloroformnarkose mit ihren bekannten Vorzügen. Dass deren günstige Wirkung bei Herz- und Lungenoperationen die grösste Bedeutung hat, ist wohl einleuchtend.

2. Da keinerlei freie Glasgefässe zur Anwendung kommen, ist unser Apparat viel weniger zerbrechlich und daher leichter zu transportiren.

3. Die Anwendung eines constanten Gasstromes an Stelle eines Blasebalgs, wie ihn Vidal empfiehlt, halte ich von grossem Vortheil.

4. Unser Apparat ist stets zum Gebrauch fertig, während die Vidal'sche Anordnung mehr einem im Nothfall herzustellenden Dispositiv entspricht.

C) Der Sauerbruch'schen Operationskammer gegenüber bietet unser Apparat betreffs Einfachheit und Preisunterschied solche Vortheile, dass es wohl unnöthig ist, näher darauf hinzuweisen.

Betreffs der Indicationsstellung glaube ich die Anwendung unseres Apparates in folgenden Fällen empfehlen zu dürfen:

1. Für die Unfallchirurgie in allen Fällen von penetrirenden Brustkorbverletzungen, die einer Operation bedürfen.

2. Bei Thoraxwandresektionen wegen primärer oder secundärer Tumoren. (Tuberculose, Sarkom, Krebs, insbesondere metastatische Mammacarcinome, wie unlängst Sauerbruch zwei operirte.)

3. Bei Lungentumoren.

4. Bei ausgedehntem Pyothorax, nach Delorme oder Schede operirt.

5. Für die Lungengymnastik nach Empyemoperationen wird der Apparat von grossem Nutzen sein.

Der Apparat ist von der Firma Clasen (Brüssel, 38 rue de l'hôpital) construirt.

Literatur.

1) Brauer, Die praktische Durchführung des Ueberdruckverfahrens. Deutsche med. Wochenschr., 1905, No. 38.
2) Depage, Note sur un nouvel appareil de Mm. Mayer et Danis destiné à éviter les inconvénients du pneumothorax dans les interventions intrathoraciques. Présentation d'un malade opéré avec succès à l'aide de cet appareil pour une plaie du poumon par arme à feu. Acad. méd. Belgique. 25. Januar 1908.
3) Kuhn, Ueberdruck mit weicher Maske bei Lungenoperationen. 79. Versamml. deutscher Naturf. u. Aerzte, 1907.
4) Mayer, Les bases physiologiques de la chirurgie pleuropulmonaire. Thèse de doctorat spécial, Brüssel 1906.
5) Robinsohn, Experimental surgery of the lungs. Annals of surgery, Februar 1908.
6) Sauerbruch, Zur Pathologie des offenen Peumothorax und die Grundlagen meines Verfahrens zu seiner Ausschaltung. Mittheil. a. d. Grenzgeb. d. Med. u. Chir., 1904.
7) Seidel, Die Physiologie des Ueberdruckverfahrens. Deutscher Chirurgencongress 1907.
8) Tiegel, Experimentelle Studien über Lungen- und Pleurachirurgie. Mittheil. a. d. Grenzgeb., 1907.
9) Vidal, Un nouvel appareil pour les interventions intrathoraciques. Franz. Chirurgenkongress 1907.

60) Herr Sauerbruch (Marburg a./L.): „Beitrag zur Lungenchirurgie".

M. H.! Zunächst möchte auch ich im Anschluss an den Vortrag des Herrn Professor Küttner einige practische Beiträge zur Thorax-Chirurgie bringen. Herr Küttner hat soeben die Vortheile betont, die uns die Operation unter Druckdifferenz speciell für die Brustfellplastik giebt. Ich kann aus eigener Erfahrung das bestätigen. Vier unter Druckdifferenz in der Kammer operirte Fälle von ausgedehnter Brustwandresection mit primärer Plastik von Weichtheillappen auf die freigelegte Lunge sind tadellos per primam geheilt ohne jede Störung im weiteren Verlauf.

Dem, was Herr Küttner über die Häufigkeit der Carcinome an der Lunge gesagt hat, kann ich auch nur beistimmen. Ich glaube ebenfalls, dass die Tumoren der Lunge, speciell die Carcinome häufiger sind, als man bisher angenommen hat. Im vorigen Herbst hatte ich Gelegenheit, in Vertretung von Herrn Geheimrath Friedrich, einen solchen Fall zu operiren. Ganz besonders interessant ist die Vorgeschichte desselben. Es handelte sich um eine 36 jährige Frau, die lange Zeit, seit Jahren, in ärztlicher Behandlung, sogar in specialärztlicher und Anstaltsbehandlung gewesen war, und bei der die Hauptbeschwerden darin bestanden, dass sie andauernd im 4., 5. Intercostalraum sehr heftige Neuralgien hatte. Es wurden die üblichen Nervenmittel angewandt. Sie kehrte ohne erfolgreiche Behandlung schliesslich in ihre Heimath zurück, und nun stellte der practische Arzt auf Grund einer nochmals vorgenommenen Untersuchung vermuthungsweise die Diagnose eines Lungentumors. Der Fall wurde dann in die chirurgische Klinik geschickt. Hier wurde diese Vermuthungs-Diagnose dann dadurch bestätigt, dass es gelang, Carcinomnester in dem Auswurf nachzuweisen. Ich habe die Frau, da Metastasen nicht nachzuweisen waren, in der Kammer operirt. Es stellte sich

heraus, dass die Ursache dieser schweren Neuralgien der Druck des Tumors auf die Intercostalnerven im 4. und 5. Intercostalraum war. Der Tumor zeigte keinerlei Verwachsungen mit der Pleurahöhle. Ich habe also innerhalb der freien Pleura operiren müssen. Der Tumor liess sich frei präpariren bis auf den Theil, wo er an dem Perikard und dem Zwerchfell adhärent war. Eine Radicaloperation gelang also nicht. Dagegen habe ich den Tumor in grosser Ausdehnung entfernen können und habe den Stumpf eingenäht und darüber bis auf eine kleine Stelle, die zur Drainage diente, die Weichtheile geschlossen. Der Verlauf war glatt, die Frau konnte nach 6 Wochen entlassen werden. Ich habe mich weiter bei dem Arzt erkundigt und erfahren, dass es der Frau gut geht, dass sie nicht wieder Intercostal-Neuralgien gehabt hat, sich auch sonst leidlich wohl befindet.

Besonders hervorheben möchte ich noch eine Verwendung des Druckdifferenzverfahrens (speciell des Unterdruckverfahrens), die von Professor Küttner und auch von den anderen Herren nicht berührt worden ist: die Verwendung bei Spannungs-Pneumothorax und Mediastinalemphysem. Auch da bin ich in der Lage, zwei selbst operirte Fälle mitzutheilen. Es handelte sich in beiden Fällen um schwere Contusionen des Thorax mit Zerreissung der Lunge durch die eingedrungenen Rippenfragmente. Es war in beiden Fällen zu einer bedrohlichen Blutung nicht gekommen, dagegen zu einem ganz hochgradigen Spannungsthorax und einem Mediastinalemphysem. Das letztere wurde nicht diagnosticirt, sondern nur vermuthet. Dagegen liess sich der Spannungs-Pneumothorax klinisch nachweisen. Hinzuzufügen ist, dass in beiden Fällen ein ganz ausgedehntes Hautemphysem bestand, wie ich es bisher nicht gesehen habe; hinauf bis unter die Augenlider, herunter bis zu den Knöcheln, im wahren Sinne des Wortes ein universelles Hautemphysem.

Bei der Operation bot sich ein sehr eigenthümliches Bild. In dem Moment, wo in der Kammer der Druck nachliess und der Hautschnitt gemacht wurde, trat unter zischendem Geräusch aus diesem Hautschnitt die in das subcutane Gewebe eingedrungene Luft heraus und in ganz kurzer Zeit, ich glaube in einigen Minuten, war das totale Hautemphysem beseitigt. Als ich dann durch Intercostalschnitt die Pleurahöhle eröffnete, war ich überrascht: die Lunge war vollständig collabirt, es bestand zwar ein Pneumothorax, aber die Lunge sass nicht, wie das gewöhnlich bei ihrem Collaps der Fall ist, hinten an der Wirbelsäule, sondern sie ruhte gewissermaassen wie auf einem Ballon auf dem aufgeblähten Mediastinum. Das Mediastinum war nämlich vollständig durch die Luft gebläht. Die Venen, speciell die Vena cava inferior waren über daumendick, also stark gestaut, die Herzthätigkeit gering, kaum zu fühlen. In dem Moment, wo das Mediastinum mit dem Unterdruck in Berührung kam, das heisst die im Mediastinum angesammelte Luft nach dem geringeren Druck zu entweichen konnte, collabirte das Mediastinum, während sich in demselben Maasse die Lunge blähte. Genau so, wie das Hautemphysem in kurzer Zeit verschwand, verschwand auch das Mediastinalemphysem. Es war interessant zu sehen, wie der Patient sich in dem Moment erholte, wo das Mediastinum zusammenfiel.

Die Patienten sind später gestorben; aber durch den Operationsbefund

ist ganz einwandsfrei bewiesen, dass die Eröffnung des Thorax in der Kammer ein ganz vorzügliches Mittel ist, die Ansammlung der Luft und der Haut, Spannungspneumothorax und das Mediastinalemphysem unter Druck schnell zu beseitigen.

Bezüglich der Oesophagusresection kann ich auch über eigene Erfahrungen aus 9 Fällen berichten. Ich habe auch bisher keinen Patienten durchbekommen. Die technischen Schwierigkeiten sind gross. Trotzdem glaube ich, dass es doch einmal gelingen wird, und bin überzeugt, dass die zweizeitige Operationsmethode, die hier von verschiedenen Seiten ja schon vorgeschlagen wurde, die meisten Aussichten auf Erfolg hat. Dagegen ist das ideale Verfahren immer die primäre Resection des Oesophagus, und speciell für den cardialen Theil desselben, glaube ich, sind wir von der Lösung des Problems doch nicht mehr so sehr entfernt, wenn es uns gelingt, frühe Fälle zur Operation zu bekommen. Das können wir aber nur dann erzielen, wenn wir uns entschliessen, häufiger, als es bis jetzt geschehen ist, die wirklich gefahrlose Probe-Thorakotomie zu machen. Selbst mit dem Oesophagoskop können wir nicht sicher den Sitz und die Ausdehnung, wie es für die Operation wünschenswerth ist, feststellen. Das können wir eben nur, wenn wir uns per autopsiam von den ganzen anatomischen Verhältnissen überzeugen. Ich glaube, dass, wenn wir uns in zweifelhaften Fällen durch die Probe-Thorakotomie häufiger Einsicht verschaffen, es uns endlich gelingen wird, die cardialen Carcinome in Angriff zu nehmen, und zwar mit Erfolg.

Herr Kuhn (Kassel): M. H.! Die interessanten Ausführungen von Herrn Schmieden haben mich sehr gefreut, insofern, als sie eine Perspective dafür eröffnen, dass die perorale Intubation nicht nur für Tumoren des Kopfes, des Rachens und des Halses brauchbar ist, sondern auch für die Thorax-Chirurgie. Ich habe schon seiner Zeit für diesen Zweck, um den Ueberdruck mittelst peroraler Intubation herzustellen, Apparate angegeben. Sie trugen, wie es zu erwarten ist, gleich den Dräger-Brauer'schen Apparaten, Ventile. Ich glaube aber, dass man auch ohne Ventile auskommen kann. Ich weiss, dass die perorale Intubation einen Ueberdruck in der Lunge erlaubt, wenn man mittelst eines dünnen Röhrchens in das Innere der Intubationsröhre comprimirte Luft oder Sauerstoff zuführt. Wenn wir uns dieses (demonstrirend) als Intubationsrohr denken, so glaube ich, genügt es, ein dünnes Rohr in das Innere der Intubationsröhre zu führen unter einem gewissen Druck, um eine Compression von Luft in der Luftröhre herzustellen, die genügt, eine Druckerhöhung zu erzeugen, die zur Erzeugung des Lungen-Ueberdrucks nothwendig ist. Für Fälle, wo die Lunge es nicht erlaubt, die Intubation auszuführen, habe ich auf dem Dresdener Congress eine weiche Maske angegeben, die ebenfalls mit Hülfe eines Druckluftgebläses oder einer Bombe von comprimirter Luft oder einer Sauerstoffbombe zu speisen ist. Die Abführung erfolgt ebenfalls ohne Ventil nur durch Lücken in der Maske. Die Regulirung des Druckes durch Aenderung der Zufuhr.

Herr Henle (Dortmund): M. H.! Ich besitze weder Ueberdruck- noch Unterdruck-Camera. Mein Secundärarzt, Dr. Tiegel, wollte für gewisse Nothfälle eine einfache Maske construiren, mit der man unter Ueberdruck operiren

könnte. Zufällig haben wir mehrfach hintereinander Gelegenheit gehabt, die so entstandene Maske auszuprobiren, zu verbessern, und ich glaube nun, dass etwas daraus geworden ist, was überhaupt vollständig für alle Fälle genügen kann, womit wir in der Lage sind, die kostspieligen Apparate von Sauerbruch oder Brauer zu entbehren.

Ich zeige Ihnen hier einen solchen Apparat. Sie sehen eine Metallmaske, die zum Abschluss mit einer Gummipelotte umgeben ist. Sie wird fest auf das Gesicht gedrückt und kann hier durch einen Riemen, der um den Kopf herumgelegt wird, festgehalten werden. Ganz dicht schliesst natürlich diese Pelotte so wenig, wie die Manschette bei der Kammer. Das ist aber auch nicht nothwendig. Man führt zur Ausgleichung des Verlustes einfach etwas mehr Druckluft zu. Sie hat sich auch bei bärtigen Männern bewährt. Die Maske steht durch ein weites Rohr mit einem Gummibeutel nach Art des bei der Wanscher'schen Narkosenmaske verwandten in Verbindung. Hier durch diesen Schlauch wird Druckluft eingeführt. In den Beutel wird etwas Aether eingegossen und wenn dieser verbraucht ist, kann durch einen Hahn vermittelst einer Spritze neuer Aether zugeführt werden. An der Maske selber befindet sich ein Rohrstutzen, der mit dem auch bei anderen Ueber- und Unterdruckapparaten gebräuchlichen Wasserstandsventil in Verbindung gebracht wird, durch das sich eine vollkommene Druckregulirung erreichen lässt. Als Druckluft benutzen wir entweder Sauerstoff aus einer Bombe oder wir erzeugen sie mittelst eines im Nebenzimmer aufgestellten Wasserstrahlgebläses. Sie sehen hier einen Doppelhahn. Dieser hat den Zweck, bei fortbestehendem Druck eine zweite Bombe anschliessen zu können, wenn die eine zur Neige geht, oder auch die vom Wasserstrahlgebläse herführende Druckluftleitung.

Wie gesagt, ich habe die Maske bei verschiedenen Gelegenheiten zu erproben Veranlassung gehabt. Ich möchte nur auf einen Fall noch etwas eingehen. Es handelte sich da um eine Art von Cardiolyse. Der Fall lag aber derartig, dass die Resection der Rippen absolut keinen Einfluss auf die Herzbewegungen ausübte. Es bestand, wie auch Herr College Volhard, dem ich den Fall verdanke, diagnosticirt hatte, eine hochgradige Schrumpfung des Pericards. Das Pericardium viscerale war mit dem parietalen fest verwachsen. In diesem Falle war die einzige Möglichkeit, das Herz wieder zur freien Action zu bringen, die, dass man das Pericard löste und ausgedehnt resecirte. Mit der nöthigen Vorsicht kam ich in die richtige Schicht hinein, und von diesem Moment an ging die Lösung zwischen den beiden Blättern ohne irgend welche Schwierigkeit vor sich. Es war dann interessant zu sehen, wie das befreite Herz aus der Höhle hervorquoll. Ich resecirte einen Theil des Herzbeutels, machte noch am Rande des zurückgelassenen Restes einige Incisionen, um zu verhindern, dass sich hier eine Art Schnürfurche bildete. Leider habe ich einen Fehler gemacht; ich bin zu weit nach oben, nach dem Vorhof zu, vorgegangen und infolgedessen an die dünneren Theile der Herzwand herangekommen. Gerade hier kam es zu einem oberflächlichen Einriss der Musculatur. Ich hielt den Umstand nicht weiter für bedenklich; wissen wir ja doch, dass Herznähte ohne Weiteres auszuführen sind. Ich legte eine Naht durch; die Naht riss aus. In demselben Moment quollen gewaltige Massen von

Blut hervor. Mit sehr grosser Mühe gelang es mir, die Wunde zum Verschluss zu bringen. Der Patient hatte aber immerhin sehr viel Blut verloren und ging 22 Stunden nach der Operation zu Grunde. Ich glaube, dass wir einen derartigen Zwischenfall in Zukunft wohl vermeiden können, wenn wir uns streng an die Ventrikeltheile des Herzens halten.

Ein Grund für das Ausreissen der Naht war übrigens noch darin gegeben — das zeigte die Section —, dass eine sehr hochgradige braune Atrophie der Musculatur bestand, und diese war wohl wieder bedingt dadurch, dass der Patient seit über 10 Jahren erkrankt war, dass also in dieser Zeit das Herz hochgradig gelitten hatte.

Wenn wir derartige Fälle früher zur Operation bekommen, so glaube ich in der That, wir werden grossen Nutzen stiften können und ein Gebiet weiter erobern, das bis jetzt ja schon wiederholt betreten worden ist. (Freiherr v. Eiselsberg: Wenn nun der Patient erbricht?) Dann muss man die Maske einige Zeit abnehmen und während der Zeit die Thoraxwunde mit feuchten Tüchern bedecken. Es ist mir bis jetzt übrigens nicht passirt, dass der Patient erbrochen hat.

Herr Kausch (Schöneberg): M. H.! Nachdem ich den ersten Fall von Resection der 1. Rippe wegen Lungenspitzentuberculose einen Monat nach der Operation publicirt hatte, wollte ich eigentlich einige Zeit warten und vielleicht auf dem nächsten Congress weitere Mittheilungen machen. Die Mittheilungen des Herrn Seidel veranlassen mich aber doch zu einigen Worten.

Zunächst einmal zu obigem Falle: es geht ihm ausgezeichnet, er ist jetzt als vollständig geheilt zu betrachten. An der Lunge ist nichts mehr nachzuweisen, es besteht kein Auswurf mehr. Pat. nimmt von Woche zu Woche an Gewicht zu. Auch der Arm macht schon lange keine Beschwerden mehr, die ziehenden Schmerzen haben ungefähr sechs Wochen nach der Operation aufgehört.

Ich hebe an diesem Falle als besonders wichtig Folgendes hervor: Erstens handelt es sich um eine ältere Frau, sie ist 48 Jahre alt. Zweitens, die Tuberculose entwickelte sich ganz rapid, unter unseren Augen gewissermassen. Drittens, die Frau befindet sich unter recht schlechten socialen Verhältnissen: bald nach der Entlassung aus dem Krankenhause musste sie in ihre häuslichen Verhältnisse wieder zurück, ihre Thätigkeit als Wäscherin wieder aufnehmen, obwohl der Lungenprocess noch nicht geheilt war.

Dann habe ich noch einen zweiten Fall operirt, der allerdings wesentlich ungünstiger lag; eine Frau in demselben Alter, Tuberculose beider Lungenspitzen; vor einiger Zeit war ihr der eine Unterschenkel wegen Tuberculose abgenommen worden. Sie kam zu mir wegen Tuberculose des Fussgelenkes. Ich entschloss mich, weil der Fall so verzweifelt lag, nach langem Zaudern zur Operation. Die ersten Rippenknorpel waren beiderseits vollständig verknöchert, wie das Röntgenbild ergab. Auch hier wurde die Operation gut ertragen. Ueber das Resultat kann ich noch nichts sagen, es geht der Patientin jedenfalls nicht schlechter, ich kann aber auch nicht behaupten, dass es ihr besser geht.

Was die Technik anlangt, so habe ich den Schrägschnitt beibehalten.

In dem ersten Falle habe ich ein grösseres Knochenstück, etwa 2 cm entfernt, in dem zweiten nur ganz schmale Stücke. Ich will mir noch kein Urtheil darüber erlauben, was das richtigere ist. Vielleicht muss sich doch die erste Rippe den Lungenverhältnissen anpassen, deshalb habe ich absichtlich in dem ersten Fall mehr entfernt.

Der Eingriff wird von allen Patienten als leicht empfunden. Ich lasse die Patienten, — die zweite konnte es natürlich nicht — am zweiten Tage aufstehen, obwohl ich sonst kein Anhänger des frühen Aufstehens bin.

Ob die Freund'sche Operation die an sie geknüpften Hoffnungen erfüllt, kann natürlich nur weitere, lange und umfangreiche Erfahrung zeigen. Ich glaube auf Grund meiner Erfahrungen zur Operation in geeigneten Fällen mit gutem Gewissen rathen zu können.

Herr Wendel (Magdeburg-Sudenburg): M. H.! Ich habe im vorigen Jahre hier über Erfahrungen berichtet, die ich mit dem Druckdifferenzverfahren bei Oesophaguscarcinomen gemacht habe. Ich bin im letzten Jahre wiederholt dazu gekommen, auch bei Lungenoperationen das Druckdifferenzverfahren zu benutzen. Ich will auf Einzelheiten hier nicht eingehen, da die Sache genügend ventilirt ist. Ich möchte nur noch auf einen Punkt aufmerksam machen, bei welchem in der Lungenchirurgie das Ueberdruck- oder Unterdruckverfahren mir eventuell von Vortheil zu sein scheint. Wir haben hier gehört, dass man bei Erkrankungen der Lunge einen günstigen Einfluss dadurch zu gewinnen sucht, dass man die Lunge entweder durch Thorakoplastik oder durch künstlichen Pneumothorax still stellt. Leider ist man aber jetzt noch häufig gezwungen, auch eine ganz gesunde Lunge, die nur durch Schrumpfungsprocesse der Pleuren verkleinert ist, dauernd durch Thorakoplastik still zu stellen. Ich glaube nun, dass vielleicht bei Anwendung des Ueberdruckverfahrens conservativer in Zukunft wird vorgegangen werden können, und ich kann ein Beispiel dafür anführen. Ich habe, seidem ich den Ueberdruckapparat besitze, ihn regelmässig für die Nachbehandlung von Empyemkranken benutzt und einen günstigen Einfluss auf die Entfaltung der Lunge beobachtet. Vor kurzem habe ich nun einen Fall in Behandlung bekommen, bei welchem ein Pyo-Pneumothorax, der nach Lungenabscess entstanden war, seit Jahren bestand. Der Patient ist mir zur Thorakoplastik übergeben worden. Ich habe die Thorakoplastik nicht ausgeführt, sondern den Thorax nur soweit eröffnet, dass ich die Hand einführen konnte, habe die Lunge decorticirt nach dem bekannten Verfahren von Delorme, habe die Lungenfistel, welche bestand, sehr leicht aufgefunden, da die ausblasende Luft eben hier Bläschen erzeugte, habe die Fistel durch Naht geschlossen und war dann überrascht, als ich vor Schluss des Thorax einen hohen Ueberdruck anwandte, wie ausserordentlich leicht es gelang, die Lunge wieder auszudehnen. Wir haben hier ja gehört, dass Herr Professor Brauer einen Pneumothorax bei Phthisikern gemacht hat, der viele Monate bestanden hat, und dass sich danach anstandslos die Lunge wieder ausgedehnt hat. Ich glaube, dass auch in Fällen, die schon lange bestehen, viel weniger innere Schrumpfung in dem elastischen Gewebe der Lunge, als vielmehr die äussere Fixation es ist, welche die Lunge an der Entfaltung hindert, und dass es gelingen kann, nachdem man die Lunge hinreichend mo-

bilisirt hat, den ausserordentlich verstümmelnden Eingriff der ausgedehnten Thorakoplastik zu vermeiden und die Lunge zu erhalten. In meinem Falle ist eine ganz ausserordentlich schnelle Heilung erfolgt. Ich habe natürlich die Granulationen ausgekratzt, die Blutung, die zuerst verhältnissmässig gross war, stand eigentlich momentan, sobald die Lunge durch den Ueberdruck ausgedehnt war, und es sind jetzt nur noch auf der Hintorseite, wo natürlich nur eine unvollkommene Lösung möglich war, Schwarten nachzuweisen. Im übrigen ist die Lunge erhalten, und der Patient ist nach vierwöchiger Behandlung geheilt aus dem Krankenhause entlassen.

Vorsitzender: Herr Brat, der verhindert ist, seinen Vortrag zu halten, lässt mittheilen, dass sein Apparat im Bibliothekszimmer aufgestellt ist.

Herr Wullstein (Halle a./S.): „Ueber Implantationen." M. H.! Von Herrn Küttner und auch von Herrn Sauerbruch haben wir gehört, dass sie Thorakoplastiken vorgenommen haben dadurch, dass sie Haut mit der Wundfläche auf das viscerale Blatt der Pleura resp. auf die Lunge gelegt haben. Herr Küttner hat auch erwähnt, dass der Lappen im Wesentlichen die Bewegungen der Lunge mitmacht. Ebenso haben wir jetzt von Herrn Henle gehört, dass bei Decortication des Herzens auch ein entsprechend mit der Wundfläche auf das viscerale Blatt des Pericards aufgelegter Hautlappen die Bewegungen des Herzens mitmachen kann. Aber immerhin, wir können uns wohl denken, dass durch ein derartiges Aufwachsen von Hautlappen auf die Lunge und das Herz doch Bewegungsbeschränkungen dieser Organe entstehen und Zerrungen und sonstige Complicationen die Folge sein können.

Infolgedessen müsste es das Ideal sein, dass dieses Cavum der Pleurahöhle resp. des Herzbeutels wieder völlig hergestellt würde, dass diesen Organen die Bewegungsfähigkeit völlig zurückgegeben würde. In diesem Sinne habe ich in den letzten zwei Jahren eine grosse Zahl von Experimenten gemacht und ich hatte die Ergebnisse derselben Ihnen als Vortrag (No. 15 der Tagesordnung) „Ueber Implantationen" angekündigt. Wegen Mangels an Zeit kann ich denselben nicht in extenso halten. Ich unterlasse es infolgedessen, die Tafeln, die ich mitgebracht habe und die Ihnen die Histogenese demonstriren sollten, vorzuführen und will nur ganz kurz das Resumé aus diesen Experimenten ziehen, indem ich mir vorbehalte, die experimentellen Resultate und besonders die speciellen histologischen Verhältnisse mit Herrn Dr. Kathe zusammen, welcher die histologischen Untersuchungen ausgeführt hat, im Archiv für klinische Chirurgie ausführlich zu publiciren.

Sollte den Organen ihre Beweglichkeit also gesichert sein, so musste vor Allem das verlorengegangene parietale Blatt der Pleura, des Pericard und des Peritoneums etc. einen plastischen Ersatz durch Einfügung eines Lappens finden, der, an einer Seite mit einer Epithel- resp. Endothelschicht versehen, so eingenäht werden müsste, dass die Wundfläche nach aussen, die Epithel- resp. Endothelschicht dagegen nach dem Cavum der Pleurahöhle, des Herzbeutels, der Peritonealhöhle etc. gelegen wäre.

Ich habe in dieser Weise einen Ersatz der Dura, des parietalen Blattes des Peritoneums und der Tunica vaginalis propria und der Gelenkkapsel vorgenommen und es lässt sich wohl ohne Weiteres annehmen, dass auch das

parietale Blatt der Pleura und des Pericard in gleicher Weise zu ersetzen gewesen wäre. Doch da ich zu meinen Experimenten ausschliesslich Hunde benutzte, und sich beim Hund der Herzbeutel nicht eröffnen lässt, ohne dass ein doppelseitiger Pneumothorax entsteht, so musste ich, da mir eine Sauerbruch'sche Kammer nicht zur Verfügung steht, schon aus diesem Grunde von einem Ersatz des Pericard Abstand nehmen.

Da ich als Ersatz der genannten Theile ausschliesslich die Haut des Hundes verwandte, so fragte es sich nun, was wurde aus dem Plattenepithel bei der veränderten functionellen Beanspruchung. Vor Allem glaubte ich, dass die Behaarung der Hunde störend sein würde. Ich fragte daher meine dermatologischen Freunde nach einem wirksamen Enthaarungsmittel. Sie konnten mir nichts anderes angeben als die Röntgenstrahlen, welche ich von vornherein verwerfen musste, da sie ja pathologische Veränderungen in der Haut zur Folge haben, und es daher später sehr schwer resp. unmöglich sein musste, die durch die Röntgenstrahlen und durch das Einlegen der Haut in das Gelenk etc. gesetzten Veränderungen von einander zu differenciren.

Ich liess infolgedessen bei meinem ersten im April 1906 vorgenommenen Experiment die Haare vollständig unberücksichtigt, rasirte die betreffende Hautstelle, und bereitete sie genau in derselben Weise zur Operation vor, wie man es auch sonst zu thun pflegt.

Dann excidirte ich bei dem Hunde ein fingernagelgrosses Stück aus der Kniegelenkkapsel, bildete aus der benachbarten Haut einen mit oberer Basis versehenen Lappen und nähte ihn, um seine Basis gedreht und mit der Epithelseite nach dem Inneren des Gelenks gerichtet, in den Kapseldefect ein. Die Hautwunde wurde um den Stiel des Lappens so dicht als möglich vernäht; der Stiel wurde nach 14 Tagen durchschnitten.

Das Thier lief sehr bald nach der Implantation frei herum. Das Gelenk blieb frei von jedem nachweisbaren Erguss und völlig frei beweglich.

In ganz analoger Weise verfuhr ich beim plastischen Ersatz des Peritoneums, der Tunica vaginalis propria und der Dura. Dabei ergab sich nun das überraschende Resultat, dass die Haare überhaupt nicht wieder wuchsen.

Ich will hier an dieser Stelle die Resultate meiner Experimente ganz kurz resümiren:

1. Man kann alle die genannten Gewebstheile ohne Weiteres und ohne Bedenken, dass Infectionen erfolgen, durch Einschlagen von Haut plastisch ersetzen.

2. Gemäss der neuen functionellen Beanspruchung erfährt die Haut eine entsprechende functionelle Anpassung d. h. sie wandelt sich entsprechend ihrer Beanspruchung in Peritoneum, Dura, Gelenkkapsel etc. um und zwar so, dass sie sich nach einer bestimmten Zeit weder makroskopisch noch mikroskopisch von ihrer Umgebung unterscheidet.

3. Dabei ist die histologische Genese verschieden, und zwar einerseits bei dem functionellen Ersatz der Gelenkkapsel, andererseits bei dem functionellen Ersatz der Dura, der Tunica vaginalis propria, des Peritoneum, und voraussichtlich der Pleura und des Pericard.

a) Bei den Gelenken kommt die functionelle synoviale Anpassung zu Stande unter Fibrinablagerung auf die implantirte Haut, Schwund der Epithelschicht, Organisation des aufgelagerten Fibrins und Ueberschieben des Endothels von der Seite her. Reste des Epithels in den Drüsen, Haarbälgen etc. kommen allmählich mehr und mehr zum Schwund.

Diese Zeichnung zeigt Ihnen die Verhältnisse $4^1/_2$ Monate nach der Implantation der Haut in die Gelenkkapsel. Sie zeigt, wie sehr die Haut schon conform der übrigen Synovialis geworden ist, denn die innere Oberfläche hat wie die benachbarte Synovialis einen gleichmässigen Endothelüberzug, und nur die synovialen Zotten (b b), welche auf der ursprünglichen Synovialis vorhanden sind, fehlen dem Endothelbelag des dazwischen gelegenen, implantirten Hautstückes, und in der Tiefe lagern noch geringe Reste des Plattenepithels (a). Von den Haaren, die an der Oberfläche sich auffasern und zerfallen, ist hier nur noch eine einzige Haarwurzel (c) vorhanden, welche noch weiter hindeutet auf die Präexistenz dieses Kapseltheiles. Eine noch in gleicher

Tiefe gelegene, kleinzellige Infiltration (d) beweist, dass die metaplastischen Vorgänge immerhin nach 4 Monaten noch unfertig sind.

b) Bei allen anderen Geweben (Dura, Peritoneum etc.) findet die functionelle Anpassung statt unter Schwund der Epidermisschicht, die schon innerhalb weniger Tage (4 Tage) voraussichtlich durch Autolyse, wenn Sie so wollen, vollständig verloren geht, so dass dann also die feinen oberflächlichen Bindegewebszüge der Cutis frei vorliegen. Leider kann ich Ihnen keine bestimmte Antwort auf die histologisch sehr interessante Frage geben, ob die Endothelisirung der Cutis nun von der Seite her oder durch Metaplasie der feinen oberflächlichen Bindegewebsschichten der Cutis erfolgt. An Metaplasie glauben ja die Histologen nicht mehr recht; gleichwohl sprechen meine histologischen Präparate doch für die letztere, umsomehr, als schon nach 10 Tagen die ganze Fläche des implantirten Lappens endothelisirt war, was durch Ueberwucherung von der Seite her wohl kaum möglich gewesen wäre.

4. Kam beim Ersatz des Peritoneums durch Haut das Netz mit der

Bauchwand so zur Verwachsung, dass es das implantirte Hautstück brückenförmig überspannte und damit so von der freien Bauchhöhle abschloss, dass die Haut nicht mehr der veränderten functionellen Beanspruchung ausgesetzt war, so blieb, von dem Netz überbrückt, die Haut als solche bestehen; die Haare wuchsen weiter, das Plattenepithel siegte über das Endothel und überwucherte vom Rande her die Endothelschicht des Netzes; das verhornte Plattenepithel stiess sich ab, und bildete ebenso wie die weitergewachsenen und ausgefallenen Haare den Inhalt des allseitig vom Plattenepithel ausgekleideten Hohlraumes — kurz, es kam zur Bildung einer echten, artificiell erzeugten Dermoidcyste. Gerade dieses negative Resultat ergänzt weiterhin unsere positiven Resultate.

Somit gilt auch für den plastischen Ersatz der Gelenkkapsel, der Dura, der Tunica vaginalis propria, des Peritoneums und voraussichtlich auch der Pleura und des Pericards durch Haut der Satz: „Wo für die Haut eine specifische functionelle Beanspruchung besteht, kommt es zu einer entsprechenden specifischen functionellen Anpassung der Haut; wo dagegen diese functionelle Beanspruchung fehlt, bleibt auch die functionelle Anpassung aus.“

Herr Brauer (Marburg a. L.) (Schlusswort): Ich möchte nur ganz wenige Worte zu dem Apparat sagen.

Wenn man die grundlegenden Sauerbruch'schen Ideen praktisch verwerthen und seine Kammer irgendwie modificiren will, muss man unbedingt daran festhalten, dass die Sauerbruch'schen Principien absolut richtig und exact eingehalten werden, denn das ist und bleibt die Grundlage, um das Druckdifferenzverfahren nach Sauerbruch richtig durchzuführen. Falsch sind daher meiner festen Ueberzeugung nach alle Apparate, die mit einer Maske arbeiten, denn beim Erbrechen und beim Aushusten grosser Eitermassen müssen sie zu Störungen und zu Aspirationen führen. Falsch sind alle Apparate, die mit engen Röhren oder gar mit Ventilen arbeiten, denn bei engen Röhren — das habe ich selber, als ich das Ueberdruckverfahren ausarbeitete, als falsch erkannt — athmet man gegen Widerstände, und dann ist die von Sauerbruch postulirte Constanz der Druckdifferenz nicht erhalten.

Ich möchte darauf hinweisen, dass, wenn man an der Kammer etwas ändern will, man sich strikte an das halten muss, was Sauerbruch damals als Grundlage dieser Ideen brachte, und dazu gehört unter anderem die absolute Sicherheit, dass die Druckconstanz bei der In- und Exspiration erhalten wird. Athmen durch enge Röhren schafft Druckschwankungen, die falsch wirken.

61) Herr H. Braun (Göttingen): „Demonstration eines Tumors der Pleura.“

M. H.! Geschwülste der Pleura, besonders solche, welche für eine Operation geeignet sein dürften, sind, abgesehen von Lipomen, die zum Theil nach innen, zum Theil nach aussen wachsen und von Czerny, Gussenbauer u. A. exstirpirt wurden, sehr seltene Erscheinungen. Die sonst noch von der Pleura ausgehenden Geschwülste wie die Endotheliome und Sarkome werden selten einen operativen Eingriff gestatten und stets eine schlechte Prognose bieten.

Dass es aber ausserdem noch gutartige Geschwülste der Pleura giebt, die auch bei enormer Grösse noch Verhältnisse bieten, welche einen operativen Eingriff als möglich und aussichtsvoll erscheinen lassen, soll dieser Tumor, der leider erst bei der Autopsie in seinem Ausgangspunkt und in seinen Verbindungen genau erkannt wurde, zeigen*).

Einstweilen muss man diesen Tumor als einen sehr seltenen bezeichnen, denn in der Literatur ist nur noch ein einziger analoger Fall von Kahler**) und Eppinger veröffentlicht worden, der diesen äusserst ähnlich ist und an die Seite gestellt werden muss.

Der Tumor, welchen ich Ihnen hier zeige, hatte sich bei einer 42 Jahre alten Frau in der rechten Brustseite entwickelt. Die Kranke, welche am 31. Oktober 1906 der chirurgischen Klinik mit der Diagnose Leberechinococcus zugeschickt war, gab an, dass sie seit etwa $^3/_4$ Jahren an immer zunehmender Athemnoth aber ohne jeglichen Husten litte und Schmerzen in der rechten Brust- und Bauchseite habe.

Die Untersuchung ergab eine geringe Ausdehnung der rechten Hälfte des Thorax, eine Verdrängung der rechten Lunge nach oben bis zur zweiten Rippe und eine von hier nach unten in die Leber übergehende absolute Dämpfung, eine Verdrängung des Herzens nach links und einen Tiefstand der Leber, so dass diese gut handbreit unter dem Rippenbogen vorragte. Die Röntgendurchleuchtung ergab in der Gegend der Dämpfung einen intensiven Schatten. Bei der von Seiten der medicinischen Klinik gestellten Diagnose auf Leberechinococcus wurde am 7. November die Probelaparotomie gemacht. Dabei wurde aber festgestellt, dass keine abdominelle Geschwulst und kein subphrenischer Abscess vorlag, sondern dass ein intrathoracischer Tumor bestehen müsse. Bei der Grösse derselben und der Unsicherheit der Diagnose wurde von jedem weiteren operativen Eingriff, der aussichtslos erschien, abgesehen. Die Kranke kam am 29. November zur Entlassung, stellte sich aber zunächst in unverändertem Zustande nochmals am 18. März 1907 vor und liess sich am 9. April wegen starker Athemnoth, Cyanose und Oedem der Beine wieder in die chirurgische Klinik aufnehmen. Der locale Befund hatte sich seit der Entlassung nicht wesentlich geändert, nur die Hautvenen unterhalb des rechten Schlüsselbeins waren sichtlich erweitert. Eine nochmalige Röntgendurchleuchtung war wegen der bei jeder Lageveränderung eintretenden starken Athemnoth nicht mehr möglich. Unter Zunahme der genannten Erscheinungen trat am 25. April 1907 der Tod ein.

Die Autopsie ergab den grossen Tumor, den Sie hier sehen. Derselbe hatte eine pyramidenförmige Gestalt, eine Höhe von 25 cm, eine Breite von 11

*) Die ausführliche Beschreibung des Tumors, deren genaue histologische Untersuchung in dem Göttinger pathol.-anatom. Institut gemacht wurde, soll in der Dissertation des Herrn Mehrdorf: „Fibrosarcoma myxomatodes pleurae permagnum und im Juliheft des „Archivs für patholog. Anatomie“ veröffentlicht werden.

**) O. Kahler: „Ein Fall von intrathoracischen Tumor“. „Prager medicinische Wochenschrift.“ 1882. S. 241 und S. 253. — Hans Eppinger: „Fibrom der visceralen Pleura von ungewöhnlicher Grösse.“ Ebenda. S. 254 und S. 268.

und eine Tiefe von 19 cm. (Die analogen Zahlen des Falles von Kahler und Eppinger waren 20 : 20 : 12). Die Geschwulst füllte fast die ganze rechte Brusthöhle aus und hatte die Lunge weit nach hinten und oben verschoben, ohne mit ihr ausgedehnt verwachsen zu sein. Sie liess sich umgreifen und zeigte nur einige leichte Adhäsionen, die sie mit der Brustwand und an einigen wenigen, circumscripten Stellen mit dem Unterlappen der Lunge und dem Herzbeutel verbanden. Ueberall sieht man jetzt noch an dem Tumor, dass diese Adhäsionen nur ganz geringe Breite und Länge hatten, in denen kleine Gefässe verliefen.

Die histologische Untersuchung ergab, dass es sich um ein Fibrosarcoma myxomatodes handelte.

Jedenfalls würde ein derartiger von der Pleura ausgehender Tumor exstirpirt werden können und es fragt sich nur, ob derselbe zu diagnosticiren sein würde. Ich glaube, bei genauer daraufhin gerichteter Untersuchung: ja.

Für die Diagnose wichtig würde sein die allmählich zunehmende Dämpfung, das Aufhören des Athmungsgeräusches ihr gegenüber und vermindertes Resistenzgefühl bei der Tastpercussion; das Fehlen von Husten und überhaupt von Erscheinungen einer Lungenerkrankung; das Vorhandensein von Symptomen der Lungencompression, wie allmählich zunehmende Dyspnoe und Cyanose. Ferner wäre von Bedeutung für die Diagnose die Anschwellung ausgedehnter Halsvenen bei der Inspiration, veranlasst durch die dabei aufsteigende Geschwulst, wichtig ferner noch die Verschiebung der eingestochenen Punctionsnadel bei der Athmung, durch welche auch die Abwesenheit von Flüssigkeit und die derbe Consistenz der Geschwulst festgestellt werden könnte und vielleicht auch Geschwulstpartikel zur mikroskopischen Untersuchung herausbefördert werden könnten. Auch wiederholt vorzunehmende Röntgendurchleuchtungen würden von Werth sein.

Bei rechtsseitigem Sitz des Tumors würde ein Oedem der Beine und ein geringer Ascites, Symptome, die bei den beiden bekannten Fällen beobachtet wurden und durch Abknickung der Vena cava inf. verursacht waren, keine Contraindication für die Vornahme einer Operation bilden.

Der Zweck meiner Demonstration war nicht nur, einen seltenen, aussergewöhnlich grossen Pleuratumor zu zeigen, sondern hauptsächlich darauf hinzuweisen, dass in dem Brustkorb auch verhältnissmässig gutartige Tumoren vorkommen, welche wegen ihrer geringen Verbindungen mit der Umgebung einen operativen Eingriff als aussichtsvoll erscheinen lassen. Gewiss gelingt es späterhin auch einmal bei dem Fortschritt in der Technik der Brustoperationen einen solchen Tumor mit Erfolg zu exstirpiren.

62) Herr H. Braun (Göttingen): „Demonstration eines Enterokystoms."

M. H.! Im Anschluss an den soeben demonstrirten Pleuratumor möchte ich mir erlauben, Ihnen einen aussergewöhnlich grossen cystischen Tumor zu zeigen, weil derselbe mit dem Pleuratumor gemeinsam hat, nur durch eine äusserst dünne Verbindung mit seinem Mutterboden in Verbindung zu stehen.

Der Tumor wurde entfernt bei einer 71 Jahre alten Frau, die wegen eines

seit mehreren Tagen bestehenden Darmverschlusses in die Klinik aufgenommen wurde.

Der Leib war so aufgetrieben, schmerzhaft und gespannt, dass kein genauer Palpationsbefund aufgenommen werden konnte.

Bei der sofort von mir am 16. September 1907 in der Medianlinie vorgenommenen Laparotomie fand sich dieser grosse, glatte, cystische Tumor, der mit Leichtigkeit aus der Bauchhöhle hervorgewälzt werden konnte, nicht die geringsten Verwachsungen mit der Umgebung zeigte, sondern nur mit der dem Mesenterialansatz gegenüberliegenden Wand einer Dünndarmschlinge durch ein etwa 1 cm langes, 2 cm breites und 2 mm dickes Ligament in Verbindung stand. Dasselbe wurde mit einem Schnitt durchtrennt und der Tumor konnte aus der Bauchhöhle entfernt werden, an dem Dünndarm entstand dadurch nur ein Defect seines Peritonealüberzugs, der aber der Vorsicht halber mit einer doppelten Reihe feiner Seidensuturen übernäht wurde.

Das Mesenterium dieser Schlinge war geröthet und stark verdickt, der Dünndarm zum Theil durch Gase ausgedehnt, zum Theil eng zusammengezogen, der Tumor hatte entschieden durch seine Grösse und sein Gewicht (er wog etwas über 6 Pfund) den Darmverschluss herbeigeführt.

Die mikroskopische Untersuchung der Cystenwand, die allerdings noch nicht vollständig durchgeführt ist, um die Cyste vor der Demonstration nicht zu sehr zu stören, ergab einen bindegewebigen Sack mit einem deutlichen Cylinderepithel, der eine dünnflüssige gelbliche Masse enthielt.

Die Wunde heilte reactionslos. Die Kranke konnte am 9. October geheilt entlassen werden und ist auch jetzt noch, wie ich mich vor einigen Tagen zu überzeugen Gelegenheit hatte, vollkommen gesund.

Zweifellos handelt es sich bei diesem Tumor um ein Enterokystom, um eine Geschwulstform, die verhältnissmässig selten beobachtet wird. Interessant ist bei demselben, dass er trotz seiner Entwickelung aus Resten des Ductus omphalomesentericus bis zu dem 71. Jahre der Patientin niemals Beschwerden gemacht hatte, dann aber sofort zu einem Darmverschluss führte, und ferner, dass niemals eine Torsion des äusserst dünnen Stiels erfolgt war, und schliesslich die ligamentöse Beschaffenheit des Stieles selbst. Kaum verständlich ist, dass dieser Tumor, der 25 cm in der Länge, 18 cm querüber und 13 cm von vorn nach hinten mass, durch das Blut, welches ihm durch die verhältnissmässig kleinen Gefässe zufloss, ernährt werden konnte. Fast muss man annehmen, dass dieser Tumor nicht auf diesem Wege allein, sondern auch durch Diffusion ernährt wurde.

Jedenfalls erklärt sich aber aus dieser geringen Blutzufuhr der Cyste das ausserordentlich langsame Wachsthum derselben.

Indem ich die Geschwulst herumgebe, mache ich noch darauf aufmerksam, dass neben der Stelle, an der die ligamentäre Verbindung mit dem Darm bestand, ein Stückchen Gaze angenäht ist, das ziemlich genau die Länge, Dicke und Breite des Ligamentes zeigt.

Vorsitzender: Ich theile Ihnen mit, dass heute Abend der Demonstrationsabend unter Leitung des Herrn Joachimsthal stattfindet. Es haben sich dazu bisher gemeldet Herr Borchgrevink aus Christiania, der über

Extensionsbehandlung sprechen beziehungsweise Bilder an die Wand werfe wird, dann Herr Schultze (Duisburg) über die Behandlung des Plattfusse und des Klumpfusses und Herr Krönlein, der farbige Photographien nac Lumière zeigen will.

63) Herr Perthes (Leipzig): „Zur operativen Behandlung de chronischen Lungenabscesse.“*) (Demonstration.)

64) Herr Fritz König (Altona): „Ueber Rippenfracturen un traumatisches Emphysem.“

M. H.! Die Fortschritte der intrathorakalen Chirurgie mit und ohn Druckdifferenzverfahren müssen besonders auch den Verletzungen zu Gut kommen. Unter den letzten 52 subcutanen Rippenbrüchen sah ich 8 mi ernsten Complicationen der Brusteingeweide, 3 davon starben; einer nur a den Folgen des traumatischen Emphysems. Der Mann hatte eine über di Augen hinaufreichende Luftinfiltration, die durch locale Incisionen günstig be einflusst, aber nicht behoben wurde. Nach drei Tagen kam Verschlimmerung und Exitus: bei der Section fand sich von den zwei gebrochenen Rippen ein in die Lunge gespiesst, diese war dadurch an die vordere Brustwand fixir geblieben.

Den tödtlichen Folgen des traumatischen Emphysems einschliesslich des Pneumothorax entgegenzuwirken ist ein altes Ziel operativer Chirurgie. Die guten Erfolge an Patienten mit schwerer Luftinsufflation bei Fracturen der Trachea weisen uns den Weg dafür: Freilegen der Quelle des Luftaustritts, Ableitung der Luft von dieser Stelle aus direct nach aussen. Die bisherigen Eingriffe bei Emphysem und Pneumothorax durch Rippenfractur in ihren radicalsten Vertretern beschränkten sich auf Thorakotomie und Drainage. Aber das Verfahren erfüllt nicht alle Forderungen; bei unverwachsener Lunge, die dann collabirt ist, kann auch hierbei die Heilung nur über das Stadium langwieriger Schwartenbildung vor sich gehen.

Der hier vorgestellte 24 jährige Mann zeigt Ihnen, dass man noch mehr thun kann. Er hatte durch Pufferquetschung eine Fractur der linken 2. bis 10. Rippe erlitten, lag im schweren Shock, mit mühsamster Athmung, grauer Gesichtsfarbe, im Epigastrium und linken Hypochondrium eine breite mit der Athmung sich einziehende und aufblähende Luftgeschwulst. Ich eröffnete dieselbe sofort in Localanästhesie, Luft und Blut entleerend, das Zwerchfell lag vor, die Pleura war weithin zerrissen, die Lunge lag collabirt am Hilus. Ich zog sie herunter und nähte ihre zerfetzten unteren Ränder durch 3 Seidennähte an die Costalpleura an, in die Pleura wurde ein Tampon ein wenig hineingeschoben. Der Erfolg war gut, schon am anderen Tage war das Fieber abgefallen, die Athmung normal, das noch bis zur Axillarlinie nachweisbare Emphysem ging nicht weiter. Nach starker Exsudation von Serum, während Pat. noch viel Blut aushustete, ging die Heilung ohne Schwierigkeit von Statten; nach 6 Wochen erfolgte die Entlassung. Heute, $^1/_2$ Jahr nach dem

*) S. Grössere Vorträge und Abhandlungen. Theil II.

Unfall, befindet Pat. sich wohl, hat nur noch bei Anstrengung Beschwerden. Die Lunge ist völlig ausgedehnt, überall hören Sie vesiculäres Athmen. Die Reste der Fractur fühlen Sie besonders an der 4. Rippe, auch der knorplige Rippenbogen ist frei beweglich.

Nach unseren Beobachtungen und Litteraturstudien, welche ich in der ausführlicheren Arbeit niederlegen werde, möchte ich die Forderung aufstellen, dass wir bei subcutanen Rippenbrüchen mit schwer progredientem Emphysem, eventuell mit Pneumothorax alsbald, wenn möglich unter Localanästhesie, die Verletzungsstelle und den Thorax freilegen sollen. Ist, wie in unserem tödtlich verlaufenen Fall, die Lunge frisch oder alt adhärent, dann kann es genügen, die Stelle zu tamponiren, wenn die Quelle des Luftaustritts an der Lunge zu Tage liegt. Wo wir aber die unverwachsene Lunge, wie in unserem vorgestellten Fall, collabirt finden, da müssen wir sie durch Zug zur Entfaltung bringen und durch Fixation der verletzten Lunge dem Emphysem und dem weiteren Collaps mit seinen Folgen vorbeugen.

Es ist nach der heute mitgetheilten schönen Beobachtung des Herrn Sauerbruch keine Frage, dass gerade hier das Unterdruckverfahren ausserordentliche Vortheile bietet, vielleicht wieder ganz neue Möglichkeiten der Operation eröffnet. Gleichwohl hat es seine Bedeutung, dass man auch ohne Druckdifferenzverfahren mit vollem Erfolg Eingriffe bei den in Rede stehenden Verletzungen unternehmen kann. (Ausführliche Mittheilung in Langenbeck's Archiv Bd. 87, Heft 2.)

Herr Körte (Berlin): M. H.! Der Fall, den Herr College Perthes uns hier zeigte, ist ja sicherlich ein ausserordentlich schöner operativer Erfolg, und er hat gezeigt, dass es möglich ist, solche Abscesse zu exstirpiren. Aber ich kann doch nicht ganz umhin, die Frage zu stellen: Ist es denn überhaupt nöthig, solche Abscesse zu exstirpiren? Und da muss ich sagen, dass nach meinen Erfahrungen die Lungenabscesse ausheilen, wenn man die deckende Schicht des gesunden Lungengewebos, die darüber liegt, völlig fortnimmt, sodass das eine Mulde wird, und wenn man die Rippenresection ausgedehnt macht, wie ja Herr Perthes das auch gemacht hat, dann habe ich die Lungenabscesse ausnahmslos heilen sehen. Nach meiner Anschauung muss man doch die Resection eines Lungentheils, welche immerhin ein beträchtlicher Eingriff ist, für diejenigen Fälle reserviren, welche nicht so ausheilen, und das werden in erster Linie Tumoren sein, wie wir heute gehört haben, und in zweiter Linie Fälle, wo die starrwandigen Bronchiectasen fortfahren, Eiter zu secerniren und deren man nur Herr wird, wenn man den kranken Lungentheil wegnimmt. Das kann ich aber hier an dem Präparat nicht sehen. Hier kann ich nur infiltrirtes Lungengewebe sehen. Also ich möchte ein Fragezeichen dahinter machen, ob man die Lungenabscesse so energisch angreifen soll. Ich hatte einen jungen Patienten herbestellt, bei dem ich wegen starrwandiger Bronchiectasen den rechten Unterlappen ganz, vom Mittellappen einen Theil resecirt habe mit Ausgang in Heilung. Der Patient ist aber leider ausgeblieben.

Herr Perthes (Leipzig) (Schlusswort): Erhebliche Mengen von Lungengewebe sind in meinem Fall nicht fortgenommen worden, und ich halte das

gerade für einen Vorzug dieser Operation gegenüber der Resection des ganzen Unterlappens, die sich in ähnlichen Fällen als nothwendig erwiesen ist.

Die Exstirpation will ich keineswegs als normale Methode für die Behandlung des Lungenabscesses im Allgemeinen hinstellen. Es handelt sich aber in meinem Fall um einen chronischen Lungenabscess. Herr Körte hat ja kürzlich seine Fälle veröffentlicht und soweit ich sie in Erinnerung habe, waren das fast alles acute Lungenabscesse, die weit günstigere Bedingungen geben als solche chronischen Lungenabscesse, bei denen die ganze Abscesshöhle in eine dicke Schwarte verwandelt ist.

Es hat sich nun gezeigt, dass nach den Operationen, durch welche diese chronischen Abscesse bisher in Angriff genommen sind, sehr oft Schwierigkeiten sich geltend machten. Speciell in den von Garrè veröffentlichten Fällen hat es sich, wie ich glaube, immer als nothwendig erwiesen, eine ganze Reihe von Operationen zu machen, bis die Heilung schliesslich zu Stande kam. In meinem Fall ist doch durch die eine, allerdings etwas eingreifende Operation bei dem chronischen Abscess die Heilung erzielt worden.

Vorsitzender: Ich habe vorhin zu erwähnen vergessen, dass für den heutigen Demonstrationsabend die Firma Zeiss das Epidiaskop in dankenswerther Weise gratis zur Verfügung stellt.

65) Herr Föderl (Wien): „Zur Therapie der Aktinomykose."

M. H.! Ich erlaube mir in Kürze über die 6 Fälle von Aktinomykose zu berichten, welche mit Injectionen von Natr. cacodylicum behandelt wurden und als geheilt bezeichnet werden dürfen, da die älteste Beobachtung $1^1/_4$ Jahr, die jüngste 6 Monate alt ist.

Im ersten Fall handelte es sich um aktinomykotische Erkrankung der linken Submaxillardrüsen, die anfangs mit Incision, Excochleation, Carbolsäureinjectionen in die Umgebung und mit Jodnatrium intern behandelt wurden.

Trotzdem bildeten sich neue aktinomykotische Abscesse und Infiltrate längs des M. sterno-oleidomastoideus.

Nach vierwöchiger Spitalsbehandlung versuchte ich Injectionen von Natr. cacodylicum in die Gesässgegend. Die Secretion nahm nun wesentlich ab, die Infiltrate schwanden zusehends, so dass sich 4 Wochen später nur mehr eine haselnussgrosse, derbe, schmerzlose Drüse in der Submaxillargrube befand und der Patient entlassen werden konnte.

Eine spätere Nachuntersuchung ergab dauernde Heilung. Die von den vorausgängigen Incisionen und Excochleationen herrührenden Narben waren weich und geschmeidig.

Diese eine Beobachtung veranlasste mich auch in den folgenden Fällen die Injectionen mit Natr. cacodyl. zu versuchen. Dabei wurden operative Eingriffe wie Exstirpationen und Excochleationen vermieden, und die locale Behandlung beschränkte sich auf indifferente Versorgung bestehender Fisteln.

Es handelte sich immer um Infection von der Mundhöhle aus mit Localisation der Abscesse und Infiltrate in der Zunge, am Halse mit perilaryngealer Ausbreitung, in der Regio temporalis mit Uebergreifen auf die Schädelbasis und am Unterkiefer unter Mitbetheiligung der submaxillaren Drüsen.

Wenn auch die Beobachtungsreihe von 6 Fällen keine grosse ist, so scheint doch die Schlussfolgerung berechtigt, dass für die Behandlung der Aktinomykose das Natrium cacodylicum ein nicht unwirksames Mittel ist. Es lag nahe Atoxyl zu versuchen.

Ich habe aber das Natr. cacodylicum anderen Arsenpräparaten vorgezogen, da es mir aus früherer Anwendung in seiner Wirkungsweise bekannt war. Nach Gautier ist es selbst bei jahrelangem Gebrauch unschädlich. Ich habe aber doch immer versuchsweise mit kleinen Dosen begonnen.

Am 1. Tage wurde von einer 10proc. wässrigen Lösung ein Viertel einer Pravaz'schen Spritze voll intramusculär in die Nates injicirt, um in den folgenden Tagen um je eine viertel Spritze anzusteigen, durch eine Woche hindurch eine ganze Spritze voll zu injiciren, und wieder in der Menge zurückzugehen, worauf entweder sofort oder nach einigen Tagen ein neuer Turnus folgte. Auch $1^1/_2$ ccm für eine Injection wurden ohne Nachtheil vertragen. Nur in einem Fall, einen Potator betreffend, waren Magendarmstörungen vorhanden, ob wegen des Natr. cacodyl. bleibe dahingestellt. Im Allgemeinen aber haben die Patienten die Injectionen sehr gut vertragen; sie hatten gesteigerten Appetit und nahmen an Körpergewicht zu.

Neben dieser allgemeinen Behandlung beschränkte sich die locale auf Punction oder kleine Incision von Abscessen und auf indifferente Wundversorgung. Excochleationen, ausgedehnte Incisionen oder Exstirpationen wurden vermieden.

Bald nach den ersten Injectionen nahm das Secret an Menge und an Drusengehalt ab. Die Aktinomyceskörnchen schwanden nach kurzer Zeit dauernd, oder nach einer Pause fanden sich hie und da wieder vereinzelte Drusen. Dies ist vielleicht dahin zu deuten, dass die Pilze durch das Natr. cacodyl. allein nicht zerstört, sondern nur in ihrer weiteren Entwicklung gehemmt werden, so dass es bei eiteriger Einschmelzung von der mehr oberflächlichen oder tiefen Lage der Herde abhängig ist, wann die letzten Aktinomyceskörner eliminirt werden, während im Gewebe die nicht mehr entwicklungsfähigen Pilze zu Grunde gehen, womit die Rückbildung der Infiltrate sich einleitet.

Dies kann man mitunter schon Ende der zweiten Woche beobachten.

Diese Fragen an Culturen und experimentell erzeugter Aktinomykose zu studiren hat grosse Schwierigkeiten.

An den Patienten selbst Probeexcisionen vorzunehmen, um die Reaction auf das injicirte Natr. cacodyl. mikroskopisch zu studiren, verbot sich mit Rücksicht darauf, dass nach Thunlichkeit alle operativen Eingriffe vermieden werden sollten, um nicht die klinische Beobachtung zu stören. Um die Wirkungsweise auf dem Wege der Resorption festzustellen, wurde auch davon Abstand genommen, die Injectionen in den Krankheitsherd oder dessen Umgebung vorzunehmen.

Der experimentelle Beweis für die Leistungsfähigkeit der Behandlung ist noch ausständig, dafür aber spricht die Erfahrung der früher angeführten Fälle, bei welchen der Process nicht nur keine Progression, sondern Stillstand und Heilung zeigte. Dass die in schwartigem Gewebe eingelagerten Fisteln und die derbe Infiltration längere Zeit persistiren können, ist nicht zu verwundern.

Dass daneben die Therapie aktinomykotischer Abscedirungen eine operative ist, bleibt unbestritten.

Da sich die Zahl der Beobachtungen an dem Krankenmateriale meiner Abtheilung auf 3—4 Fälle pro Jahr beschränkt, kann sich meine Erfahrung nur langsam vermehren. Ich erlaube mir daher die Behandlungsweise der Nachprüfung zu empfehlen, wenigstens für Fälle, in welchen das Jodnatrium nicht den gewünschten Erfolg hat. Es können auch beide Mittel combinirt werden, da die Wirkung des Natr. cacodylicum in der bisher gebräuchlichen Anwendung bei Chlorose, Pseudoleukämie, Psoriasis und Malariakachexie durch gleichzeitige Darreichung von Jodpräparaten verstärkt werden soll.

Herr Schlange (Hannover): Gegenüber der Empfehlung des Herrn Vorredners, die Aktinomykose durch innere Mittel zu heilen, muss ich doch daran erinnern, dass es uns schon schon lange bekannt ist, meine Herren, dass die Aktinomykose eine grosse Neigung hat zur Heilung, ja, ich möchte sogar sagen, zur spontanen Heilung, wenn man sich nur darauf beschränkt, den zum Durchbruch neigenden Abscess zu incidiren und dafür Sorge zu tragen, dass die Aktinomyceskörner eben heraustreten können. Ich habe in einem Vortrage, den ich vor einer Reihe von Jahren hielt, der sich mit der Prognose der Aktinomykose beschäftigte, darauf hingewiesen, dass bei der Heilung es in ähnlicher Weise vor sich geht, wie bei der Ausstossung eines Fremdkörpers. Es kommt nur darauf an, dass die Aktinomyceskörner nicht im Körper belassen werden, dann folgt die Heilung von selbst nach.

Selbstverständlich sind aber die anatomischen Bedingungen die Hauptsache dabei. Liegt die Aktinomykose am Halse, so ist es meist leicht, dass die Körner herausgestossen werden, befindet sie sich dagegen im retroperitonealen Gewebe oder im Brustraum, im Knochen etc., so sind die mechanischen Vorbedingungen und demgemäss die Prognose sehr ungünstig.

Bei dieser Neigung der Aktinomykose, häufig ohne erhebliches Zuthun auszuheilen, ist es ist nicht leicht, den Werth eines Arzneimittels richtig zu schätzen. Ich stehe ihm jedenfalls recht skeptisch gegenüber und habe z. B. von der vielgerühmten Jodtherapie keinen Erfolg gesehen.

Herr Föderl (Wien) (Schlusswort): Gewiss ist es eine allgemein bekannte Thatsache, dass Aktinomycesfälle auch spontan heilen können. Aber ich wollte nur darauf hinweisen, dass unter dieser Behandlungsweise die Infiltrate bei dieser, ich möchte sagen, nur exspectativen Behandlung sich in einer überraschend schnellen Weise zurückgebildet haben. Dass die einfache Eröffnung der Abscesse aktinomykotischer Natur für die Heilung der Aktinomykose nicht genügt, dafür möchte ich die Erfahrungen der Thierärzte anführen. Die aktinomykotischen Rinder werden auch operirt. Es genügt nicht, die Abscesse zu incidiren. Es bilden sich Infiltrate von colossaler Grösse, diese Infiltrate bestehen weiter trotz Behandlung mit Incisionen. Dagegen haben die Thierärzte ausgezeichnete Erfolge aufzuweisen bezüglich der Heilung der Aktinomykose nach Spaltung der Infiltrate, Behandlung mit Jodtinctur und Verabfolgung von Jodnatron in grossen Mengen intern. Aktinomykotische Infiltrate können sich in den Geweben der Thiere kaum anders verhalten als beim Menschen.

Nun scheint es thatsächlich verschiedene Formen von Aktinomykose zu geben, die auf interne Mittel in verschiedener Weise reagiren. Mir ist ja die Behandlungsweise mit Jodnatron aus früherer Zeit unter Billroth und Gussenbauer bekannt gewesen, und so habe ich den Vergleich zwischen der Wirkungsweise des Jodnatron und des Natron cacodylicum.

Die einzelnen Fälle können sich bei gleicher Localisation verschieden verhalten. Neben spontan ausheilenden Fällen von Aktinomykose giebt es solche, die bei localer Behandlung trotz Incisionen nicht zurückgehen, sondern Progression zeigen, aber prompt auf Jodnatrium reagiren, gegenüber anderen, bei welchen Jodnatrium ohne nennenswerthen Erfolg ist. Und für solche Fälle wäre Natr. cacodylicum zu versuchen. Der medicamentösen Behandlung scheint nicht jeder Werth abgesprochen werden zu können.

66) Herr Stumme (Wien): „Ueber die Schwangerschaftsveränderung der menschlichen Hypophyse."

M. H.! Die Ausführungen meines Chefs, Herrn Hofrat Hochenegg's, haben jener Theorie, die die Akromegalie durch Steigerung oder chemische Aenderung der Hypophysensecretion zustandekommen lässt, Recht gegeben.

Als interessante Illustration für die Richtigkeit dieser Auffassung möchte ich eine sehr alltägliche Form dieser Erkrankung mit dem Ausgang in spontane Restitution danebenstellen: Ich meine die einer geringgradigen Akromegalie gleichenden Weichtheilverdickungen an Nase, Lippen und Händen bei Schwangeren, Veränderungen, als deren pathogenetisches Substrat man eine mit reger Secretion einhergehende Hypertrophie der Hypophyse wird annehmen müssen. Dass in der Gravidität eine Vergrösserung dieses Organes statthat, war schon seit der Publikation von Comte bekannt. Launois und Mulon, Guerrini, Morandi und Cagnetto haben darauf hingewiesen. Von deutschen Autoren hat zuerst Erdheim diesbezügliche Angaben gemacht, im übrigen aber auf meinen heutigen Vortrag verwiesen, nach ihm kürzlich Tandler die Thatsache der Vergrösserung des Hirnanhangs in der Schwangerschaft erwähnt.

Da die ganze einschlägige Literatur auf diese paar flüchtigen, beiläufigen Notizen sich beschränkt und eine systematische Bearbeitung unserer Frage noch ausstand, haben Erdheim und ich vor einigen Jahren am pathologischen Institut Hofrat Weichselbaum's in Wien dieses Thema aufgenommen und wir sind heute, nachdem wir etwa 150 Hypophysen daraufhin untersucht haben, in der Lage, ein lückenlos aufgebautes Bild der Schwangerschaftsveränderung des menschlichen Hirnanhangs zu entrollen.

Die Schwangerschaftsveränderung der Hypophyse ist schon makroskopisch sehr auffallend; sie bezieht sich auf eine Vergrösserung vorwiegend in querer Richtung, gegen die Sinus cavernosi hin und auf eine bedeutende Gewichtszunahme bis auf das $2^1/_2$ fache des normalen. Die Schnittfläche, normal röthlich-grau, erscheint am Ende der Gravidität einförmig weiss, saftreich und wesentlich weicher. Wenige Wochen nach dem Partus beginnt das Roth-grau die weisse Farbe wieder zu verdrängen und am Ende des Puerperiums hat das Organ seine früheren Maasse in der Regel wieder erreicht.

Alle diese Veränderungen sind der Ausdruck des massenhaften Auftretens einer neuen Zellform, die wir Schwangerschaftszellen nannten.

Zur Histologie übergehend, darf ich daran erinnern, dass die Hypophyse der Niegeschwängerten aus Eosinophilen, Basophilen und Hauptzellen besteht, unter denen die ersten stets ganz bedeutend überwiegen; die Hauptzellen, die uns vor allem interessiren, liegen einzeln oder in kleinen, kaum je selbständigen Gruppen unter die anderen verstreut; ein Plasma ist bei ihnen nicht darstellbar, man sieht nur dichtgedrängte runde, dunkle Kerne mit deutlichem Chromatingerüst.

Diese Zellform ist es, aus der die Schwangerschaftszelle hervorgeht.

Die Metamorphose geht so vor sich, dass sich mehr und mehr Plasma um den Kern ansammelt, das auf der Höhe der Gravidität reichlich feine Granula, im Gegensatz zu den Chromophilen aber keine Fettkörnchen zeigt. Die Zellgrenze bleibt trotzdem unscharf, das wichtigste Kriterium zur Trennung von Chromophilen und Schwangerschaftszellen. Der Kern wird immer grösser, lichter, bläschenförmig und unregelmässig oval. An Zahl übertreffen die derartig veränderten Zellen bei der Erstgeschwängerten durchschnittlich im 6. Monat, bei Oftgeschwängerten schon nach ebensovielen Wochen die Eosinophilen. Die Schwangerschaftszellen liegen am Ende der Gravidität in breiten, selbständigen Alveolen und Balken; ihre Potenz giebt sich in mechanischer Schädigung chromophiler Nachbargruppen kund.

Die Chromophilen selbst zeigen in der Schwangerschaft keine constante Veränderung. Die ersten Zeichen der Umgestaltung: Vermehrung der Hauptzellen und Aufhellung der Kerne werden bei der Erstgeschwängerten etwa im 3. Monate manifest.

Die Vergrösserung der Hypophyse geschieht also sowohl durch Hypertrophie als durch Hyperplasie, welch letztere, wie die allerdings spärlichen Mitosen beweisen, wenigstens zum Theil sicher auf karyokinetischem Wege vor sich geht.

Die Veränderung ist auf der Höhe der Schwangerschaft, wo manchmal $^4/_5$ des Organes und mehr von den neuen Zellen gebildet werden, eine geradezu imposante, das Bild vom normalen völlig verschieden, für den Uneingeweihten kaum als Hypophyse kenntlich.

Bald post partum setzt die Rückbildung ein, mikroskopisch schon früher wahrnehmbar als mit freiem Auge. Das Plasma wird immer spärlicher, etwas später, nach 3—4 Wochen, beginnt der Kern kleiner, dunkler, runder zu werden. Am Ende der 6. Woche ist fast immer das Plasma geschwunden, der grösste Theil der Kerne auf Grösse, Form und Farbe wie vor der Gravidität zurückgeführt, der Hauptzelltypus also wieder erreicht. In bemerkenswerthem Gegensatz dazu steht unser Befund, dass bei Laktierenden auch noch 7 Monate post part. reichliche Balken von Schwangerschaftszellen auf einer hohen Stufe der Entwickelung vorhanden sein können. Aber auch bei promptester Involution verräth eine wesentliche Vermehrung der Hauptzellen und die Bildung grösserer Alveolen und Balken daraus noch auf lange Jahre die abgelaufene Gravidität. Tritt eine neue Schwangerschaft hinzu, so summiren sich die Veränderungen; so erklärt es sich, dass die grössten Hypophysen an Oftgebärenden zu finden

sind, anderseits auch deutliche Graviditätshypertrophie bei Oftgeschwängerten in einem früheren Stadium manifest wird, als bei Erstgeschwängerten.

Die nach vollendeter Involution restirenden Hauptzellen bleiben in grosse Zahl bis zum Einsetzen des Klimakteriums erhalten, für ihre Trägerin eine Reserve, stets sprungbereit, ihre leider noch so dunkle Rolle zu übernehmen; erst wenn die alternde Keimdrüse ihre Thätigkeit einstellt, lichten sich ihre Scharen und verschwinden im höchsten Alter vollständig von der Bildfläche.

Der Ablauf der geschilderten Schwangerschaftsveränderung der Hypophysis ist in an- wie absteigender Linie so geregelt, dass aus dem histologischen Bild das Stadium der Gravidität auf 1—2 Monate genau bestimmt werden kann, eine Erkenntniss, der nicht bloss forensische Wichtigkeit innewohnen könnte, die vielmehr auch ein beachtenswerthes Licht auf die physiologische Bedeutung des Organes wirft: kann es doch nach alledem einem Zweifel nicht unterliegen, dass der Hypophyse während der Schwangerschaft eine wesentliche secretorische Aufgabe zukommt.

Ob und inwieweit sie darin ersetzlich ist, wird Gegenstand der Beobachtung sein, wenn einmal eine grössere Anzahl von Frauen der jüngsten Errungenschaft unserer hohen Disziplin, der Exstirpation der Hypophyse wird theihaftig geworden sein.

Ueber die Pathogenese der Akromegalie habe ich mir, meines Chefs Erfahrungen und unserer eigenen Befunde zusammenhaltend, die Ansicht gebildet, dass eine primäre Störung der Keimdrüse zur Wucherung der Hypophyse führt, die ihrerseits dann akromegalische Verdickungen auslöst.

Herr von Haberer (Wien): M. H.! Ebenso, wie das für die Schilddrüse bekannt ist und wie Herr Stumme eben für die Hypophyse vorgetragen hat, gilt eine Schwangerschaftsveränderung auch für die Nebennieren, und zwar kommen ganz ausgedehnte Hypertrophien der Nebennieren in der Schwangerschaft vor. Ich konnte mich bei Hundeexperimenten, namentlich in einem Fall, sehr schön davon überzeugen, und möchte denselben aus diesem Grunde hier kurz skizziren. Man kann ja Hypertrophien experimentell dadurch sehr leicht erzeugen, dass man die eine Nebenniere exstirpirt, dann hypertrophirt immer die zweite vicariirend. Ich habe nun bei einer Hündin, die eben geworfen hatte, die linke Nebenniere exstirpirt, und diese Nebenniere bot alle Symptome excessivster Hypertrophie. Nach ungefähr 2 Monaten wurde dann die rechte Nebenniere exstirpirt, die also inzwischen vicariirend hypertrophirt sein musste und das auch gethan hatte. Ein Vergleich der beiden Nebennieren hat aber ergeben, dass die erstexstirpirte, also zur Zeit der Laktation entfernte Nebenniere weit ausgedehntere Hypertrophie zeigte als die später exstirpirte. Wir haben das dann späterhin verfolgt und auch constatiren können, dass vorübergehende Hypertrophien der Nebenniere sogar während der Menstruation vorkommen. Es zeigen also die Drüsen mit innerer Secretion bezüglich ihrer Veränderungen bei stärkerer physiologischer Inanspruchnahme des Organismus, wie das während der Gravidität der Fall ist, weitgehende Uebereinstimmung. Ich wollte das nur bemerken.

67) Herr Salzer (Wien): „Zur Anatomie der Encephalocele.“*) (Demonstration.)

68) Herr Schöne (Marburg a. L.): „Experimentelle Untersuchungen über die Transplantation körperfremder Gewebe.“

M. H.! Im Verlaufe der Versuche mit der Transplantation thierischer Geschwülste haben wir gelernt zu unterscheiden zwischen zwei verschiedenen Zuständen der geimpften Thiere, die das Gelingen der Transplantation verhindern können: einer natürlichen Resistenz, die in vielen Fällen durch Rassen- oder Artverschiedenheiten bedingt ist, einer künstlichen Resistenz auf der anderen Seite, die wir erzeugen können durch Vorbehandlung der zu impfenden Thiere durch Geschwulstgewebe oder, was sehr wichtig ist, mit normalen Geweben (Embryonen, Leber, Blut usw.), einer Resistenz, die wir uns gewöhnt haben, als active Immunität zu bezeichnen, ohne mit diesem Worte etwas über das Wesen ihrer Wirksamkeit aussagen zu können.

In der That ist das Wesen der Geschwulstimmunität bisher dunkel geblieben.

Zur Aufklärung schien es mir von Interesse, festzustellen, ob derartige Immunitäten oder Resistenzen nur gegenüber der Transplantation einer Geschwulst wirksam sind, oder ob nicht auch die Transplantation körperfremder normaler Gewebe denselben Gesetzen unterliegt.

Ich habe, wie bei den Geschwulstversuchen, zur Arbeit wesentlich Ratten und Mäuse benutzt, und auf diese Thiere grosse Hautlappen vom Rücken, die ausser Haut auch etwas Fett und Muskel enthalten und deshalb empfindlich sind, serienweise transplantirt. Ausserdem wurden auch Ohrlappen von Kaninchen benutzt.

Die Grundfrage, ob diese Hautlappen auf der Maus sich regelmässig dem Thier, von dem sie stammen, wieder implantiren lassen, ist zu bejahen.

Die zweite Frage ist die: wie verhalten sich die Lappen auf einer beliebigen anderen Maus?

Sie ist nach ausgedehnten Versuchen dahin zu beantworten, dass die Anheilung auf beliebigen, gleichgeschlechtlichen Mäusen nur in einer geringen Minderzahl der Fälle gelingt, sodass ein regelmässiger Procentsatz des Anheilens bisher nicht festgestellt werden konnte.

Dass es sich in dem Falle des Anheilens nicht um einen Zufall handelt, ergiebt sich daraus, dass in solchen Fällen die Lappen sich wieder zurücktransplantiren liessen auf das Thier, von dem sie stammten.

Die Ausbeute der Transplantation lässt sich aber ganz erheblich verbessern, wenn man zur Transplantation junge, gleichgeschlechtliche Geschwister wählt. Immerhin kommen auch hier Misserfolge vor. Dies gilt für Maus und Ratte.

Warum heilen nun die Lappen auf nicht blutsverwandten, fremden Mäusen so selten an?

Dies kann liegen einmal 1. an einer primären, toxischen Wirkung der

*) S. Grössere Vorträge und Abhandlungen. Theil II.

fremden Gewebssäfte auf den transplantirten Lappen, 2. an einer erst nach der Implantation des Lappens durch das körperfremde Gewebe erzeugten und gegen dasselbe gerichteten, sei es localen, sei es allgemeinen Immunität, oder 3. an einer Art Verhungern des transplantirten Gewebes in dem Sinne, dass für sein Wachstum nothwendige Stoffe fehlen oder nicht assimilirt werden können (im Sinne Ribbert's oder im Sinne der atreptischen Theorie Ehrlich's).

Ich habe zur Beantwortung dieser Frage vorläufig nur einen bescheidenen Beitrag zu bringen.

Beobachtet man nämlich sorgfältig das Verhalten der Lappen auf dem fremden Thier, so sieht man, dass sie keineswegs rasch absterben, sondern sich 7, 9, ja 8 Tage lang scheinbar lebensfrisch erhalten. Erst dann tritt die Vertrocknung ein.

Dass die Lappen thatsächlich leben, habe ich erweisen können dadurch, dass es mir gelungen ist, sie noch nach 3 Tagen wieder dem Thiere anzuheilen, von dem sie stammten. Auch nach 5 Tagen ist dies noch in einzelnen Fällen gelungen. In anderen Fällen zeigten wenigstens die rücktransplantirten Lappen noch eine Zeit lang deutliches Leben.

Daraus lässt sich im Einverständniss mit Ribbert schliessen, dass ein schnell und stark wirkendes Toxin nicht im Spiele ist, womit immerhin eine Basis für weitere Versuche gegeben ist.

Ganz ähnlich scheint es mir zu liegen bei der Transplantation von Maus auf Ratte, die allerdings wegen der Artverschiedenheit nicht zu einer dauernden Anheilung führt. Aber auch hier sterben die Lappen, wie mit derselben Arbeitsmethode nachweisbar war, erst langsam ab. Auch ist es gelungen, Hautlappen vom Kaninchen, die 3 Tage auf der Maus gewesen waren, dem Kaninchen wieder anzuheilen; also auch in diesem Falle fehlt eine schwere primäre toxische Wirkung.

In diesen Versuchen liegt eine Parallele zu den Ehrlich'schen Versuchen mit Geschwulsttransplantation von Maus auf Ratte, bei der 5 Tage lang ein Wachsthum des Tumors auf der Ratte zu constatiren war.

Von noch grösserem Interesse war nun die Frage, ob gegen normale Gewebe auch eine künstliche active Immunität zu realisiren ist. Die Schwierigkeiten sind, wie nach den Geschwulstversuchen zu erwarten war, so überaus grosse, dass ich zunächst über positive Resultate nur in einem ganz bestimmten Falle berichten kann. Ich sagte, dass die Hautlappen der Maus sich auf der Ratte längere Zeit lebendig erhalten. Wenn es gelingt, die Mäuselappen auf mit Mäuseorganen immunisirten Ratten zu schnellerem Absterben zu bringen, so darf daraus wohl geschlossen werden, dass in der That auch bei der Transplantation normaler Gewebe immunisatorische Processe wirksam sein können. Der Versuch ist gelungen mit Ratten, welche 10 Tage vorher eine Injection von einem Gemisch von Mäuseleber, Milz und Nieren erhalten hatten. Bei ihnen war das Absterben der Mäuselappen im Gegensatz zu den Controllen beschleunigt. Nach wenigen orientirenden Versuchen scheint eine derartige Wirkung auch zu erzielen zu sein durch die Vorbehandlung der Ratten mit einer typischen spontanen Mäusegeschwulst, wobei wichtig ist, dass Mäuseblut allein wenig wirksam zu sein scheint.

Auch hier liegt die Parallele bei der Geschwulsttransplantation vor. Denn auf Ratten, in denen sich einmal die Resorption eines Mäusetumors vollzogen hat, findet im Allgemeinen nach erneuter Impfung mit einer Mäusegeschwulst kein weiteres Tumor-Wachsthum statt (Ehrlich).

Die weiteren Versuche werden festzustellen haben, ob auch innerhalb derselben Art eine active Immunisirung gegenüber einer normalen Transplantation zu erzielen ist.

Herr Wullstein (Halle a./S.): M. H.! Auch ich habe in den letzten zwei Jahren Experimente unternommen, um Gewebe der einen Thierspecies auf die andere zu übertragen. Ich suchte das dadurch zu erreichen, dass ich die Thiere zur Verwachsung brachte, also eine „Parabiose" erzeugte, aber im Gegensatz zu Sauerbruch bei Thieren verschiedener Species, und zwar wählte ich dazu Ziege und Schaf.

Ich ging dabei ganz ähnlich vor, wie es Sauerbruch vor einigen Wochen in seiner Arbeit über Parabiose bei Thieren der gleichen Species publicirt hat.

Mit den seitlichen Rumpftheilen brachte ich die Thiere an einander, nachdem ich bei jedem derselben aus dem entsprechenden seitlichen Rumpftheil einen gleich grossen Hautlappen gebildet hatte, der bei dem einen Thier seine Basis ventralwärts, bei dem anderen seine Basis dorsalwärts hatte. Die freien Ränder des Lappens des einen Thieres wurden in den entsprechenden Defect des anderen Thieres, soweit es möglich war, eingenäht. Die Thiere wurden auf einem gut gepolsterten Brett mit unter den Leib geschlagenen Beinen mit Gipsbinden aufbandagirt. Zu den Experimenten wurden jugendliche Thiere im ungefähren Alter von 8—10 Wochen verwandt.

Dem ersten Paar — Ziege und Schaf — hatte ich zu viel zugemuthet, die Lappen zu gross gewählt, sie bei der Desinfection zu sehr durchnässt etc., kurz, sie gingen am nächsten Tage an den Folgen der Operation zu Grunde.

Beim zweiten Paar wurden diese Fehler vermieden. Es ging ihnen 4 Tage sehr gut, sie frassen vorzüglich und sahen, neben einander hockend, aus ihrem sie vollständig umschliessenden Gipsverband heraus, wie Osterhäschen aus dem Osterei. Am 5. Tage jedoch liess das schwarze Schaf im Fressen nach, hörte schliesslich ganz auf und ging $5\,^1/_2$ Tag nach der Operation ein. Die Todesursache war, wie die Section ergab, ebenso wie bei den erst gestorbenen Thieren, eine schnell verlaufende Pneumonie, die, wie mir Thierärzte versicherten, bei diesen Thieren sehr häufig ist.

Als das Schicksal dieses Thieres schon besiegelt war, ca. 1 Stunde vor seinem Tode, entfernte ich den Verband, durchschnitt bei dem schwarzen Schaf die Basis des fast handtellergrossen Lappens, der mit seinen übrigen 3 Seiten mit den Wundrändern der weissen Ziege schon zu einer festen Vereinigung gekommen war, und legte denselben an die weisse Ziege an, indem ich diese vierte Seite des Lappens, ohne auf eine exacte Naht grossen Werth zu legen, bei der Ziege fixirte.

Die straffe Fixation der Thiere im Gipsverband auf dem Brett war auch an der weissen Ziege nicht spurlos vorüber gegangen; trotzdem sie nun aus dem Verband heraus war, waren ihre Beine von der festen Schnürung fast ge-

lähmt und sie nicht im Stande aufzutreten. Dieser jämmerliche Zustand besserte sich in den nächsten Tagen insofern etwas, als sie sich auf den Vorderfüssen wenigstens hoch zu richten vermochte. Gleichwohl liess auch sie nach wiederum einigen Tagen im Fressen nach und erlag schliesslich 11 Tage nach der Operation ebenfalls einer Pneumonie.

Figur 1.

Figur 2.

Der in Betracht kommende Hauttheil wurde noch ganz frisch herausgeschnitten mitsammt der untenliegenden Fascie und Muskulatur. Auf Fig. 1 sehen Sie den Hautquerschnitt und zwar bei a, dort, wo die schwarze Schafhaut exact an die weisse Ziegenhaut angenäht ist, eine völlig den Eindruck einer Heilung per primam intentionem machende Vereinigung.

Bei b, wo der kurz vor dem Tode des schwarzen Schafes entnommene

Lappen nur flüchtig und wenig exact angelegt wurde, hat sich der Lappen an der einen Seite etwas eingerollt, ist aber auch zu einer makroskopisch erkennbaren Anheilung gekommen.

Die mikroskopische Betrachtung (s. Fig. 2) ergiebt demgemäss im Bereich der Cutis in der haarfeinen Verwachsungszone (a) eine Vereinigung durch zweireihig angeordnete Fibroblasten; in der Epithelschicht aber ist der Uebergang der rechtsgelegenen, weissen Ziegenhaut in die linksgelegene, aus dem Niveau hervorragende, schwarze Schafhaut überhaupt nicht mehr zu erkennen. Jeder objective Beschauer wird daher diese Vereinigung für eine einwandsfreie Heilung per primam intentionem erklären.

Und so würde auch ich ohne jedes Bedenken ein positives Resultat meines Experimentes angenommen haben, und dieses Ergebniss einer „Parabiose verschiedener Thierspecies" sofort nach der Sauerbruch'schen Publication veröffentlicht haben, wenn nicht in letzter Stunde mir die kurze Mittheilung unseres verehrten Herrn Vorsitzenden zu Gesicht gekommen wäre, in welcher er angiebt, dass er bei ähnlichen Experimenten auch nach der makroskopischen Betrachtung ein positives Resultat erreicht zu haben glaubte, bis sich schliesslich aber, und zwar erst am 18. Tage nach der Operation der überpflanzte Lappen in einer Granulationsschicht spontan abhob. Ich beschloss daher die Experimente, die ich wegen anderer Arbeiten im vorigen Frühjahr, die einzige Jahreszeit, in der es junge Ziegen und Schafe giebt, nicht fortsetzen konnte, jetzt wieder aufzunehmen.

Bevor ich vor 2 Jahren meine Experimente unternahm, rieth mir der mir befreundete Direktor der hiesigen Kinderklinik Professor Stoeltzner, dem ich meine Absichten mittheilte, die Thiere vorher gegen einander zu immunisiren. Wenn ich bei den bisherigen Experimenten davon Abstand nahm, so geschah das deshalb, weil der consultirte Bakteriologe, Prof. Sobernheim, behauptete, dass durch die Immunisirung gerade das Gegentheil erzielt werden müsste.

Gleichwohl habe ich die Absicht, bei den weiteren Experimenten die Immunisirung vorzunehmen und das Experiment sprechen zu lassen.

Das doch anscheinend positive Resultat beruht vielleicht darauf, dass ich bei meinen Experimenten mit Ziege und Schaf doch immerhin noch verwandte Thierspecies zur Verwachsung gebracht habe, denn Ziege und Schaf haben gleiche Graviditätsbedingungen. Gleichwohl, die Blutuntersuchungen beider haben grosse Verschiedenheiten ergeben und auch die vielfach vorgenommenen Kreuzungsversuche zwischen Ziege und Schaf im hiesigen landwirthschaftlichen Institut haben immer nur negative Resultate gezeitigt. Es ist zwar immer möglich gewesen, einen sprunglustigen Ziegenbock mit einem gleich geneigten Mutterschaf zur Paarung zu bringen, aber niemals wurde als Schlusseffect die von ihnen so heiss ersehnte Nachkommenschaft erzielt. (Heiterkeit.)

69) Herr Fessler (München): „Versuche über die Wirkung des Spitzgeschosses."

Die Theilnahme an zwei Feldzügen als Arzt hat in mir das Interesse an Schussverletzungen stets wach erhalten.

Als ich erfuhr, dass die deutsche Heeresleitung für das Infanteriegewehr

ein neues sehr spitzes Geschoss einführte, von dem nicht nur ballistisch, sondern auch kriegschirurgisch, geänderte Wirkung zu erwarten war, erwirkte ich an massgebender Stelle die Erlaubniss zu Schiessversuchen mit dieser Waffe. Ich bin daher den Kgl. Kriegsministerien, welche zur Veröffentlichung die Zustimmung ertheilten, zu Dank verpflichtet.

Die Versuche fanden 1905/06 statt mit Vollmunition unter Leitung der Militärschiessschule Augsburg, deren thatkräftige Unterstützung ich nicht genug anerkennen kann.

Die Präparate: frische und auf der Kgl. Anatomie conservirte Leichentheile, dann frisch getödtete Hunde und Pferde wurden in Holzgerüsten zum Beschuss befestigt, dahinter die Geschosse in Sägemehl aufgefangen. Die Schussweiten waren: 50, 150, 400, 600, 700, 800, 1000, 1300, 1500 m.

Mit einem Verbrauch von etwas über 26100 Patronen wurden rund 400 Treffer erzielt. Die grosse Ueberzahl der verschossenen Munition gegenüber den Treffern rührt hauptsächlich von den Beschüssen auf und über 1000 m, weil sich die Geschossgarbe auf weite Entfernungen leicht verliert.

Meine private Arbeit erreicht ja bei weitem nicht die grossartige Leistung über die Wirkung der ogivalen Geschosse, 1904 herausgegeben von der Medicinalabtheilung des Königl. preuss. Kriegsministeriums, mit rund 1000 Treffern; aber sie erlaubt doch, nachdem nun eine kurze Mittheilung über das Spitzgeschoss in kriegschirurgischem Sinne auf Befehl der Medicinalabtheilung des Königl. preuss. Kriegsministeriums durch Stabsarzt Dr. Oertel und den leider inzwischen verstorbenen Oberstabsarzt Dr. Kranzfelder*) erfolgt ist, manche Schlüsse, zu deren Bekanntgabe an weitere Kreise ich besonders durch die Eröffnung ermuthigt bin, dass meine Erfahrungen mit denen der Med.-Abtheilung des Kgl. preuss. Kriegsministeriums im Allgemeinen durchaus übereinstimmen. Oberstabsarzt Dr. Kranzfelder und Generalstabsarzt Dr. Schjerning waren auch Hauptmitarbeiter der erwähnten amtlichen Arbeit über das ogivale Geschoss.

Das Spitzgeschoss der neuen Infanteriegewehrpatrone — mit S-Munition bezeichnet — ist in Zusammensetzung dem bisherigen M/88-98 gleich, besitzt einen starken nickelplattirten Stahlmantel, in welchen die Hartbleifüllung so fest hineingepresst ist, dass sie selbst nach Verlust der Spitze selten austritt.

Das Geschoss ist kleiner, leichter als M/88 und hat vergleichsweise folgende Maasse:

Deutsch. S.		M/88	Franz. Cu-Geschoss
In 25 m v	860 m/sec.	640	730 m/sec.
Caliber	7,9 mm	7,9	8 mm
Länge	27,8 mm	31,25	39,9 mm
Gewicht	10,0 g	14,7	13,2 g
Querschnittbelastung	20,0 g	29,8	27,7 g
Mündungsenergie	395 m/kg	307	360 m/kg
In 800 m v	362 m/sec.	270	377 m/sec.
In 800 m Energie	67 m/kg	60	98 m/kg
In 1350 m v	246 m/sec.	220	296 m/sec.
In 1350 m Energie	31 m/kg	34	60 m/kg

*) Cfr. Kranzfelder, Deutsch. med. Wochenschr. Nr. 13. 1906.

Die Versuche, ein vorn zugespitztes Geschoss, das vermöge der Spitze am leichtesten die Luft und das Ziel durchdringt, zu construiren, gingen auf Jahre zurück, scheiterten aber an der ballistischen Schwierigkeit, das Geschoss sicher mit seiner Längsachse in der Flugbahn zu erhalten. Erst durch innigere Führung im Lauf und ausserordentlich gesteigerte Anfangsgeschwindigkeit konnte dies erreicht werden. Will man nun die Anfangsgeschwindigkeit v innerhalb der im Gewehrlauf erlaubten Gasspannungsgrenzen sehr bedeutend steigern, so muss das Geschoss entsprechend leichter werden; damit fällt aber wiederum in weiteren Entfernungen (z. B. von 1000 m ab) seine Geschwindigkeit rascher ab. Es ist bekannt, dass gleichzeitig mit Deutschland auch Frankreich bei vielen Infanterieabtheilungen ein Spitzgeschoss eingeführt hat, dass auch England an seinem Lee-metfordgeschoss die Spitze verlängert und versohmälert.

Das französische*) Geschoss weicht in Einigem vom deutschen ab: Seine Spitze hat Cigarren- (Torpedo-)Form, während die deutsche steil, kegelförmig ist. Es ist bedeutend länger, und, um diese nach dem Lademechanismus des Gewehrs möglichste Länge zu erreichen, aus dem spezifisch leichteren Kupfer als mantelloses Vollgeschoss construirt. Schon vor mehreren Jahren wurden auf diesem Congresse die in Südafrika gemachten kriegschirurgischen Erfahrungen besprochen und betont, dass mit der Verlängerung des Geschosses auch die Zahl der Querschläger wächst; so wird es wohl auch mit dem neuen französischen Geschoss sich verhalten.

Das deutsche, bedeutend kleinere Spitzgeschoss, erlaubte wegen seiner geringeren Schwere eine höhere Anfangsgeschwindigkeit als das französische Kupfergeschoss; es wird also in der ersten Hälfte der Flugbahn eine grössere Arbeit und zugleich grössere Rasanz entfalten, während das französische, weil schwerer, die ihm mitgetheilte Geschwindigkeit länger behält und langsamer verliert*). Die grössere Anfangsgeschwindigkeit und Rasanz (Flachheit der Flugbahn) war gerade von der deutschen Heeresleitung beabsichtigt, um den Schwerpunkt der Leistung gerade in den Infanterieentscheidungskampf zu verlegen. Dazu kommt noch, dass der einzelne Mann wegen der geringeren Schwere der Patrone mehr Munition ohne Mehrbelastung mitbekommen kann. Bei der Prüfung des S-Geschosses ergaben sich noch einige Eigenschaften, welche keineswegs von der Heeresleitung beabsichtigt sind, aber kriegschirurgische Bedeutung haben. Diese Wirkung des S-Geschosses will ich nur insoweit betonen, als sie sich von M/88 wesentlich unterscheidet: Die Ergebnisse aller Treffer sind durchaus einheitliche und gewähren ein Bild und gestatten ein Urtheil über die im Krieg zu erwartenden Wunden.

Natürlicher Weise ist der anatomische Bau, die physikalische Beschaffenheit, die individuelle Verschiedenheit der einzelnen Körpertheile sehr wichtig für die Geschosswirkung. Der Hauteinschussdefect ist im allgemeinen etwas kleiner entsprechend der steilen Spitze. Seine Grösse nimmt langsam gleichmässig mit Zunahme der Schussweite ab, weil das Geschoss mit abnehmender Geschwindigkeit die elastische Haut weiter und stärker ausdehnt. Doch lässt

*) Siehe Seite 179.

sich aus der Einschussgrösse kein sicherer Rückschluss auf eine bestimmte Schussweite machen, weil die Grössen in jeder Entfernung wechseln, bei senkrechtem Auftreffen zwischen 9 und 3 mm. Knochenunterlagen vergrössern ihn. Er ist rundlich sternförmig unter Abschürfung der Oberhaut gequetscht, zeigt aber nicht wie bei M/88 nur 4 auf einander senkrechte Einrisse, sondern meist noch einmal so viele, auch mehr, sieht also sehr oft fein gezähnt aus. Kommt das Geschoss schief, tangential an, so finden sich am oval vergrösserten Einschuss diese feinen Einrisse einseitig zahlreicher. Man sieht sie in gleicher Zahl noch deutlicher an Scheibenpapierdurchschüssen; dem entsprechen bei Schädeldacheinschüssen in der Tabula externa ebensoviele Absprengungsfacetten, die bei schiefem Auftreffen auf der Seite des stumpfen Winkels einseitig liegen. Diese Erscheinung rührt von der keilförmig eindringenden Spitze, ist so typisch, dass man an ihr den Einschuss und seine Richtung meist erkennen kann.

Aber noch ein anderes Merkmal ist schwer verwischbar: Jeder Einschuss eines ersttreffenden Geschosses ist von einem deutlichen schwarzgrauen Farbsaum von 2—3 mm Breite auf alle Schussweiten umgeben. Derselbe haftet dem Gewebe so innig an, dass er selbst nach Monaten noch an Präparaten, welche in Spiritus, Wasser, Formalin, Glyzerin aufbewahrt sind, erkennbar ist; sein Farbstoff ist durch Säuren nicht löslich, bildet eine zähe Schmiere, welche unter dem Mikroskop aus amorphen schwarzen Körnchen besteht. Ich halte sie für Verbrennungsrückstände, welche das Geschoss nach der Explosion aus der Patrone und dem Lauf mitnimmt. Er klebt hauptsächlich an der dicken unteren Hälfte des Geschosses und dringt mit ihm in den Anfangstheil des Schusskanals ein, so dass man seine Spuren noch an Fasern, Sehnen, selbst an Knochenrändern finden kann. Ich glaube, dass er durch Blut nicht weggeschwemmt wird, dass er noch unter der Blutkruste nach vorsichtigem Abwaschen zu entdecken ist. Der Einschuss von M/88 zeigt diesen Saum nie; der braune Quetschungsrand an den Einschüssen der ogivalen Geschosse ist nicht damit identisch. Hat das S-Geschoss schon ein Ziel durchbohrt oder kommt es nach Aufschlagen als Zweittreffer zum Einschlag, so ist der Einschuss vergrössert, hat oft die Gestalt des Geschosslängsschnittes, es fehlt der Farbsaum vollständig oder er findet sich nur in Spuren vom querschlagenden Bodentheil des Geschosses.

Damit komme ich zu einer zweiten sehr wichtigen Eigenschaft des S-Geschosses, die allen Spitzgeschossen, namentlich denen von grösserer Länge noch mehr zukommen wird: Es hat ungemein grosse Neigung zum Pendeln, in Folge dessen zum Schief- und Querschlagen. Schuld daran ist seine steile, leicht ablenkbare Spitze und die bedeutende Rückwärtslagerung seines Schwerpunktes Bei Beschüssen von Kopfscheiben nahe über den Boden hinweg sind z. B. bis zu 80 und mehr Prozent Querschläger schon beobachtet worden.

Das S-Geschoss als Ersttreffer erreicht immer mit der Spitze voran sein Ziel und verlässt es auch so bei allseitig gleichmässigem Widerstand; findet es hier aber nur einseitigen Widerstand oder einseitig stärkeren, ungleichmässig geschichteten, abwechselnd härteren, dann weicheren Widerstand, oder geht es von einem Widerstand durch Luft wieder zu einem dichteren über, so

wird seine Spitze sofort abgelenkt, es legt sich oft schon innerhalb des ersten, jedenfalls im zweiten Object schief oder quer; das Gleiche tritt schon im ersten Ziel ein, wenn das Geschoss vor Erreichung des Zieles auch nur eine leichte Berührung an Gesträuch gefunden hat. Im Allgemeinen kommt diese Eigenschaft, wie die preuss. Medicinalabtheilung bereits 1894 betont hat, allen Langgeschossen zu, aber nicht in dem Maasse, wie dem S-Geschoss. M/88 legt sich z. B. vorzugsweise in nicht homogenen Medien bei raschem Wechsel der Widerstände, nach Knochenschüssen auch in Körperhöhlen erst dann quer, wenn seine Geschwindigkeit, damit die Erhaltung seiner Längsachse in der Flugbahn nachlässt, also gewöhnlich auf weitere Entfernungen, das S-Geschoss aber in jeder Entfernung, sogar mit Vorliebe in kurzen Schussabständen und besonders schon nach oberflächlichen Weichtheilschüssen. Schiesst man z. B. auf 10 m Entfernung durch 8 cm dicke Fichtenbohlen mit je 30 cm messendem Luftabstand quer zur Faser, so kommt das S-Geschoss schon aus der 2. Bohle schief heraus, geht als Querschläger durch die 3. unter starker Splitterung und bleibt als solcher in der 4. stecken. Das ogivale Geschoss hingegen geht durch etwa 5 bis 6 Bohlen und mehr, fängt erst in den letzten bei erlahmender Kraft an, sich quer zu legen. Auch die paradoxe Erscheinung, dass das S-Geschoss auf 100 m Schussweite in trockenes Kiefernholz längs zur Faser 60 cm weit, auf 400 m um 20 cm tiefer eindringt, beruht darauf, dass in grösserer Nähe der grösseren Arbeitskraft des Geschosses gegenüber auch der Widerstand des Holzes sich mehr geltend macht, infolge dieses stärkeren Widerstehens auch die Querlage rascher eintritt.

Bildet man durch Vergleich von M/88 mit dem S-Geschoss ein Verhältniss aus der Lage ihrer Schwerpunkte zu dem Winkel ihrer Spitzen, so lässt sich eine Formel finden, aus welcher diese grössere Neigung des S-Geschosses zur Ablenkung berechenbar ist. Nach meinen Versuchen kommt die Querlage des S-Geschosses bei manchen erstgetroffenen Objekten schon im Knochenausschuss, ferner nach Knochenberührung in Körperhöhlen, aber auch bei einfachen Weichtheilschüssen an Fascien namentlich nahe der Haut, noch häufiger im zweitgetroffenen Objekt in allen Schussweiten von 50 bis 1500 m, in ganz ausgeprägter Weise aber in Folge der ausserordentlich hohen Anfangsgeschwindigkeit in nahen und mittleren Schussweiten mit ganz besonders ausgedehnten Zerstörungen vor. An und für sich hat ja das S-Geschoss vermöge seiner steileren Spitze, welche leichter als die ogivale Form eindringt, dann in Folge seiner ausserordentlichen Anfangsgeschwindigkeit eine bedeutendere Durchschlagskraft als ein ogivales Geschoss unter gleichen Gewichtsverhältnissen; doch wird diese vermindert eben durch die obige Neigung zur Querlage, so dass wir beim S-Geschoss mehr Wirkung im Ziel gegenüber der „männerdurchbohrenden“ Kraft des M/88 (wie sie v. Bruns bezeichnet hat) erwarten dürfen. Wegen eben dieser Neigung zur Querlage und dem rascheren Abfall der Geschwindigkeit wird dann auch schon bei Entfernungen, bei welchen M/88 immer noch den menschlichen Körper glatt durchschlägt, das S-Geschoss sitzen bleiben. Es ist sehr interessant, das Zustandekommen der Schief- und Querschläger und ihre weitere Bahn zu verfolgen. Ich habe dies mit Hilfe von 4 mm dicken Pappdeckelzwischenwänden gethan. Der zur Ge-

schosswendung nöthige Luftabstand kann sehr gering sein. In Sägemehl sah ich den Uebergang von einer Geschosslage in eine andere schon auf 5 cm Entfernung. Oft genügt schon ein Hautstreifschuss um auf weitere 10 oder 20 bis 180 cm Luftabstand einen Querschläger zu erzeugen. Centrale Durchschüsse spongiöser, auch flacher Knochen verursachen wohl leichtes Pendeln der Geschosspitze, doch kehrt das Geschoss sowohl in der Luft als auch in gleichmässigen Muskelschusskanälen oft wieder in seine Längslage zur Flugbahn zurück. Knochensplitterungen verursachen regelmässig vollkommene Querschläger, die sich in der Luft oder noch häufiger im nächsten Widerstande meist rechts drehend, weiter wenden; sehr selten kommt das schwerere Bodentheil durch Ueberschlagen in der Flugbahn voran und als vergrösserter Lochschuss zum Durchschlag im Pappendeckel. Es kann wohl vorübergehend das Bodentheil voran die Führung eine Zeit lang beibehalten, meist aber überschlägt sich das einmal aus dem Gleichgewicht gebrachte Geschoss weiter und zwar sind nach den Pappendeckeleinschlägen die seitlichen Ausschläge der Geschossspitze sowie die nach oben und unten die häufigsten. Alle Zwischenlagen der Windrose kommen natürlich auch vor. Meist ist auch hier eine fortgesetzte Rechtswendung der Spitze am Querschlägerdurchschuss zu erkennen. Die Geschossbahn selbst wird dabei vom Querschläger mit grosser Kraft und Regelmässigkeit beibehalten; eine geringe Abweichung nach rechts und unten (um mehrere Centimeter) ist jedoch unverkennbar.

Auf 187 cm Luftabstand wurden bis zu 1500 m Schussweite zwei gerade hintereinander befindliche Körpertheile (Oberschenkel, Oberarm, Vorderarm, Unterschenkel, Schulterblatt, Brustkorb, Becken) sammt den Knochen durchschlagen.

Sind die zur Beobachtung des Geschossganges mit Luftabstand aufgestellten Pappendeckel weich, so kommt es nur zu Schiefschlägerdurchschüssen wie bei der Haut. Der Durchschuss eines Ersttreffers selbst 10 solcher Pappenpeckel hintereinander mit abwechselnd 5 und 30 und 120 cm Luftabstand bringt die Geschossspitze nicht zur Ablenkung. Diese muss durch Anstreifen an irgend einen Widerstand oder Durchbohren eines bedeutenden Widerstandes schon eingeleitet sein. Füllt man aber den 5 cm betragenden Luftzwischenraum zwischen 2 Pappendeckeln mit trockenem Sägemehl, so erhält man in allen Fällen sofort Querschläger, die sich sogar in einer solch schmalen Schicht von einem senkrechten Querschläger zu einem horizontalen weiter wenden können. Hat das Geschoss (z. B. an der Crista tibiae) auf 600 und 1300 m die Spitze eingebüsst, so behält es in allen 4 Pappendeckel-Sägemehldurchschlägen hintereinander die Anfangsquerlage bei, wendet sich, weil sein Schwerpunkt nunmehr in der Mitte liegt, nicht mehr weiter.

Die grosse Zahl dieser durch die aussergewöhnlich hohe Anfangsgeschwindigkeit oft noch mit sehr grosser Energie ausgestatteten Querschläger macht es nöthig, bei der Betrachtung der S-Geschosswirkung Spitzentreffer und Querschläger auseinander zu halten, ferner zu berücksichtigen, dass schon innerhalb des erstgetroffenen Objektes sich nach Knochenberührung Querschlägerwirkung in der zweiten Hälfte des Schusskanals geltend machen kann.

Der Schusskanal in Weichtheilen ist bei Ersttreffern eng, aber auf nahe und

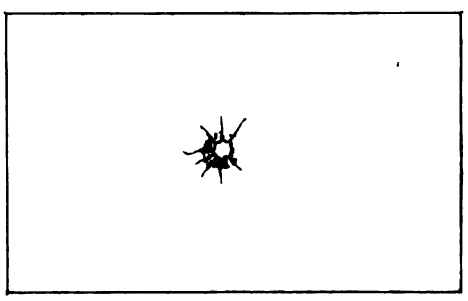

Einschuss menschlicher Haut auf 1500 m.



Radiaere Einrisse
des senkrechten und schiefen
Einschusses in Scheibenpapier auf 700 m.

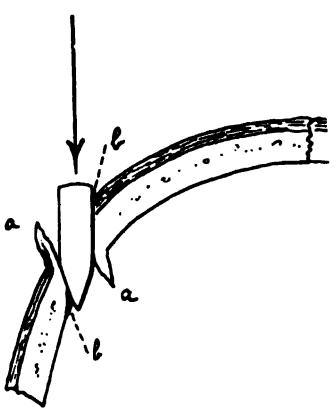

Symmetrische Absplitterung der Tabula externa und interna des Schädeldaches bei schiefem Einschuss: a = die absplitternde Hälfte, b = die scharfrandige, graugefärbte.



Querschlägereinschuss der Haut vor dem Schienbein eines Mannes auf 700 m nach Durchbohrung eines andern Unterschenkels mit 70 cm Abstand.

Spitzentreffer:
Metaphysen- u. Diaphysenschuss auf 700 m, n. Röntgenbild der Einschussseite v. Erwachsenen.

Spitzentreffer auf 600 m in Tibiadiaphyse eines kräftigen Mannes; nach Röntgenplatte senkrecht z. Schusskanal gepaust; typ. Briefcouvertform mit kl. Splitterzone.



Hautstreifschuss eines Ersttreffers am Oberschenkel auf 600 m; Lederhaut schwarz gefärbt.

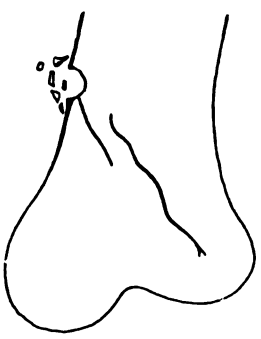

Randschuss der Femurmetaphyse eines Mannes mit völlig isolirter diagonaler Fissur, auf 600 m.

mittlere Entfernung nicht gerade glattwandig, sondern oft mit zerhackten Muskelfasern ausgekleidet. In Fascien und Sehnen ist er schlitzförmig, eng, am Rande derselben aufgefasert, vor und hinter ihnen erweitert. Hier können sich Wundsecrete ansammeln. Seydel erwähnt in seiner Kriegschirurgie (II. Auflage 1905), dass schon Pirogoff auf die Gefahren dieser schlitzförmigen Verengerungen bei inficirten Schusskanälen aufmerksam gemacht hat. Hier und dicht hinter dem Einschuss wurden bei meinen Versuchen durch das Geschoss auch feinste Tuchfasern von festanliegenden Uniformstücken deponirt. Küttner und andere haben ja Aehnliches von Shrapnellschüssen aus dem südafrikanischen Feldzuge berichtet. Von locker umliegenden Stoffen wurde in

Lochschuss der Femurepiphyse, ohne Fissuren, bei einem Manne auf 700 m, nach de Präparat gezeichnet.

meinen Versuchen nichts mit hineingerissen. Im Knochenmark eines zweitgetroffenen Unterschenkels fand ich vom erstgetroffenen auf 60 cm Luftabstand bei 50 m Schussweite Tuchfasern.

Bei Querschlägern ist natürlich oft schon der Einschuss, noch mehr aber der Schusskanal zum Ausschuss hin trichterförmig erweitert. In nahen und mittleren Entfernungen, wo die Geschossgeschwindigkeit noch sehr bedeutend ist, namentlich nach Knochenzertrümmerung, ist alsdann der Ausschuss gross, durch mehrfache Längsrisse lappig geplatzt. Hierbei werden Sehnen aufgefasert, sammt den Knochenansätzen abgerissen (am Olecranon, Calcaneus). Findet innerhalb eines Körpertheils, namentlich nach einseitiger geringfügiger

Knochenberührung oder ausgedehnter Splitterung eine Geschosswendung statt, so entsteht immer hinter dem Knochen eine Erweiterungshöhle mit zerfetzten Weichtheilwänden, als Ausdruck der Wendung.

Im weiteren Verlauf kann der Schusskanal wieder enger werden dadurch, dass das Geschoss in die Längslage mit Spitze nach vorn zurückpendelt und alsdann in dieser durch die allseitig gleichmässig an seiner Oberfläche angreifenden Widerstände der Muskeln, des Fettgewebes so ziemlich erhalten wird. Eine Umkehrung des Geschosses, so dass sein Bodentheil die Führung erhält,

Querschlägerdiaphysenschuss auf 600 m im Oberschenkel einer kräftigen Mannes nach vorhergehender Durchbohrung eines Schädelknochens mit 80 cm Abstand. Rinnenschuss der Metaphyse ohne Fissuren: nach Röntgenplatte, längs des Schusskanals näher dem Ausschuss.

ist zwar möglich, doch für gewöhnlich nicht wahrscheinlich, weil von den umgebenden Widerständen im erweiterten Schusskanal das vorstrebende dickere Bodentheil mehr gehindert wird, als die schmälere, leichter gleitende Spitze, weil ferner bei einmal aus der Gleichgewichtslage gebrachtem Geschoss das nach vorn gelangte Bodentheil auch wieder zurückschwingen wird. Die schon erwähnten ungemein häufigeren Querdurchschüsse in den Pappendeckelzwischenwänden sprechen ebenfalls dagegen.

Der Hautausschuss beim S-Geschoss wird in sehr vielen Fällen nur wenig grösser und rundlich sein wie der Einschuss mit leichtem Ansatz zur Schlitz- und Lappenbildung; auch bei centraler Durchbohrung eines spongiösen Knochens z. B. der oberen Tibiaepiphyse auf 1500 m oder der unteren Femurmetaphyse, wenn nur das Geschoss mit der Spitze auftrifft und ohne Zertrümmerung des Widerstandes in gleicher Weise denselben verlässt, verhält er sich ähnlich. Mit der Entfernung an Grösse abnehmend schwankt er zwischen 4 und 40 mm.

Wird aber die Spitze abgelenkt durch ungleichmässige Widerstände, so ist der Hautausschuss auch ohne voraufgegangene Knochenberührung mehr

Querschlägerwirkung:
Unterschenkel eines 30jährigen Mannes auf 700 m als zweiter, 70 cm hinter anderem Unterschenkel durchschossen; nach Röntgenaufnahme parallel dem Schusskanal. Knochenzertrümmerung bis in den Hautausschuss, Achillessehne aufgeknäult, vom Ansatz ausgelöst, Fibula oberhalb der Trümmerhöhle isolirt diagonal gebrochen, Muskelspalten zerklüften den Ausschuss; grosse Splitterzone.

weniger vergrössert (natürlich bei kürzeren Schussweiten mehr), geschlitzt und auf der Seite, wo das Geschossbodentheil austrat, dreieckig gelappt.

Nach Knochenschüssen ist er fast immer unregelmässig bis zu 20 cm und mehr vergrössert, durch geplatzte Längsrisse, namentlich nach Diaphysenschüssen oben und unten mehrfach gelappt. Bis zu 1000 m einschliesslich hängen häufig Fett-Sehnen-Muskelfetzen, auch Knochensplitter aus ihm, einmal war Netz vorgefallen. Vergrösserter gelappter Ausschuss lässt also

sehr oft auf Knochenberührung, jedenfalls auf Geschosswendung, bei sehr starker Erweiterung sicher auf Knochenzertrümmerung schliessen.

Doppelte Ausschüsse wurden zweimal bei zersprengtem Geschoss (auf 400 und 700 m), einmal bei Diaphysensplitterung beobachtet. Bekanntlich giebt es noch eine Möglichkeit der Schusskanalerweiterung; ganz abzusehen von der durch soft nosed, splitted bullets, Hohlspitzgeschosse in allen Fällen gewollt eintretenden Geschosszersplitterung gehören hierher die zufälligen Mantelreisser, welche bei M/88 schon von Bruns mehrfach, auch Habart beim Manlicher Geschoss experimentell nachgewiesen hat und im südafrikanischen Feldzug beim sogenannten Burenmauser (7 mm-Caliber) wegen des dünnen Stahlmantels nicht selten vorgekommen sind; beim S-Geschoss habe ich solche äusserst selten beobachtet. Einmal beim Pferdeunterschenkelknochen auf 400 m, wo sich das Geschoss hinter der Spitze aufbeulte und platzte; einmal am Mittelstück des Unterkiefers des Menschen, einmal als Querschläger vom Bodentheil aufgekrempelt auf 150 m, dann in mehrere Splitter zerfallen an der Tibiavorderkante auf 700 m Schussweite.

Die sehr starke Stahlmantelspitze bohrt sich leichter ein als die eher zu Stauchungen Anlass gebende ogivale Form; seitliches Plattwerden und Umbiegen der Spitze kam in meinen Versuchen zu 7 pCt. vor; aber nur zweimal brach sie ab auf 700 und 1300 m an der vorderen Tibiakante des Menschen, im letzteren Fall bei einem Schiefschläger.

Auch derartige geringe Geschossdeformationen sind bei M/88 häufiger.

Abgesehen von der Unterscheidung der Spitzentreffer- und Querschlägerwirkung giebt es beim S-Geschoss ebenso wie bei M/88 keine Zonenwirkung. Sie müsste am ersten bei den Durchschüssen der Röhrenknochen in Erscheinung treten. Es ist nur eine von der stetigen Abnahme der Geschwindigkeit und von der Härte des Knochenmaterials abhängige Wirkung zu erkennen. Wir haben wie beim M/88 dieselbe Sprengwirkung, Anordnung der Fissurenbildung, Lochschüsse der Epiphysen- und Metaphysensplitterung, die von Bircher, Kocher, v. Bruns, Habart, dann von der Königl. preuss. Medicinalabtheilung beschrieben sind.

Vielleicht ist bei Ersttreffern die Längsausdehnung der Splitterung in der Knochenröhre etwas geringer als bei M/88, weil nach Kranzfelder die steile Spitze in den Widerstand allmählicher eingeführt wird, wie die ogivale, also die Seitenwirkung geringer ist; dagegen erachte ich die Sprengung der Theile in der Schussrichtung vermöge der grossen Neigung des Geschosses zum Pendeln schon im Knochenausschuss in manchen Fällen für bedeutender. Auch die Zahl der kleinen Splitter fand ich für nahe und mittlere Entfernung sehr gross. Ausserdem war eine geringe Sprengung vor der Knochenröhre zum Schützen zurück — wohl in Folge der ausserordentlich gesteigerten Anfangsgeschwindigkeit — für nahe und mittlere Entfernung unverkennbar; so ergab sich z. B. bei Schulterblattschüssen eine kleine Erweiterungshöhle schon vor dem Knochen. Für das M/88 nimmt dies die Kgl. preuss. Medicinalabtheilung nicht an.

Bei Querschlägern sind natürlich die Splitterzonen und Sprengungen zum Ausschuss hin immer grösser, die Anordnung der Splitter nicht so regelmässig, doch immerhin radiär; es überwiegen meist die kleinen Splitter.

Bei Durchbohrungen mehrerer Körpertheile hintereinander, Körperhöhlenschüsse sind daher die zweitgetroffenen Knochen (Rippen, Schlüsselbeine, Armknochen bei Thoraxdurchschüssen) stets sehr ausgedehnt selbst an den Epiphysen regelmässig bis in das Gelenk hinein zerschmettert; bei 1000 m Schussweite reicht dann oft die Erweiterungshöhle noch bis in den Hautausschuss. Mit dem rascheren Abfall der Geschwindigkeit v über 1000 m hinaus nimmt aber auch hier die Splitterung ab.

Reine Lochschüsse der spongiösen Knochen, der Epi-, Metaphysen und platten Knochen kommen häufiger vor als bei M/88, insofern nur das Geschoss mit der Spitze in der Schussrichtung bleibt: auf 400 m im Trochanter maj. femor., der oberen Epiphyse der Tibia, ebenso auf 700 m; auf 1000 m an der Grenze der Femurmetaphyse zur unteren Epiphyse, des Schenkelkopfes auf 1300 m; auch annähernde Lochschüsse der Rippen auf 700 m, wie sie Bircher abbildet, aber Splitterung zweier und mehr Rippen, sobald die Geschossspitze abgewichen ist. Ein einziger Lochschuss im Femur einer Greisin 13 cm oberhalb des Knies konnte bei meinen Versuchen in 1000 m erzielt werden.

Nach privaten Mittheilungen wird die Tibia- und Femurdiaphyse des Menschen bis zu 2000 m zerspittert. Ich habe dies bei 1300 und 1500 m beobachtet.

Allerdings bleibt bei diesen Entfernungen — bei 2000 m, auch bei 1350 m und bei 800 m selbst ohne Knochenberührung in Schusskanälen von 46 cm Länge — das Geschoss nach Kranzfelder oft stecken.

Die von Bircher und der Königl. preuss. Medicinalabtheilung bei den ogivalen Geschossen beobachteten isolirten Längsfissuren in tangentialen Schüssen kommen beim S-Geschoss (auf 1000 m beobachtet an der Metaphyse des Femur) auch vor, ausserdem aber kann es ober- oder unterhalb der Diaphysen-Splitterzone zu isolirten diagonalen Fissuren in Folge der Erschütterung des ganzen Knochens kommen: beim Ersttreffer auf 50 m Schussweite einmal, bei Zweittreffern (Schiefschlägern) mehrmals bis zu 1000 m beobachtet. — Röhrenknochen vom Pferd und Rind werden ausgedehnter als die vom Menschen zersplittert.

Vollschädelschüsse ergeben ähnliche Resultate, wie bei M/88. Kranzfelder betont, dass wegen der geringeren Seitenwirkung das circuläre Sprungsystem eingeschränkt ist; im übrigen wird aber wegen der ausserordentlichen Anfangsgeschwindigkeit und der Neigung zur Geschosswendung schon innerhalb des Schädels für nahe und mittlere Schussweiten die Sprengung der bewegten festen und flüssigen Theilchen nach dem Ausschuss hin sehr bedeutend sein.

Diese Querschlägerbildung innerhalb des Gehirnschädels äussert sich auch an enthirnten Schädeln sowohl bei sagittalem als frontalem Durchschuss nach Geschossberührungen am Keilbein durch ausgedehnte radiäre Zertrümmerung des Ausschusses; die einzelnen Stücke desselben lassen alsdann sich bis auf den eigentlichen Lochausschuss in Geschosslängsform, der am Rande etwas abgesplittert ist, wieder zusammenfügen.

Bei 1000 m Schussweite zeigte ein knochenschwacher Vollschädel eines älteren Individuums nur die Ein- und Ausschuss verbindende Längsfissur.

Streifschuss des Vollschädels bei 1300 m ergiebt zahlreiche Randsplitter, welche, wie Mathiolius von ogivalen Geschossen aus dem südafrikanischen Feldzug erwähnt, durch die Dura ins Gehirn dringen, zum Theil aber an der äusseren Knochenhaut festhängen. Der Knochenausschuss zeigt hier lange Radiärfissuren und theilweise Lösung in den Nähten. Auf 150 m wird ein sehr starker Vollschädel durch Sagittalschuss längs der Basis bis ins Hinterhaupt- und Stirnbein herauf durch die ganze Basis längs gespalten.

Der Ausschuss durch das Keil- und Oberkieferbein ist weit zerrissen, doch hält der Schädel durch die Weichtheile noch zusammen.

Im Gehirn selbst sind auf 150, 1000, 1300 m die Schusscanäle wenig über Kaliber weit mit zertrümmerter Gehirnmasse austapezirt, nur im Einschuss durch Knochensplitter, namentlich aber im Ausschuss erweitert.

Der Einschuss der Tabula externa ist bei Schüssen auf nahe Entfernung (bis 400 m) oft ausgedehnter (meist in 8 Facetten) abgesprengt als der Ausschuss in der Tabula interna. Die gleiche Beobachtung hat die Königl. preuss. Medicinalabtheilung bei M/88 für Schüsse aus nächster Nähe gemacht. Der Einschuss zeigt hierbei auch radiäre Fissuren, welche bei 700 m nur noch angedeutet sind. Im Uebrigen gilt, wie Seydel (l. c.) ausführt, dass bei Schüssen von aussen auf das Schädeldach oder von innen der Durchschuss in der Diploë in Folge Zunahme der bewegten Knochenmasse sich nach dem Ausschuss hin erweitert.

Das wenig gefüllte menschliche Herz (in Systole) zeigt auf 400 m übercalibergrossen Locheinschuss mit rauhen Rändern, der zerrissene Ausschuss ist in Geschosslängsschnitt vergrössert; die Durchbohrung einer Muskelzwischenwand hat also die Geschossspitze schon abgelenkt.

Mit Wasser angefüllt und abgebunden zeigt auf die gleiche Entfernung das Herz mächtig geplatzten, zerrissenen Ein- und Ausschuss.

Auf 700 m wurde in situ der linke mit Blut gefüllte Herzventrikel eines Pferdes allerdings nach Rippenberührung vollständig zertrümmert, ebenso die Lunge schlitzförmig für zwei Finger durchgängig durchschlagen. Die zusammengefallene Lunge allein wird mit glattem Loch unter Kalibergrösse durchbohrt.

Die Brusthöhle beim Hund wurde einmal unter Rippenzersplitterung eröffnet, so dass nur Knochennadeln die Lunge trafen und in ihr stecken blieben.

Bei Bauchschüssen (frontal) transversal und sagittal wurde unter 12 Fällen der Darm nur einmal nicht verletzt, ein andermal neben mehrfachen Durchlochungen nur in der Serosa gestreift. Der Serosaeinschuss ist kaliberweit lochförmig, immer grösser als derjenige der Schleimhaut. Der Ausschuss ist schlitz- oder lochförmig.

Sagittale (transversale) Magenschüsse zeigen grossen Ausschuss mit weithin versprengtem Speisebrei, Tangentialschüsse vollkommenen Klappenverschluss trotz starker Füllung.

Wie die Königl. preuss. Medicinalabtheilung bei ihren ganz ähnlichen Ergebnissen mit M/88 schon betont, lässt sich aus den Darmschüssen an der Leiche kein Schluss auf die Verhältnisse im Leben machen; bereits die Erfahrungen im südafrikanischen Feldzug haben dies bestätigt; denn im Leben ver-

schliessen sich oft die kleinen Darmwunden durch Vorfall der Schleimhäute; der Darm ist aber dem ogivalen 7 und 7,6 mm Geschoss auch ausgewichen. Ob letzteres bei der schmalen Spitze des S-Geschosses häufig vorkommt, bezweifle ich, weil dieser nicht wie dem ogivalen Geschoss in flüssigen oder weichen Medien eine mehrere Millimeter breite Kopfwelle vorausgeht, welche glatt und leicht verschiebliche Widerstände bei Seite drängen kann.

Der mit Futter gefüllte Darm des Pferdes wird über faustgross durchlocht, Futtermassen, Netztheile werden weit in den Muskelausschuss geschleudert; dies hat Habart auch vom Manlicher-Geschoss gesehen.

Erwähnt ist schon, dass nicht alle Ergebnisse der Leichenversuche mit der Erfahrung im Kriege stimmen: Es fehlt den Präparaten die vollkommene elastische Spannung des Lebens, die Blutung, die blutige Imbibition des Schusscanals, die Füllung und Pulsation der grossen Gefässe u. s. w.; wir werden also über das Ausweichen des Darmes, der Gefässstämme durch derartige Versuche keine Auskunft erhalten; aber über die anatomischen Veränderungen durch den Schuss, namentlich der festeren Theile, die Sprengwirkung, die Ablenkung der Geschossspitze bekommen wir durch Leichenexperimente doch richtige Vorstellungen, die in kriegschirurgischer Hinsicht Schlüsse gestatten. Haben ja doch die Versuche Kocher's, von Bruns', der Königl. preuss. Medicinalabtheilung, bald schon im südafrikanischen Feldzug, besonders in der Art und Bedeutung des Ein- und Ausschusses, der Knochenbruchform volle Bestätigung erfahren.

Noch ein kleiner Unterschied, der mir zwischen Schussbrüchen an der Leiche und am Lebenden aufgefallen ist, wäre zu erwähnen, der auch an den Röntgentafeln Küttner's aus dem südafrikanischen Feldzug, an Taf. III. der „Beiträge zur Kriegsheilkunde aus der Hilfsthätigkeit der deutschen Vereine vom Rothen Kreuz während des russisch-japanischen Krieges 1904—1905“ (Leipzig 1908, Verlag von Engelmann) ersichtlich ist. Die Bruchenden zeigen im Leben öfters grössere Verschiebungen, welche wahrscheinlich durch den Bluterguss, die Retraction der Muskeln, den Transport, die spätere Eiterung bedingt sind.

Aus all diesen Thatsachen ist zu folgern, dass die Verwundungsfähigkeit des S-Geschosses in der Zone des eigentlichen Infanterieangriffes etwas grösser als bei M/88 ist durch die ausserordentliche Anfangsgeschwindigkeit beziehungsweise Energie, durch die bedeutendere Rasanz seiner Bahn, ferner durch die möglicherweise bedeutendere Zahl von Querschlägern mit noch sehr starker Durchschlagskraft, endlich durch die Munitionsvermehrung beim einzelnen Manne.

Für die weiteren Entfernungen fällt wiederum die Neigung zur Querlage insofern ins Gewicht, als dadurch eine stärkere Wirkung im Ziel, eine Zunahme der sitzenbleibenden Geschosse wahrscheinlich wird.

Wegen der häufigen Querlage auf alle Schussweiten überhaupt ist stärkere Knochenzertrümmerung, grössere Beweglichkeit der Fracturen, ausgedehntere Zerreissung der Eingeweide, der Blutgefässe, der Weichtheile zu erwarten. Gehirnstreifschüsse, Schüsse durch Körperhöhlen werden nicht so häufig eine günstige Prognose ergeben, wie in den letzten Kriegen beim ogivalen Geschoss.

Mit der Vergrösserung der Aus- unter Umständen auch der Einschüsse bei Querschlägern wächst die Infectionsgefahr.

Weil aber das S-Geschoss in sehr vielen Fällen mit der Spitze voraus den ganzen Körper durchdringt und dann mindestens ebenso gutartige Verletzungen als das ogivale Geschoss machen wird, so ist ihm doch der humane Charakter nicht abzusprechen, keineswegs aber ist es, wie dies bereits in der Tagespresse versucht wurde, den Dum-Dum- oder Hohlspitzgeschossen gleichzustellen.

70) Herr Franz (Berlin): „Ueber Krönlein'sche Schädelschüsse."

Während des südwestafrikanischen Feldzuges wurden fünf derartige Verletzungen beobachtet. Das Charakteristische derselben ist, wie bekannt, dass das im Grossen und Ganzen unversehrte Grossbirn bei Schüssen mit kleinkalibrigem Geschoss (Schweizer Ordonnanzgewehr) aus der weitgeöffneten Schädelkapsel herausgeschleudert wird.

Den ersten Fall sah ich selbst. Es handelte sich um einen Selbstmörder, der sich mit seinem Dienstgewehr 98 erschossen hatte. Der Einschuss war sehr gross, die beiden Stirnbeine und ein Theil des linken Scheitelbeins waren fortgerissen, das Schädeldach klaffte bis zur Spitze der Hinterhauptschuppe in der Längsausdehnung etwa 5 cm weit. Die Haut war vom Einschuss aus in weitem Umfange zerrissen, während die Hautausschussöffnung am Hinterhaupt 2 cm oberhalb der Protuberantia externa nur 2 : 2 cm gross war.

Ein Blick in die weiteröffnete Schädelkapsel zeigte, dass das Grossbirn fehlte. Es war am Pons Varoli abgerissen; der Schusskanal verlief vom medialen linken Augenwinkel die Wurzel der Nasenbeine, die Sella turcica zerschmetternd über die Oberfläche des Kleinhirns, auf dieser eine 4 cm lange, 2 cm breite Halbrinne bildend, zum Ausschuss. Das Grosshirn lag ausserhalb der Leiche. Die linke Hemisphäre, nur an der Spitze des Stirnhirns einen kleinen Defect zeigend, lag 40 cm von der rechten Beckenseite des Mannes entfernt. Die rechte war in zwei ungleiche Theile zerrissen; der eine Theil lag 1 m, der andere Theil, zusammen mit dem losgesprengten Stücke des linken Scheitelbeines, 3 m nach rechts auf dem Erdboden. Die in transversaler Richtung verlaufende Trennungsfläche befand sich kurz vor dem Sulcus Rolandi und war durchaus glatt. Beide Hemisphären zeigten auch auf der Basis eine vollkommene Unversehrheit der Form, namentlich auch der Hirnwindungen.

Die vier anderen Fälle wurden von anderen Militärärzten beobachtet. Beim zweiten sah ein College, während des Gefechtes von Narus, wie ein Hottentott aus einer Entfernung von 20 Schritt einen Schädelschuss bekam. Hut und Schädeldecke fallen zuerst, dann erst der Mann zu Boden. Als der Arzt beim Vordringen unserer Truppe an die Stelle kommt, sieht er die weit zersprengte leere Schädelkapsel und etwa 2 m vor der Leiche liegend die beiden von einander getrennten in ihrer Configuration vollkommen erhaltenen Grosshirnhemisphären. — Beim Absuchen eines Gefechtsfeldes wird drittens ein Hottentott auf dem Rücken liegend gefunden mit weitklaffendem Schädel. Auch hier ist die Schädelkapsel leer und in etwa 1 m Entfernung von der Leiche

liegen dicht nebeneinander die wie bei der Section aus der Schädelkapsel herausgehobenen in ihrer Form vollkommen erhaltenen Grosshirnhälften.

Viertens: ein Herero, welcher standrechtlich erschossen werden soll, macht einen Fluchtversuch. Die Kugel unseres Soldaten dringt ihm auf eine Entfernung von etwa 30 Schritt in den Schädel. Er stürzte zu Boden, und der herbeieilende Arzt findet die Schädeldecke wie abrasirt dicht vor dem Menschen liegen und im Zusammenhang damit das vollkommen erhaltene Grosshirn.

Im fünften Falle handelt es sich gleichsam um einen halben Krönlein-schen Schädelschuss. Ein Patrouillenunterofficier war aus unbekannter Entfernung erschossen. Als am nächsten Tage der Arzt zu der Stelle kam, fehlte die ganze linke Hälfte der Hirnschale zusammen mit der Haut. Das linke Auge sowie die angrenzenden Theile des Oberkiefers und der Nase waren total zersplittert. Die linke Hemisphäre lag in ihrer Configuration vollkommen erhalten 2 m vor dem Todten. Es ist sehr zu bedauern, dass die Ungunst der Verhältnisse es nicht gestatteten, in den letzten 4 Fällen eine genaue Besichtigung des Gehirns und der Schädelkapsel vorzunehmen.

Als Herr Professor Krönlein im Jahre 1899 auf dem Chirurgen-Congress den ersten Fall einer derartigen Verletzung mittheilte, erschien derselbe den bisherigen Kenntnissen der Geschosswirkung so widersprechend, dass er als eine vor der Hand unerklärbare Rarität angesprochen wurde. Nachdem nunmehr zusammen mit den oben mitgetheilten Fällen bereits acht solche Schüsse bekannt sind, dürfte es berechtigt sein, an einen gesetzmässigen Vorgang zu denken, für welche die nothwendigen Bedingungen aber nur selten zutreffen.

Die Annahme, dass die Pulvergase die Ursachen sind, dürfte wohl, da es sich in der Mehrzahl der Fälle nicht um Selbstmörder handelt, unzutreffend sein.

Auch kann es sich nicht um reducirte Ladungen handeln, da nicht anzunehmen ist, dass unsere Soldaten zum Kampf gegen den Feind mit derartigen Patronen ausgerüstet wurden. Vielmehr erscheint es mir nicht unmöglich, auch diese Schussverletzung in Einklang mit den bisher gültigen Theorien über die Geschosswirkung zu bringen. Dass Gehirnmassen fortgeschleudert werden, ist einzusehen, da in einem flüssigen incompressiblen Stoff, wie es das Gehirn ist, in dem keine Reibung, keine Festigkeit und keine Compression vorhanden ist, die Arbeitsleistung des Geschosses nur in Geschwindigkeitsübertragung besteht.

Wie kommt es nun aber, dass das Grosshirn nicht in kleine Partikel zerschellt fortgerissen wird, sondern gleich einem festen Körper, gleich den herausgerissenen Knochensplittern im Ganzen unversehrt auf dem Boden liegt? Dafür dürfte folgendes physikalisches Gesetz Aufschluss geben, dass nämlich Flüssigkeiten die Labilität ihrer Theilchen verlieren und somit zu festen unelastischen Körpern werden, wenn eine sehr heftige Gewalt innerhalb einer ganz kurz bemessenen Zeitspanne — und das Geschoss durcheilt das Gehirn bei nahen Entfernungen nur in einem Mehrfachen einer zehntausendstel Secunde — auf sie einwirkt.

Ob, wie Hildebrandt meint, die hinter dem Geschoss eindringende Luft

dabei eine Rolle spielt, lasse ich dahingestellt, jedenfalls halte ich dafür, dass sie nicht von entscheidendem Einfluss ist. Aber es müssen zwei weitere Factoren erfüllt sein.

Erstens: Das Geschoss darf das Grosshirn möglichst in seiner Substanz nicht verletzen, sondern es nur an seiner Basis von dem anderen Hirn abtrennen. In den Fällen von Krönlein war das an der Medulla oblongata, in meinem Fall am Pons Varoli geschehen. Ob dabei das Geschoss die Basis cranii im transversalen oder sagittalen Durchmesser durchsetzt, bleibt sich gleich; denn in meinem Fall war das Letztere eingetreten. Einen gewissen Werth glaube ich dem Erhaltensein der Pia mater zuschreiben zu sollen. Indessen ist auch dieses Moment nicht ausschlaggebend, da in meinem Fall die Pia kleine Defecte zeigte und trotzdem in der Nähe derselben die Zeichnung der Hirnwindungen nicht verändert war, auch Hirnmasse hier nicht herausgequollen erschien.

Der zweite Factor ist: Dass nicht nur die Dura mater und die knöcherne Schädelkapsel, sondern auch die Haut eine genügend weite Oeffnung für das Herausfliegen des Grosshirns hat. Und letzteres ist sehr selten der Fall, da auch bei den Schüssen aus allernächster Entfernung die Elasticität der Haut eine so grosse ist, dass durchschnittlich die Verletzung derselben auffallend klein im Verhältniss zu der der darunter liegenden Theile ist.

Discussion über die Schussverletzungen.

Herr Krönlein (Zürich): M. H.! Zu den ausserordentlich interessanten Ausführungen des Herrn Franz kann ich leider einen Beitrag nicht liefern, mit Ausnahme eines Falles, den ich bis jetzt noch zurückgestellt habe, weil ich glaubte, erst weitere Beobachtungen machen zu müssen. Es ist eine einzige Beobachtung, die einer meiner Schüler mir mitgetheilt hat, einen Selbstmörder betreffend, der sich auf dem Closet erschoss. Er wurde da entdeckt, und die Hälfte ungefähr des Gehirns war als ein Klumpen neben ihm liegend gefunden worden. Der Fall war nicht ganz rein, das Präparat war auch nicht ganz stringent, so dass ich bis jetzt zögerte, darüber eine Mittheilung zu machen, umsomehr, als von anderer Seite damals eine Bestätigung meiner früheren Mittheilungen noch nicht vorhanden war. Umsomehr freut es mich nun, dass in dem Kriege in Afrika ja nun schon 6 Fälle dieser merkwürdigen Verletzung beobachtet worden sind; ihnen allen scheint, wie wir eben gehört haben, das eigen zu sein, dass es sich stets handelt um Schusskanäle in der Gegend der Basis cranii. Weiteres kann ich nicht mittheilen.

Herr Kocher (Bern): M. H.! Ich habe versucht, den Krönlein'schen Schuss nachzuahmen, und zwar in der Weise, dass in ein oben offenes Blechgefäss ein Sack mit zerdrückten Kartoffeln eingelegt wurde, der die Wand allseitig berührte, mit Ausnahme des Bodens, wo sich eine dünne Wasserschicht zwischen Blechwand und Sack befand, welche die an der Unterfläche des Gehirns befindliche Ansammlung von Liquor cerebrospinalis darstellen sollte (die sog. Cisternen).

Wird nun das Blechgefäss in der Weise durchschossen, dass das Geschoss durch diese dünne Flüssigkeitsschicht hindurchschlägt, so wird der Kartoffel-

breisack als ganze Masse in die Höhe geschleudert. In ähnlicher Weise kann man sich erklären, dass bei Schuss durch die Schädelbasis eine Sprengwirkung von dem hier getroffenen grösseren Quantum Liquor ausgeht und das Gehirn unter Zersprengung der Schädeldecke als zusammenhängende Masse herausschleudert. Ich kenne keine Erklärung, welche plausibler erschiene, als die durch dieses Experiment nahe gelegte.

Herr Tilmann (Cöln): M. H.! Ich glaube, die wichtigsten von diesen Fällen sind die Fälle 3, 4 und 5, weil diese keine Selbstmordschüsse waren. Es ist bei den Selbstmordschüssen immer eine bedenkliche Sache, darauf irgend eine Theorie anzuwenden. Ich habe selbst einen ähnlichen Fall auch einmal erlebt. Ein Herr erschiesst sich in seinem abgeschlossenen Zimmer. Er hatte ein Gewehr mit zwei Läufen. Der zweite Lauf war noch bis zur Spitze vollgeladen mit Pulver. Der andere Lauf war abgeschossen. Das Gehirn war gegen die Decke geflogen und lag vollkommen unversehrt neben dem Verletzten. In diesem Falle lag es nahe, anzunehmen, da der zweite Lauf, ebenso wie der erste, nur mit Pulver geladen war, dass wir es also hier nur mit einer Wirkung der Pulvergase zu thun hatten. Nun habe ich Versuche gemacht, ob die Pulvergase unserer Geschosse auch im Stande seien, allein eine so starke Wirkung auf das Gehirn auszuüben. Dabei ist von Bedeutung, dass man bei Selbstmordschüssen immer daran denken muss, dass der Lauf meist fest auf die Haut aufgesetzt wird; und wenn man bedenkt, dass die Pulvergase das Geschoss unter einem Druck von vielen, bei unserem Armeegewehr von 200 Atmosphären in den Lauf pressen, ist es nicht zu verwundern, dass sie auch eine Wirkung ausüben müssen. Nun ist es mir thatsächlich gelungen, bei einem Versuch, bei dem ich die vom Geschoss entblösste Patrone bei directem Aufsetzen der Gewehrmündung auf den Schädel abfeuerte, eine Wirkung zu erzielen, die in einer Zertrümmerung des Schädels und des Gehirns bestand. Also die Pulvergase als solche haben hier eine sehr starke Wirkung ausgeübt und bei Selbstmordschüssen ist man nicht in der Lage, dieses Factum ohne Weiteres auszuschalten, da Selbstmörder meist die Mündung ihrer Waffe fest aufsetzen. Aber etwas ganz anderes ist es mit den anderen Schüssen 3, 4 und 5, welche aus der Nähe abgefeuert sind, aus mehreren Metern Entfernung: bei denen fällt natürlich das Moment der Pulvergase weg; und deshalb sind diese Fälle für diese Frage ganz ausserordentlich wichtig. Ich stehe auch auf dem Standpunkt, dass solche Wirkungen nur bei Schädelbasis-Schüssen vorkommen. Wenn die Schusscanäle am längsten sind und am breitesten, ist die Wirkung am grössten, und alle diese Momente treffen zusammen, wenn der Schuss durch die Schädelbasis geht. Der Grad der Zerstörung hängt von der Länge des Schusscanals und von der lebendigen Kraft des Geschosses ab. Hier ist der Schusscanal erstens sehr lang und ferner ist die lebendige Kraft bei Nahschüssen sehr gross, weil das Geschoss sich deformiren muss am Knochen und dadurch der Querschnitt noch vergrössert wird. Hier sind also alle Momente gegeben, die eine hochgradige Geschosswirkung bedingen. Ich möchte nur erklären, dass ich es ablehnen muss, dass diese Geschosswirkungen etwas besonderes sind, und dass besondere theoretische Erklärungen für sie erforderlich seien.

Herr Krönlein (Zürich): M. H.! Auf die Bemerkung des Herrn Tilmann möchte ich nur das erwidern, dass schon durch meine zweite Beobachtung diese Theorie der Pulvergase widerlegt worden ist und dass ich darum diese Theorie als unhaltbar bezeichnen konnte; denn diese zweite Beobachtung bezog sich eben nicht auf einen Selbstmörder, sondern es war jener hochinteressante Fall, wo ein Soldat der Festungstruppen am Gotthard von seinem Hintermann auf eine ganz genau zu berechnende Distanz von ungefähr 4—5 Fuss so erschossen wurde, dass der Unterofficier, der die Mannschaft commandirte, diesem grässlichen Vorgange zusah und constatirte, wie erst das Gehirn hinausflog, und dann der Mann hinfiel. Diese Beobachtung war eindeutig und überzeugend. Dass man da nicht auf die Pulvergase recurriren kann, ist ja nun auch durch die Beobachtungen in Afrika ganz und gar bestätigt.

71) Herr Goebel (Breslau): „Röntgenbehandlung eines congenitalen Femursarkoms.“*)

(Schluss der Sitzung 1 Uhr.)

Donnerstag, den 23. April, Nachmittags 2 Uhr.

II. Generalversammlung.

Vorsitzender Freiherr v. Eiselsberg (Wien): M. H.! Ich eröffne die Sitzung. Vorher mache ich darauf aufmerksam, dass Herr Sauerbruch seine Präparate hier ausgelegt hat.

Die heutige Sitzung ist zunächst als II. Generalversammlung zu betrachten, und bevor unser Herr Kassierer den Finanzbericht erstattet, möchte ich die drei Herren, welche die Stimmzettel einsammeln, ersuchen, umherzugehen und die Stimmzettel einzubringen und zu zählen. Es sind bloss die Mitglieder berechtigt zur Stimmabgabe.

Ich ertheile dem Kassierer Köhler das Wort zur Erstattung des Finanzberichtes.

Herr A. Köhler (Berlin): M. H.! Gestatten Sie mir meinen alljährlichen Vortrag. Sie werden sehen, dass ich dabei mehr mit Ueberdruck gearbeitet habe. Die Einnahmen betrugen im Jahre 46000 M., die Ausgaben 38900 M, sodass wir jetzt noch einen Bestand von 7697 M in der täglichen Gebrauchskasse, wenn ich so sagen soll, haben. Die Ausgaben sind im vorigen Jahre ganz bedeutend gestiegen. Ich habe die Zahlen von 1907 hierher gesetzt. Das waren 15700 M. Im letzten Jahre haben wir 38000 M. ausgegeben. Auf einzelne Posten näher einzugehen, kann ich mir wohl versagen. Dass diese Ausgaben unvermeidlich gewesen sind, können Sie mir glauben.

Dann kommt der Stand unseres Vermögens, der beträgt an Werthpapieren und diese Summe an Baar mit hinzugerechnet 721097 M. Für das Haus und

---

*) S. Grössere Vorträge und Abhandlungen. Theil II.

Mobilien rechnen wir gewohnheitsmässig 550000 M. Das wird infolge der bei älteren Häusern nothwendigen Abschreibung im nächsten Jahre etwas geringer werden. Wir haben also ein Vermögen von 771097 M.

Nun muss ein reicher Mann natürlich Schulden haben; das geht nicht anders. Infolgedessen haben wir auch eine Hypothek von der Bose-Stiftung von 200000 M.; ferner von der Berliner Medicinischen Gesellschaft ein zinsfreies Darlehn von 64000 M. Es bleibt also ein Vermögen übrig von 507097 M. Das ist eine Zunahme gegen das vorige Jahr von ungefähr 7000 M.

M. H.! Sie sehen daraus, dass unsere ökonomischen Verhältnisse ziemlich geordnet sind, ja, dass wir sogar in gewissem Sinne als wohlhabend zu bezeichnen wären. Aber wir müssen noch viel reicher werden (Heiterkeit). Sie sehen, dass unsere Mitgliederzahl alljährlich zunimmt, aber das Haus nimmt nicht zu, und wenn es so werden soll, wie unser verstorbener früherer Specialcollege Schiller sagt, die Räume wachsen, es dehnt sich das Haus, dann müssten die Millionäre unter Ihnen etwas tiefer in die Tasche greifen, und zum Besten des Langenbeck-Hauses eine kleine Millionenstiftung veranstalten. Damit wäre die Frage des Umbaues sofort geregelt.

Kassenbericht der Gesellschaft für die Zeit vom 1. April 1907 bis 31. März 1908.

I. Zusammenstellung der Einnahmen und Ausgaben.

Einnahmen:

Bestand am 4. April 1907	14 451 M.	42 Pf.
Beiträge der Mitglieder	31 220 „	00 „
Rest des Vermächtnisses des Herrn Dr. Fricker	300 „	00 „
Ueberschuss des Langenbeck-Hauses	172 „	81 „
Zinsen Deutsche Bank	453 „	90 „
Baar	55 „	77 „
Summa	46 653 M.	90 Pf.

Ausgaben:

Zinsen für Bose-Stiftung	7 000 M.	00 Pf.
„ „ Velten'sche Erben	3 200 „	00 „
Bibliothek	3 100 „	00 „
Congress-Ausgaben	1 259 „	00 „
Stenograph Bäckler	460 „	55 „
Hirschwald'sche Buchhandlung für die Versendung der Verhandlungen 1907	1 020 „	15 „
Hirschwald'sche Buchhandlung als Beisteuer für die Tafeln in den Verhandlungen 1907	800 „	65 „
v. Bergmann-Büste	6 000 „	00 „
v. Bergmann-Trauerfeier	3 029 „	45 „
Latus	25 869 M.	80 Pf.

	Transport	25 869 M. 80 Pf.
Ausserordentliche Ausgaben für bauliche Veränderungen im Langenbeck-Hause 1906/07	12 202 „ 67 „	
Auslagen des Herrn Schriftführers	30 „ 00 „	
Auslagen des Herrn Melzer	240 „ 80 „	
Varia (Drucksachen. Kränze usw.)	613 „ 20 „	
	Summa	38 956 M. 47 Pf.

Einnahme	46 653 M. 90 Pf.
Ausgabe	38 956 „ 47 „
Bestand	7 697 M. 43 Pf.

Wie ein Blick auf die vorstehende Liste zeigt, sind im Berichtsjahre die Ausgaben sehr gross gewesen; ganz besonders war es eine Reihe ausserordentlicher Ausgaben, die dafür in Betracht kommen und die aus der Liste leicht zu ersehen sind. Dahin gehörten auch die Kosten der baulichen Veränderung im Langenbeck-Hause pro 1906/07 (12202 M. 67 Pf.): Neuanlage der Ventilation und Heizung, Fundamentirung und Aufmauern der Zwischenwände in der Portierwohnung und des Krankenwarteraumes.

Der Hirschwald'schen Buchhandlung wurden als Beisteuer für die Tafeln in den Verhandlungen 1907 800 M. 65 Pf. besonders bewilligt.

II. Das Vermögen der Gesellschaft

bestand am 4. April 1908 aus Folgendem:

Kassenbestand.		7 697 M. 43 Pf.
Werthpapiere auf der Reichsbank deponirt:		
Depotscheine: 1 343 103—1 343 108, 1 424 661, 1 444 117, 1 503 358, 1 503 359	213 400 „ 00 „	
Summa Werthpapiere und Baar		221 097 M. 43 Pf.
Werth des Langenbeck-Hauses	530 000 „ 00 „	
Werth des Mobiliars	20 000 „ 00 „	
Summa		771 097 M. 43 Pf.

Demgegenüber stehen die Schulden:

Hypothek der Gräfin Bose-Stiftung .	200 000 M. 00 Pf.		
Unverzinsliches Darlehen der Berliner medicinischen Gesellschaft . .	64 000 „ 00 „		
Summa	264 000 M. 00 Pf.	264 000 „ 00 „	
Nach Abzug der Schulden bleibt als Vermögen der Gesellschaft		507 097 M. 43 Pf.	

Die Werthpapiere sind nach den für die Vermögensverwaltung getroffenen Bestimmungen auf der Reichsbank deponirt und zwar auf die Namen der Herren Geh.-Rath Prof. Dr. Friedrich Trendelenburg, Leipzig, und Generaloberarzt Prof. Dr. A. Köhler, Berlin.

Die Depotscheine befinden sich in der Verwahrung des jeweiligen I. Vorsitzenden der Gesellschaft. Es sind an Zinsen an die Geh.-Rath Veltenschen Erben jährlich zu zahlen 3200 M., an die Bose-Stiftung 7000 M.

III. Das Vermögen der Langenbeck-Stiftung.

Laut Nachweis der Reichsbank vom 2. April 1908 sind vorhanden:

Depotschein	1 359 791	49 950 M. 00 Pf.
„	1 382 871	1 900 „ 00 „
„	1 429 625	1 800 „ 00 „
„	1 471 771	1 900 „ 00 „
„	1 512 636	2 100 „ 00 „
	Summa	57 650 M. 00 Pf.

Diese Werthpapiere sind in gleicher Weise wie die der Gesellschaft gehörigen auf der Reichsbank deponirt, und die vorstehenden Depotscheine werden ebenfalls von dem Vorsitzenden aufbewahrt.

Vorsitzender: Ich glaube in Ihrer aller Namen zu sprechen, wenn ich Herrn Köhler für seine grossen Verdienste, die er sich erworben hat, unseren herzlichsten Dank ausspreche. (Bravo!) Sie haben gehört, dass der Besuch so gross ist, dass nicht mehr für die einzelnen Theilnehmer des Congresses genügend Platz ist. Es wird deshalb eine Commission eingesetzt werden, welche sich mit Fachleuten diesbezüglich berathen soll, und welche dann das nächste Jahr weiter Bericht erstatten wird.

Herr Lauenstein (Hamburg): Die Finanzlage des Langenbeckhauses und der Langenbeckstiftung und der Deutschen Gesellschaft für Chirurgie ist von Herrn Lexer und mir nach den Belägen geprüft und als richtig befunden.

Vorsitzender: Wir ertheilen dem Kassirer Decharge unter nochmaligem Danke.

72) Herr Rovsing (Kopenhagen): „Directe Gastrodiaphonoskopie und Gastroskopie.“*)

Herr Karl Loening (Halle a./S.): M. H.! Gestatten Sie mir, dass ich zunächst auf die Ausführungen des Herrn Rovsing eingehe. Auch ich kann Ihnen bestätigen, dass man mit einem Cystoskop oder einem cystoskopähnlichen Instrument, wie es schon früher construirt worden ist, bei einer Magenfistel die Schleimhaut ableuchten, Veränderungen am Magen erkennen und auch das wunderbare Spiel des Pylorus bei mit Wasser gefülltem Magen beobachten kann. Dagegen hat uns die Endoskopie, trotz aller Fortschritte auf diesem Gebiete, noch keinen brauchbaren Magenspiegel gebracht.

Ich habe mich mit der Erweiterungsfähigkeit der Speiseröhre beschäftigt und gefunden, dass die Speiseröhre von rechts nach links bei den meisten Kranken so dehnbar ist, dass man gut zwei Magenschläuche nebeneinander einführen kann. Auch die Degenschlucker können ziemlich grosse Instrumente von breiter Form oft bis in den Magen einführen. Neben der Dehnbarkeit der

*) S. Grössere Vorträge und Abhandlungen. Theil II.

Speiseröhre kommt noch ein leichteres Herüberschieben über die grosse Schlagader in Betracht.

Alle bisherigen Gastroskope waren nach dem runden System gebaut. Hierdurch wurde der Durchmesser für die Optik stark eingeschränkt, da man neben der Letzteren noch eine Luft- und Lichtleitung legen musste. Ich habe nun ein Gastroskop bauen lassen, dessen äusseres Rohr Säbelscheidenform hat. Innerhalb dieses Rohres, welches bis über die Cardia in den Magen hineinreicht, gelingt es leicht ein optisches Instrument einzuführen und das Innere des Magens zu betrachten. Es bleibt neben dem optischen Rohr Platz für die Luft- resp. Wasserleitung.

Auf Einzelheiten einzugehen muss ich mir versagen. Die normale Schleimhaut ist nüchtern stark gewulstet mit tiefen Einschnitten und dunklen Schatten. Sie sieht oft wie eine Gehirnoberfläche aus. Bei manchen Menschen ist sie dagegen glatt und marmorirt.

Die Untersuchungen am Lebenden, welche ich mit Herrn A. Stieda-Halle a./S. vorgenommen habe, haben uns belehrt, dass die Orientirung im Magen sehr schwierig ist.

(Eine Demonstration des Instrumentes hat am Freitag, den 24. April 08 im Operationssaal der chirurgischen Klinik stattgefunden.)

Herr G. Gottstein (Breslau): M. H.! Ich habe die Methode der Gastroskopie in dieser Form schon seit etwa 8 Jahren in zahlreichen Fällen verwandt und besonders dazu benutzt, um die Function der Cardia beim Cardiospasmus zu studiren. Ich habe diese Methode niemals als etwas Besonderes beschrieben, weil sie in sehr einfacher Weise mit jedem Spülcystoskop mittelst Luftaufblasung auszuführen ist.

73) Herr Rubritius (Prag): „Ueber die Erfolge der chirurgischen Behandlung gutartiger Magenerkrankungen."

M. H.! Das Thema, über welches ich sprechen will, ist vor diesem Forum schon oft behandelt worden und durch die längere Discussion, welche auf dem Chirurgencongress des Jahres 1906 dem Vortrage Krönlein's folgte, gewissermaassen dahin abgethan worden, dass mit ziemlicher Uebereinstimmung die Gastroenterostomie als das Normalverfahren bei der chirurgischen Behandlung gutartiger Magenerkrankungen hingestellt wurde.

Wenn ich nun heute dennoch dieses Capitel wieder behandeln will, so hat dies seinen Grund einzig und allein darin, dass ich in der Lage bin, Ihnen an der Hand eines grossen Materials über eine ganze Reihe von nachuntersuchten Kranken berichten zu können, bei denen die Operation 13 Jahre bis 5 Monate weit zurückliegt. Es ist mir möglich, über die Dauerresultate bei 71 Patienten zu berichten, welche theils von mir selbst, theils von den Hausärzten untersucht wurden, bei denen nicht nur der objective Befund aufgenommen und der weitere Verlauf ermittelt, sondern in den meisten Fällen auch die secretorische Function des Magens geprüft wurde. Aus dem Ergebniss dieser Untersuchungen kann ich einige für unser operatives Vorgehen bei der Behandlung der Magengeschwüre und deren Folgen zweckmässige Schlüsse ableiten.

Ueber die Fälle von gutartigen Magenerkrankungen der Wölfler'schen Klinik aus den Jahren 1895—1901 hat seiner Zeit Schloffer berichtet; diese Fälle wurden ebenfalls nachuntersucht und sind in meinen Bericht einbezogen. Ich will gleich hier erwähnen, dass ich die Fälle, welche die gefährlichste Complication des Ulcus ventriculi, die Perforation in die freie Bauchhöhle darboten, nicht berücksichtigt habe, weil bei diesen ja in erster Linie die Behandlung der Perforationsperitonitis und erst secundär die Behandlung des Ulcus in Betracht kommt. Es sind daher von den 25 Fällen Schloffer's nur 21 in meinen Bericht einbezogen.

Vom Jahre 1901 bis Ende 1907 kamen an der Wölfler'schen Klinik 75 Fälle von gutartigen Magenerkrankungen in Behandlung. An den zusammen 96 Fällen wurden ausgeführt: 7 mal die Resection des Geschwüres, 7 mal die Pyloroplastik, 33 mal die G.-E. anterior, 42 mal die G.-E. posterior, 3 mal die Y-förmige G.-E. nach Wölfler-Roux, 1 mal die Gastrolyse und 3 mal die Probelaparotomie. Die Mortalität bei unseren Resectionen beträgt 14 pCt. Die Pyloroplastik erwies sich in 2 Fällen als ungenügend; es musste secundär noch die G.-E. ausgeführt werden. Die G.-E. anterior wurde in beinahe allen Fällen mit 3 Ausnahmen mit der Braun'schen Anastomose combinirt. Die posterior führten wir mit kurzer zuführender Schlinge nach dem Vorschlage Petersen's aus. Bei schwächlichen, sehr herabgekommenen Leuten wurde gewöhnlich die posterior gemacht, weil man bei der Petersen'schen Modification die Braun'sche Anastomose erspart und also den Eingriff schneller vollenden kann. Circulus vitiosus haben wir seit 1901 nicht mehr beobachtet. In früheren Jahren wurde zur Anlegung der G.-E. häufig der Murphyknopf verwendet, in der letzten Zeit legten wir aber die Anastomosenöffnung beinahe immer mit der fortlaufenden, doppelreihigen Naht an, nur für die posterior verwendeten wir noch öfters den Murphyknopf, welcher uns bei dieser Operation niemals zu einer unangenehmen Complication Veranlassung gegeben hat. Mit Rücksicht auf diese guten Erfahrungen und die Thatsache, dass die G.-E. posterior mittelst Murphyknopf einen äusserst schonenden Eingriff darstellt, welcher in ganz kurzer Zeit ausgeführt werden kann, scheint mir hier der Murphyknopf, der ja heutzutage beinahe überall zu Gunsten der Naht in Reserve gestellt wurde, noch am Platze zu sein, namentlich bei Kranken in schlechtem Ernährungszustande, welchen man keinen allzugrossen Eingriff zumuthen darf, also in erster Linie bei der Behandlung des inoperablen Pylorus-carcinoms. In neuester Zeit haben wir übrigens bei zwei Fällen von G.-E. anterior mit Braun'scher Anastomose mit vollständigem Erfolge den von Lieblein angegebenen resorbirbaren Galatithknopf für beide Anastomosenöffnungen in Anwendung gebracht. Unsere Mortalität bei G.-E. beträgt 12,5 pCt.

Von den 96 wegen benigner Magenaffectionen Operirten starben noch während des Aufenthaltes an der Klinik 13. Es beträgt somit unsere Operationsmortalität 13,5 pCt., es muss jedoch hervorgehoben werden, dass uns verschiedene accidentelle Complicationen und Krankheiten übel mitgespielt und unsere Mortalität bedeutend erhöht haben. So betreffen von den 13 Todesfällen allein 5 Lungencomplicationen. Ich erwähne ferner einen Fall, der nach günstig verlaufener Reconvalescenz am 15. Tage einer von einer gonorrhoischen

Salpingooophoritis ausgehenden diffusen Peritonitis erlegen ist, ferner einen Fall, der am 11. Tage durch eine acute Magenblutung tödtlich verlief und schliesslich einen Fall, bei dem nach vorgenommener G.-E. eine tödtliche Ulcusperforation eintrat. Durch Peritonitis verloren wir 2 Fälle, einmal war diese von einem Bauchdeckenabscess ausgegangen und einmal von einer Gangrän des Colon transversum nach Resectio pylori, niemals von einer Insufficienz der Naht.

Ich habe das gesammte Material gruppirt nach 1. callösen Geschwüren, 2. blutenden Geschwüren ohne Infiltration, 3. narbigen Pylorusstenosen, Fällen von 4. Perigastritis und 5. Pylorospasmus. Bei Besprechung der einzelnen Gruppen will ich auch über die Dauerresultate berichten.

Von 44 Fällen, bei welchen durch die Operation ein callöses Ulcus nachgewiesen wurde, haben 38 den Eingriff überlebt. Bei 5 hatten wir die Resection, bei 32 die G.-E., bei einem Falle die Probelaparotomie ausgeführt. Bis auf 3 Fälle sind wir bei allen über das weitere Schicksal aufgeklärt worden. 18 sind als vollständig geheilt zu betrachten, 4 Patienten fühlen sich vollkommen wohl, haben seit der Operation an Gewicht zugenommen. Die Untersuchung des Magensaftes ergiebt aber in 3 Fällen vorhandene Milchsäure in geringer Menge, bei 2 Fällen ist ausserdem noch eine beträchtliche Magendilatation zu constatiren; bei dem blühenden Aussehen dieser Patienten und dem subjectiven Wohlbefinden ist natürlich Carcinom ausgeschlossen, es deutet vielmehr die im Magensaft nachgewiesene Milchsäure auf eine Stagnation und Zersetzung der Ingesta im Magen hin, es war also bei diesen Fällen die G.-E. nicht im Stande, die motorischen und secretorischen Functionen des Magens zur Norm zurückzuführen. 3 von den Operirten sind inzwischen gestorben. Von diesen waren aber nach den Berichten der Anverwandten 2 sicher geheilt, 2 sind ungeheilt. Bei 3 Fällen kam es zur Bildung eines Ulcus peptioum jejuni. In zwei Fällen ist das peptische Geschwür des Jejunum durch eine zweite Laparotomie sichergestellt worden, in dem dritten Falle wurde ein erst nach der G.-E. aufgetretener schmerzhafter Tumor constatirt, dessen Localisation der G.-E.-Stelle entspricht. Es ist also in diesem Falle die Annahme, dass ein Ulcus pepticum jejuni vorliegt, wohl berechtigt. Das Ulcus pepticum jejuni war in sämmtlichen 3 Fällen im Anschlusse an eine G.-E. anterior aufgetreten. Bei 5 Fällen beobachteten wir Carcinomdegeneration, in einem Falle wurde ein inoperables Magencarcinom durch eine vor kurzer Zeit vorgenommene Probelaparotomie nachgewiesen, bei 4 weiteren Fällen lassen die Berichte über den weiteren Verlauf mit dem Ergebniss der Untersuchung mit ziemlicher Wahrscheinlichkeit auf Carcinom schliessen, darunter 2 Fälle mit tastbarem, derbem Tumor, von denen einer ausserdem noch Milchsäure im Magensaft hat. Bei dem einen dieser Fälle, der 5 Monate nach der G.-E. starb, scheint aber von vornherein Carcinom vorgelegen zu haben.

Bei blutenden Geschwüren wurde 4 mal die G.-E., 1 mal die Probelaparotomie ausgeführt. Einmal wurde während einer schweren Magenblutung operirt, um eine weitere Blutung zu verhüten, und G.-E. posterior mit Knopf gemacht. Der gewünschte Erfolg trat ein, doch hat die betreffende Patientin heute, d. i. $1\frac{1}{2}$ Jahre nach der Operation, noch eine bedeutende Hyperaci-

bisher bekannten Methoden den Nachweis von Trypsin gestattet. Da nun das Trypsin ein integrirender Bestandtheil des Pankreassecretes ist, so dürfte mit dem Nachweis des Trypsins der Nachweis von Pankreassecret als geleistet erachtet werden. Es bildet nämlich das Fibrinseidenpepton mit dem Trypsin, dem Eiweiss verdauenden Fermente des Pankreassaftes, in alkalischer Lösung, am besten bei Brutschranktemperatur, Tyrosin. Gewöhnlich lassen sich die Tyrosinkrystalle schon nach 12—16 Stunden am Rande des Deckglases unter dem Mikroskop in absolut zweifelsfreier Weise nachweisen.

Ich habe nun gefunden, dass bei allen Gastroenterostomirten in der ersten Zeit nach der Operation, anscheinend in den ersten Monaten, immer nicht nur Galle, sondern auch Pankreassecret im Magen nachweisbar war, und dass diese Beimengung der beiden Drüsensecrete zum Mageninhalt ohne Schädigung des Organismus gut vertragen wurde.

Lag die Anlegung der Anastomose schon längere Zeit zurück — etwa 1 Jahr und länger —, so habe ich eine bemerkenswerthe Differenz in dem Verhalten des Mageninhaltes feststellen können.

Ein Theil dieser Fälle wies dauernd nach wie vor Galle und Pankreassaft im Magen auf; der andere Theil liess trotz wiederholter Untersuchung Galle und Pankreassaft nicht mehr nachweisen; bei letzterem lag, wie ich hervorheben möchte, constant die Operation mindestens 1 Jahr 4 Monate zurück.

Wie haben wir uns diese Differenz zu erklären? Dass in den ersten Monaten nach einer Gastroenterostomie Galle und auch Pankreassaft sich im Mageninhalte befindet, ist eigentlich selbstverständlich; die Anastomose ist weit offen, und es muss eben beim Passiren der Anastomosenstelle Darminhalt in den Magen treten.

Wenn sich nun später Galle und Pankreassaft nicht mehr im Magen finden, so liegt der Schluss am nächsten, dass die Anastomose nunmehr, functionell wenigstens, ausgeschaltet ist. Dass sie völlig wieder verwächst, also anatomisch ausfällt, wenn sie einige Zeit bestanden und functionirt hat, ist m. E. für gewöhnlich nicht anzunehmen. Carle und Fantino, die auch in einer Reihe von Fällen einige Zeit nach der Gastroenterostomie Galle im Magen nicht mehr nachweisen konnten, erklärten den Vorgang der Art, dass sie die Neubildung eines Sphincters an der Anastomosenstelle annahmen, der den Verschluss zwischen Magen und Darm herstellen sollte; ich habe mich jedoch weder makroskopisch noch mikroskopisch von dem Vorhandensein eines besonderen muskulären Verschlusses an der Anastomosenstelle überzeugen können; die Neubildung eines so complicirten Apparates, wie ihn ein Sphincter darstellt, scheint mir auch a priori sehr unwahrscheinlich.

Wie kommt nun aber diese functionelle Ausschaltung der Anastomose eventuell zu Stande? Drei Factoren sind es, die sie bedingen. Erstens die Narbenschrumpfung der Anastomosenränder. Dass dieselbe eintritt, und dass sie besonders dann, wenn nicht ganz exact die Schleimhauträuder miteinander vernäht sind, ziemlich erheblich sein kann, ist ausser Frage.

Der zweite zur Verengerung führende Factor liegt in der Aenderung, die der Magen in seiner Entleerung nach der Operation durchmacht. Wenn näm-

lich die Gastroenterostomie, wie es sehr oft der Fall ist, wegen Stauungsbeschwerden mit Dilatation und Atonie der Magenmusculatur gemacht ist, so wird zunächst nach Anlegung der neuen Oeffnung eine gute Entleerung des Magens durch die Anastomose stattfinden. Zunächst steht, da doch die Gastroenterostomie bei einem dilatirten, atonischen Magen am tiefsten Punkte der Curvatura major angelegt wird, die Anastomosenstelle am tiefsten und wird infolgedessen auch als hauptsächlichste Austrittsöffnung vom Mageninhalte benutzt. Sobald sich aber unter den günstigen neuen Entleerungsbedingungen der Magen von seiner Dilatation und Atonie erholt hat, d. h. also sich verkleinert und seine Musculatur wieder gekräftigt hat, wählt der Mageninhalt nicht mehr, wie zu Anfang, die künstliche Anastomose als Austrittsstelle, sondern wieder den normalen Pylorus.

Als drittes Moment für die Verkleinerung des Anastomosenlumens kommt der bei der mobilen Schleimhaut so leicht mögliche Schleimhautprolaps in Verbindung mit der das ganze Hohlorgan verkleinernden Muskelcontraction in Betracht.

Wie sind nun aber diejenigen Fälle zu erklären, bei welchen sich dauernd, noch nach Jahren, Galle und Pankreassecret im Magen nachweisen lässt? Hier ist die Anastomose offen geblieben, weil sich aus irgend einem Grund, z. B. bei hochgradiger narbiger Pylorusstrictur, die Dilatatio ventriculi nicht zurückgebildet hat, oder es hat von vornherein, schon bei der Operation, nur eine sehr geringe Magendilatation bestanden, so dass ein Schrumpfen der Magenwandung und damit auch ein Schrumpfen der Magendarmfistel von vornherein ausgeschlossen war.

75) Herr Credé (Dresden): „Gastroenterostomia caustica.“*)

76) Herr Junghans (Liegnitz): „Trichobezoar des Magens.“

M. H.! Im Anschluss hieran wollte ich mir erlauben, Ihnen ein Trichobezoar des Magens zu zeigen, das wegen seiner Grösse von Interesse sein dürfte. Es handelte sich um eine 27jährige Frau, die wohl und gesund aussah, und deren Beschwerden nur in einem etwas starken Leib und einem Gefühl der Schwere in demselben bestanden.

Patientin hat nie über Magenbeschwerden zu klagen gehabt. Jegliche Speisen waren ihr stets gut bekommen; nie hat sich ein Gefühl der Völle, Uebelkeit oder gar Erbrechen eingestellt. Der Ernährungszustand war stets vorzüglich; ja, Patientin hatte sogar im Laufe des letzten Jahres vor der Operation eine Gewichtszunahme von 6 kg zu verzeichnen.

Anamnestisch war aus der Patientin betreffs Entstehungsursache oder Zeit der Bildung des Tumors nichts herauszuholen.

Der perkutorische Befund ergab überall Darmschall, nur an einer etwa fünfmarkstückgrossen Stelle am Aussenrande des linken Musc. rectus zwei Fingerbreiten oberhalb des Nabels war der Schall etwas verkürzt.

*) S. Grössere Vorträge und Abhandlungen. Theil II.

Die Palpation ergab einen glatten, harten, runden, leicht verschieblichen Tumor von ca. zwei Faustgrösse (soweit es sich durch die etwas fetten, sehr straffen Bauchdecken constatiren liess), der unter dem linken Rippenbogen hervorragte und bis ca. Nabelhöhe hinabreichte.

Da der Blutbefund sowie das blühende Aussehen der Frau keinen Anlass gaben, eine Erkrankung der Milz anzunehmen, und ferner das Bild einer Wandermilz oder Wanderniere nicht vorlag, ich aber bei der guten Verschieblichkeit auch nicht eine Pankreaserkrankung annehmen konnte, und ich unbedingt einen gutartigen Tumor vor mir hatte, entschloss ich mich mit einem Fragezeichen zu der Diagnose: Netztumor.

Bei der am 7. 8. 07 vorgenommenen Laparotomie in der Mittellinie, war mein erster Griff nach Milz und linker Niere, die ich vollkommen normal vorfand. Beim ersten Blick auf den Magen fiel mir die Magenwand auf. Dieselbe war nicht schlaff, aber mit lauter 1—2 cm langen weisslichen Strichen im Abstand von ca. 2—3 cm übersät. Ich sprach dieselben für subseröse Narben an, ähnlich dem Bilde der Schwangerschaftsnarben. Jetzt konnte ich nachweisen, dass der Tumor sich im Magen befand; und leider kam mir erst jetzt der Gedanke, dass es sich um ein Trichobezoar handeln würde. Der Tumor konnte durch eine Gastrotomie von ca. 8 cm Schnittlänge entfernt werden. Patientin hatte am Tage der Operation wie üblich nichts genossen und der Magen war vollkommen leer von Speisen, die Function also ungestört. Die Schleimhaut wies normale Beschaffenheit auf. Die Heilung verlief glatt; am 15. Tage post operationem konnte Patientin geheilt die Klinik verlassen.

Die Geschwulst, ein Trichobezoar von seltener Grösse und Schönheit, stellt einen naturgetreuen Ausguss des Magens dar. Ihr Gewicht betrug im frischen Zustande 598 g. Dieselbe ist 21 cm lang, 11 cm breit und 6 cm dick. Der Durchschnitt des Tumors weist im Innern menschliche Haare auf; die äussere Schicht von ca. 1 cm Dicke besteht aus schwarzen Borsten. Als Curiosum befinden sich in die Oberfläche eingebettet an der tiefsten Stelle der kleinen Curvatur vier Kirschkerne, ebenfalls schwarz verfärbt.

Nach langem Sträuben bequemte sich die Patientin schliesslich zu anamnestischen Angaben. Sie gestand, von ihrem neunten bis zum achtzehnten Lebensjahre an ihren Zöpfen gekaut zu haben. Sodann sei sie bis zu ihrem zweiundzwanzigsten Lebensjahre in einer Grossstadtbäckerei thätig gewesen, woselbst sie Pinsel- und Besenhaare abgekaut habe. Mit ihrer Verheirathung habe sie die Gewohnheit abgelegt und auch nicht wieder aufgenommen.

Als eigenartig möchte ich noch erwähnen, dass die menschlichen Haare ihre natürliche Farbe und Durchsichtigkeit (mikroskopisch nachzuweisen) beibehalten haben, während sämmtliche Borsten, die völlig weiss waren, undurchsichtig und tief schwarzbraun geworden sind, desgleichen sind die Kirschkerne vollständig schwarz, ohne dass die Patientin jemals Höllenstein oder ein derartiges Medicament erhalten hätte.

Auf Befragen gibt die Patientin jetzt, $^3/_4$ Jahre nach der Operation, an, dass sie auch nunmehr nicht zu der alten Gewohnheit zurückgekehrt ist.

77) Herr Middeldorpf (Hirschberg in Schl.): „Ueber Fremdkörper des Magens."

M. H.! Das 16jährige Mädchen, welches ich mir erlaube, Ihnen vorzustellen, ist ein Beispiel für die enorme Widerstandsfähigkeit, die die Magenwand gegenüber Fremdkörpern hat. Zweitens ist der Fall interessant wegen der Massenhaftigkeit der Fremdkörper und der Schwere derselben. Ich habe vor 6 Wochen diesem Mädchen 1620 Nägel, Drahtstifte (Heiterkeit), Haken zu Buchbinderzwecken herausgeholt. (Heiterkeit.) Ich erlaube mir Ihnen hier die Präparate wohlgeordnet in einem Kasten herumzugeben. (Grosse Heiterkeit.) Dieses Mädchen wurde mir mit der Diagnose auf Peritoneal-Tuberculose zugeschickt. Die Diagnose war vielleicht begründet durch die Bauchschmerzen und die Abmagerung, welche im letzten Jahre bestanden hatte. Das Mädchen zeigte einen übermannsfaustgrossen Tumor, der bald rechts, bald links am Schambein lag, und der bei der Betastung ein Schneeballknirschen zeigte, wie ich es noch nie gefühlt habe. Dieser Tumor war sehr druckempfindlich. Im übrigen war der Appetit des Mädchens gut. Sie hatte in den Tagen der Beobachtung nur abends zuweilen Erbrechen, im übrigen bestand weder Temperatursteigerung, noch konnte ich an den inneren Organen ein Zeichen von Tuberculose nachweisen. Ich gestehe Ihnen ganz offen, dass mir der Fall nicht ganz klar war. Die Beckenhochlagerung beim Beginn der Operation am 9. 3. 08 liess den Tumor in der Milzgegend verschwinden. Ich zog ihn dann mit einiger Mühe, nachdem ich erkannt hatte, dass Fremdkörper im Magen waren, heraus, was immerhin in diesem Falle nicht ganz leicht war, als der Magen doch mit 2 Pfund Eisen belastet war, und die spitzen Fremdkörper die Magenwand zu durchbohren drohten. Ich machte einen senkrechten Schnitt durch den Fundus und zog dann in einer Stunde diese Fremdkörper heraus. Der Verlauf war ganz einwandsfrei, und die Patientin hat seit der Operation 11 Pfund zugenommen. Ich habe sie gestern hier noch einmal mit Röntgenstrahlen durch Herrn Dr. Helbing, Assistenten im Königlichen orthopädischen Institut, durchleuchten lassen. Er hat festgestellt, dass zwar noch eine erhebliche Dilatation des Magens besteht, dass dagegen keine Fremdkörper mehr vorhanden sind. Merkwürdig ist, dass diese colossal gebogenen Nadeln nicht in der Speiseröhre sitzen geblieben sind, und dass sie die Magenwand nicht durchbohrt haben. Ich glaube, das Mädchen hat das den groben Nägeln zu verdanken, welche die spitzigen Drähte eingehüllt haben.

78) Herr Moskowicz (Wien): „Ueber aseptische Darmoperationen."*)

Herr Küttner (Breslau): Obwohl Herr Graser den Vortrag über Technik der Magenresection zu halten, verhindert ist, möchte ich mir doch erlauben, über die mit seinem Instrumentarium gemachten Erfahrungen kurz zu berichten. Ich habe diese Instrumente neuerdings eingeführt und verwende sie hauptsächlich am Magen, seltener am Duodenum. Bisher habe ich auf diese Weise eigenhändig 18 Magenresectionen ausgeführt und bin mit der Methode sehr zufrieden.

*) S. Grössere Vorträge und Abhandlungen. Theil II.

Von den 18 Resecirten sind, obwohl die überwiegende Mehrzahl sehr schwierige Operationen mit ausgedehnten Drüsenausräumungen, Fortnahme von Pankreasabschnitten, Resection von Theilen des Mesocolons durchzumachen hatte, nur zwei gestorben. Von den beiden Todesfällen aber kann der eine der Methode nicht zur Last gelegt werden, denn der Exitus erfolgte nach dem vollkommenen Abschluss der Heilung an einer acut einsetzenden Lungengangrän, wie sie ja nach Magenresectionen wegen Carcinoms gelegentlich vorkommt. Durch die Autopsie wurde, wie Sie an diesem Präparat erkennen können, eine ideale Heilung der Resection festgestellt. So bleibt ein Todesfall übrig, und dieser betrifft eine sehr kachektische, gleichzeitig an Lungentuberculose und doppelseitigen Pleuraschwarten leidende Frau mit einem sehr vorgeschrittenen Carcinom. Es bildete sich eine Duodenalfistel aus, und die Patientin starb am 12. Tage nach der Operation an zunehmender Schwäche. Wäre ich nicht auf Grund der guten Erfolge in anderen ungünstigen Fällen mit der Indication sehr weit gegangen, so hätte sich auch dieser Todesfall vermeiden lassen. Dass ich seit Verwendung des Graser'schen Instrumentariums bei meinen Resectionen keine Peritonitis mehr zu beklagen hatte, ist wohl kaum ein Zufall, es gelingt mit diesen Instrumenten doch besonders sicher, den Austritt von Magendarminhalt zu verhüten; günstig in dieser Beziehung wirkt auch der Murphyknopf, den ich bei Magenoperation ebenso schätze, wie ich ihn bei Eingriffen am Darm vermeide. Mit der Sicherung der Naht gehe ich sehr weit. Nach Abtragung des zu resecirenden Theiles mit dem Messer dicht an der Klemme und Verschorfung der Schnittfläche lege ich eine Rückstichnaht durch die Klemmenfenster, dann folgt nach Abnahme der Klemme eine fortlaufende Naht durch die gequetschte Parthie, darauf eine fortlaufende Lembertnaht und schliesslich stülpe ich stets der Sicherheit halber, namentlich die Nahtenden, noch mit einigen Knopfnähten ein. An den gefährdetsten Parthien, vor allem an Cardia und Duodenum, nehme ich überdies sämmtliches erreichbare Gewebe als Deckung zu Hülfe, Netz, selbst Gallenblase und am Duodenum stets das Pankreas, von dessen Verwendung ich nie einen Nachtheil gesehen habe. Macht die Auslösung des Magens z. B. bei verwachsenen Tumoren der hinteren Wand grosse Schwierigkeiten, so habe ich sie mir oft dadurch erleichtert, dass ich zuerst den Magen durchtrennte, versorgte und dann erst die weitere Auslösung vorgenommen habe. Die principielle Verwendung der zweiten Billroth'schen Methode hat ausser der leichteren Vermeidung der Infection den Vortheil, dass man in der Ausdehnung der Resection ganz unbeschränkt ist, ich habe sie aus diesem Grunde schon vor Einführung des Graser'schen Instrumentariums als Normalverfahren geübt. Ist durch besondere Kleinheit des Magenrestes die Gastroenterostomie erschwert, so ziehe ich die Jejunumschlinge, welche stets nach dem Mikulicz'schen Vorschlage schon vor Beginn der Resection aufgesucht und durch einen Zügel markirt wird, durch das Mesocolon durch, mache die Gastroenterostomie oberhalb des Mesocolons und leite erst dann den Magen durch den Mesocolonschlitz hindurch, an dessen Rändern ich ihn dann sorgfältig fixire. Dadurch wird die bei ganz kleinem Magenstumpf oft schwierige hintere Gastroenterostomie sehr erleichtert.

Herr Langemak (Erfurt): M. H.! Zu dem Vortrage des Herrn Ru-

britius wollte ich mir eine kurze Mittheilung erlauben. Der Fall ist deshalb von Interesse, weil er beweist, wie schnell manchmal bei gutartigen Magenerkrankungen die Gastroenterostomie dem Patienten zu einem blühenden Aussehen verhilft. In dem Falle, über den ich berichten möchte, handelt es sich um einen 23jährigen Bahnarbeiter, welcher, als er Anfang November 1907 in meine Behandlung kam, zum Skelett abgemagert war. Er wog nur noch 64 Pfund. Ich machte die vordere Gastroenterostomie, und schon nach 8 Wochen, Anfang Januar 1908, wog er 128 Pfund. Er hatte sich also in der kurzen Zeit geradezu vordoppelt.

Herr Reichel (Chemnitz): M. H.! Gestatten Sie mir eine Bemerkung zur Technik der Magenresection! In einem Falle, in welchem ich vor ca. Jahresfrist genöthigt war, einen sehr erheblichen Theil des Magens fortzunehmen, war es mir unmöglich, die Kocher'sche Methode zur Ausführung zu bringen. Ich konnte das Duodenum an den kleinen Magenrest nicht heranbringen. Anstatt nun die zweite Billroth'sche Methode zu wählen, half ich mir in der Weise, dass ich direct die quere Magenwunde seitlich in die oberste Schlinge des Jejunums einpflanzte und das Duodenum in der üblichen Weise durch Einstülpungsnaht schloss. Die so entstandene Communication zwischen Magen und Dünndarm hatte eine Breite von ca. 8 bis 10 cm. Die Patientin genas und erholte sich rasch. Die theoretischen Bedenken, welche ich selbst im Anfange wegen der weiten Communication zwischen Magen und Jejunum hegte, bewahrheiteten sich nicht. Bis zum heutigen Tage ist die Patientin ausserordentlich wohl und hat 20 Pfund zugenommen. Ich habe erst vor wenigen Tagen eine Röntgen-Photographie nach Eingiessen von Wismuth in den Magen anfertigen lassen. Diese zeigte, dass das zurückgebliebene kleine Magenstück sich allmählich wieder zu einem stattlichen Magen erweitert hat. Wieweit eine Art Schliessmuskel am Magenende sich wieder ausgebildet hat, muss ich vollständig dahingestellt sein lassen.

Ich hatte seitdem in zwei weiteren Fällen Gelegenheit genommen, diese Methode, die ich erst als Nothbehelf ansah, principiell in Anwendung zu bringen. Auch der zweite Fall verlief glücklich; dem Patienten geht es ausgezeichnet. — Der dritte nach dieser Methode Operirte ist leider gestorben, aber die Obduction zeigte die Vereinigung zwischen Magen und Jejunum vollständig glatt geheilt. Der Exitus war dadurch erfolgt, dass die Einstülpungsnaht am Duodenum insufficient geworden war.

M. H.! Diese Operationsmethode der directen seitlichen Einpflanzung der Magenresectionswunde in die oberste Jejunum-Schlinge hat, wie ich glaube, den in manchen Fällen wohl nicht zu unterschätzenden Vortheil, dass sie an der Vereinigungsstelle zwischen Magen und Darm sehr einfache Wundverhältnisse schafft, sodann den weiteren, dass die Operation dadurch abgekürzt wird. Freilich hat man mit der Gefahr zu rechnen, dass die Einstülpungsnaht an der Duodenalwunde undicht wird. Die Obduction in meinem letzten unglücklich verlaufenen Falle zeigte mir nun auch die Ursache dieses Undichtwerdens. Sie liegt, wie Sie alle wissen, darin, dass das Duodenum nicht ganz ringsum, sondern nur zu ca. zwei Drittel bis drei Viertel vom Peritoneum bekleidet ist. — Shoemaker hat vor kurzem den Rath gegeben, sich in der Weise zu helfen,

dass man an der Resectionswunde des Duodenums das vordere und hintere Blatt des Peritoneum durch eine Naht so nach der Mesenterialseite des Darmes zu vereinigt, dass das Duodenum dadurch eine allseitige Serosa-Bekleidung erhält. Ich hatte dies in meinem Falle auch gethan und hatte gleichwohl einen Misserfolg zu beklagen. Was ergab nun die Obduction? — Ich hatte bei der Naht einen technischen Fehler begangen, den der College nicht gemacht haben wird. Ich habe die die Peritonealblätter am Mesenterialansatz vereinigende Naht nicht gleichzeitig, wie ich es jetzt thun würde, durch die Wand des Duodenum selbst geführt. Was geschah nun? Bei der Einstülpungsnaht stülpte sich zwar der nach der convexen Seite des Darmes gelegene Theil sehr gut ein, so dass hier Serosa mit Serosa in feste Verbindung kam, aber an der Mesenterialseite, wo die Naht nur Serosa fasste, stülpte sich die Muscularis aus, so dass es hier zu einer kleinen Fistel kam, aus welcher Darminhalt austrat. Beifolgende kleine Scizze wird die Verhältnisse erläutern. Ich wollte die Herren nur auf diesen Fehler aufmerksam machen, damit sie nicht einen gleichen Misserfolg zu beklagen haben, wie ich im letzten Falle.

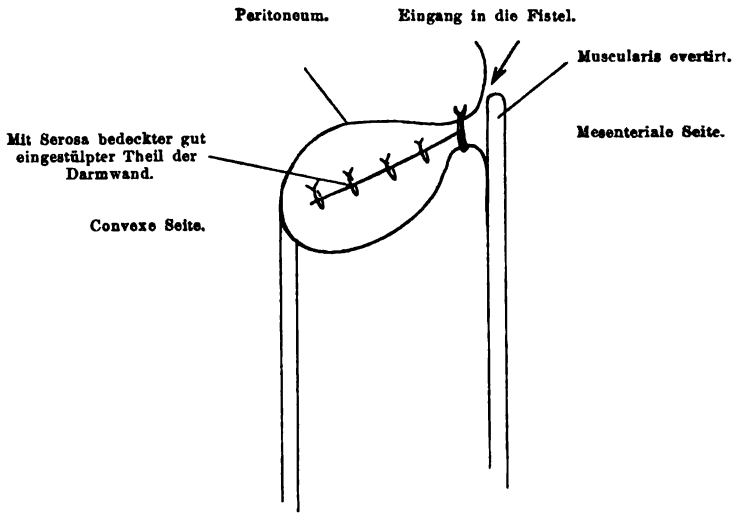

Da dieser Fehler aber leicht vermeidbar ist, scheint mir die vorhin geschilderte Methode der Magenresection für Fälle, wo nur kleine Reste des Magens zurückbleiben und dadurch technische Schwierigkeiten für die Vereinigung zwischen Darm und Magen nach der Kocher'schen Methode entstehen, empfehlenswerth. Jedenfalls beweisen meine beiden ersten Fälle, dass die ganz breite, offene Communication des zurückgelassenen Magenrestes mit dem Jejunum für die Verdauung gar keine Nachtheile hat.

Vorsitzender: M. H.! Es sind im Ganzen 567 Stimmen abgegeben. Davon sind 12 ungültig. Es bleiben 555 gültige. Davon entfallen 360 auf Kümmell, auf Bier 67, auf Rehn 54. Die übrigen Stimmen sind zersplittert auf verschiedene Herren. Es ist demnach Herr Kümmell mit Majorität zum

ersten Vorsitzenden für das Jahr 1909 gewählt. Ich frage Herrn Kümmell, ob er die Wahl annimmt.

Herr Kümmell (Hamburg): Ich danke Ihnen herzlich für die hohe Ehre, die Sie mir dadurch erwiesen haben, dass Sie mich zum Vorsitzenden der Deutschen Gesellschaft für Chirurgie für das nächste Jahr erwählt haben. Ich nehme die Wahl dankend an.

Herr Ranzi (Wien): Gestatten Sie, dass ich Ihnen ein Trichobezoar des Magens demonstrire, das ich vor 4 Jahren an der Klinik v. Eiselsberg zu operiren Gelegenheit hatte. Da der Fall bereits publicirt ist, will ich nur kurz die wichtigsten Daten erwähnen. Es handelte sich um ein 20jähriges Mädchen, das seit 2 Jahren an Magenbeschwerden litt. Aus der Anamnese ist hervorzuheben, dass vor 4 Jahren Ileuserscheinungen bestanden, die auf hohe Irrigationen zurückgingen, wobei Haarmassen mit dem Stuhl entleert wurden.

Mit Rücksicht auf diese anamnestischen Angaben und auf das damalige Geständniss der Patientin, dass sie seit längerer Zeit die Gewohnheit habe, Haare zu essen, sowie auf den objectiven Befund wurde die Wahrscheinlichkeitsdiagnose auf Trichobezoar des Magens gestellt und am 14. Juli 1904 durch Gastrostomie die Haargeschwulst entfernt. Das Besondere des Falles liegt in der eigenthümlichen Form des Trichobezoars. Sie sehen, dass dasselbe einen vollkommenen Abguss des Magens und des Duodenums darstellt, dessen einzelne Theile am Präparat deutlich zu erkennen sind.

Herr Wullstein (Halle): Ueber aseptische Darmoperationen.*)

79) Herr Klapp (Berlin): „Entfernung infectiöser Flüssigkeitsansammlungen und chirurgische Darmentleerung."

Wenn wir locale Infectionen chirurgischer Natur zu behandeln haben, so legen wir wie alle Chirurgen grösstes Gewicht darauf, die Infectionsstoffe zu entleeren und zwar so gründlich, wie nur möglich. Obgleich wir auch früher keinen Zweifel an diesem Standpunkt gelassen haben, muss das doch einmal ex cathedra ausgesprochen werden, um einigen in letzter Zeit hervortretenden Stimmen entgegen zu treten, die uns den Standpunkt imputiren wollen, als ob wir eine ganz ungenügende Entleerung des Eiters vornehmen. Wenn Bier einige Fälle z. B. von beginnender Sehnenscheidenphlegmone ohne Incision behandelt und zur glücklichen Ausheilung gebracht hat, so ist das ein höchst wichtiges pathologisch-physiologisches Experiment, welches beweist, dass es mit Hülfe der natürlichen, nur künstlich gesteigerten Abwehrkräfte der Entzündung auch allein gelingen kann, der Infection im Beginn Herr zu werden, aber niemals sollten diese Versuche zur allgemeinen Nachahmung in der Praxis empfohlen werden.

Soviel ich glaube, hat eine Geschäftsreklame viel Unheil angerichtet und gläubige Seelen irre geführt. In dieser Reklame war verprochen, es gelinge mit Hülfe der hyperämisirenden Maassnahmen, Abscesse ohne Schnitt und Drainage auszuheilen. Dass eine solche geschäftliche Reklame nicht auf uns zurückgeführt werden kann und dass sie ferner weder richtig ist, noch unseren Standpunkt wiedergiebt, glaube ich nicht weiter betonen zu müssen.

*) S. Grössere Vorträge und Abhandlungen. Theil II.

Dass in der Zeit der Entwickelung der Hyperämie mannigfache Wege, darunter auch die Stauungsbehandlung ohne Incision bei uns versucht ist, war selbstverständlich für jeden, der Sinn für Vorwärtsstreben der Chirurgie hat, gehört aber zum Versuchsstadium der Hyperämiebehandlung. Gründliche Entleerung des Eiters wird für alle Zeiten eine der Hauptstützen in der Behandlung von localen Infectionen bleiben.

Der Schnitt in irgend einer Form, ob gross oder klein, wenn er nur physikalisch richtig und für den einzelnen Fall genügend angelegt, muss den Eiterherd nach aussen eröffnen. Dass Bier in der Beschränkung unnöthig grosser Schnitte sich ein grosses Verdienst erworben hat, wird von der einen Seite bestritten, von der anderen anerkannt (Kocher). Erst in zweiter Linie kommen die anderen ableitenden Maassnahmen. Wenn man die hierher gehörigen Mittel nach ihrer Wirksamkeit ordnen will, so verdient hier die Saugbehandlung in die erste Reihe gesetzt zu werden, da sie nicht nur den jeweiligen Inhalt der Abscesshöhle entleert, sondern den durch die Incision schon angebahnten Flüssigkeitsstrom nach der Wundhöhle hin aus den benachbarten Geweben stark anzieht und nach aussen befördert. Auf eine weitere Schilderung ihrer sonstigen günstigen Eigenschaften verzichte ich hier und hebe also nur ihre Leistungsfähigkeit bezüglich der gründlichen Entleerung, um die es sich hier handelt, hervor.

Erst nach der Saugbehandlung kann Drainage und schliesslich die Tamponade genannt werden. Besonders von der letzteren verspricht man sich oft zu viel. Besonders soll man nicht immer wieder die Tamponade mit einem Docht vergleichen und ihr grössere Saugkraft zuschreiben. Es besteht ein grundlegender Unterschied zwischen Tamponade und Docht. Bei dem Docht wird die Saugkraft dadurch unterhalten, dass er in einem geschlossenen Canal verläuft und dass am äusseren Ende die Flüssigkeit durch die Flamme abgeführt wird. Nur so kann eine permanente, ansaugende Kraft zu Stande kommen; sobald die Flamme gelöscht wird, hört auch die Saugkraft auf. Neuerdings ist man mit Recht bestrebt, den Docht besser nachzuahmen, z. B. scheint das Dreesmann mit seinem Instrument zur Entlerung peritonealer Exsudate gut gelungen zu sein. Der Tampon allein saugt nur solange, als er trocken ist, d. h. vielleicht wenige Stunden, dann wirkt er als Fremdkörper und veranlasst als solcher die benachbarten Gewebe zur Secretion, die Secrete vermag er aber nur unvollkommen nach aussen zu entleeren. Ich meine, dass die Bedeutung des blossen Tampons eher im Offenhalten der Wunde liegt, als in seiner Saugkraft.

Die Drainage dagegen ist für buchtige Wunden oft ganz unentbehrlich, nur kommt es darauf an, dass man das Drain physikalisch richtig anlegt, vor allem, dass entweder Gefälle oder Druckwirkung zu dem Drain hin vorhanden ist.

Zu diesen Maassnahmen, welche also durch Schnitt, Saugbehandlung, Drainage und ev. Tamponade auf die Ableitung der Infectionsstoffe hinwirken, kommt die weitere Möglichkeit, die natürlichen Abwehrkräfte des Organismus anzuspannen, und diese ist von Bier realisirt worden.

Durch geschickte Combination von Incision und Saugbehandlung oder

Stauungsbehandlung oder in anderen Fällen auch von Incision mit Drainage oder Tamponade gelingt es uns, die früher erzielten Resultate dort, wo es darauf ankommt, infectiöse Flüssigkeiten zu entleeren, noch weiterhin zu verbessern. Es besteht allerdings eine dringende Indication, die Ableitung infectiöser Flüssigkeiten zu vervollkommnen und davon soll in Folgendem die Rede sein.

In neuerer Zeit hat sich bei der Behandlung von chirurgischen Infectionen immer mehr das Bestreben hervorgedrängt, physiologische Gesichtspunkte in den Vordergrund zu stellen. Je physiologischer man bei der nothwendigen und natürlich gründlichen Entleerung von infectiösen Flüssigkeitsansammlungen mit den Geweben umgeht, um so mehr werden diese im Stande sein, sich auch mit den ihnen eigenen Abwehrkräften an der Bewältigung der Infection zu betheiligen. Das ist sicherlich ein Theil des Geheimnisses, weshalb Bier bei seiner Behandlung so gute Erfolge gehabt hat und ich habe noch kürzlich an einer grossen Reihe von Sehnenscheidenphlegmonen nachweisen können, wie weit man allein mit physiologischem Vorgehen bei der Eröffnung kommen kann.

Unter diesem Zeichen, dem Zeichen gründlicher Entleerung bei Schonung der physiologischen Bedingungen und der Eigenart der Gewebe, hat z. B. die Behandlung der diffusen Peritonitis von Jahr zu Jahr bessere Erfolge aufzuweisen. Wenn man sich von den langen Schnitten, von der Eventration, dem Gebrauch der Antiseptica etc. abgewandt und sich der Benutzung warmer physiologischer Kochsalzlösung zur Ausspülung, möglichst vollkommner Entleerung bei Wahrung des Abschlusses der Bauchhöhle bis auf die Drainöffnung, also der Erhaltung des intraabdominellen Druckes zugewandt hat, so ist das ein Beweis dafür, dass man sich den physiologischen Eigenheiten des Peritoneums anpasst und ihm mehr und mehr gerecht zu werden sucht. Es ist zu wünschen, dass die Idee der physiologischen Behandlung auch noch anderen Geweben zu Gute kommt und dass man ihr überhaupt mehr Aufmerksamkeit schenkt.

Ich habe mich nun seit langer Zeit mit der Frage beschäftigt, ob nicht auch die Entleerung mancher, nicht an der Oberfläche des Körpers gelegener infectiöser Flüssigkeitsansammlungen technisch vollkommner und gefahrloser gestaltet werden kann und habe mich dabei vor allem mit im Abdomen gelegenen Ansammlungen beschäftigt. In erster Linie möchte ich heute über die Entleerung des Darmes beim Ileus und der diffusen Peritonitis, in zweiter Linie über die Entleerung peritonitischer Exsudate, appendicitischer Abscesse etc. sprechen.

1. Die Entleerung des Darmes bei der diffusen Peritonitis ist eine so dringende und anerkannte Maassnahme, dass ich über die Indication kein Wort verliere. Auch darüber, wie der Darm bis jetzt während der Laparotomie bei vorliegender Indication entleert wird, brauche ich nur wenige Worte zu sagen: entweder wird punktirt, der Darminhalt fliesst dann zum Theil aus, zum Theil muss er aus den gelähmten Schlingen herausgestrichen werden; Dahlgreen benutzt dazu ein besonderes Instrument, welches ja allgemein bekannt ist, oder man lagert eine Schlinge seitlich heraus und sticht mit einem

Skalpell hinein. Bei diesem Verfahren wird die Asepsis nicht mit genügender Sicherheit gewahrt, der ausfliessende Darminhalt riecht scheusslich und die Entleerung des Inhalts ist nicht so gründlich, wie es in Betracht der Resorptionsgefahr, der Sterkorämie wünschenswerth wäre. Das habe ich an der bisher geübten Art auszusetzen. Ich möchte die Indication dahin erweitern, dass man den Darm schnell, so ergiebig wie möglich und unter vollster Wahrung der Asepsis entleeren soll und dieser so gestellten Indication wird die technische Ausführung noch nicht gerecht. Gewiss wirken Enterostomien sehr günstig, aber sie können auch noch angelegt werden, wenn der Darminhalt bereits während der Laparotomie gründlich entleert worden ist.

Von der Darmentleerung durch Abführmittel sehe ich in dieser Besprechung ganz ab, es fragt sich jetzt nur, ob die chirurgische Darmentleerung zu vervollkommnen ist.

Um den Darm von seinem gewöhnlich dünnflüssigen erbsensuppenartigen Inhalt beim Ileus und der diffusen Peritonitis zu befreien, habe ich eine geschlossene Leitung zwischen Darm und Saugflasche hergestellt.

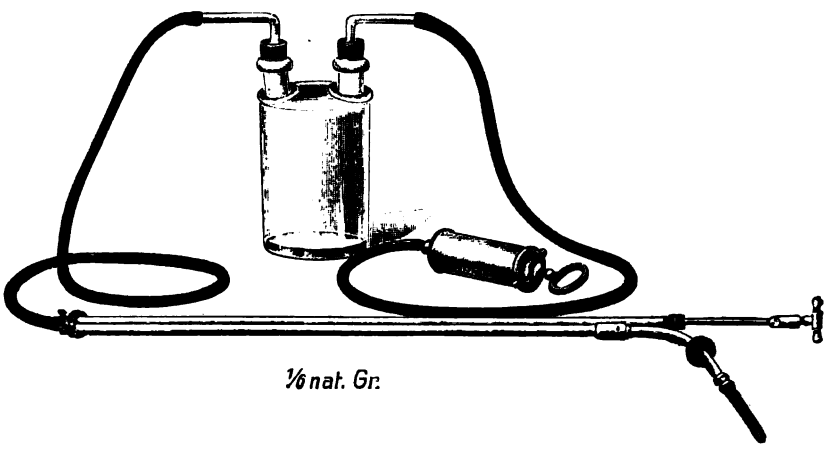

1/6 nat. Gr.

Aus der vorliegenden Zeichnung ist zu ersehen, dass ich ein rohrartiges Instrument*) gebrauche, welches an seinem einen Ende eine troicartförmige Spitze zum Einstechen in den Darm trägt.

Am besten näht man das Instrument in den Darm ein, nachdem man den Darm mit Kocher'scher Klemme gefasst und incidirt hat.

Durch eine einfache Handhabe lässt man dann aus dem Metallrohr einen weichen Schlauch (Magensonde), der gelöchert ist, in den Darm hinein gleiten und beginnt jetzt mit der Luftverdünnung. Während nun der Darminhalt in die Saugflasche strömt, zieht man den Darm immer weiter über den Schlauch herüber und reiht ihn geradezu auf den Schlauch auf. Wenn man nicht mehr weiter kommt, so zieht man den Schlauch in das Rohr zurück und lässt ihn

*) Das Instrument wird von Windler-Berlin geliefert.

in der anderen Richtung in den Darm gleiten. Dort wiederholt sich dasselbe Spiel. Meist gelingt es so, von ein bis zwei Einstichstellen den Darm ganz gründlich zu entleeren. Ich halte es auch für ganz practisch, den Darm geradezu etwas mit warmer physiologischer Kochsalzlösung zu füllen und letztere wieder abzusaugen, um den scheusslichen, der Resorption so gefährlichen Inhalt auszuspülen. Das hätte man wohl schon längst gethan, wenn es technisch gelungen wäre.

Ist der Darm leer, so zieht man das Instrument heraus und verschliesst die Oeffnung.

Als Vortheil des Saugrohres sehe ich an, dass diese Art der Entleerung aseptisch und sehr ausgiebig erfolgen kann in einer geschlossenen Leitung, sodass man nicht einmal den üblen Geruch im Operationszimmer hat.

Ein Grund wird häufig gegen die Darmentleerung mobil gemacht: man weiss, dass die plötzliche Entleerung des stark gefüllten und geblähten Darms einen Sturz des Blutdruckes nach sich ziehen und den Patienten in noch grössere Gefahr bringen könne. Kocher hat z. B. schon daran gedacht, eine Klemme über die Wurzel der Mesenterien zu legen.

Man kann nun aber nicht den schwer toxischen Darminhalt im Darm zurücklassen und ihn weiter resorbiren lassen, wenn man überhaupt den Versuch machen will, den Patienten mit diffuser Peritonitis und total gelähmtem Darm zu retten.

Aus diesem Dilemma scheint es einen Ausweg zu geben und zwar ist es möglich, den bedrohlichen Blutdrucksturz durch Adrenalinkochsalzinfusion zu beseitigen, wie sie neuerdings Heidenhain empfohlen hat.

Ich halte es also für am zweckmässigsten, in jedem Falle von Unthätigkeit des Darms bei der diffusen Peritonitis schon während der Laparotomie mit Hülfe meines Apparats den Darm zu entleeren, dann, wenn nöthig, eine oder mehrere Enterostomien anzulegen und die drohende Herabsetzung des Blutdrucks mit Adrenalinkochsalzinfusion zu bekämpfen. Bei den Fällen von completer Darmlähmung muss ferner der weit in den Darm eingeführte Saugschlauch eventuell darin belassen und aus der Enterostomiestelle herausgeleitet werden, denn es ist auch möglich, bei totaler Darmlähmung den toxischen Inhalt abzuleiten, vielleicht mit Hülfe einer Wasserstrahlpumpe.

Bisher ist der andere wichtige Factor bei der diffusen Peritonitis, die Ansammlung von Eiter im Peritoneum ausser Betracht geblieben. Wenn es sich darum handelt, umschriebene Ansammlungen von infectiösen Flüssigkeiten peritonitischer Herkunft zu entleeren, so soll man, wie Kocher sagt, mit dem Minimum von Verletzung in den Eiterherd kommen. Man eröffnet sie am besten mit kleinen Schnitten und entleert den flüssigen Inhalt durch Saugbehandlung. Zu dem Zweck schlage ich vor, ein übergittertes Saugrohr*) mit kolbenförmigem Ansatz, welches nur im unteren Bereich des Kolbens gelöchert ist, zu benutzen. Die Uebergitterung der Fenster verhütet es, dass benachbartes Gewebe angesogen wird. Die Aspiration geschieht mit der Saugflasche oder der Wasserstrahlpumpe.

*) Verfertiger des Instrumentes ist die Firma Windler-Berlin.

Herr Payr (Greifswald): M. H.! Ich möchte an der Hand eines Bildes eine Anlage von Bunsen'scher Wasserstrahlpumpe zeigen, die wir in Greifswald in zwei Operationssälen und mehreren Krankenzimmern haben. Die Bunsen'sche Wasserstrahlpumpe gestattet erstens ganz langsam unter sehr geringem Quecksilberdruck den während der Operation punctirten Darm zu entleeren. Aber die Anlage dieser Wasserstrahlpumpe gestattet es ferner, bei den Ileus- und Peritonitis-Kranken, bei denen die Darmmusculatur erschöpft ist, durch Stunden, ja durch Tage hindurch eine langsame Aspiration von Gasen, wie von flüssigem Inhalt zu ermöglichen. Eine solche Bunsen'sche Wasserstrahlpumpe ist selbstverständlich nur in Krankenanstalten anzubringen. Es genügt ein ganz geringer Wasserdruck, weil sonst die Darmwand zusammengedrückt wird. Eine Ausspülung der Därme kann den Erfolg der Aspiration unterstützen. Es sind auch von mehreren Seiten Apparate zur Reinspülung der Bauchhöhle von Exsudat, die ausserdem einen Rückfluss des schmutzigen Spülwassers gestatten, construirt. Die ersten, die das erfanden, waren amerikanische Chirurgen. Schon 1902 begegnet man derartigen Apparaten.

80) Herr H. Braun (Göttingen): „Entzündliche Geschwülste am Darm.“*)

Herr Jaffé (Posen): M. H.! Ich kann auch über zwei Fälle, die viele Jahre zurückliegen, berichten, welche ähnlich den von Herrn Braun vorgetragenen sind. In dem einen Falle handelte es sich um einen faustgrossen Tumor am Colon, den ich für ein Carcinom hielt und unter ziemlich grossen Schwierigkeiten operirte. Als der Tumor herausgenommen war und ich ihn durchschnitt, fand ich inmitten desselben ein kleines Knochenstückchen. Das war damals von Waldeyer als ein Hühnerknochen erkannt worden, der offenbar durch die Schleimhaut durchgedrungen war und die grosse Geschwulst producirt hatte. Nichts von wirklichem Tumor war dabei vorhanden.

Und im zweiten Falle handelte es sich um einen grossen Tumor, der hinten verwachsen war, und den ich nach erfolgter Probelaparotomie für inoperabel hielt. Ich schnitt ein kleines Stückchen heraus und liess dasselbe untersuchen. Obschon ich den Tumor während der Operation für Carcinom erklärt hatte, fand sich mikroskopisch nichts davon. Beide Fälle haben sich am Colon abgespielt und beide Menschen — ich habe Gelegenheit gehabt, dieselben lange nachher wiederzusehen — sind vollkommen gesund geblieben.

Herr Reichel (Chemnitz): Ich habe kürzlich einen ähnlichen Fall von acuter Darmentzündung beobachtet, wie ihn der Herr Vortragende soeben geschildert hat, und zwar bei einem Manne von einigen 30 Jahren an der Flexura sigmoidea. Ich glaubte bestimmt, es mit einem Carcinom zu thun zu haben. Erst die Obduction ergab, dass es sich um einen rein entzündlichen Process handelte, und zwar zeigte sie in dem erkrankten Darmtheile sehr zahlreiche Graser'sche Divertikel, von deren einem aus es zur Entzündung der Darmwände gekommen war. Ich möchte den Herrn Vortragenden fragen, ob nicht vielleicht auch in seinem Falle Divertikelbildung vorlag.

---

*) S. Grössere Vorträge und Abhandlungen Theil II.

Herr Franke (Braunschweig): M. H.! Solche entzündlichen Geschwülste um Knochen kommen öfters vor. Ich habe zwei solcher Fälle operirt. Ich habe im Anfange nicht genau alles gehört, was Herr Braun über die Ursache der Geschwülste gesagt hat. Ich glaube, er hat nicht die Divertikelbildung am Colon erwähnt, namentlich die, auf die vor 10 Jahren uns Herr Graser durch eine Demonstration aufmerksam gemacht hat. Ich erlaube mir ein Präparat vorzuzeigen, das ich bei einem Patienten vorgefunden habe, den ich vor $^1/_2$ Jahre operirt habe wegen solcher Divertikelbildung. Graser hat uns im folgenden Jahre einen grösseren Vortrag über diese Divertikelbildung gehalten. Seit der Zeit sind eine ganze Anzahl von Mittheilungen, die ich hier nicht erwähnen will, erfolgt. Es hat sich gezeigt, dass diese Divertikelbildung eine ganz wichtige Erkrankung ist, auch in chirurgischer Beziehung. Viel Tumoren scheinen darauf zurückzuführen zu sein, dann eine ganze Anzahl von den Entzündungsvorgängen, die zu Schrumpfungen, Abknickungen, zu Perforationen in die Blase, zu Scheidenfisteln, zu Verwachsungen an den weiblichen Geschlechtsorganen geführt haben, Uterus u. s. w. Nun, das sind ja Sachen, die sich leicht erklären lassen. Es giebt aber auch Fälle leichterer Tumorbildungen, die, wenn man nicht ganz sorgfältig untersucht, leicht der Beobachtung entgehen und dann auch der richtigen Behandlung. Ich meine die Fälle von hyperplasirender Colitis und Sigmoiditis, die Rosenheim, Ewald und Schütze-Wiesbaden beschrieben haben; und auf diese möchte ich jetzt Ihre Aufmerksamkeit lenken, da sie offenbar viel häufiger sind, als die entzündlichen Tumoren. Es handelt sich in diesem Falle mehr um rein hyperplastische Bildungen und dabei doch Tumoren, die ausserordentlich schwere Erscheinungen hervorrufen können. Der Patient, von dem das Präparat hier stammt, hatte durch 4 Jahre die schwersten Durchfälle, nachts allein 11—12, die ihn vollständig nervös und arbeitsunfähig gemacht hatten, trotz sorgfältiger Specialbehandlung. Er war einmal einem Chirurgen zugeführt worden, weil der Arzt einen Tumor in der unteren Bauchgegend links gefühlt hatte. Die Operation war aber abgelehnt worden. Er kam April vorigen Jahres zu mir. Ich dachte an die Colitis im Sinne von Rosenheim, habe ihn erst lange diätetisch behandelt, schliesslich aber, als die Beschwerden nicht aufhörten, habe ich die Probeoperation vorgeschlagen. Beim ersten Griffe, den ich in den Leib machte, fand ich mehrere Divertikel an der Flexur, d. h. kleine, über kirschkerngrosse Tumoren. Ich fand am Dünndarm noch viele solcher kleinen Knötchen, die ich als Divertikel auffassen musste. Da der Patient so schwer gelitten hatte, und, wie gesagt, vollständig arbeitsunfähig war, habe ich die Flexura sigmoidea, die besonders schwer erkrankt zu sein schien, resecirt, denn dort waren die hauptsächlichsten Beschwerden, dort war auch der Tumor zu fühlen. Die Untersuchung des Präparats ergab, dass keine Entzündung vorlag, sondern einfache Divertikelbildung. Ich bin bereit, das Präparat oben zu zeigen. Es handelt sich also hier um eine an sich leichte Erkrankung, die aber schwere Erscheinungen hervorgerufen hat, ähnlich, wie wir es nicht selten bei leichter Wurmfortsatzerkrankung beobachten. Wir haben nun Fälle, wo die schwersten Krankheitserscheinungen nach Entfernung des Wurmfortsatzes, auch gewissermassen eines Divertikels, verschwinden. So hat auch in diesem

Falle die Resection der Flexura sigmoidea Heilung gebracht. Ich möchte auf diese Erkrankung, m. H., Ihre Aufmerksamkeit lenken. Zur Diagnose kann ich noch nicht viel sagen, weil es der erste Fall ist, der in dieser Weise operirt ist. Ich werde sie etwas eingehender in einer späteren Abhandlung besprechen. Hier möchte ich nur rathen, in jedem Fall unbestimmter Darmbeschwerden genau auch in der linken unteren Bauchgegend zu untersuchen. Da wird man allmählich eine Diagnose herausarbeiten können, die uns Anlass giebt, in ähnlichen Fällen ähnlich wie ich einzugreifen.

Herr Müller (Rostock): M. H.! Es ist doch ein recht interessantes Krankheitsbild, was sich da entwickelt. Die Dinge scheinen sehr selten zu sein nach den Ausführungen des Herrn Braun. Es giebt Viele, die ähnliche Einzelbeobachtungen haben. Die Aetiologie ist aber eine verschiedene. Ich habe ebenfalls in der Gegend der Flexur einen solchen Tumor beobachtet. Da hat kein Mensch gezweifelt, dass es ein Carcinom sei. Es ist sehr merkwürdig, dass die Dinge Monate lang dauern und uns irre führen. Gelegentlich kommen auch Blutungen vor. In dem betreffenden Falle habe ich resecirt, es war auch bei und nach der Operation durchaus das Bild eines Carcinoms gewesen. Aber es war kein Carcinom, sondern ein chron. entzündlicher Process bis ins Mesosigmoideum hinein. Und in einem anderen Falle war es — wieder bei einer Dame — nichts weiter als eine eigenthümliche Infiltration des Fettgewebes, was sich oft sehr reichlich in dieser Gegend findet. Ich habe nicht resecirt, sondern habe es gehen lassen, und die Patientin ist wieder gesund geworden.

Herr de Ruyter (Berlin): Ich habe vor zwei Jahren eine Dame operirt, die wegen chronischer Appendicitis ins Krankenhaus gebracht wurde. Im Anschluss an mehrere Anfälle von Blinddarmreizung war ein Tumor in der Blinddarmgegend zurückgeblieben. Nach Eröffnung der Bauchhöhle fand sich in der Appendix ein Stein, jedoch keine Entzündung der Appendixwand. Dagegen war das Coecum durch einen wallnussgrossen Tumor ausgefüllt. Ich habe das Coecum resecirt und die anatomische Untersuchung hat ergeben, dass es sich um einen die Darmwand durchsetzenden entzündlichen Tumor handelte.

Der Fall war dadurch complicirt, dass die Patientin ausserdem an einer Tuberculose der Lunge litt. Der pathologische Anatom liess die Möglichkeit auf, es könne sich um einen tuberculösen Process am Darm handeln.

Gestern sah ich die Patientin ohne Recidiv, doch mit einer Wanderniere auf der rechten Seite.

Herr Braun (Göttingen): Schlusswort. M. H.! Wegen der Kürze der Zeit habe ich meine Mittheilung möglichst kurz gefasst und bin deshalb nicht auf die verschiedenen entzündlichen Tumoren, die in der Bauchhöhle gefunden werden können, eingegangen, sondern wollte heute nur die allgemeine Aufmerksamkeit lenken auf die am Colon vorkommenden entzündlichen Tumoren, die mit Carcinomen verwechselt werden. Ich habe aber nicht gesagt, dass sie sehr selten seien, im Gegentheil glaube ich, dass sie häufiger sind, aber verkannt werden, zumal sie in der deutschen Literatur nicht erwähnt sind. Gewiss haben auch manche Operateure, die solche Tumoren exstirpirt haben,

nichts darüber publicirt, weil sie es nicht für der Mühe werth hielten, oder nicht wussten, dass diese Geschwülste unbekannt seien, vielleicht auch weil ihnen das Eingeständniss, einen entzündlichen Tumor als Carcinom exstirpirt zu haben, unangenehm war, vielleicht aber wurde auch nach der Exstirpation manchmal die Natur des Tumors verkannt, da die mikroskopische Untersuchung unterlassen wurde.

(Schluss der Sitzung 4 Uhr 5 Minuten.)

---

8 Uhr Abends: **Projectionsabend.**

1. Herr Schultze (Duisburg): Die Behandlung des Klumpfusses und Plattfusses.

2. Herr Borchgrevink (Christiania): Zur Extensionsbehandlung der Fracturen der oberen Extremität.

3. Herr Rumpel (Berlin): Ueber Cysten- und Geschwulstbildungen in den Knochen.

4. Herr Dönitz (Berlin): Feststellvorrichtung am Operationstisch.

5. Herr Krönlein demonstrirt mittelst des Zeissschen Epidiaskops eine grössere Serie von farbigen Photographien, welche nach dem Lumière'schen Verfahren in seiner Klinik hergestellt worden sind. Sie stellen namentlich Operationspräparate aus dem Gebiete der Nieren-, Magen- und Darmchirurgie dar.

Vierter Sitzungstag.

Freitag, den 24. April, Vormittags 9 Uhr.

81) Herr Heddaeus (Zittau): „Folgen einer totalen Ausschaltung des Colons durch Vereinigung von Ileum und Flexura sigmoidea".

M. H.! Im Jahre 1903 hat Lindner in Bruns' Beitr. einen Fall von totaler Ausschaltung des Colons wegen Neurose des Darmes mitgetheilt. Dieser Fall kam im vergangenen Jahr in meine Behandlung und bietet bezügl. der Folgen dieser Operation soviel Interessantes und Lehrreiches, dass ich mich für berechtigt halte, Ihnen hier kurz darüber zu berichten.

Lindner machte die Operation im September 1901 wegen „spastischer Contraction der Darmwand des Colon transv., die sich auch in tiefer Narkose nicht löste": Von einem linksseitigen Schnitt Abtrennung des Ileum am Coecum, Vernähung beider Enden; von einem rechtsseitigen Schnitt Einpflanzung des Ileum side to side in die Flexura sigmoidea. Erfolg der Operation. Verschwinden der alten Beschwerden, die Koliken in der rechten Seite verschwanden und kehrten nicht wieder, wohl aber trat eine neue Neurose am Col. descendens auf. Nachträglich stellte es sich dann heraus, dass bei Pat. zweifellos schon seit längerer Zeit eine allgemeine Neurose bestanden hatte, als deren Theilerscheinung die Neurose des

Col. transv. angesehen werden musste. Die Neurose des Col. desc. wurde später wesentlich gebessert, so dass der Zustand der Pat. jetzt ein befriedigender ist.“ Soweit der Bericht des Autors.

M. H.! Der Autor muss schlecht berichtet gewesen sein, wenn er den Zustand der Pat. nach 2 Jahren einen befriedigenden nannte. Darüber mag Sie der weitere Verlauf nach der Operation belehren.

Die Pat. fühlte sich angeblich nach der Operation schlechter als vorher. Sie kam zunächst wieder in das Darm-Sanatorium, in dem sie vor der Operation gewesen war und hat bis zum Jahre 1905 mit Pausen, in denen sie zu Hause vegetirte, 9 Monate in diesem Sanatorium zugebracht, aber Alles was geschah, blieb erfolglos gegen die beständigen heftigen kolikartigen Schmerzen im Leib, hauptsächlich links. Im Januar 1905 trat noch durch einen Stoss gegen den Leib eine Verschlimmerung auf, die 10wöchiges Krankenlager bedingte. Darnach lange Monate in einem anderen Sanatorium Behandlung mit Dauerbädern, Fibrolysin - Injectionen, vaginaler Vibrationsmassage. Daran anschliessend Badekur in Gyselsdorf mit Moorbädern; später noch kohlensaure Bäder — Alles ohne nennenswerthen Erfolg. Januar 1907 Rückkehr in das 1. Sanatorium: nach erfolgloser Klystierbehandlung nach Hause geschickt mit der Auskunft, es sei nichts mehr zu machen, ohne Morphium nicht auszukommen. Das, m. H., war der oben genannte „befriedigende“ Zustand.

Der behandelnde Arzt that wie ihm geheissen und gab tapfer Morphium, später mit Skopolamin. Im Juni 1907 wurde ich zugezogen und fand die körperlich sehr heruntergekommene Pat. im Skopolamin-Dämmerschlaf, da sie sich vor den Schmerzen der Untersuchung fürchtete. Nach genauer Beobachtung in meiner Klinik kam ich zu der Ueberzeugung, dass die Schmerzen nicht auf Darmneurose, sondern auf objective Veränderungen im Leib zu beziehen waren und entschloss mich zur Operation.

Diese war in Folge sehr fester und flächenhafter Verwachsungen äusserst schwierig und dauerte fast 3 Stunden. Das Wichtigste, was sich fand, waren 2 Abnormitäten: erstens ein bis zu Handwurzeldicke geblähtes, blind endigendes Dünndarmstück von ca. Handlänge. An seinem blinden Ende sah man eine strahlige, weissliche Narbe und die seitliche Wand war mit zahlreichen von Ueberdehnung herrührenden Narben durchsetzt. Das Darmstück führte von der rechtsseitigen Bauchnarbe an quer über die Blasengegend nach links und inserirte in spitzem Winkel im unteren Ende der Flexura sigmoidea am Rand des kleinen Beckens. Es stellte also dar das enorm geblähte und vergrösserte blinde Ende des side to side dem Colon implantirten Ileum. Damit fanden die beständigen quälenden Schmerzen in der Blasengegend ihre genügende Erklärung.

Ich resecirte das Darmstück an der Einmündung ins Colon und habe es Ihnen hier mitgebracht. (Demonstr.)

Zweitens fand ich bei Verfolgung eines weiteren stark geblähten Dünndarmstückes die Ursache dieser Blähung in einer Einschnürung durch einen darüber ziehenden Darm und dessen Mesenterium. Der überbrückende Darm war, wie die Orientirung ergab, das nach links ver-

lagerte und in das Colon implantirte Ileum. Es war also bei der Operation nicht darauf geachtet worden, das Ileum unterhalb des nach oben zu verlegenden übrigen Darmes durchzuführen und die Ueberbrückung hatte durch allmähliche Verwachsung des Mesenterialschlitzes zu relativer Darmstenose geführt. Dieser Befund war wieder eine genügende Erklärung für die in jener Gegend häufig auftretenden kolikartigen Schmerzen. Der Lage nach war es die Stelle, die Lindner meint, wenn er von der „später entstandenen Neurose des Colon descendens" spricht. Beseitigen konnte ich diese Brücke natürlich nicht; das war bei den vielen Verwachsungen technisch unmöglich. Ich führte aber eine Entlastung herbei, indem ich eine der oberhalb der Stenose gelegenen geblähten Darmschlingen mit dem ausgeschalteten, jetzt etwas atrophischen Colon ascendens seitlich anastomosirte.

Die Patientin überstand den schweren Eingriff ziemlich gut. Abgesehen von einer geringen peritonitischen Reizung erfolgte ungestörte Reconvalescenz, während deren der Pat. auch die Narcotica abgewöhnt wurden, was ohne Schwierigkeit gelang. Die Pat. nahm bis zur Entlassung im August, also in 2 Monaten, 30 Pfund zu. Sie schrieb mir später, sie fühle sich so wohl, wie sie sich nicht erinnere, je gewesen zu sein. Sie könne fast Alles essen und vertrage Alles. Es scheint also die Wiedereinschaltung des Colon in den Darmtractus keine üblen Folgen gehabt und keine neuen „spastischen Contractionen" erzeugt zu haben.

Ganz ohne Beschwerden ist indessen, m. H., die Pat. doch nicht geworden, was nach dem Geschilderten auch kaum zu erwarten ist. Aber die Beschwerden sind, abgesehen von leichten Stenoseerscheinungen, die sie kaum beachtet, stets die, dass zeitweise unvermittelt oder auch nach gewissen Speisen, die abführend wirken, z. B. Pflaumenmus, diarrhoische Stühle gehäuft vorkommen, 5 — 6 — 10 und mehr in kurzen Abständen. Ich habe an Neurose gedacht und suggestiv zu wirken gesucht. Es gelang der Pat. auch, die zahlreichen Entleerungen zu unterdrücken, aber auf Kosten geblähten Leibes und erneuter Kolikschmerzen. Ich glaube deshalb nicht, dass diese Entleerungen nervöser Natur sind. Aus dem sporadischen Auftreten derselben schliesse ich vielmehr, dass zeitweise aus irgend welchen Gründen die Hauptmenge des Speisebreies nicht auf dem Wege der neuen Coecalanastomose, sondern direct aus dem Ileum in die Flexura gelangt und dann in der That diarrhoisch wirkt. Die Verbindung zwischen Ileum und Colon liegt ja auch im vorliegenden Fall so tief, dass eine genügende Eindickung des Speisebreies undenkbar ist.

Damit kämen wir auf die Frage, ob die Ausschaltung des Colon gleichgültig ist.

Wenn Lindner sagt, das Bedenken, dass der Dünndarminhalt im Colon desc. diarrhoisch wirke, habe sich als gegenstandslos erwiesen, so kann ich das nach den bei seiner Patientin gemachten Erfahrungen nicht bestätigen.

Auch ein früher von Lindner publicirter Fall kann nicht als Beweis für diese Ansicht gelten, weil er in diesem nicht das ganze Colon ausgeschaltet, sondern eine doppelte Anastomose, eine zwischen Ileum und Col. transv. und eine zwischen diesem und der Flexura gemacht und damit genügend Colon zur Eindickung des Chymus erhalten hat.

Genauer auf die Litteratur dieser Frage einzugehen, verbietet mir die Zeit. Ich erwähne nur Franke, der sich in seiner Arbeit über die „Chirurgische Behandlung der chron. Obstipation" eingehend mit dieser Frage befasst. Auch er hält die Ausschaltung des Colon für unschädlich und stellt sie sogar mit der als unschädlich erprobten ausgedehnten Resection des Dünndarmes in directe Parallele. Aber auch seine Fälle sind nicht beweisend, da sie noch bedeutende Beschwerden nach der Operation zurückbehalten haben. Auch halte ich es für zu weit gegangen, dem Dickdarm nur die Funktion der Wasserentziehung des Speisebreies zuzuschreiben. Die Anwendung der Nährklystiere beweist uns, dass selbst die untersten Theile des Dickdarms für die Ernährung wichtige Eigenschaften besitzen, wieviel mehr wird dies bei den höher gelegenen Abschnitten der Fall sein!

Franke hat auch selbst die Empfindung, dass die totale Ausschaltung nicht practisch ist, denn in seinem Schlusswort, das in einem gewissen Gegensatz zu seinen vorherigen radicalen Ausführungen steht, rechnet auch er mit dem Misserfolg der zu häufigen Stühle und zieht sogar eine eventl. Nachoperation in Gestalt einer höheren Anastomose in Betracht. Er empfiehlt deshalb als sicherstes Mittel die Ausschaltung eines mehr oder weniger grossen Theiles des Colon.

Das lasse ich gelten. Es liegt mir fern, die Berechtigung der Operation überhaupt zu bestreiten, aber die Indication bedarf jedenfalls einer besonderen Reserve. Als erfolgreich sind von den in der deutschen Litteratur bisher genannten Fällen nur 2 zu bezeichnen, einer von Körte, bei dem wegen Tuberculose ein grosser Theil des Dünndarms und das Colon bis zur Flexura resecirt wurde, und einer von Lympius wegen chron. Colitis, der wenigstens momentan vollen Erfolg hatte, vielleicht, weil die Einpflanzung in den obersten Theil der Flexura erfolgte: Lympius giebt darüber Genaueres nicht an. Die Fälle von Franke sind nur gebessert und der oben genannte von Lindner als vollkommen misslungen zu betrachten.

M. H.! Lassen Sie mich das Resultat meiner Ausführungen kurz zusammenfassen:

1. Die Ausschaltung des Colons ist nur indicirt bei den schwersten Fällen chron. Erkrankung des Dickdarms.
2. Sie darf, wenn irgend möglich, nur eine partielle sein.
3. Bei der Technik ist streng darauf zu achten, dass keine kurze Ueberbrückung des Dünndarms durch das verlagerte Ileum stattfindet.
4. Das einzupflanzende Ende ist, wenn möglich, end to side oder, wenn side to side, dann wenigstens mit kürzestem Blindsack einzunähen.

82) Herr Canon (Berlin): „Darmausschaltung durch Ileo-Flexurostomie".

M. H.! Ich wollte mir erlauben, kurz über einen Patienten zu berichten, bei dem ich vor $2^1/_2$ Jahren ebenfalls eine totale Ausschaltung des Colon vorgenommen habe. Der betreffende Patient litt an ausserordentlich schweren Blutungen aus dem Darm und wurde $^1/_4$ Jahr lang mit inneren Mitteln, da-

runter Jodkali, auch von Specialärzten behandelt. Diese innere Behandlung war vollkommen erfolglos. Im Mastdarm selbst konnte keine Veränderung nachgewiesen werden. Man fand aber in der linken Unterbauchgegend einen Tumor, und es wurde die Wahrscheinlichkeitsdiagnose auf Carcinom gestellt. Da die Blutungen schliesslich lebensgefährlich wurden, wurde zur Exstirpation geschritten. Dabei stellte sich heraus, dass es sich nicht um ein Carcinom handelte. Es war eine ausserordentliche Verdickung der Darmschichten vorhanden. Die Schleimhaut war sehr stark hyperämisch, zeigte aber keine Geschwüre. Es waren überall narbige Stränge da. Mikroskopisch fand sich eine Neubildung von Bindegewebe und zellige Infiltration, besonders in der Submucosa. Der pathologische Anatom, der die Untersuchung gemacht hatte, glaubte, dass es sich um luetische Veränderungen handle. Bei der Operation war es mir so vorgekommen, als ob der Darm auch noch in der Umgebung, besonders weiter hinauf, krank war, und es traten wirklich weitere Blutungen aus dem zuführenden Theil ein. Wir versuchten trotzdem, um den Anus praeternaturalis zu schliessen, die Vernähung, nachdem die Mikulicz'sche Spornquetsche angelegt worden war. Aber die Nähte hielten nicht, und da die Blutung nicht aufhörte, so entschloss ich mich zur totalen Ausschaltung des Dickdarms. Es wurde das Ileum durchschnitten, der orale Theil in die Flexura sigmoidea implantirt, der aborale Theil durch Schnürnaht verschlossen und versenkt. Ferner wurde die aborale Oeffnung im Colon descendens vernäht. Hier ist eine kleine Fistel zurückgeblieben, die sich aber jetzt zu schliessen scheint und dem Patienten kaum noch Störungen macht; dagegen wird er ausserordentlich gestört durch die starke Secretion aus dem Dickdarm, die in keiner Weise bisher in den $2^1/_2$ Jahren zurückgegangen ist. Es werden ausserordentlich reichliche, übelriechende, mit Gewebsfetzen vermischte Massen secernirt. Der Patient spült sich selbst jeden dritten Tag etwa seinen ausgeschalteten Dickdarm aus. Früher führte er einen Nelatonkatheter ein, jetzt thut er es mit einer 75 cm langen Schlundsonde, die vollkommen in den Darm hinein geht. Diese Secretion spricht ja auch dafür, dass der Darm krank ist. Die Blutungen haben nach der Darmausschaltung und einer Schmierkur nachgelassen. Er hat etwa dreimal täglich Stuhlgang und nur dann Diarrhöe, wenn er viel flüssige Nahrung zu sich nimmt, die er deshalb meidet. Allgemeine Störungen scheinen nicht vorhanden zu sein. Der Urin ist frei von Eiweiss; der Indikangehalt ist nicht vermehrt.

Wichtiger scheinen mir an dem Fall die eigenartigen luetischen Veränderungen am Dickdarm, dann die dauernde Secretion aus dem ausgeschalteten Stück, und dann die verhältnissmässig geringe Störung durch Durchfälle.

Herr Petersen (Duisburg): M. H.! Ich habe vor reichlich einem Jahre wegen tuberculöser Strictur, nachdem schon zweimal vorher Ausschaltung des Ileums hatte stattfinden müssen, wegen erneut auftretender Ileuserscheinungen bei einer dritten Operation eine Verbindung des oberen Jejunums mit dem Sigmoideum machen müssen, um die sämmtlichen Stricturen, die zum Theil 10 cm lange dünne narbige Stränge vorstellten, zu erreichen. Dieser Mann bekam zuerst ganz ausserordentlich heftige Durchfälle, Schmerzen, kolikartige Zustände, die sehr bedrohlich erschienen. Nach etwa 14 Tagen bis 3 Wochen

ging dieser Zustand vorüber. Die anfangs ganz dünnen Stuhlgänge wurden allmählich breiiger, und er nahm innerhalb dieser Zeit ungefähr 20—25 Pfund zu, wurde aus einem ganz elenden ein merkwürdig blühend aussehender Mensch und hat in der letzten Zeit sein Wohlbefinden dadurch documentirt, dass er geheirathet hat und, ich glaube, schon einen Sprössling erzeugt hat.

Herr Franke (Braunschweig): M. H.! Ich kann Herrn Heddaeus in Bezug auf seine Befürchtung, dass Durchfall auftritt, beruhigen. Ich habe im Gegentheil die merkwürdige Erscheinung beobachtet, dass hinterher wieder Verstopfung eintritt, wenn man die Flexur mit dem Ileum verbindet. So ist es der Patientin gegangen, bei der ich zum ersten Male wegen chronischer Obstipation die Ileosigmoidostomie gemacht habe. Sie hat später wieder Verstopfung bekommen und braucht jetzt ihre Glycerinklystiere, ist mir aber immerhin sehr dankbar, denn sie sagt, es ist unvergleichlich besser als früher. Ich habe sie erst vor kurzer Zeit wieder gesprochen.

Ich habe die Operation durchaus nicht enthusiastisch empfohlen. Das wird bewiesen dadurch, dass ich sie bisher nur dreimal ausgeführt habe, einmal auf Wunsch der Patientin, der ich erzählt habe, dass ihre durch nichts zu bessernde Verstopfung auf diese Weise beseitigt werden könne. Da habe ich die Operation nicht nur auf Wunsch der Patientin, sondern auch der Angehörigen ausgeführt. Auch in diesem Falle trat hinterher wieder Verstopfung ein, und merkwürdiger Weise saugte sich der Darminhalt bis ins Coecum hinein und machte dort solche Erscheinungen, dass ich den Verdacht hatte, dass eine Perforation eintreten könnte. Auf Tinct. Belladonnae, heisse Umschläge usw. ging die Sache wieder zurück.

Derartige Fälle sind ja schon mehrfach beobachtet und beschrieben worden. Also die Sache ist durchaus nicht so gefährlich in Bezug auf die Durchfälle und Abmagerung. Die Patienten nehmen durchaus nicht ab; eher tritt das Gegentheil ein, wenigstens in Bezug auf die Durchfälle. Ich kann die Operation deshalb nicht so ungeheuer empfehlen, aber in manchen Fällen ist sie immer noch das beste Mittel. Arbuthnot Lane, der meine Idee für die Behandlung der chronischen Obstipation aufgenommen hat, hat wegen der Gefahr des Wiederauftretens der Obstipation durch retrograde Peristaltik und der mit ihr verknüpften bedenklichen Erscheinungen den colossalen Eingriff gemacht, dass er das ganze Colon vom Coecum bis zur Flexura sigmoidea ausgeschaltet hat. Die Erfolge, über die er erst neulich in der Berliner klinischen Wochenschrift berichtet hat, sind ja sehr glänzend.

Herr Martens (Berlin): M. H.! Ich möchte vor der zu häufigen Ausschaltung des Colons warnen. Ich habe einen Kranken zu beobachten Gelegenheit gehabt, der auswärts vor Jahren mehrfach wegen chronischer Ruhr, die er sich in Brasilien zugezogen hatte, operirt worden war. Erst war in der Coecalgegend ein Anus praeternaturalis angelegt worden, dann von einem anderen Operateur eine Anastomose zwischen Ileum und Colon in der Gegend der Flexura sigmoidea. Da das alles nichts genutzt hatte, wurde dann von einem weiteren Operateur eine völlige Durchtrennung des Ileum zwischen Anastomose und Coecum gemacht. Trotzdem gehen die Faeces z. Th. rückläufig aus der rechtsseitigen Fistel heraus mit reichlicher Eiterbeimengung. Nun kam der

Kranke u. a. zu mir. Ich glaube, Herr Körte kennt den Fall auch. (Herr Körte: Ich bin ganz unschuldig daran!) Ich darf betonen, dass Herr Geheimrath Körte den Kranken nicht operirt hat, er hat ihn nach der Operation nur consultativ gesehen. — Wenn man eine sichere Ausschaltung hätte bewirken wollen, glaube ich, wäre nichts anderes übrig geblieben, als das Colon sigmoideum oberhalb der Anastomose zu durchschneiden, das periphere Ende zu verschliessen und das proximale Ende herauszunähen zwecks Ableitung des Eiters.

Also genützt haben dem betreffenden jungen Mann diese 3 grossen Operationen alle nichts, aber in seinem Kräftezustand in Verbindung mit seiner Ruhr ihn entschieden herunter gebracht und besonders störend ist ihm der häufige Abgang ganz dünnen Stuhles. Jetzt geht es ihm schliesslich, nach vielerlei internen Kuren, leidlich.

Mir wurde z. B. ein anderer Fall wegen chronischer Ruhr von einem sehr tüchtigen, intern ausgebildeten Arzte direct zur Ausschaltung des Colon zugeschickt. Ich habe nicht operirt. In ca. 8 Wochen war der Kranke bei uns in der chirurgischen Abtheilung geheilt.

Also ich warne vor zu häufiger Anwendung dieser doch immerhin nicht ganz ungefährlichen und nicht sicher wirkenden Operationen.

Herr Sprengel (Braunschweig): M. H.! Es ist mit den Krankheitsberichten immer so eine eigene Sache. Ich habe vor Kurzem Gelegenheit gehabt, eine der Patientinnen vom Collegen Franke zu untersuchen und nachträglich auch zu operiren, und zwar wegen einer chronischen Appendicitis. Ich bin zwar selbst zweifelhaft, ob auch diese Operation sehr indicirt war, ich habe sie nur gemacht, weil die Kranke fortwährend darum bat, nachdem sie alle möglichen Curen durchgemacht hatte. Ich habe dabei Gelegenheit gehabt, das Abdomen zu untersuchen und habe feststellen können, dass die mechanischen Verhältnisse günstiger waren als in dem zuerst vorgetragenen Fall, und zwar, weil hier nicht eine Seit zu Seit-Implantation gemacht worden war, sondern eine End- zu Seit-Implantation. Diese functionirte thatsächlich besser. Indess muss ich doch sagen, dass die Kranke subjectiv sich selbst in keiner Weise wohler fühlt; im Gegentheil, als ich ihr direct die Frage vorlegte, möchten Sie denn lieber den Zustand so haben wie er jetzt ist, oder wie er früher war, da war sie keinen Augenblick zweifelhaft, dass sie sich den früheren Zustand zurückwünschte, und zwar wegen der dauernden Unterleibsschmerzen, an denen sie litt. Es hätte für mich nicht die geringste Schwierigkeit geboten, sie zu bestimmen, das Resultat der ersten Operation rückgängig zu machen.

Herr Körte (Berlin): Ich möchte mich zunächst von dem Verdacht der Mitthäterschaft reinigen an dem Falle, welchen Herr College Martens mittheilte. Dieser Patient war bei mir mehrfach in der Sprechstunde, ich kenne ihn schon seit Jahren, und meine Thätigkeit bestand darin, dass ich ihm immer sagte: Bei Ihnen hat die Chirurgie gethan, was sie konnte; ich kann auch nicht mehr, lassen Sie es so, wie es ist. Er scheint diesen Rath nicht befolgt zu haben.

Was nun die in Rede stehende Verbindung des Ileums mit dem unteren Colon betrifft, so habe ich sie mehrfach gemacht, und bin in Fällen, wo sie

geeignet war, sehr zufrieden gewesen. Ist das Colon schon krank, dann erreicht man allerdings damit auch nichts, denn man soll sich nicht vorstellen, dass man das Colon ganz wörtlich ausschaltet. Der Darm hat seinen eigenen Willen, und der Darminhalt geht hin, wo man es garnicht vermuthet. In mehreren Fällen von eitriger Colitis, chronischer Dysenterie, die alle schwer verliefen mit Fieber usw., wo consequente Behandlung in Sanatorien und durch Specialärzte ohne Erfolg blieb, habe ich durch Coecostomie und Durchspülungen vom Coecum durch den ganzen Dickdarm bis zum Rectum hin erfreuliche Resultate erzielt. Wenn der ganze Dickdarm krank ist, dann halte ich es für besser, dass man es auf diese Weise macht; ist der Darm nicht so ausgedehnt erkrankt, dann kann man durch die Vereinigung vom unteren Ileum und der Flexura sigmoidea gute Resultate erzielen.

83) Herr Lieblein (Prag): „Ueber einen neuen Darmknopf." (Demonstration).

M. H.! Der Umstand, dass auch heute noch der Murphyknopf besonders für die Gastroenterostomie vielfach Verwendung findet, veranlasst mich, Ihnen hier einen neuen Darmknopf zu demonstriren, der vor dem Murphyknopf mannigfache Vorzüge besitzt. Ich habe mit der experimentellen Prüfung desselben im Thierversuch schon vor 2 Jahren begonnen und ihn nunmehr auch schon bei einer grösseren Zahl von Operationen am Menschen mit Erfolg angewendet.

Der Knopf, dessen Verkauf die Firma M. Schärer, Actien-Gesellschaft in Bern, übernommen hat, ist nach meinen Angaben aus Galalith hergestellt, also jenem Material, das man erhält, wenn man Paracasein der Einwirkung von wässerigen Formaldehydlösungen aussetzt. Die Construction des Knopfes ist die gleiche, wie die des Murphyknopfes, nur dass die Spiralfeder und die federnde Platte weggeblieben sind. Aus technischen Gründen war es unmöglich, die beiden Federn, welche in das Schraubengewinde der weiblichen Knopfhälfte einschnappen, ebenfalls aus Galalith herzustellen. Da auch das resorbirbare Magnesiummetall für diese Zwecke nicht verwendbar war, so mussten wir zu einem nicht resorbirbaren Metall, nämlich Neusilber, unsere Zuflucht nehmen. Allein ich habe von dieser Combination einen Nachtheil nicht gesehen. Der Galalithknopf besitzt die Vorzüge des Murphyknopfes, nämlich die Zerlegbarkeit in seine beiden Hälften, sowie den sicher schliessenden Mechanismus. Vor dem Morphyknopf hat er voraus: den Vorzug eines ausserordentlich geringen Gewichtes (2—4 g), so dass es ausgeschlossen ist, dass der Galalithknopf durch Druck Gangrän oder Nekrose erzeugen kann, sowie ferner die Resorbirbarkeit. Andererseits vollzieht sich die Resorption des Galalithknopfes so langsam, dass aus diesem Grunde ein Misserfolg bei Anwendung desselben nicht zu befürchten ist. Nach zahlreichen Thierversuchen habe ich den Galalithknopf auch am Menschen angewendet. In 19 Fällen von Gastroenterostomie wegen Carcinom, Ulcus und acuter Magenblutung gelangten im Ganzen 26 Galalithknöpfe zur Verwendung, da ich in den Fällen von Gastroenterostomia anterior auch die Enteroanastomose mittelst eines kleinen Galalithknopfes ausgeführt habe. Von diesen 19 Fällen starb nur ein einziger

und zwar der wegen acuter Magenblutung Operirte an den Folgen der Anämie. Die Anastomose erwies sich bei der Section als vollständig reactionslos.

In den übrigen 18 Fällen kam es zur glatten reactionslosen Heilung, was um so bemerkenswerther erscheint, da es sich vielfach um sehr heruntergekommene Individuen gehandelt hat. Ein Fall, bei welchem ich neben der Gastroenterostomie auch die Pylorusresection wegen Carcinom ausgeführt habe, musste 14 Tage nach der Operation wegen einer Psychose in die Irrenanstalt transportirt werden, und starb daselbst 8 Wochen post operationem. Bei der Section erwies sich die Bauchhöhle vollständig frei von Verklebungen. Die Anastomose war ganz glatt verheilt, und gut durchgängig. Bei gangränösen Hernien habe ich den Galalithknopf nur in 3 Fällen angewendet, weil ich in diesen Fällen die Darmnaht für die beste Methode der Darmvereinigung ansehe. Von diesen drei Fällen gelangte einer zur glatten Heilung, die beiden andern starben und zwar einer unabhängig vom Darmknopf an fortschreitender Gangrän des zuführenden Stückes, bei dem zweiten fand sich eine kleine Perforationsöffnung im zuführenden Darmstück in der Nähe des Knopfes. Ob für dieselbe der Knopf verantwortlich zu machen ist, lässt sich schwer entscheiden, wahrscheinlich ist es jedenfalls nicht. Zweifellos verdient der Galalithknopf, wenn man auf dem Standpunkt steht, bei gangränösen Hernien eine Darmprothese zu verwenden, auch in diesen Fällen vor dem Murphyknopfe den Vorzug.

Erwähnen will ich noch, dass wir in keinem der operirten Fälle in den Stühlen etwas von den Knöpfen nachweisen konnten. In einem Falle von Gastroenterostomie wegen eines grossen Pyloruscarcinoms kam es 14 Tage nach der Operation wiederum zum Erbrechen. 3 Wochen post oper. fand sich im Erbrochenen die weibliche stark angedaute Knopfhälfte, sowie der Cylinder der männlichen Knopfhälfte.

Ich möchte glauben, dass wir in dem Galalithknopf einen vollwerthigen Ersatz des Murphyknopfes besitzen, dem nach meinen bisherigen Erfahrungen die Nachtheile des Murphyknopfes nicht zukommen und welcher besonders für die Gastroenterostomie uneingeschränkte Empfehlung verdient. Allerdings ist eine jede Anastomose, so wie ich es auch bisher in allen Fällen gethan habe, durch eine circuläre am besten fortlaufende Uebernähung zu sichern.

84) Herr Schloffer (Innsbruck): „Ueber chronisch entzündliche Bauchdeckengeschwülste nach Bruchoperationen."

M. H.! Ich möchte Ihre Aufmerksamkeit auf ein ziemlich typisches Krankheitsbild lenken, das zwar Manchem von Ihnen bekannt sein dürfte, das aber meines Erachtens deshalb allgemeinere Beachtung verdient, weil ein Verkennen desselben sehr leicht zu unzweckmässigen und überflüssig grossen operativen Eingriffen veranlassen kann.

Es kommt dabei lange Zeit, selbst mehrere Jahre, nach einer Hernienoperation zur Ausbildung von manchmal überaus mächtigen Geschwülsten in den Bauchdecken, welche in vieler Richtung an echte, selbst maligne Neubildungen erinnern, die aber doch chronisch entzündlicher Natur sind, bedingt

durch in der Tiefe der Wunde zurückgelassene, nicht aseptische Seidenfäden. An der Innsbrucker Klinik wurden 4 derartige Fälle beobachtet. Einer derselben, der aus dem Jahre 1904 stammt, sei hier geschildert:

Radicaloperation einer rechtsseitigen Inguinalhernie vor 6 Jahren in einem auswärtigen Krankenhause; glatte Heilung, keine Ligatureiterung, keine Störungen seitens der Narbe durch $5^1/_2$ Jahre. Dann entwickelte sich in den Bauchdecken rechts unten ganz allmählich eine Geschwulst, die local keine nennenswerthen Beschwerden hervorrief; aber das Allgemeinbefinden ging zurück. Die Geschwulst war doppelt faustgross; sie sass zwischen Nabel und Poupart'schem Bande und gehörte den tieferen Schichten der Bauchdecken an. Sie war von unregelmässiger, knolliger Form, sehr hart, nicht druckempfindlich; an den Rändern konnte sie bei erschlafften Bauchdecken stellenweise umgriffen werden.

Obwohl vieles an dem Bilde für eine echte Geschwulst sprach, schien mir doch ein entzündlicher Process und ein Zusammenhang desselben mit der vorausgegangenen Hernienoperation wahrscheinlicher. Ich sah deshalb von einer Exstirpation zunächst ab und brachte es durch Bettruhe und Kataplasmenbehandlung dahin, dass der Tumor in wenigen Wochen um die Hälfte kleiner und auch etwas weicher wurde; schliesslich kam auch an einer Stelle etwas Druckempfindlichkeit. Die Temperatur, die früher immer normal gewesen war, stieg nun zeitweise auf etwas über 37°. Ich machte eine Incision und deckte in beträchtlicher Tiefe einen kleinen Abscess auf, in dem ein Seidenfaden schwamm. Das Geschwulstgewebe erwies sich als eine dicke, bindegewebige Schwarte.

Nach der Spaltung des Abscesses ging der Tumor rasch zurück; die Heilung erfolgte bald. — Die Krankengeschichten der 3 übrigen Fälle sind in vieler Hinsicht ähnlich. Im Eiter, der in mehreren Fällen bakteriologisch untersucht wurde, fanden sich Kokken vom Typus der pyogenen Staphylokokken.

Die weiteren Nachforschungen ergaben nun, dass in allen 4 Fällen bei der seinerzeitigen Hernienoperation Sublimatseide verwendet worden war. Wenn es nun einerseits ausser Zweifel steht, dass es sich in diesen Fällen um nichts anderes gehandelt hat, als eine ungewöhnliche Form der Fremdkörperentzündung (Ligatureiterung), so ist andererseits doch nicht leicht zu verstehen, warum es hier zu einem, von dem gewöhnlichen Bilde der Ligatureiterung so sehr abweichenden Zustande gekommen ist.

Auf einen Versuch der Erklärung dieser Thatsache kann ich der Kürze der Zeit wegen nicht eingehen. Ich möchte nur kurz auf die Aehnlichkeit dieser Geschwülste mit echten Tumoren zurückkommen.

Es ist ja bekannt, dass im Allgemeinen recht häufig chronisch entzündliche Processe nicht specifischer Natur echte, insbesondere auch maligne Tumoren vortäuschen können. In der Bauchhöhle und in den Bauchdecken stellen sich solche Processe nicht selten ein.

Auch dass versenkte Seidenfäden solche Geschwulstbildungen zur Folge hatten, ist da und dort in der Literatur erwähnt. Es sind auch vereinzelte Fälle beschrieben, bei denen sich gleichfalls im Anschlusse an Hernienoperationen entzündliche Bauchdeckengeschwülste entwickelt hatten. Dabei ist es

auch vorgekommen, dass solche Geschwülste, bei denen nichts im Symptomenbild auf die entzündliche Natur des Leidens hingewiesen hatte, radical exstirpirt wurden.

Das ist es aber, was bei diesen Fällen gerade vermieden werden sollte. Denn die Exstirpation ist dabei natürlich ganz unnöthig. Sie stellt überdies einen recht grossen Eingriff dar, der zum mindesten einen ausgedehnten Bauchdeckendefect setzt, wenn er nicht, was vielleicht einmal möglich ist, in Conflikt mit Organen der Bauchhöhle führt. Dem gegenüber gewährleistet die Incision in viel einfacherer, schonenderer Weise denselben oder einen besseren Heilerfolg. Man wird sich also vor Verwechslungen solcher Geschwülste mit echten Geschwülsten sorgfältig zu hüten haben, und, sofern sich ein Bauchdeckentumor in der Umgebung einer alten Herniennarbe ausgebildet hatte, immer an die Möglichkeit eines rein entzündlichen Processes denken müssen.

Die Behandlung hätte dann in einer Freilegung des schuldigen Eiterherdes zu bestehen, was freilich im Anfange oft auf Schwierigkeiten stossen wird, weil ja nicht selten ein winziger Abscess in einem verhältnissmässig grossen Tumor steckt. Sollten also Probepunctionen erfolglos bleiben, so müsste man zunächst trachten, das Missverhältniss zwischen der Grösse des Abscesses und des Tumors zu verkleinern. Durch Ausschaltung jedweder mechanischen Zerrung an dem Tumor, also am besten durch complette Bettruhe, wäre eine Verkleinerung des Tumors anzustreben, durch Kataplasmenbehandlung die eitrige Einschmelzung zu befördern. Dann dürfte das Auffinden des Abscesses in keinem Falle mehr schwierig sein. Unter Umständen kann wohl auch eine Probeexcision in Frage kommen.

Herr Küttner (Breslau): Ich möchte im Anschlusse an die Ausführungen des Herrn Schloffer auf die nach Appendicitis entstehenden chronisch-entzündlichen Bauchdeckentumoren hinweisen. Die drei Fälle, welche ich gesehen habe, riefen klinisch ganz den Eindruck von typischen Desmoiden hervor, eines passte jedoch nicht in dies Krankheitsbild: die Patienten waren sämmtlich ältere Männer. Nur in einem Falle hatte der ganz schmerzlose Tumor seinen Sitz in der Ileocoecalgegend, und gerade hier wies nichts in der Anamnese und im Befunde vor der Operation auf eine Appendicitis hin, obwohl der chronisch-entzündete Wurmfortsatz den Bauchdecken adhärent war. In den beiden anderen Fällen waren appendicitische Erscheinungen voraufgegangen, doch sass der Tumor einmal dicht unter dem rechten Rippenbogen, das andere Mal in der linken Unterbauchgegend. In diesen beiden Fällen enthielt die allseitig in den Bauchdecken gelegene, vollkommen reizlose Geschwulst einen kleinen centralen, von schwartiger Muskulatur umgebenen Abscess. Die Operation bot keine Schwierigkeiten, bei dem Tumor in der Ileocoecalgegend wurde der erkrankte Wurmfortsatz mit entfernt, bei der Geschwulst in der linken Unterbauchregion war die Reconvalescenz durch Ausbildung einer kleinen spontan heilenden Kothfistel verzögert.

Herr J. Bakes (Trebitsch): M. H.! Vor 2 Jahren habe ich einen ähnlichen Fall, wie uns Herr Schloffer soeben mehrere geschildert hat, zu operiren Gelegenheit gehabt. Die Krankengeschichte: Augustin U., Tischler

aus Lomnitz, ein kräftiger, 34jähriger Mann, zeigt in der Bauchdecke einen concentrisch um den Nabel localisirten handtellergrossen sehr harten glatten Tumor und in der linken Inguinalgegend eine strahlige Narbe nach Bassini-operation. Ausserdem bestanden deutliche Erscheinungen einer vorgeschrittenen Darmstenose. Ich habe den Tumor als ein malignes Bauchdeckendesmoid, welches auf den Darm übergriff, aufgefasst und in combinirter Narkose (Schleich-Aetherrausch) den Tumor sammt den mit ihm eng verwachsenen Partien des Colon transversum und Flexura sigmoidea entfernt. Pat. überstand den überaus grossen Eingriff, welcher also in Doppelresection des Colon und im Setzen eines beträchtlichen Bauchdeckendefectes bestand, gut und genas.

Als ich den exstirpirten angeblich malignen Tumor nachträglich untersuchte und spaltete, fand ich zu meinem grossen Erstaunen im Centrum desselben eine kleine mit dickem Eiter gefüllte Höhle, in welcher einige ebenfalls mit grünem Eiter überzogene dicke Ligaturfäden lagen. Die histologische Untersuchung der Tumoren, welche der Prosector des Brünner Krankenhauses, Herr Dozent Sternberg in liebenswürdiger Weise ausführte, ergab, dass der ganze Process als ein chronisch entzündlicher, ergo gutartiger, aufzufassen sei. Es wurde mir klar, dass die überaus grosse, lebensgefährliche Operation ganz umsonst ausgeführt wurde und ich dasselbe Ziel zweifelsohne mit Kataplasmen und einfachen Incisionen auf den Eiterherd erreicht hätte. Dabei ist es sehr zu begrüssen, dass das Thema zur Discussion gelangte, um die Kenntniss ähnlicher Krankheitsbilder zu fördern, damit solche colossale und gänzlich überflüssige Eingriffe in der Zukunft vermieden werden.

Herr Braun (Göttingen): Das Krankheitsbild, das Herr Schloffer eben gezeichnet hat, scheint mir Aehnlichkeit zu haben mit demjenigen, wie man es gelegentlich bei entzündlichen Geschwülsten des Netzes findet, die mit der Bauchwand verwachsen sind. Herrn Bakes gegenüber möchte ich erwähnen, dass es sich in seinem Falle wohl sicher um einen entzündlichen Tumor des Netzes gehandelt hat, von denen ich früher analoge Beispiele veröffentlicht habe; die Entzündung breitet sich in solchen Fällen im Netze immer mehr nach oben aus, die dadurch entstehende Geschwulst umwächst und stenosirt das Colon transversum und geht oft auch noch auf das Ligamentum gastrocolicum über. Herrn Schloffer möchte ich noch fragen, ob es sich thatsächlich bei allen seinen Beobachtungen um entzündliche Tumoren handelte, die in der Bauchwand entstanden waren, oder ob nicht vielleicht doch nur entzündliche Geschwülste des Netzes vorlagen, welche auch Jahre lang nach Herniotomien entstehen können, die auf die Bauchwand übergegangen waren und diese in Mitleidenschaft gezogen hatten.

Herr Franke (Braunschweig): Die Frage des Herrn Geheimrath Braun kann ich mit der Mittheilung eines sehr interessanten Falles beantworten, den ich vor 2 Jahren operirt habe. Eine Frau wurde mir von auswärts zugeführt, die eine Geschwulst in der linken Bauchseite hatte, von der ich nach genauer Untersuchung annahm, dass es sich um ein Desmoid der Bauchdecken handele. Die Frau hatte reichlichen Stuhlgang gehabt. Ich machte die Operation, da die Patientin sich schon längere Zeit gequält hatte. Der Tumor

gehörte dem Obliquus an. Meine Diagnose Desmoid schien sich also zu bestätigen. Als ich aber einen Querschnitt zur Auslösung des unteren Endes machte, kam ich auf einmal auf ein dünnes, zartes Gebilde. Und was fand ich bei genauerer Untersuchung?: Ein Stückchen von einem Strohhalm von ungefähr 13 cm Länge, das knapp 1 mm breit war. Ich hatte den Muskeltumor schon ein ganzes Stück von oben her ausgelöst und musste ihn entfernen. Bei der weiteren Untersuchung nach unten hin — ich löste das ganze Stück heraus — fand sich, dass sich ein förmlicher Kanal, der diese Strohhalmspelte enthielt, gebildet hatte vom Uterus aufwärts zu den Bauchdecken. Es handelte sich also um ein Stück eines Strohhalms, das vom Uterus nach aufwärts in die Bauchdecken zum Obliquus gewandert und im Obliquus etwa 6 — 8 cm weit vorgedrungen war. Die Untersuchung der Muskelgeschwulst hat ergeben, dass es sich um Muskelhypertrophie mit entzündlicher Reizung handelt. Interessant war die Aetiologie. Ich hatte natürlich Verdacht auf kriminellen Abort und wurde in ihm durch Verschiedenes, z. B. Ausbleiben der Periode, bestärkt. Er wurde aber geleugnet. Die Frau sagte, sie hätte sich beim Melken ins Stroh gesetzt, und da müsste das Stück eingedrungen sein! Die Leute waren sehr fromm und stammten aus einer sehr frommen Gegend!

Ein anderer Fall, den ich erwähnen möchte, ist ein Tumor der Harnblase nach einer Hernienoperation. Ich hatte eine Frau wegen linksseitiger Schenkelhernie operirt und wurde ein Jahr später zu ihr wieder gerufen wegen starker Blasenstörungen. Ich stellte einen Tumor der Blase fest, nahm ein Myom an und blieb auch, nachdem ich die Bauchhöhle geöffnet hatte, bei der Diagnose Myom. Es war ziemlich gross, etwa apfelgross. Ich machte die Exstirpation, nähte die Blase wieder zu, und die Operation ist gelungen. Der Tumor bot sich bei dem ersten Einschnitt wirklich als ein Myom dar, aber als ich ihn ganz durchschnitten hatte, fand ich in der Mitte einen Seidenfaden, der nicht mit Eiter, sondern höchstens mit ein bischen Schleim umgeben war. Das andere war colossal entwickeltes Muskelgewebe.

Herr Schlange (Hannover): M. H.! Mir scheint, dass die Mittheilung von Herrn Collegen Schloffer doch recht wichtiger Art ist. Ich speciell bin ihm dankbar für seine Ausführungen, weil ich unmittelbar vor Beginn des Chirurgen-Congresses von einer Dame consultirt wurde, die einen Tumor derart zu haben scheint. Bei dieser Dame ist vor 2 Jahren von einem hiesigen Chirurgen die Appendektomie gemacht worden. Es soll sich um einen ganz einfachen Fall gehandelt haben. Der Appendix ist exstirpirt, und ausser leicht entzündlichen Erscheinungen soll nichts zu sehen gewesen sein. Die Frau hatte jetzt ganz leichte Beschwerden in der Narbe, die nicht verändert aussah. Fühlt man aber näher nach, so findet man nicht etwa eine Hernie, die sie zu besitzen glaubt, sondern einen faustgrossen Tumor, der nach seinen klinischen Erscheinungen in nichts zu unterscheiden ist von dem, was man als Bauchdeckendesmoid zu bezeichnen pflegt und den man nicht anders angreifen kann, als dass man ihn exstirpirt. Zu dieser Operation habe ich die Dame gleich nach Beendigung des Chirurgencongresses in meine Klinik geladen. Nach dem Vortrage des Herrn Schloffer werde ich nun doch erst die Incision machen und versuchen, vielleicht einen central gelegenen Faden als Ursache dieses

Tumors zu entfernen. Es scheint ja, dass dies öfter vorkommt, und deshalb ist die Mittheilung recht dankenswerth.

Herr Hofmeister (Stuttgart): M. H.! Zu der Frage des Herrn Braun über den Sitz des Tumors kann ich beitragen, dass von drei Fällen, wo ich solche Tumoren gesehen habe, sie zweimal im Rectus sassen. Es waren das beides Fälle, wo die Tumoren sich an Appendicitis angeschlossen hatten, und es ergab sich hier bei der Operation, dass an der Innenfläche das Netz adhärent war. Es ist also sehr wohl möglich, dass es sich hier um eine fortgeleitete Netzentzündung gehandelt hat.

In einem dritten Fall hat sich der Tumor entwickelt im Laufe von 4 bis 5 Jahren nach einer typhösen Cholecystitis im oberen Theil des rechten Rectus und war als Gallenblasentumor diagnosticirt worden. Hier ergab die Operation ganz deutlich den Sitz des Tumors im properitonealen Gewebe. Der Rectus war nur damit verwachsen, aber selbst vom Tumor nicht invadirt. Im Centrum des Tumors fand sich ein kleiner Abscess. Zwischen Leber und vorderem Peritoneum bestanden massenhaft alte Adhäsionen. Die von der Gallenblase ausgegangene locale Peritonitis war also ausgeheilt, während in dem mitergriffenen properitonealen Zellgewebe der entzündliche Tumor zurückgeblieben war.

Herr Schloffer (Innsbruck): Auf die Anfrage des Herrn Braun möchte ich Folgendes bemerken:

In meinen Fällen lagen keinerlei Anhaltspunkte dafür vor, dass die Geschwülste innerhalb des Bauchraumes gelegen wären. Stenoseerscheinungen haben durchweg gefehlt. Auch sonst deutete nichts auf die Mitbetheiligung intraperitoneal gelegener Organe hin. Uebrigens konnte ich in einem 5. Falle von Bauchdeckentumor, der hier nicht mitgetheilt wurde, weil es sich dabei um viel ausgesprochenere Entzündungserscheinungen gehandelt hat, und bei dem ich den Tumor excidirt und dabei die Bauchhöhle eröffnet habe, mit Bestimmtheit wahrnehmen, dass die Geschwulst auf die Bauchdecken beschränkt war. Auch Verwachsungen mit Organen der Bauchhöhle lagen nicht vor.

Ausserdem verfüge ich bei 2 von den 4 hier mitgetheilten Fällen über genaue Beschreibung der seinerzeitigen Hernienoperationen, welche an der Innsbrucker Klinik vorgenommen worden waren. Das Netz wurde dabei überhaupt nicht berührt.

Es handelte sich also gewiss um keine Netz-, sondern um richtige Bauchdeckengeschwülste. Ich habe den Eindruck gewonnen, dass dieselben häufig von den tiefsten Nähten, speciell von der Bruchsackligatur ausgehen, doch stehen mir sichere Beweise für die Richtigkeit dieser Anschauungen nicht zur Verfügung.

85) Herr Brenner (Linz): „Nabelbruchoperation mit Lappendoppelung."

Im Vergleiche mit den Leisten- und Schenkelhernien beruht die Statistik der Nabelhernien noch auf kleinen Zahlen, wie die Zusammenstellungen von Berger, Pott und mir zeigen.

Berger (Paris 1897) untersuchte Individuen mit Brüchen
8274 H. ingu. 1250 H. crur. 1099 H. umb.
Verhältnisszahl 80 : 12 : 11.
Pott (1903) Sammelstatistik operirter Hernien
4066 H. ingu. 424 H. crur. 86 H. umb.
Verhältnisszahl 100 : 10 : 2.
Brenner (Linz) eigene Statistik operirter Individuen
2325 H. ingu. 321 H. crur. 66 H. umb.
Verhältnisszahl 80 : 10 : 2.

Die Berichte der einzelnen Chirurgen stützen sich auf noch weniger Fälle, die nach bestimmten Methoden operirt wurden; so führt Kraus aus der Klinik v. Bruns' nur 30 Fälle ins Treffen und Busse aus der Klinik von Eiselsberg's in Königsberg nur 17 Fälle, die nach Condamin-Bruns behandelt wurden; Mayo hat 35 Fälle nach seiner Methode operirt.

Für die Feststellung der Dauerheilungen vermindern sich die Zahlen von Kraus und Busse noch auf 22 bezw. 14. Die Statistik der Dauererfolge ändert sich je nach der Grösse der Hernien, die der einzelne Chirurg operirt hat.

Busse hat diese Frage in sehr glücklicher Weise aufgerollt, indem er die 57 pCt. Dauererfolge der Condamin-Bruns'schen Methode auf 3 Gruppen von Hernien auftheilte und zeigte, dass man bei den kleinen Brüchen (haselbis walnussgross) 100 pCt. Dauerheilung erreichen kann, bei den mittleren apfel- bis gänseeigross) 50 pCt., dass aber bei den grossen (doppelfaust- bis mannskopfgross) nur mehr 25 pCt. zu erreichen waren.

Wer also nur kleine oder kindliche Nabelhernien operirt, wird ideale Dauerheilungen erzielen. Für diese kleinen Nabelhernien genügt aber die einfache quere Knopfnaht, wie sie Kocher empfiehlt, oder die Omphalektomie nach Condamin-Bruns oder die neuerlich von v. Baracz sehr warm empfohlene, leicht ausführbare und sehr gefällige Operation nach Mayo oder eine der vielen bisher geübten Methoden, auf die ich wegen Mangels an Zeit hier nicht eingehen will.

Mit der Grösse des Bruches wächst auch die Grösse der Operation und dürfte in der von Graser in 4 Fällen angewendeten Methode, die bis zu 3 Stunden dauerte, den Höhepunkt erreicht haben. Aber die Statistik der Radicaloperation der Nabelhernien muss auf die Gruppe der mittleren und grossen Hernien aufgebaut werden und hier müssen die Methoden in Wettbewerb treten, welche allen — auch den grössten Hernien — gewachsen sind.

Es kommen für die grossen und einen Theil der mittleren Hernien überhaupt nur die plastischen Operationen in Betracht, denn das Excidiren des Nabels und das Herstellen sogenannter anatomischer Verhältnisse verringert den Bauchumfang und macht ihn zu klein für den durch das Mesenterialfett zu gross gewordenen Bauchinhalt. Mit Recht fordert daher Busse, dass zuerst der zu Operirende einer Entfettungskur unterzogen werde, damit man nach der Omphalektomie die Bauchwunde vereinigen könne, und dass zweitens der Operirte sich einer solchen Lebensweise befleissige, dass nicht später wieder der verwachsende Bauchinhalt die Narbe sprenge. Nur die plastischen Operationen

tragen dem vermehrten Bauchinhalte und dem grösseren Bauchumfange Rechnung und erleichtern den Erfolg der Radicaloperation. Ich will die einzelnen Plastiken, die Heteroplastiken mit Drahtnetz nach Witzel und die Muskelplastiken verschiedener Autoren hier nur erwähnen. Heute neigen die Chirurgen mehr nach der Seite der Aponeurosenplastik und im Besonderen nach der aus den vorderen Rectusscheiden.

Nable hat 1897 eine H. epigastrica, Bessel-Hagen 1900 eine unter dem Nabel gelegene H. ventralis durch Lappen aus beiden vorderen Rectusscheiden gedeckt, die in der Mittellinie vernäht wurden. Heinrich hat schon 1900 zur Behebung eines grossen Bauchwandbruches in der Mittellinie einen halbmondförmigen Lappen aus der rechten Rectusscheide über die Mittellinie nach links hinübergeschlagen und an der Innenwand der linken Rectusscheide vernäht. Er hat also als Erster die Mittelebene überbrückt.

Cahen hat dann 1907 in 7 Fällen die Bruchpforte durch einen rechteckigen Lappen aus der vorderen Rectusscheide der einen Seite gedeckt.

Wullstein hat 1906 für die Radicaloperation postoperativer Bauchbrüche eine Doppelung der Rectusscheide vorgeschlagen, indem er die eine Hälfte der vorderen und die andere Hälfte der hinteren Rectusscheide entnimmt und links mit rechts vernäht, so dass in der Mittellinie zwei Aponeurosenplatten sind, die Nähte aber seitlich liegen.

Endlich hat Wreden 1906 eine Methode angegeben, die wahrscheinlich identisch ist mit der hier mitzutheilenden. Er hat sie in 8 Fällen von Hernien angewandt; erst nachdem ich schon 2 Fälle nach Heinrich mit einfachem Lappen und 4 Fälle mit gedoppeltem Lappen operirt hatte, kam mir das Referat im Centralbl. f. Chir. 1906 (Octoberheft) zu Gesicht. — Die Originalarbeit im Russki-Wratsch 1906 konnte ich mir nicht zugänglich machen.

Die Operation gestaltet sich folgendermaassen: Ohne besondere Vorbereitungscur wird in Narkose oder besser noch in Lumbalanästhesie der Bruchsack in der Mittellinie umschnitten, ausgelöst, sein Inhalt in entsprechender Weise versorgt, die Bruchpforte zumeist in querer Richtung vernäht; nun wird der Schnitt in der Haut und Fettschichte bis zur Magengrube und zur unteren Bauchfurche verlängert, das elliptische Feld zwischen den beiden Rectusrändern wird durch flache Messerzüge freigelegt und die Innenränder der Recti aufgesucht.

Weiter wird das Fettgewebe beiderseits von der vorderen Rectusscheide soweit abgelöst, dass man aus jeder Rectusscheide einen halbmondförmigen Lappen ausschneiden kann, dessen Höhe ungefähr gleich ist dem Abstande der beiden Recti und dessen Enden dort liegen, wo die Recti oben und unten wieder in der Mittellinie zusammen treffen. Diese Lappen werden gegen die Mittelebene umgeschlagen und übereinander vernäht.

Zu beiden Seiten dieses nunmehr aus Aponeurosenblättern bestehenden elliptischen Feldes liegen die Mm. recti in breiter Fläche bloss, aber sie stehen mit ihren Gefässen und Nerven in Zusammenhang wie zuvor und überziehen sich mit einer Bindegewebsnarbe.

Die Nachuntersuchungen der so operirten Frauen ergaben, dass der Verlust der vorderen Rectusscheide der Festigkeit der Bauchwand keinen Eintrag

thut, da ja noch die hintere Rectusscheide da ist und die Muskelmasse der Recti, die an dem verstärkten Mittelfelde nunmehr feste Anhaltspunkte haben.

Die Endresultate der Operation sind vollkommen befriedigend.

Von den 12 Frauen mit H. umb. hatten kleinere Brüche (wallnussgrosse) 1, mittlere Brüche (apfel—gänseeigrosse) 6, grosse Brüche (doppelfaust—kindskopfgrosse) 5; alle $^3/_4$ J. bis $2^1/_2$ J. geheilt geblieben, also Dauerheilung 100 pCt.

Auch Herniae epigastricae und postoperative Bauchwandbrüche wurden mit Erfolg in dieser Weise operirt, so dass die Gesammtzahl der Operirten derzeit 24 beträgt.

Zur Erläuterung der Dauerresultate reiche ich die Abbildungen einiger Frauen herum:

1. Einer Frau vor der Operation. Die Seitenansicht zeigt, dass der Nabelbruch im Scheitel der eiförmigen Vorwölbung des ganzen Bauches liegt. Auf der Vorderansicht sieht man, dass der Bauch dieser dicken Frauen durch die Einziehung der Mittellinie eine herzförmige Gestalt bekommt, die auch bei den Operirten mehr oder weniger deutlich zu Tage tritt und dort als Ausdruck der Nachgiebigkeit der Rectusgegend gedeutet werden könnte.

Ich habe aber schon erwähnt, dass ja noch die hintere Rectusscheide und die Musculatur der Recti der Ausdehnung Widerstand leistet, ich habe auch eine Frau, die ich am 23. Mai 1906 mit nur einseitigem Lappen operirt habe, nachuntersucht und konnte zwischen rechts und links keinen Unterschied in der Festigkeit der Bauchwand finden.

Sehr deutlich ist dieses ballonartige Vorwölben der Bauchwand bei der Frau Z., die sehr wenig Fett und sehr schlaffe Bauchdecken hat. Aber auch hier fühlt man, wenn sich die Frau aus der horizontalen Rückenlage aufrichtet, die Spannung der Recti und der zwischen ihnen gelegenen Aponeurosen.

Schliesslich reiche ich noch die Abbildungen einer 125 kg schweren, 155 cm hohen Frau mit 150 cm Bauchumfang herum. Die Frau wurde am 19. September 1903 wegen incarc. gangränöser Nabelhernie operirt; sagittale Naht der Bruchpforte.

Am 6. September 1906 kam sie wegen neuerlicher Schmerzen in dem wieder entstandenen Bruche. Bei der Operation fanden sich 2 Bruchsäcke und 2 Bruchpforten. Nach Spaltung der Zwischenwand entstand eine handbreite Spalte in der vorderen Bauchwand, die in querer Richtung vernäht wurde, worauf die Deckung mit dem gedoppelten Lappen erfolgte. Die Frau ist wie die anderen vollkommen geheilt, arbeitsfähig und trägt keinerlei Binde. (Ausführliche Publication in Langenbeck's Archiv.)

Herr Wullstein (Halle a. S.): M. H.! Derr Herr Vorredner hatte die Liebenswürdigkeit, eine Operationsmethode zu erwähnen, die ich Ihnen vor 2 Jahren mitgetheilt hatte im Anschluss an den Graser'schen Vortrag über seine Methode der Radicaloperation grosser Nabel- und Bauchwandhernien, Meine Operationsmethode dieser Hernien, die ich damals auch publicirt*)

*) Verhandlungen der deutschen Gesellschaft für Chirurgie, 1906, I, S. 316. Centralblatt für Chirurgie, Bericht über die Verhandlungen der deutschen Gesellschaft für Chirurgie, 1906, S. 152.

habe, ist im Princip fast völlig, in der Technik allerdings nicht ganz identisch mit der von Herrn Brenner soeben vorgetragenen.

Auch ich verwende zum Verschluss der Bruchpforten — ebenso wie Herr Brenner — 2 der Rectusscheide entnommene Lappen, aber Herr Brenner entnimmt beide den vorderen Rectusscheiden und bringt sie beide, nachdem er sie um ihre Basis nach der Mittellinie hin umgeschlagen hat, in der Mittellinie oder doch in ihrer unmittelbarsten Nachbarschaft zur Vernähung; dabei lässt er dort, wo er die Lappen den vorderen Rectusscheiden entnimmt, einen Defect in denselben.

In beiden Punkten liegen Schwächen der Methode, die ich vermieden habe.

Ich entnehme den einen Lappen der vorderen, den anderen der hinteren Rectusscheide, schlage beide nach innen, decke auf diese Weise durch den doppelten Aponeuroselappen die Bruchpforte und vernähe jeden der beiden Lappen so mit dem an der Entnahmestelle des anderen stehengebliebenen Spaltungsrande der vorderen resp. hinteren Rectusscheide, dass der beidseitig entstandene Defect in der vorderen resp. hinteren Rectusscheide wieder vollständig gedeckt wird. — Und während bei Herrn Brenner's Methode die beiden Aponeuroselappen ebenso wie die Mm. recti fast völlig in derselben Sagittalebene zur Vernähung kommen, die Nahtlinien also fast übereinander liegen, so liegt bei meiner Methode die Naht der Mm. recti natürlich in der Mittellinie, die Vernähung des der vorderen Rectusscheide entnommenen, hinteren Aponeuroselappens aber liegt hinter der Mitte des einen M. rectus, geschützt durch diesen, und die Vernähung des der hinteren Rectusscheide entnommenen, vorderen Aponeuroselappens vor der Mitte des anderen M. rectus, geschützt durch diesen. Die 3 Nahtlinien, in weit von einander entfernten Sagittalebenen gelegen, sind also dachziegelförmig gedeckt durch die erwähnten Aponeuroselappen resp. die Mm. recti.

Für einen ganz besonderen Vortheil meines Verfahrens im Gegensatz zu dem Brenner'schen halte ich aber den Umstand, dass ich irgend einen Defect in der Rectusscheide nicht zurücklasse. Herr Brenner setzt sich über dieses Manco seiner Methode mit der Annahme hinweg, die Aponeurosen würden an der Stelle des Defects bindegewebig ersetzt werden. Diese Annahme scheint mir aber pathologisch-anatomisch gedacht keine Berechtigung zu haben und selbst wenn sie zuträfe, wäre das Bindegewebe kein anatomisch gleichwerthiges Gewebe. Hat man einen solchen Defect in der vorderen Rectusscheibe dicht oberhalb der Symphyse an der Stelle der Insertion des Muskels, so mag das ohne Bedeutung sein; aber hier in Nabelhöhe, dort, wo der M. rectus seine höchste Contractionskraft entwickelt, muss er sich nach meiner Ansicht aus einer solch' defecten resp. solch' minderwerthig ersetzten Scheidenparthie nach Art einer Muskelhernie vorwölben und functionelle Störungen erleiden.

Da uns dieses Mal das Menu, das wir zu verspeisen haben, dadurch, dass uns das Programm vorher zugeschickt war, bekannt war, hatte ich einen Sonderabdruck meiner oben erwähnten Arbeit mitgebracht, um Ihnen hier meine Methode durch die in der Arbeit befindlichen Figuren gleich nochmals demonstriren zu können. Leider steht mir aber der Sonderabdruck jetzt doch nicht zur Verfügung, weil ich in demselben noch eine andere Arbeit habe und

ich gerade dieser zweiten Arbeit wegen denselben Herrn Credé gegeben habe, um ihm den Nachweis zu erbringen, dass ich die von ihm gestern hier empfohlene Gastroenterostomia caustica in völlig identischer Weise vor 2 resp. 4 Jahren hier vorgetragen und publicirt habe.

Herr Wullstein (Halle a. S.): Demonstration seltener Hernienformen. M. H.! Ich bin der Lage, Ihnen 26 anatomische Präparate resp. Zeichnungen von anatomischen Präparaten zu demonstriren, welche zumeist der Sammlung des Berliner anatomischen Instituts entstammen, und die mir Geh. Rath Waldeyer liebenswürdigst zur Verfügung stellte. Ich habe die Zeichnungen der Präparate von dem Kunstmaler Frohse-Berlin herstellen lassen, damit sie mir als anatomische Illustrationen für das Capitel Hernien in einem demnächst erscheinenden Lehrbuche dienen.

Eine Reihe der Präparate zeigt die gewöhnlichen Bruchpforten und Bruchsackverhältnisse von aussen und von der Bauchseite her beim Leisten- und Schenkelbruch. Unter ihnen verdient eine kurze Erwähnung das Präparat einer indirecten Leistenhernie, an dem die einzelnen Bruchhüllen auf das Musterhafteste auspräparirt sind, ferner eine indirecte Leistenhernie mit Tube und Ovarium als Inhalt und eine Hernia inguinalis interstitialis bilocularis congenita, bei der sich der interstitielle Bruch zwischen der Aponeurose des M. obliquus externus und dem M. obliquus internus ausgebreitet hat. Differentialdiagnostisch wichtig für das Capitel Leistenhernie ist ein Präparat mit Lipomen der Samenstränge, welche theils in diffuser, theils in circumscripter Form denselben anliegen und hauptsächlich auf der rechten Seite, wo sie circumscript neben dem Samenstrang aus dem Annulus inguinalis subcutaneus heraustreten, auf das leichteste eine echte Netzhernie vortäuschen können.

Unter den 4 Präparaten von Schenkelhernie ist besonders zu nennen eine Hernia femoralis externa, welche zwar noch innerhalb der Lacuna vascularis, aber doch ausserhalb der A. epigastrica und A. femoralis gelegen ist. Das Präparat zeigt gleichzeitig auf derselben Seite medial von den genannten Gefässen eine gewöhnliche Hernia femoralis und eine ebensolche der anderen rechten Körperseite, in welch' letzterer sich aber ausnahmsweise das Colon transversum als Inhalt findet.

Noch seltenere Präparate stellen dar eine Hernia lumbalis, welche als präperitoneales Lipom durch das Trigonum lumbale superius, d. h. zwischen dem Rand des M. obliquus externus und der 12. Rippe einerseits, dem M. serratus posterior inferior andererseits, und schliesslich der Sehne des M. transversus abdominis oder dem tiefen Blatt der Fascia lumbo-dorsalis herausgetreten und von dem M. latissimus gedeckt wird.

2 Zeichnungen erläutern die anatomischen Verhältnisse der Hernia obturatoria von aussen und von der Beckenseite her. Gerade die letztere Zeichnung illustrirt aufs Beste das Verhältniss des Bruches zu den betreffenden Nerven und Gefässen.

Eine schematische Zeichnung zeigt die Hernia ischiadica in ihren 3 Möglichkeiten als H. suprapiriformis, infrapiriformis und spinotuberosa. Gerade die letztere präsentirt sich in einem weiteren Präparat und zeigt in eingeklemmtem Zustande das der Bruchpforte benachbarte Ovarium.

Ein weiteres Präparat stellt die Anatomie der Hernia umbilicalis dar, die in sich als Inhalt das ganze Netz aufgenommen hat.

Das Präparat einer Hernia funiculi umbilicalis, in welcher ausser Magen und Milz der ganze Darm und die Leber zum Theil verklebt mit dem Bruchsack gelegen sind, leitet eine Serie angeborener Hernien ein, unter denen die nun folgenden inneren Hernien wohl mustergültige und einzig dastehende Präparate sind.

1. Eine Hernia recessus duodeno-jejunalis beim Kinde, die in typischer Weise im Bruchsackrand die V. mesenterica inferior und die miteinander anastomosirenden A. colica sinistra und A. colica media enthält.

2. Eine Hernia recessus duodeno-jejunalis beim Erwachsenen, in der der ganze Dünndarm als Inhalt liegt, und welche das Colon descendens medialwärts verlagernd lateralwärts von letzterem an die vordere Bauchwand herantritt.

3. Ein Präparat einer Hernia recessus retrocaecalis mit gleichzeitiger Hernia recessus ileoappendicularis s. ileocaecalis inferioris.

4. Ein geradezu musterhaftes Präparat, welches in schönster Weise alle Hernienmöglichkeiten in der Gegend des Caecum illustrirt und zwar die Hernia recessus retrocaecalis und ileocaecalis superioris und ileocaecalis inferioris.

5. Geradezu unübertroffen steht da das Präparat einer Hernia recessus intersigmoidei, bei dem aus dem Grunde des tiefen, kraterförmigen Bruchsackes die Arteriae sigmoideae hervortreten, um sich nach vorn hin zu vertheilen.

An diese Präparate reihen sich an:

Erstens eine Hernia diaphragmatica vera, welche die ganze linke Brustseite erfüllt und den ganzen Bauchinhalt mit Ausnahme von Leber und Colon descendens enthält. Die den Bruchsack bildenden beiden Häute — Pleura parietalis und Peritoneum parietale — lassen sich aufs Beste von einander differenziren.

Und endlich zum Schluss eine Hernia diaphragmatica spuria, bei der durch eine grosse Bruchpforte in der linken Zwerchfellhälfte ein Theil des linken Leberlappens, der Magen, die Milz, der Dünndarm und weiterhin das Colon ascendens und transversum in die linke Pleurahöhle verlagert sind. Wenngleich auch dieses Präparat als Hernienpräparat keineswegs etwas Besonderes darstellt, so muss es doch wegen der gleichzeitig vorhandenen Entwicklungsstörungen an dem weiblichen Genitaltractus nicht nur den Gynäkologen, sondern auch uns aufs Höchste interessiren. Denn erstens ist beiderseits der Descensus des Ovariums ausgeblieben; Ovarium und Fimbriae tubae Fallopiae liegen, trotzdem das Kind ausgetragen ist, noch immer dem unteren Theil der Nieren an, welch letztere tellerförmig sind und aus der Mitte des tellerförmig vertieften Nierenbeckens die Ureteren entspringen lassen. Eine weitere Entwicklungsstörung zeigt der Uterus; er wäre bei voller Entwicklung zum Uterus bicornis geworden, so aber hat sich nur das linke Horn vollständig entwickelt, während die rechte Hälfte als strohhalmdicker Müller'scher Gang bestehen geblieben ist.

Herr Martin (Köln): M. H.! Die Mittheilungen des Herrn Collegen Brenner haben mich ausserordentlich interessirt, da ich mich auch mit diesen Fragen in den letzten Jahren beschäftigt habe. Die Brenner'sche Methode hat zweifellos den grossen Vortheil der Einfachheit gegenüber den in letzter Zeit sonst publicirten. Aber ich habe aus den Brenner'schen Ausführungen nicht genau entnehmen können, wie lange die betreffenden Operationen zurückliegen, ob bereits Dauerresultate bei dieser Methode vorliegen. Das wird uns vielleicht Herr Collega Brenner nachher sagen. Das interessirt mich deshalb, weil a priori die Methode das Bedenken erweckt, dass in der Mittellinie, da wo die Fascienverdoppelung stattfindet, kein Muskelschutz der Bauchwand vorhanden ist. Wenn auch zweifellos bei der Bauchnaht die solide Fascien-, bezw. Aponeurosendecke die Hauptsache ist, so ist es doch immerhin wünschenswerth, wenigstens aber vorzuziehen, wenn die reconstruirte Bauchwand ausser der Fascien- auch eine functionsfähige Muskelschicht besitzt. — Zweitens ist mir nicht recht klar geworden, wo unterhalb der Linea semicircularis Douglasii, da, wo doch keine hinter Rectus-Fascie existirt, bei der Brenner'schen Operation die mehrfach geschichtete Fascienplatte ihre seitliche Befestigung hat.

Ich möchte diese Gelegenheit benutzen, um eine Lanze zu brechen für die Methode, die Graser vor zwei Jahren hier beschrieben hat. Ich habe nämlich unabhängig von Graser und gleichzeitig mit ihm eine Methode der Nabelbruchoperation entwickelt und in 6 Fällen erprobt, die in den wesentlichsten Punkten mit der Graser'schen übereinstimmt, und sich nur dadurch von ihr unterscheidet, dass ich zunächst vom Querschnitt aus die typische Omphalektomie ausführe, und dann zum Schluss noch eine Doublirung der abgelösten Fascienlappen in der Weise hinzufüge, dass die Fascien sich in einer derartigen Figur ⊂⊃ decken. Hierdurch scheint es erreicht zu werden, dass der schwache Punkt der Naht, der sonst bei dem Pfannenstiel'schen Fascienquerschnitt da entsteht, wo die Längsnaht der vereinigten M. recti und die Quernaht der Fascienlappen sich in der Mitte treffen, vermieden wird. Meine Erfahrungen sprechen wenigstens dafür. Ich habe 6 Fälle in dieser Weise operirt, der erste Fall stammt vom Sommer 1905. 4 der Fälle liegen länger als $1^1/_2$ Jahre zurück, die beiden übrigen sind erst seit kürzerer Zeit operirt. Es befanden sich unter den Operirten mehrere sehr fette Frauen mit grösseren Nabelhernien, die ja doch den besten Prüfstein für diese Methoden abgeben. Bis jetzt ist keiner der 6 Fälle recidivirt.

Herr Heidenhain (Worms): M. H.! Zunächst eine kurze Bemerkung über die übergrossen Nabelhernien. Die Graser'sche Operations-Methode ist ungemein leistungsfähig. Ich habe sie neulich einmal bei einer enorm fetten Frau mit einer übermannskopfgrossen Eventration angewandt. Es war überraschend, wie die Bauchwand sich aneinander fügte und wie gut sich die Sache machte. Ich hatte es kaum für möglich gehalten. Das ist das eine.

Das zweite: nicht alle Frauen haben eine solche Spannung der Bauchdecken, dass man die Recti in der Mittelinie nicht an einander legen kann, und für die Fälle von Nabelbrüchen, in welchen man die Bauchwand in der Mittellinie gut in eine Falte legen kann, empfehle ich Ihnen die Methode, welche Biondi

vor einer Reihe von Jahren angegeben hat, elliptische Excision des Nabels und Doppelung der Bauchdecken (ausschliesslich subcutanes Fett und Haut) in der Weise, dass man die linke Seite unter die rechte und die rechte Seite über die linke näht, also in der Weise, wie ich hier meinen Rock über einander knöpfe. Man bekommt dadurch in der Mittellinie ein Ellipsoid gedoppelter Bauchdecke, in welchem die linke Bauchwand (demonstrirend) bis hierhin geht und die rechte über ihr bis dahin. Das hält fest, und diese Methode, m. H., möchte ich Ihnen auch empfehlen, aber ausgedehnt über einen grösseren Abschnitt des Leibes, für diejenigen Fälle, in denen Sie grosse und sehr grosse Tumoren aus dem Bauche entfernen. Es bestehen in solchen Fällen ja sehr häufig Nabelbrüche und wir nehmen diese Brüche mit fort. Nun, solche Frauen haben sehr weite, gedehnte Bauchdecken und sind in Gefahr nach der Operation einen Schlotterbauch und Eingeweidesenkung zu bekommen. Ich habe in solchen Fällen sehr oft die Bauchdecken in der geschilderten Weise übereinander geschoben. Die Frauen bekommen dadurch einen schönen, festen Bauch und brauchen hinterher keine Bauchbinde zu tragen.

Herr Sprengel (Braunschweig): M. H.! Ich theile die Bedenken, die Herr Wullstein geltend gemacht hat, dahingehend, dass es eigenartig oder gefährlich sein könnte, die Fascien in grosser Ausdehnung von der vorderen Seite der Muskulatur des Rectus abzulösen, und möchte auch glauben, dass es einfachere Methoden giebt. Ich wollte dasselbe zur Empfehlung der Methoden sagen, was mein Herr Vorredner soeben gesagt hat. Ich habe die Methode, die namentlich von Mayo in Amerika angewandt war, die Ueberklappmethode oder Overlapping-Methode, wie er sie nennt, etwa zwanzigmal angewandt und zwar sowohl bei Nabelhernien als auch bei Hernien in der rechten Bauchgegend, die man namentlich in den Fällen beobachtet, wo nicht parallel zu den Fascien geschnitten wird, sondern quer zu den Muskelfasern. Da sieht man manchmal ausserordentlich grosse Hernien entstehen, und es ist sehr einfach, die eine Seite über die andere zu nähen und übereinander zu klappen. Man macht es so, dass man von dem tiefer gelegten Lappen aus das parietale Bauchfell der anderen Seite und etwas von der Muskulatur mitfasst; je tiefer man fasst, um so zuverlässiger werden die Nähte halten.

Ich möchte noch bemerken, dass man für die tiefe Naht hier sehr wohl Seidennähte anwenden kann. Sie haben hier nicht das geringste Bedenken. Man kann sogar starke Nummern anwenden und wird dadurch die Haltkraft der Bauchdecken nur vergrössern.

Herr Bier (Berlin): M. H.! Ich möchte diesen complicirten Methoden gegenüber auf ein sehr einfaches Verfahren der Radicaloperation der Nabelhernien hinweisen, das meiner Erfahrung nach mindestens dieselben Dienste thut. Ich wende es seit langer Zeit an, habe aber später gesehen, dass das Verfahren nicht von mir stammt, sondern von Lucas Championnière. Er hat es wiederholt empfohlen. Ich glaube, dass das einfache und naheliegende Verfahren wohl viele von Ihnen auch angewandt haben. Man durchschneidet zunächst die Haut um die Nabelhernie in einer grossen Ellipse. Die Ellipse kann in der Längsrichtung, sie kann auch in Querrichtung liegen, je nachdem. Dann dringt man bis unmittelbar auf die Fascie, exstirpirt die ganze um-

schnittene Haut mit dem Fettgewebe bis an den Hals des Nabelbruchsacks, nimmt von der Bruchpforte gar nichts weg, kerbt sie auch nicht ein, sondern schneidet nur den Bruchsack weg und reponirt den Bruchinhalt oder trägt die gewöhnlich vorliegenden Netzklumpen nach Unterbindung des Stieles ab. Dann schliesst man einfach die enge Bruchpforte mit Knopfnaht oder Schnürnaht. Nun fasst man, ein erhebliches Stück von der Bruchpforte einstechend, weithin die Fascie mit einer derben Seidennaht, die man jenseits derselben umgekehrt durchführt und knotet, nachdem man die vernähte Bruchpforte tief eingestülpt hat. Solche Nähte, die einen ähnlichen Zustand schaffen wie eine Lembert'sche Naht am Darm, legt man eine ganze Reihe entweder in der Quer- oder Längsrichtung an. (Demonstration.) Die Operation ist ziemlich schnell vollendet. Man kann sie ganz leidlich unter Localanästhesie ausführen. Ich habe die grosse Mehrzahl unter Localanästhesie gemacht. Die Resultate sind ausgezeichnet. Neuerdings hat auch Herr Rotter dieses Verfahren in der Freien Vereinigung der Chirurgen auch auf Grund eines grossen Materials empfohlen.

Dieses Verfahren schlägt alle anderen meiner Meinung nach dadurch, dass es ungemein einfach ist. Es fällt der Kampf mit den Därmen fort, weil man gleich die enge Bruchpforte schliesst, es ist leicht unter Localanästhesie auszuführen und, soviel ich weiss, giebt es zu Recidiven kaum Veranlassung.

Man braucht auch nicht vorher zu entfetten. Die Entfettungskur pflegte mein Lehrer Esmarch vor der Operation der Nabelbrüche Fettleibiger stets einzuleiten. Ich habe es aufgegeben, weil es bei diesem Verfahren garnicht nothwendig ist.

Herr Brenner (Linz) (Schlusswort): M. H.! Bezüglich der Methode Wullstein's, die ich ja erwähnt habe, möchte ich nur hervorheben, dass ich nach dem Referat, welches mir im Centralblatt zur Verfügung gestanden hat, verstanden habe, dass die Methode für die Operation postoperativer Hernien gedacht ist. Für die Nabelhernien halte ich die von mir angegebene Methode für die einfachere, weil sie gestattet, was Herr Bier auch betont hat, dass man sofort nach der Beseitigung des Bruchsacks auch durch die quere Naht die Bruchpforte verschliesst und damit alles andere extraperitoneale Operation wird, auf der anderen Seite kann ich mir nicht vorstellen, dass bei der Operation nach Wullstein eine vorzeitige oder so frühzeitige Verschliessung des Peritonealraumes möglich ist, weil man doch auf der einen Seite die hintere Rectusscheide in grosser Ausdehnung freilegen muss, um sie dann gleichsam aufrollen zu können. Man muss, um das durchzuführen, auch das elliptische Mittelfeld spalten, weil man sonst die hintere Rectusscheide nicht vor die vordere Rectusfläche zum Anschluss an die andere Seite bekommen kann.

Bezüglich des Einwandes, dass das Freilegen oder Freiliegenbleiben der Recti auf beiden Seiten einen schädlichen Einfluss haben würde, möchte ich folgendes erwidern. Erstens sprechen schon die Fälle, die ich so operirt habe, dafür, dass es den Rectis garnichts schadet, wenn sie frei liegen, dass sie in ihrer Ernährung und Contractionsfähigkeit intact bleiben. Zweitens aber möchte ich mir die Frage erlauben, ob denn bei jenen Nabelbruchhernien, bei welchen eine so grosse Spannung der Bauchdecken besteht, wirklich die vordere Rectusscheide, wenn sie genäht wurde, auch in der Naht hält, ob sie

nicht etwa nach 2 oder 3 Wochen oder schon früher platzt und die Rectusscheiden von selbst wieder zurückweichen, so weit, dass die vorderen Flächen der Recti freigelegt werden.

Bezüglich der Dauerresultate habe ich erwähnt, dass meine ältesten Fälle $2^1/_2$ Jahre zurückliegen. Die jüngsten Fälle sind etwas mehr als $^3/_4$ Jahre alt. Aber gerade unter den ältesten Fällen sind solche wie diese dicke Frau. Es sind einige derartige Fälle, bei deren Wiederanblick ich ein gelindes Grauen empfand und mir dachte, ob denn eine solche Operationsnarbe im Stande sein wird, bei diesem colossalen Umfang den Bauchdruck auszuhalten. Ich möchte auch erwähnen: das elliptische Mittelfeld ist etwas in die Anatomie der dicken Leute Hineingehöriges; es ist nichts Unanatomisches, sondern es ist die gedehnte Linea alba, welche (wie ein Zwickel in eine zu eng gewordene Hose) von der Natur eingesetzt wird, und diesen Zwickel herauszuschneiden, halte ich für ein Redressement der natürlichen Bestrebungen, den Bauchumfang zu vergrössern, und ich glaube daher, es ist nur vortheilhaft, wenn man diesen Zwickel verstärkt und nicht etwas an seinem Bestande ändert.

Ich habe bezüglich der anderen Operationsmethoden mich sehr kurz gefasst und habe auch die Mayo'sche Operation erwähnt. Sie taugen aber alle nur für jene Fälle, wo der Bauchumfang gross genug ist, um eine solche Verschiebung der Platten zu gestatten, wo eine Verringerung des Bauchumfangs möglich ist. Ueberall, wo das nicht möglich ist, reichen die Methoden nicht aus, und z. B. v. Baracz, welcher, wie erwähnt, die Methode von Mayo sehr warm empfohlen hat, empfiehlt, erstens diese Naht mit Silberdrähten zu machen und die Frauen zweitens drei Wochen lang mit angezogenen Beinen im Bett liegen zu lassen. Das ist für dicke Frauen keine leichte Forderung. Ferner giebt er zu, dass für grosse Hernien doch nur die Plastik ausreichen kann. Auch bezüglich der Methode von Lucas Championnière möchte ich erwähnen, dass sie eben nur eine Hilfsmethode ist. Nehrkorn hat schon bemerkt, dass diese Naht der eingestülpten vorderen Rectusscheide wahrscheinlich im Laufe der Zeit nachgiebt. Die Recti kehren in ihre frühere Lage zurück, und das, was diese Naht von Lucas Championnière bewirkt hat, ist nur, dass die Naht der Bruchpforte Zeit hat, fest zu verheilen, und dann, wenn die Recti in ihre frühere Lage zurückgekehrt sind, dem Widerstand der Bauchpresse standzuhalten.

86) Herr Ritter (Greifswald): „Experimentelle Untersuchungen über Einklemmung von Brüchen.“*)

87) Herr Ruge (Berlin): „Chirurgische Anatomie der Gallenwege.“**) (Demonstration.)

88) Herr A. Exner und Herr Hejrovsky (Wien): „Zur Pathogenese der Cholelithiasis.

M. H.! Ich erlaube mir Ihnen in aller Kürze über Versuche zu be-

*) S. grössere Vorträge und Abhandlungen Theil II.
**) Desgleichen.

richten, die ich in Gemeinschaft mit meinem Collegen Dr. Hejrovsky zum Theil an der Klinik unseres Chefs Herrn Hofrath Hochenegg, zum Theil im chemischen Institute des Herrn Hofraths Ludwig ausgeführt habe.

Unsere Untersuchungen hatten den Zweck, einen Beitrag zur Pathogenese der Cholelithiasis zu liefern.

Durch Untersuchungen von Gerard, Kramer, Lichtwitz und Backmeister wissen wir, dass in mit Bakterien beimpfter Galle cholestearinhaltige Niederschläge entstehen. Bei der Kürze der Zeit ist es mir nicht möglich, auf den Inhalt dieser Arbeiten näher einzugehen. Unsere eigenen Versuche erstreckten sich auf die chemische Untersuchung steriler und beimpfter Galle und auf die Untersuchung gewöhnlicher Bouillon, die mit gallensauren Salzen versetzt worden war. In einwandsfreier Weise konnten wir den Nachweis erbringen, dass Bakterien im Stande sind, gallensaure Salze zu zersetzen. In welcher Zeit und in welchem Ausmaasse dies geschieht, zeigt Ihnen die

Tabelle I.

100 ccm enthalten 0,696 g gallensaure Salze. 5 Tage gewachsen. Pro Tag zersetzten:

Bact. typhi	0,132
Proteus	0,1241
Bact. coli commune	0,1108
Bac. pyocyaneus	0,1108
Bac. pneum. Friedl.	0,0972
Staphylococcus	0,0895
Bact. lactis aerogenes	0,0592
Streptococcus	0,0377

Wie Sie sehen, ist Bact. typhi im Stande, sehr beträchtliche Mengen gallensaurer Salze zu zersetzen, während z. B. Streptokkoken nur geringe Mengen dieser Salze zerstören.

Wie uns unsere Untersuchungen gelehrt haben, sind die Bakterien der Typhus- und Coligruppe diejenigen Arten, die am meisten gallensaure Salze zersetzen. Aber nicht nur in Bouillon, sondern auch in der beimpften Galle gehen die darin enthaltenen gallensauren Salze zu Grunde. Es zeigt dies

Tabelle II.

Gallensaure Salze in 100 ccm Galle	Rindergalle I	Rindergalle II	Rindergalle III	Rindergalle IV	Menschengalle	Menschengalle	Menschengalle
steril	0,343 g	2,285 g	5,3226 g	5,894 g	1,002 g	1,002 g	1,023 g
beimpft	0,1433 g	1,765 g	4,5992 g	5,206 g	0,678 g	0,527 g	0,573 g
Bakterienart	B. coli	B. coli	B. typhi	B. typhi	B. coli	B. typhi	B. typhi
Dauer d. Wachsthums in Tagen	15	5	9	6	9	9	6

Nun ist es eine bekannte Thatsache, dass Cholestearin durch gallensaure Salze gelöst wird und bereits im Jahre 1853 hat Seifert und später Tudichum die Vermuthung ausgesprochen, dass durch das Zugrundegehen der gallensauren Salze in der Galle das Entstehen von Cholestearinniederschlägen bedingt sein könnte. Dem gegenüber hat Naunyn die Ansicht vertreten, dass das Cholestearin in der Galle hauptsächlich durch die in der Galle enthaltenen Seifen und Fette in Lösung gehalten wird und dass ein Zugrundegehen gallensaurer Salze für die Fähigkeit der Galle, Cholestearin zu lösen, bedeutungslos sei. Nach unseren Untersuchungen müssen wir der Ansicht Naunyn's entgegentreten und zwar auf Grund folgender Thatsachen.

Die gallensauren Salze werden nicht, wie Tudichum vermuthete, in Glykochol und Cholalsäure zersetzt, sondern die Cholalsäure zerfällt in bisher noch unbekannte Endproducte, die nicht mehr im Stande sind, das Cholestearin zu lösen. Da nach Naunyn das Cholestearin hauptsächlich durch Seifen und Fette — Seifen sollen nach diesem Autor 50 pCt., Fette 5 pCt. ihrer Menge von Cholestearin lösen — in Lösung gehalten werden sollen, mussten wir auch die Menge der Seifen und Fette in beimpfter und nicht beimpfter Galle untersuchen, dabei zeigte es sich, dass die Fette in der beimpften Galle nicht abnehmen und dass die Seifen, die nach allen bisherigen Untersuchungen als Fettsäuren gewogen wurden, ebenfalls in der beimpften Galle nicht abnehmen.

Eine genaue Untersuchung der als Fettsäuren bestimmten Mengen führte zu dem Resultate, dass diese Substanzen in Wirklichkeit nur zu einem kleinen Theil aus Fettsäuren bestehen und dass, wie uns mehrere Untersuchungen gezeigt haben, die in der Galle enthaltenen wirklichen Fettsäuren nur ca. $^1/_{10}$ der Mengen betragen, die bisher als Fettsäuren bestimmt wurden. Prüft man die Fähigkeit beimpfter und nicht beimpfter Galle, Cholestearin zu lösen, so ergiebt sich, dass sterile Galle ganz bedeutend grössere Mengen Cholestearin löst, als beimpfte. Die Resultate dieser Untersuchungen entnehmen Sie aus

Tabelle III.

100 ccm enthalten:

	Gallensaure Salze	Fett + Lecithin	Angebliche Fettsäuren	Wirkliche Fettsäuren	Fähigkeit Cholestearin zu lösen	Cholestearinlöslichkeit nach Naunyn
Ochsengalle IV steril .	5,894	0,2652	0,4238	0,0612	0,1738	0,0488
„ IV beimpft	5,206	0,2618	0,6758	0,0634	0,0601	0,0488
Menschengalle steril .	1,023	0,130	1,1427	0,0157	0,0358	0,0144
„ beimpft.	0,573	0,127	1,292	0,0157	0,0140	0,0142

Berechnet man nach den Angaben Naunyn's aus den von uns gefundenen Werthen von Fetten und Fettsäuren die Fähigkeit der Galle Chole-

stearin zu lösen, so ergeben sich, wie Sie aus der Tabelle entnehmen, ganz bedeutende Unterschiede mit den thatsächlich gefundenen Werthen.

Da wir auf diesem Wege zeigen konnten, dass in der beimpften Galle von allen Körpern, die im Stande sind, Cholestearin zu lösen, nun die gallensauren Salze durch das Bakterienwachsthum zu Grunde gehen, so kommen wir im Gegensatze zu Naunyn zu folgendem Resultate:

Durch das Wachsthum der Bakterien werden in der Galle 1. die gallensauren Salze zerstört. 2. Die Zerstörung der gallensauren Salze vermindert die Fähigkeit der Galle, Cholestearin zu lösen, sehr bedeutend. 3. Diese Verminderung der gallensauren Salze führt zum Ausfall des Cholestearin. 4. Bei diesem Processe spielen die Seifen und Fette keine Rolle. 5. Die bisher in der Galle als Fettsäuren bestimmten Körper enthalten nur zu einem geringen Theile wirklich Fettsäuren. Der Gehalt der Galle an Fettsäuren ist in Wirklichkeit näherungsweise nur $^1/_{10}$ der bisher angenommenen Mengen und entspricht ungefähr dem Gehalte des Blutes an Fettsäuren. 6. Diese von uns nachgewiesenen Thatsachen sind von ausschlaggebender Bedeutung für die Genese der Gallensteine, da sie zeigen, dass Cholestearin bei Bakterieninfection ausfallen muss und so der Anstoss zur Bildung von Cholestearinsteinen gegeben wird.

89) Herr Lampe (Bromberg): „Demonstration enorm grosser Gallensteine."

Demonstration von 4 besonders grossen Gallensteinen; der grösste hat eine Länge von 8,0 cm, einen Umfang von 12,8 cm, ein Gewicht von 65 g.

2 Steine sind durch Cholecystostomie bezw. Cholecystektomie, 2 durch Enterotomie bei Gallensteinileus gewonnen. In allen Fällen handelte es sich um weibliche Kranke; sie gehörten dem IV., V. und VI. Decennium an und wurden sämmtlich durch die entsprechenden operativen Eingriffe geheilt.

Herr Pagenstecher (Wiesbaden): M. H.! Die anatomische Varietät, die Herr Ruge als erste hier beschrieben hat, wo also die Gallengänge auf eine gewisse Strecke zusammenlaufen, ist im Jahre 1906, No. 13 Bull. de Société de Chirurgie in Paris von Delbet beschrieben worden; er nennt die Strecke, wo beide Canäle eine gemeinsame Scheide haben sollen, canal double hépatocystique: seitdem ich dies für den Hildebrandt'schen Jahresbericht habe referiren müssen, habe ich auch etwas darauf geachtet, und ich kann das Vorkommen bestätigen. Man findet es besonders bei den Ektomien, wo der Cysticus noch schmal und durch Steine nicht erweitert ist.

Die andere Varietät, wo die Gänge umeinander geschlungen sind, findet man auch. Es erschwert einem das Uebernähen des Stumpfes des Cysticus, indem er dann mehr an der Rückseite des Choledochus ausmündet.

Nun fragt es sich aber, wie es bei pathologischen Verhältnissen wird. Es hat der französische Autor behauptet, wenn hier im Cysticusende ein Stein darin sitzt, so erweckt das den Anschein eines Choledochussteines, und er behauptet, dass die grosse Mehrzahl der Choledochussteine überhaupt keine Choledochussteine seien, sondern allemal Cysticussteine, welche den Hepaticus nur comprimiren. Ob das aber allemal der Fall ist, das ist ja doch wohl noch

die Frage. Darüber kann ich natürlich bei einer relativ geringen Zahl von Beobachtungen nichts sagen. Es wird aber jedenfalls vorkommen. Nur glaube ich, dass in vielen Fällen durch die allmähliche Erweiterung des Cysticus doch eine Lösung der Gallengänge von einander eintreten wird.

Herr Dreyer (Breslau): Im Anschluss an die Demonstration von Herrn Lampe möchte ich Ihnen aus der Küttner'schen Klinik gleichfalls 4 selten grosse, von ebensovielen Patienten stammende Gallensteine zeigen, von denen 2 im Darm, 2 in der Gallenblase sassen. Von den ersten beiden war der eine ins Duodenum durchgebrochen, hatte den Dünndarm nicht zu passiren vermocht und einen typischen hochsitzenden Gallensteinileus verursacht. Der zweite war ins Colon perforirt, blieb erst in der Ampulla recti stecken und konnte aus ihr leicht entfernt werden. Bei allen diesen 4 Patienten war vor der zur Operation führenden Complication kein Anzeichen eines Gallensteinleidens aufgetreten.

Herr Gleiss (Hamburg): M. H.! Die sehr interessanten Ausführungen des Herrn Exner werden uns meines Erachtens ja auch in der Therapie weiter bringen, und ich glaube, dass sie einiges Licht werfen auf die interne Therapie mit Olivenöl. Ich habe mir schon vor Jahren die Frage vorgelegt, warum wir nicht chirurgisch mit dem Olivenöl vorgegangen sind. Ich habe in der Literatur nicht gefunden, dass das Olivenöl direct in die Gallenwege in grösserer Menge eingespritzt worden ist. Ich habe im Laufe der letzten Jahre in zwei solchen Fällen Gelegenheit gehabt, die Gallenwege direct mit dem Olivenöl zu behandeln, und über einen von diesen Fällen, der mir interessant genug erscheint, möchte ich Ihnen ganz kurz berichten. Es handelte sich um eine schwer heruntergekommene Frau, die mit schweren Schüttelfrösten und Gallensteinsymptomen erkrankt war. Es musste im letzten Moment der Versuch gemacht werden, durch die Entfernung des augenscheinlich den Choledochus einklemmenden Gallensteins ihr das Leben zu retten. Die Frau war aber so heruntergekommen, dass auch nach der Eröffnung der Bauchhöhle bei den schweren Verwachsungen, die durch chronische Peritonitis entstanden waren, wir zu dem eingeklemmten Gallenstein, der nach vorn und hinten unverrückbar festsass, nicht hätten gelangen können, ohne durch Magen oder Duodenum hindurch zu gehen. Ich habe mich infolge dessen nach einem früheren Fall entschlossen, nur die Gallenblase einzunähen und nun nach kurzer Zeit, nach 12 Stunden, Olivenöl in die Gallenblase hineinzuspritzen in der Hoffnung, dass der Gallenstein auf diese Weise vielleicht gelockert würde und die Gallenwege zugänglich würden, und ich habe das überraschende Resultat gehabt, dass der Gallenstein in oberflächlich macerirter Form in 6 Tagen abgegangen ist.

Ich möchte den Herren empfehlen, in geeigneten Fällen, wo es sich nur um lebensrettende kurze Operationen handeln kann, dies Verfahren nachzuprüfen.

90) Herr Graff (Bonn): „Ueber Milzexstirpation bei Anaemia pseudoleucaemica infantum."

Am Ende des Säuglingsalters beim Uebergang ins zweite Lebensjahr beobachtet man die mannigfachsten Formen von leichten und schweren Anaemien,

die im engsten Zusammenhang mit den verschiedensten Krankheiten, mit Rhachitis, Scrophulose, Lues, mit anhaltenden Darmkatarrhen und auch mit unzweckmässiger Ernährung stehen, für die eine einheitliche Bezeichnung noch nicht existirt. Während die Einen ein besonderes Krankheitsbild construirten und es Anaemia splenica oder Anaemia pseudoleucaemica infantum nennen, halten es andere für ein Mittelding von Leukaemie und perniciöser Anaemie oder wieder andere für eine einfache secundäre Anaemie auf toxisch infectiöser Basis. Es herrscht in der Auffassung noch absolut keine Uebereinstimmung und diese Blutkrankheiten bilden noch ein sehr dunkles und wenig aufgeklärtes Capitel der internen Medicin. Charakteristisch für diese Anaemien sind bestimmte Blutveränderungen, Verminderung der rothen Blutkörperchen bei starker Vermehrung der Normo- und Megaloblasten und eine mehr oder minder starke Vermehrung der weissen Blutkörperchen (Leukocytose) und ein starker Milztumor.

Demnach scheint mangelhafte Neubildung des Blutes oder vielleicht auch bis zu einem gewissen Grade übermässige Zerstörung der Blutkörperchen das Wesen der Krankheit auszumachen. Welche Rolle die Milz dabei spielt, ist zweifelhaft, doch hält man sie im Allgemeinen nicht für den primären Krankheitsherd. Ob dies richtig ist, muss die Zukunft erst lehren. Vielleicht gelingt es den Chirurgen für die Klärung dieser Frage etwas beizutragen. Es mehren sich jedenfalls in letzterer Zeit die Mittheilungen von chirurgischer Seite, in denen die Milzexstirpation bei den verschiedensten Krankheitsformen einen unerwartet glänzenden Erfolg gezeitigt hat. Die Erfahrungen sind freilich noch sehr gering und die wenigen Fälle, die bisher operativ behandelt worden sind, gestatten noch nicht, einen bindenden Schluss zu ziehen, trotzdem ist die Frage vom therapeutischen Gesichtspunkte aus so ausserordentlich wichtig, dass die Mittheilung hierhin gehöriger Fälle vorläufig noch ein gewisses Interesse bietet.

Ich hatte im Sommer vorigen Jahres Gelegenheit, eine derartige Milzexstirpation mit promptem Erfolge vorzunehmen. Mir wurde ein 15 Monate altes Kind ins Hospital gebracht, das von gesunden Eltern stammend sich bis zum 10. Lebensmonate normal entwickelt hatte. Dann fing es an zurückzugehen, der Appetit wurde schlecht, der Stuhl wurde dauernd angehalten, das Kind magerte zusehends ab, ohne dass besondere Krankheitserscheinungen auftraten, nur fiel den Eltern ein Stärkerwerden des Leibes auf.

Ich fand ein hochgradig abgemagertes elendes Kind, das nur 11 Pfund wog mit blasser, welker Gesichtsfarbe und greisenhaften Zügen. Die Haut war gelblich-weiss und liess sich überall in grossen Falten abheben. Der Kopf war auffallend stark, die grosse Fontanelle noch weit offen, die Brust im oberen Theil sehr schmal und eng, während die untere Thoraxapertur stark erweitert ist, der Leib mächtig aufgetrieben, an der linken Bauchseite zeichnet sich bei nicht gespannter Bauchdecke eine starke Vorwölbung ab. Hier besteht auch eine Dämpfung, die bis über die Mittellinie hinausreicht, nach unten fast bis zur Symphyse reicht, und rückwärts bis an die hintere Axillarlinie. Die Palpation ergiebt hier einen festen, harten Tumor, dessen genauere Abtastung unmöglich ist, weil das Kind bei jeder Berührung kläglich zu wimmern anfängt

und die Bauchdecken anspannt. Die Leber ist nicht wesentlich vergrössert. Ein deutlicher Rosenkranz und eine geringe Verbreiterung der Epiphysen beweist das Vorhandensein eines, wenn auch nicht sehr hohen Grades von Rhachitis, während sich sonstige Anzeichen von Tuberculose, Scrophulose oder Lues nicht finden. Ich hielt es zunächst für einen malignen Tumor, der wahrscheinlich von der Niere ausging und schlug den Eltern trotz der geringen Chancen bei dem elenden Zustande des Kindes die Exstirpation als ultimum refugium vor, auf die die Eltern sofort eingingen. Doch schon in der Narkose vor Beginn der Operation merkte ich, dass meine Diagnose ein Irrthum war. Ich fühlte einen scharfen Rand an dem Tumor, der nur der Milz angehören konnte. Viel Zeit zum Ueberlegen blieb mir nicht übrig. Ich eröffnete den Leib und fand auch sofort eine mächtig vergrösserte Milz. Sie sah dunkel blauroth aus, fühlte sich sehr hart und fest an, war sehr leicht beweglich, ganz unverwachsen und liess sich mit Leichtigkeit aus der Bauchhöhle herausziehen.

Am Hilus fanden sich nur wenige, etwas geschwollene Lymphdrüsen. Obgleich makroskopisch keine erkennbaren Veränderungen an der Milz vorlagen entschloss ich mich doch zur Exstirpation, die in wenigen Minuten vollendet war. Die Angabe der Eltern, dass das Kind zuerst vollkommen gesund und mit Wachsen des Tumors immer schlechter geworden sei, war entscheidend für mein Handeln.

Die Leber war nicht vergrössert und auch nicht verändert, jedenfalls war sie nicht derb und hart wie die Milz. Die sofort auf dem Operationstisch vorgenommene Untersuchung des Blutes ergab eine starke Vermehrung der weissen Blutkörperchen. Die genauere Untersuchung in den nächsten Tagen zeigte, dass die Zahl der rothen Blutkörperchen bedeutend vermindert war, 1800000 betrug, dass unter ihnen eine auffallende Zahl von Normoblasten und weniger Megaloblasten vorhanden war, dass die Zahl der weissen Blutkörperchen ebenfalls stark vermehrt war, 37000 betrug und die Vermehrung im Wesentlichen die polynucleären Formen und die einkernigen Lymphocyten betraf. Der Haemoglobingehalt war 45. Die exstirpirte Milz hatte eine Länge von 16 cm, eine Breite von 10 cm und eine Dicke von 8 cm und wog ausgeblutet über 1 Pfund, also den zehnten Theil des Körpergewichts des ganzen Kindes. Sie erwies sich beim Durchschneiden als ausserordentlich derb und fest, doch waren makroskopisch Veränderungen nicht sichtbar. Auch die Untersuchung des exstirpirten Organs im Bonner pathologischen Institut ergab nur eine derbe, feste, bindegewebige Induration, vereinzelte kleine Blutungen und stellenweise Haufen grosser Lymphocyten und riesenzellartiger Bildungen, die als Knochenmarksriesenzellen aufgefasst wurden. Jedenfalls liess sich auch mikroskopisch keine Tuberculose, keine Tumorbildung oder sonst etwas Charakteristisches nachweisen. Der Verlauf war ein ausserordentlich günstiger. Schon mit dem 3. Tage ging mit dem Kinde eine merkwürdige Veränderung vor sich. Es wurde lebhafter, zeigte Interesse für seine Umgebung, trank besser und das Körpergewicht nahm langsam zu. Der Haemoglobingehalt des Blutes stieg in wenigen Wochen von 45 bis 65, die Zahl der rothen Blutkörperchen von 1800000 auf 5000000. Die Zahl der Normoblasten nahm ab, während die

Leukocytenzahl ziemlich unverändert blieb. Das Kind wurde nach 5 Wochen aus dem Hospital entlassen. Ich hatte Gelegenheit es 9 Monate nach der Operation zu untersuchen. Es war blühend gesund und befand sich in dem besten Ernährungszustand. Das Körpergewicht war von 10 Pfund auf 21 Pfund gestiegen, der Blutbefund war fast normal, das Knochengerüst kräftig entwickelt, die Drüsen nicht wesentlich vergrössert. Das Kind machte einen absolut gesunden, normal entwickelten Eindruck und es fehlte ihm weiter nichts wie die Milz und die Diagnose. Letztere zu stellen ist ausserordentlich schwierig. Der Blutbefund ist im Säuglingsalter ein ausserordentlich wechselnder und die sonstigen klinischen Krankheitserscheinungen waren so wenig markant, dass eine bestimmte Rubricirung auf grosse Schwierigkeiten stösst. Es hat jedenfalls der vorliegende Krankheitsfall nach dem Blutbefund, dem grossen Milztumor, der fehlenden Leberschwellung und der geringen Drüsenvergrösserung noch die meiste Aehnlichkeit mit der Krankheit, die von Jaksch zuerst als Anaemia pseudo-leucaemica bezeichnet hat. Sie gilt für prognostisch nicht ungünstig; leichtere und mittelschwere Fälle heilen, die schweren führen zum Tode meist unter Hinzutritt einer anderen intercurrenten Krankheit. Bei dem hochgradigen Kräfteverfall, in dem das Kind in das Hospital eingeliefert wurde, muss der vorliegende Fall als schwer bezeichnet werden.

Trotzdem muss man sich die Frage vorlegen, ob die Milzexstirpation gerechtfertigt war, denn es ist eine bekannte Thatsache, dass im Kindesalter auch grosse Milztumoren einer spontanen Rückbildung fähig sind. Praktische Erfahrungen auf diesem Gebiete, die zur Kritik herangezogen werden können, liegen freilich nur sehr wenige vor. Ich habe in der ganzen Literatur nur 12 als Anaemia splenica bezeichnete Fälle gefunden, die durch Milzexstirpation sämtlich geheilt sind, und ausserdem einen Fall, der dem meinigen absolut analog ist, der von Wolff-Potsdam in der freien Vereinigung der Berliner Chirurgen vor 2 Jahren vorgestellt ist, bei dem gleichfalls durch die Exstirpation eine auffallend schnelle Besserung und spätere Heilung erzielt ist. Trotzdem muss ich die Möglichkeit zugeben, dass eventuell durch interne Behandlung der Fall hätte vielleicht auch geheilt werden können. Sicherlich aber nicht in so kurzer Zeit wie durch die Milzexstirpation.

Der ursächliche Zusammenhang zwischen Milztumoren und Blutkrankheiten ist ja noch ein sehr strittiger. Die kurze mir zu Gebote stehende Zeit erlaubte es mir nicht, auf diese Frage noch näher einzugehen, zumal sich aus einem einzelnen Fall ja auch keine weitergehenden Schlüsse ziehen lassen. Ich möchte nur darauf hinweisen, dass in einer anderen Krankheit, die mit einer starken Milzschwellung einhergeht, der sogenannten Bantischen Krankheit durch die Exstirpation des vergrösserten Organs ganz auffallende und schnelle Heilungen beobachtet sind, und dass in einem Fall von Umber durch lange Stoffwechseluntersuchungen nachgewiesen ist, dass ein starker toxogener Eiweisszerfall bestand, der mit der Exstirpation sofort aufhörte.

Ich halte es für möglich, dass auch in diesem Falle etwas Aehnliches vorliegt, weil sonst die sofort einsetzende Besserung nach der Exstirpation des vergrösserten Organs kaum anders zu erklären ist. Jedenfalls beweisen schon die wenigen Fälle, dass die Milzexstirpation bei hochgradiger Anämie nicht

nur nicht schadet, sondern in den meisten Fällen sogar von einer ganz auffallenden Besserung begleitet ist. Selbstverständlich wird die Exstirpation nur in den allerschwersten Fällen, bei denen sonst nichts zu verlieren ist und bei denen alle inneren Mittel erschöpft sind, vorgenommmen werden dürfen, weil man nicht nutzlos ein doch immer sehr wichtiges Organ wie die Milz opfern darf. Die bisherigen Erfolge ermuthigen aber zur Nachahmung und es ist zu hoffen, dass durch weitere Beobachtungen, vor allen Dingen durch Stoffwechseluntersuchungen die bisher noch recht dunkle Frage geklärt und damit für die Indicationsstellung zur Exstirpation eine wissenschaftliche Basis geschaffen wird.

Herr Wolff (Potsdam): M. H.! Ich freue mich, dass der Vorschlag, den ich vor zwei Jahren machte, in schweren Fällen von Anaemia splenica infantum durch Exstirpation der Milz den Kindern Nutzen zu bringen, einen weiteren Fall gezeitigt hat, den Sie soeben gehört haben. Ich habe damals schon gerathen, dass man die Exstirpation der Milz auf die schwersten Fälle dieser Krankheit beschränken möge, denn es ist bekannt, und besonders Heubner hat das hervorgehoben, dass die meisten Fälle unter entsprechender Behandlung spontan ausheilen. Ich möchte hier noch einmal betonen, dass wir, glaube ich, nicht berechtigt sind, im allgemeinen bei Milzen, die eine bestimmte Grösse erreicht haben, die Milz zu exstirpiren, sondern wir das klinische Bild berücksichtigen müssen und besonders den Blutbefund. Bei schwerem Blutbefund und bei schwerem klinischen Verlaufe sind wir berechtigt zu exstirpiren, bei allen mittelschweren und leichten Fällen, glaube ich, müssen wir zurückhaltend sein.

Was nun noch wichtig ist, ist wohl das spätere Verhalten dieser entmilzten Kinder, und ich bin nun in der Lage, das Kind, das ich vor drei Jahren operirt habe, wieder vorzustellen. Es ist der schwere Fall, den ich seinerzeit veröffentlicht habe, und Sie sehen, das Kind hat sich in ganz erfreulicher Weise entwickelt. Es hat jetzt ein Alter von 4 Jahren erreicht, hat sich gekräftigt, ist geistig ganz auf der Höhe und hat von der Entfernung der Milz keine üblen Folgen behalten, und der Blutbefund — was doch das allerwichtigste ist — ist zu einem nahezu normalen zurückgekehrt. Morphologisch ist, wie Sie gehört haben, der Blutbefund bei diesen Erkrankungen ein ziemlich schlimmer und schwerer zu nennen. Hier ist nun nach der Exstirpation der Milz völlige Heilung eingetreten, auch in Bezug auf die Morphologie; morphologisch finden wir im Blute des Kindes jetzt völlig normale Verhältnisse. Etwas anders liegen diese in Bezug auf die Zahl der weissen und der rothen Blutkörperchen. Die weissen sind immer noch vermehrt und zwar auf 20000, die rothen haben dagegen die ungefähr normale Zahl von 4 Millionen erreicht. Die Veränderungen, die damals bestanden, Ascites, Leberschwellung sind nicht mehr nachzuweisen. Die Rhachitis, die damals bei dem Kinde vorlag, besteht nur in leichtem Grade noch; im übrigen aber, glaube ich, können wir das Kind als geheilt betrachten.

Vorsitzender: Ich theile Ihnen mit, dass ich als Vorsitzender heute ein Telegramm bekommen habe: „Herzliche Grüsse den verehrten deutschen Collegen. Barker. London."

91) Herr Wilms (Basel): „Neue Methode der Prostatektomie."

Nach dem vorzüglichen Referat von Herrn Collegen Kümmell und der ausgiebigen Discussion des vorjährigen Chirurgencongresses kann ich mit wenigen Worten auf einen neuen Weg zur Totalexstirpation der Prostata hinweisen, der zu gehen sehr einfach und leicht und der geeignet ist, die Vorzüge der perinealen und vesicalen Methode zu vereinigen. Wenn man sich die Prostata ihrer Lage nach auf den Damm projicirt denkt, so liegt sie ungefähr so, dass ein Theil von der Symphyse gedeckt ist, ein grösserer Theil nach hinten gelagert ist. Wenn man nun am linken aufsteigenden Schambeinast einschneidet, den M. ischiocavernosus mit Arteria pudenda interna nach innen schiebt, so kommt man auf eine ziemlich dünne Fascie und nach deren Durchtrennung stösst man sofort auf den seitlichen Lappen der Prostata. Man legt dann einen Katheter ein, um sich über die Lage der Harnröhre zu orientiren. Eröffnet man nun scharf oder stumpf die Kapsel, so lässt sich die Prostata und zwar total genau so gut ausschälen, wie von der Blase aus. Vorn kommt man leicht auf den rechten Lappen hinüber und hat also den Vortheil, den man sonst von oben hat, die Prostata in toto herauszuheben. Es wird natürlich, wie bei der vesicalen Methode, die Harnröhre im Bereich der Prostata mit herausgenommen. Man kann von dem Prostatabett aus leicht sich über das Blaseninnere orientiren, so dass man nicht Gefahr läuft, Steine zu übersehen. Nach vollendeter Operation, die wirklich nur Minuten dauert, wird nach abwärts drainirt. Ich habe nur ganz minimale Blutung nach dem Eingriff beobachtet. Eine Verletzung des Rectums ist absolut ausgeschlossen bei diesem Eingriff, da man innerhalb der Kapsel auch den dorsalen Theil der Prostata auslöst. Ich habe erst dreimal die Methode angewandt und war überrascht über die Einfachheit und Schnelligkeit des Eingriffes. Die Resultate sind in meinen Fällen sehr gut gewesen, glatter Verlauf und Continenz.

Bei einem Fall von grossem Carcinom der Prostata bin ich auch auf diesem Weg vorgegangen und konnte ziemlich gut den Tumor freilegen, leider erwies er sich mit den Knochen schon verwachsen und war nicht total zu entfernen.

Vorsitzender: Ich bemerke, dass eine Discussion über Prostata-Chirurgie heute wohl nicht erwünscht sein dürfte, nachdem im vorigen Jahre ausführlich darüber discutirt worden ist.

92) Herr Ehrhardt (Königsberg): „Zur operativen Behandlung des Prostatacarcinoms."

M. H.! Das Prostatacarcinom ist weder so selten noch so bösartig, wie man in früherer Zeit auf Grund der statistisch zusammengestellten Sectionsfälle glauben wollte. In dieser Beziehung haben bis in die neueste Zeit weitverbreitete Irrthümer bestanden, die von der operativen Behandlung abschreckten und zugleich die Ausbildung der Diagnose und einer rationellen Therapie verhinderten. Es ist im Rahmen einer kurzen Discussionsbemerkung nicht möglich darzustellen, wie alle jene Vorstellungen von frühzeitiger Metastasirung auf dem Blutwege, von raschem Durchbrechen der Kapsel u. s. w. heute modificirt werden müssen, wie sie jedenfalls nur auf einen kleinen Theil der Pro-

statacarcinome zutreffen. Besonders die Arbeiten französischer Autoren haben uns gezeigt, dass die Metastasirung vorwiegend auf dem Lymphwege erfolgt und dass ihre Bahnen nach den Drüsen des kleinen Beckens und der Leistenbeuge führen.

Aber auch abgesehen von diesen klinischen Bedenken hat man gemeint, dass das Prostatacarcinom überaus schwer zugänglich sei und dass dadurch die Resultate der operativen Behandlung nothwendig getrübt werden müssten. Lexer empfahl die Aufklappung der Symphyse, um an die Vorderseite der vergrösserten Prostata bequem heranzukommen. Dies Verfahren ist bei Tumoren, die dem Knochen fest anhaften, zweifellos sehr brauchbar, andererseits scheint mir für die noch lösbaren Carcinome eine andere Methode empfehlenswerther, die wesentlich auf einer Auslösung und Dislocation der Harnblase sammt dem Prostatatumor in den Perinealschnitt beruht. Ich schildere kurz das Verfahren, das sich mir bei der Operation eines 67jährigen Patienten bewährt hat.

Von einem Tförmigen Perinealschnitt aus, dessen hinterer Schenkel dem Zuckerkandl'schen Schnitt entsprach, dessen vorderer Theil median bis zur Scrotalwurzel verlief, wurde zunächst die Harnröhre freigelegt und sammt den Schwellkörpern dicht vor dem Carcinom, etwa entsprechend der Pars membranacea quer durchtrennt. Jetzt erfolgte die stumpfe Ablösung des Tumors zunächst hinten vom Rectum, dann seitlich und vorn, bis sich Tumor und Blase nach unten in die Perinealwunde dislociren liessen. Es gelang leicht die Ureteren hinten an der Blase aufzufinden, sie nach querer Incision der Blase zu sondiren und sie bei der queren Abtragung der Geschwulst von der Blase zu schonen. Auch die Naht und Vereinigung der Blasenwunde mit dem Harnröhrenstumpf liess sich Dank der weiten Mobilisation der Blase leicht und ohne Spannung ausführen. Durch die Entfernung des Tumors war genügend Raum geschaffen, um die am Ureter gelegenen metastatisch inficirten Lymphdrüsen zu entfernen. Die Blasennaht wurde vorübergehend insufficient, die am Damm gelegene Fistel schloss sich aber bald. Der Patient ist jetzt $^3/_4$ Jahre nach der Operation recidivfrei. Die Harnentleerung erfolgt spontan in Pausen von 3 und 4 Stunden.

Es will mir scheinen, als ob diese Methode der Aushülsung und Dislocation der Blase in die Dammwunde auch für die Freilegung mancher Blasentumoren Vortheile bietet.

93) Herr Peiser (Breslau): „Ueber fötale Peritonitis".

Die fötale Peritonitis ist ein Krankheitsbild, das den Pädiatern und Gynäkologen aus zahlreichen casuistischen Mittheilungen und Dissertationen bekannt ist, in der chirurgischen Literatur jedoch nur hier und da einmal gestreift wird. Unsere Lehrbücher übergehen sie ganz, und doch hat die fötale Peritonitis auch für den Chirurgen ihre Bedeutung. Nicht etwa nur, weil in den letzten Jahren die Zahl der Ileusfälle beim Neugeborenen sich mehrte, bei denen operative Eingriffe vorgenommen wurden, und bei denen die fötale Peritonitis eine gewisse Rolle spielte, sondern weil ihre Folgeerscheinungen, wie ein genaueres Studium der Literatur mir zu zeigen scheint, möglicherweise

in mannigfacher Beziehung zu späteren chirurgischen Krankheiten des Abdomens stehen. Ausserdem bin ich in der Lage, Ihnen nachher kurz über 2 eigene Beobachtungen aus der Breslauer Klinik berichten zu können, die beide bisher noch nie beobachtete Einzelheiten bieten.

Abgesehen von Störungen der Entwicklung ist der Fötus im Mutterleibe wie jeder andere lebende Organismus wirklichen Krankheiten unterworfen. Ich erinnere nur an den Hydrocephalus, an die fötale Rhachitis etc. In der Hauptsache aber müssen wir bei den wirklichen Krankheiten des Fötus mit Ansteckung der Frucht von der Mutter aus rechnen, und der Uebergang von Krankheitskeimen vom mütterlichen in den kindlichen Organismus ist mit Sicherheit nachgewiesen worden. So fanden sich die Krankheitserreger im Fötus bei Erkrankung der Mutter an Pneumonie, Typhus abdominalis, Typhus recurrens, Sepsis, Milzbrand u. s. w. Beschrieben sind ferner intrauterine Infectionen der Frucht bei Masern, Scharlach, Pocken. Dieser intrauterinen (placentaren) Infection steht die sogenannte conceptionelle Infection gegenüber, wie sie in erster Linie bei der Syphilis des Vaters mit oder ohne Infection der Mutter zu Stande kommt. Weiterhin gehen ausser Bakterien und ihren Toxinen auch sonstige Gifte von der Mutter auf die Frucht über. Dies gilt namentlich für Chloroform, Chloralhydrat, Arsen, Digitalis, Atropin. Jod u. s. w. Trotzdem ist die Aetiologie der fötalen Peritonitis in einer grossen Zahl von Fällen unklar. Sicher ist sie in den Fällen, in denen wir von einer secundären Peritonitis sprechen können, Fällen, bei denen wir congenitale Atresien oder Stenose des Darmes, oder Achsendrehung finden, in denen also die gehinderte Darmpassage wohl zweifellos als Ursache der Peritonitis anzusehen ist. Allerdings muss auch gesagt werden, dass wir viele Fälle angeborener Darmatresien und -stenosen kennen, bei denen sich keine Spur einer fötalen Peritonitis zeigt. Von Interesse ist die pathologische Anatomie der fötalen Peritonitis insofern, als wir alle Formen der Peritonitis, die wir beim Erwachsenen zu sehen gewöhnt sind, auch schon bei der fötalen Peritonitis finden. Neben der selteneren acuten (serofibrinösen und eitrigen) Peritonitis, wie sie z. B. bei intrauteriner Darmperforation beobachtet worden ist, finden wir in der Mehrzahl der Fälle die chronische adhäsive Peritonitis mit ihren Verklebungen, Membranen und Strängen, d. h. also, die fötale Peritonitis ist, wenn sie zur Beobachtung kommt, ein bereits abgelaufener Process, der sich erst bemerkbar macht, wenn seine Folgeerscheinungen die Darmfunction des Neugeborenen stören. Wir finden hier neben der localen und circumscripten die diffuse Peritonitis, ja sogar einzelne Bilder, die wir häufig fast typisch bei operativen Eingriffen bei gewissen Erkrankungen finden, fehlen nicht. So z. B. Verklebungen und Membranen, die sich auf Duodenum, Gallenblase, untere Leberfläche, Colon transversum und rechte Niere beschränken, wie wir sie in gleich charakteristischer Weise beim Ulcus pylori oder duodeni, bei Cholecystitis u. s. w. finden. Die uns geläufige schützende Verklebung der Darmserosa mit angrenzender Peritonealfläche bei drohender Perforation, weiterhin peritoneale Strangbildung, wie wir sie bei Ileusoperationen beim Erwachsenen so häufig beobachten, sind beschrieben, kurz, wir können sagen, die fötale Peritonitis tritt uns in genau dem gleichen pathologisch-anatomischen Bilde entgegen, wie wir es bei der Peritonitis des Erwachsenen zu sehen ge-

wöhnt sind. Nur werden wir hinzufügen müssen, dass es sich bei der fötalen Peritonitis wohl in der Mehrzahl der Fälle secundärer Peritonitis um aseptische Entzündungen handelt, da ja das Meconium frei von Bakterien ist, und solche in demselben nach den Untersuchungen Escherich's frühestens 3 Stunden nach der Geburt gefunden werden.

Kurz erwähnen möchte ich schliesslich, dass Dohrn einen Fall fötaler Peritonitis beschreibt, in welchem er erklärt, dass dieselbe anscheinend mehrere Ausgangspunkte, von der Unterseite der Leber und dem Processus vermiformis, hatte, und ähnlich berichtet Simpson, dass in einem Fall sich nahe dem rechten Darmbeine ein Fleck weicher coagulabler Lymphe an dem Peritoneum fand. Bei weiterer Prüfung sah er, dass sich dieselbe Menge der Ablagerung um das Ende des Coecums und seinen Wurmfortsatz vorfand. Das Peritoneum der Leber und der andern Theile schien gesund. Das Peritoneum der Milz war an ihrer Aussenfläche mit einer dicken Ablagerung coagulabler Lymphe bedeckt, die es mit dem entsprechenden Theil der Bauchwand durch ein grosses Gewebe von Pseudomembranen vereinigte. Ich bin natürlich weit davon entfernt, in diesen Fällen von fötaler Appendicitis sprechen zu wollen. Immerhin scheinen sie mir die Anregung zu geben, in ähnlichen Fällen histologische Untersuchungen des Appendix nicht zu unterlassen.

Die Diagnose der fötalen Peritonitis zu stellen ist nur selten möglich. Die Kinder bieten, soweit sie überhaupt lebend zur Welt kommen, das Bild des mehr oder weniger ausgebildeten Darmverschlusses: aufgetriebener Leib, zuweilen mit Ascites, Fehlen der Defaecation, Erbrechen. Acute peritonitische Erscheinungen fehlen zumeist, da in der Mehrzahl der Fälle die Peritonitis als solche schon abgelaufen ist. Am ehesten wird man an eine Combination von fötaler Peritonitis mit Darmstenose denken müssen, wenn bei den Kindern sich trotz Erbrechens in den ersten Tagen doch eine gewisse Durchgängigkeit des Darmes herstellt. Bei acuten peritonitischen Erscheinungen wird man stets differentialdiagnostisch sein Augenmerk auch auf etwaige von einer Nabelinfection ausgehende acute Entzündungen zu richten haben.

Die Prognose ist schwer zu beurtheilen und unabhängig von dem Umfang des Prozesses. Mit Ausnahme des an der Breslauer Klinik beobachteten und von Herrn Geheimrath Garrè operirten Kindes, dessen Krankengeschichte ich näher besprechen will, sind alle Kinder gestorben, die Mehrzahl in den ersten Tagen. Demme beobachtete einen Fall, der 4 Monate am Leben blieb. Die Prognose erscheint demnach eigentlich absolut ungünstig, ist aber bei den einfachen Strangbildungen vielleicht günstiger insofern, als ein Strang ohne jede Folgeerscheinung bleiben kann, oder vielleicht erst im späteren Leben sich bemerkbar macht und zum Ileus führt. Dass dies jedoch schon sehr frühzeitig eintreten kann, lehren einige Fälle der Literatur.

Die Therapie kann bei Ausbleiben jeglicher Defaecation nur in frühzeitiger Anlegung eines Anus praeternaturalis bestehen, ein Dauererfolg ist jedoch hiervon noch nicht beobachtet worden. Bei Stenosen mit relativer Durchgängigkeit des Darmes wird man auf den Kräftezustand und das Gewicht des Kindes achten, um noch rechtzeitig operativ eingreifen zu können.

Die beiden an der Breslauer Klinik beobachteten interessanten Fälle waren folgende:

1. Margarethe R., uneheliches Kind einer Wäscherin, welche angiebt, gesund zu sein und aus gesunder Familie zu stammen. Ueber den Vater ist nichts zu eruiren. Für Lues besteht kein Anhalt. Schwangerschaft und Geburt verliefen ohne Besonderheiten. Am Kinde war bei der Geburt nichts Abnormes zu bemerken. Es erhielt die ersten 5 Wochen Brust, dann wurde es mit der Flasche genährt. Wegen blutig-eitrigen Durchfalls und Vaginalgonorrhoe wurde es im Alter von etwa 6 Monaten, um Neujahr 1906, in die hiesige Universitäts-Kinder-Klinik gebracht.

Seit den ersten Lebenstagen hatte das Kind an habituellem Erbrechen gelitten; trotzdem es täglich nur 5 Mal die Brust erhalten hatte, hatte es noch 4—5 Stunden nach dem Trinken Erbrechen. Da weder diätetische noch medicamentöse Therapie im Stande waren, das Erbrechen zu beeinflussen, so kam Herr Professor Czerny auf die Vermuthung, es könnten bei dem Kinde anatomische Hindernisse der Darmpassage vorliegen.

Das Kind wurde in die Chirurgische Klinik gebracht, und von Herrn Geh. Rath Garrè eine Probelaparotomie vorgenommen. Dabei ergab sich, dass über die ganzen Baucheingeweide breite membranartige Adhäsionen und schmälere Stränge verbreitet waren. Die Darmschlingen waren zum Theil von diesen überbrückt, die Ileocoecalgegend als Ganzes verbacken, das kleine Becken völlig unzugänglich. Eine Pylorusstenose bestand nicht. Der die Darmwand einstülpende kleine Finger passirte den Pylorus ohne Schwierigkeit. Es war natürlich unmöglich, alle Verwachsungen zu lösen und so begnügte sich Herr Geh. Rath Garrè am Pylorus und Duodenum einen Theil der Membranen und Stränge stumpf zu durchtrennen. Naht der Bauchdecken in 3 Etagen. Heilung per primam.

Das Kind, das in die Kinderklinik zurückverlegt wurde, überstand den operativen Eingriff gut. Das Erbrechen hörte aber nicht auf. Trotzdem hielt sich das Kind jetzt. Das Erbrechen hörte erst auf, als das Kind $1\frac{1}{2}$ Jahr alt geworden war.

Im vorliegenden Falle handelt es sich ohne Zweifel um eine fötale Peritonitis, da das Kind seit seinen ersten Lebenstagen an Erbrechen litt. Bei der Operation fand sich eine diffuse adhäsive Peritonitis. Das Kind blieb am Leben. Inwieweit man dem operativen Eingriff einen günstigen Einfluss zuschreiben darf, lässt sich schwer sagen, da ja das Erbrechen noch lange anhielt. Jedenfalls ist dies der einzige bisher bekannte Fall von sicherer fötaler Peritonitis, der am Leben geblieben ist.

2. Erich K., 4 Tage alt, Mutter hat schon 2 Mal geboren, beide Kinder todt, eins mit 4 Tagen an Lebensschwäche, eins mit 8 Wochen an angeborenem Darmverschluss (!). Ausgetragenes Kind, normale Geburt. Bisher kein Stuhl erfolgt.

Ikterisches Kind mit allgemeinen Oedemen, Abdomen aufgetrieben, Herz und Lungen ohne Befund. Die Untersuchung per Rectum lässt den Finger etwa 5 cm weit eindringen, das Rectum verengert sich scheinbar nach oben, doch kann man keinen festen Verschluss fühlen. Temperatur 42°.

Sofortige Operation. Schrägschnitt in der rechten Unterbauchseite. Nach Durchtrennung des Peritoneums kommt man auf Darm, der der Bauchwand adhärent ist. Von freier Peritonealhöhle kann nichts gefunden werden, es wird angenommen, dass es sich um eine allgemeine adhäsive Peritonitis handelt. Der vorliegende Darm, der eine eigenthümlich graue Verfärbung hat, wird noch mit einigen Nähten an der Bauchwand besser fixirt und incidirt. Es entleert sich reichlich grünlichbraune Flüssigkeit. Am nächsten Morgen Exitus letalis.

Obduction: Stark ikterisch verfärbte Haut. Bei Eröffnung der Brusthöhle jederseits im Brustfellraum etwa 20 ccm klare Flüssigkeit. Linke Lunge: glatte, glänzende Oberfläche, nirgends Verwachsungen, vereinzelte kleine pneumonische Herde. Rechte Lunge: vorn unten frische subpleurale Blutung, der Unter- und Mittellappen derb, fest, infiltrirt, blaugrauroth. Im Herzbeutel wenig seröse Flüssigkeit. Foramen ovale, Ductus Botalli offen, sonst ohne Befund. Halsorgane, Gehirn ohne Befund.

Bei Eröffnung der Bauchhöhle sind alle Därme der rechten Bauchseite bedeckt mit einer ca. 3 mm dicken, grüngelben, fibrinösen Schicht, derart, dass die einzelnen Abschnitte nicht zu unterscheiden sind. Links liegt in der Oberbauchgegend eine zweifingerdicke Darmschlinge, fest verklebt mit der Umgebung. Von der Leber ist nur ein schmaler Saum im Epigastrium sichtbar, sie ist mit dem Zwerchfell mittelst einzelner derber Stränge fest verklebt. Die Därme sind fest miteinander verwachsen, derart, dass sie nur scharf getrennt werden können. Etwa 3 cm über dem After biegt das Rectum scharf nach rechts um, einen spitzen Winkel bildend, anscheinend durch eine darüber im kleinen Becken gelegene geblähte Darmschlinge abgeknickt. Eine Sonde kann diese Stelle nicht passiren. Der Dickdarm bildet nur einen dünnen weissen Strang von ca. $3\frac{1}{2}$ mm Durchmesser und ist ausgefüllt mit weissen bröckligen Massen. Auch der unterste Theil des Ileum bis etwa zum unteren Drittel, ist sehr eng und ausgefüllt mit grauweissen Massen. Am Uebergang vom unteren zum mittleren Drittel verengt sich das Lumen, welches sich sonst sehr leicht mechanisch erweitern liess, soweit, dass nur eine sehr dünne Sonde passiren kann. Diese Stelle liegt in einem Spalt des Mesenteriums einer höher gelegenen Jejunumschlinge, das abführende Ende einer durch diesen Mesenterialspalt hindurchgerutschten Darmschlinge bildend. Der Spalt im Mesenterium ist schlitzförmig, das dem zugehörigen Darm naheliegende Ende des Schlitzes ist abgerundet und damit bedeutend weiter wie das sich stark verschmälernde, der Radix mesenteri zustrebende andere Ende. Es findet sich also zwischen Schlitz im Mesenterium und Darm ein schmaler Streifen Mesenterium erhalten. Die durchgerutschte Darmschlinge ist 20 cm lang, mässig weit, gefüllt mit braunen breiigen Massen. Gegen die zu- wie abführenden Darmabschnitte ist sie durch eine Drehung sowohl um die Quer- wie um die Längsachse vollkommen abgeknickt. Duodenum sowie Jejunum sind bis zu dem Schnürringe sehr stark gebläht, gefüllt mit braunen, dünnflüssigen Massen. Die Schleimhaut zeigt hier zahlreiche gangränöse Stellen, eine Perforation ist jedoch nicht nachzuweisen. Oesophagus, Magen, Duodenum sind ohne Besonderheiten. Die Gallergänge sind durchgängig.

Es handelt sich also hier um einen Fall von foetaler Peritonitis, die auf der Grundlage einer Achsendrehung des Darmes mit Verschluss desselben zu Stande gekommen ist. Interessant und bisher noch nie beobachtet ist das Durchschlüpfen der Darmschlinge im intrauterinen Leben durch einen angeborenen Spalt des Mesenteriums.

Diese beiden Fälle, wie die obigen Ausführungen über die Pathologie der foetalen Peritonitis, lassen es berechtigt erscheinen, auch die Aufmerksamkeit der Chirurgen auf diese bisher von ihnen wenig beobachtete Krankheit zu lenken.

94) Herr Bunge (Bonn): „Ueber postoperativen spastischen Darmverschluss."

M. H.! Die von Heidenhain vor 12 Jahren an dieser Stelle erörterte Frage, ob rein functionelle Störungen der Peristaltik im Sinne eines Enterospasmus im Stande sind, das Symptomenbild des mechanischen Darm-

verschlusses hervorzurufen, ist in Uebereinstimmung mit Heidenhain auch von späteren Autoren in bejahendem Sinne beantwortet worden.

Wer die Literatur über den sogen. spastischen Darmverschluss kennt, wird mir ohne Weiteres zugestehen, dass auf diesem Gebiete noch manche Frage einer Beantwortung harrt. Die Mittheilung weiterer einwandsfreier Beobachtungen erscheint nicht nur berechtigt, sondern erwünscht schon aus dem Grunde, weil eine der wichtigsten Fragen noch einer klaren Beantwortung bedarf, die Frage, ob ein Enterospasmus durch seine Ausdehnung, seine Intensität und seine Dauer auch die gleichen Gefahren in Folge absoluter Verlegung der Koth- und Gaspassage bedingen kann, wie ein mechanischer Darmverschluss.

Als Beitrag zur Entscheidung dieser Frage bitte ich die Mittheilung von zwei Beobachtungen aufzufassen, die mir der Zufall im Laufe eines Jahres zugeführt hat.

Ich will mich über die wichtigsten Punkte der beiden Beobachtungen kurz fassen, verweise betreffs aller Einzelheiten auf meine ausführliche Mittheilung.

In beiden Fällen handelte es sich um weibliche Kranke, bei denen gynäkologische Operationen ausgeführt waren, unter gleichzeitiger Entfernung des veränderten Wurmfortsatzes, also um postoperative Störungen.

Bei der ersten Kranken, einer schweren Neurasthenica, traten am Tage nach der Operation angeblich heftige Schmerzen in der Oberbauchgegend auf. Die Schmerzen wurden als kneifend, kolikartig bezeichnet, bestanden mit geringen Remissionen angeblich dauernd. Ein objectiver Befund (gesteigerte Peristaltik, isolirt geblähte Schlinge usw.) war nicht zu erheben. Am zweiten Tage die gleichen Klagen, die gleichen Schmerzen wie Tags zuvor wurden jetzt auch in den seitlichen Bauchpartien angegeben. Objectiver Befund ebenfalls negativ, Leib weich, nicht druckschmerzhaft, Peristaltik fehlt vollständig. Trotzdem vom dritten Tage an reichlich Abführmittel per os, hohe Einläufe, schliesslich Atropin subcutan gegeben wurden, gelang es nicht, die vom Tage der Operation an bestehende absolute Koth- und Gassperre zu beseitigen. Es stellte sich schnell zunehmender Meteorismus ein, der am fünften Tage einen enormen Grad erreichte. Die Temperatur war am zweiten Tage leicht erhöht, sonst normal, der Pulsschlag stieg allmählich auf 130 an.

Als ich die Kranke am fünften Tage zum ersten Male sah, bot sie folgenden Befund: das Abdomen durch enormen Meteorismus unförmlich tonnenförmig aufgetrieben, kein freier Erguss, Peristaltik weder sichtbar, noch auscultatorisch nachweisbar; Leber in extremster Kantenstellung. Im Magen über 2 Liter fäculenten Inhalts. Beim Versuch, ein hohes Darmrohr einzuführen, stösst man auf den krampfhaft contrahirten Sphincter tert.; selbst unter hohem Druck gelingt es nur wenig Wasser einlaufen zu lassen, das sofort wieder unter hohem Druck entleert wird.

Unter der Diagnose einer schweren, nicht peritonitischen Darmlähmung, wurde sofort die Relaparotomie ausgeführt. Sie ergab einen höchst überraschenden Befund. Der durch flüssigen Inhalt und Gas maximal geblähte Dünndarm war glatt und spiegelnd, keine Spur von Belägen, keine Ver-

wachsungen oder Knickungen; die subumbilical gelegenen Dünndarmschlingen zeigen einige subseröse kleine Hämorrhagien ohne jede Auflagerung (Residuen bezw. Folgen der bei der ersten Operation angewandten ausgedehnten Schutztamponade); im kleinen Becken einige Cubikcentimeter flüssiges Blut. Im Uebrigen kein Erguss, keine Spur von Peritonitis.

Die geblähten Dünndarmschlingen geben über in das auf reichlich Kindskopfgrösse geblähte, in seinen Wandungen papierdünne Coecum. Etwa 2—3 Querfinger breit unterhalb der Ileocoecalklappe ging das geblähte Coecum unmittelbar über in das auf Daumendicke contrahirte Colon ascendens, das sich starr und fest anfühlte, wie ein Tau. An der Grenze zwischen Blähung und Spasmus war weder in der Darmwand, noch im Darminhalt etwas Abnormes zu fühlen. Beim Versuch, die Darminhaltmassen durch vorsichtigen Druck auf das geblähte Coecum vorwärts zu schieben, verschob sich der spastische Ring um einige Centimeter; auch jetzt war weder in der Wand, noch im Inhalt des Darmes irgend etwas Pathologisches zu palpiren.

Querdickdarm, Colon descendens und Flexur waren in gleicher Weise spastisch contrahirt, wie das Colon ascendens.

Es wurde eine Ileostomie in Form einer Schrägfistel an der untersten Ileumschlinge angelegt und noch auf dem Operationstische wurden über 8 Liter Darminhalt entleert.

Der weitere Verlauf bot keine Besonderheiten; am zweiten Tage erfolgte zum ersten Male Stuhl per rectum, die Kranke verliess nach ungestörter Reconvalescenz geheilt das Krankenhaus.

Bei der zweiten Kranken fehlten die im ersten Falle subjectiv markanten Schmerzen nach der Operation; es bestand von vornherein das Symptomenbild einer ausgesprochenen Darmparalyse. Leichte Temperatursteigerungen (37,6—38,5 rectal) liessen zuerst den Verdacht auf eine operative Peritonitis gerechtfertigt erscheinen, doch widersprach dem der locale Befund am Abdomen, das Fehlen jeder Druckschmerzhaftigkeit und der weitere Verlauf. Auf Glycerinspritze, Seifenwasserklysma, hohes Darmrohr, Physostigmin (im Ganzen 8 mg subcutan) erfolgt am zweiten und dritten Tage Abgang von einigen Flatus, am vierten Tage entleeren sich nach hohem Einlauf einige dicke Kothbröckel; im Uebrigen besteht eine vollständige Koth- und Gassperre mit zunehmendem Meteorismus. Am sechsten Tage wird durch den Magenschlauch fäculente Flüssigkeit aus dem Magen ausgehebert; das Abdomen ist stark meteoristisch aufgetrieben, wenn auch nicht so enorm wie bei der ersten Kranken; Peristaltik ist nicht sichtbar, bei längerem Auscultiren hört man ab und zu einige Darmgeräusche, Puls 108, sehr klein.

Relaparotomie: die Dünndärme sind stark gebläht, Serosa überall spiegelnd, nirgends Beläge, kein freier Erguss. Etwa 30—40 cm oberhalb der Ileocoecalklappe geht der geblähte Darm in der Nähe eines rudimentären Meckel'schen Divertikels über in den auf Kleinfingerdicke contrahirten untersten Dünndarmabschnitt. Das Coecum ist leer, contrahirt, doch nicht so stark spastisch zusammengezogen, wie das Colon ascendens, das wie bei der ersten Kranken im Zustand des maximalsten Spasmus sich befindet und hart und steif anzufühlen ist, wie ein Tau. Den gleichen Befund bietet das Quer-

colon bis auf eine in der Mitte gelegene überfaustgrosse durch Gas aufgetriebene Partie; Colon descendens und Flexur in gleichem Zustande wie das Colon ascendens.

Es wird auch hier eine Ileostomie mit Schrägfistel an der untersten geblähten Dünndarmschlinge ausgeführt, mit Rücksicht auf den schon vor der Operation miserablen, sich während der Operation weiter verschlechternden Puls wird von einer gründlichen Entleerung der Därme auf dem Operationstisch Abstand genommen. Der Puls bessert sich auf intravenöse Kochsalz- und Kochsalzadrenalininfusion zunächst, doch geht die Kranke noch am gleichen Tage etwa 7 Stunden nach der Operation zu Grunde.

Eine genaue Section konnte aus äusseren Gründen nicht gemacht werden, wir mussten uns auf eine Wiedereröffnung des Abdomens ohne Eröffnung des Darmes beschränken. Diese Autopsie ergab das Fehlen jedes Zeichens von Peritonitis; der bei der Operation spastische Darm war stark erweitert, mit Gas gefüllt bis herunter zum Rectum.

Auf die verschiedenartige Aetiologie der Spasmen, soweit sie chirurgisches Interesse haben, werde ich in meiner ausführlichen Mittheilung eingehen. Für die hier erwähnten Fälle scheint mit die Annahme eines nervösen reflectorischen Einflusses am plausibelsten.

Wichtig ist die Frage, ob es gelingen kann, derartige Spasmen frühzeitig nachzuweisen, solange sie einer durchaus nicht machtlosen Beeinflussung durch medicamentöse Behandlung zugängig sind. Ich glaube diese Frage auf Grund anderweitiger Erfahrungen, wenn auch mit einer gewissen Reserve bejahen zu können. Ich sah im letzten Jahre wie Israel und andere Chirurgen mehrfach nach Nierenoperationen recht beträchtliche Darmstörungen auftreten, als deren Ursache ausgedehnte Spasmen am Dickdarm mit jeder nur wünschenswerthen Sicherheit nachgewiesen werden konnten. Ich werde auf diese Beobachtungen, die mir auch aus anderen Gründen ein gewisses Interesse zu verdienen scheinen, an anderer Stelle zurückkommen. Und noch jüngst sah ich bei einer Patientin, der im anfallsfreien Intervall der Wurmfortsatz entfernt war — die Operation bot einige technische Schwierigkeiten, war im Uebrigen uncomplicirt — in den ersten 3 Tagen nach der Operation die gleichen Erscheinungen auftreten, wie bei der ersten Kranken. Bei starker Coecalblähung gelang es auch hier, ausgedehnte Dickdarmspasmen einwandfrei nachzuweisen.

In allen diesen Fällen gelang es, die Erscheinungen durch kräftige Dosen von Opium mit Belladonna schnell zum Verschwinden zu bringen.

Ich habe die Ueberzeugung, nicht nur auf Grund der Kenntniss der einschlägigen Literatur, sondern auch auf Grund eigener Erfahrungen, dass wir Chirurgen alle Veranlassung haben, uns mit dem Enterospasmus und den durch denselben ausgelösten Krankheitserscheinungen zu beschäftigen; einmal um Fehldiagnosen und daraufhin ausgeführte nutzlose Operationen zu vermeiden, dann aber auch, um unsere operirten Kranken vor so schweren Folgezuständen zu bewahren, wie sie die heute erwähnten Kranken boten.

Dass in diesen Fällen nur eine chirurgische Behandlung, eine operative Entleerung des gestauten Darminhaltes, in Frage kommen konnte, bedarf vor dem Forum unserer Gesellschaft wohl keiner besonderen Begründung.

Herr von Brunn (Tübingen): M. H.! Gestatten Sie mir, bei der grossen Seltenheit des Enterospasmus einen Beitrag zu liefern, indem ich Ihnen einen Fall mittheile, den wir vor Jahresfrist in der v. Bruns'schen Klinik beobachtet haben. Es handelte sich um einen 45 Jahre alten Gastwirth, der schon seit längerer Zeit an einer directen rechtsseitigen Leistenhernie litt, die er sich selbst stets reponirte und durch ein Bruchband zurückhielt. Eine halbe Stunde nach einer derartigen Reposition, die er als nicht besonders schmerzhaft schildert, erkrankte er an krampfartigen Schmerzen im Abdomen. Daran schloss sich Erbrechen, Stuhlverhaltung, kurzum ein completer Ileus, mit dem er am vierten Tage in schon recht schlechtem Allgemeinzustand in unsere Behandlung kam. Wir fanden eine für den Finger zugängliche Bruchpforte, von einer Hernie keine Spur. Als wir das Abdomen aufmachten, kamen wir sofort auf eine Dünndarmschlinge, die einen Schnürring erkennen liess. Dieser sass an der untersten Ileumschlinge 15 cm von der Ileocoecalklappe entfernt. Als wir die Schlinge vorlagerten und mit Kochsalzlösung bespülten, sahen wir ein sehr auffallendes Bild: Der zuführende Schenkel war enorm dilatirt, der abführende Schenkel collabirt, und ein zwischen den beiden Schenkeln des Schnürrings gelegenes Stück contrahirte sich unter unseren Augen tetanisch bis auf die Dicke eines Bleistifts, sodass alle Collegen, die während der Operation anwesend waren, den bestimmten Eindruck hatten, in diesem Spasmus liegt das Hinderniss. Der Spasmus löste sich unter unseren Augen. Wir konnten Darminhalt hindurchtreiben, und der Patient — die Operation wurde in Lumbalanästhesie vorgenommen — hatte bereits während der Operation Stuhlgang. Da das zwischen dem Schnürring gelegene Stück Darm absolut keine Zeichen irgend einer Ernährungsstörung zeigte, sahen wir keine Veranlassung, irgend etwas weiter vorzunehmen. Wir machten zu, der Ileus wurde nicht behoben, der Patient starb. Bei der Section fand sich, dass keinerlei sonstiges Hinderniss im ganzen Magendarmtractus vorlag. Es fand sich am aufgeschnittenen Darm, dass auch die Schleimhaut in keiner Weise verändert war, etwa durch Narben, Ulcerationen u. s. w. Nur an der Stelle der Schnürringe fanden wir ein ganz leichtes Oedem.

Vor wenigen Wochen sahen wir dann auf dem Obductionstisch als Nebenbefund bei einer Patientin, die nach Operation eines Rectumcarcinoms an einer retroperitonealen Phlegmone gestorben war, einen ganz ähnlichen Befund, den der Zeichner hier in der Abbildung sehr naturgetreu wiedergegeben hat: Etwa in der Mitte des Colon transversum sieht man eine etwa 10 cm lange Strecke ganz stark tetanisch zusammengezogen, und das Merkwürdige dabei ist, dass dieser tetanische Contractionszustand auch postmortal bestehen blieb, dass es uns auch durch Aufblasen des Darms — der Darm befindet sich dort in aufgeblasenem Zustand — nicht gelang, diesen Zustand der Contraction zu beheben. An dem aufgeschnittenen Darm zeigen sich auch hier keinerlei Veränderungen der Darmwand, keine Narbe, keine Ulcerationen; es findet sich bloss die Muscularis etwas verdickt und die Schleimhaut in Falten gelegt, wie es dem Contractionszustand entspricht.

Bemerkenswerth ist nun, dass man an der vorderen und hinteren Grenze dieser tetanisch contrahirten Partie einen Adhäsionsstrang findet, der eine

Appendix epiploica mit der Hinterfläche des Netzes verbindet. Die dadurch entstandenen Brücken sind so weit, dass von einer directen Umschnürung gar keine Rede sein kann. Es hat ein etwa armdick geblähtes Colon transversum darin Platz. Auch sonst stimmt der Befund gar nicht mit einer Umschnürung, man müsste dann einen Collaps des gesamten abführenden Stückes erwarten; sondern ich kann, da man doch diese Stränge in einen Zusammenhang mit der tetanischen Contraction wohl bringen muss, den Grund nur in einer gewissen mechanischen Reizung finden. Den Physiologen ist es ja bisher nicht gelungen, durch mechanische Reize einen tetanischen Contractionszustand des Darms hervorzubringen. Vielmehr entsteht dadurch immer eine peristaltische Welle. Nun fragt es sich aber, ob nicht vielleicht doch die Sache etwas anders ist, wenn man einem derartigen mechanischen Reiz noch einen zweiten in einiger Entfernung hinzufügt, wie das durch diesen Strang ja geschehen sein musste.

Thierversuche habe ich darüber noch nicht angestellt. Ich beabsichtige das aber und behalte mir Mittheilungen darüber für später vor.

Herr Barth (Danzig): M. H.! Dass es einen Enterospasmus nach Operationen giebt, wie es Herr Bunge geschildert hat, davon konnte ich mich in zwei Fällen überzeugen. Das eine Mal beobachtete ich dies nach einer Herniotomie. Bei einem 50jährigen Herrn hatte ich einen grossen irreponiblen Bruch reponirt und die Radicaloperation gemacht. Nach etwa drei Tagen entwickelte sich Ileus, und ich vermuthete natürlich, dass ein mechanisches Hinderniss vorhanden sei. Ich machte die Laparotomie und fand ganz ähnlich wie an dem ersten Bilde des Herrn Bunge den Dünndarm stark gebläht und an einer Stelle stark contrahirt. Die Contractionsstelle sass nicht in dem Abschnitt des Darmes, der aus dem Bruchsack reponirt worden war. Ich sah von allen weiteren Maassnahmen ab, schloss die Bauchwunde, gab Morphium in grossen Dosen und machte Einläufe. Der Ileus ging zurück. Als ich nach einigen Tagen das Morphium nun wegliess, veränderte sich der Zustand, es trat wieder kothiges Erbrechen ein und vollständig das Bild des Ileus, und so zog sich der Process ungefähr drei Wochen lang hin, indem jedesmal bei Entziehung des Morphiums ileusartige Erscheinungen auftraten. Erst dann konnten wir allmählich das Morphium entziehen, und der Kranke kam vollständig zur Heilung.

Der zweite Fall ist insofern interessant, als er uns hinterher die Ursache des Enterospasmus klargelegt hat. Es handelte sich um eine Frau, die von einem Gynäkologen operirt worden war. Es war eine Kolporrhaphie und zwar ohne Eröffnung der Bauchhöhle gemacht worden, am 5. Tage trat Ileus ein und die Kranke wurde mir zugewiesen. Ich machte die Laparotomie, fand ein ganz ähnliches Bild wie im vorigen Fall, kein mechanisches Hinderniss, sondern eine Stelle des Dünndarms eng contrahirt. Ich verfuhr hier ähnlich, schloss die Wunde und gab Morphium, aber wiewohl wir durch Einlauf jetzt Stuhl erzielten, blieb das kothige Erbrechen bestehen und nach 8 Tagen ging die Frau zu Grunde. Bei der Section fanden wir als Ursache einen Bandwurm im Darm. Es thut mir leid, dass ich ihm nicht chirurgisch zu Leibe gegangen

bin, denn von einer Bandwurmkur hätte bei der geschwächten Patientin und dem bestehenden Ileus natürlich nicht die Rede sein können.

Herr Heidenhain (Worms): M. H.! Die Sammlung der Casuistik ist, glaube ich, für diese Fälle ganz ausserordentlich wichtig. Die Fälle sind ganz eminent selten. Ich habe nun seit Langem mein Augenmerk darauf gerichtet und habe im Laufe der letzten Jahre nur einen einzigen, einen acuten Fall gesehen. Es war nach Exstirpation des krebsigen Uterus per laparotomiam, ganz ebenso verlaufen wie der Fall von Bunge. Ich habe zu spät die Enterostomie gemacht, die Frau ist gestorben. Bei der Section keine Ursache.

Das, was ich anregen möchte, ist, dass die Herren, welche über die Ursache dieser merkwürdigen Erscheinungen irgend welche Beobachtungen machen können, dies mittheilen, denn es ist doch etwas ganz Unheimliches, wenn nach einer glatten Laparotomie und mit einer glatten peritonealen Wunde ohne Erscheinungen von Peritonitis eine junge Person zu Grunde geht.

Dass es sich zum Beispiel nicht um Nervenstörungen i. e. Nervenverletzungen handelt, wird, glaube ich, damit schon erwiesen, dass Hunderte von derartigen Operationen, ja Tausende, jedes Jahr in Deutschland gemacht werden; dann müsste das doch öfter vorkommen. Wir tappen also gänzlich im Dunklen, und Mittheilungen von gut beobachteten Fällen, welche auf die Ursachen hinweisen, wären, glaube ich, sehr wünschenswerth.

Herr Körte (Berlin): M. H.! Ich habe den spastischen Darmverschluss (d. h. eine Combination von Lähmung und Spasmus) nach Operation und auch ohne vorhergegangene Operation gesehen. Im letzter Vierteljahr sah ich ihn zweimal eintreten nach Magenoperationen, Gastroenterostomien wegen Ulcusstenose. Als das Erbrechen auftrat, bestand natürlich zunächst die Annahme eines Circulus vitiosus. Es wurden Magenspülungen gemacht, die üblichen Mittel angewandt; das Erbrechen hörte aber nicht auf, sodass ich mich schliesslich zur Laparotomie entschliessen musste in dem Glauben, ich würde einen Circulus vitiosus finden. Das war aber nicht der Fall. Der Magen war ausgedehnt, und der obere Dünndarm, etwa bis zur Grenze zwischen Jejunum und Ileum war schlapp und voll, und dann kam mit einer scharfen Grenze contrahirter Darm. Zunächst dachte ich nun an eine innere Einklemmung in der Tiefe, denn ein gehemmter Abfluss aus dem Magen an der Verbindungsstelle mit dem Dünndarm bestand nicht; zuführender und abführender Dünndarmschenkel waren gleichmässig gebläht; es fand sich weder Knickung, noch Spornbildung. Ich habe in den beiden Fällen die Därme in heisse Tücher gepackt und habe die ganze Bauchhöhle abgesucht, sodass mir eine Einklemmung nicht entgangen sein kann. Da ich nichts derartiges fand, habe ich dann die Jejunostomie gemacht. Darauf hörte das Brechen auf, und beide Frauen sind geheilt. Es war mir aber sehr interessant, dass die Eine ungefähr nach einem Vierteljahr wiederkam und wieder brach. Sie wurde nun wieder, weil ich es für einen hysterischen Vorgang hielt, wochenlang mit allen möglichen Mitteln behandelt, rectal ernährt, Magenspülungen gemacht, Physostigmin und Narcotica angewandt — ohne Erfolg. Da die Patientin sichtlich schwächer wurde, blieb nichts anders übrig, als wiederum eine Jejunostomie zu machen und durch diese die Ernährung vorzunehmen. Darnach

sistirte das Erbrechen, die Ernährung hob sich und es traten normale Stuhlentleerungen auf. Der Magen blieb nun wochenlang ausgeschaltet, dann wurde vorsichtig wieder Nahrung per os gereicht, welche jetzt vertragen wurde. Die Patientin war hysterisch, während die Ersterwähnte keine nervösen Abnormitäten aufwies.

Etwas Aehnliches erlebte ich vor Kurzem bei einer Frau, welche wegen geplatzter Tuben-Schwangerschaft mit schwerer Blutung operirt worden war. Es trat etwa am 6. Tage darnach Auftreibung des Leibes und Erbrechen ein, bei weichem, schmerzlosem Bauche und gutem Pulse. Darmentleerung per rectum konnte nicht erzielt werden. Bei der Wiederöffnung des Bauches war nichts von Peritonitis zu sehen, die Därme waren zum Theil gebläht, an anderen Stellen zusammengezogen, ohne dass ein mechanisches Hinderniss bestand. Der geblähte Darm wurde durch Enterostomie entleert, und da er sich darnach zusammenzog, nach Verschluss der Oeffnung versenkt, die Bauchhöhle mit heisser Kochsalzlösung gespült. Die Patientin ist dann glatt genesen. Sie bot keine Zeichen von Hysterie.

Dann habe ich aber auch einen Fall gesehen, bei welchem ohne vorausgegangene Operation ein sehr schwerer Enterospasmus am Dickdarm bestand. Die Patientin hatte sehr heftige Darmsteifungen, welche an Darmstenose denken liessen, dabei aber erfolgten täglich ausgiebige Entleerungen. Wegen der sehr schmerzhaften Darmcontractionen wurde dann die Laparotomie gemacht, ein Passagehinderniss fand sich nicht. Sechs Tage nach der Operation musste ich wegen heftiger Darmblähungen den Leib wieder öffnen, und das ad maximum geblähte Colon punctiren, dann erfolgte Heilung. Aber 1 oder 2 Jahre darnach traten wieder die gleichen Beschwerden ein, welche durch eine Coeco-sigmoideostomie und Anlegung einer dünnen Schrägfistel am Colon transversum bis zu dem einige Jahre darauf an Tuberculose der Lungen erfolgenden Tode beseitigt wurden. — Diese Patientin war schwer hysterisch.

Das Eigenartige des Krankheitsbildes besteht in dem Nebeneinandervorkommen von Lähmung und Contraction am Darmtractus ohne mechanisches Hinderniss. Ich nehme an, das eine gestörte Nervensteuerung die Ursache ist.

Herr Müller (Rostock): M. H.! Es ist vielleicht nicht ganz überflüssig, wenn man bei Besprechung dieser Frage und bei der Erklärung der Aetiologie sich daran erinnert, dass man solche ausgedehnten tetanischen Contractionen auch in dem allerfrühesten Stadium der Peritonitis sieht, in dem Stadium mit etwas seröser Secretion, bei der das seröse Secret sich ganz steril erweist. Es ist das ja auch ein Reiz, der einwirkt und der vielleicht dem mechanischen Reiz ganz an die Seite gestellt werden darf.

Ich wollte mir dann die Frage an Herrn Bunge erlauben, welche Farbe der Darm gehabt hat, ob der contrahirte Darm nicht auch etwas hyperämisch gewesen ist; das ist er öfter im frühesten Stadium der Peritonitis.

Herr Küster (Charlottenburg): M. H.! Ich wollte nur mittheilen, dass ich zweimal Enterospasmen gesehen habe, einen rein localen in Form eines Ringes, der nach der Laparotomie dauernd verschwand, und einen sehr eigenthümlichen, der besonders dadurch interessant ist, dass die Aetiologie ziem-

lich wahrscheinlich nachweisbar war. Es konnte nämlich ein Spulwurm im Darm gefühlt werden, der hin und her geschoben immer an der Stelle seines Aufenthaltes einen Enterospasmus erzeugte, während dieser an der früheren Stelle verschwand. Demnach schien ein wirklicher Zusammenhang zwischen den beiden Dingen vorhanden zu sein.

Im Uebrigen werden die beiden Fälle publicirt werden. Ich beschränke mich also auf diese Bemerkung.

Herr Schlesinger (Berlin): M. H.! Ich möchte nur mit wenigen Worten über einen ähnlichen Fall berichten, den ich vor kurzer Zeit beobachtete. Es handelte sich um ein Rectumcarcinom, das mit Ileuserscheinungen in meine Behandlung kam. Ich habe einen rechtsseitigen Anus angelegt, darauf erfolgte kein Stuhlgang, die Frau brach weiter, und nach 6 Tagen, nachdem noch kein Stuhlgang erfolgt war, da die Frau sehr entkräftet war, entschloss ich mich zu einer Laparotomie und fand ganz denselben Zustand, wie ihn Herr Bunge geschildert hat: Der unterste Theil des Ileums spastisch contrahirt und darüber geblähte Schlingen. Ausserdem war ein harter obturirender Kothballen im Quercolon, und die ganze Flexura sigmoidea zwischen dem Kothballen und dem Carcinom stark durch Koth aufgebläht. Also es war ein sogenannter doppelsitziger Ileus. Ich habe nun wieder zugemacht und einen linksseitigen Anus angelegt, am nächsten Tage eröffnet und sogleich, wie der Koth auf der linken Seite kam, kam auch die Kothsecretion auf der rechten Seite in Gang.

Herr Wilms (Basel): M. H.! Auf Grund meiner ziemlich ausgedehnten Literaturkenntniss dieser spastischen Darmverschlüsse möchte ich an einen Fall von Krönig-Pankow erinnern, der mir für die Aetiologie dieser spastischen Darmverschlüsse wohl maassgebend zu sein scheint, weil er wie ein Experiment am Menschen beobachtet worden ist. Krönig hatte ein grosses Myom exstirpirt und war dabei in ziemlich ausgedehnte Collision mit dem Mesocolon des Colon descendens gekommen. Nach dieser Exstirpation entwickelte sich ein Ileus, und Krönig machte eine Colostomie am Colon transversum. Dann erholte sich die Frau, es entleerten sich ziemlich reichlich Winde, und nach einigen Tagen versuchte er den Anus zu schliessen. Sobald das gemacht war, trat wieder eine Stenose ein, und es entwickelte sich wieder ein Ileus. Er machte wieder auf und wartete 7 Wochen. Dann machte er wieder den Anus zu, und es ging glatt. Er fragte sich: Wodurch mag es gekommen sein? Er wusste, ich habe das Mesocolon ziemlich ausgedehnt lädirt und nimmt deshalb an, es haben sich durch die Verletzungen der Gefässe Embolien und Darmgeschwüre gebildet, und diese sind wohl im Stande, Contractionen in den Därmen hervorzurufen, die nach Abheilung der Geschwüre aufhören.

Man darf aber weiter nicht unerwähnt lassen, dass bei dieser spastischen Contraction sicher auch die Lähmung des darübergelegenen Darmtheils in Frage kommt, das heisst nicht die Contraction an sich ist in solchem Fall das einzig Wirksame, sondern dazu eine streckenweise Lähmung in dem darüber liegenden Darm.

Herr Payr (Greifswald): M. H.! Ich bin vielleicht in der Lage, Ihnen einen bescheidenen experimentellen Beitrag zu dieser Frage des postoperativen spastischen Ileus und der Darmcontraction zu geben. Bei Versuchen zur Er-

zeugung von Thrombose und Embolie bei Gelegenheit des Studiums von Magenveränderungen habe ich folgende Beobachtung gemacht: Wenn man in eine Netz- oder Mesenterialvene künstlich Emboli einbringt und zwar in Form von Tuschekörner- oder Dermatolinjectionen, so zeigt sich bei einer entsprechend gelungenen Injection, dass sofort der Magen resp. der Darm auf die Emboli mit einer maximalen Contraction antwortet, und zwar kann man im Thierversuche beobachten, dass die Contraction im Darm zuweilen lange Zeit anhält. Ich bin leider nicht in der Lage, Ihnen die Zeit anzugeben. Eine klinische Beobachtung begründet jedenfalls diese meine Anschauung, dass es sich zum Theil um embolische Vorgänge handeln kann. Bei einem Falle von intraabdominaler Stieldrehung des Netzes mit Thrombose der Venen an der torquirten Stelle habe ich beobachtet, dass während der Entwicklung des Netztumors eine spastische Contraction des Colon transversum entstanden ist, die sich erst verloren hat, nachdem der Tumor an seiner Basis durch Netzresection abgetragen war. Wir wissen, dass bei Netztorsion sich ausgedehnte Thrombosen an der Drehungsstelle befinden und es ist nicht unmöglich, dass bei Entwicklung des Tumors Theilchen losgelöst und bei der Anwesenheit zahlreicher gut vascularisirter Adhäsionen in das Gefässgebiet des Colon geschleppt wurden.

Herr Marquardt (Hagen i. W.): M. H.! Ich möchte Ihnen nur ganz kurz berichten über einen Fall von hochgradigem Spasmus des ganzen Colons, den ich erlebt habe bei einem Fall, bei dem ich die freie Bauchhöhle garnicht eröffnet habe. Es handelte sich um eine 17jährige Frau, im fünften Monat gravide, die seit 8 Tagen an hochgradiger septischer Vereiterung des Nierenbeckens litt. Ich legte das Nierenbecken frei, drainirte, der Frau ging es drei Tage sehr gut, das Fieber war fort, sie bekam einen ganz normalen Puls. Nach drei Tagen setzte, beginnend mit starken Durchfällen, allmählich eine Darmlähmung ein, und die Frau klagte über hochgradige Schmerzen in der Blinddarmgegend. Nachdem ich drei Tage hohe Einläufe, Atropin und alles Mögliche versucht hatte, legte ich einen Anus praeternaturalis am Coecum an, spülte den Darm aus; dabei fand ich kein Hinderniss, nur das Coecum war hochgradig aufgebläht, und an einer scharfen Grenze war das Colon ganz collabirt und hochgradig contrahirt auf die Dicke eines kleinen Fingers. Die Frau ging aber im Laufe des nächsten Tages zu Grunde. Ich machte die Section und war sehr erstaunt, auch jetzt absolut kein Hinderniss zu finden. Ich fand, dass das ganze Colon bis zum Rectum hin bis auf die Dicke eines kleinen Fingers contrahirt war, und zwar so, dass zunächst bei den geblähten Dünndarmschlingen es aussah, als ob überhaupt kein Colon da war. Erst nach der Entwicklung des ganzen Darmes konnte ich das Colon finden, und ein Passage-Hinderniss konnte man nicht finden. Das ganze Colon war so eng contrahirt, dass nirgends ein Lumen zu sehen war, und vollkommen leer. Peritonitis bestand nicht. Die ganze Bauchhöhle war frei und eine Erklärung, warum der spastische Verschluss eingetreten ist, kann ich nicht geben.

Herr Bunge (Bonn) (im Schlusswort): Die Frage von Herrn Müller kann ich dahin beantworten, dass die contrahirten Därme absolut blass waren und sich durch ihre blasse Farbe scharf von den übrigen Därmen, die die

normale Farbe zeigten, abhoben. Irgend welche anatomische Zeichen von Peritonitis fehlten in beiden Fällen.

Was den von Herrn Wilms angezogenen Fall von Krönig anbetrifft, so bin ich betreffs der Genese anderer Ansicht als er. Es ist mir bekannt, dass der Fall von Pankow in gleicher Weise gedeutet ist, wie Herr Wilms dies eben erwähnt hat; Wilms hat diese Deutung auch in seine Bearbeitung des Ileus aufgenommen.

Wenn wir Spasmen auf dem Boden von Darmgeschwüren haben — ich selbst habe 2 derartige Fälle gesehen — so sind die Spasmen auf die Stelle der Geschwürsbildung localisirt; in dem einen von Strahl beschriebenen Falle sah es aus, als ob der Darm an den spastisch contrahirten Stellen wie mit einem Faden zusammengeschnürt wäre. Wollen wir im Falle von Krönig Geschwüre als Ursache des Spasmus annehmen, so müsste, da das ganze Colon descendens spastisch contrahirt war, die ganze Schleimhaut dieses Darmtheiles geschwürig zu Grunde gegangen sein. Eine Ausheilung hätte dann in diesem Falle natürlich nur unter hochgradiger Stenose des ganzen Colon descendens erfolgen können; davon ist aber bei dem Krönig'schen Falle nichts erwähnt. Ich werde übrigens bei Krönig noch direkt über den weiteren Verlauf seines Falles anfragen, damit wir über ihn ins Klare kommen.

95) Herr Zuckerkandl (Wien): „Zur Diagnose und Operation von Nierensteinen."

Herr Zuckerkandl spricht über Diagnostik von Steinen der Niere; bei einiger Uebung kann man aus den Schattenringen auf der Röntgenplatte mannigfache Details herauslesen, und Schlüsse auf die Lage des Steines und Beschaffenheit der Niere sind möglich. Steine im engen Raume müssen sich in ihrer Form diesen anpassen; in weiten Räumen sind sie kugelig, ovoid. Oxalate oft von stachelig kugeliger Form. Uretersteine sind mit ihrer Längsachse longitudinal gestellt, walzenförmig, Pflaumenkern- oder Cigarrenform imitirend. Steine im unteren Segment des Nierenbeckens sind oben breiter, unten spitz zulaufend, am Schattenring dreieckig, mit einem spitzen Antheil nach abwärts gekehrt. In diesen Fällen ist das Nierenbecken stets erweitert, in seiner Wand verdickt.

Ein isolirter Stein im normalen Kelch ist durch seine Form, die einem Abguss des Kelches entspricht und entsprechend der Papille sattelförmig vertieft ist, charakterisirt. Freie Steine können nur in pathologisch zu Stande gekommenen Höhlen der Niere, in dilatirten Kelchen, in Abscesshöhlen liegen und sind von irreguläre Frorm.

Häufig sind Nierenbecken-, resp. Uretersteine mit freien Steinen der Niere combinirt. Der Stein mit nach abwärts gekehrtem Sporn liegt im Nierenbecken, die anderen sind an der Peripherie der Niere vertheilt. In unklaren Fällen dient die Röntgenaufnahme bei eingeführtem Ureterkatheter mit Mandrin dem besseren Verständnisse. Bei der Reconstruction der anatomischen Verhältnisse unterstützt die auf der Platte oft gut sichtbare Begrenzungslinie der Niere.

Kleine Steine können dem Nachweis entgehen; bei vielfachen Steinen

differiren die verschiedenen Aufnahmen oft in kleinen Details. Ein einmaliger negativer Befund berechtigt also nicht zur sicheren Ausschliessung von Steinen.

Als Operationen bei Nierensteinen gelten zur Zeit die Nephrektomie und die Nephro- resp. Pyelolithotomie. Die Auswahl der Fälle zur Exstirpation der Steinniere ist nicht schwierig und aus der Beschaffenheit des Sekretes der betreffenden Niere zu machen. Die Nephrotomie, die heute meist geübte Operation, schädigt das Parenchym durch ausgedehnte Infarctbildung, giebt Anlass zu schweren primären und Spätblutungen. Die Pyelotomie, der diese üblen Folgen nicht anhaften, ist als Eingriff weit geringer; entgegen der geläufigen Ansicht lassen sich mit derselben recht grosse Steine sehr leicht entfernen. Nur die stark verzweigten Exemplare oder isolirte Steine in den oberen Kelchen erheischen den Nierenschnitt. Die Operationsmethode soll bei Nierensteinen dem Einzelfall angepasst sein; in der Regel lässt sich aus dem Röntgenbilde und der Harnanalyse die anzuwendende Methode von vornherein bestimmen.

Zuckerkandl übt die Pyelotomie in modificirter Form, er eröffnet das Nierenbecken an seiner unteren Kante und verlängert den Schnitt, wenn nöthig, gegen den Ureter, ausnahmsweise auch gegen den unteren Nierenpol. Nach Entfernung der Steine Drainage des Nierenbeckens und partielle Naht der Nierenbeckenwunde. Die Operation wurde in 17 Fällen inficirter Nierensteine ausgeführt; ein Todesfall, die übrigen sämmtlich ohne Fistel geheilt.

96) Herr Loewenhardt (Breslau): „Zur Diagnostik der Hydronephrose. Pyeloskopie“ (Demonstration).

Das Krankheitsbild der Hydronephrose ist in letzter Zeit wieder von mehreren Autoren eingehend erörtert worden. (Eckehorn, Merkel, Hansemann u. A.)

Die Würdigung aller dabei in Betracht kommenden Erscheinungen ist darum für den Operateur von so grosser Bedeutung, weil nicht nur von der Feststellung der Sackniere an sich, sondern aus der exacten Diagnose der ursächlichen Verhältnisse sich unmittelbar die richtige Wahl des Eingriffes ergiebt.

Nicht die meist nicht schwierige Feststellung eines dauernden oder länger bestehenden Verschlusses mit seinen deletären Folgen für das Organ ist wünschenswerth, auf die Erkenntniss der Anfangszustände kommt es an, um durch frühzeitiges Beseitigen des Hindernisses vorbeugend zu wirken.

Aber gerade hier bieten sich oft nicht unerhebliche Schwierigkeiten, die weder für das Organ noch für eine bestimmte Ursache eindeutigen Symptome richtig zu deuten. Ganz abgesehen davon, dass wir die Kranken bei früheren vorübergehenden Anfällen nicht zu Gesicht bekommen, können z. B. die Koliken mangels weiteren objectiven Befundes auf Affection der Gallenblase, des Colons und einer verlagerten Appendix hingedeutet werden.

Ausser einer genauen Beobachtung des Urins, welche auch nicht immer den gewünschten Aufschluss ergiebt, kann man nicht genug betonen, dass die ausgedehnte Anwendung des Ureterenkatheterismus weiter führt.

Ist der Katheter bis in das Nierenbecken geführt, können wir

1. aus der Art des Abflusses erkennen, ob eine beginnende Retention vorliegt,

2. durch Vergleich der physikalischen Beschaffenheit des beiderseitigen Harns schon frühzeitig die erkrankte Seite feststellen.

Ich habe bereits vor mehreren Jahren darauf hingewiesen, wie auch bei dislocirten Nieren durch die, wenn auch geringe, zeitweilige Erschwerung des Abflusses Concentrationsverringerungen des Harnes auftreten.

Dass diese Feststellung bei jugendlichen Individuen, mit denen wir es gerade in der intermittirenden Form wegen der in Betracht kommenden congenitalen Verhältnisse öfters zu thun haben, oft technisch undurchführbar sein kann, ist nicht in dem Grade zuzugeben, wie es im Allgemeinen angenommen wird.

Ein Ureterencystoskop, dessen Caliber der Verfertiger auf Charrière 18 herabdrückte, genügt weitgehenden Anforderungen.

Den Beitrag, den ich heute zu obigem Thema an der Hand eines Falles liefern will, halte ich deshalb für erwähnenswerth, weil die Eigenart des Falles einmal einen, wie ich glaube, bei der Niere zum ersten Mal angewandten diagnostischen Weg beschreiten liess und andererseits, weil das Präparat einen bemerkenswerthen und mindestens nicht gewöhnlichen pathologischen Befund zeigte.

Der 14jährige, jetzt völlig genesene Knabe hatte, als er in meine Behandlung kam, bereits 2 Operationen hinter sich. 8 Monate vorher eine Appendektomie, laut Mittheilung mit dem Befunde ausgesprochen chronisch katarrhalischer Veränderungen der Mucosa, ferner 4 Woohen später eine Pyelostomie wegen inficirter Hydronephrose, für welche sich eine dringende Indication zur augenblicklichen Abhülfe ernster Symptome nach der Rückkehr in die Heimath ergeben hatte.

Die Vorgeschichte war durchaus nicht eindeutig, es wurde ein Trauma in der Lendengegend und 3 Anfälle von Koliken mit Erbrechen innerhalb 4 Wochen vor der Blinddarmoperation angegeben, der Verdacht einer Mitbetheiligung der Niere aber erst durch eine 6 Tage post operationem auftretende Haematurie bestätigt. Diese Blutung war nicht direct nach einem Kolikanfall aufgetreten; man suchte nach einem Stein, aber die Röntgenaufnahme ergab nichts, die einfache Cystoskopie blieb auch ohne Resultat. Bei tadellosem Verlauf der Appendektomiewunde entwickelte sich in ca. 8 Tagen nach der Heimkehr mit hohem Fieber und sonstigen bedrohlichen Erscheinungen eine Geschwulst in der rechten Lende, welche sich als inficirte Hydronephrose herausstellte; der hinzugezogene Operateur hielt vor der Eröffnung auch einen paranephritischen Abscess für annehmbar. Als der Patient später in meine Behandlung kam, hatte er sich 7 Monate lang mit der rechtsseitigen Nierenbeckenfistel, durch die aller Urin dieser Seite abging, recht wohl befunden und entleerte in regelmässigen Pausen theils den klaren Urin der gesunden Seite auf natürlichem Wege, theils trüben, stark eiterhaltigen und bakterienreichen Harn durch einen dünnen durch die Fistel eingelegten Dauerkatheter, der durch einen Quetschhahn verschlossen war. Es handelte sich nun darum

für den ätiologisch durchaus nicht klaren Fall und bei der durchaus nicht eindeutigen Blutung wenn möglich die Diagnose weiter zu treiben und die Therapie zweckmässig zu gestalten.

Bei der beschriebenen totalen Trennung der ableitenden Harnwege jeder Seite bot der Fall ein treffliches Object für die getrennte functionelle Untersuchung, worauf ich hier nicht näher eingehen will; die kranke Seite erwies sich nicht nur als inficirt, sondern in ihren Leistungen schwer geschädigt, während die gesunde zwar eine gute Concentration, aber nicht ganz genügende Menge (nach Albarran's Forderung) producirte.

Figur 1.

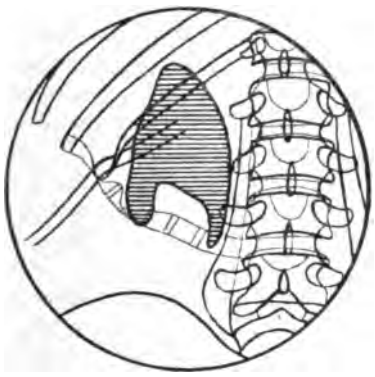

1/4 natürlicher Grösse.

Bei der Ueberlegung, ob man für ein conservirendes Verfahren Aussicht habe, galt es Art und Sitz des Hindernisses genauer zu localisiren, wozu sich in diesem speciellen Falle folgender Weg nahelegte. Ich veranlasste eine Röntgenaufnahme, bei der ich direct vor der Durchleuchtung durch den Fistelkatheter eine Collargolfüllung nach Völker vornahm. Das Bild (siehe Fig. 1) ergab 1. den Sitz des Hindernisses in der Höhe des unteren Randes des dritten Lendenwirbels, 2. dass die Niere vermuthlich bis ebendahin reichte, für das Alter des Kranken recht gross sein musste, nicht dislocirt und nicht herabgestiegen sein konnte, 3. dass das Becken 150 ccm ohne Schwierigkeit aufnahm, also trotz Hebung des Hindernisses in 7 Monaten sich nicht contrahirt hatte und 4. dass der Abgang des Ureters vom Becken etwa an tiefster Stelle lag.

Der Wunsch, für die nicht direct nach der Kolik, also nicht typische Blutung von vornherein die Ursache festzulegen, ohne bei der später zu wählenden Operation durch ein breiteres Eröffnen die Wunde mit dem eitrigen Urin deshalb inficiren zu brauchen, brachte mich auf den Gedanken, das Nierenbecken durch die Fistel zu besichtigen. Nach Klarspülung und Füllung mit Borsäurelöung gelang es, ein 4 mm starkes Cystoskop einzuführen und so eine „Pyeloskopie“ vorzunehmen (siehe Fig. 2). Das Bild war überraschend deutlich, nicht nur, dass sich die Schleimhaut ähnlich wie bei der Blase in

den verschiedensten Entzündungszuständen präsentirte, auch in den erweiterten Ausführungsgang konnte man hineinblicken, ebenso nach obenhin in die ausserordentlich stark dilatirten Kelche hineinsehen, an einzelnen Stellen feine Gefässverzweigungen auf der Schleimhaut erkennen, an anderen Stellen dicken Belag mit flottirenden Fetzen bemerken. Es lag nahe, mit einem dünnen Ureterencystoskop, ich besitze ein solches von 6 mm Durchmesser, die retrograde Sondirung des Ureters unter Leitung des Auges vorzunehmen; der Katheter stiess aber im Anfange des Ureters auf unüberwindlichen Widerstand. Da mir die Veränderungen des Nierenbeckens nach allem schwer reparabel erschienen, die Function der Niere bedeutend herabgesetzt war und der Zustand des Kranken nach den vorangegangenen zwei Eingriffen eine baldige

Figur 2.

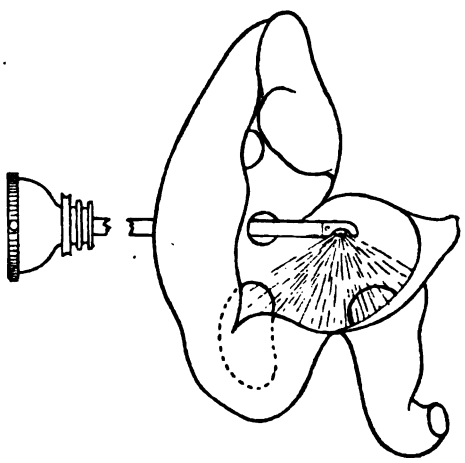

$^1/_2$ natürlicher Grösse.

definitive Heilung erwünscht machte, neigte ich schon von vornherein zur Exstirpation der Niere, legte aber erst mit Umgehung der Fistel den Abgang des Ureters frei, um nach dem hier erhobenen Befund mich definitiv für die Nephrektomie zu entscheiden und mit voller Berechtigung von jedem conservirenden Verfahren abzusehen. Es fand sich nämlich der obere abdominale Theil des Harnleiters bis zu einer kurz unterhalb des Abganges vom Nierenbecken gelegenen Einschnürung stark verdickt, sclerosirt und von festen Bindegewebsmassen umgeben und an die hintere Bauchwand fixirt. Auch das erweiterte Nierenbecken weist die Folgen alter perinephritischer Processe auf, welche die Ausschälung verzögerten. Vorn läuft quer über die Knickung eine starke Vene, setzt sich über das Nierenbecken in der Richtung zum Hilus fort und spannt sich bei dem Versuch, die Knickung auszugleichen, stark an, bleibt aber, soweit sie sich verfolgen lässt, in ihrer Beziehung zu den harnableitenden Wegen ganz auf der Vorderseite. Die eigentliche Fixirung der Knickung wird durch einen seitlich darüber laufenden Bindegewebsstrang bewirkt.

Herr Israel (Berlin): M. H.! Seit den grossen Fortschritten der Röntgenphotographie und dem ungemeinen Wachsthum unserer Erfahrungen über die Nephro-Lithotomie, bei der wir zugleich die mit der Operation verbundenen Nachtheile kennen gelernt haben, hat sich eine Wandlung in unserer Stellung zur Pyelo-Lithotomie vollzogen. Es war ja von vornherein, schon lange vor der Entdeckung der Röntgenphotographie, klar, dass die Pyelo-Lithotomie der geringere Eingriff war, und zwar nach drei Richtungen: Erstens, weil sie die mit der Nephro-Lithotomie verbundenen Blutungen, und zwar insbesondere die tückischen späten Nachblutungen, sicher vermeidet; zweitens, weil keinerlei Parenchym dabei geschädigt wird, und drittens, weil die Stielcompression wegfällt, die wir auch nicht umhin können, bei länger dauernden und complicirteren Operationen als eine die Epithelien schädigende Manipulation zu betrachten. Wenn nun trotzdem die Pyelo-Lithotomie bei uns zum allergrössten Theile durch die Nephro-Lithotomie verdrängt wurde, so lag das darin, weil wir nicht entscheiden konnten, ob es möglich sei, durch die Pyelo-Lithotomie im gegebenen Falle alle Steine zu entfernen, denn bekanntlich hat die Palpation der freigelegten Niere in Bezug auf die Erkennung der Zahl der vorhandenen Steine einen sehr geringen Werth. Es gelingt häufig noch nicht einmal, in der herausgenommenen Niere sich durch die Palpation zu überzeugen, ob multiple Steine vorhanden sind oder nicht.

M. H.! Ein ganz anderes Gesicht hat nun die Sache mit den Fortschritten der Röntgenphotographie gewonnen, indem diese uns über die Zahl, die Lage und die Form der Steine in verhältnismässig sehr sicherer Weise belehrt. Dadurch ist es von vornherein möglich, eine grosse Anzahl von Fällen auszuscheiden, welche für die Pyelo-Lithotomie keinesfalls geeignet sind. Als solche rechne ich alle diejenigen Fälle, in welchen die Steinbildung nicht sicher auf das Nierenbecken beschränkt ist. Ich gehe nicht so weit wie der Herr College Zuckerkandl, der auch noch Kelchsteine für gut erreichbar durch die Pyelo-Lithotomie hält. Ich meine, die Pyelo-Lithotomie sollte beschränkt sein auf Steine, die nur im Becken liegen, und zwar nicht einmal auf alle, sondern sie sollte vermieden werden selbst bei den Steinen, welche, vom Nierenbecken ausgehend, einen Kelchfortsatz zeigen, der die grösste Chance hat, abzubrechen, wenn man den Nierenstein entfernen will. Wenn ich also hier (demonstrirend) einen Nierenstein habe, und dieser Nierenstein einen schmalen knopfförmig anschwellenden Kelchfortsatz zeigt, so würde das für mich eine Contraindication gegen die Pyelo-Lithotomie sein, weil man den Kelchhals nicht mit der Sicherheit erweitern kann, um den Stein ohne Fracturirung herauszuziehen, was ich als die Vorbedingung einer jeden guten Nierenoperation betrachte.

Nun, wenn wir also die Fälle ausgeschlossen haben, in denen die Nephro-Lithotomie am Platze ist, so bleibt eine Anzahl von Fällen übrig, in denen das Röntgenbild einen solitären Stein zeigt, der nach den Kriterien, die College Zuckerkandl angegeben hat, von vornherein als im Nierenbecken befindlich erkannt (!) werden kann. Das wird dann bestätigt durch die Palpation der freigelegten Niere. In solchen Fällen habe ich nun in den letzten Jahren zahlreiche Pyelo-Lithotomien ausgeführt und kann sagen, dass ich in jeder Be-

ziehung mit dieser Operation zufrieden bin, wenn die Indicationsstellung eine beschränkte ist. Ich habe im Gegensatz zu College Zuckerkandl in allen Fällen die primäre Naht des Nierenbeckens gemacht und habe in keinem einzigen Falle die Prima intentio vermisst. Also der Einwand, der früher gegen die Pyelo-Lithotomie gemacht wurde, als wenn sie zur Fistelbildung neigte, ist vollständig unberechtigt. Die Naht ist nicht schwieriger, als eine Darmnaht, und führt zu denselben sicheren Resultaten.

Nun hängt aber die Möglichkeit oder die Berechtigung, die Pyelo-Lithotomie auszuführen, nicht allein von dem Verhalten der Steine ab, sondern ganz wesentlich auch von der Mobilisirbarkeit der Niere, denn wenn ich als die Bedingung einer gut verlaufenden Pyelo-Lithotomie, welche in kurzer Frist heilen soll, die Naht des Nierenbeckens fordere, so muss das Nierenbecken so weit an die Oberfläche gebracht werden können, dass ich à jour nähen kann. Mit Rücksicht darauf ist die Pyelo-Lithotomie mit Naht in den Fällen nicht sicher ausführbar, daher nicht empfehlenswerth, in denen es sich um einen sehr kurzen geschrumpften Stiel handelt, oder in denen die Niere fest fixirt ist. Nur drei Umstände kenne ich, in denen ich von der Forderung genügender Mobilisirbarkeit eine Ausnahme mache, wo ich die Vortheile der Pyelo-Lithotomie gegenüber der Nephro-Lithotomie für gross genug erachte, dass ich auf Kosten der Sicherheit der Naht diese Operation ausführe, wenn ich es irgend kann. Zunächst Steine in einer Hufeisenniere. Ich habe wiederholt Gelegenheit gehabt, derartige Operationen auszuführen. Selbstverständlich lässt sich die Hufeisenniere nicht immer so weit an die Oberfläche bringen, um der Forderung einer exacten Naht zu genügen, obwohl es mir jedesmal gelungen ist, die Prima intentio auch dort zu erreichen. Der Grund, warum man bei der Hufeisenniere die Pyelo-Lithotomie der Nephro-Lithotomie vorziehen muss, liegt in der Schwierigkeit, ja manchmal in der Unmöglichkeit des für letztere unentbehrlichen blutleeren Operirens, denn die Gefässversorgung solcher Nieren ist so unregelmässig, dass es manchmal nicht gelingt, mit elastischer oder andersartiger Compression eine Blutleere herbeizuführen. Der zweite Fall ist der, dass ich principiell in geeigneten Fällen die Pyelo-Lithotomie mache, wenn es sich um eine doppelseitige Erkrankung der Niere mit einem sehr labilen Verhalten der Function handelt. Dann suche ich natürlich jede Schädigung des Nierenparenchyms, auch die minimalste zu vermeiden und ganz besonders da, wo ich aus irgend welchen Gründen gezwungen bin, die doppelseitige Operation in einer Sitzung zu machen.

Nach allen diesen Indicationen habe ich operirt und habe alle Fälle von Pyelo-Lithotomie zur Heilung gebracht, und zwar zur primären, wo ich genäht habe, aber auch in den Fällen, in denen ich nicht genäht habe, ist die Heilung eingetreten, denn diese hängt nur davon ab, ob der Ureter gut durchgängig ist oder nicht. Sonst haben die Nierenbeckenwunden eine grosse Tendenz zur Heilung, wie mir ein Fall bewiesen hat, bei dem beim Herausheben der Niere das Nierenbecken zu Dreiviertel seines Umfangs abgerissen war. Hier wurden nur einige Situationsnähte angelegt, und doch ist der Fall geheilt.

Herr Kapsammer (Wien): M. H.! Ich möchte auch auf das Allerwärmste für die Pyelo-Lithotomie bei der Nephro-Lithiasis eintreten. Ich glaube, dass

wir nicht in allen Fällen gezwungen sein werden, die Niere zu mobilisiren. Mir ist es wiederholt bei erweitertem Nierenbecken gelungen, die Niere derart freizulegen, dass es möglich war, in situ das Nierenbecken zu eröffnen und die Steine zu entfernen. Sind wir gezwungen, die Niere zu luxiren, so empfiehlt es sich bei nicht erweitertem Nierenbecken, um die Collision mit den Gefässen zu vermeiden, die Niere auf den Rippenbogen hinüberzulegen und die Pyelo-Lithotomia posterior zu machen. Ich habe auch grosse Steine auf diesem Wege entfernt, u. a. auch bei einer Patientin, welche nur mehr eine Niere hatte. Die zweite Niere war ihr 12 Jahre vorher wegen Pyelo-Nephritis calculosa entfernt worden. Das war also ein Fall, wo es besonders indicirt war, das Nierenparenchym zu schonen. Ich habe in allen Fällen eine primäre Naht mit 2, 3 Catgutfäden gemacht und niemals eine Fistel beobachtet, stets einen vollständig glatten Verlauf gesehen.

Was die Symptomatologie der Krankheit betrifft, so möchte ich mir erlauben, darauf aufmerksam zu machen, dass vielleicht manche von denjenigen Fällen, wo die Beschwerden immer nur auf eine Seite localisirt sind und das Röntgenbild oder die Operation einen grossen Stein auf der zweiten Seite ergiebt, nicht immer richtig beurtheilt worden sind, insofern dabei von reflectorischen Schmerzen gesprochen wurde. Ich habe derartige Fälle beobachtet, wo bei grossem Stein der einen Seite die Beschwerden stets auf der anderen Seite bestanden. Es wurde aber nachgewiesen, dass thatsächlich auf der zweiten Seite kleine Steine abgingen, welche zu den Schmerzanfällen führten. Ich glaube, dass wir uns nicht allzuweit von den Thatsachen entfernen, wenn wir sagen, dass im allgemeinen die Schmerzen, die Beschwerden der Patienten im umgekehrten Verhältniss zur Grösse des Steines stehen. Grosse eingekeilte Steine machen meist wenig Beschwerden, kleine Steine, welche den Abfluss des Harnes verhindern und zur Dehnung des Nierenbeckens führen, lösen Symptome des nephrolithiatischen Anfalles aus.

Herr Tilmann (Köln): M. H.! Im Anschluss an die Ausführungen wollte ich nur einen Beitrag liefern zur Aetiologie der Hydronephrose bei Wanderniere. Ein Mann von 36 Jahren war mit einem grossen Tumor der linken Nierenseite auf meine Klinik gekommen. Der Tumor enthielt Flüssigkeit und als ich ihn blosslegte, entdeckte ich, nachdem ich den Tumor durch Punktion entleert hatte, dass beim Uebergang des Ureters in das Nierenbecken an dieser Stelle (demonstrirend) ein derber, fester Strang zu fühlen war, der Pulsationen zeigte. Er enthielt ein dickes arterielles Gefäss. Als man an den Nierenstiel herankam, fühlte man die Arteria renalis nicht, und als ich die Niere exstirpirte, stellte sich heraus, dass die Arteria renalis thrombotisch war. Man mus den Fall so erklären, dass der Kranke eine Wanderniere gehabt hat. Die Wanderniere ist vielleicht oft verlagert gewesen, und dadurch ist die Arterie thrombotisch geworden, und in Folge dessen haben sich die unteren Gefässe als Collateralen stärker entwickelt. Dann hat dieses von der Aorta zum unteren Nierenpol verlaufende Gefäss durch seine Pulsation den Ureter gehoben und dadurch eine Behinderung des Abflusses von Harn hervorgerufen. Ich muss hervorheben, dass der Ureterabgang in keiner Weise gedehnt war, sondern der Durchgang aus dem Nierenbecken ganz eng und klein war.

Herr Küster (Charlottenburg): M. H.! Nach den ausgezeichneten Erfolgen, über welche Herr Israel berichtet, habe ich nur wenige Bemerkungen zu machen. Zunächst freue ich mich, dass er jetzt auch der Pyelo-Lithotomie die Rechte einräumt, die ich ihr längst habe einräumen wollen und die ich in meiner Nierenchirurgie vertreten habe. Immerhin möchte ich meinen, dass gegenüber der Gefahr, welche die Nephro-Lithotomie in vielen Fällen mit sich bringt — ich habe bei einer ganz einfachen Nephro-Lithotomie, wo nur eine ganz dünne Schicht zu durchschneiden war, einen Todesfall an Nachblutung erlebt — doch die Pyelo-Lithotomie etwas mehr ausgedehnt werden sollte, als es in den Ausführungen des Herrn Israel, zumal in Betreff der Kelchsteine geschehen ist. Meiner Meinung nach kann man nämlich sehr gut isolirte Steine der Kelche vom Nierenbecken her erreichen, ohne die Gefahr, dass sie abbrechen. Wenn man mit einem feinen geknöpften Messerchen den immer ziemlich harten Ring, welcher den Eingang zum Kelche gewöhnlich darstellt; an verschiedenen Stellen einkerbt, dann ist es mit oder ohne nachträgliche Erweiterung sehr wohl möglich, den Stein glatt herauszubringen. Natürlich wird man solche Fälle, wie sie Herr Israel aufgezeichnet hat, von Nierenbeckensteinen mit einem ganz schmalen Halse nicht in dieser Weise zu operiren versuchen. Aber wenn es sich um mehr dickhalsige Steine handelt, die vom Nierenbecken in den Kelch hineinreichen, so kann man sehr bequem, nachdem man den Stein im Nierenbecken vollständig blossgelegt hat und nun das Hinderniss erkennt, durch Einkerbung des Randes der Kelche die Extraction machen und dadurch die sehr viel einfachere und ungefährlichere Operation an die Stelle der gefährlicheren setzen. Man kann auch sehr gut die Operation in sehr vielen Fällen ausführen, ohne den Anspruch zu erheben, dass man nun die Niere vorziehen müsse, um das Nierenbecken zu nähen. Das ist durchaus nicht nöthig. Mit Nadelhaltern für Tiefennähte, wie ich einen solchen vor langen Jahren beschrieben und den ich bis in die letzte Zeit hinein gebraucht habe, kann man, nachdem man das Nierenbecken entleert hat, ohne an der Niere zu ziehen, ganz bequem die Nierenbeckennaht so exact machen, dass dabei die prima intentio nicht ausbleibt. Selbstverständlich muss aber vorher die Wunde sehr sorgfältig ausgestopft, auch der Kranke während der Eröffnung des Nierenbeckens entsprechend gelagert werden, damit eine Infection der Fettkapsel und des Gewebes der Lumbalgegend vermieden werde.

Herr Kümmell (Hamburg): M. H.! Es ist ganz zweifellos, dass die Nephro-Lithotomie mit gewissen Gefahren verbunden ist. Die Gefahr der Nachblutung ist garnicht zu unterschätzen, es sind ja Fälle genug bekannt, bei denen dieselbe nach 5 oder 6 Tagen noch eingetreten ist. Andererseits ist aber nicht zu leugnen, dass sie das Operationsverfahren ist, welches uns zweifellos den freiesten und besten Einblick gibt, der wichtigste Grund, welcher mich veranlasste, der Nephro-Lithotomie vor der Pyelo-Lithotomie den Vorzug zu geben. Wenn man die Pyelo-Lithotomie ausführen will, kann es sich meiner Ansicht nach nur um primär nicht inficirte Steine handeln, bei denen die Nephro-Lithotomie auch keine ungünstigen Resultate ergiebt. Wir haben unter, ich glaube, 67 primären Steinen, bei denen wir die Nephro-Lithotomie gemacht haben, nicht einen einzigen Todesfall zu beklagen gehabt. Alle Patienten sind

geheilt. Andererseits gebe ich zu, nachdem ich bei den Entfernungen von Uretersteinen beobachtet habe, dass die Ureterwunde sehr leicht heilt, so dass nicht einmal eine sehr exacte Naht nothwendig ist, dass, wie ich eben von den Herren Zuckerkandl, Israel und Kapsammer gehört habe und auch aus ihren Werken gelesen habe, auch eine entschiedene Neigung zur Heilung bei Pyelo-Lithotomie-Wunden besteht, wenn man die richtige Indication stellt — und das wird das Wichtigste sein; es wird sich hauptsächlich um solitäre unkomplicirte Steine bei günstigen Abflussverhältnissen im Ureter — handeln, bei welchen wir die zweifellos ungefährlichere Operation der Pyelo-Lithotomie ausführen können.

Herr Zondek (Berlin): Der Herr Vortragende hat die Fälle von Barth und Braatz erwähnt und auf die grossen Infarcte aufmerksam gemacht, die hier in Folge der Nephrotomie entstanden waren. Diese Fälle beweisen aber meines Erachtens nichts zu Ungunsten der Nephrotomie (s. Topogr. der Niere und ihre Bedeutung für die Nierenchirurgie S. 40—41, Verlag von Hirschwald, 1903).

Ferner ist auf die starken Blutungen nach der Nephrotomie hingewiesen worden. Nun, m. H., eine Nephrotomie ohne Durchschneidung von Gefässen ist überhaupt nicht denkbar. Selbst wenn sie ideal im „Raum der natürlichen Theilbarkeit" ausgeführt werden würde, würden starkkalibrige Venen durchschnitten werden müssen. Bilden ja doch die Venen ein dichtes Gefässnetz mit zahlreichen, in den verschiedensten Richtungen verlaufenden Collateralen im Gegensatz zu dem arteriellen Gefässbaum der Niere mit seinen vollkommen gesonderten, selbstständigen Verästelungen. In praxi dürften bei der Nephrotomie stets auch Arterien durchschnitten werden; mit der von mir angegebenen Schnittmethode und bei genauer Kenntniss der Topographie in der Niere hat man aber die meisten Chancen, keine grössere Arterie zu durchschneiden. Dies wird man um so sicherer erreichen, je weiter das Becken in die Niere hineinreicht, und je grösser der dorso-anteriore Durchmesser des intrarenal gelegenen Theils des Nierenbeckens ist. Daraus resultirt nun die Aufgabe, wenn wir darnach bestrebt sein sollten, die Nephrotomie durch die Pyelotomie zu ersetzen: Je weiter das Nierenbeckendach von der lateralen convexen Oberfläche der Niere entfernt ist, je kleiner der dorso-anteriore Durchmesser des intrarenal gelegenen Theiles des Nierenbeckens ist, desto eher wird man an die Pyelotomie zu denken haben.

Für die Extraction eines Nierensteins kommt sein Sitz in Betracht.

Liegt der Stein im extrarenalen oder auch intrarenalen Theil des Beckens, so dürfte seine Extraction durch die Pyelotomie wohl möglich sein. Ist der Stein im Vergleich zur Incision besonders gross, so wird er gewöhnlich zerstückelt werden müssen, und dabei wird man eine Quetschung der Beckenwand zu verhüten suchen; ganz besonders trifft dies für diejenigen Fälle zu, in denen der Stein in die Kelche hineingewachsen ist. Hierbei möchte ich darauf aufmerksam machen, dass nach meinen Untersuchungen gewöhnlich der Hals des oberen Calyx major wesentlich enger ist, als der des unteren Calyx major, und dass der Kelchhals zuweilen nicht nur sehr eng, sondern auch ver-

hältnissmässig sehr lang ist (s. Topogr. der Niere S. 65—79, das Becken und die Kelche der Niere).

Liegt ein Stein gesondert in einem Kelch, so dürfte es nicht gut möglich sein, aus dem Röntgenbild zu erkennen, ob der Stein in einem Kelch erster, zweiter oder dritter Ordnung gelegen ist. In solchen Fällen den Stein vom Nierenbecken aus zu entfernen, dürfte wohl kaum gelingen. Für die Entfernung derart peripherisch gelegener Steine habe ich den Radiärschnitt empfohlen (Centralbl. für Chirurgie. 1907. No. 47).

Die Pyelotomie ist zweckmässig an der von Gefässen nicht bedeckten dorsalen Beckenwand auszuführen. Man könnte daran denken, in geeigneten Fällen den Radiärschnitt mit der Pyelotomie zu combiniren; jedoch dürfte man den Einschnitt in's Nierenbecken nie direct in das Nierenparenchym fortsetzen, da in der Bucht zwischen dorsaler Beckenwand und dem Nierenparenchym parallel der Längsachse der Niere die dorsale Nierenarterie verläuft.

Herr Zuckerkandl (Wien) (Schlusswort): Ich freue mich aus den Aeusserungen Herrn Israel's zu entnehmen, dass wir uns in der vorliegenden Frage nicht, wie ich glaubte, in einem Gegensatze befinden. Israel nimmt heute nicht mehr den ablehnenden Standpunkt gegen die Pyelolithotomie ein, den er in seiner „Klinik der Nierenkrankheiten" vertreten hat; er lässt die Operation für entsprechende Fälle gelten, ja er hat in dankenswerther Weise das Indicationsgebiet erweitert.

Was die Fälle anlangt, in welchen der Kelch nur durch einen engen Hals mit dem Becken communicirt, so ist diesen natürlich vom Nierenbecken aus nicht beizukommen; unter solchen Umständen kann man genöthigt werden, die Pyelotomie mit einer partiellen Spaltung am oberen Nierenpol zu combiniren. Abgesehen von diesen Befunden bei gespaltenem Nierenbecken, wird man aber auch beträchtlich grosse Steine durch Nierenschnitt allein entfernen können.

Was die Versorgung der Nierenbeckenwunde anlangt, so bin ich ein Anhänger der Drainage, aus den gleichen Gründen, die mich bei der Drainage nach dem hohen Blasenschnitt leiten. Ich halte es für vortheilhaft, das Nierenbecken für eine Zeit lang ruhig zu stellen und nur die Möglichkeit zu wahren, örtlich durch Spülung behandeln zu können.

Im Allgemeinen denke ich, dass sich mit der Möglichkeit, die Steine der Niere früher zu diagnosticiren, die Fälle allmählich häufen, in denen der Nierenbeckenschnitt genügt, während die schweren Formen, die den Nierenschnitt erforderten, allmählich seltener zur Beobachtung kommen, so dass sich das Indicationsgebiet bei der Operation fast unmerklich verschiebt.

97) Herr Pels-Leusden (Berlin): „Ueber die Nothwendigkeit einer circulären Naht bei Zerreissungen und Resectionen der Harnröhre am Perineum."

M. H.! Ich muss zunächst einen kleinen Irrthum in dem Programm berichtigen, indem ich nicht über die Nothwendigkeit einer Naht bei Zerreissungen der Harnröhre am Perineum zu sprechen beabsichtige, sondern meine Fragestellung war die: „Soll man bei Zerreissungen und Resectionen der Harnröhre am Perineum eine circuläre Naht anlegen und damit a priori eine restitutio

ad integrum anstreben?“ Diese Frage wird keineswegs einheitlich beantwortet und behandelt, erscheint mir daher wichtig genug, einmal kurz hier besprochen zu werden. Bei der Beantwortung der Frage stütze ich mich auf eine Anzahl von eigenen Experimenten am Hunde und auf das Material der König'schen Klinik in Göttingen und Berlin, welches von Herrn Martens einmal zum grössten Theil zusammengestellt und nachuntersucht ist, mit, ich nehme das vorweg, dem Resultate, dass die König'schen Erfolge sich vor denen keines anderen Operateurs irgendwie zurückzuziehen brauchen. Leider ist diese Arbeit von Martens wohl den meisten Chirurgen nicht zu Gesicht gekommen, da sie in der in allgemeinen Chirurgenkreisen weniger bekannten Sammlung Coler-Schjerning erschienen ist. Ich würde auf die Frage nicht eingehen, wenn ich nicht jahraus jahrein bei der Anfertigung meines Referates über die Krankheiten der Urethra für den Hildebrand'schen Jahresbericht sehen müsste, dass sich viele Operateure damit abmühen, mit mehr oder weniger grossem Erfolge, zerrissene oder nach Resection von Stricturen der Harnröhre restirende Harnröhrenstümpfe circulär über einem Verweilkatheter mit einander zu vereinigen und die Wunde darüber womöglich mittelst Etagennähten noch zu verschliessen suchen. Das König'sche Verfahren ist ein ausserordentlich viel einfacheres sowohl bei der einfachen Urethrotomia externa, wie auch bei Vereinigung von einander getrennter Harnröhrenstümpfe. Bei der Boutonnière wird überhaupt niemals eine Naht angelegt. Hat man die Harnröhrenstümpfe gefunden, angefrischt bezw. die stricturirten Stellen resecirt, so werden sie practischer Weise, wenn das nicht schon vorher geschehen war, eine Strecke weit an der unteren Seite längs geschlitzt, so dass sich die Harnröhre etwas entfalten kann. Man hat nunmehr keine Röhren mehr mit einander zu vereinigen, sondern zwei flachliegende Wundränder, was, wie wir von der Carrel-schen Arteriennaht mutatis mutandis her wissen, viel leichter gelingt, als wenn man gebogene Flächen vernähen soll. Diese Ränder werden unter Mitfassen von reichlichem urethralen Gewebe und Aus- und Einstechen dicht am Schleimhautrande mit 3—4 Nähten vereinigt, so dass auf der oben der Symphyse anliegenden Seite die Continuität der Harnröhre wieder hergestellt ist. Die Harnröhre legt sich dann, wenn man die gespreizten Beine adducirt, zu einer Rinne zusammen. Damit ist eigentlich die Operation vollendet, ein Verweilkatheter wird, ganz seltene Fälle ausgenommen, nicht eingelegt, die Wunde mit Jodoformgaze locker austamponirt und der Heilung per secundam intentionem überlassen. Der Verband besteht in einem Gazekissen, welches mit T-Binde befestigt wird. Macht man in dieser Weise beim Hunde Resectionen der Harnröhre oder einfache Boutonnièren und schneidet die betreffenden Theile der Harnröhre in Abständen von einigen Tagen heraus, so sieht man, wie das ausserordentlich regenerationsfähige Epithel der Harnröhre bald die Nachbarschaft mit einem Epithelsaum überzieht und so im Querschnitt ein grösserer Raum mit Epithel bedeckt wird, wie der normale Harnröhrenquerschnitt beträgt. Auch von anderer Seite wird darüber berichtet. Diese Vergrösserung des Querschnittes kann nun sicher nicht als ein Nachtheil betrachtet werden, da selbst bei exactester Naht und primärster Heilung doch immer eine etwas zur Retraction neigende Narbe entstehen muss und auch entsteht. Ist dem Epithel

Gelegenheit geboten dadurch, dass man die Wunde eine Weile offen hält, zu wuchern, so wird damit von vornherein bis zu einem gewissen Grade die Wirkung dieser narbigen Retraction paralysirt. Bleibende Fisteln entstehen dadurch beim Hunde nicht und auch beim Menschen liegt die Harnröhre doch nicht so oberflächlich, dass selbst beim Entgegenwachsen der Epidermis von aussen die Gefahr einer bleibenden Fistel eine grosse ist. Natürlich darf die Tamponade nicht zu lange fortgesetzt werden. Der Einwand, dass bei Heilung per sec. int. sich grössere Narbenmassen entwickelten, wie bei genauer exacter Vereinigung, trifft weder beim Menschen noch beim Hunde zu; die Narbe wird lineär, und bei der mikroskopischen Untersuchung von Hundepräparaten habe ich Mühe gehabt, die strichförmige Narbe überhaupt zu entdecken. Wie gering die Gefahr der bleibenden Urinfistel ist, geht aus Untersuchungen der Franzosen Pasteau und Iselin hervor, welche nach Längsspaltung der Harnröhre beim Hunde — auch beim Menschen haben sie das Verfahren dreimal ausgeführt — die Harnröhrenschleimhaut mit einigen Nähten an der äusseren Haut befestigten und trotzdem keine bleibenden Fisteln bekamen. Die Nachbehandlung ist eine denkbar einfache. Will der Patient uriniren, so wird ihm ein Becken nach Abnahme des T-Verbandes untergehalten und in den ersten Tagen geht dann gewöhnlich der ganze Urin durch die Perinealwunde ab; jedoch schon nach kurzer Zeit, manchmal schon nach wenigen Tagen, meist nach 8—10 Tagen kommt er zum grossen Theil auf natürlichem Wege zum Vorschein und nach 2—4 Wochen pflegt sich die Perinealwunde zu schliessen. Practisch ist es, etwa 8 Tage nach der Operation einen möglichst dicken Katheter einzuführen und das in Abständen von 3—5 Tagen einige Zeit lang zu wiederholen. Genauere Vorschriften darüber lassen sich aber nicht machen.

Als Vortheil dieses Verfahrens betrachte ich seine Einfachheit, und, wie hier schon öfters auf diesem Congresse betont, ist das einfachste, wenn es ebenso leistungsfähig ist, wie andere Verfahren, das beste. Ich zweifle nicht daran, dass es viele unter Ihnen giebt, welche eine exacte circuläre Naht der Harnröhre wie ein Kinderspiel betrachten, aber für alle Aerzte und in allen Fällen ist es das jedenfalls nicht.

Dann hat man ein grosses Gefühl der Sicherheit in Bezug auf den Wundverlauf, operirt man doch in einer Gegend, in welcher von einer absoluten Asepsis noch weniger die Rede sein kann als an anderen Stellen. Infectionen sind bei dem Verfahren so gut wie ausgeschlossen.

Das Verfahren macht in den meisten Fällen den Verweilkathether überflüssig, und dass das ein nicht zu unterschätzender Faktor ist, werden Sie mir wohl zum grössten Theil zugeben. Ich perhorrescire den Verweilkatheter überhaupt, mache z. B. poliklinisch zahlreiche Hypospadieoperationen nach Beck ohne Verwendung des Verweilkatheters in irgend einer Phase der Operation oder Nachbehandlungsperiode, bis jetzt mit ausnahmslos gutem Erfolge. Von anderer Seite wird gerade bei dieser Operation sehr zum Verweilkatheter geraten.

Endlich ist das Verfahren sicher und leistungsfähig, wie aus den Martens'schen Zusammenstellungen hervorgeht, wird auch jetzt in unserer Klinik noch ausnahmslos als das normale Normal-Verfahren geübt. Ich würde mich freuen, von Ihnen zu hören, dass Sie es auch so machen, und wenn Sie

es anders machen, bitten, es doch einmal zu versuchen. Ich habe die Ueberzeugung, dass Ihre Patienten und Sie dabei gut fahren.

Herr Hinterstoisser (Teschen): Ueber Harnröhrenverletzungen. Von 16 Verletzungen des perinealen und pelvinen Theiles gelangten 14 zur Heilung, starben 2.

7 waren complicirt resp. verursacht durch Beckenbrüche (absteigender Schambeinast); zu dieser Gruppe zählen die 2 Todesfälle (Sepsis), welche sich am 5. und 11. Tage nach der Verletzung ereigneten.

Die Entstehungsursachen waren bei 5 Bergleuten: Verschüttung im Schacht, Anfahren eines Kohlenhuntes, Herabfallen von Steinblöcken auf den liegenden Arbeiter (2) und Sturz mit dem Perineum auf einen Kohlenhunt. Die übrigen Fälle entstanden zumeist durch Sturz mit dem Perineum auf einen harten Gegenstand, Holzblock, Eisenstange, Rand eines Wassereimers, Zaun; je 1 mal durch Fusstritt, durch Sturz aus grosser Höhe, und Sturz mit dem Pferde.

8 Fälle wurden nur mittels Katheters beziehungsweise Verweilkatheters behandelt, in diese Reihe kommen die 2 Todesfälle, welche vielleicht durch Urethrotomie vermieden worden wären. 8 mal wurde nach vergeblichem Katheterversuch durch den äusseren Harnröhrenschnitt die Zerreissung der bulboperinealen Harnröhre blossgelegt; in 6 Fällen konnte von der Wunde aus der Verweilkatheter eingeführt werden; 1 mal wurde durch Punctio vesicae suprapubica, 1 mal durch Sectio alta der retrograde Katheterismus durchgeführt und eine Doppeldrainage n. Dittel-Ultzmann angelegt. In 1 Falle musste nachträglich, als die Narbenstrictur in der P. membranacea fast impermeabel geworden war, die Resection und Naht der Urethra ausgeführt werden. Die 8 operirten Fälle kamen zur Heilung, freilich nach einem durch die ausgedehnten Weichtheilverletzungen und durch Complicationen im Wundverlauf bedingten längeren Krankenlager. Frühzeitig wurde mit der methodischen Sondirung (Metallsonden) begonnen, und wurde dieselbe lange fortgesetzt. Unser bisheriges Vorgehen halte ich für ausreichend: Zunächst vorsichtiger Versuch der einfachen Katheterisation und Einlegen des Verweilkatheters (Nélaton). Gelingt diese nicht, wie es wohl bei allen totalen Zerreissungen der bulboperinealen Harnröhre der Fall ist, sogleich Urethrotomia externa, Verweilkatheter. Wird das proximale Lumen nicht gefunden, so muss durch Punctio vesicae oder besser und sicherer durch Sectio alta der retrograde Katheterismus ausgeführt werden (Verweilkatheter oder Doppeldrainage). Von einer primären Naht der Urethralenden kann man sich bei dem gewöhnlich sehr übel zugerichteten oder gar schon inficirten phlegmonösen Gewebe, sowie bei der grossen Schwierigkeit der Orientirung keinen wesentlichen Erfolg versprechen.

(Schluss der Sitzung 1 Uhr.)

Freitag, den 24. April, Nachmittags 2 Uhr.

98) Herr Küttner (Breslau): „Zur Prognose der traumatischen Luxationen."

M. H.! Es gilt heute als feststehender Satz, der in fast allen Lehrbüchern vertreten wird, dass die einfache traumatische Luxation, rechtzeitig erkannt und kunstgerecht reponirt, ein gutes functionelles Endresultat ergiebt. Ich hatte nun bei gelegentlichen Untersuchungen an Patienten aller Kreise einen anderen Eindruck gewonnen und habe deshalb Herrn Oberarzt Dr. Schulz veranlasst, bei der häufigst und günstigst beurtheilten traumatischen Luxation, der Luxatio humeri, systematische Nachforschungen anzustellen. Zur Verfügung stand das Material der orthopädischen Abtheilung meiner Klinik, in welcher während der letzten 5 Jahre 160 frische Schulterluxationen behandelt worden sind.

Von diesen 160 Fällen war ein Theil durch Knochenabsprengungen und Fracturen complicirt; sie scheiden aus, weil es uns auf die Feststellung des functionellen Endresultates bei der einfachen Luxation ankommt. Zahlreiche Patienten waren infolge der Eigenart des Breslauer Materials nicht erreichbar, so dass für die Nachuntersuchung die erheblich kleinere, aber für die Beantwortung unserer Frage vollkommen ausreichende Zahl von 54 reinen uncomplicirten Luxationen übrig bleibt. Bei allen diesen Patienten ist das Fehlen jeder Knochenverletzung durch das Röntgenbild sicher gestellt, eine absichtliche Verschleierung des Resultates kann mit Bestimmtheit ausgeschlossen werden, da sämmtliche hier berücksichtigte Patienten ausserhalb der Begutachtung der Klinik standen und über das rein wissenschaftliche Interesse unserer Feststellungen orientirt waren. Ueberhaupt sind alle denkbaren Fehlerquellen nach Möglichkeit ausgeschaltet worden. Dass es sich bei 83 pCt. der Fälle um Männer und in der überwiegenden Mehrzahl um die rechte Extremität gehandelt hat, ist von untergeordnetem Interesse, wichtiger ist, dass 63 pCt. der Patienten das 50. Lebensjahr überschritten hatten. Drei Viertel der Verletzungen waren vordere, 22 pCt. untere und 4 pCt. hintere Luxationen.

Es hat sich nun herausgestellt, dass von den 54 Verletzten nur 7 = 13 pCt. eine volle Brauchbarkeit der Extremität wieder erlangt haben, ohne Herabsetzung der groben Kraft und ohne jede Beeinträchtigung der Beweglichkeit. Bei 14 Patienten = 26 pCt. war die Bewegungsfähigkeit zwar eine gute, die mit dem Dynamometer gemessene Kraft aber um die Hälfte und mehr herabgesetzt. Alle übrigen 61 pCt. der Verletzten haben Bewegungsstörungen zurückbehalten. Am Günstigsten nach dieser Richtung waren noch 4 Patienten gestellt, bei denen nur die Aussenrotation, diese allerdings bis zu 40°, beschränkt war. Erheblicher beeinträchtigt zeigten sich 42 pCt. der Verletzten durch zum Theil sehr hochgradige Behinderung der Vorwärtsaufwärtshebung, und nicht weniger als 48 pCt., fast die Hälfte der Gesammtzahl, konnte den Arm seitaufwärts nicht über die Horizontale erheben, eine Bewegungsstörung, welche für sich allein in der Unfallpraxis mit 25 bezw. 22 pCt. vergütet zu werden pflegt. Ein wesentlicher Unterschied zwischen activer und passiver Beweglichkeit konnte nicht festgestellt werden. Mit Einzelheiten, m. H., will

ich Sie nicht behelligen, nur bemerken, dass die grobe Kraft bei $^3/_4$ aller Verletzten bedeutend herabgesetzt war, und dass Crepitiren im Gelenk in 28 pCt. der Fälle nachgewiesen werden konnte. Ein Drittel der Patienten klagte über erhebliche rheumatische Beschwerden, zwei Verletzte hatten eine Lähmung des N. axillaris zurückbehalten, und bei zwei weiteren Kranken wiederholte sich die Luxation, um einmal habituell zu werden.

Somit hat sich das ebenso überraschende wie deprimirende Resultat ergeben, dass bei einfachen, durch keine Knochenverletzung complicirten, kunstgerecht behandelten Schulterluxationen ein guter Erfolg nur in 13%, ein befriedigender nur in weiteren 22% der Fälle erzielt worden ist. Bei fast zwei Dritteln der Verletzten war das Resultat unbefriedigend, es blieb eine Erwerbsbeschränkung zurück, welche im Durchschnitt mit etwa 20—30%, bei einem Zehntel der Verletzten gar mit 50% und mehr zu bewerthen war.

Wir sind dann den Ursachen dieser mangelhaften Erfolge nachgegangen. Gröbere anatomische Veränderungen, etwa wie die Macholsche Myositis ossificans bei der Ellenbogenluxation, liessen sich in unseren Fällen nicht nachweisen, doch ist es jedenfalls die Vernarbung und Verschrumpfung nach der schweren Verletzung des Gelenkes und seiner Umgebung, welche das schlechte Resultat in erster Linie bedingt. Auch eine Arthritis deformans war offenbar mehrfach in Entwicklung begriffen. Von Bedeutung ist das Alter, aber ausschlaggebend ist es nicht, denn fast die Hälfte der Patienten, bei denen ein gutes Resultat erzielt wurde, hatte das 60. Jahr überschritten, während auf der anderen Seite gerade bei einem Theil der jüngsten Leute sehr schwere Bewegungsstörungen beobachtet worden sind. Den Eindruck der Mala voluntas haben wir durchaus nicht gehabt. Die Form der Verrenkung ist bedeutungslos, wenn man von der seltenen hinteren Luxation absieht, die in den wenigen beobachteten Fällen ein schlechtes Endresultat ergab. Keinen Einfluss scheint ferner die Schwierigkeit der Reposition zu haben, selbst die Länge der Zeit zwischen Unfall und Einrenkung ist nicht ausschlaggebend, denn es wurde ein befriedigender Erfolg sogar in zwei Fällen erzielt, bei denen die Reposition erst 4 Wochen nach dem Trauma stattfand.

Das Endergebnis ist um so unbefriedigender, als die Mehrzahl der Patienten nach allen Regeln der Kunst in der Klinik nachbehandelt worden ist. Die Fixirung dauerte durchschnittlich nur 8 Tage, dann wurde 2—3 Monate lang massirt und an medico-mechanischen Apparaten geübt, und doch sind die Erfolge im allgemeinen bei diesen Kranken nicht viel besser gewesen als bei denen, welche sich bald der Nachbehandlung entzogen. Ob bei noch kürzerer Fixirung und Beginn mit der medico-mechanischen Nachbehandlung schon am 1. oder 2. Tage nach der Verletzung das Resultat besser sein wird, ohne dass sich Nachtheile ergeben, wage ich heute noch nicht zu entscheiden, in einer Reihe von Fällen haben wir den Eindruck gehabt. Jedenfalls geht aus unseren Nachuntersuchungen hervor, dass die einfache Schulterluxation eine in ihren Folgen recht ernst zu nehmende Verletzung ist, und dass die Anschauung, eine richtig erkannte und kunstgerecht reponirte Luxation gebe stets ein gutes Endresultat, auch im Unterricht aufgegeben werden muss.

99) Herr J. Dollinger (Budapest): „Erfahrungen über die operative Behandlung veralteter Ellenbogenverrenkungen."

Dollinger referirt über jene Erfahrungen, die er mit der operativen Behandlung von 34 veralteten Verrenkungen des Ellenbogengelenkes machte. Solche, die seit länger als 3 Wochen bestanden, können selbst in Narkose nur ausnahmsweise ohne operativen Eingriff eingerenkt werden. Verschiedene anatomische Veränderungen verhindern die Einrenkung, von diesen erwähnt Dollinger einige aus seiner eigenen Erfahrung. Solche späte Versuche können zu schweren Läsionen führen. In letzter Zeit schritt er darum in sämtlichen, länger als seit 3 Wochen bestehenden Ellenbogenverrenkungen sofort zur Arthrotomie. Er dringt an der Aussenseite des Gelenkes zwischen dem M. extensor carpi radialis und dem lateralen Kopfe des M. triceps brachii in das Gelenk und entscheidet erst nach Inspection desselben, ob es auf blutigem Wege reponirt oder ob es resecirt werden soll. Indication zur Resection bildeten: Totaler Mangel des Knorpelüberzuges, Ablösung desselben während der Einrenkungsversuche, Erweichung des Humerusepiphysenendes, die bei veralteten Verrenkungen ziemlich häufig vorkommt, Veränderungen der Gestalt der Trochlea oder des Capitulum humeri in Folge von Bruch und schiefer Anheilung oder durch Druckatrophie, Bruch des Processus coronoideus ulnae etc. Wegen dieser Veränderungen resecirte er in 14 Fällen. Es wurde nur die Trochlea und das Capitulum humeri resecirt und das Epiphysenende des Humerus der Olecranonzange angepasst. Die Epicondylen bleiben intact. Der Epicondylus externus wird wohl vor der Resection mit dem äusseren Seitenbande von seiner Basis mit dem Meisel abgetrennt, nachher aber wieder an seine ursprüngliche Stelle genäht. Von den 14 Fällen sind 9 p. p. i., 4 mit etwas Eiterung geheilt, ein Patient starb leider an Pyämie. Von 11 Kranken bekam Dollinger jetzt, 2—7 Jahre nach der Operation, brauchbare Daten über den Zustand ihres Gelenkes. 6 von ihnen haben steife Gelenke, 5 bewegliche. In zwei Fällen macht die Beweglichkeit 40—50 Grad aus, in zweien 85 Grad und ein Gelenk kann vollkommen gebeugt und gestreckt werden.

In 20 Fällen gestatteten die anatomischen Verhältnisse die Reposition. Seit 1902 versuchte Dollinger bei sämtlichen Fällen die Reposition ohne die Seitenbänder zu durchtrennen oder sie von ihrem Ansatze abzulösen. Das gelang nur in 3 Fällen, deren Verrenkung in 2 Fällen seit 1 Monat und in einem seit 3 Monaten bestand. In den übrigen Fällen musste das äussere Seitenband getrennt werden. Gewöhnlich wurde es samt dem Epicondylus abgelöst. Das innere Seitenband konnte in sämtlichen Fällen belassen werden. Der Einschnitt ist, wie bei der Resection, an der Aussenseite. Zuerst entfernt Dollinger die narbigen Gewebereste, die die Incisura olecrani ausfüllen, und jenen Callussporn, der sich an der hinteren Seite des Humerus gewöhnlich vorfindet und manchmal den M. triceps an den Knochen heftet. Dann befreit er die Trochlea von den Verwachsungen und versucht bei den nicht sehr veralteten Fällen das Gelenk mittels Hyperextension und Zug zu reponiren. Dieser Versuch soll selbst in jüngeren Fällen nicht forcirt werden, denn wenn dabei der Knorpel abgelöst wird, so leidet darunter später die Beweglichkeit des Gelenkes. Kann das Gelenk ohne Durchschneidung des äusseren Seitenbandes nicht

reponirt werden, so löst er es samt dem Epicondylus ab, knickt den Arm in dem Ellenbogengelenke gegen die ulnare Seite nach einwärts, so dass die ulnare Seite des Vorderarmes und die innere Seite des Oberarmes nebeneinander zu liegen kommen, schiebt die Gelenksenden durch die Wunde heraus, befreit sie von allen Verwachsungen und hebelt dann den Vorderarm von innen her auf den Vorderarm, was gewöhnlich leicht geschieht. Naht des Epicondylus, der Fascien und der Haut, Drainage, circulärer Gipsverband in rechtwinkeliger Stellung für 8 Tage, dann Beginn der mechanischen Behandlung, die leider nicht regelmässig durchgeführt werden konnte.

Dollinger erhielt von 12 Kranken brauchbare Angaben über die spätere Function ihres reponirten Gelenkes. Sie wurden vor 1—9 Jahren operirt.

3 von ihnen haben derzeit steife Gelenke. Alle drei waren complicirte Fälle. Die Gelenke der übrigen 9 sind beweglich. 2 Patienten beugen ihr Ellenbogengelenk vollkommen und strecken es bis 135 Grad, die übrigen 7 besitzen eine Beweglichkeit zwischen 90—135.

Dollinger spricht sich auf Grund dieser Erfahrungen entschieden für die Reposition aus und rathet bei veralteten Ellenbogenverrenkungen nur dann zu reseciren, wenn der Zustand der Gelenkenden bei der inspicirenden Arthrotomie keine gute Function hoffen lässt. (Die ausführliche Publication findet in der D. Zeitschrift f. Chirurgie statt).

Vorsitzender: M. H.! Eine Deputation des Centralcomité's der Deutschen Vereine vom Rothen Kreuz hat mir soeben für die Gesellschaft für Chirurgie dieses Werk: „Beiträge zur Kriegsheilkunde aus der Hülfsthätigkeit während des russisch-japanischen Krieges“ überreicht.

Herr Bardenheuer (Köln): M. H.! Ich würde consentiren, wenn ich nicht zu dem Vortrage des Herrn Küttner das Wort ergriffe. Ich schuldige hauptsächlich für die Entstehung von arthritischen, von rheumatischen Schmerzen die Behandlung an. Allerdings, ein Moment habe ich vergessen. Ich möchte bemerken, dass ich hauptsächlich anschuldige die mangelhafte gymnastische Nach- und ferner das Fehlen der Extensionsbehandlung. Wenn Herr Küttner von vornherein, statt einzugipsen oder den Arm in einen festen Verband zu legen, den Arm nach unten mit dem subcubitalen Gewicht von 4 Pfund extendirt hätte und wenn er von dem ersten Tage nebenbei ganz leichte Bewegungen, die sich aber nur über 10 Grad hinaus erstrecken dürften, hätte machen lassen, wenn er nachher — Nachts wird natürlich die subcubitale Extension über das untere Bettende gelegt — wenn er ausserdem nach 8 Tagen die Bewegung stetig etwas vermehrt hätte, gleichzeitig leichte Bewegungen nach vorn hätte machen lassen und immer weiter und immer weiter, sodass er in 14 Tagen dann zu einer Abduktionsstellung von 1 R und nachher, nach im Ganzen 3 Wochen zu einem Winkel von 2 Senkrechten käme, dann würde er ganz entschieden bessere Resultate gehabt haben. Die schlechten Resultate sind Folge der mangelhaften gymnastischen Behandlung. Unser Körper verlangt überall Bewegung. Wenn nicht Bewegungen ausgeführt werden, so leidet nicht nur die Muskulatur darunter, die Kapsel, auch die Nerven, das Gelenkinnere etc. leiden darunter. Es ist absolut geboten, bei solchen Verletzungen stets Bewegungen frühzeitig aufzunehmen.

Wenn Herr College Küttner sagt, dass Verletzungen der Knochen so sehr selten dabei sind, so muss ich ihm darin widersprechen. Wenn man sehr häufig, nach 8 Tagen, nach 14 Tagen, immer wieder untersucht, so findet man, dass hier und dort ein kleines Knochensplitterchen abgesprengt ist, und gerade deshalb sind die Bewegungen mit Extension auch wiederum nothwendig.

Ebenso gefährlich wie die Luxation bezüglich der mangelnden Bewegungsfähigkeit ist, so ist es auch zum Beispiel die Absprengung des Tuberculum majus, welche bei einem starken Hämarthros fast stets besteht. Ich kann nun keine genauen Zahlen anführen, aber eine Zeit lang hat Herr Grässner, der sich nur mit dem Röntgenverfahren beschäftigt, hierauf das Schultergelenk untersucht. Es war in mehr als in der Hälfte der Fälle bei einem Fall auf die Schulter ein kleinerer oder grösserer Splitter vom Tuberculum abgesprengt. Bei den Luxationen ist es mir fast ausnahmslos gelungen, auch gleichzeitig nachzuweisen, dass das eine oder andere kleine Stückchen abgesprengt ist. Ich möchte daher die Aufmerksamkeit der Zuhörer darauf richten, von vornherein die subcubitale Extension auszuführen und dann allmählich die Bewegungen immer mehr auszudehnen, den Patienten nicht zu entlassen, als bis er die normale Abductionsfähigkeit hat. Entlässt man sie vorher, so unterlassen sie die Bewegung, und dann tritt die Unthätigkeitsarthritis wiederum von neuem ein. Ausserdem haben die Verletzten alsdann Gelegenheit, beim Umgange mit den übrigen in ihrer Function behinderten sich gewissermassen die mangelnde Funktionsfähigkeit anzugewöhnen.

Herr Heinz Wohlgemuth (Berlin): M. H.! Ich möchte auch betonen, dass nach meinen ziemlich zahlreichen Erfahrungen über die Schulterluxationen, die ich besonders in der Unfallversicherungspraxis zu machen Gelegenheit hatte, das Abreissen des Tuberculum majus eine ausserordentlich häufige Nebenverletzung sogar der Subluxationen ist, der Luxationen, die die Patienten sich sofort wieder reponiren. Die Patienten werden mit fixirendem Verband behandelt, eventuell auch gleich mit medico-mechanischen Uebungen, aber nach 4, 6 Wochen, ja nach Monaten, ist man bei vielen nicht zu einem functionell guten Resultat gekommen. Wenn man dann nachher Röntgenaufnahmen macht, um zu sehen, was denn eigentlich der Grund ist — natürlich eine vergleichende Röntgenaufnahme beider Schultern — dann findet man, dass das Tuberculum majus des verletzten Humerus etwas höher sitzt als das des anderen, sodass bei der Abduction ein Anstossen des abgerissenen und höher oben angeheilten Tuberculum an dem oberen Rand der Cavitas glenoidea als das functionelle Hinderniss klar zu erkennen ist.

Selbstverständlich sind diese Fälle dann auch ohne Röntgenbild sehr leicht zu diagnosticiren; wenn man die ausserordentlich charakteristische Atrophie des Supra- und Infraspinatus, deren Ursprung und Ansatz näher aneinandergerückt sind, berücksichtigt, dann kommt man natürlich auf das Abreissen des Tuberculum majus, allein functionell ist dann wenig mehr zu ändern.

Ich empfehle deshalb für alle Schulterluxationen, auch die Subluxationen, sofortige Röntgenaufnahme und bei Abriss des Tuberculum keinen den Arm an dem Thorax fixirenden Verband, sondern den Oberarm in Abduction und Aussenrotation um 45 Grad zu fixiren. Das functionelle Resultat wird bedeutend besser werden.

Herr Bunge (Bonn): M. H.! Ich habe Ihnen vor 9 Jahren hier über die ersten Resultate berichten können, die wir an der Königsberger Klinik unter Herrn v. Eiselsberg mit der blutigen Beposition veralteter Ellbogenluxationen erzielt haben, habe dabei die Gesichtspunkte klargelegt, die uns bei der Operation dieser Fälle leiten müssen.

Wir haben während der 10 Jahre, die ich an der Klinik thätig sein konnte, im Ganzen 42 Fälle nach den gleichen Grundsätzen operirt.

Man hat uns zum Vorwurf gemacht, dass wir mit unserer Operationsmethode etwas sehr radical gewesen wären, insofern als wir nicht nur Werth darauf gelegt haben, die Reposition der Luxation zu erzielen, sondern uns auch bemüht haben, schon während der Operation alle Verwachsungen, Stränge usw. zu beseitigen, die ein späteres gutes functionelles Resultat in Frage stellen konnten. Man hat diesem gründlichen operativen Vorgehen den Vorwurf gemacht, dass dadurch eventuell Infectionen begünstigt werden, ein Einwand, den ich rein theoretisch selbst schon erhoben hatte.

Wie stellen sich nun unsere Resultate? Wir haben 12 Mal mit einem Aussenschnitt, 30 Mal mit 2 seitlichen Schnitten unter ausgedehnter Skelettirung der Gelenkenden gearbeitet. Bei den mit einem Schnitt Operirten ist 3 Mal eine leichte Wundstörung eingetreten, bei den von 2 Schnitten aus ausgedehnt Skelettirten keine einzige. Von den mit einem Schnitt Operirten haben 25 pCt. ein gutes functionelles Resultat ergeben, von den mit 2 Schnitten 50 pCt., eine Feststellung, die unbedingt zu Gunsten der ausgiebigen Skelettirung von 2 seitlichen Schnitten aus spricht.

Dringend möchte ich vor der Resection warnen, sie ergiebt die schlechtesten Resultate. Das beweisen die 3 Resectionen, die wir ausgeführt haben, die sämmtlich ein steifes Gelenk ergeben haben, das beweisen auch die Resultate, über die Herr Dollinger soeben berichtet hat.

Auf Grund unserer Erfahrungen empfehle ich daher folgendes Vorgehen: man lege zunächst die Gelenkenden von einem äusseren Längsschnitt aus frei, entferne soweit als möglich alle Repositionshindernisse und versuche, ob die Reposition zu erzielen ist. Gelingt die Reposition, so ist damit die Operation noch nicht beendet. Wir müssen uns überzeugen, ob jetzt alle Bewegungen frei ausführbar sind, ob volle Beugung und volle Streckung möglich ist. Ist dies nicht der Fall, so empfehle ich dringend auf Grund unserer Resultate, von einem zweiten Längsschnitt von der Innenseite aus die Skelettirung der Gelenkenden soweit fortzusetzen, bis das Gelenk vollständig frei beweglich ist.

Die schlimmsten Fälle sind die, bei denen die Luxation lange Zeit in Streckstellung fixirt war und eine Versteifung des Gelenkes in Streckstellung eingetreten ist. Nach Beseitigung aller Hindernisse für eine freie Beweglichkeit macht der stark retrahirte Triceps die einzigen Schwierigkeiten bei der Beugung. Ich habe versucht, die Tricepssehne zu verlängern. Die Resultate waren, was die Beweglichkeit des Gelenkes anbetraf, leidlich, doch war die grobe Kraft in solchen Fällen stets stark herabgesetzt. Die Resultate waren aber auch in diesen Fällen besser, wie nach einer Resection. Ich möchte daher auch bei diesen besonders schweren Fällen vor einer Resection warnen.

100) Herr Stieda (Königsberg): „Coxa valga adolescentium.“*)

Herr J. Kumaris (Athen): M. H.! In Bezug auf die „Coxa valga“ werde ich an anderer Stelle meine Befunde aus der Röntgensammlung der Bier'schen Poliklinik veröffentlichen.

Hier möchte ich darauf hinweisen, dass nicht immer die Coxa valga eine Affection des Schenkelhalses allein darstellt, sondern es Fälle giebt, wo die Deformität das ganze Hüftgelenk betrifft.

Wenn für die erstere der Name „Collum valgum“ nach Albert, als synonym der Coxa valga gelten kann, ist derselbe durchaus nicht für andere Fälle maassgebend.

Herr Professor Klapp hat vor zwei Jahren in Bonn die Beobachtung gemacht, dass in manchen Fällen von Coxa valga die Pfanne statt quer und tief wie normal, steil und flach erscheint, ein Zustand, welcher gemeinsam mit dem Collum valgum eine Subluxation nach oben hervorrufen kann, und zwar entweder plötzlich nach Trauma oder allmählich durch Aenderung der Belastungsrichtung.

Er schlug für diese Art der Coxa valga den Namen „Coxa valga luxans“ vor.

Ich möchte zur Bestätigung der zwei Fälle Klapp's noch ein Bild von Coxa valga luxans hinzufügen und will diese Deformität mit derjenigen vergleichen, wo bei hochgradigem Coxa vara eine Subluxation nach unten vorkommt und welche Alsberg als „compensirende Subluxation“ bezeichnet hat. Es scheint gerechtfertigt, wenn man diese letztere „Coxa vara luxans“ nennen würde.

Ich möchte noch betonen, dass die geringen Gelenksveränderungen nicht auf Arthritis deformans zurückgeführt werden dürfen, wie z. B. Hesse in einem ähnlichen Fall behauptet, sondern sind secundär wegen der Kopfwanderung.

Zum Vergleich lasse ich einige Bilder von Coxa valga umgehen und zwar mit normal entwickelter Pfanne bei Arthritis def., luxans u. a.

Herr Sprengel (Braunschweig): M. H.! Die Coxa valga ist offenbar eine grosse Rarität. Gegenüber 16 Fällen von Coxa vara, die ich bis jetzt beobachtet habe, habe ich nur einen Fall von Coxa valga gefunden, und dieser Fall war, ebenso wie ich das für die Fälle von Coxa vara durchgehend annehme, ein traumatisch entstandener. Ich vermisse in dem Vortrage des Herrn Stieda den Hinweis auf die Aetiologie, vor allem darauf, ob nicht auch in diesem Falle ein traumatisches Moment mitgewirkt hat für die Entstehung der Coxa valga.

Dann möchte ich noch auf die Frage der Stelle der Continuitätsstörung hinweisen. Alle Fälle von Coxa vara, soweit sie wenigstens praktisch von Interesse sind, bestehen in einer Lösung der Kopfepiphyse vom Schenkelhals und fehlerhafter Anheilung. Ich möchte glauben, dass es bei der Coxa valga ganz genau dieselbe Geschichte ist. Ich kann zwar an dem Röntgenbild das nicht mit Sicherheit ablesen: ich glaube mich aber überzeugt zu haben aus dem Studium der Röntgenbilder, dass der Adam'sche Bogen, auf den der Herr Redner hingewiesen hat, völlig intact, dass dagegen die Stelle, wo der Kopf

*) S. Grössere Vorträge und Abhandlungen. Theil II.

an den Schenkelhals ansetzt, nicht ganz einwandfrei ist. Ich glaube auch, dass auch in diesem Falle — in meinem Fall kann ich es mit Sicherheit sagen — eine Continuitätstrennung stattgefunden hat.

Herr Drehmann (Breslau): Herrn Sprengel möchte ich erwidern, dass ich einen Fall von traumatischer Coxa valga beschrieben habe, der genau an derselben Stelle die Abknickung zeigte, wie die von Herrn Sprengel früher beschriebenen Fälle von Coxa vara traumatica. Der Kopf hat sich nach oben gewendet und sitzt nun an dieser Stelle (Zeichnung an der Tafel). Es ist in der Zeitschrift für orthopädische Chirurgie beschrieben in dem Gedenkband für Herrn v. Bergmann.

Ich möchte nur schnell Ihnen 2 Fälle im Röntgenbild zeigen, welche hochgradige Fälle von Coxa valga darstellen. Irgend welche Täuschung ist ausgeschlossen, da die Aufnahmen erst in Mittelstellung und dann in stärkster Innenrotation bis zur Berührung der Vorderflächen der Patella aufgenommen sind. Merkwürdig ist in beiden Fällen das gleichzeitige Vorkommen von juveniler Muskelatrophie. Ich glaube, dass die juvenile Muskelatrophie sehr früh eingetreten ist und durch fehlenden Muskelzug die erhebliche Verstärkung des Schenkelhalswinkels zu Stande gekommen ist.

Herr Hofmeister (Stuttgart). M. H.! Das thatsächliche Vorkommen der Coxa valga kann nach den vorliegenden zahlreichen anatomischen Präparaten nicht bezweifelt werden. Trotzdem möchte ich warnen, bei der klinischen Diagnose das Röntgenbild unvorsichtig zu benutzen. Herr Stieda hat auf diesen Punkt schon aufmerksam gemacht; ich möchte das aber nachdrücklich wiederholen.

Ich habe vor zehn Jahren systematische Versuche über die Veränderungen des Röntgenbildes des Schenkelhalses bei den verschiedenen Röhren-Stellungen und Stellung der Extremitäten angestellt und kann Sie versichern, man kann willkürlich den Schenkelhals ganz beliebig aufrichten bis zur vollständigen Streckung bei einem vollständig normalen Individuum. Also für die Praxis resultirt daraus, eine Coxa valga nur unter Anwendung der allerschärfsten Cautelen aus dem Röntgenbild zu diagnosticiren.

Herr Petersen (Duisburg): Ich wollte nur eben bemerken, m. H., dass schon in den sechziger Jahren von dem englischen Chirurgen Humphry bemerkt worden ist, dass nach Oberschenkelamputation eine ganz gewaltige Steilstellung des Schenkelhalses eintritt, die selbst noch stärkere Grade als die gezeichnete einnimmt. Besonders schöne Präparate besitzt Herr Dr. Sick in Hamburg, und ich habe sie im letzterschienenen Bande der Amputationen in der deutschen Chirurgie veröffentlicht. Das dürfte vielleicht ein gewisses Licht auf die Aetiologie werfen, insofern, als die Entstehung derartiger Steilstellungen nach Amputation wohl kaum anders zu erklären ist, als durch einen veränderten Muskel- und Gewichtszug, worauf ja auch schon der erste Vortragende, Herr Stieda, hinwies.

101) Herr W. Müller (Rostock): „Experimentell erzeugte Gelenkmaus (an Stelle des am Erscheinen verhinderten Dr. A. Becker)."

M. H.! Wieder nur eine kurze Demonstration. Die experimentellen

Studien über Gelenkmäuse bei Thieren, wie sie von Barth, Hildebrand, zuletzt von Timann publicirt wurden, hatten alle das Ergebniss, dass es bei Thieren nicht gelingt, künstlich losgelöste Stücke von Korpel-Knochenstückchen als freien Körper im Gelenk zu erhalten. Sie wurden nach wenigen Wochen entweder festgewachsen oder resorbirt befunden. Ich habe nun Herrn Dr. Becker veranlasst, trotzdem die Versuche an Hunden wieder aufzunehmen. Auch er hatte im Wesentlichen dasselbe Experimental-Ergebnis, wie die übrigen Autoren. Einmal ist es aber doch zur Bildung einer echten Gelenkmaus gekommen. Bei einem Hunde war in einer Sitzung das eine, 4 Wochen später das andere Kniegelenk so operirt worden, dass nach Eröffnung mittelst Hohlmeissels ein kleines keilförmiges Knorpel-Knochensegment aus dem Condyl. femoris medialis herausgehoben wurde. Nach Verschluss der Wunde etc. lief das Thier umher, Tödtung 8 Monate nach dem 1. Versuch. Es ist interessant, dass in dem vor 7 Monaten operirten Gelenk es zur Bildung einer ganz typischen Gelenkmaus mit glatten, knorpeligen Oberflächen gekommen ist. Im ersten operirten Gelenk ist der freie Körper als solcher nicht vorhanden, dagegen finden sich in diesem Gelenk — das ist beachtenswerth — alle Zeichen einer Arthritis deformans. Es kommt also doch vielleicht noch das von König angenommene X in Frage, welches bei der Bildung von Gelenkmäusen eine Rolle spielen kann (Disposition). Herr Dr. Becker setzt die Versuche fort und wird des Näheren darüber berichten.

102) Herr Ludloff (Breslau): „Osteochondritis dissecans des Kniegelenks.“*)

Herr Müller (Rostock). M. H.! Ich gebe einfach die Präparate herum. Ich brauche dazu nicht viel zu sagen. Was zu sehen ist, sehen Sie. Auf der einen Seite arthritische Deformation, Verschieben des Gelenkkörpers, auf der anderen Seite der Gelenkkörper genau so, wie bei der Osteochondritis dissecans erhalten. Herr Ludloff meinte, es sei ein Ausreissen, das die Gelenkkörper zur Lösung bringt. Wenn dies am Knie allein vorkäme, wäre das vielleicht richtig, aber ich habe ihm gestern schon mündlich gesagt, sie kommen auch in sehr klassischer Weise im Ellbogengelenk vor. Da ist das ausreissende Moment nicht vorhanden.

Herr Küttner (Breslau): Im Anschlusse an die Ausführungen des Herrn Ludloff, welche den sicheren Beweis für die Richtigkeit der König'schen Anschauungen erbringen, möchte ich hier eine Gelenkmaus demonstriren, wie sie in dieser Grösse nur sehr selten beobachtet wird; ich habe sie aus einem Kniegelenk mit schwerer Arthritis deformans entfernt. Betrachtet man die fingerlange Gelenkmaus genauer, so erkennt man sehr deutlich, dass aus dem grossen Körper durch einen dissecirenden Process mehrere kleine Theile ausgelöst werden. Es scheint demnach auch bei der Arthritis deformans die Osteochondritis dissecans eine Rolle zu spielen.

103) Herr Borchgrevink (Christiania): „Die ambulatorische Extensionsbehandlung der oberen Extremität.“

*) S. Grössere Vorträge und Abhandlungen. II. Theil

M. H.! Seit der Mitte der 90iger Jahre habe ich für die ambulatorische Extensionsbehandlung an der oberen Extremität nach und nach ein System von Schienen ausgearbeitet. Es ist dabei meine Aufgabe gewesen, diesen Schienen eine so einfache Form zu geben, dass sie sich unter allen Verhältnissen ohne Schwierigkeit improvisiren lassen können. Was ich heute vorzeige, lässt sich ohne Zweifel weiter verbessern; die meisten Schienen haben sich jedoch lange Jahre hindurch in der Praxis bewährt. An der oberen Extremität kommen folgende Schienen zur Verwendung:

1. Eine Oberarmschiene,
2. Eine Unterarmschiene,
3. Eine Hand-Fingerschiene,
4. Eine combinirte Ober-Unterarmschiene.

Die Eigenthümlichkeiten meines Verfahrens sind in der Hauptsache folgende. Ein hölzernes Brett bildet bei allen Schienen den Schienenkörper, ein Gummischlauch, der Schienschlauch, die Kraftquelle. Mittels eines Schlauches von Zollfingerdicke oder indem man kleinkalibrige entsprechend verdoppelt, kann man eine für alle Zwecke mehr als genügende Zugkraft erzielen. Die Schienen, welche eines oberen Stützpunktes in der Schultergegend bedürfen, finden den nothwendigen Halt im Armlochrand der Weste, wo sie mittels eines vom oberen Ende des Schienenbrettes ausgehenden metallenen Bügels befestigt sind. Dadurch werden die Schulter und Achselhöhle von jedem Druck entlastet. Das Heraufgleiten der Weste wird durch einen zweiten durch den Schritt laufenden Gummischlauch, Perinäalschlauch, verhindert.

Die Oberarmschiene besteht aus einem 30 cm langen Brett, das am unteren Ende eine Rolle trägt und am oberen Ende einen elliptischen Metallbügel zur Befestigung am oberen Rand des Armloches der Weste. An zwei weiter unten am Armlochrand angenähten Knöpfen werden die freien Enden des Perinäalschlauches angeknöpft. Auf der dem Körper zugewandten Fläche des Brettes läuft der Schienenschlauch und setzt sich mittels einer Schnur über die Rolle zu einem Pflasterverband am Oberarm fort. Wenn die Rollenschnur so stark verkürzt wird, dass sie den Schienenschlauch spannt, tritt die Schiene in Wirksamkeit: Der Schienenschlauch sucht den Oberarm abwärts gegen die Rolle am unteren Ende des Brettes zu ziehen; dabei strebt das Brett nach oben zu entweichen, aber wird durch die Befestigung seines Bügels im oberen Rand des Armloches der Weste daran verhindert, indem auch die Weste durch den Perinäalschlauch nach unten gezogen wird.

Die Unterarmschiene besteht aus einem die Finger überragenden Brett mit Rolle, einer beweglichen Vorrichtung, mittelst welcher sich das Brett gegen die vordere Fläche des Oberarmes stützt, und einem Schienenschlauch. Da diese Schiene keiner Schulterstütze bedarf, hat sie auch keinen Perinäalschlauch. Der rechtwinklig stehende Vorderarm wird mit seiner Beuge- oder Streckseite auf dem Brett angebracht und der Stützapparat am Oberarm angespannt. Auf der unteren Seite des Brettes liegt der Schienenschlauch, der durch die über die Rolle zu einem Pflasterverband auf Hand und Vorderarm zurücklaufende Schnur den Vorderarm distalwärss gegen die Rolle zieht.

Die Hand-Fingerschiene ist eigentlich nur die untere Hälfte der

Vorderarmschiene ohne ihre Stützvorrichtung am Oberarm. Das obere Ende dieser Schiene wird am musculösen Abschnitt des Vorderarmes mittels eines circulären Pflasterstreifens befestigt. Die Schiene hat wie die Vorderarmschiene einen Schienenschlauch und eine Rolle und wird zur Extension der Finger und Hand verwendet.

Die combinirte Ober- Unterarmschiene ist eine besondere Schiene, die allein für die Extensionsbehandlung der Brüche am unteren Humerusende construirt ist. Sie besteht aus einem Oberarmstück, das sich uns als das Brett einer abgekürzten Oberarmschiene mit ihrem Schulterbügel präsentirt, und einem Unterarmstück, einem die Fingerspitzen überragenden Brett, das die Rolle trägt. Die beiden Bretter sind am Ellenbogen beweglich miteinander vereinigt auf die Weise, dass das Unterarmstück sich gegen das Oberarmstück ganz wie die Ulna gegen den Humerus bewegen kann. Der Schienenschlauch läuft das Unterarmstück entlang und übt auf den mit einem Pflasterverband versehenen Unterarm einen Zug distalwärts aus. Die Befestigung an der Schulter und Anbringung des Perinäalschlauches findet wie für die Oberarmschiene beschrieben statt.

Der anatomische Bau des unteren Humerusendes macht es nothwendig, dass die Schiene am Ellenbogen gebrochen und verstellbar sein muss. Die Längsaxe der unteren Condylenpartie des Humerus bildet nämlich mit der Oberarmaxe einen vorn offenen Winkel von ca. 30 Grad. Uebte man bei einem Querbruch z. B. am Scheitelpunkt dieses Winkels, d. h. durch beide Epicondylen einen Längszug auf den ausgestreckten Vorderarm aus, so würde der Winkel aufgehoben werden. Das Condylenstück würde sich mit anderen Worten in die Längsaxe des Humerus stellen und deshalb würde die Beugung im Ellenbogengelenk um 30 Grad verringert werden, während man eine werthlose und entstellende Hyperextension von der entsprechenden Ausstreckung bekäme. Dasselbe Verhältniss würde sich unter ähnlichen Umständen bei allen Brüchen am unteren Humerusende mehr oder weniger geltend machen.

Will man, wo das untere Humerusende gebrochen ist, bei der Extensionsbehandlung die natürlichen Verhältnisse aufrechterhalten, so muss man in der Richtung der Längsachse des Condylusstücks ziehen. Ein solcher Zug wird durch meine combinirte Ober-Unterarmschiene ermöglicht. Das Vorderarmstück und auf ihm der Vorderarm werden gegen den auf dem Oberarmstück ruhenden Oberarm in einen Beugungswinkel von 30 Grad gestellt. Durch den in der Vorderarmaxe wirkenden Zug des Schienenschlauches wird der Vorderarm distalwärts gezogen: dadurch strebt der Arm sich im Ellenbogengelenk auszustrecken, aber er wird mittels einer am Oberarmstück angebrachten Stütze, gegen welche die vordere Fläche des Oberarms gezogen wird, daran verhindert. Diese Oberarmstütze kann auf verschiedene Weise zu Stande gebracht werden, z. B. mittels einer circulären Gypsmanchette an die Schiene und den Oberarm im unteren Drittel, mittels einer nach hinten ziehenden Pflasterschlaufe, oder am einfachsten dadurch, dass man am vorderen Rand des Oberarmstücks zwei Ringschrauben 4—5 cm von einander entfernt einschraubt und diese genügend auspolstert. Die Schiene giebt auf diese Weise gleichzeitig einen Längszug nach unten und einen Querzug nach vorne ab, und dadurch wird

auch das nach hinten oben verstellte kleine Fragment bei der Fractura supracondylica humeri sowohl nach unten wie auch nach vorne gezogen.

Ein Querzug lässt sich an den beschriebenen Schienen überall einrichten. Man errichtet beiderseits einen kleinen Galgen, indem man zwei 7—8 cm lange Ringschrauben in den Rand des Schienenbrettes einschraubt. In die Oesen dieser Schrauben wird ein Stück Metalldraht oder ein Holzpflöckchen eingelegt und an dieses die Enden einer circulären elastischen Schlaufe, z. B. eines der Länge nach gespaltenen Kautschuckrohres befestigt. Uebrigens lässt sich ein perpendiculär auf die Schienenfläche wirkender Querzug leicht dadurch herstellen, dass man an der betreffenden Stelle einen Gaze- oder Wattebausch zwischen dem Arm und dem Brett einlegt und das in der entgegengesetzten Richtung verschobene Bruchstück mittels einer circulär um die Schiene und den Arm angelegten elastischen Binde gegen die Schiene drückt. In dieser Weise wird z. B. bei den per- und subtuberculären Brüchen des oberen Humerusendes gegen die Achselhöhle hin verschobenen unteren Fragments nur mittels eines Achselkissens in Verbindung mit dem Längszug nach aussen geführt. Ein Querzug ist indessen abgesehen von den erwähnten Ausnahmen an der oberen Extremität selten erforderlich. Er lässt sich, wenn blos die Extensionsbehandlung am ersten oder zweiten Tage nach dem Entstehen des Bruches bewerkstelligt wird, gewöhnlich durch den Längszug ersetzen. Und es ist auch von einer grundsätzlichen Bedeutung und für den practischen Arzt von der grössten Wichtigkeit, den Gebrauch des Querzuges möglichst zu beschränken. Die Zukunft der Extensionsbehandlung hängt davon ab, dass man in Verbindung mit der Längsextension einen Querzug nur in bestimmten Ausnahmefällen und auch dann nur in einfachster Form anwendet. Je öfter die Extension ohne einen Querzug stattfinden kann, desto mehr wird sie sich in der Praxis einbürgern.

Verfügt man nur über Pflaster und eine Rolle, so kann man fast unter allen Verhältnissen die beschriebenen Schienen improvisiren. Der Schulterbügel lässt sich aus einem Rohrstock, Fassreifen, Weidenzweig oder aus zusammengelegten und mit einer Stärkegazebinde zusammengehaltenen Holzspähnen in einigen Minuten verfertigen und an ein Brett mittels Bindfaden anknüpfen. Die combinirte Schiene wird einfach aus zwei in der erwünschten Winkelstellung zusammengeschraubten Brettern hergestellt, die Unterarmschiene aus einem Brett, das am oberen Ende ein feststehendes hölzernes Querstück trägt. Letzteres wird durch eine am Oberarm mittels eines zusammengefalteten Taschentuches angefertigte Manchette gesteckt. Anstatt der Gummischläuche kann man nöthigenfalls mit elastischen Hosenträgern oder zusammengefügten Strumpfbändern vorläufig auskommen.

Mittels der erwähnten Schienen habe ich u. A. als Leiter der chirurgischen Poliklinik des Reichshospitals in Christiania während der letzten 6 Jahre ca. 400 Brüche der oberen Extremität behandelt. Ausserdem wurden mir privat eine erhebliche Anzahl besonders von Brüchen der Ellenbogengegend zur Behandlung überlassen. War auch der Erfolg dieser Behandlung nicht immer ein idealer, so war er doch im Grossen und Ganzen sehr zufriedenstellend und bedeutend besser, als er mittels erstarrender Verbände zu erreichen

gewesen wäre. Was ich aber besonders hervorheben will, ist, dass die Resultate meiner ambulatorischen Extensionsbehandlung der verrufenen Brüche des unteren Humerusendes sowohl in meinen Händen als auch in denen mehrerer Collegen ohne Ausnahme, soweit mir bekannt, functionell vollkommen waren.*)

104) Herr Krönlein (Zürich): „Ueber das Zuppinger'sche Extensionsverfahren bei Fracturen des Ober- und Unterschenkels."

Prof. Krönlein demonstrirt 2 Phantome, welche die Wirkungsweise der Zuppinger'schen automatischen Extensions-Lagerungsapparate bei Fracturen des Ober- und Unterschenkels klar veranschaulichen und empfiehlt diese ingeniösen Apparate auf Grund mehrjähriger Erfahrungen aus seiner Klinik aufs Beste. Im Uebrigen verweist er auf zwei Arbeiten seiner Assistenten, der Herren Dr. Carl Henschen und Dr. Wettstein, welche in Kürze in den v. Bruns'schen „Beiträgen zur klinischen Chirurgie" erscheinen und das ganze Beobachtungsmaterial bringen werden.

105) Herr Heusner (Barmen): Eine neue Schiene zur Behandlung der Vorderarmbrüche.

Trotz aller Vorsicht erhalten wir bei den typischen Radius- und Vorderarmbrüchen mit der üblichen Gipspverband- und Schienenbehandlung öfters unbefriedigende Resultate, weil es nicht immer gelingt, den Zug der zahlreichen über die Handgelenksgegend verlaufenden Sehnen und die Neigung zu Wiederverschiebung zu überwinden. Sicherer erreicht man das durch Gewichtsextension; doch werden die Patienten dadurch zum Liegen verurtheilt, was für eine verhältnismässig kleine Verletzung doch hart und unbequem ist.

Es sind nun im Laufe der Zeit auch einige Extensionsschienen für ambulante Behandlung bekannt geworden; doch waren sie nicht frei von Mängeln und haben sich in der Praxis deshalb nicht eingebürgert. So leistet z. B. die fein durchgearbeitete Bardenheuer'sche Schiene in der Hand gut eingeschulter Aerzte Vortreffliches, aber für den allgemeinen Gebrauch ist sie zu complicirt und zu theuer. Dagegen zeichnet sich die Schiene, welche ich Ihnen hier vorzeige, durch bequeme Anwendbarkeit, Leichtigkeit und Billigkeit aus. Dieselbe ist hervorgegangen aus einem früheren Modell, welches ich im Jahre 1905 in der Deutschen Zeitschrift für Chirurgie beschrieben habe.

Ihr Grundstock ist ein zweifingerbreiter flacher Aluminiumstab, welcher an der Vorderseite des gebeugten Armes bis über die Fingerspitzen hinausläuft und am vorderen Ende eine Extensionsrolle trägt. Am Oberarm- wie am Unterarmtheil befindet sich je eine um den halben Arm herumreichende Platte aus Aluminiumblech, mit Filz gepolstert und durch Schnallenriemen fixirbar. An der Handgelenksgegend ist der Stab durch ein horizontales Scharnier unterbrochen, dessen kupferner Nietstift mit einigen Hammerschlägen steif gehend gemacht ist. Durch kräftige Seitwärtsbeugung im Scharnier kann der vordere Schienenabschnitt in ulnare oder radiale Abduction, durch Abwärtsbiegen des Stabes auch in Plantarflexion gestellt werden. Zur Ausübung der Extension

*) Meine Schienen werden ausserhalb Norwegens von der Firma A. Schaerer in Bern geliefert.

dient eine um die Handwurzel geschnürte Filzmanschette, an welcher drei feste Litzen angenäht sind. Dieselben werden über die Endrolle geleitet und sind verknüpft mit Spiralfedern, welche an Krampen, die an der Unterseite der Vorderarmplatte angebracht sind, eingehakt werden. Die Federn sind so kräftig gewählt, dass sie an den Schienen Erwachsener bei mässiger Anspannung etwa 10 Pfund, bei den Kinderschienen etwa halb soviel Gewichtszug ausüben können.

Die Schienen können ohne Weiteres für den rechten und linken Arm benutzt werden, weil die Hand nicht auf einer Platte, sondern auf dem schmalen Stabe ruht, welcher sich der rechten und linken Vola ohne Schwierigkeit anpasst.

Nach Einrichtung des Bruches wird auf der Schiene selbst bei eingeschalteter Extension die letzte Correction vorgenommen; ein Zurückstauen der Bruchstücke ist dann ausgeschlossen; dagegen können Veränderungen in den Biegungen und Stellungen der Schienentheile nachträglich noch vorgenommen werden.

Der Apparat ist in einigen Augenblicken angelegt und auch wieder abgenommen, man kann auch den Vorderarmtheil mit der Extension allein losmachen zur Vornahme mobilisirender Bewegungen. Die Bruchstelle ist, da sie nur durch die dünne Zugmanschette zugedeckt ist, der Untersuchung zugängig, die Finger bleiben vom Verbande frei. Bei Brüchen von Fingergliedern oder Metatarsusknochen wird der betreffende Finger allein mit Hülfe eines Harzspray- oder Heftpflasterverbandes fixirt und extendirt.

Auch zur Behandlung von Brüchen in der Ellenbogengegend ist die Schiene brauchbar und hat gerade zu diesem Zweck hier eine spitzwinkelige Biegung, weil bei dieser, wie Schultze (Duisburg) unter dem Röntgenapparat direkt beobachten konnte, die Bruckstücke am leichtesten in ihre richtige Stellung zurückgehen.

Die Schiene kann in drei verschiedenen Grössen bezogen werden von Max Kahnemann, Berlin N. 24, Elsasserstrasse 59.

106) Herr Klapp (Berlin): „Behandlung des Schlüsselbeinbruchs mittelst Hebelextension."

Ich möchte Ihnen ganz kurz über einen einfachen Verband zur Behandlung der Schlüsselbeinfracturen berichten. Wenn man Schlüsselbeinfracturen mit Extension behandeln will, wie es wohl wünschenswerth wäre, so ist es nothwendig, einen Zug in der Längsrichtung auszuüben. Dabei muss man sich auf die Bandwirkung verlassen, und da steht zur Verfügung das sehr starke Ligamentum acromio-claviculare. Um an ihm einen Zug in der Längsrichtung auszuüben und den Periostschlauch der Clavicula anzuziehen, rotirt man am besten den Schultergürtel nach auswärts. Die Schulter kann man nicht auswärts rotiren, ohne dass man den Arm nach auswärts rotirt. Alle Verbände mit Innenrotation des Armes verfehlen deshalb ihren Zweck. Ich bin daher so vorgegangen, dass ich den Arm erst adducire und nun den Vorderarm nach aussen drehe, soweit es der Patient verträgt, jedenfalls aber soweit, dass der Vorderarm in der Frontalebene steht. Wenn Sie das einmal

an sich selbst ausführen lassen wollen, werden Sie merken, wie stark der Zug an der Clavicula ist. Damit kann man die Dislocation sehr schön beseitigen. Der Beweis für die Leistungsfähigkeit dieser Bewegung wird dadurch gegeben, dass es auch gelingt, die seitliche Luxation der Clavicula zu reponiren, mit der man ja auch hier und da Schwierigkeiten gehabt hat, so dass man in manchen Fällen gezwungen war, die Kapselnaht auszuführen.

Hier zeige ich Ihnen einen Herrn, bei dem eine seitliche Luxation der Clavicula vorlag. Die Clavicula steht jetzt gut. Ebenso zeige ich Ihnen eine Schlüsselbeinfractur, bei der auch die Fragmente übereinandergeschoben waren. Wenn die Dislocation nicht absolut beseitigt ist, dann thut das ja nicht gar zu viel. Es wird das Schlimmste bei der Clavicula vermieden, ein dicker Callus und das Nachvornsinken, die Verkürzung der einen Schulter.

107) Herr J. Fränkel (Berlin): „Ueber Gehverbände."

In Kürze will ich die Technik der abnehmbaren Gehgipsverbände demonstriren, wie sie jetzt in der Königl. Klinik gehandhabt wird. Dieselbe basirt auf einem Gehbügel, der eine Modification des Lorenz'schen Gehbügels darstellt. Das Wesentliche und Neue an ihm ist ein an der Aussenseite dicht über der Auftrittsfläche angebrachtes Haspenscharniergelenk, welches ein Aufklappen dieses Schenkels nach der Seite möglich macht. Gipst man diesen Bügel in den Gipsverband ein, so erhält man, nach dem Aufschneiden des Verbandes an der Vorder- und Hinterseite, zwei seitliche Schalen, die an den knöchernen Stützpunkten Halt findend einen entlastend abnehmbaren Gipsgehverband bilden. Ihre Hauptanwendung finden solche Verbände bei den Fuss- und Kniegelenkstuberculosen. (Demonstration einer Anzahl kindlicher und erwachsener Patienten.) Der Umstand, dass selbst Erwachsene bereits 6—7 Monate mit derartigen Gipsverbänden herumgelaufen sind, ohne dass eine Reparatur nöthig wurde, beweist ihre gute Haltbarkeit.

Auf eine gute Entlastung legen wir bei der Behandlung der Gelenktuberculose an der unteren Extremität grossen Werth, während wir die Fixation des kranken Gelenkes verwerfen. Wir halten eine einwandsfreie Entlastung aber nur dann für gegeben, wenn der Fuss beim Auftreten wirklich schwebend in dem Verband erhalten wird. Diese Bedingung wird nach meiner Meinung nur erfüllt, wenn ein Bügel die Fusssohle von der Belastung ganz ausschaltet. Wir empfehlen deswegen für bemittelte Patienten auch nicht einen Hessingapparat in der bisher üblichen Form, sondern verwenden ihn in einer den demonstrirten Gipsverbänden analogen Construction.

Zum Schluss gestatten Sie, dass ich mit wenigen Worten die Stellung des Gipsapparates zu den Modellapparaten streife, ein Thema, das schon zu dem morgigen Orthopädencongress hinüberleitet. Der beste Modellapparat passt sich fast nie so gut dem Gliede an, wie ein Gipsapparat, der das Modell selbst ist. Was speciell den Hessingapparat betrifft, so erfordert seine Anfertigung einen sehr geschickten und geübten Mechaniker, der nur selten zur Verfügung steht. Legen wir einen abnehmbaren Gipsverband an, so sind wir unabhängig vom Mechaniker und können doch denselben Zweck erreichen.

Das gleiche Argument gilt für den Celluloidapparat. Wohl eignet sich

der Celluloidapparat wegen seiner Eleganz, Leichtigkeit und Reinlichkeit besonders gut für die obere Extremität. Will man ihn aber als Gehverband benutzen, muss man ihn mit Schienen ausrüsten und kann dann die Mitarbeit des Mechanikers nicht entbehren.

Der Hauptvorzug des Gipsverbandes vor den Modellapparaten aber ist seine Billigkeit. Wir meinen, dass eine Massenbehandlung der Gelenktuberculosen mit entlastenden Hessing- oder Celluloidapparaten aus socialen Gründen unmöglich ist. Dieses socialen Momentes wegen betonen wir den hohen Werth einer besonderen Pflege der Gipstechnik.

108) Herr Lampe (Bromberg): II. Demonstration eines an das Krankenbett anschraubbaren Extensions- und Abductionsapparates für die untere Extremität.

Das moderne Krankenhauswesen fordert weitgehendst, dass der Patient mit seinem Bett transportabel sei; Transport in das Operations- oder Verbandzimmer, nicht zum wenigsten in das Röntgencabinet. Bei Verletzungen und Erkrankungen der unteren Extremität, bei der die Extension in starker Abduction angelegt werden musste, war bisher ohne Aenderung der Lage des Beines ein derartiger Transport nicht möglich, daher die Röntgencontrole z. B. bei Oberschenkelbrüchen erschwert bezw. unmöglich. Diesem Mangel soll der Apparat abhelfen. Er besteht aus einer Gleitschiene, die mittelst zweier besonders construirter Schrauben leicht an das Fussende jedes Krankenbettes befestigt werden kann. Auf der Gleitschiene lässt sich ein Schieber bewegen, der ein Volkmann'sches Brett in jedem Winkel (bis annähernd zu einem Rechten) auf die Matratze des Bettes auflegen lässt.

Der Transport des Bettes kann mit jedem System von Bettfahrern bewerkstelligt werden.

Der Apparat wird von dem Medicinischen Waarenhause Act.-Ges. Berlin angefertigt. Preis M. 50.

109) Herr Paul Manasse (Berlin): „Apparat zur Anlegung fester Verbände an der unteren Extremität."

M. H.! Ich wollte mir gestatten, Ihnen einen Apparat zu zeigen, welcher es ermöglicht, ohne Hilfe eines Assistenten einen festen Verband an der unteren Extremität anzulegen. Es geschieht hierbei die Correctur der fehlerhaften Stellung und die Erhaltung der corrigirten Stellung ohne Hilfe eines Menschen. Der Apparat besteht 1) aus einer Beckenstütze, auf deren flachen, ausziehbaren Stäben der Kranke mit den Weichtheilen des Gesässes ruht, 2) aus einer Stange, auf welche die für den Ober- und Unterschenkel bestimmten und mit Leinengurten überspannten Träger aufgeschoben werden und 3) aus einem Fussstücke.

Soll nun ein Verband z. B. bei einer Fractur des Unterschenkels gemacht werden, so legt man den Kranken auf den Apparat zunächst ohne eine Correctur vorzunehmen. Das Fussstück des Apparates erhält vielmehr genau die Stellung, welche der verletzte Fuss vorläufig einnimmt. Dies lässt sich durch die Einrichtung des Fussstückes, welches hoch und niedrig verstellbar, um

die verticale Axe drehbar ist und ausserdem ein Kugelgelenk besitzt, ohne weiteres bewirken. Man fixirt dann den Fuss durch einen Leinenzügel an dem Fussstücke des Apparates und lässt nunmehr die Schraube an der Spindel spielen. Liegt der Kranke fest mit dem Damm gegen die Verticalstange der Beckenstütze an, so vollzieht sich der Ausgleich jeder noch so grossen Längsverschiebung der Fragmente in der schonendsten und vollkommensten Weise. Anderweitige Dislocationen werden nach Beseitigung der Längsverschiebung durch die Bewegung im Kugelgelenke des Fussstückes ausgeglichen. Nach Anlegung des festen Verbandes schneidet man die Bänder des Fusszügels ab und zieht die Stäbe des Fussstückes nach oben heraus. Dadurch wird der Fuss des Kranken frei. Die Quergurten der Träger am Ober- und Unterschenkel werden dicht am Verbande durchtrennt. Die Beckenstütze zieht man entweder im Ganzen fusswärts heraus oder entfernt ihre beiden horizontalen Stäbe aus dem Verbande. — Der Apparat lässt sich an jedem Tische befestigen und ist leicht transportabel, so dass er auch bei Verbänden ausserhalb des Krankenhauses benutzt werden kann.

Der Apparat eignet sich für alle redressirende Verbände, besonders aber bei Knochenbrüchen mit starker Verschiebung der Fragmente, wo selbst sachverständige und geschickte Assistenz während der längeren Dauer eines Gipsverbandes versagt und eine deforme Heilung in Folge dessen nicht selten beobachtet wird.

110) Herr Evler (Treptow a. R.): „Ueber Chromlederstreckverbände."

M. H.! Auf dem vorjährigen Congress habe ich demonstrirt, dass sich mit Chromleder und Stahl Verbände und Apparate ohne Modell, ohne Polsterung, ohne darauf eingearbeitete Kräfte schnell anfertigen und zusammenstellen lassen und zwar so, dass am Körper selbst die Weite der Hülsen, die Länge und Lage der Schienen verstellbar ist.

Charniere an den Gelenken, Freibleiben grosser Flächen, in die Rohre eingesetzte Spiralen ermöglichen die active und passive Mobilisation. Meine bisher mit dem Chromlederstreckverband in der Fracturenbehandlung gewonnenen Erfahrungen habe ich in Langenbeck's Archiv, Bd. 85 niedergelegt; ich hebe kurz folgende Punkte hervor:

Die Apparate vereinigen die Vorzüge der fixirenden Verbände mit denen der Heftpflasterextension.

Bei der Bruchbehandlung bleibt die Fracturstelle dem Auge zugänglich, etwaige Dislocationen sind zu beheben, auch direct unter dem Röntgenschirm und die zur Fixirung und Reposition der Bruchenden mit Heftpflaster oder Binden angelegten Quer- und Rotationszüge ev. leicht zu ändern, schwer complicirte und eiternde Brüche können schonend verbunden werden.

Die Verbände machen unabhängig von der Bettruhe; sie sind auch als Gehverbände zu verwenden; ich suche die Kranken sobald als möglich mit denselben auf die Beine zu bringen, doch ist mir dies gerade bei alten Leuten, einem 76jährigen Mann mit Flötenschnabelbruch des Unterschenkels und einem 71jährigen mit Schenkelhalsfractur erst nach den ersten Wochen gelungen.

Die Spiralfederextension erwies sich in diesen Fällen erst in der eigentlichen Nachbehandlung empfehlenswerth.

Dadurch, dass die weichen, schmiegsamen, und dabei doch zugfesten und stützkräftigen Chromledermanschetten der Haut glatt anliegen, alle Volumenschwankungen derselben mitmachen, umschliessen sie dieselbe auch als schmale Streifen fester und sicherer als dies grössere Hülsen aus unnachgiebigem Material thun können; die auf ihnen befestigten Stahlstäbe treten gewissermassen an Stelle der gebrochenen Knochen.

Die Stahlstäbe sind auch noch als Strebebogen oder Stützpfeiler zu verwenden; ich habe so den Schlüsselbeinbruch unter Ermöglichung freier Beweglichkeit beider Arme im Verbande mit Erfolg behandelt; auch das Hüftgelenk und das Schultergelenk durch Sperrschienen festgelegt und die Thrombosenbehandlung der Oberarm- und Oberschenkelvene mit den Verbänden vorgenommen; obwohl Achselhöhle und Leistenbeuge freibleiben, wird Ruhigstellung derselben erzwungen und ein Abknicken der Gefässe durch Bewegungen vermieden; hierüber werde ich ausführlicher berichten; ebenso wie über die Verwendung der Chromlederstreckverbände zur Herrichtung für den Transport in Nothfällen.

Für die Bruchbehandlung sehe ich im Chromlederstreckverbande ein zukünftiges Normalverfahren; die Abbildung zeigt eine Unterarmschiene einfachster Art. (Fig. 5 der Arbeit aus Langenbeck's Archiv).

Herr Bardenheuer (Köln): M. H.! Die Zeit ist zu vorgeschritten, als dass ich näher auf das Thema eingehen darf. Ich wollte nur betonen, dass es für mich angenehm ist, zu sehen, dass allseitig — in welcher Weise, ist ja gleichgültig, ob mit Maschinen oder mit Gewichten — die Extension doch viel mehr cultivirt wird, als es vor 25 Jahren war, zu welcher Zeit ich als der erste den Extensionsverband in der Modification, wie ich es gethan habe, angewendet habe. Ich habe besonders darauf Gewicht gelegt, dass ich mit Mitteln, die jedem zur Verfügung stehen, Heftpflaster, Gewichten u. s. w. alle Fracturen des menschlichen Körpers behandeln kann, nur mit Ausnahme der Fractur des Oberarms, wo ich einen grossen Werth auf die ambulante Behandlung lege.

Ich möchte noch bezüglich der Extensionsschiene, welche Herr Professor Krönlein anführte, erwidern, dass wie so oft ebenfalls in diesen Fällen nicht Rücksicht genommen wird auf die seitliche Verschiebung. Ja, es wird durch die demonstrirte Art der Wirkung der Schiene nahe gelegt, dass die seitliche Verschiebung — ob es in Wirklichkeit so ist, was ja durch Doppelphotogramme, resp. durch zwei senkrecht in der Ebene aufeinanderstehende Röntgenogramme nachgewiesen werden müsste —, dass die seitliche Verschiebung auch in der idealen Weise behoben wird, wie es daselbst nach der Schiene zu urtheilen stets der Fall zu sein scheint. Ich muss sagen, dass die Schiene mich gleich bezaubert hat, und dass ich vor 14 Tagen mir auch die Schiene bestellt habe; ich werde mir auch gestatten, darüber nächstens einen Bericht zu geben.

Wenn gesagt wird, dass so viel Gewicht nöthig ist, so ist das ja richtig. Man kann das Gewicht aber ganz bedeutend vermindern, wenn man, wie ich

das in letzter Zeit thue, eine Zinkplatte unterlegt, wodurch ein grosser Theil der Reibung verloren geht. Es ist zuerst nothwendig, um dies noch hervorzuheben, die Längsverschiebungen aufzuheben. Wenn die Längsverschiebung nicht aufgehoben ist, würde eine Querextension nur schädlich wirken. Nehmen wir an, wir haben eine Schrägfractur der Tibia — die ja eigentlich sehr selten vorkommt, aber wir wollen es doch annehmen —, wo eine Längsverschiebung der beiden Fragmente übereinander besteht und ich hebe alsdann nicht die Längsverschiebung auf, dann mag ich so viel quer extendiren wie ich will, ich kann dadurch nur schaden, das obere Fragment drückt z. B. bei starker Querextension nach hinten. Zuerst muss die Längsverschiebung aufgehoben werden. Wenn die Längsverschiebung aufgehoben ist, dann kommt die Seitenverschiebung an die Reihe, und dabei ist nothwendig eine Längsextension nach unten und etwas nach oben auszuführen; um die Längsverschiebung zu beheben, muss man von Anfang an einen Zug nach dieser Richtung (demonstrirend) ausführen lassen, gerade nach der Seite der bestehenden Dislocation. Sobald aber die Längsverschiebung aufgehoben ist, muss man so extendiren (demonstrirend), d. h. muss man ein jedes Fragment nach der entgegengesetzten Seite, wohin es verschoben ist, extendiren.

M. H.! Ich lege darauf Werth — das möchte ich noohmals betonen —, dass gerade Gewichte und Heftpflaster allein mich in die Lage versetzen, alle Fracturen zu behandeln. Die Fractur der oberen Extremität verlangt eine Schiene, die stark 100 Mark kostet.

Ich möchte nur noch betonen, wenn ich eine Längsverschiebung habe am unteren Ende, was der erste Herr College hervorhob, eine sogenannte Streckungsfractur, ungefähr in der Epiphysenlinie, dann besteht doch ein Winkel mit der Spitze nach vorn. Wenn ich hier nicht gleichzeitig eine Querextension nach hinten anlege, dann mag ich soviel Gewichte anlegen, wie ich will, ich erziele nicht das Redressement der Fragmente und ebenso, wenn eine Extensionsfractur besteht, und ich wollte nur durch Längsextension und mit Heusner'schen Schienen eine Querextension machen, dann würde ich nur die Verstellung noch vermehren. Natürlich muss — das gebe ich Herrn Heusner zu — in jedem Falle die Schiene entsprechend modificirt werden.

Herr Wullstein (Halle a. S.): M. H.! Auch ich habe mir einen Apparat construirt, der mir ermöglicht, alle Fracturen der Extremitätenknochen und ebenso alle entzündlichen Processe an den Gelenken der oberen und unteren Extremität unabhängig und frei von jeder Assistenz einzugypsen. So bin ich bei Fracturen z. B. im Stande, eine Correctur nach jeder Richtung hin ganz allmählich durch eine beliebige Extension etc. mittels Schraubenzugs vorzunehmen. Da der Patient sich dabei in bequemer Stellung befindet und ich auf die Hülfe und Kraft eines Assistenten nicht angewiesen bin, so kann ich in jedem Falle mit dem Anlegen des Gypsverbandes warten, bis eine völlige Erschlaffung der Muskulatur eingetreten ist und durch Extension und Contraextension etc. die Dislocation völlig beseitigt ist, was ich vor dem Röntgenapparat controlire.

Schon vor 6 Jahren habe ich darauf aufmerksam gemacht, und auch Schanz hat es neuerdings wieder betont, dass man Gypsverbände am Ober-

schenkel oder Becken möglichst in verticaler, nicht in horizontaler Lage anlegen soll. Daher erlaubt es mein Apparat diese Verbände in horizontaler Lage bis zum Knie anzufertigen und wenn ich dann schliesslich den Oberschenkel und das Becken in verticaler Stellung eingypsen will, so genügt ein kleiner Hebeldruck, — der Apparat schlägt um, und damit ist der Patient aus der horizontalen in die verticale Stellung gebracht. Damit wird also das vermieden, was beim Eingypsen dieser Theile in der horizontalen Lage immer stattfindet, dass der Beckentheil des Verbandes zum Schluss weit absteht und sich nicht exakt der Beckenform adaptirt. Aber auch das, dass man ohne jede Assistenz durch einfachen, leichten Schraubenzug jede Correctur an jeder Extremitätenfractur und zwar bei dem nicht narkotisirten Patienten unter völliger Muskelerschlaffung und unter gleichzeitiger Controle durch den Röntgenapparat vornehmen kann, ist ein nicht zu unterschätzender Vorzug des Apparates.

Herr Borchgrevink (Christiania): Ich trete nur mit tiefster Ehrfurcht gegen Herrn Geheimrath Bardenheuer auf, aber in Bezug auf die obere Extremität kann ich nicht den Ansichten Bardenheuer's von der Querextension zustimmen. Es giebt natürlich auch an der oberen Extremität Brüche, bei denen eine Querextension nothwendig ist, wie ich es auch bei der Fractura supracondylica erwähnt habe. Bei der von Kocher als Extensionsfractur bezeichneten Form dieses Bruches muss man ebensowohl nach vorne, als nach hinten ziehen, sonst bekommt man nicht eine Correctur. Und es giebt auch Fälle, wo man, wie uns Bardenheuer zeigt, am Humerusschaft querziehen muss. Auch am oberen Humerusende kann ein Querzug nothwendig werden; wenn man nämlich nach meinem Verfahren den Oberarm nach unten zieht, wird die innere Kapselwand erschlafft; dadurch wird sie verhindert, das untere, in die Achselhöhle hineindislocirte Fragment zu erreichen und es nach aussen zu treiben. Deshalb muss man ein Achselkissen anlegen. Aber wir haben an der oberen Extremität einen Abschnitt, wo es absolut nicht statthaft ist, eine seitliche Extension zu machen, das ist am Vorderarm. Denn, was geschieht, m. H., wenn wir eine Querextension am Vorderarm anbringen?

Denken Sie sich, dass beide Knochen in derselben Höhe gebrochen seien, und dass ein Querzug in radialer Richtung und (demonstrirend) einer in ulnarer Richtung angelegt werden. (Herr Bardenheuer: Da wende ich ihn nicht an). Das muss man nach dem Buch von Herrn Bardenheuer annehmen. Jedenfalls zieht man so, dann zieht der radialwärts ziehende Zug nur die Ulna in das Spatium interosseum hinein, wie auch der ulnare Querzug das beeinflusste Fragment des Radius in das Spatium interosseum hineinzieht. Deshalb ist dieses Vorgehen unbedingt zu verwerfen. So verhält es sich auch mit den Fracturen des unteren Radiusendes. Auch hier können Sie nicht einen Querzug anwenden. Ein rationeller Querzug kommt am ganzen Vorderarm nur dadurch zu Stande, dass Sie einen Wormgut oder einen metallenen Draht rings um das ins Spatium interosseum hinein abgewichene Fragment führen und mittels dieser Drahtschlinge einen Zug in der entgegengesetzten Richtung ausüben. Dank der Membrana interossea wird das Fragment des anderen Vorderarmbeines gleichzeitig beeinflusst. Sie brauchen indessen nicht die Naht ins Spatium interosseum hineinzuführen, es genügt, wenn Sie nur im Periost der

proximalen Seite des Beines eine Sutur anlegen und mittels dieser querziehen.

Herr Krönlein (Zürich): M. H.! Ich möchte bemerken, dass, was ich nicht erwähnt habe, in Nothfällen, wo in der That ein seitlicher Zug angebracht werden sollte — was aber bis jetzt kaum einmal vorgekommen ist — der Lagerungsapparat so eingerichtet ist, dass dieser Seitenzug möglich ist. Es sind (der Vortragende demonstrirt dies am Phantom) hierzu kleine Lücken da. Ich habe nicht besonders darauf aufmerksam gemacht. Also den Einwand lasse ich gelten; es ist ihm aber bereits begegnet worden, wie Sie aus der Arbeit meines Assistenten, Herrn D. Henschen demnächst ersehen werden. (Die Arbeit ist mittlerweile in den v. Bruns'schen Beiträgen erschienen).

Was dann das Plaidoyer des einen der Herren Redner für die erstarrenden Gypsverbände bei allen Fracturen betrifft, so glaube ich, dass diese Art von Fracturbehandlung heute durchaus als inferior bezeichnet werden muss, und zum grossen Theil der Vergangenheit angehört. Es wird dabei — das ist der Haupteinwand — ganz und gar keine Rücksicht genommen auf die biologischen Verhältnisse der Muskulatur und doch ist dieser Punkt von fundamentaler Bedeutung. Ich glaube, die Zeiten des erstarrenden Gypsverbandes sind für die grosse Mehrzahl der Fracturen vorüber.

111) Herr Muskat (Berlin): „Stauungshyperämie bei fixirtem Plattfusse."

In dem klassischen Werke: Die Lehre vom erworbenen Plattfuss von Adolf Lorenz 1883, findet sich der Satz: „Der entwickelte Plattfuss stellt überhaupt kein Object der Therapie vor und die Thätigkeit des Arztes hat sich nur einem verhältnissmässig frühzeitigen Entwickelungsstadium der Deformität, also vor allem dem contracten Plattfuss zuzuwenden."

Diese Auffassung erweckt den Schein allzu theoretischer Beurtheilung; aber auch in der Praxis hat er im grossen Ganzen Geltung. Die mit schwerem Plattfusse behafteten Patienten, welche den typischen Pes flexus, reflexus, pronatus, abductus (Henke) haben, werden häufig von verhältnissmässig geringen Beschwerden heimgesucht, während grade die beginnenden Veränderungen ausserordentliche Schmerzen und Bewegungsstörungen auslösen. Nach den Anschauungen Henke's erleiden die das Talooruralgelenk constituirenden Knochen weniger Veränderungen ihrer Gestalt als vielmehr Aenderungen ihrer gegenseitigen Stellung zueinander. Dieser Satz ist sozusagen der wichtigste in der ganzen Plattfussfrage geworden. Das Wesen der Plattfussstellung besteht also nach den Anschauungen Henke's in einem Stellungswechsel der Gelenkcomplexe und erst davon abhängigen Oberflächenveränderungen an den betreffenden Knochen. v. Meyer lehrte, dass nicht Einsinken, sondern ein Umlegen des Fussgewölbes die Ursache der Plattfussentstehung ist. „Hinzufügen möchte ich noch, so führt v. Meyer aus, ein Moment, welches noch immer nicht prägnant genug ausgesprochen ist, dass die Function des Fussgewölbes der einer Feder vergleichbar ist, die naturgemäss bei nicht senkrechter, sondern mehr seitlicher Belastung, wie es beim Plattfuss kommt, ihre Thätigkeit nicht in ausreichender Weise zu erfüllen vermag." Durch die neuen vor-

züglichen Arbeiten, die von Dönitz (Mechanik der Fusswurzel, Dissertation. Berlin 1903) aus dem Königlich anatomischen Institut zu Berlin unter Anleitung von Prof. Hans Virchow angefertigt und veröffentlicht sind, ist eine andere Bewegung zwischen den Fusswurzelknochen festgelegt, als bisher angenommen wurde. Die von Hüter als typisch bezeichneten Schmerzpunkte dürfen wohl nicht mehr als charakteristisches Diagnosticum aufgefasst werden. Schon Lücke hatte darauf hingewiesen, dass die ganze Fusssohle und die Knöchelgegend schmerzempfindlich sein könnten. Nach den neueren Anschauungen können die Schmerzen in dem ganzen Beine vorhanden sein. Ganz besonders stark werden sie naturgemäss in dem direct betroffenen Theile, das sind die Gelenkverbindungen zwischen den Fusswurzelknochen, in Erscheinung treten. Hoffa beschreibt die Erscheinungen des contracten Plattfusses folgendermassen: Neben der eigentlichen Plattfussstellung fällt nun bei einem solchen acut schmerzhaften Plattfusse schon beim blossen Anblick noch ein weiteres Zeichen auf, die fixirte Pronationsstellung des Fusses und das reliefartige Vorspringen der contrahirten Unterschenkelmuskeln, namentlich des Tibialis anticus, der Peronei und des Gastrocnemius. Der Fuss ist dabei unbeweglich, „contract", und die Muskelcontractur tritt noch um so mehr hervor, wenn man dieselbe durch passive Bewegungen zu überwinden sucht. Man überzeugt sich bei diesen, dass die Flexion und Extension des Fusses noch möglich, die Pronation und Supination hingegen aufgehoben sind. Dazu kommen nicht selten wirkliche Schwellungen, locale Oedeme, die die Vermuthung nahelegen könnten, dass es sich um eine Entzündung handelt.

In der That ist der oben beschriebene Zustand als eine Entzündung aufgefasst worden, und man hat denselben als „entzündlichen Plattfuss" bezeichnet. Dieser Ausdruck ist jedoch falsch, da keine eigentliche Entzündung besteht. Gosselin hat daher die Bezeichnung „Tarsalgie des adolescentes, Pes valgus dolorosus" vorgezogen. Noch besser bezeichnet man den Zustand wie es Lorenz thut, als „contracten Plattfuss". Das Zustandekommen des Pronationskrampfes, wie man ihn auch nennen könnte, erklärt sich in einfacher Weise. Die übermässig und fortwährend wiederholte Ueberdehnung des „Lig. talocalcaneo-naviculare durch das Caput tali bei der Belastungspronation des Fusses bewirkt eine traumatische Reizung des genannten Bandes und der die Gelenkfläche desselben überkleidenden Synovialmembran. Von dieser traumatischen Reizung werden auch die terminalen Endausbreitungen der Gelenknerven, also namentlich die Gelenkzweige des N. tibialis anticus betroffen. Dieser Reiz nun wirkt in der Bahn dieses Nerven reflectorisch auf die Pronatoren und bringt diese so zum Krampf. Der Muskelspasmus beim Plattfuss ist daher als eine „reflectorische Contractur" aufzufassen. Von Contractur können wir dabei reden, weil in der That bei oftmaliger Wiederholung des Zustandes oder beim Chronischwerden desselben eine nutritive Schrumpfung der gespannten Muskeln eintreten kann. Der Plattfuss aber wird dadurch in höhere Grade übergeführt. Es ist von der grössten Wichtigkeit, sich zu merken, dass die reflectorische Contractur schon beim beginnenden Plattfuss eintreten kann. Reismann und Albert erwähnen solche Fälle, in welchen

der Fuss nach einer Ueberanstrengung vollständig contract war und auch die charakteristischen Schmerzpunkte vorhanden waren, während die Höhlung der Fusssohle noch deutlich ausgeprägt war.

Man muss sich dann hüten, eine beginnende Periostitis der Tarsalknochen oder eine Neuralgie oder einen rheumatischen Zustand (Lücke) zu diagnosticiren. Namentlich giebt zu diagnostischen Irrthümern auch der Schmerz Veranlassung, der beim entstehenden oder entwickelten Plattfuss „unter der Ferse oder im Metatarsophalangealgelenk oft ganz isolirt auftritt. Auch die sogenannte Metatarsalgie oder Morton'sche Krankheit ist wohl nur eine Erscheinung der Valgusstellung des Fusses".

Neuerdings haben Stein und Preiser (Fortschritte auf dem Gebiete der Röntgenstrahlen, 1907, XI, 6) als Röntgenfrühsymptom bei Pes plano-valgus eine Periostitis an der Innenseite der Grundphalangen der 2. bis 5. Zehe gefunden, während die Aussenseite frei von Veränderungen war und dementsprechend scharfe Schatten giebt. Erklärt wird diese Erscheinung durch die Wirkung der adducirenden inneren Musc. interossei. Sollten diese Veränderungen bei jedem beginnenden Plattfusse sich finden, so wird wohl der „Entzündung" wieder ein gewisser Raum einzuräumen sein.

Da die Höhlung des Fusses beim beginnenden Plattfusse erhalten bleiben kann, ist ein Abdruck der Fusssohle allein, wie er von Volkmann seiner Zeit angegeben und in allen Büchern abgebildet ist, nicht massgebend zur Beurtheilung der Erkrankung, vielmehr muss die Forderung gestellt werden, dass jedes Mal ein Umriss des Fusses gleichzeitig gemacht wird. Dieser Umriss zeigt dann das winkelige Vorspringen des Innenrandes des Fusses und dieses ist wichtiger als die etwaige Abflachung des Fussgewölbes. Nach Feststellung der Diagnose tritt die Frage auf: in welcher Weise gelingt es, dem Fusse seine richtige Form wiederzugeben, zu erhalten und die Schmerzen zu beseitigen.

Der Gipsverband ist als lästig und die Arbeitsfähigkeit des Kranken verhindernd nicht empfehlenswerth. Auch dem von anderer Seite empfohlenen Wasserglasverband haften diese Nachtheile an. Die von mir auf dem Chirurgen-Congress 1904 empfohlenen Heftpflasterverbände, die von verschiedenen Seiten mit gutem Erfolge benutzt werden, können nicht immer die Spannung überwinden. Gute Dienste leisten Einreibungen der contracten Füsse mit grüner Seife und heisse Bäder. Schneller wird das Ziel erreicht, den Fuss wieder beweglich zu machen, durch Anwendung von Hyperämie, und dieses Verfahren soll hier empfohlen werden. Ich verwende sowohl die active wie die passive Hyperämie. Die active durch Bestrahlung mit einer intensiv heiss wirkenden elektrischen rothen Lichtquelle, die passive vermittelst Anlegen einer Staubinde am unteren Drittel des Unterschenkels; die Binde wird so angelegt, dass die Touren sich nicht vollständig decken. Die Binde darf nicht so fest angezogen sein, dass die Pulsation in der Arteria tibialis postica und in der Arteria dorsalis pedis verschwindet.

Bei dieser Gelegenheit sei auf die Bedeutung der Untersuchung der Pulsation dieser beiden Gefässe hingewiesen.

Beim Fehlen der Pulsation ist an beginnende Arteriosklerose zu denken, der die spontane Gangrän zu folgen pflegt (cf. Muskat, Das intermittirende

Hinken etc., Volkmann's Vorträge, 1907). Also: das Schlagen der Pulse muss zu fühlen sein.

Unter der Staubinde entwickelt sich eine leichte Schwellung und Verfärbung des Fusses, die Farbentöne entsprechen gewöhnlich einem Blauroth. In einer Anzahl von Fällen konnte schon nach einer Viertelstunde eine Weichheit in den Gelenkbewegungen erzielt werden. Die Patienten geben selbst an, dass die Schmerzen und die Spannung nachlassen; mitunter liess ich die Staubinde eine halbe Stunde liegen. Zwei Fälle haben ohne jede Schädigung die Binde 24 Stunden umbehalten. Während des Liegens der Staubinde wird der Fuss mit der Spitze frei auf die Kante eines Schemels gelagert, um durch die Eigenschwere ein Umbiegen in Adduction zu erreichen. Nach der Abnahme der Staubinde lasse ich mit dem Fusse sofort Bewegungen machen und zwar im Sinne der Supination.

Mitunter gelingt es schon nach einer einmaligen Sitzung die Beschwerden und die Spannung soweit zu beseitigen, dass eine Einlage vertragen wird.

Erfahrungsgemäss haben Plattfusseinlagen erst dann eine Berechtigung und einen Werth, wenn die schmerzhafte Fixation gehoben ist. Zur Unterstützung und Erhaltung der erreichten Beweglichkeit in Supinationsstellung empfiehlt sich eine Bindeneinwickelung oder der Heftpflasterverband, dessen Technik in den Verhandlungen der Deutschen Gesellschaft für Chirurgie 1906 von mir angegeben ist. Von den Fällen von Plattfussbeschwerden, welche nach schlecht verheilten Fracturen eintreten, ist dabei nicht die Rede, da die Anwendung der Hyperämie in solchen Fällen nichts anderes ist, als bei anderen Gelenkbrüchen, nach welchen Versteifungen zurückbleiben. Ich kann aber über mehr als 30 Fälle von beginnendem fixirten Plattfusse ohne Trauma berichten, die zum Theil sehr schwere Gehstörungen und sehr grosse Schmerzen aufwiesen und manche Complicationen, zum Beispiel Fehlen der grossen Zehe zeigten, die in kürzerer Zeit, als es bisher möglich war, durch Anwenden der Hyperämie geheilt sind.

In der Hyperämie dürfte thatsächlich gegen die Fixation des beginnenden Plattfusses ein Mittel gefunden sein, das geeignet ist, schnell und mühelos zu wirken.

112) Herr v. Frisch (Wien): „Beiträge zur Operation des fixirten Plattfusses".

O. v. Frisch berichtet über die Erfahrungen, welche an der Klinik v. Eiselsberg mit der Gleich'schen Plattfussoperation (schräge Osteotomie und Verlagerung des Fersenbeinhöckers nach innen und unten) an 15, durchwegs mit schwerem statischen Plattfuss behafteten Kranken gewonnen wurden. Von denselben, die Redner fast sämmtlich nach Ablauf mehrerer Jahre selbst nachuntersuchte, ergaben 10 ein tadelloses Resultat, 3 Fälle waren wesentlich gebessert, 2 ungeheilt. Die geheilten Fälle sind nicht nur durchweg schmerzfrei und zu schwerer Arbeit fähig, es zeigte sich auch, dass in den meisten Fällen die Deformität, trotz Vermeidung von Redressement, orthop. Schuhen und ähnlichen Hülfsmitteln, vollkommen geschwunden war.

Von den beiden ungeheilten Fällen konnte Redner nur einen nachuntersuchen, doch auch hier hatte sich die Form des Fusses wesentlich gebessert; als ungeheilt ist der Fall deshalb zu bezeichnen, weil bei stärkerer Inanspruchnahme der Füsse leicht ein Pronationskrampf eintritt.

Obwohl es in jedem Falle mindestens ein halbes Jahr dauert, ehe die Kranken wieder eine Beschäftigung im Stehen annehmen können, empfiehlt Redner die Methode. Was die spontane Besserung der Deformität, welche im Laufe der ersten 2—4 Jahre post op. immer noch zunimmt, anbelangt, so ist Redner der Meinung, dass dieselbe einerseits auf die veränderten Belastungsverhältnisse, andererseits auf den Umstand zurückzuführen ist, dass mit dem abgemeisselten Calcaneushöcker auch ein grosser Theil der kurzen Sohlenmuskeln in seinem Ansatz nach abwärts verschoben wird und diese Muskeln dadurch wieder als Gewölbespanner in Function treten. (Demonstration von Gipsabgüssen.)

Vorsitzender: M. H.! Es haben auf dem 37. Congress 112 Vorträge und Demonstrationen stattgefunden. Daran knüpften sich 36 Discussionen, an welchen 142 Redner sich betheiligten. Ich danke den Herren für den ganz ausserordentlichen Fleiss, mit welchem Sie den Congress besucht haben, und spreche die Hoffnung aus, dass unser Congress uns allen und vor allem auch dem Wohl unserer Patienten zugute kommen möchte.

Ich schliesse damit die 37. Tagung der Deutschen Gesellschaft für Chirurgie.

Herr Müller (Rostock): H. H.! Bevor wir in alle Winde eilen, resp. uns zu neuer Arbeit stärken, bitte ich Sie mit ihren Blicken noch einen Moment auf unserem verehrten Herrn Präsidenten zu verweilen. Herr College von Eiselsberg, unser verehrter Herr Präsident ist vor wenigen Tagen bei festlicher Gelegenheit von dem Vertreter einer Nachbarnation, die sich durch Höflichkeit allezeit ausgezeichnet hat, der liebenswürdige, der verführerische Präsident genannt worden. Ich denke, Sie sind damit einverstanden und stimmen mir bei, wenn ich behaupte, dass er mit derselben Liebenswürdigkeit zum Reden wie zum Schweigen verführt hat, und dass es ihm auf diese Weise, oft auch unter stiller Arbeit, nur durch Blicke leitend, gelungen ist, einen Congress zu Stande zu bringen, an den wir alle herzlich gern zurückdenken werden, da er uns eine ganze Fülle von Anregungen gegeben hat. Wir haben alle Ursache, unserem „liebenswürdigen und verführerischen" Herrn Präsidenten sehr dankbar zu sein.

Ich fordere Sie auf, mit mir zu rufen, unser verehrter Herr Präsident, er lebe hoch! hoch! hoch! (Die Anwesenden stimmen in das dreimalige Hoch ein.)

(Schluss der Sitzung 4 Uhr.)

Zu Protokoll.

Herr F. Hofmeister (Stuttgart): „Trachealcanüle zur Nachbehandlung operirter Trachealstenosen".

Vor einigen Jahren hat Schmieden*) in einer Abhandlung „Ueber das erschwerte Decanülement" den gewiss berechtigten Satz aufgestellt: „Bei jeder irgendwie erheblichen Stenose durch Deformirung der Trachea muss unser Instrumentarium nicht nur die Verengerung berücksichtigen, sondern muss auf die Streckung des abgeknickten Trachealrohrs hinwirken, die Spornbildung an der hinteren Trachealwand beseitigen." Die Dupuis'sche Schornsteincanüle, welche diesem Postulat gerecht wird, krankt an dem anerkannten Nachtheil, dass ihre Einführung und Entfernung oft erhebliche Schwierigkeiten macht. Diese zu umgehen, construirte Schmieden seine „Bougiecanüle", bei welcher der kurze untere Schenkel des T durch einen Scheerenmechanismus während des Canülenwechsels in den oberen Schenkel hineingezogen wird, während er bei liegender Canüle durch Federkraft vorgeschoben wird. Eine schwere Trachealstenose bei einer 29jährigen Dame, die seit 13 Jahren zum Canülentragen verurtheilt war, bot mir Gelegenheit, die sinnreiche Schmieden'sche Construction zu versuchen. Leider aber hat mich der Apparat im Stich gelassen. Der ziemlich lange, in den Larynx hinaufreichende Schornstein wurde schlecht vertragen, die nach unten abgebogene Scheere stiess bei der kurzhalsigen Patientin fortwährend am Sternum an, so dass das untere Canülenende nach vorn gedrängt wurde und gegenüber dieser fortgesetzten Gewalteinwirkung garantirte der kurze untere T-Schenkel keine genügend sichere Lage des Instruments in der Trachea, so dass nach kurzer Zeit die Entfernung des Instrumentes nöthig wurde. Diese verursachte die allergrössten Schwierigkeiten und gelang schliesslich nur durch Anwendung roher Gewalt und unter Blutung; zu diesem brüsken Vorgehen zwang die Erstickungsgefahr, da bei der erwähnten Construction der Canüle naturgemäss im Moment des Canülenwechsels der Luftweg verschlossen ist. Am herausgenommenen Instrument zeigte sich, dass durch zähes leimartiges Secret die beiden Röhren so zusammengebacken waren, dass ein Hineinziehen des unteren Schenkels in den oberen absolut unmöglich war und dass beim Zusammendrücken der Scheerenenden eher die feststehende Branche an ihrer Verbindungsstelle mit der Canüle sich abbog, als dass das innere Rohr dem Druck nachgegeben hätte.

Dies unangenehme Erlebniss veranlasste mich, selbst ans Construiren zu gehen. Nach einigen Versuchen kam ich zu einem brauchbaren Resultat, das im folgenden kurz beschrieben werden soll.

Der Apparat besteht aus einer winkligen Trachealcanüle, deren Schenkel unter 120° zusammenstossen, und in deren senkrechtem Schenkel ein zweites gleichlanges Rohr gleitet, das nach oben hervorgezogen werden kann. Das obere Ende des senkrechten Rohrs ist in der Verlängerung des schrägen Rohrs nach hinten abgeschrägt.

*) Münchener med. Wochenschr. 1906. No. 2.

In der inneren Röhre ist an deren Hinterwand nahe dem unteren Ende eine 2 mm breite, vernickelte Uhrfeder angenietet, welche durch einen Schlitz in der Vorderwand heraustritt in den schrägen Schenkel der äusseren Canüle. Dort ist das Ende der Feder mit einem festen Stabe verschraubt, der aussen in einen Knopf endigt. Schiebt man diesen Stab ganz hinein, so verschwindet die innere Canüle vollständig in der äusseren, zieht man ihn heraus, so tritt der Schornstein nach oben hervor. Der erwähnte Stab trägt einige feine Löcher, durch welche ein Stift gesteckt werden kann, um den Schornstein in beliebiger Höhe zu fixiren. In praxi hat sich diese Fixation übrigens als entbehrlich erwiesen.

Fig. 1.

Fig. 2.

Vor der Einführung wird die Innenfläche der äusseren Canüle und die Aussenseite des Schornsteins mit Vaseline beschickt und durch Erwärmen über der Spiritusflamme eine gleichmässige Vertheilung der Schmiere bewirkt.

Meine anfängliche Befürchtung, die schräg durch das Lumen ziehende Uhrfeder möchte eine Secretincrustation in lästiger Weise begünstigen, hat sich in der Praxis nicht bestätigt; wir sind trotz starker Secretion mit einmaligem Canülenwechsel in 24 Stunden (den wir aus verschiedenen Gründen auf den Abend verlegten) ausgekommen; überhaupt hat der Apparat während der ganzen Nachbehandlung stets tadellos functionirt.

Die Vorzüge der beschriebenen Canüle lassen sich dahin zusammenfassen:

1. Sie wirkt der Deformation der Trachea entgegen analog der Dupuis-schen Canüle.
2. Sie lässt sich leicht und sicher einführen und entfernen.
3. Während des Canülenwechsels ist in keinem Augenblick die Luftpassage gehemmt.
4. Die Länge des Schornsteins kann den Verhältnissen des Einzelfalls beliebig angepasst werden.

Der Apparat wird vom Instrumentenmacher A. Geisselmann, Stuttgart, Kronprinzstrasse 12 gefertigt. Bei Bestellungen ist die Weite (eventuell Länge) der äusseren Canüle und, falls die Trachea sehr tief liegt, die Entfernung von der Haut bis zur Trachea anzugeben.

Herr M. v. Brunn (Tübingen): „Ueber die Behandlung der appendicitischen Abscesse mit primärer Naht."

M. H.! In der Behandlung der appendicitischen Abscesse herrscht unter den Chirurgen eine recht auffällige Meinungsverschiedenheit. Die Mehrzahl scheint auch heute noch auf dem vor 3 Jahren an dieser Stelle überwiegend

zum Ausdruck gebrachten Standpunkt zu stehen, dass man den appendicitischen Abscess, wie jeden anderen, incidiren und offen behandeln müsse. Dabei werden die abschliessenden Verwachsungen als ein vermeintlich werthvoller Schutz gegen die Infection der freien Bauchhöhle sorgfältig geschont und der Wurmfortsatz nur dann entfernt, wenn er sich leicht zugänglich und leicht auslösbar gleichsam von selbst darbietet. Diesen steht gegenüber eine kleine, aber neuerdings sich beständig vergrössernde Gruppe, welche sich um Rehn als ihren langjährigen Vorkämpfer schaart. Sie vertreten die Ansicht, dass ein intraabdominaler Abscess von einem Abscess anderer Localisation sich wesentlich unterscheide, sie halten die Furcht vor einer Verbreitung der Eiterung auf die ganze Bauchhöhle durch den Operationsact für eine stark übertriebene und sie stellen daher die Forderung einer ursächlichen Therapie mit Entschiedenheit in den Vordergrund, indem sie grundsätzlich bei der Operation jedes appendicitischen Abscesses die Aufsuchung und Entfernung des Wurmfortsatzes fordern. Das aber kann nur geschehen, wenn man die Möglichkeit hat, sich sicher und rasch zu orientiren. Dazu ist es nöthig, sich ausserhalb des entzündlichen Infiltrates von der freien Bauchhöhle aus das Colon ascendens aufzusuchen und an diesem entlang unter Lösung aller hinderlichen Verwachsungen sich bis zum Wurmfortsatz durchzuarbeiten.

Die Lösung der Verwachsungen soll aber bei der Auffindung des Wurmfortsatzes nicht Halt machen, es sollen vielmehr möglichst alle Verwachsungen gelöst werden, weil man nur so sicher sein darf, keinen Abscess übersehen zu haben. Sind alle Verwachsungen gelöst, dann giebt es eine eigentliche Abscesshöhle nicht mehr, sondern sie ist zu einem Theil der Bauchhöhle geworden und unterliegt demnach auch den für die Drainage der Bauchhöhle gültigen Gesetzen.

Hier muss vor allem betont werden, dass eine Drainage der Bauchhöhle in der Weise, wie wir es bei anderweitigen Höhlen gewohnt sind, nicht möglich ist, weil jede Drainage in kürzester Zeit durch die peritonealen Verklebungen unwirksam gemacht wird. Sie ist aber auch nicht in dem ausgedehnten Maasse, wie anderswo, erforderlich, weil das Peritoneum mit Abscessresten viel leichter fertig wird, als ein anderes Gewebe. Daher hat Rehn gerathen, sich auf die Drainage des kleinen Beckens zu beschränken, nachdem man möglichst viel von dem infectiösen Material durch Kochsalzspülung entfernt und den Rest der Spülflüssigkeit durch Beckentieflagerung nach dem kleinen Becken hingeleitet hat. Verfährt man in dieser Weise, so verläuft die vom kleinen Becken nach der Bauchdeckenwunde gelegte Drainage den Berg hinauf. Um sie trotzdem gut functioniren zu lassen, bedarf es des intraabdominalen Druckes. Dieser kann in ausreichender Weise nur hergestellt werden, wenn die Bauchdeckenwunde verschlossen wird, so dass dann die Drainöffnung den einzigen Locus minoris resistentiae bildet, die einzige Stelle, an der flüssiger Inhalt der Bauchhöhle ausweichen kann.

Diese Ueberlegungen sind so zwingend logisch und einleuchtend, dass sich die v. Bruns'sche Klinik vor jetzt $2^1/_2$ Jahren entschlossen hat, nach diesen Principien die appendicitischen Abscesse zu behandeln, nachdem bis dahin auch bei uns das scheinbar vorsichtigere Verfahren der blossen Abscess-

incision und offenen Behandlung mit ausgiebiger Tamponade und Drainage geübt worden war. Zweck dieser Ausführungen ist, Ihnen vergleichsweise die Resultate der alten offenen Behandlung und der neuen Behandlung mit Entfernung des Wurmfortsatzes, Lösung der Verwachsungen und primären Nahtverschluss der Bauchdeckenwunde bis auf eine Drainöffnung vorzuführen.

Wir verfügen zu diesem Vergleich über 71 nach der alten Methode offen behandelte Abscesse und über 78 nach den Rehn'schen Principien radical und mit primärer Naht behandelte, also sind die Vergleichszahlen annähernd gleich.

Gehen wir sogleich auf den Kern der Sache ein und fragen nach der Mortalität der beiden Verfahren, die am besten geeignet ist, ein Licht auf die Infectionsgefahr für das Peritoneum zu werfen, so finden wir folgende Verhältnisse: Von den 71 Pat. mit offen behandelten Abscessen starben 11=15,5 pCt., davon 9 an Peritonitis, 1 an Strangulationsileus und 1 an Pneumonie. Unter den 9 Peritonitisfällen waren 2 complicirt durch multiple Abscesse, 1 durch eine retroperitoneale Phlegmone, 1 durch eine retroperitoneale Blutung. Von den 78 Pat. mit durch Naht behandelten Abscessen starben 4=5,1 pCt., davon 1 an einer retroperitonealen Phlegmone, 1 an einer Thrombophlebitis der V. ileocolica und V. portae mit multiplen Leberabscessen, 2 an subphrenischem Abscess, von denen der eine in einen Bronchus der rechten Lunge durchbrach, während der andere zu einem rechtsseitigen Empyem, zu einer linksseitigen Pleuritis und zu einer Pericarditis führte. In keinem einzigen Falle fand sich eine Peritonitis als wesentliche Todesursache, sondern neben den peritonealen Entzündungszuständen immer noch andere schwerste Erkrankungen, die als die eigentliche Todesursache angesprochen werden mussten. In allen Fällen handelte es sich um schwerste, zum Theil direct desolate Krankheitszustände.

Wir finden also bei der anscheinend so unvorsichtigen Methode, bei der stets grundsätzlich die freie Bauchhöhle eröffnet und sicherlich auch stets inficirt, nachher allerdings auch immer wieder sorgfältig gespült wurde, eine um das dreifache günstigere Mortalität als bei der offenen Behandlung. Von einer vermehrten Peritonitisgefahr kann also nicht die Rede sein.

Eine zweite wichtige Frage ist die nach der Entstehung etwaiger Kothfisteln. Im Abscessstadium sind in der That die Verhältnisse für eine zuverlässige Versorgung des Wurmfortsatzstumpfes nicht immer günstige. Zuweilen schneidet beim Versuch der Abbindung des Wurmfortsatzes jede Ligatur durch das morsche Gewebe durch. Die entzündlich infiltrirte, starre Cöcalwand giebt den zur Uebernähung bestimmten Nähten nicht immer den gehörigen Halt, sodass auch wir oft genug eine derartige Operation mit dem Gefühl einer unvollkommenen Stumpfversorgung beendet haben. Trotzdem sind Kothfisteln nur 2 mal = 2,6 pCt. aufgetreten. Das eine Mal bildete sich erst 1 Jahr nach der Entlassung aus einer gewöhnlichen Drainfistel eine Kothfistel. Als Ursache dafür fand sich beim operativen Verschluss der Fistel eine Bauchfelltuberculose. Im zweiten Fall war während der Nachbehandlung zweimal zu verschiedenen Zeiten kothverdächtiges Secret im Verband, doch verschwand beide Male die vermuthete Kothfistel nach nur eintägigem Bestehen spontan. Diesen 2 Koth-

fisteln bei der Behandlung mit Naht stehen 5=7,4 pCt. Kothfisteln bei den offen behandelten Abscessen gegenüber, so dass wir auch in diesem Punkte eine entschiedene Ueberlegenheit der radicalen Behandlungsmethode feststellen müssen.

Von sonstigen Störungen der Nachbehandlung kommen Retentionen in der Gegend des ursprünglichen Abscesses bei beiden Behandlungsarten vor, bei beiden aber selten. Besonders hervorzuheben ist aber, dass die Zahl der Douglasabscesse bei der Ableitung alles infectiösen Materials nach dem kleinen Becken und der alleinigen Beckendrainage durchaus keine erhebliche ist, wie man vielleicht a priori erwarten könnte. Während wir bei den offen behandelten Processen dreimal grössere Douglasabscesse sahen, die theils mit dem Messer eröffnet wurden, theils spontan nach dem Rectum zu sich entleerten, hatten wir bei den mit Naht behandelten Abscessen nur einmal nöthig, eine kleine Incision vom Rectum aus zu machen in einem Falle von multiplen Abscessen, bei dem schon von vornherein die hauptsächlichste Eiteransammlung im kleinen Becken lag. In zwei weiteren derartigen Fällen bildeten sich die von vornherein nachweisbaren Douglasinfiltrate nur langsam zurück, unterstützt durch heisse Sitzbäder erfolgte aber doch schliesslich die Resorption.

Wir machen stets den Lennander'schen Schnitt mit Verziehung des unverletzten Rectus medialwärts und nähen die eiterüberströmten Wunden nach ausgiebiger Spülung mit 10—20 l Kochsalzlösung stets aufs exacteste in drei Etagen: Peritoneum + hintere Rectusscheide, vordere Rectusscheide, Haut, bis auf die Drainöffnung im unteren Wundwinkel. In etwa der Hälfte der Fälle sehen wir dabei Bauchdeckenabscesse entstehen, die entweder nur die Hautnaht unterminiren oder auch die Rectusscheide betheiligen. Das ist natürlich unangenehm, darf uns aber meiner Ansicht nach nicht veranlassen, auf die Naht überhaupt zu verzichten, denn erstens ist es schon ein grosser Vortheil, wenn wir bei diesen eitrigen Processen in der Hälfte der Fälle ein prima intentio erzielen, und zweitens haben auch diese Bauchdeckenabscesse nicht viel zu bedeuten. Man hat niemals nöthig, deswegen den Nahtverschluss der Bauchhöhle selbst preiszugeben, vielmehr kommt man mit multiplen kleinen Drainageöffnungen zur Entleerung des Eiters innerhalb der Hautnahtlinie vollkommen aus. Die klinische Behandlungsdauer, welche bei glattem Verlauf von der Operation ab nach meinen Berechnungen durchschnittlich 20—21 Tage beträgt, wird durch einen solchen Bauchdeckenabscess nur auf durchschnittlich 25 Tage erhöht.

Ueber Einzelheiten werde ich in einer Arbeit in den „Beiträgen zur klinischen Chirurgie" berichten, wo auch die Krankengeschichten, soweit sie interessiren, beigegeben sind. Erwähnen möchte ich nur noch, dass wir die Dauer der Beckendrainage mit der Zeit immer mehr und mehr abgekürzt haben. In der Ueberzeugung, dass die ganze Methode mit der Fähigkeit des Peritoneums, selbst erhebliche Abscessreste ohne unser Zuthun zu beseitigen, steht und fällt, sehen wir den Zweck der Beckendrainage lediglich in der Ableitung der überschüssigen Spülflüssigkeit. Diesem Zweck ist nach wenigen Stunden, spätestens nach einem Tage Genüge geleistet. Demnach haben wir in letzter Zeit stets spätestens nach 24 Stunden, zuweilen schon nach erheblich kürzerer

Zeit das Drain definitiv entfernt bei Fällen, bei denen wir die Verwachsungen wirklich vollständig lösen konnten. Nur bei sehr alten Abscessen, bei denen das nicht vollständig gelingt, bei denen die Abscesswände nicht nachgiebig zusammenfallen können, halten wir eine länger dauernde Drainage für geboten.

Unsere Erfahrungen berechtigen uns zu der Behauptung, dass die grundsätzlich radicale Behandlung der appendicitischen Abscesse mit Entfernung des Wurmfortsatzes, Lösung aller Verwachsungen und primärem Nahtverschluss der Bauchhöhle bis auf ein Drain für's kleine Becken für den Patienten keineswegs gefährlicher ist, als die blosse Abscessincision und Tamponade. Ist das aber zweifellos festgestellt, so ist gar keine Frage, dass das radicalere Verfahren den Vorzug verdient. Es bringt dem Patienten mit einem einzigen Krankenlager nicht nur die Beseitigung des Anfalls, sondern die Heilung der Krankheit, und das durch eine angenehmere und kürzere Nachbehandlung, als bei der offenen Behandlungsmethode.

Herr v. Saar (Graz): „Ueber traumatischen Abscess des Mediastinum anticum."

Unter den drei Arten acuter vorderer Mediastinalabscesse: den fortgeleiteten, den metastatischen und den traumatischen sind die letzteren entschieden die seltensten. Scheidet man noch jene aus, welche durch therapeutisch-operative oder spontane (pathologische) Perforationen des Schlund- oder Athmungsrohres verursacht sind, so findet man in der zugänglichen Litteratur kaum ein Dutzend solcher Fälle.

Der in der Grazer chirurgischen Universitätsklinik des Herrn Prof. V. von Hacker von mir beobachtete und operirte Fall verlief wie folgt: Der 58jährige Tagelöhner L. M. wurde am 14. 3. 08 um 10 Uhr Abends der chirurgischen Klinik behufs Spaltung eines „Brustabscesses" übergeben. Der delirirende Potator konnte keine brauchbaren anamnestischen Angaben machen. Vor 8 Tagen sei ihm bei der Arbeit im Weingarten ein „Krampen" auf die Brust gefallen; seitdem bestehe sein Leiden. Mehr konnte man aus ihm nicht herausbringen.

Die ganze vordere Brustwand war von den Schlüsselbeinen bis zum Rippenbogen in abnehmender Intensität hochroth verfärbt und hochgradig ödematös geschwellt. Das Maximum dieser Veränderung war gegeben durch eine mannsfaustgrosse, rundliche, schwappende Vorwölbung über dem Sternum etwas rechts von der Medianlinie in der Höhe des ersten bis dritten Rippenknorpels. Von hier zog sich die Röthung und Schwellung hauptsächlich gegen die linke vordere Achselfalte hin. Eine Verletzung der Haut oder eine Narbe war nicht nachzuweisen.

Temperatur in axilla 38,5, Puls 90 voll und kräftig; Zunge feucht, roth, wenig belegt.

Herztöne leise, wie aus Entfernung hörbar, über dem Sternum überhaupt kaum wahrnehmbar; wir dachten wegen des Abscesses und des hochgradigen Oedems. Ueber den Lungen da und dort bronchitische Geräusche. Auffallend war nur, dass die Athmung frequent und (in- und exspiratorisch) erschwert

war, als dem objectiven Befunde entsprach. Doch erklärten wir sie uns damals genügend mit der Bronchitis, dem Altersemphysem, der hohen Temperatur und dem Delirium.

Nach entsprechender Vorbereitung wurde in Kelennarkose (die später mit Billrothmischung und Aether in sehr geringer Menge vorsichtig fortgeführt wurde) der Abscess gespalten. Braungelber, flüssiger Eiter quoll im Strom hervor (derselbe enthielt im Ausstrich und im Culturverfahren fast ausschliesslich Staphylokokken); eine lange Kornzange wurde leicht gegen die linke Achsel zu subcutan vorgeschoben und dortselbst eine Contraincision angelegt. Während dies geschah, zeigte sich die merkwürdige Erscheinung, dass der aus der ersten Incisionswunde über dem Sternum hervorquellende Eiter auf einmal synchron mit der Athmung luftvermischt mit quatschendem Geräusch herausspritzte. Bei näherem Zusehen ergaben sich zwei bemerkenswerthe Thatsachen: erstens das Bestehen einer Querfractur zwischen Manubrium und Corpus sterni, deren zackige Ränder eine Dislocatio ad longitudinem cum elongatione zeigten, indem sie bei jeder Inspiration auf ca. 2 cm auseinanderwichen und bei der Exspiration auf ca. $^1/_2$ cm sich einander näherten, wodurch der eingeführte Finger jedesmal fest eingeklemmt wurde. Zweitens fand sich im 2. Intercostalraum knapp rechts vom Sternum ein Loch, das eben die Fingerspitze aufnahm und tief hinter das Sternum zu führen schien.

Nach entsprechender Erweiterung des Weichtheilschnittes gelang es, den Finger ganz einzuführen; derselbe gelangte in eine etwa handtellergrosse Höhle unmittelbar hinter dem Sternum, deren Grenze nach oben durch die ersten, nach unten durch die dritten Rippenpaare gegeben war, während ihre seitliche Begrenzung jederseits den Sternalrand um 1—2 cm überragte. Die verschiedentlichen Mediastinalgebilde waren nach hinten und seitlich abgedrängt resp. zurückgeschoben, sodass ich ohne weitere Vorbereitungen den 2. Rippenknorpel rechterseits in ca. $1^1/_2$ cm Breite reseciren und dadurch einen breiten Zugang resp. Abfluss schaffen konnte. Ausspülung der buchtigen Höhle mit 2 proc. Wasserstoffsuperoxydlösung, sorgfältiges Austupfen mit Gazebäuschchen, Einfliessenlassen von ein paar Tropfen Perubalsam, ganz lockere Xeroformgazetamponade, feuchter Verband mit essigsaurer Thonerde. Der weitere Verlauf in den nächsten 2×24 Stunden war ein sehr befriedigender. Die Temperatur sank bis zur Norm herab (36,8), die Wandungen der Höhle begannen bereits zu granuliren, das hochgradige Oedem und die phlegmonöse Schwellung der ganzen vorderen Brustwand war bis auf geringfügige Reste an der linken vorderen Achselfalte vollkommen geschwunden; da trat am 3. Tage eine Durchwanderungspleuritis der rechten Seite in Erscheinung, die den widerstandslosen Potator am Abend des 4. Tages post operat. dahinraffte.

Die gerichtliche Section (Prof. Dr. Kratter) ergab: Sternalfractur zwischen Manubrium und Corpus sterni; umfängliche Eiterhöhle hinter dem Brustbein ohne nachweisbaren Zusammenhang mit einem der Brustorgane. Fibrinös-eitrige Pleuritis rechts mit ca. $^1/_2$ Liter Exsudat. Die Lungen allenthalben stark blutüberfüllt und sehr feucht, besonders in den Unterlappen luftärmer. Fettige Degeneration der parenchymatösen Organe. Acuter Milztumor. Leichter Icterus.

Diagnose: Eitrige Blutvergiftung nach Mediastinitis in Folge Bruches des Brustbeins.

Bezüglich des Zusammenhangs der einzelnen Affectionen ergab die Section die Richtigkeit der klinischen Vermuthung, dass das Primäre eine Sternalfractur mit retrosternalem Haematom gewesen sein müsse; das Haematom vereiterte secundär und brach nach vornehin durch. Eine andere Genese ist nach dem pathologisch-anatomischen Befund mit Sicherheit auszuschliessen.

Unter dem halben Dutzend rein-traumatischer vorderer Mediastinalabscesse finde ich nur einen einzigen annähernd ähnlichen Fall von F. A. Hoffmann, dessen analoge Genese mir trotz widersprechender Anamnese aus verschiedenen Gründen sehr wahrscheinlich ist.

Hervorheben möchte ich an unserem Falle die ätiologische Rolle des die secundäre Infection vermittelnden Haematoms nach einer an und für sich schon sehr seltenen Fractura sterni nach stumpfem Trauma; ferner die Thatsache, dass klinisch der Fall anfänglich verkannt und erst intra operationem der richtige Sachverhalt erkannt wurde. Klinisch möchte ich im Hinblick darauf unter dem Wust von vieldeutigen und nicht immer gleichmässig zu erhebenden Symptomen von Mediastinalaffectionen auf folgende vier Momente hinweisen:

1. Schmerz (Localisation, Art, Intensität).
2. Fieber.
3. Phlegmonöse Schwellung mit mächtigem Oedem der vorderen Brustwand (Durchbruchserscheinung).
4. Veränderte Athmung (Frequenz, in- und exspiratorische Dyspnoe) ohne zureichenden Lungenbefund.

Die Prognose dieser Fälle ist natürlich stets eine sehr ernste, wenn auch durchaus nicht hoffnungslose (6 Fälle mit 3 Heilungen).

Der Verlauf hängt wesentlich von der Therapie und den eintretenden Complicationen ab, im Besonderen von denen des Herzens (Myocarditis) und der Lungen (Pleuritis, Pneumonie, pulmonale Sepsis).

Die Therapie kann natürlich nur eine chirurgische sein.

Bei Verdacht auf retrosternale Eiterung Probepunktion (neben dem Sternum oder durch dieses) oder Probetrepanation desselben.

Bei drohendem oder vollendetem Spontandurchbruch (der meist seitlich knapp neben dem Brustbein vor sich geht) Incision, Einführen eines Fingers in die Eiterhöhle, Rippenresection, eventl. partielle Brustbeinresection. Ausgiebige Spülung, Drainage (Tamponade); in der Nachbehandlung womöglich wenigstens zeitweise Bauchlage.

Bezüglich aller näheren Détails verweise ich auf meine demnächst erscheinende ausführlichere Arbeit: Zur Kenntniss der traumatischen Abscesse des Mediastinum anticum.

Herr v. Saar (Graz): „Ueber Myo- und Tendolyse."

M. H.! An Versuchen und Methoden, pathologische Verwachsungen zwischen verschiedenen Organen zu beheben und ganz besonders ihre Wiederbildung hintanzuhalten, hat es nicht gefehlt. Man hat zu diesem Behufe verschiedene Materialien zwischen jene Flächen eingeschaltet, wo man die

Verwachsungen verhindern wollte; dieses „Interpositionsverfahren“ (Kocher) ist an den meisten Organen mit verschiedenen Materialien und verschiedenem Erfolg versucht worden. Ich will hier keine vollständige Aufzählung aller hierher gehörigen Methoden geben, sondern nur an einige der bekannteren erinnern.

So ist an den Gelenken die alte Arthrolyse (Wolff) in zweckentsprechender Weise durch die grundlegenden Versuche Chlumsky's vervollkommnet worden. Schon hier stellte es sich heraus, dass die nicht resorbirbaren Stoffe (Celluloid, Silber, Zinn, Gummi, Billrothbattist) bisweilen zu hartnäckiger Fistelbildung führten, die erst mit der Entfernung des Fremdkörpers ausheilte (Narath, Orlow, Föderl, Roser u. A.). Bedeutend besser bewährten sich die Stoffe aus resorbirbarem Material, z. B. das Magnesium. Doch haften auch diesen starren Stoffen noch unleugbare Nachtheile an (Zerbröckelung etc.) Einen bedeutenden Schritt vorwärts bedeutete es, als man lernte, thierische Gewebe und Membranen zu verwenden. Theils als autoplastisches Material in Gestalt gestielter Lappen verschiedenen Geweben in der Nähe des ankylosirten Gelenkes entnommen (Musculatur: Helferich, Nélaton, Corille; Fascien und Fett: Murphy, Italia, Hoffa, Schanz; Periost: Italia, Hofmann), theils als heteroplastisches Material dem Thier oder einem anderen Menschen entnommen (Eihaut, Schweinsblase oder Muskelaponeurosen: Italia, Föderl) stellen alle diese Verfahren Modificationen des Interpositionsverfahrens dar, welche experimentell und practisch gut fundirt sind.

In analoger Weise hat man am Nerven versucht, Verwachsungen in seiner Continuität zu beheben. Analog dem Interpositionsverfahren ist hier die Methode der Tubulisation durch Vaulair inaugurirt worden. Vaulair selbst verwendete Röhren aus decalcinirten Knochen, Ehrmann solche aus Kautschuck, Payr aus Magnesium, von Hacker-Lotheissen solche aus Gelatine. Später wurden auch hier thierische Gewebe genommen; so benutzte von Büngner in Alcohol desinficirte Arterienrohre, Foramitti in Formalin gehärtete Kalbsarterien.

Wenn von den eben genannten Verfahren die letztgenannte Methode Foramitti's derzeit wohl auch die meistverwandte ist, so dankt sie dies nicht nur der gediegenen praktischen und experimentellen Begründung seitens ihres Erfinders, sondern auch ihrer universellen Anwendbarkeit und leichten Improvisirung, so dass sie bereits auf den blutigen Schlachtfeldern in Südwestafrika und Ostasien ihre Feuerprobe bestanden hat.

Auf analoge Methoden an anderen Organen gehe ich hier nicht weiter ein, da sich sonst vielfach Wiederholungen und Reminiscenzen ergeben würden. Das Princip der Foramitti'schen Methode hat nun Prof. von Hacker in in zweifacher Hinsicht erweitert. Erstens einmal in Bezug auf das verwendete Material, indem er die bei Hernienoperationen exstirpirten Bruchsäcke nach Foramitti's Methode präparirte und verwandte. Man erhält damit ein Material, welches speciell zur Behebung mehr flächenhafter Verwachsungen geeigneter erscheint, als die eventuell aufgeschnittenen Arterien, da man einestheils in der Grösse und Dicke des zu verwendenden Stückes nicht beschränkt

ist, anderentheils ein weicheres plastischeres Material damit gewinnt, als die starren Gefässrohre. Zweitens hat Prof. von Hacker die Indication auf die Behebung von Verwachsungen zwischen Muskeln, Sehnen und Knochen ausgedehnt und durch Erprobung bei zwei einschlägigen Fällen die practische Brauchbarkeit auch in dieser Richtung erhärtet.

Diese teppichartig zwischen zwei Muskellagen oder zwischen Sehnen und Knochen eingelagerten Bruchsäcke wirken ähnlich wie Gluck's „lebendige einheilbare Prothesen"; sie sind so schwer resorbirbar, dass sie für längere Zeit am Orte ihrer Einlagerung eine Verwachsung verhindern; und werden sie endlich resorbirt, so hat man längst schon mit Bewegungen und Massage begonnen und damit das kritische Stadium glücklich überwunden. Und darauf kommt es ja in erster Linie an. Die theoretische Befürchtung, bei zu ausgiebiger Muskel- oder Sehnen-Lösung Nekrosen zu bekommen, hat sich practisch als nicht stichhaltig herausgestellt. Andere anatomische Studien über die Gefässversorgung von Muskeln und Sehnen (Arai, Wollenberg, Berkenbusch) haben dargethan, dass die alte Lehre von der Gefässarmuth dieser Gebilde nicht mehr aufrecht zu erhalten ist. Die bindegewebige Umhüllungsschichte enthält ein dichtes wenn auch feines Gefässnetz, welches von zahlreichen grösseren Stämmen aus der nächsten Umgebung gespeist wird; Abzweigungen dringen zwischen die Bündel hinein, diese wieder mit feinen Netzen umspinnend und zahlreiche Anastomosen eingehend, so dass oft mehrfache Arkadenreihen von Gefässen übereinander zu liegen kommen und ein wahrer Luxus von Varianten besteht. Unter solchen Verhältnissen verschlägt es wohl nicht viel, wenn man selbst auf grössere Strecken hin diese Organe entblösst: existiren doch genug zahlreiche Bahnen, auf denen eine vicariirende Ernährung stattfinden kann.

Die Gelegenheit, Prof. v. Hacker's Ideen in die That umzusetzen, ergab sich bei zwei Fällen von Deformität im Bereiche des Vorderarmes, deren Kenntniss gewiss eine verbreitetere sein dürfte, als man nach den spärlichen Angaben in den gebräuchlichen Lehr- und Handbüchern glauben möchte. Es handelte sich um eine bei zwei jungen Mädchen im Alter von 8 und 13 Jahren nach complicirter und uncomplicirter Schräg-Fractur des Radius am distalen Ende (Barton) auftretende excessive Calluswucherung. Dieser wuchernde Callus wächst hahnenkammartig in die Höhe und wölbt die auf ihm liegenden Weichtheile mit ihnen verwachsend empor, sodass sie wie die Violinsaiten über den Steg gespannt und dadurch natürlich wesentlich in ihrer Ernährung geschädigt werden. Diese Schädigung führt zu einer Bewegungsstörung im Bereich der Phalangen und des Handgelenks, welches sich als eine Beugecontractur des Handgelenks und zweier oder mehrerer Finger, zumeist des dritten und vierten darstellt. Während die weitere Beugung leicht bis zur physiologischen Hemmung activ wie passiv weiter geführt werden konnte, war die Veränderung der Contracturstellung im Sinne der Streckung wesentlich behindert, so zwar, dass die ergriffenen Finger nur bei stark gebeugtem Handgelenk annähernd oder vollkommen gestreckt werden konnten; bei gestrecktem Handgelenk aber war eine weitere Streckung der Finger nahezu oder vollkommen ausgeschlossen. Diese Deformität zu be-

heben waren die gewöhnlich angeführten orthopädischen Maassnahmen, wie active und passive Bewegungen, Bäder, Elektricität, Massage usw. diesmal absolut nicht im Stande. Wenigstens war unseren diesbezüglichen Bemühungen mit den genannten Mitteln irgend ein greifbarer Erfolg in therapeutischer Richtung nicht beschieden. Auch ein operativer Eingriff in dem Sinne, dass man die verwachsenen Muskeln mit dem Messer wieder getrennt und möglichst bald danach mit den erwähnten gymnastischen Maassnahmen angefangen hätte, würde einen nennenswerthen Erfolg nicht zu Stande gebracht haben, da die gelösten Verwachsungen sich sofort wieder gebildet hätten und bei Entfernung der Nähte (vorher kann man mit Bewegungen wohl nicht gut beginnen) bereits wieder consolidirt gewesen wären. Eine rationelle Therapie musste also danach streben, die Wiederbildung der getrennten Verwachsungen wenigstens auf eine gewisse Zeit hinaus zu verhindern.

In beiden Fällen wurden in von Esmarch'scher Blutleere nach Abmeisselung des hahnenkammartig vorragenden Calluswulstes die mit ihm wie auch untereinander stark verwachsenen Sehnen und Muskeln bis in gesunde Partien hinein exact gelöst und zur Verhinderung neuerlicher Verwachsungen jedes Mal eine der Länge nach aufgeschnittene (nach Foramitti's Angaben präparirte) Kalbsarterie quer unter dem ganzen Bündel der Beugesehnen (mit der Intimafläche gegen diese sehend) auf dem Musc. pronator quadratus an dessen radialen wie ulnaren Rand mit ein paar Knopfnähten fixirt. Dann wurden die abgehaltenen Sehnen reponirt, die Haut darüber vernäht und für 8—10 Tage ein Schienenverband angelegt. Die nach dieser Frist vorgenommenen orthopädischen Maassnahmen hatten nunmehr einen vollen Erfolg. Selbst in dem ersten Falle, der durch Eiterung complicirt wurde, war das Endresultat ein relativ sehr günstiges (Pro- und Supination des Vorderarmes sowie Beugung und Streckung des Handgelenkes ganz frei; Beugung der Finger ganz frei bei gebeugtem Handgelenk, bei der Streckung des letzteren wird Zeige- und Mittelfinger etwas gebeugt). In diesem Falle, sowie besonders in dem zweiten, der ideal ausheilte (ohne jegliche Beweglichkeitsbeschränkung) konnten alle Verrichtungen des täglichen Lebens leicht und mühelos ausgeführt werden.

Die genannte Operation ist einstweilen nur für Sehnen des Vorderarmes erprobt. Abzuwarten bleibt, ob dieselbe sich auch für die Sehnendurchtrennungen im Bereich der volaren Fingersehnenscheiden eignen wird. Jedenfalls darf man dort mit der Isolirung der Sehne wegen deren eigenartigen Ernährung (Arai, Wollenberg) nicht so sorglos vorgehen als am Vorderarm. Es ist jedoch sehr gut möglich, dass man in frischen Fällen damit einen plastischen Ersatz der sich elastisch retrahirenden Sehnenscheide wird erreichen können.

Ein anderes Feld der Verwendung bietet noch möglicher Weise die ischämische Muskellähmung. Dieselbe erwies sich allen therapeutischen Bestrebungen gegenüber als so renitent, dass Henle in zwei Fällen sogar zu einer Continuitätsresection beider Vorderarmknochen seine Zuflucht nahm und damit einen guten Erfolg erzielte. Durch ähnliche Verhältnisse sah sich de Beule in einem Fall von postphlegmonöser Narbencontractur zum gleichen

operativen Vorgehen am Knochensystem veranlasst, gleichfalls mit gutem Erfolg. Vielleicht könnte man in ähnlichen Fällen von Hacker's Methode versuchen, die doch einen ungleich leichteren Eingriff darstellt als die Continuitätsresection beider Vorderarmknochen oder die Sehnenverlängerung. Auch hat Freemann in letzter Zeit darauf aufmerksam gemacht, dass bei der ischämischen Paralyse die Nerven oft gerade dort durch Druck geschädigt werden, wo sie unter oder zwischen kräftigen Muskelbäuchen passiren (z. B. der N. ulnaris zwischen den beiden Portionen des Musc. flexor carpi ulnaris etc.). Das wären Fälle, in denen von Hacker's Verfahren Erfolg verheissend wäre.

Was die Technik anbelangt, so ist sie der von Foramitti geübten vollkommen analog:

1. Gefässe resp. Bruchsäcke werden steril entnommen und auf sterile Glasröhrchen resp. Glastafeln aufgezogen resp. aufgespannt;
2. 48 Stunden in 5—10 pCt. Formalin härten;
3. 24 Stunden auswässern (in fliessendem Wasser);
4. 20 Minuten kochen;
5. In sterilen Gefässen in 95 pCt. Alkohol aufbewahren (gebrauchsfertig).

Herr Pels-Leusden (Berlin): „Ueber die Transformation mit Periost transplantirter Knochenstücke."

M. H.! Ich habe vor drei Jahren eine grössere Reihe von Transplantationen nach Müller mit Periostknochenlappen wegen Spina ventosa an Metacarpi und Metatarsi gemacht und das Schicksal der betreffenden Knochen nach dem Vorgange von Müller (Tiemann) und Schmieden mittelst Röntgenaufnahmen verfolgt. Ich will Sie hier nicht aufhalten mit Angaben über die Zahl der ausgeführten Transplantationen, Einzelheiten der Operation, sondern Ihnen nur kurz an der Hand dieser mittelst des Projectionsapparates nach den Originalplatten ausgeführten Vergrösserungen einige der mir am lehrreichsten scheinenden Fälle kurz erörtern, auch nur kurz erwähnen, dass ich abweichend von Müller mit Schmieden stets ein Periostknochenstückchen aus der vorderen Kante der Tibia benutzt habe, und dass das Resultat kosmetisch wie functionell bis auf einen Fall bis jetzt also fast 3 Jahre nach der Operation stets ein gutes, in einem grossen Procentsatz der Fälle ein ausgezeichnetes gewesen ist. Eine etwas ausführlichere Veröffentlichung wird anderweitig erfolgen.

Ich will die Tafeln im Wesentlichen für sich selbst sprechen lassen. Bei dem ersten Fall hier handelte es sich um eine Spina ventosa metatarsi II, desjenigen also, welcher beim Stehen und Gehen mit am meisten in Anspruch genommen wird. Das anfangs und nach ca. 4 Monaten noch deutlich erkennbare Knochenstück ist im Verlaufe von über $2^1/_2$ Jahren vollkommen verschwunden oder umgewandelt. Es dürfte an dem Röntgenbild schwer fallen, den kranken Metatarsus jetzt noch zu erkennen, so bis ins kleinste Detail hat er seine alte Form wieder bekommen.

In diesem zweiten Falle wurden in einer Sitzung drei erkrankte Metacarpi entfernt und durch Periostknochenstücke ersetzt. Wohl in Folge der dadurch bedingten mangelhaften statischen Verhältnisse, — die Mittelhand wurde nur noch von dem gesunden 4. Metacarpus gestützt, — hat sich eines der transplan-

tirten Knochenstücke stark verschoben, ist aber doch eingeheilt; jetzt aber nach fast 3 Jahren ist die Form aller Metacarpi eine der normalen weitgehend wieder entsprechende geworden, insbesondere das prominente Knochenstück an der radialen Seite des 2. Metacarpus vollkommen geschwunden.

In diesem dritten Fall wurden nacheinander an beiden Händen drei erkrankte Metacarpi osteoplastisch ersetzt, eine Phalanx in der gewöhnlichen Weise operirt. Auch hier ist das Endresultat, trotzdem an dem einen Metacarpus der Epiphysenknorpel zerstört war, — der Ersatzknochen war hier absichtlich reichlich lang genommen — ein kosmetisch und functionell bis jetzt ausgezeichnetes, aber es ist natürlich nicht daran zu zweifeln, dass dieser Metacarpus noch weiter im Wachsthum zurückbleiben wird.

Man sieht also, dass sich die ursprüngliche Knochenform in einer geradezu erstaunlichen Weise wiederherstellt hat, und zwar sowohl was Richtung der Epiphysenlinie, Dicke des Knochens, die Corticalis und meist sogar die Markhöhle anbetrifft. Es hat der transplantirte Knochen im Laufe der Jahre die normale Knochenform wieder angenommen. Nach Kopsch ist die Knochenform das combinirte Ergebniss des Einflusses der Umgebung und vor allem der eigenen ererbten Gestaltungskräfte der jungen Knorpel- und Knochenanlagen. Von diesen eigenen ererbten Gestaltungskräften der jungen Knorpel- und Knochenanlagen kann nun hier füglich, da ja fast die ganze Diaphyse sammt Periost entfernt und durch ein solides Periostknochenstück von einer ganz anderen Gegend stammend ersetzt worden ist, nicht mehr die Rede sein. Hier sind nur noch die Einflüsse der Umgebung vorhanden und der brückenförmig die stehengebliebenen Reste der Knochen mit einander verbindende transplantirte Knochen, welcher mit einer normalen Knochendiaphyse nur eine sehr oberflächliche Aehnlichkeit besitzt. Ich bin nicht der Ansicht, dass das transplantirte Knochenstück organisch einheilt, wenigstens nicht in seinen vom Periost entfernter gelegenen Theilen, wohl aber thut das das Periost. Dieses bleibt offenbar lebensfähig, es liefert neuen Knochen, und zwar hauptsächlich deswegen, weil seine innerste, dem Knochen anliegende Schicht, die generative, welche bei der periostalen Osteogenese die wichtigste Rolle spielt, absolut intact gelassen, nicht durch Ablösung vom Knochen irgendwie geschädigt wird. Sie liefert Knochen, welcher bald mit den stehengebliebenen Endstücken verwächst, während der transplantirte Knochen im Wesentlichen eine Annäherung der Letzteren verhindert, sie auseinanderspreizt. Sicher geht er im Laufe der Zeit, wie man aus der Umwandlung in der Structur auch durch die Röntgenbilder nachweisen kann, ganz zu Grunde, und es ist das ja auch an einem nach Müller transplantirten Knochen durch Axhausen nachgewiesen. Mittlerweise ist aber von dem Periost das nothwendige Ersatzstück geliefert in Gestalt einer mehr weniger dicken Knochenleiste. Nun wissen wir aber, dass von frei transplantirten Periostst ücken aus in Weichtheilen neu gebildeter Knochen ein vergängliches Gebilde darstellt, es fehlt ihm etwas zum Erhaltenbleiben, das ist die Function. Und dieser wachsthumsfördernde Reiz der Function war der Punkt, auf welchen ich ganz besonders aufmerksam machen wollte. Jedes Gewebe, jedes Organ, jede Zelle atrophirt, wenn es ausser Function gesetzt wird, es wächst mit der gesteigerten Function. Aber

diese Function vermag noch mehr, wie man aus diesen Untersuchungen ersehen kann. Sie bildet den Knochen um, wie wenn er, wie Julius Wolff sich treffend ausdrückt, eine modellirbare Masse, Wachs, wäre. Das ist von ihm als das Gesetz der Transformation der Knochen bezeichnet, nach welchem im Gefolge primärer Abänderungen der Form und Inanspruchnahme oder auch bloss der Inanspruchnahme der Knochen bestimmte, nach mathematischen Regeln eintretende Umwandlungen der inneren Architectur und ebenso bestimmte, denselben mathematischen Regeln folgende secundäre Umwandlungen der äusseren Form der betroffenen Knochen sich vollziehen. Roux hat das noch genauer ergründet, indem er den Begriff der trophischen Wirkung des Reizes der Function einführte und weiter ausbaute. Wird ein Knochen, so sagt Roux in seinem Werke über den Kampf der Theile des Organismus, gebraucht, so werden die zufällig in der Richtung des Druckes gelegenen Knochenbälkchen stärker gedrückt, also auch stärker ausgebildet. Die in diesen Richtungen liegenden Osteoblasten werden am meisten zur Bildung von Knochensubstanz angeregt, und es wird bald in diesen Richtungen so viel Knochensubstanz gebildet sein, dass sie allein den Reiz aufnehmen und verzehren, während die in anderen Richtungen gelegenen Theile, wenn sie überhaupt gebildet worden waren, in Folge der Reizentziehung nicht wieder regenerirt werden können, also dauernd in Wegfall kommen. So entlastet jedes vorhandene Knochenbälkchen seine nächste Umgebung, und es bleiben schliesslich bloss die in den Richtungen stärksten Druckes gelegenen übrig. Alles das trifft auf unsere Fälle zu. Wir sehen, wie ein solides, gleichmässig dickes Knochenstückchen in einen Röhrenknochen mit Anschwellungen an beiden Seiten umgewandelt wird, wie ein ganz schräg gestelltes solches Knochenstückchen überall da verschwindet, wo eine Belastung nicht stattfindet, so dass schliesslich ein Gebilde entsteht, welches dem ursprünglichen und normalen Knochen bis in kleine Einzelheiten weitgehend entspricht. Damit ist gleichsam experimentell, auch Tiemann erwähnt das schon ganz kurz, der Beweis geliefert, dass zwar die ursprüngliche Form der Knochen durch die eigene ererbte Gestaltungskraft der jungen Knorpel- und Knochenanlagen hervorgebracht wird, seine definitive aber zum grossen Theil das Ergebniss der Function darstellt, welche äussere Form und innere Architectur nach mathematischen Gesetzen regelt, wie Julius Wolff und Roux es schon vor langen Jahren betont haben.

Aufgenommene Mitglieder.

1. Dr. Assa Ablström, Stockholm.
2. - Heinrich Ahrens, Berlin, Ziegelstr. 5/9.
3. - Albrecht, Charlottenburg.
4. - Andreas Alexeieff, St. Petersburg.
5. - Emil Altschucher, Strassburg.
6. - Karl Andrassy, Oberamtsarzt und Krankenhausarzt, Böblingen (Württemberg).
7. - Bernhard Aschner, Wien IX.
8. - v. Assen, Amsterdam.
9. - Aust, Kreisarzt, Nauen i. M.
10. - Berhard Baisch, Heidelberg.
11. - Hermann Bayha, Ludwigslust.
12. - Adam Belz, Assistenz-Arzt, Charkow.
13. - Walter Bergemann, Oberarzt, Königsberg i. Pr.
14. - Hans Bernhardt, Berlin W., Französischestr. 21.
15. - Julius Boese, Wien IX.
16. - Dirk Boks, Primarchirurg, Rotterdam.
17. - Brandes, Giessen.
18. - O. Brigel, Chefarzt, Stuttgart.
19. - Carl Brunner, Wien IX.
20. - H. C. Buning, Militärarzt, Niederl. Ost-Indien.
21. - Hans Burckhardt, Königsberg i. Pr.
22. - Barthold Carlson, Göteborg.
23. - Moritz Cohn, Berlin, Krankenhaus am Urban.
24. - M. Alvares Correa, Amsterdam.
25. - Cronemayer, Oberarzt, Bremerhaven.
26. - Daries, London W. C. 35.
27. - Dobrotworsky, Moskau.
28. - Dreyer, Breslau.
29. - A. Ehrhard, München.
30. - Hans Ehrlich, Wien IX.
31. - Richard Ehrlich, Oberarzt, Greifswald.
32. - Richard Elbe, Stabsarzt, Rostock.
33. - Paul Esau, Greifswald.
34. - J. Exalto, Utrecht.
35. - Alfred Exner, Wien IX.
36. - Otto Fedorowicz, Primararzt, Minsk.
37. - Feiner, Cöln.
38. - L. Fiedler, Berlin NW., Turmstr. 21.
39. - H. Fielitz, Halle a. S.
40. - Fischer, Oberarzt, Charlottenburg.
41. - Fodstad, Christiania.

42. Dr. Martin Friedemann, Rostock.
43. - Carl Funke, Privatdocent, k. k. Primärarzt, Wien I.
44. - Gatersleben, Sec.-Arzt, Aachen.
45. - Emil S. Geist, Danoldson Bloch.
46. - Max Geldern, Berlin W., Bülowstr. 80.
47. - Walther Goebel, Cöln.
48. - S. Goldberg, St. Petersburg.
49. - Piero Goll, Wien IX.
50. - Graeve, dirigirender Arzt, Oestusund.
51. - Walther Guido, Riga.
52. - E. Günther, Berlin N., Rudolf Virchow-Krankenhaus.
53. - Stanislaus von Gurbski, Warschau.
54. - Siegmund Hadda, Breslau.
55. - Carl Haeberlein, Nauheim.
56. - Carl Häkanson, Väsby.
57. - Marrasch Härle, z. Z. Berlin, Schaperstr. 33.
58. - Fritz Haertel, Charlottenburg.
59. - Fritz Heinsius, Schöneberg.
60. - N. E Hellström, dirigirender Arzt, Söderköping.
61. - Karl Henscher, Tübingen.
62. - Maximilian Hermann, Przemysl.
63. - Georg Hirschel, Heidelberg.
64. - Ernst Hoennicke, Dresden.
65. - Holmgren, Stellan Norrköping.
66. - Wilh. Holst, Tromsö.
67. - Otto Homuth, Berlin, Hannoverschestr. 13.
68. - A. F. Hornborg, Helsingfors.
69. - Gerhard Hosemann, Rostock i. M.
70. - Hyblinelle, Stockholm.
71. - Jacobsohn, Amerika.
72. - Enoch Jadro, Wien IX.
73. - Eugen Joseph, Berlin N., Ziegelstr. 5/9.
74. - Wilhelm J. Israel, Berlin W., Lützow-Ufer 5a.
75. - M. Kaehler, Oberarzt, Duisburg-Meiderich.
76. - Panos Kalis, Levadia.
77. - Karch, Aachen.
78. - Kirsch, Oberstabsarzt, Berlin, Maassenstr. 13.
79. - Koetzle, Stabsarzt, Berlin.
80. - Kohts, Berlin W., Steinmetzstr. 69.
81. - Josef Kopp, Luzern.
82. - Emil Körner, Pössneck.
83. - Stanislaus Kostlivy, Prag.
84. - Leopold Kranefuss, Gütersloh.
85. - Eduard Kreuzer, Rheinhausen-Friemersheim.
86. - Ernst von Kulscha-Lissberg, Wien IX.
87. - Waldemar Lange, Petersburg.

88. Dr. Lempp, Schwäb.-Gmünd.
89. - Richard Levy, Breslau.
90. - Alexander von Lichtenberg, Strassburg.
91. - Eimar Fredik Lindboe, Christiania.
92. - Louis Lindenstein, Nürnberg.
93. - Ernst Lindner, Berlin, Dieffenbachstr. 65.
94. - Karl Loening, Privatdocent, Halle a. S.
95. - Jacob Löwenstein, Warschau.
96. - Karl Loewi, Breslau.
97. - H. Maag, Hospitaldirector, Naestedt.
98. - Magnus-Levy, Berlin, Karlstr. 5b.
99. - Wolfgang Merckle, Frankenthal.
100. - Natan Mesch, Warschau.
101. - Anastasius Mistopulos, Saloniki.
102. - K. Mizukuchi, Würzburg.
103. - von Möller, Berlin NW., Thomasiusstr. 9.
104. - Emile Moons, Antwerpen.
105. - Moskowicz, Primärarzt, Wien IX.
106. - T. Nakahara, Würzburg.
107. - Nicolaides, Constantinopel.
108. - Oehler, Hamburg-Eppendorf.
109. - Georg Oelsner, Berlin NW., Turmstr. 21.
110. - Ohl, Altenburg i. S.
111. - Ohm, Charlottenburg, Dahlmannstr. 1.
112. - Alexander Opokin, Kasan.
113. - Tadeus Ostrowski, Lemberg.
114. - Ott, Generalarzt, Coblenz.
115. - Aristarchos Pantelopulos, Oberarzt, Athen.
116. - Paulun, San.-Rath, Professor, aus Shanghai, z. Z. Charlottenburg, Berlinerstr. 98.
117. - Peukert, Zwickau i. S.
118. - Pietzsch, Stabsarzt, Dresden-N.
119. - Friedrich Plahl, Innsbruck.
120. - Poper, Militärarzt, Shitomis.
121. - Robert Porges, Wien IX.
122. - Otto Polax, Ces. Brod.
123. - Sophus Prior, Aarhus.
124. - Willy Pullmann, Greifswald.
125. - Max Puritz, Warschau.
126. - Rennecke, Stabsarzt, Magdeburg.
127. - Reuterskiöld, dirigirender Arzt, Borgholm.
128. - Johannes Richter, Annen i. Westf.
129. - Rosenberger, Göttingen.
130. - Rudnew, Privatdocent, Moskau.
131. - E. Rychlik, Prag.
132. - Albert Salomon, Breslau.

133. Dr. Hans Salzer, Primarchirurg, Wien.
134. - Wilhelm Schaack, Königsberg i. Pr.
135. - Schiemann, Moskau.
136. - Rudolf Schindl, k. k. Regim.-Arzt, Wien.
137. - Schlichting, Völklingen a. Saar.
138. - Fritz Schulze, Ranitz.
139. - H. Shiota, Wien III.
140. - Yosei Shunodeira, Prof., Kanazawa.
141. - Carl Siebold, Berlin, Kurfürstendamm 50.
142. - Jos. Sil, Primararzt, Kolin.
143. - Walter Simon, Aachen.
144. - Stastny, Pisek.
145. - Wolfgang Steinbrück, Leipzig.
146. - Max Stickel, Jena.
147. - Oscar Störk, Prof., Wien IX.
148. - Eduard Streissler, Graz.
149. - Takata, Marburg.
150. - Karl Tantzscher, Mitau.
151. - Kurt Tockel, Berlin, Elsasserstr. 41.
152. - B. Vasek, Secundärarzt, Prag.
153. - Heinrich Voigts, Charlottenburg.
154. - Karl Waegner, Charkow.
155. - Quido Walter, Riga.
156. - Weber, Damm Adingen.
157. - K. J. Wederhake, Düsseldorf.
158. - Emil Weil, Berlin NW., Turmstr. 21.
159. - Wenzel, Bonn.
160. - Wieting-Pascha, Constantinopel.
161. - Wilding, Prof., Constantinopel.
162. - Wille, Christiania.
163. - Wladimir Witlin, Charkow.
164. - Ernst Wolff, Secundärarzt, Frankfurt a. M.
165. - Zimmer, Oberarzt, Berlin NW., Lübeckerstr. 35.

Berichtigung.

S. 315, 7. Zeile von unten liess: „Das Princip der Foramitti'schen Methode hat nun L. Neumayer in Prof. v. Hacker's Klinik in Graz", statt: Das Princip der Foramitti'schen Methode hat nun Prof. v. Hacker".

II.

Grössere Vorträge

und

Abhandlungen.

I.

Abkürzung des Heilungsverlaufs Laparotomirter durch frühzeitiges Aufstehen.[1]

Von

Prof. Dr. Hermann Kümmell (Hamburg-Eppendorf).

M. H.! Die Nachbehandlung der Patienten, bei denen wir eine mehr oder weniger eingreifende Bauchoperation auszuführen genöthigt waren, hat im Laufe der Jahre ganz wesentliche Wandelungen erfahren. Während früher den Laparotomirten strengste Ruhe anempfohlen und zur Ruhigstellung der Darmthätigkeit und der dadurch erhofften Verminderung der Gefahr der Peritonitis Opium in grösseren und kleineren Dosen gereicht wurde, empfahl Lawson Tait entgegen allen herrschenden Anschauungen die Anwendung von Abführmitteln schon in den ersten Tagen nach der Laparotomie. Dieses Verfahren scheint mit Recht jetzt eine ziemlich allgemeine Anerkennung gefunden zu haben, da man durch innerlich dargereichte Laxantien oder durch die angenehmere Form von Klysmata die Operirten von den höchst lästigen Folgeerscheinungen der Laparotomie, der gestörten Darmperistaltik befreit.

Anders steht es mit der Bewegungsfreiheit, welche man nach der Laparotomie den Kranken gewährt. Im Allgemeinen gilt es noch als Regel die Laparotomirten 14 Tage bis 3 Wochen das Bett hüten zu lassen und ausgiebigere Bewegungen zu vermeiden. Wir wenigstens haben bis vor nicht allzu langer Zeit an dem Grundsatz festgehalten, zur Erzielung einer festen Bauchnarbe und

[1] Vorgetragen am 1. Sitzungstage des XXXVII. Congresses der Deutschen Gesellschaft für Chirurgie, 21. April 1908.

zur Vermeidung von spätern Bauchhernien die Operirten 3 Wochen strenge das Bett hüten zu lassen. Seit einer Reihe von Jahren haben wir jedoch allen Patienten, bei denen wir anderweitige Operationen, besonders an den oberen Extremitäten, an der Brust, am Hals und Kopf ausgeführt hatten, sobald es ihr Zustand erlaubte, das Aufstehen gestattet. So haben wir z. B. die Patienten, bei denen wir die Amputatio mammae vorgenommen hatten, schon am folgenden oder zweiten Tag für kürzere Zeit aufstehen und umhergehen lassen. Man konnte dabei beobachten, wie rasch bei diesem Verfahren das Krankheitsgefühl schwand, der Appetit sich hob, die Kräfte zunahmen, kurz wie die ganze Reconvalescenz eine weit günstigere und kürzere wurde.

Auch alte Leute pflegen wir seit langer Zeit fast ausnahmslos am Tage nach der Operation aus dem Bett zu bringen und sie mehrmals für kürzere oder längere Zeit in den Sessel zu setzen. Wir gingen dabei von dem Gedanken aus, nach Möglichkeit das Auftreten der Bronchitiden und Bronchopneumonien zu vermeiden, selbst auf die Gefahr hin eine weniger feste Narbe oder später eine Bauchhernie entstehen zu sehen. Beobachtet haben wir allerdings diese erwarteten Bauchhernien nicht. Wir haben beispielsweise seit einer Reihe von Jahren ältere Patienten, bei denen wir Prostatectomien, Herniotomien und Laparotomien ausgeführt hatten (darunter Gastrostomirte, Gastroenterotomirte u. a. m.), wenige Tage nach der Operation ohne Nachtheil für den weiteren Wundverlauf aufstehen lassen und haben den Eindruck dadurch entschieden zur Vermeidung von Bronchitiden und Bronchopneumonien beigetragen zu haben. Weiterhin hatte ich die Beobachtung gemacht, dass bei jüngeren Individuen, besonders bei lebhaften Knaben, welche direct nach der Operation vor dem Erwachen aus der Narkose sich umher warfen und sehr ausgiebige Bewegungen aller Art ausführten, die Reconvalescenz, vor allen das subjective Wohlbefinden am Tage nach der Operation ein so ausgezeichnetes war, wie in keinem anderen Falle. Besonders fiel mir auf, dass die Störungen von Seiten des Darmes, die Belästigungen durch Nichtabgehen der Flatus vollkommen in Wegfall kamen.

Das wichtigste Moment, welches uns seit langer Zeit veranlasst hat, schon frühzeitig direct nach der Operation Bewegungen der Extremitäten, soweit es möglich war, ausführen zu lassen, war

der Wunsch, dadurch die Bildung von Thrombosen und Embolien, die immerhin noch gefährlichsten und heimtückischsten Feinde der Chirurgie, denen wir bis jetzt so relativ machtlos gegenüberstanden, nach Möglichkeit zu verhindern. Wir müssen ja annehmen, dass durch ausgiebigere Bewegung die Blutcirculation eine bessere und die Herzthätigkeit eine kräftigere wird, so dass dadurch die Thrombenbildung und die von ihr ausgehenden Embolien vermieden werden. Lehren uns doch andere und eigene zahlreiche Erfahrungen, dass gerade die Schenkelvenenthrombosen, trotz vollständig aseptischen Wundverlaufs erst nach längerer Bettruhe in der zweiten oder dritten Woche post operationem bei corpulenten oder anämischen und schwachen Patienten auftreten. Zur Vermeidung dieser und vor Allem der noch gefährlicheren und gefürchteten Lungenembolien haben wir in erster Linie den Versuch gemacht, unsere Patienten bald nach der Operation aufstehen zu lassen, um durch die dadurch erzielte Hebung der Herzthätigkeit und Blutcirculation diesem Feind wirksam entgegen zu treten. Es gehört freilich ein gewisser Entschluss dazu, mit den bisherigen Anschauungen und Methoden, welche man für richtig und nothwendig gehalten hat, zu brechen und conträr erscheinende Maassnahmen an deren Stelle zu setzen. Es ist auch wohl zu verstehen, dass die ersten Versuche, die Laparotomirten, welche bisher sorgsam zu dreiwöchiger Bettruhe angehalten waren, schon an den nächsten Tagen aufstehen zu lassen, bei den Patienten selbst und bei ihrer Umgebung ein erklärliches Befremden hervorriefen. Jedoch waren die mit dem neuen Verfahren erzielten Erfolge so auffallend günstige und das subjective Wohlbefinden ein so vorzügliches, dass später die Patienten mit verschwindenden Ausnahmen stets bereit waren, das Bett früh zu verlassen und dadurch eine rasche Heilung zu erzielen.

Waren es, wie erwähnt, die eigenen günstigen Beobachtungen, welche wir mit dem frühzeitigen Aufstehen unserer an anderen Körpertheilen Operirten, sowie mit den laparotomirten alten Patienten und ausgiebigen Bewegungen jugendlicher Laparotomirter direct nach der Operation gemacht hatten, um eine Verallgemeinerung und systematische Durchführung dieser Erfahrungen anzustreben, so wurden wir noch weiterhin durch die Mittheilungen deutscher und amerikanischer Operateure in unserem Vorhaben bestärkt.

In Deutschland hat zuerst Krönig seine Laparotomirten möglichst schon am ersten Tage nach der Operation aufstehen lassen und damit sehr günstige Resultate erzielt. Er hat unter 300 Laparotomirten keine Thrombose und Embolie, keine postoperative Pneumonie oder postoperativen Ileus auftreten sehen, sowie keine Bauchhernien. Ferner berichtet Hartog in mehreren Arbeiten vom vergangenen Jahre aus der Landau'schen Klinik über circa 150 Köliotomirte, welche in den ersten Tagen, meist am 5. post operationem, das Bett verlassen haben. Die Erfolge, die von Krönig und Landau mit diesem Verfahren erzielt sind, sind ungemein günstige und forderten zur Nachahmung auf. Auch amerikanische Operateure haben ihre Laparotomirten früh aufstehen lassen und gingen dabei hauptsächlich von dem Gedanken aus, dadurch die Gefahren der Thrombose und Embolie zu verringern.

So hat Ries unter 500 Laparotomien, nach welchen die Patienten früh das Bett verlassen hatten, nur zwei Mal leichte Thrombosen gesehen.

Chandler hat bei 96 Fällen überhaupt keine solche beobachtet.

Boldt beobachtete unter 384 eingreifenden Bauchoperationen, bei Entfernung grosser Myome, Pyosalpingitiden und Kystomen nur einmal eine leichte Thrombose bei den Patienten, die er in den ersten Tagen nach der Operation aufstehen liess. Bei den Kranken dagegen, die nach den bisher üblichen Verfahren längere Zeit das Bett hüten mussten, entstanden in der gleichen Zeit vier Mal Thrombosen.

W. u. Ch. Mayo (Rochester) hatten unter 1788 Laparotomien im Jahre 1904 ungefähr 1 pCt. Thrombosen. Als sie später dazu übergingen, die Laparotomirten möglichst früh aufstehen zu lassen, ging der Procentsatz auf ein Drittel herab.

Hartog berichtet aus der Landau'schen Klinik nur über eine Thrombose unter 150 Fällen von Laparotomirten, die in den ersten Tagen nach der Operation das Bett verlassen hatten. Dieser heilte nach relativ kurzer Zeit.

Witzel hat nach persönlicher Mittheilung seit mehreren Jahren durch geeignete Vorbereitung der Patienten und durch weitere Ausbildung der Technik das Frühaufstehen der Operirten, speciell

auch der Laparotomirten, methodisch ausgebildet und durch diese „functionelle Behandlung“ sehr gute Erfolge und Dauerheilungen bei einer grossen Anzahl erzielt.

Im Allgemeinen scheint jedoch unter den Chirurgen das in Rede stehende Verfahren des Frühaufstehenlassens Laparotomirter noch keine weitere Anerkennung und Verbreitung gefunden zu haben. Daher schien es mir von Interesse und von principieller Bedeutung, diesen Gegenstand an dieser Stelle zur Sprache zu bringen, um die Ansicht derjenigen, welche bereits mit dieser Maassnahme Erfahrungen gesammelt haben, kennen zu lernen und andererseits auch die gegentheiligen Meinungen zur Klärung und Förderung dieser für unsere Laparotomirten so wichtigen Frage prüfen und verwerthen zu können.

Wenn ich auf meine eigenen Erfahrungen übergehen darf, so möchte ich zunächst die mehrfach erwähnte und mir am wichtigsten erscheinende Frage der Thrombosen und Embolien kurz berühren. Unter unseren 164 Laparotomirten und Herniotomirten, welche wir am ersten oder an den nächstfolgenden Tagen nach dem Eingriff aufstehen liessen, haben wir keine Thrombose, dagegen eine Lungenembolie mit tödtlichem Ausgang beobachtet. Es handelte sich um eine sehr corpulente, fette Patientin mit schwacher Herzthätigkeit, welche wegen ausgedehnter Nabelhernie zur Operation gelangte. Es waren bei dieser Kranken nach meiner Ansicht von vornherein alle Vorbedingungen zum event. Eintritt einer Embolie gegeben und rieth ich der Patientin daher dringend, schon am nächsten Tage das Bett zu verlassen. Diese ersten Versuche des Aufstehens gelangen ohne besondere Beschwerden und konnte Patientin schon an den folgenden Tagen ohne jede Anstrengung umhergehen. Am 10. Tage trat beim Aufrichten im Bett plötzlich eine Lungenembolie ein, die nach wenigen Minuten den Tod zur Folge hatte. Wenn ich die Zahl der Lungenembolien bei den drei Wochen nach der Laparotomie das Bett hütenden Patienten mit derjenigen solcher Operirten vergleiche, welche an den folgenden Tagen nach dem chirurgischen Eingriff aufgestanden sind, so ist bis jetzt allerdings noch kein sehr grosser Unterschied festzustellen und müssen wir die Erfahrungen an einem grösseren Material abwarten. Wir haben die Thrombosen und Embolien, welche im Anschluss an unsere Laparotomien in den letzten beiden Jahren eingetreten sind, zu-

sammengestellt. Demnach traten unter ca. 610 im Jahre 1906 im Krankenhause ausgeführten Laparotomien 6 Todesfälle an Lungenembolien und mehrere Thrombosen mit späterer Heilung ein. Im Jahre 1907 traten unter 600 gleichen Operationen fünf Thrombosen und sechs Embolien mit tödtlichem Ausgang ein, ungefähr dasselbe Verhältniss mit 1 pCt. Mortalität bei den Embolien. Von den 164 Patienten mit Bauchoperationen, darunter 106 Laparotomirte, welche in den ersten Tagen nach dem Eingriff aufgestanden sind, ist keine Thrombose aber eine Embolie mit tödtlichem Ausgang eingetreten. In Bezug auf die Embolien mit 0,94 pCt. Todesfällen ist das Verhältniss bis jetzt noch kein wesentlich günstigeres, dagegen sind bis jetzt keine Thrombosen aufgetreten. Das Beobachtungsmaterial ist jedoch ein relativ noch zu kleines.

Ein wichtiges Moment, welches man gegen das frühe Aufstehen der Laparotomirten ins Feld führen könnte, wäre die durch die frühzeitige Belastung der frisch genähten Wunde veranlasste Disposition zur späteren Hernienbildung. Auch wir konnten uns von dieser Befürchtung nicht frei machen als wir die ersten Versuche mit dem Frühaufstehen der Laparotomirten vornahmen. Für uns war zunächst nur der Gedanke maassgebend, die Embolien nach Möglichkeit zu vermeiden, und wir hofften dem Ziele durch frühzeitige Bewegung der Operirten näher zu kommen, auch auf die Gefahr hin, in diesem oder jenem Falle später eine Bauchhernie eintreten zu sehen.

Sehr angenehm überrascht waren wir, als wir bei Entlassung der Patienten, welche nach stattgehabter Laparotomie oder Herniotomie das Bett in den ersten Tagen verlassen hatten, eine weit festere und derbere Narbe nachweisen konnten, als bei den in der bisherigen Weise Behandelten. Ich hatte den Eindruck, dass durch die vorsichtige Bewegung und die damit verbundene Muskelarbeit eine festere und derbere Narbe erzielt wurde, als bei der durch längere Ruhe mehr oder weniger schlaffer und atrophisch werdenden Musculatur.

Seit Anfang dieses Jahres haben wir zunächst vorsichtig am fünften oder am sechsten Tage nach der Operation beginnend, dann sehr bald zum ersten und zweiten Tag übergehend, die Patienten aufstehen lassen. Bei den später nachuntersuchten Patienten,

darunter solche, die vor 10 oder 12 Wochen operirt waren, haben wir in keinem Falle eine Anlage zu einer Bauchhernie, dagegen stets eine derbe und feste Narbe feststellen können.

Die Wirkung des frühen Aufstehens auf die Patienten ist eine ungemein günstige. Abgesehen von einem spannenden Gefühl in der Narbe, was naturgemäss in den ersten Tagen nicht ganz zu vermeiden ist, aber von Tag zu Tag mehr schwindet, sind subjectiv unangenehme Empfindungen kaum vorhanden. Es ist ja auch sehr naheliegend und leicht verständlich, dass Patienten, die bis zum Tage der Operation sich in einem relativ gesunden Zustande befanden, in einem derartigen wenigstens, dass sie nicht an das Bett gefesselt waren, sondern umhergingen und eine mehr oder weniger normale Ernährung genossen, durch Narkose und Operation nicht so geschwächt werden, dass sie die Folgen nicht rasch überwinden und nicht bald wieder in normale Bewegungs- und Functionsverhältnisse gebracht werden könnten. Wenn wir das zur Operation gelangende Krankenmaterial übersehen, so handelt es sich in der weitaus überwiegenden Mehrzahl um Fälle der genannten Kategorie. Patienten, bei denen wir die Herniotomie ausführen oder die Retroflexio uteri beseitigen, befinden sich bis zur Operation ausser dem örtlichen Leiden in einem gesunden Zustand. Dasselbe gilt von der Operation, welche jetzt wohl am häufigsten ausgeführt zu werden pflegt, von der Appendektomie. Handelt et sich um eine Intervaloperation, so haben die Kranken ein mehr oder weniger langes Krankenlager hinter sich und haben die Folgen einer überflüssigen und meist nicht ungefährlichen Leidenszeit, die durch Frühoperation zu vermeiden gewesen wäre, glücklich überwunden. Führen wir aber eine solche aus, so tritt der plötzlich Erkrankte schon kurze Zeit nach Beginn des Anfalles aus einem bisher gesunden Zustand in unsere Behandlung. Betrachten wir weiterhin die Operation am Magen und am Darmcanal, an der Gallenblase und an anderen Abdominalorganen, sowie die Myome der Ovarialcysten und die anderen Erkrankungen des weiblichen Genitalapparates, so handelt es sich fast ausschliesslich um relativ gesunde Menschen, wenigstens um solche, die nicht durch langes Krankenlager geschwächt oder jedenfalls nicht, wie man zu sagen pflegt, von den Beinen gekommen sind. Bei Kranken, welche vor dem operativen Eingriff ein langes Krankenlager durch-

gemacht haben, deren Musculatur durch die lange Bettruhe und ungenügende Nahrungsaufnahme geschwächt ist, wird man natürlich in den weitaus meisten Fällen von dem frühen Aufstehen nach der Operation absehen müssen.

Ein wesentlicher Vortheil des frühen Aufstehens liegt in dem Fehlen oder der baldigen Beseitigung der sonst so lästigen und oft quälenden Symptome der gestörten Darmthätigkeit. Wir wissen ja alle, wie sehr alle Laparotomirten mehr oder weniger unter diesen Beschwerden leiden, wie zahlreich und verschieden die Mittel sind, die zur Anregung der Darmperistaltik angegeben sind, wie trotz Abführmittel und Klysmata, trotz Eserin- und Strychnininjection ein quälender Meteorismus sich oft auch an die aseptisch verlaufende Laparotomie anschliesst, und wie der Kranke sich erst nach Abgang von Flatus wesentlich erleichtert fühlt. Alle diese Unannehmlichkeiten werden durch ein frühzeitiges Aufstehen rasch gebessert oder treten überhaupt in der Regel garnicht in Scene. Bei Anwendung einer Glycerininjection in das Rectum oder vorübergehendem Einlegen eines Darmrohres haben wir bei den Operirten, welche früh aufstehen konnten, kaum noch die Anwendung anderer Maassnahmen nöthig gehabt. Auch die erste Stuhlentleerung erfolgt meist nach wenigen Tagen spontan, da die fast ausnahmslos mit der Bettruhe verbundene Darmträgheit und Obstipation wegfällt.

Auch die Anwendung des Katheters, welche bei einer Zahl von Laparotomirten nie ganz vermieden werden kann, fällt fast vollständig fort, wenn es den Kranken gestattet ist, das Bett zu verlassen und die Urinentleerung in stehender Stellung vorzunehmen.

Von grosser Wichtigkeit ist das frühe Aufstehen für die freiere und leichtere Athmung und die dadurch verringerte Gefahr des Eintritts von Bronchitiden und Pneumonien, ein Moment, welches gerade bei älteren Leuten von der grössten Wichtigkeit ist. Wird die Entstehung von Bronchitiden und Pneumonien nach unseren Erfahrungen ganz wesentlich durch eine geeignete Narkose, speciell durch die Combination mit Skopolamin-Morphium wesentlich verringert, so bildet das Frühaufstehen ein weiteres wichtiges Moment, um die Zahl der postoperativen acuten Bronchial- und Lungenerkrankungen auf eine möglichst geringe Zahl zu reduciren.

Dass der Appetit derjenigen Operirten, welche bald das Bett verlassen, umhergehen, frische Luft geniessen, kurz in normale Verhältnisse gebracht werden, sich wesentlich hebt und bald eine ausreichende Ernährung gestattet, ist sehr naheliegend.

Dass die Reconvalescenz durch das frühe Aufstehen rascher von Statten geht, liegt ausser der Hebung des Allgemeinbefindens durch Steigerung des Appetits, Regelung der Verdauung, Kräftigung der Herzthätigkeit nicht zum Wenigsten an dem günstigen psychischen Einfluss. Die Operirten fühlen sich nach wenigen Tagen nicht mehr als Kranke. Die Erinnerung an einen schweren operativen Eingriff, den sie noch vor kurzem durchgemacht haben, ist bald geschwunden und das rasch zunehmende Gefühl der Gesundung tritt in den Vordergrund. Vergleichen wir damit die oft so langsam fortschreitende Reconvalescenz derjenigen Patienten, welche unsern früheren Anschauungen entsprechend mehrere Wochen das Bett hüten mussten, so wird uns der Unterschied besonders deutlich entgegentreten. Der langsam zunehmende Appetit, die mit der gestörten Darmperistaltik zusammenhängenden Beschwerden und Verdauungsstörungen, das häufig auftretende Schwindelgefühl, welches sich beim ersten Aufstehen bis zur Ohnmachtsanwandlung steigert, das allgemeine Schwächegefühl und die Erschlaffung der Musculatur, welche in vielen Fällen eine so hochgradige ist, dass nach 3 wöchiger Bettruhe das Gehen kaum möglich und erst allmählich wieder erlernt werden muss, sind Erscheinungen, die wir mit wenigen Ausnahmen wohl in mehr oder weniger hohem Grade bei allen Laparotomirten nach mehrwöchiger Bettruhe beobachten.

Mit wenigen Ausnahmen ist es uns bei allen Patienten nach einigem Zureden gelungen, sie zum Aufstehen zu veranlassen. Unter den 164 in den letzten 3 Monaten Laparotomirten und Herniotomirten, die früh das Bett verlassen haben, waren nur 3 zarte und wenig willenstarke Damen, bei denen wir von jedem weiteren Versuch abstehen mussten. Sie klagten beim Aufrechtsitzen über Schmerzen und Schwächegefühl, so dass uns eine längere Bettruhe von 8—10 Tagen vortheilhafter erschien.

Um ein frühes Aufstehen der Operirten und speciell der Laparotomirten zu ermöglichen, sind selbstverständlich einige wichtige Vorbedingungen zu erfüllen. Dazu gehört eine einwandsfreie Narkose, welche kein Erbrechen

in ihrem Gefolge hat, ein rasches Operiren mit möglichst geringem Blutverlust, ein tadelloser aseptischer Wundverlauf mit primärer Heilung und endlich eine feste Naht der Operationswunde.

Was die Narkose anbetrifft, so wenden wir seit einigen Jahren, wie ich bereits anderweitig mitgetheilt habe. eine Skopolamin - Morphium - Chloroform- oder Aethernarkose an. Alle Patienten über 17 Jahre erhalten eine Stunde vor der Operation eine Injection von einem Centigramm Morphium und 5 Decigramm Skopolamin. hydrobrom. (schwächliche ausnahmsweise weniger), nöthigenfalls erhalten sie am Abend zuvor ein Gramm Veronal, bei ungenügender Herzthätigkeit ein Cubikcentimeter Digalen. Die Narkose selbst wird mit dem Roth-Dräger'schen Apparat ausgeführt und je nach Bedürfniss Aether oder Chloroform oder eine Mischung beider dargereicht. Die Vorzüge dieser Narkose bestehen einmal in der relativ geringen Menge von Aether und Chloroform, welche zur vollständigen Narkose und Fortführung derselben nothwendig ist, ferner darin, dass die Patienten im Dämmerschlaf oft schon fest schlafend in den Narkosenraum gebracht werden und dadurch vor der sonst unvermeidlichen Aufregung bewahrt bleiben, und endlich in der Secret verringernden Wirkung des Skopolamins, wodurch Bronchitiden und Pneumonien auch bei Anwendung des Aethers fast vollständig ausgeschlossen werden. Ein besonderer Vorzug dieser Narkose, was gerade bei Laparotomirten nicht hoch genug einzuschätzen ist, ist das fast vollständige Fehlen des Erbrechens. Wenn man während der ersten 24 Stunden den Operirten keine Flüssigkeiten darreicht und das lästige Durstgefühl durch häufiges Anfeuchten des Mundes zu verringern sucht, gehört Uebelsein und Erbrechen zu den seltenen Ausnahmen. Ueberhaupt scheint mir die Skopolamin - Morphium-Chloroform- oder Aethernarkose die humanste und ungefährlichste Methode der allgemeinen Narkose, welche wir bis jetzt besitzen. zu sein.

Dass ein rasches und blutsparendes Operiren, welches den Kranken eine möglichst kurze Zeit der Narkose und dem Aufenthalt auf dem Operationstisch aussetzt, für seinen ganzen Kräftezustand und die spätere Reconvalescenz weit günstiger ist als ein langsames sich über eine Stunde und länger hinziehendes, bedarf wohl keiner besonderen Erwähnung.

Ein frühes Aufstehen unserer Laparotomirten und Operirten ist selbstverständlich nur bei einem vollständig aseptischen reactionslosen und fieberfreien Wundverlauf möglich. Dass sich bei einer eiternden Wunde oder auch nur gereizten Stichkanälen wegen der vorhandenen Schmerzen, der Gefahr des Weiterverbreitens der Infection und der später zu befürchtenden Bauchhernie ein frühes Aufstehen von selbst verbietet, braucht nicht besonders hervorgehoben zu werden. Wir haben diese Zwischenfälle bei unsern hier in Betracht kommenden Operirten, deren Bauchwunde wir schliessen konnten, überhaupt nicht beobachtet. Erwähnen möchte ich, dass wir unsere aseptischen Operationen und die speciell hier in Rede stehenden Laparotomien und Herniotomien ohne Handschuh irgend welcher Art, ohne Gesichts- und Mundmasken oder ähnliche complicirende und mir oft nicht ungefährlich erscheinende Maassnahmen ausgeführt haben. Mit reingewaschener und nachher noch mit Aether und Alkohol desinficirter Hand pflegen wir ohne Zuhülfenahme der neuerdings viel empfohlenen schützenden Ueberzüge der Hand unsere Operationen auszuführen.

Von grosser Bedeutung für die Bildung einer festen Narbe scheint mir die Art der Naht und die Art des Nahtmaterials zu sein. Ich will nicht auf die Naht der inneren Organe, speciell die Magen- und Darmnaht eingehen, bei der wohl die meisten Chirurgen der Seide den Vorzug geben, sondern nur kurz unser Verfahren beim Schluss der Bauchwunde erwähnen. Von den zahlreichen verschiedenartigen Methoden der Schnittführung, dem medianen, dem pararectalen, dem Zickzackschnitt und vielen anderen haben gewiss die meisten ihre vollkommene Berechtigung und geben sehr gute Dauerresultate. Nach meiner Ansicht kommt es viel weniger auf die Methode als solche an, als viel mehr auf die richtige und exacte Ausführung derselben. Wir pflegen unsere Laparotomiewunden in der Weise zu schliessen, dass wir das Peritoneum isolirt nähen, darüber die Musculatur ebenfalls mit fortlaufender Catgutnaht schliessen und eine exacte Fasciennaht hinzufügen. Diese letztere scheint mir der wichtigste Punkt in der ganzen Frage der Bauchnaht zu sein. Wir schieben die durch den Schnitt getrennten und etwas locker präparirten beiden seitlichen Fascienpartien über einander, wie es Lennander und Andere angegeben haben und machen eine doppelte Fasciennaht, der Art, dass wir

den Rand des unteren Fascienblattes mit dem oberen an der unteren Fläche des letzteren vereinigen und weiterhin das obere Blatt durch eine zweite Nahtreihe tiefgreifend über das untere festnähen. Eine derartige feste Fasciennaht gestattet frühzeitige Bewegung und frühes Aufstehen ohne nach unseren Erfahrungen wenigstens die Entstehung von Bauchhernien eintreten zu lassen. Einige die Fascie mitfassende tiefgreifende Hautnähte bilden den Schluss der äusseren Wunde.

Alle Nähte, mit Ausnahme der äusseren Hautnaht, zu welcher Seide benutzt wird, sind fortlaufende Catgutnähte. Das Catgut muss selbstverständlich absolut zuverlässig, keimfrei und haltbar sein und erst nach längerer Zeit resorbirt werden. Das seit Jahren von uns nach der Elsberg'schen Methode durch Kochen in Ammonium sulphuricum präparirte Catgut entspricht diesen Anforderungen voll und ganz. Es hat sich uns seit Jahren als vorzüglich in jeder Beziehung bewährt und zeichnet sich vor Allem dadurch aus, dass es der Resorption lange Widerstand leistet. Wie wir uns mehrfach überzeugen konnten, waren die Fäden jedenfalls nach 14 Tagen, meist aber nach drei Wochen und längerer Zeit noch nicht aufgesogen. Dass die Wunden ohne Eiterung und irgend welche Reaction heilen, spricht für die Keimfreiheit des Präparates, von der wir uns auch durch zahlreiche Thier- und Culturversuche früher überzeugen konnten.

Im Allgemeinen sind wir mit dem Aufstehenlassen so verfahren, dass wir die Patienten am Tage nach der Operation, nachdem sie die erste Flüssigkeit zu sich genommen und sich etwas gekräftigt hatten, veranlassten, sich mehrmals im Bett aufrecht zu setzen. Bewegungen jeder Art, soweit irgend möglich, gestatten wir dem Patienten schon sofort nach der Operation. Diejenigen entschlosseneren Kranken, die es können und wollen, und das ist jetzt die Mehrzahl, lassen wir schon am ersten Tage kurze Zeit aufstehen und sich in den Sessel setzen, manche machen auch sogleich Gehversuche. Am zweiten Tage, spätestens am dritten, pflegen alle Patienten, bei denen das Frühaufstehen überhaupt in Betracht kommt, das Bett zu verlassen. Vorsichtige Gehversuche schliessen sich an und werden dann rasch steigend mehr und mehr fortgesetzt. Dass es individuell sehr verschieden ist, welche Fortschritte die einzelnen Kranken machen und in welchem Tempo,

ist selbstverständlich. Einige Herniotomirte gingen schon am dritten Tage im Garten spazieren und machten weder subjectiv noch objectiv einen an Reconvalescenten erinnernden Eindruck. Ein kleines Mädchen, bei der eine Herniotomie mit localer Anaesthesie ausgeführt wurde, ist bald nach der Operation aufgestanden und machte am folgenden Tage durch ihre ungezwungenen Bewegungen beim Umhergehen den Eindruck einer vollkommen Gesunden.

Wenn es das Wetter erlaubt, können die Kranken sehr bald, zuweilen schon am dritten Tage, im Freien spazieren gehen und wenn sie wünschen am 10.—14. Tag entlassen werden, jedoch haben einige schon am 7. oder 8. Tag die Klinik oder das Krankenhaus verlassen. Ausser einem Spannungsgefühl und Ziehen in der Narbe, was natürlich individuell sehr verschieden empfunden wird, wurde über keine Belästigungen geklagt. Am raschesten pflegen jugendliche Individuen das Bett zu verlassen und sich sehr bald vollkommen gesund zu fühlen. Ausser drei zarten Damen, bei welchen, wie erwähnt, beim Versuch des Aufrichtens in den ersten Tagen Schwindel und stärkere Schmerzen in der Wunde entstanden, sind alle Laparotomirten und sonstigen Operirten, bei denen die Bauchwunde fest verschlossen werden konnte, und auch solche, bei denen ein eingelegter Gazestreifen am zweiten Tage entfernt werden konnte, in der geschilderten Weise früh aufgestanden.

Die Art der Operation war für das Frühaufstehen nicht maassgebend; die Hauptsache war, dass die Wunde im Wesentlichen fest geschlossen werden konnte. In letzter Zeit sind wir noch einen Schritt weiter gegangen und haben auch solche Patienten sich aufsetzen und einige Schritte gehen lassen, denen wir wegen diffuser und circumscripter Perforationsperitonitis im Anschluss an Appendicitis dicke Glasrohre in das kleine Becken legen mussten. Natürlich betrifft es nur solche Fälle, und das war die überwiegende Mehrzahl, bei denen in den der Operation folgenden Tagen eine zunehmende Besserung zu constatiren war. Auch bei diesen Fällen hatten wir den Eindruck, dass die Herzthätigkeit sich hob, dass das subjective Wohlbefinden ein besseres wurde und Bronchitiden gerade bei älteren Leuten gebessert oder ihnen vorgebeugt wurde.

Ich erwähnte schon, dass wir, was ja an und für sich leichter ist, die an anderen Körpertheilen operirten Patienten möglichst früh aufstehen lassen, so Fälle von Amputatio mammae, Operationen am Hals, Kopf und oberen Extremitäten u. A. m.

Wenn ich Ihnen kurz die einzelnen Gruppen von Operationen vorführen darf, welche wir in den ersten Tagen nach dem Eingriff aufstehen liessen, so handelte es sich um 50 Herniotomirte (meist Leistenhernien, einige Nabel- und Schenkelhernien) und um 8 Alexander-Adam'sche Operationen. Das grösste Contingent zu den Laparotomien stellte die Entfernung der Appendices. Im Intervall oder chronische Fälle wurden 56 operirt, sowie 20 im acuten Stadium, darunter mehrere mit eingelegtem Gazestreifen, konnten am ersten bis dritten Tage aufstehen. Sieben Patienten mit grossen Ovarialcysten resp. doppelseitigen Ovarialcarcinomen, im Alter von 25—61 Jahren, vier mit ausgedehnten Myomen, ferner solche mit Pyosalpinx und Extrauteringravidität, mehrere Probelaparotomirte, konnten am zweiten bis vierten Tage post operationem das Bett verlassen. Drei Patienten konnten nach Cholecystectomien am dritten bis fünften Tage, von vier nach stattgehabter Gastroenterostomie resp. Enteroanastomose zwei am zweiten Tage, einer am vierten und einer am siebenten Tage aufstehen.

Zwei Patienten konnten fünf Tage nach der Uterusexstirpation (eine vaginal, eine per laparotomiam) das Bett verlassen. Ein zehnjähriger Knabe konnte nach Resection des tuberculösen Coecums, obwohl die Wunde einige Tage zum Theil tamponirt war, am fünften Tage aufstehen und herumgehen und war nach 14 Tagen geheilt. Eine Patientin, welcher wir in einer Sitzung die Appendix und die Gallenblase exstirpirt und eine Wanderniere festgenäht hatten, konnte am dritten Tage das Bett verlassen; nach 14 Tagen waren die Wunden fest verheilt.

Einen Nachtheil, den wir auf das frühe Aufstehen hätten zurückführen können, haben wir in keinem Falle bei unseren Operirten gesehen. Wohl aber hoffen wir, durch dieses Verfahren den Eintritt von Thrombosen und Embolien zu verringern, und haben wir die mit der Operation verbundenen Beschwerden erheblich gelindert, das subjective Wohlbefinden gesteigert, die allgemeine Kräftigung gefördert, kurz die Reconvalescenz ganz wesent-

lich abgekürzt und gleichzeitig eine feste, wenn nicht sogar eine derbere Bauchnarbe als bei längerer Bettruhe erzielt. Eine Bauchbinde oder ein Bruchband pflegen wir unsere Patienten nach der Operation nicht tragen zu lassen, wenn nicht ganz besondere Umstände das ausnahmsweise verlangen.

M. H.! Die Eröffnung der Bauchhöhle zur Heilung der verschiedenartigsten Erkrankungen derselben gehört jetzt wohl zu den nothwendigsten und am häufigsten ausgeführten Operationen; sie ihrer Gefahr zu entkleiden, ist ja seit Langem das Streben unserer modernen Chirurgie gewesen. Dank der weiteren Ausbildung der Antiseptik und unserer technischen Massnahmen ist dies uns in hohem Maasse gelungen. Die mit der Operation nothwendiger Weise zusammenhängenden Beschwerden nach Möglichkeit zu lindern, die ganze Krankheitsdauer abzukürzen und nach wenigen Tagen die Kranken wieder in einen annähernd gesunden Zustand zu bringen, wird ein weiteres im Interesse unserer Patienten gebotenes Bestreben sein. Dass wir dieses erreichen können, wenn wir durch entsprechende technische Maassnahmen Vorbedingungen schaffen, die uns gestatten, unsere Patienten in den ersten Tagen nach der Operation aufstehen zu lassen, glaube ich Ihnen auf Grund der Erfahrungen anderer und meinen eigenen Beobachtungen dargelegt zu haben.

II.

Ueber postoperative Thrombo-Embolie.[1]

Von

Prof. Dr. Alexander Fraenkel.

Es ist eine Errungenschaft der neuesten Zeit, wenn die Chirurgen sich zur Einsicht aufgeschwungen haben, die im Anschluss an operative Eingriffe auftretenden Thrombo-Embolien[2]) nicht als zufällige und selbstständige Beigabe und unberechenbare Schicksalsfügung hinzunehmen. Es wird vielmehr immer klarer, dass diese fatalen Zustände für die grosse Mehrzahl der Fälle auf Rechnung der Operation zu buchen, als directe Operationsfolgen anzusehen sind, die unsere Verantwortlichkeit belasten, unsere Erfolge beeinflussen und mithin schon bei der Prognosenstellung in ernsteste Erwägung gezogen zu werden verdienen.

Mit vollem Recht erscheint demgemäss das Thema der postoperativen Thrombo-Embolie immer wieder auf der Tagesordnung unserer Verhandlungen und findet auch sonst in der chirurgischen und gynäkologischen Literatur in immer zunehmender Würdigung ihrer Bedeutung die ihr gebührende breitere Erörterung.

Aus diesen mannigfachen Mittheilungen geht mit aller Deutlichkeit hervor, ein wie ansehnlicher Procentsatz der Operirten durch die postoperative Thrombo-Embolie theils unter einem unerwartet in die Länge gezogenen, von steter Gefahr bedrohten Krankenlager zu leiden hat, theils dieser Complication erliegt.

Man geht nach den übereinstimmenden statistischen Zusammenstellungen nicht zu weit, wenn man beispielsweise für die Laparo-

[1]) Vorgetragen am 1. Sitzungstage des XXXVII. Congresses der Deutschen Gesellschaft für Chirurgie, 21. April 1908.

[2]) Die Bezeichnung „Thrombo-Embolie" habe ich von Witzel übernommen (Deutsche Zeitschr. f. Chirurgie, Bd. 85). Verf.

tomie den Procentsatz der postoperativen Thrombose auf 5 pCt. veranschlagt. Erwägt man, dass mit nicht geringerer Uebereinstimmung fast alle Autoren, die sich mit der Frage beschäftigt haben, nahezu die Hälfte aller Thrombosenfälle von Embolien gefolgt sahen, so ergiebt sich mit der ganzen Eindringlichkeit der Ziffernsprache, welche grosse Bedeutung diesen postoperativen Zuständen innewohnt und wie sehr sie der allergrössten Beachtung in praxi würdig sind.

Als kleinen Beitrag zur Beurtheilung der Häufigkeit dieser Zufälle möchte ich nur erwähnen, dass ich bei Durchsicht der Sectionsprotokolle des Wiener allgemeinen Krankenhauses für das Jahr 1906 allein 18 durch postoperative Embolie der Art. pulmonalis verursachte Todesfälle feststellen konnte.

Diese Zahl wird auch als absolute in ihrer Bedeutung sofort klar, wenn man bedenkt, dass während derselben Zeit nur ein einziger durch Narkose bedingter Todesfall sich in den Protokollen verzeichnet findet. Addirt man hierzu noch die so häufigen Fälle von postoperativen Pneumonien, die in ihrer embolischen Natur in den Protokollen noch besonders als solche gekennzeichnet, mithin von jener Gruppe von Lungenentzündungen, die durch Aspiration oder Hypostase entstanden, oder als katarrhalische, croupöse oder Influenzapneumonien ausdrücklich unterschieden sind, so wird man nicht ohne tiefen Eindruck sich sagen müssen, dass bei allem Fortschritt und aller Grossartigkeit der Leistungsfähigkeit der modernen Chirurgie, in diesen Zuständen noch eine Fülle von Gefahren unsere Operirten bedroht, die abzuwenden zu unseren allernächsten und allerwichtigsten Aufgaben gehört.

Hat einmal eine unvoreingenommene kritische Sichtung der einschlägigen postoperativen Fälle von Thrombo-Embolie zur ehrlichen Einsicht geführt, dass diese Erkrankungen als directe Folgezustände der Operationen zu betrachten sind, dass die betreffenden Individuen ohne Operation von diesen Zufällen frei geblieben wären — und das gilt zweifellos für die grosse Mehrzahl —, so liegt unsere nächste Aufgabe wohl darin, aus den verschiedenen pathogenetischen Momenten, die sich im Verlaufe einer Operation ergeben, jenes herauszufinden, dem mit der grössten Wahrscheinlichkeit die eigentliche causale Beziehung zu diesen Folgezuständen

zuzuschreiben ist. Denn nur auf diesem Wege können wir füglich zu einer rationellen Prophylaxe gelangen.

Ich glaube, dass wir da in den Vordergrund unserer Betrachtung zunächst jene postoperativen Thrombosen zu stellen haben, über deren Entstehungsursache kein Zweifel besteht. Das sind jene Fälle, wo wir im Operationsfeld selbst die unterbundenen und verletzten Venen von kleineren oder grösseren Thromben erfüllt sehen, von denen aus dann Embolien ausgehen können. Experimentelle, bakteriologische und klinische Erfahrung haben uns darüber belehrt, in diesen Zuständen, die in der weitaus grössten Mehrzahl der Fälle sich unmittelbar an die Operation anschliessen, Folgezustände septischer Infection zu sehen. Ob auch unter vollkommen aseptischen Verhältnissen, aber bei bestehender Erkrankung der Gefässwände sich in den verletzten und unterbundenen Venen Thromben entwickeln, das mag noch als controvers dahingestellt bleiben. Wahrscheinlich ist es nicht, wenigstens sprechen zahlreiche Erfahrungen bei Operationen an älteren Leuten mit Arteriosklerose dagegen.

Ein ganz anderes Bild als die Thrombosen im Gebiete des Operationsfeldes selbst, die gewiss in sehr überwiegender Zahl als septische Thrombophlebitiden anzusehen sind und die von diesen ausgehenden Embolien bieten uns jene Thrombosen, die wir gewöhnlich als Zustände eigener Art vor Augen haben, wenn wir von postoperativer Thrombo-Embolie sprechen.

Denn das Besondere dieser Zustände liegt gerade darin, dass sie sich an Fälle von scheinbar vollkommen aseptischem Wundverlauf anschliessen, dass die Venen des Operationsgebietes als solche von Thrombose vollkommen frei bleiben können, dass die Verstopfung der Vene vielmehr entfernt von dem Wundgebiete sich findet — mit besonderer Häufigkeit wird die linke Schenkelvene betroffen — und dass die locale Manifestation zunächst als reine Thrombose in Erscheinung tritt, d. h. mit sonst nur sehr geringen örtlichen und allgemeinen Reactionserscheinungen. Schliesslich liegt eine weitere Besonderheit dieser postoperativen Thrombo-Embolie ausserdem auch darin, dass sie mit ausgesprochener Vorliebe sich an Laparotomien anschliesst.

Für das Zustandekommen dieser Art postoperativer Thrombo-Embolie hat man denn auch in Anbetracht des von den durch

manifeste septische Infection bedingten analogen Processen verschiedenen klinischen und anatomischen Bildes, geglaubt nach besonderen Erklärungsgründen suchen zu müssen.

Dies waren vorwaltend mechanische. Man hat in diesen Zuständen nach Analogien mit der adynamischen oder marantischen Thrombose gesucht und in der durch die aufgezwungene Ruhe des Krankenlagers bewirkten Herabsetzung der Herzkraft, der Circulation und der Athmung und ferner in der gleichsinnigen Schädigung durch die Narkose, diese auch gefunden zu haben geglaubt.

Dieser Annahme widerspricht aber gar Vieles. Vor Allem betreffen diese postoperativen Zufälle — das erwiesen fast alle statistischen Erhebungen — zu einem grossen Theile Individuen des kräftigsten Lebensalters, die auch nach der Operation durchaus nicht Erscheinungen dargeboten haben, welche auf eine in ihrer Kraft herabgesetzte Function des Circulations- und Athmungsapparates denken liessen. Niemals war bis zum Eintritt der manifesten Thrombose oder der Embolie die Athmung zu oberflächlich, der Puls von irgend bedrohlicher Beschaffenheit.

Und gerade darin liegt ja oft das geradezu tragische Moment, dass keine ungewöhnlich bedrohliche Erscheinung den postoperativen Verlauf bis dahin zu trüben schien und das Ereigniss der Thrombose oder gar der Embolie uns wie ein Blitz aus heiterem Himmel ganz überraschend und unvorbereitet trifft.

Auch die durch die Narkose bewirkte erhebliche Blutdruckerniedrigung und Schädigung des Herzens kann einwandfrei die postoperative Thrombo-Embolie nicht erklären. Ganz abgesehen davon, dass diese Zufälle auch nach Operationen unter localer und medullarer Anästhesie sich eingestellt haben, ist es erwiesen, dass derlei functionelle Störungen entweder bald sich ausgleichen oder, wenn das nicht der Fall ist, ihre schädlichen Folgen in unmittelbaren Anschluss an die Narkose sich in continuirlicher Weise geltend machen.

Für die meisten dieser Fälle postoperativer Thrombo-Embolie ist es aber, wie erwähnt, bezeichnend, dass sie nach erfolgtem Ausgleich aller unmittelbaren Operations- und Narkosefolgen gewöhnlich in dem Zeitpunkte ausgesprochener Reconvalescenz in Erscheinung treten. Es soll ja durchaus nicht bestritten werden, dass adynamische Zustände in den treibenden Kräften des Blut-

umlaufes zu Thrombose führen können und thatsächlich auch führen; diese Verhältnisse treffen aber für die weitaus grosse Mehrzahl der Fälle dieser postoperativen Thrombosen gewiss nicht zu. Läge ferner wirklich in den rein mechanischen Verhältnissen und der Schädigung des Herzens durch die Narkose das wirklich maassgebende Moment, so müsste die Thrombose bei Herzfehlern und sonstigen schweren Erkrankungen des Herzens zu den alltäglichen Erscheinungen gehören, was aber bekanntlich durchaus nicht der Fall ist.

Auch die den Operirten aufgezwungene Ruhelage kann als solche keinen hinreichenden Erklärungsgrund für das Entstehen von Thrombosen geben; denn auch anderweitig acut und chronisch Kranke und Verletzte sind oft genug durch viel längere Zeit dazu verurtheilt unbeweglich das Bett zu hüten, ohne dass sie dabei Thrombosen acquiriren.

Es stehen demnach einer rein mechanischen Erklärung der Entstehung dieser postoperativen Thrombosen sehr stichhaltige Einwände entgegen.

Bei dem Versuche, zur Erklärung bekannte pathogenetische Verhältnisse auf diese Zustände zu übertragen, ist der Gedanke ebenso naheliegend als berechtigt, ob nicht auch diese entfernten Thrombosen schliesslich auf dieselben ätiologischen Momente zurückzuführen sind, deren causale Bedeutung für die Thrombose der Venen im Bereiche des Operationsgebietes sichergestellt ist: mit anderen Worten, ob wir doch nicht Ursache haben in diesen postoperativen Thrombosen, auch wenn sie scheinbar vom Wundverlauf vollkommen unabhängig und bei anscheinend ungestörter Asepsis auftreten, ein wenn auch spätes Zeichen stattgehabter Wundinfection zu sehen.

Sehr unterstützt wird diese Annahme, wenn man anderweitig unter ähnlichen Verhältnissen auftretende postoperative Zustände als Analogien heranzieht. Ich denke hierbei zunächst an die postoperative Parotitis. Sie hat zudem mit der postoperativen Thrombose auch darin ein Gemeinsames, dass sie speciell nach Laparotomien und gynaekologischen Eingriffen besonders häufig auftritt. Es wurde bekanntlich zur Erklärung dieser Coincidenz eine Theorie aufgestellt, nach welcher besondere nervöse Beziehungen zwischen Genitalien und Ohrspeicheldrüse bestehen sollen, so dass

Reize, welche die Keimdrüsen treffen, eine vasomotorische Störung in der Parotis hervorrufen, welche bis zu den Erscheinungen der einfachen Entzündung fortschreitet.

Man darf wohl sagen, dass diese Theorie heute kaum mehr Anhänger zählt und die Annahme allgemein dahin geht, dass die postoperative Parotitis auch in ihrer mildesten Form und auch bei relativ spätem Auftreten nach der Operation als Zeichen von Infektion aufzufassen ist. Für manche der einschlägigen Fälle mag es ja controvers sein, ob hier nicht eine Infection von der Mundschleimhaut her vorliegt, die ja dadurch begünstigt werden mag, dass im Anschlusse an die Narkose die Speichelsecretion sistirt und die Mundhöhle austrocknet. Für die Mehrzahl der Fälle von postoperativer Parotitis steht es aber fest, das es hier um eine infectiöse Metastase sich handelt, deren Eintrittspforte die Operationswunde bildet, umsomehr, als bei der oralen Infection das Krankheitsbild der Parotitis oft genug nur vorgetäuscht wird und es sich thatsächlich um eine Lymphadenitis der um und in der Parotitis gelegenen Lymphdrüsen handelt.

Zwischen diesen postoperativen Parotitiden und postoperativen Thrombosen besteht auch sonst manche Analogie. Vor allem stellen beide postoperative Zustände dar, die nach einem Intervall scheinbar vollkommen ungestörten Verlaufes ziemlich unvermittelt zur Zeit der Reconvalescenz auftreten, zu einer Zeit, wo der Wundheilungsprocess schon abgeschlossen erscheint. Auch für die postoperativen Parotitiden glaubte man — wie erwähnt — deswegen einen directen Zusammenhang mit den Vorgängen bei der Wundheilung ausschliessen und nach anderen Entstehungsursachen suchen zu müssen.

Auch in der Milde der localen und allgemeinen Erscheinungsart glaubte man einen Grund mehr zu finden, um den infectiös metastatischen Charakter des Leidens von vornherein abzulehnen.

Mit keinem dieser Einwände ist ein stichhaltiges Gegenargument gegeben. Man denke nur an den Zusammenhang der Osteomyelitis mit Angina oder mit einer Staphylo- oder Streptomykose der Haut. Es ist ja allgemein bekannt, dass bei diesen Infectionen selbst Wochen vergehen zwischen der primären Erkrankung an der Eintrittspforte und der secundären metastatischen Manifestation; dasselbe gilt für manche Formen von Wurmfortsatz-

entzündungen, für welche Adrian und namentlich Kretz durch seine sorgfältigen anatomischen Untersuchungen nachgewiesen hat, dass auch bei diesen Erkrankungen in einer vorausgegangenen Angina, die oft geraume Zeit vorher abgelaufen ist und eventuell nur durch eine besonders darauf gerichtete Eruirung der Anamnese oder durch subtile anatomische Nachforschung festgestellt werden kann, die primäre Eintrittspforte der Infection gelegen ist. Nach einem klinisch kaum als solchen erkennbaren, latenten Stadium von Bakteriaemie tritt dann, durch irgend eine Gelegenheitsursache geweckt, die secundäre Manifestation auf.

Ein symptomloses und beschwerdenfreies Intervall zwischen primärer Infection und metastatischer Manifestation ist demnach ein wohlbekanntes Vorkommniss, und es liegt kein Grund vor, für die nach Operationen im Reconvalescenzstadium zur Beobachtung kommenden Parotitiden nach anderen Erklärungs-Gründen zu suchen.

Und ein Gleiches gilt von den postoperativen Thrombosen. Wenn auch die Formen von postoperativen Thrombosen, um die sich's hier ganz speciell handelt, förmlich als selbstständiges Krankheitsbild bei und nach anscheinend vollkommen aseptischem Wundverlauf auftreten, so darf uns das doch nicht abhalten, den letzten und eigentlichen Grund dieser Art von postoperativer Thrombose in der Wunde selbst zu suchen.

Denn von allen aetiologischen Factoren, die für die Thrombenbildung in den Venen in Betracht kommen, ist keiner so unzweifelhaft festgestellt, wie die Infection. Tritt die Thrombose entfernt und scheinbar unabhängig von der Wunde auf, so dürfen wir doch nicht vergessen, dass mit der Wunde eine Eintrittspforte für die Infection geschaffen wurde und dass auch bei scheinbar vollkommen reactionslosem Verlaufe der Wundheilung doch die verwundeten Gewebe pathogene Keime beherbergen, deren Wirkungen erfahrungsgemäss auch erst in einer späteren Zeit und an einer entfernten Körperstelle in Form metastatischer infectiöser Processe in Erscheinung treten können.

Auch die Milde der Erscheinungsform und des Verlaufs spricht eher dafür als dagegen, diese entfernten und späten Thrombosen für infectiöse Metastasen anzusprechen.

Unter stürmischen Erscheinungen und unter starker Allgemein-

reaction sehen wir die Infection ablaufen, wo sie direct in die Venen und auf dem Wege einer primären Thrombophlebitis in die Blutbahn eindringt. Die Metastase aber, die sich erst ausbildet, nachdem das Virus das Filter der Lymphbahnen passirt hat und so schon abgeschwächt in die Blutbahn gelangt, in der es wieder durch dessen baktericide Kräfte an Pathogenität eingebüsst hat, tritt unter entsprechend geringeren localen und allgemeinen Erscheinungen auf. Das trifft für alle späten Metastasirungen infectiöser Processe überhaupt, für die postoperativen Parotitiden und nicht minder für die uns interessirenden postoperativen Thrombosen insbesondere zu.

Es ist aber auch kein Zufall, dass gerade die Laparotomien am häufigsten Anlass zur Entstehung derartiger postoperativer Zustände geben. Denn wenn wir von bakteriologischen und histologischen Gesichtspunkten ausgehend auch sonst nicht vergessen dürfen, dass zwischen primärer und secundärer Wundheilung schliesslich nur graduelle Unterschiede bestehen und dass wir am Ziele, keimfrei zu operiren, nicht angelangt sind, so werden wir speciell beim Bauchschnitt nur allzuoft durch Beobachtung von Uebergangsformen zwischen aseptischem und septischem Wundverlauf auch in den klinischen Symptomen daran erinnert.

Gerade in neuester Zeit wird die Aufmerksamkeit der Chirurgen auf jenes der Laparotomie so häufig folgende Stadium gelenkt, das sich im postoperativen Meteorismus, der Magendarmlähmung im unmittelbaren Anschluss an den Bauchschnitt äussert. Kommt man dazu, in diesem Stadium eine aus irgend einem Grunde nothwendige Relaparotomie zu machen, oder kommt es zu dieser Zeit zur Sektion, so wird man geblähte Darmschlingen, eine geringere oder grössere Menge von Transsudat, die Serosa an manchen Stellen getrübt und da und dort von einzelnen Fibrinfäden bedeckt finden. Untersucht man derlei Fälle bakteriologisch, so wird man culturell, sei es Pyokokken, sei es Bakterien der Darmflora, im Transsudat nicht vermissen.

Man hat also wohl das Recht, in diesen Veränderungen, wenn auch noch nicht das ausgeprägte Bild der Peritonitis, so doch durch die Operation bedingte traumatisch-septische Zustände zu sehen und diesen postoperativen Meteorismus für eine septische Manifestation anzusprechen, umsomehr, als auch die begleitenden

klinischen Erscheinungen oft als ganz charakteristische Störungen des Allgemeinbefindens ausgeprägt sind.

Man wird diesem postoperativen Meteorismus mit um so grösserem Rechte als einen septischen ansehen müssen, als er ja auch als Theilerscheinung allgemeiner septischer Infection bei extra-abdomineller Eintrittspforte der pyogenen Kokken als dominirendes Krankheitssymptom auftreten kann.

Ich habe derlei Beobachtungen aus meiner Abtheilung beschreiben lassen, bei denen beispielsweise bei septisch-phlegmonösem Process am Oberschenkel als Theilerscheinung der allgemeinen Infection ein so bedeutender Meteorismus mit ileusähnlichen Symptomen auftrat, dass die Laparotomie ernstlich in Erwägung gezogen werden musste.

Dass es bei diesem Meteorismus nach Laparotomie zur Resorption von Bakterien und Toxinen ins Blut kommt, ist wohl ausser Frage. Ich weiss es von meinen Versuchen über peritoneale Infection her, wie leicht namentlich die Bakterien der Darmflora, vor allem das Bacterium coli, bei derlei Zuständen ins Blut übergehen. Nach intraperitonealer Injection von Bakterien findet man im Thierversuch oft ausser ausgesprochener Darmblähung nur angedeutet peritonitische Veränderungen; umso ausgeprägter ist aber in solchen Fällen oft die Bakteriaemie und die sehr exacten Versuche von Clairmont und Ranzi haben es mit aller Deutlichkeit erwiesen, wie unter der Einwirkung von Darmgiften die Epithelien geschädigt werden und so die Darmwand für Bakterien und Toxine durchgängig wird.

So fehlt es denn bei diesen postoperativen Zuständen der Bauchhöhle nicht an den begünstigenden Vorbedingungen zum Uebergange von Bakterien und Toxinen ins Blut; an Vorbedingungen, von denen wir aus der Analogie mit anderen Infectionskrankheiten her wissen, dass sie die wesentlichste causale Bedeutung für das Entstehen von Thrombosen bilden.

Wir haben demnach allen Grund, in diesem unmittelbar an die Laparotomie so häufig sich anschliessenden Zustand infectiös-entzündlicher Darmlähmung den Ausgangspunkt verschiedener, im späteren Verlaufe in Erscheinung tretender Störungen zu sehen, wie Parotitiden, unter dem Bilde rheumatischer Erkrankung auftretende Affectionen der Knochen und Gelenke und schliesslich

auch dieser Formen der postoperativen Thrombose, Zustände, die insgesammt als Metastasen septischen Charakters aufzufassen sind.

Es sei wiederholt betont, dass es nicht beirren darf, wenn zwischen dieser als Primäreffect aufgefassten Infection der Bauchhöhle und der Metastase ein längeres, von manifesten Krankheitserscheinungen freies Intervall liegt, ebenso wenig ist die Geringfügigkeit der Primärinfection, die eventuell auch der Beobachtung vollkommen entgehen kann, ein Grund diese späten operativen Zustände ausser Zusammenhang mit den Vorgängen der Wundheilung zu bringen.

Denn es wurde schon für die Aetiologie der Osteomyelitis und mancher Formen der Wurmfortsatzentzündung, manche Spätfolgen der Influenza dargethan, wie unscheinbar und erst durch eine sehr eindringliche Aufnahme der anamnestischen Daten oder durch nachträgliche genaueste anatomische Exploration die primäre Infection eruirbar sein kann und wie die secundäre metastatische Manifestation fast regelmässig, wenn sie nicht vom Primäraffect direct in die Blutbahn dringt, in milder, von geringen localen und allgemeinen Reactionserscheinungen begleiteter Form auftritt und zu einer Zeit, wo die unmittelbaren Folgen der ursprünglichen Infection schon vollkommen abgeklungen sein können und zumeist auch schon abgeklungen sind.

Namentlich für letzteres Verhältniss bieten die Thrombosen ein typisches Beispiel, die sich im Anschluss an Abdominaltyphus fast ausschliesslich erst im Zeitpunkte der Reconvalescenz entwickeln und deren bakterielle Aetiologie — entweder durch directe Einwirkung des Typhusbacillus oder durch secundäre Infection vermittelst Pyokokken oder Bakterien der Darmflora — ausser Frage steht.

Ob nicht gerade auch die bei Typhus zu beobachtende Darmlähmung in analoger Weise wie die postoperative nach Laparotomien den ätiologisch maassgebendsten Moment bildet für die Vorbereitung des Zustandekommens mancher in der Reconvalescenz auftretenden Metastasen, möge nur angedeutet sein.

Einen weiteren und zwar klinischen Anhaltspunkt gerade in diesem nach der Laparotomie so häufig auftretenden Zustand von septischer Darmlähmung den kritischen Moment zu sehen, in dem sich jene Vorgänge von Bakteriämie und Toxämie im Organismus

abspielen, die im späteren Verlaufe zur Thrombenbildung führen. bietet uns auch das Studium der Krankengeschichten von postoperativer Thromboembolie. Es belehrt uns, dass, auch in jenen Fällen, wo wir es nicht mit ausgesprochener und unzweideutiger septischer Infection zu thun haben, fast durchwegs in den einschlägigen Beobachtungen die postoperative Darmlähmung wenigstens eine Zeitlang eine höchst markante Episode im Krankheitsbilde darstellte.

Dieser Umstand wird auch von einer Reihe von Autoren ganz besonders hervorgehoben; ich erwähne u. A. nur Wyder, Witzel und namentlich Lennander; allerdings thun es diese mehr in dem Sinne der mechanischen Theorie, indem sie durch diesen, unmittelbar nach der Laparotomie sich so häufig einstellenden Zustand von Darmlähmung und Meteorismus jene mechanischen Störungen des Blutkreislaufes und der Athmung hervorgerufen sehen, welche das Entstehen der Thrombose erklären sollen, und speciell Lennander hebt ausserdem noch die Koprostase in der Flexura sigmoidea hervor, um die bekannte prävalirende Häufigkeit der Thrombose der linken Schenkelvene zu erklären, von der ich übrigens glaube, dass sie auf dieselben Gründe zurückzuführen ist, die uns auch die linksseitige Varicocele häufiger beobachten lassen.

Schliesslich möchte ich noch hervorheben, dass schon varicös erkrankte Venen unter dem Einflusse eines im Blute kreisenden Agens zur Thromboembolie besonders disponirt scheinen. In mehreren Fällen stammte der Embolus in der Lungenarterie, wie die Obduction nachwies, aus einem frischen Gerinnsel in einer varicösen Hautvene des Unterschenkels.

Ausser dieser varicösen Erkrankung der Venen mag es ja noch andere prädisponirende Momente geben. Vor allem dürfen wir unter Berücksichtigung der so beachtenswerthen Untersuchungsergebnisse von Wiesel die Möglichkeit nicht ausser Acht lassen, dass die Bakterien und Toxine direct schädigend auf die Gefässwände wirken können, und dann auch die postoperativen Thrombosen in diesen Fällen erst auf dem Wege einer septisch metastatischen Veränderung der Venenwand zu Stande kommen. Das würde an dieser Auffassung der postoperativen Thromboembolie im Princip nichts ändern.

Für die Fälle von postoperativer Thromboembolie, wo es sich

nicht um Laparotomien handelt und auch alle Anhaltspunkte einer Wundinfection fehlen, käme noch immer in Betracht, dass hier eventuell schon vor der Operation eine anderweitige Eintrittspforte der Infection bestanden haben mag, etwa eine Angina mit consecutiver latenter Bakteriämie u. Ae. m.

Auch die sonstigen prädisponirenden Momente, die etwa geeignet wären die Gerinnbarkeit des Blutes zu steigern, wie vorausgegangene erschöpfende Blutungen, kommen ernstlick in Betracht; allerdings müssen wir gestehen, dass wir speciell in diesem Punkte von wirklicher Erkenntniss noch recht weit entfernt sind.

Fasst man die postoperative Thromboembolie als einen im letzten Grunde durch Wundinfection bedingten Zustand auf, so wird man consequenter Weise in jedem derartigen Falle, den man erlebt, ein Zeichen misslungener Asepsis sehen müssen. Eine neue Art von Prophylaxe lässt sich auf Grundlage einer solchen Anschauung allerdings nicht aufbauen. Jede postoperative Thromboembolie ist aber eine Mahnung zur Revision des ganzen Apparates zur Erzielung der Asepsis, weil sie auf einen Mangel in unseren Vorkehrungen hindeutet. Wer in der postoperativen Thromboembolie eine von der Wunde ausgehende septische Metastase sieht, wird die Prophylaxe solcher Zufälle demgemäss auch künftig vor Allem in den Moment der Operation selbst verlegen.

Gewiss ohne diesen unter allen Umständen wichtigsten Factor ausser acht zu lassen, verlegt die von der mechanischen Theorie der postoperativen Thromboembolie ausgehende Prophylaxe das Hauptgewicht auf die Nachbehandlung. Lennander empfahl uns die Hochlagerung der Extremitäten in diesem Sinne. Riedel schliesst sich dieser Empfehlung an, muss aber in derselben Mittheilung schon über einen Fall berichten, wo er trotz dieser prophylaktischen Maassregel Thrombose sich einstellen sah.

Im Sinne der mechanischen Theorie der postoperativen Thrombo-Embolie wird jetzt vielfach eine geänderte Nachbehandlung der Laparotomirten empfohlen. Sie soll all jenen Gefahren und Folgezuständen vorbeugen, welche durch die horizontale Ruhelage nach der Operation herbeigeführt werden können. Man will Circulation und Athmung in lebhafteren Gang bringen und lässt zu diesem Zwecke schon frühzeitig die Operirten das Bett verlassen.

Active und passive Athemgymnastik, Massage dienen dem gleichen Zwecke.

So neu als sie scheint ist diese Art der Nachbehandlung nicht. Eine rationelle Fürsorge war immer darauf bedacht die Functionen der Operirten unter genauer Beobachtung zu halten und überall da nachzuhelfen und die Lebensgeister zu wecken, wo es geboten schien. Wir haben auch früher mit Strophantus und Digitalis nachgeholfen, wenn uns die Herzthätigkeit zu schwach schien; liessen unsere Kranken schon früh im Bett sich aufrichten und auch im Lehnstuhl sitzen, wenn sie bei horizontaler Lage nicht ausgiebig genug athmeten usw. Das wirklich Neue an der geänderten Nachbehandlung ist nur die grundsätzliche und allgemeine Anwendung dieser Mobilmachung auf alle Laparotomirten.

Es will mir scheinen, dass da etwas zu weit gegangen wird und dass wir das Richtige dann treffen, wenn wir auch hier individualisirend vorgehen und das Ruhebedürfniss jener Operirten nicht stören, die keine Erscheinungen functioneller Schwäche von Seiten des Kreislaufs oder der Athmung aufweisen.

Wogegen wir aber nicht früh und energisch genug ankämpfen können, das ist die postoperative Darmlähmung. In der therapeutischen Ueberwindung dieses Zwischenstadiums, das so besonders geeignet ist das Blut mit Bakterien zu inficiren und mit Toxinen zu vergiften, sehe ich auch die wirksamste Prophylaxe gegen die postoperativen Thrombo-Embolien, soweit die Nachbehandlung dabei in Frage kommt. Schon am ersten Tage nach der Operation müssen wir durch Einläufe eventuell auch durch Atropin und Physostigmin-Injection für Darmentleerung und Peristaltik sorgen. So weit meine Erfahrungen reichen, scheint auch die frühe innere Darreichung von Magisterium Bismuthi wenigstens bei leichteren Graden septischer Darmlähmung gute Dienste zu leisten.

Nur mit wenigen Worten sei noch des Verhaltens der schon fertigen Thrombose gegenüber gedacht. Seitdem es Zaufal gelungen ist, den von otitischen Eiterherden ausgehenden Thromben den Weg in die Circulation abzusperren, ist dieser Gedanke in consequenter Weise auch auf andere Gebiete übertragen worden und wir alle würdigen ja vollauf die Verdienste, die in dieser

Richtung unter den deutschen Chirurgen namentlich Trendelenburg und Müller durch ihr initiatives Vorgehen sich erworben haben.

In vollständig objectiver Darlegung aller Bedenken hat s. Z. Müller trotz der von ihm erzielten unleugbaren Erfolge nicht Anstoss genommen, die von ihm propagirte prophylaktische Resection sichtbarer thrombophlebitischer Stränge selbst als Hazardspiel zu bezeichnen. Und in der That sind auch Fälle bekannt geworden, wo im unmittelbaren Anschluss an diese Operation Lungenembolie auftrat — oder sagen wir die tödtliche Lungenembolie zu mindesten nicht hintangehalten wurde. Schon gegen die Exstirpation einfach varicöser Venenstränge werden mit Recht wegen der Gefahr fortschreitender Ligaturthrombose und Lungenembolie Bedenken erhoben; für die acuten thrombophlebitischen Processe gelten sie in noch höherem Grade; ganz abgesehen von dem gewiss stichhaltigen Einwande, dass die sicht- und fühlbaren thrombophlebitischen Stränge ebensowenig wie die chronischen Varicositäten immer die einzigen pathologischen Veränderungen des Venengebietes darstellen und in tieferen Venen derselbe Process durch die Operation unbeeinflusst fortbestehen kann.

Der neueste von bewundernswerther Initiative eingegebene Vorschlag Trendelenburg's das Herz freizulegen und durch den Conus arteriosus in die Pulmonalis zu dringen um den Thrombus von hier aus anzusaugen, kommt ja nur für jene Fälle überhaupt in Betracht, wo der Embolus noch lose im Stamme der Pulmonalis oder noch im rechten Herzen sitzend oder auf der Theilungsstelle der Arterie reitend, zunächst noch eine zur Erhaltung des Lebens eben genügende Menge Blutes neben sich vorbeifliessen lässt.

Es leuchtet ohne weiteres ein, welch ungeheure Schwierigkeiten diagnostischer Art sich der Ausführung des so heroischen Entschlusses zu einer derartigen Operation entgegenstellen; da ja die Vorboten der Lungenembolie im gegebenen Falle uns kaum ahnen lassen ob ihnen eine tödtliche Verstopfung oder nur ein relativ gutartiger Infarct der Lunge mit Ausgang in Heilung folgen mag.

Bei der Zweischneidigkeit all der empfohlenen Mittel gegen die schon ausgebildete Thrombo-Embolie kann man nicht ein-

dringlich genug die volle Klärung der Aetiologie dieses Zustandes herbeiwünschen.

Sieht man in der postoperativen Thrombo-Embolie ein Zeichen postoperativer septischer Manifestation, so bleibt die Hoffnung aufrecht, dass wir mit der noch weiteren Ausbildung und Verschärfung unserer Maassnahmen zur Wahrung der Wundasepsis und im Besonderen bei Laparotomien durch frühe Bekämpfung des so ominösen Stadiums der septischen Magen-Darmlähmung ihm immer seltener begegnen werden.

III.

Gastro-Duodenoskopie und Diaphanoskopie.[1]

Von

Professor Dr. Thorkild Rovsing,

Director der chirurgischen Universitätsklinik in Kopenhagen.

(Hierzu Tafel I und 1 Textfigur.)

M. H.! Die grossen Schwierigkeiten, die eine exacte Diagnose der verschiedenen Magenkrankheiten dem internen Kliniker darbietet, und die ihn oft lange Zeit veranlassen, in der Behandlung zu schwanken, insbesondere rücksichtlich der Frage, ob dieselbe chirurgisch oder fortfahrend intern sein soll, kennen Sie alle. Weniger bekannt ist es vielleicht, wie oft der Chirurg, nachdem der Magenpatient ihm zur Operation überlassen worden ist, zweifelnd dastehen kann, selbst wenn er schon den Unterleib geöffnet und den Magen zur directen Inspection und Palpation vor sich liegend hat. Haben die Symptome uns daran zweifeln lassen, ob eine Ulcus, eine Gastritis oder eine Ptosis die Ursache derselben ist, wird man oft in seiner Hoffnung, bei directer Inspection oder Palpation des Magens den Zweifel beheben zu können, enttäuscht. In vielen Fällen kann ein Ulcus gegenwärtig sein, ohne dass es möglich ist, irgend etwas zu finden, was die Gegenwart des Ulcus verräth, geschweige denn den Sitz desselben, selbst bei der sorgfältigsten Inspection und Palpation des Ventrikels. Findet man dann, dass eine starke Gastroptosis vorhanden ist, so beruhigt man sich mit dieser als Ursache der Symptome, und unternimmt nicht den für Ulcus indicirten Eingriff. Umgekehrt

[1] Vorgetragen am 3. Sitzungstage des XXXVII. Congresses der Deutschen Gesellschaft für Chirurgie, 23. April 1908.

trifft man oft kleine Verdickungen, Adhärenzenbildungen, Falten der Serosa des Magens, die von äusseren Einwirkungen herrühren, wie Schnüren, Corsetdruck, schlechtes Lageverhältniss der Eingeweide, die aber fälschlich als auf die Serosa verpflanzte Wirkungen eines Ulcus ventriculi gedeutet werden.

Selbst wo wir aber mit Sicherheit wissen, dass ein Ulcus ventriculi vorhanden sein muss wegen mehr oder weniger starken Hämatemesen, und wo es von der allergrössten Bedeutung für uns ist, genau den Sitz des Geschwürs bestimmen zu können, um es direkt angreifen zu können, ist es oft ganz unmöglich, überhaupt ein Ulcus bei Palpation des Magens nachzuweisen. Ganz besonders deprimirend für die Chirurgen ist dieses im Falle gewaltsamer, gefahrdrohender Blutungen, wo das Leben des Patienten davon abhängig gewesen ist, dass man bei der Operation das kleine Ulcus schnell finden, und die Blutung durch Excision desselben oder auf eine andere Weise stillen konnte. Denn ein solches Geschwür durch eine breite Incision des Magens aufzusuchen ist nicht allein gefährlich an und für sich für diese anämischen Patienten, in den allermeisten Fällen ist es sogar ganz mislungen das Ulcus zu finden, das sich sehr leicht in den Falten der weitgedehnten Magenschleimhaut versteckt.

Aber auch in den relativ günstigen Fällen, wo man gleich eine krankhaft veränderte Partie des Magens nachweisen kann, können wir sehr ernsten Zweifeln gegenüberstehen: ob es ein Tumor oder ein Geschwür ist, wovon die Frage: Resection oder Gastro-Enterostomie abhängen muss, oder wir stehen der Frage gegenüber ob das gefundene Geschwür das einzige ist, ob wir möglicherweise den Patienten durch Excision dieses Ulcus heilen können, oder ob in der Wirklichkeit mehrere solche vorliegen, die man nicht hat fühlen können, und die die Wirkung der erwähnten Excision illusorisch machen würden. Die meisten Chirurgen scheuen sich in solchen zweifelhaften Fällen ihre Untersuchung mit dem durch eine Incision in das Innere des Ventrikels eingeführten Finger zu vervollständigen. Und sieht man die grosse vorliegende Casuistik vom Aus- und Inlande über Gastro-Enterostomie wegen Ulcus genauer nach, so sieht man, dass die Diagnose Ulcus in einer erstaunlich grossen Anzahl der Fälle reines Errathen ist, und viele Irrthümer ver-

bergen sich sicher zwischen diesen Fällen. Was mich betrifft, habe ich niemals diese Furcht verstanden, einen Finger in den Magen einzuführen, und diesen genau zu palpiren, insbesondere wenn man doch eine Incision zum Anlegen einer Anastomose gemacht hat, denn erfahrungsgemäss ist die Infectionsgefahr durch den Mageninhalt sehr gering, und ich habe denn auch im ausgedehnten Maasse davon Gebrauch gemacht, oft mit grossem Erfolg, oft aber auch ohne dadurch zu einem sicheren Resultate zu gelangen, ja, in verschiedenen Fällen ist die Palpation direct eine Enttäuschung gewesen. Meine Speculationen darüber, wie ich über diese diagnostischen Schwierigkeiten hinwegkommen sollte, haben mich veranlasst, das Verfahren zu probiren und näher zu entwickeln, das ich Ihnen heute zu demonstriren mir erlauben will.

Die meisten von Ihnen werden sicher wissen, dass man schon vielen Jahren versucht hat, das Problem der Gastroskopie zu lösen, nach denselben Prinzipien, nach denen es gelungen ist, eine cystoskopische Untersuchung der Harnblase zu entwickeln; es gebührt Mikulicz, die Ehre zuerst und zwar schon im Jahre 1881 ein Gastroskop construirt zu haben, aus einem sehr langen und weitem Rohre bestehend (65 cm lang und 14 mm im Diam.) mit elektrischer Glühlampe und einem optischen Apparate versehen, und darauf berechnet vom Mund durch den Oesophagus in den von Luft ausgedehnten Magen geführt zu werden.

Trotz stets fortgesetzten Versuchen von Rosenheim, Rewidzoff und besonders von den Schülern Mikulicz', unter welchen besonders Kausch mit grossem Verständniss und grossem Eifer auf Verbesserungen des Apparates arbeitet, ist es doch nicht gelungen, diese Methode zu einem wirklich brauchbaren diagnostischen Verfahren zu entwickeln. Erstens verursacht das Einführen des recht voluminösen Apparats grosse Schwierigkeiten. Die Patienten müssen narkotisirt oder stark cocainisirt werden, dazu kommt aber, dass das Gesichtsfeld zu klein wird, und dass man mit demselben Instrumente nicht mehr als einen gewissen Theil des Ventrikels zu sehen bekommen kann.

Eine noch ältere, auf dem elektrischen Lichte basirte Untersuchung, ist die sogenannte Diaphanoskopie, zu welcher die Idee schon im Jahre 1867 von dem französischen Arzte Milland entworfen wurde, welcher an Leichen die Möglichkeit einer Durch-

leuchtung des Magens nachwies, die aber erst von Einhorn 1889 in New-York ins praktische Leben eingeführt wurde, welcher die erste Diaphanoskopie an erwachsenen Menschen unternahm. Das Verfahren besteht einfach darin, dass man durch den Oesophagus eine dicke Sonde einführt, die im unteren Ende eine kräftige Glühlampe trägt, rings um welcher ein Wasserstrom circulirt um zu verhindern, dass die Lampe die Magenschleimhaut verbrennt. Der Magen ist vorher mit Wasser gefüllt, und nachdem der Patient entkleidet in einem vollständig dunklen Zimmer untergebracht ist, wird die Lampe angezündet, und man sieht dann das Licht durch die Bauchwand scheinen, der Lage des Magens entsprechend, wohl zu verstehen vorausgesetzt, dass der Magen unterhalb des Rippenbogens, und nicht von der Leber gedeckt liegt. Ein grosser Tumor sollte sich dann in der leuchtenden Parthie kundgeben. Es versteht sich aber leicht, dass dieses Verfahren höchst unvollkommen und grob ist, und kaum Auskunft geben kann, die man nicht in anderer Weise bekommen könnte.

Es fiel mir indessen ein, dass diese Untersuchungsmethoden direct auf den durch Laparotomie entblössten und vorgelagerten Magen angewendet, Aussicht haben müssten, höchst werthvolle Dienste in Fällen, wie die oben erwähnten, zu leisten, wo die Diagnose auf diesem Zeitpunkte noch unsicher ist.

Ich unternahm meinen ersten Versuch am 5. 11. 1907 bei einer fünfzigjährigen Frau, die nachdem sie drei Jahre an Cardialgie und Erbrechen von fast Allem, was sie gegessen, gelitten hatte, im äusserst abgemagerten und mitgenommenen Zustande in die Universitätsklinik am 28. 10. eingeliefert wurde. Kein Tumor war fühlbar, keine Retention zwölf Stunden nach Bourget's Probemahlzeit, und nach Ewald's Probemahlzeit wurden 170 ccm klumpiger, etwas schleimiger Mageninhalt hervorgeholt, mit freier Salzsäure = 31 und einer totalen Acidität von 58. Bei Röntgendurchleuchtung nach Eingabe von Wismuthgrütze wurde der Ventrikel stark hinabgesunken vorgefunden, mit der kleinen Curvatur 5 cm unterhalb des Nabels, mit der grossen Curvatur 11 cm unter demselben liegend. Die Frage war also, ob wir hier einer reinen Gastroptosekachexie gegenüber standen, oder ob ein Ulcus ventriculi möglicherweise mit cancröser Infiltration die Ursache der ernsten Ventrikelsymptomen war.

Bei der Operation fand man das Diaphragma tiefstehend, den Leberrand bis zum Nabel hinunter reichend und unter diesem den Magen tief hinabgesunken. Der Magen plus 6 cm des Duodenum wurden leicht ganz

aus der Laparotomiewunde heraus gezogen. Pylorus war für den Zeigefinger passabel, nirgends konnte deutliche Infiltration der Ventrikelwand gefühlt werden. Nur auf der Grenze zwischen dem cardialen Theil des Ventrikels und der kleinen Curvatur, fühlte man eine Verdickung in der Tiefe, von welcher man nicht sagen konnte, ob sie von der Falte allein, die die Ventrikelwand hier bildete, oder von einem Ulcus herrührte. Im Falle reiner Gastroptose müsste hier eine Gastropexie unternommen werden, im Falle eines Ulcus entweder eine Excision derselben oder eine Gastroenterostomie; ich entschloss mich dann zu einer Gastroskopie. Durch eine kleine, 1 cm breite Incision, die 1 cm ausserhalb der grossen Curvatur, und beinahe mitten auf dem Magen angelegt wurde, führte ich jetzt ein Ureterencystoskop ein, dessen Kathetercanal ich mit Hülfe einer Drainröhre in Verbindung mit einem Luftballon zum Aufblasen des Ventrikels gesetzt hatte. Durch eine Tabaksbeutelnaht schloss ich die Magenwand luftdicht um das Cystoskop zusammen und blähte jetzt den Ventrikel mit Luft auf, so dass alle Falten der Schleimhaut ausgeglättet wurden. Sobald die Lampe jetzt angezündet wurde, sah man die ganze Magenwand schön durchleuchtet wie eine leicht rosa gefärbte Kuppel. Die Durchleuchtung war überall so klar, dass man die kleinsten Details in der Wand sehen konnte, den Verlauf der Muskelfasern und das feine Netz der Adern. Eine kleine Blutung dicht bei der Incision sieht man als einen dunkelrothen Flecken, von wo aus ein kleiner Blutstrom längs der Innenseite hinuntersickert. Uebrigens findet man keine Schatten oder verdünnte Partien. Durch das Cystoskop wurde die Schleimhaut jetzt systematisch von Cardia bis Pylorus untersucht. Ueberall sah ich die Schleimhaut normal, glatt, hellroth. Das Bild war ausserordentlich scharf und klar. Das Cystoskop wurde nun mit Leichtigkeit durch den Pylorus in das Duodenum geführt, das wegen der dünneren Wand noch klarer und schöner durchleuchtet war. Die Hinterseite des Ventrikels wird durchleuchtet, indem man das Colon und das Omentum erhebt. Ich schloss deshalb die Gastroskopieöffnung und machte eine Gastropexie, wonach alle krankhaften Symptome verschwanden. Die Patientin verträgt alle Speisen, hat 20 Pfund im Gewicht zugenommen und ist arbeitsfähig.

Es war mir nach diesem Falle einleuchtend, dass ich in dieser directen Diaphanoskopie und Gastroduodenoskopie des hervorgelegten Magens eine Untersuchungsmethode gefunden hatte, die in vielen Zweifelsfällen von grossem Werthe sein musste. Nur eine Bedenklichkeit gab mir dieser Fall: wegen des kleinen Gesichtsfeldes des Cystoskops nahm dieses systematische Durchsuchen der Schleimhaut des Ventrikels selbst für mich, der ich ein geübter Cystoskopiker bin, eine recht lange Zeit in Anspruch, und war sehr ermüdend. Es war mir aber klar, dass diese Schwierigkeit sehr leicht überwunden werden konnte dadurch, dass das Kaliber des Instrumentes ohne Schwierigkeit doppelt so gross wie das

des Cystoskops gemacht werden konnte, und dadurch die Lichtstärke und das Gesichtsfeld mit Leichtigkeit vergrössert. Ich setzte mich deshalb in Verbindung mit den Instrumentenmachern Louis u. H. Loewenstein, die nach meiner Anweisung diese beiden Gastroskope verfertigt haben. Das eine, das wir ein einfaches Gastroskop nennen, ist von Form und Einrichtung ganz wie ein sehr vergrössertes Nitze'sches Cystoskop, ist aber mit einem Canal

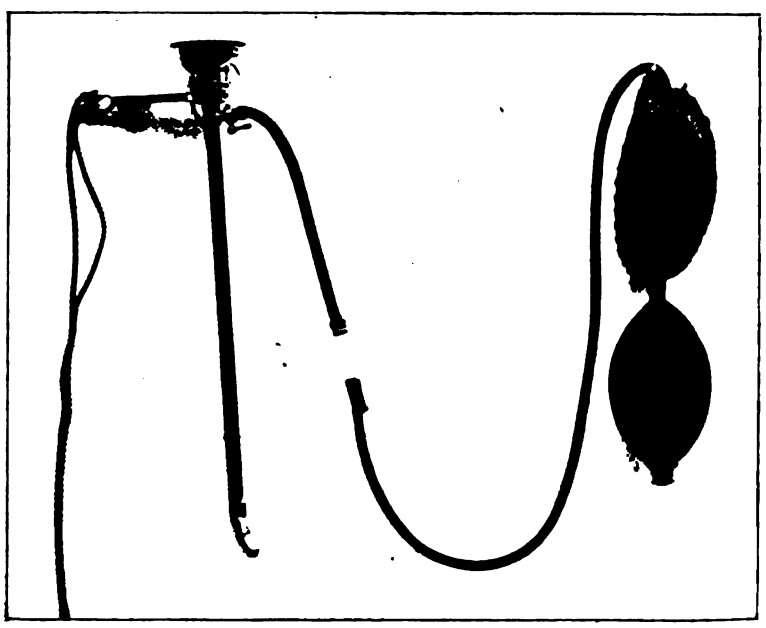

zum Einblasen von Luft versehen, der am oberen Ende des Instrumentes durch einen mit Hahn versehenen Guss mit dem Insufflator in Verbindung gesetzt wird, und der mit einer spaltförmigen Öffnung gerade hinter dem Fenster endet.

Dieses Instrument giebt ein ausgezeichnetes Licht, sowohl für die Diaphanoskopie als auch für die Gastroskopie, und giebt dazu ein so grosses Gesichtsfeld, dass selbst der in der Cystoskopie ganz ungeübte in wenigen Minuten im Stande ist, die Ventrikelschleimhaut von Cardia bis Pylorus und danach das Duodenum ganz hinunter nach der Papille abzusuchen. Das andere Instrument enthält ausser dem Lufteinblasecanal einen Canal zum retrograden

Einführen von Oesophagusbougien, und ist mit demselben Mechanismus wie das Albarran'sche Ureterencystoskop versehen, so dass man beim Drehen einer Schraube eine Zunge hebt und senkt, wodurch man der Bougie die erwünschte Richtung geben kann. Mit diesem Instrumente kann jeder mit grösster Leichtigkeit unter der Controle des Auges ein retrogrades Einführen von Bougie zur Dilatation von Oesophagusstricturen, die auf dem gewöhnlichen Wege ganz impermeabel sind, unternehmen. Für solche Fälle ist das Instrument ausgezeichnet, eignet sich aber nicht so gut wie das andere zur gewöhnlichen Gastroskopie, weil seine Form flachgedrückt ist, während das andere cylindrisch ist, und deshalb leicht und ungehindert nach allen Richtungen gedreht werden kann. Das Oesophagusgastroskop erfordert eine circuläre Tabaksbeutelsutur, damit die Wundränder sicht luftdicht um dasselbe schliessen können, während das gewöhnliche cylindrische Gastroskop, wenn man bloss darauf achtet, die Incision klein genug zu machen, so klein, dass das Gastroskop gerade durchgeschoben werden kann, kein künstliches Fixationsmittel erfordert.

Mit diesem Gastroskop habe ich in den letzten 22 der 24 Fälle wo ich selbst die Methode verwendet habe, gearbeitet. Diese 24 Fälle werden Sie, nebst einem 25. vom Oberchirurg Dr. Ludvig Kraft gastroskopirten sehr interessanten Fall, ganz kurzgefasst referirt auf der hier aufgehängten Tafel vorfinden.

Betrachten Sie diese Tafel, wo ich bei jedem Falle 1. die Diagnose vor der Operation, 2. die Diagose nach äusserer Inspection und Palpation des hervorgelegten Magens, und endlich die Diagnose 3. nach der Diaphanoskopie und 4. der Gastroskopie angeführt habe, dann werden Sie sich leicht überzeugen, wie bedeutungsvoll die Methode ist, selbst wenn sie nicht in allen Fällen im Stande ist, ganz ausführliche Erörterungen geben zu können. Während die Methode in zwei Fällen, No. 1 und 23, wo die Diagnose Cancer oder Ulcus sich nach dem klinischen Bilde darbot, den Magen vollständig normal, nur stark herabgesunken zeigte, weshalb die Operation zu einer Gastropexie eingeschränkt werden konnte, habe ich auf der anderen Seite in einer Reihe von Fällen, wo eine Ptosis ohne sicheres Zeichen eines Ulcus vorlag, bei der Gastroskopie nichts desto weniger ein oder mehrere Geschwüre gefunden, die man auf keine

andere Weise hätte nachweisen können. So verhielt es sich in den Fällen No. 3, 5, 11, 12, 13, 18, 21, 22 und 24; in 3 Fällen, No. 4, 9 und 16, wurde ein Ulcus duodeni als Ursache der ganz unsicheren Symptome nachgewiesen. In den Fällen No. 6, 7, 10 und 20 wurde eine bösartige Geschwulst nachgewiesen. In No. 6 hatten die Magenuntersuchungen Achylie ergeben, sonst aber nichts Abnormes bei der chemischen oder motorischen Function des Magens. Der Patient wurde wegen einer kleinen schmerzvollen Hernia lineae albae operirt, und es war nur die Achylie, die Magerkeit und Anämie des Mannes, die mich dazu bewegten, seinen Ventrikel zur Untersuchung hervorzuziehen, ehe ich die Bauchwunde schloss. Ich fühlte dann in der vorderen Ventrikelwand eine Infiltration, die ihren Anfang ca. 5 cm von dem Pylorus und 2—3 cm oberhalb der grossen Curvatur nahm, und sich von hier aus ca. 5—6 cm gegen den Fundus und hierauf gegen die kleine Curvatur erstreckte; es war unmöglich zu sagen, ob es ein Ulcus mit Infiltration oder ein wirklicher Tumor war. Schon die Diaphanoskopie machte es in hohem Grade wahrscheinlich, dass es ein Tumor war, die Gastroskopie gab uns die Gewissheit hierfür und die Geschwulst wurde deshalb gleich durch Magenresection entfernt. Die Geschwulst ergab sich als ein Adenocarcinom, das noch nicht ulcerirt war. Der Mann wurde als geheilt entlassen, hat 24 Pfund im Laufe der wenigen Monate zugenommen und hat ein blühendes Aussehen bekommen.

In den anderen Fällen waren freilich Symptome eines Magenleidens vorhanden gewesen, aber selbst nach dem Hervorlegen des Magens zweifelte man daran, ob es Ulcus, Tumor oder Carcinom wäre.

Im Falle No. 13, der klinisch als Carcinom diagnosticirt war, ergab die Methode mit Sicherheit ein Ulcus mit Infiltration. In zwei Fällen, wo die Diagnose Carcinoma pylori war, zeigte die Gastroskopie, dass es ein Tumor duodeni war (Fall 7 und 15).

In verschiedenen Fällen, wo die äussere Untersuchung des hervorgelegten Magens eine Pylorusstenose oder ein Ulcus ergab, die zur Resection lockte, ergab die Gastroskopie, dass auch anderswo im Magen Ulcera vorhanden waren, die die Operationsindicationen ganz veränderten.

Endlich, aber nicht am wenigsten, darf hervorgehoben werden, dass es im Falle No. 26 gelungen ist, eine Patientin mit

gefahrdrohenden Blutungen aus einer kleinen Schleimhautwunde zu retten; dieselbe hätte sich kaum in einer anderen Weise nachweisen lassen, wurde aber durch mein Untersuchungsverfahren schnell und sicher gefunden und durch eine Ligatur unschädlich gemacht. Auf diesen ausserordentlich wichtigen Fall, der vom Oberchirurg Dr. Kraft operirt wurde, werde ich später ausführlich zurückkommen.

Meine Untersuchungsmethode besteht ja aus 2 Theilen: Die Diaphanoskopie und die eigentliche Gastroskopie: die Besichtigung der Schleimhaut des Ventrikels und des Duodenums, und ich werde Ihnen jetzt kurz entwickeln, was jede von diesen beiden Methoden leisten kann und auf welche Weise sie einander ergänzen.

Die erste Stufe der Untersuchung ist natürlich die Diaphanoskopie, denn im selben Augenblick, wo wir die Lampe in dem ausgedehnten Ventrikel anzünden, sehen wir denselben sich als eine nach allen Seiten leuchtende Kuppel präsentiren, in dessen Wand man alle anatomische Details erstaunlich scharf hervortreten sieht. Man sieht in einem normalen Magen die grösseren Gefässe von der grossen und kleinen Curvatur gegen einander streben unter steter dichotomischer Verzweigung in der klaren, leicht rosagefärbten Ventrikelwand, in welcher man übrigens mit der grössten Deutlichkeit den Verlauf der Muskelfasern in den verschiedenen Lagen erkennt, während die Krypten sich als kleine weissliche Flecken auf dem hellrothen Grunde kundgeben. Um eine schöne Totaldurchleuchtung zu bekommen, soll die Lampe mitten in dem Magenraume angebracht werden und das Licht im Operationszimmer gedämpft oder ganz gelöscht werden, was ich in meinem Laparotomiezimmer durch eine sterilisirte schwarze Rollgardine erreichte. Man sieht nun gleich, ob eine Gastritis vorhanden ist oder nicht, denn während der normale Magen sich wie geschildert ausnimmt und wie Sie es auf der ersten der gefärbten Tafeln, die von einem Künstler während der Operation gemalt sind, sehen, finden wir bei einer Gastritis, deren verschiedene Grade auf der Tafel I, Figur 2—4 dargestellt sind, die Magenwand von stark rosa bis zu tief blaurother Farbe. Während wir normal nur die grösseren Gefässzweige gegeneinander laufen sehen, finden wir sie jetzt zu einem dichten Gefässnetz vereint.

Die Tumoren zeigen sich als dunkle diffuse Schatten auf der im Uebrigen klaren Ventrikelwand, so wie Sie es ganz typisch auf

Tafel I, Figur 1 sehen, welches den schon erwähnten Fall eines ganz symptomlosen Tumors in der vorderen Wand des Magens darstellt. Einen scharfen Gegensatz hierzu bilden die tiefen chronischen Ulcera mit tumorähnlicher Infiltration im Umfange, denn wie Sie auf Tafel I, Figur 3 sehen werden, sind diese dadurch charakterisirt, dass die mittlere ulcerirte oder narbige Parthie sich als ein porzellanartiger weisser gefässleerer Fleck ergiebt, der scharf gegen die umgebende, dunkelrothe injicirte Parthie contrastirt. Handelt es sich dagegen um kleine oberflächliche Schleimhautulcera, da machen diese sich oft gar nicht bei der Diaphanoskopie bemerkbar und werden erst bei Betrachtung der Schleimhaut durch das Gastroskop entdeckt; nur wenn sie hämorrhagisch blutend oder von Blutcoageln bedeckt sind, zeichnen sie sich scharf bei der Diaphanoskopie wie dunkle Flecken in der Wand, und blutet eine solche Wunde, so sieht man den Blutstrom als einen dunklen Streifen, welcher von dem erwähnten Fleck hinunter nach der grossen Curvatur strebt, wie Sie es auf der Tafel I, Figur 4 sehen werden.

Ob eine tumorähnliche Infiltration rings um ein Ulcus eine Entzündungs- oder Carcinom-Infiltration ist, lässt sich natürlich in den meisten Fällen nicht mit Sicherheit bei der Durchleuchtung erkennen, obgleich ein sehr dichter Schatten einen Tumor, ein dünnerer und hellerer Schatten eine Entzündung wahrscheinlich macht. Um die Hinterfläche des Magens sicher betrachten zu können, müssen das Omentum, bisweilen auch das Colon transversum aufgehoben werden.

Hat man jetzt den Magen durchleuchtet, so führt man das Gastroskop durch den Pylorus in das Duodenum hinunter. Giebt es die geringste Schwierigkeit bei der Passage durch den Pylorus, so ist dieser verengt. Das Duodenum lässt sich noch kräftiger und schöner durchleuchten wegen der dünneren Wand und des kleineren Raumes, und ein Ulcus oder ein Tumor geben sich leicht hier kund.

Es ist, wie Sie sehen, überraschend viel, worüber das einfache Durchleuchten des Magens uns Kunde geben kann. In vielen Fällen giebt es uns die ganze Diagnose: Gastritis, Ulcus oder Tumor, in den meisten Fällen giebt es eine ausgezeichnete Anleitung zur darauffolgenden Gastroskopie, indem man gleich den

Punkt aufsucht, der abnorme Durchleuchtungsverhältnisse zeigt; und ist man dann im Zweifel gewesen, ob ein Schatten von einem Ulcus, einem Tumor oder einem Bluterguss herrührt, wird die directe Beobachtung durch das Gastroskop gewöhnlich vollkommene Klarheit geben. Das Bild, das man durch das Gastroskop bekommt, ist nämlich weit besser, schärfer und sicherer als das, was die Untersuchung des geöffneten Magens mit den blossen Augen geben konnte, denn nicht allein ist das Bild bedeutend vergrössert und die Beleuchtung ausserordentlich intensiv, sondern das Aufblähen des Magens verursacht, dass alle die Falten, zwischen welchen sich sonst so leicht eine kleine Abnormität verbergen kann, ausgeglättet und für den Beobachter frei zugänglich sind. Man kann deshalb mit diesem Gastroskop im Laufe weniger Minuten eine systematische Inspection der ganzen Magenschleimhaut und des oberen Theils des Duodenums unternehmen. Die normale Schleimhaut präsentirt sich im Gastroskope als eine glatte rosagefärbte Fläche, die bei der Cardia und dem Pylorus in radiär gestellte Schleimhautfalten übergeht, die trachtförmig gegen die zirkelrunde Pforte streben. Jede Abnormität dieser beiden Oeffnungen präsentirt sich auf eine sehr charakteristische Weise: ist der Pylorus ringförmig infiltrirt, verengert, so sieht man einen steifen klaffenden Ring, durch welchen man oft einen Blick in das Duodenum bekommen kann; ist nur die Hälfte des Pylorusrings infiltrirt, bekommt er das Aussehen eines Halbmondes, indem die weiche Schleimhaut des gesunden Theils sich in den steifen Halbring hineinwölbt. Die Ulcerationsbildungen im Pylorus selbst sind sehr leicht zu beobachten, eine aufmerksamere Beobachtung erfordern dagegen die Schleimhautfalten rings um den Pylorus. In dem einzigen Falle, wo die Cardia abnorm war, gab das Gastroskop ein ausserordentlich schönes und scharfes Bild des zapfenförmigen in den Magen prominirenden Cardiacarcinoms und sein ulceratives Uebergreifen auf den angrenzenden Theil der Magenschleimhaut.

In Fällen von Ulcus und Carcinom, wo die Diagnose in der Hauptsache sicher ist, bekommt die Gastroskopie ihre Bedeutung, indem sie genau die Grenzen der Schleimhautaffection zeigt. Wichtiger ist es, dass sie oft die Zweifelsfragen, die die Diaphanoskopie zurückgelassen hat, entscheidet: so hat das Gastroskopbild in mehreren Fällen, wo wir glaubten, einem einfachen Ulcus-

tumor gegenüber zu stehen, knotige Geschwulstmassen in der Schleimhaut gezeigt, die keinen Zweifel über die maligne Natur der Infiltration zurückliessen. Am allerwichtigsten ist es jedoch, dass die Gastroskopie in einer Reihe von Fällen Ulcera nachgewiesen hat, deren Gegenwart sich in keiner anderen Weise hatte constatiren lassen; dieses betrifft insbesondere die kleinen Schleimhautulcerationen.

In dem grössten Theil der 24 Fälle, in welchen ich die hier geschilderte Untersuchungsmethode verwendet habe, hat sie mir diagnostische Auskünfte entscheidender Bedeutung für die richtige Behandlung des Falles gegeben, kein Fall illustrirt aber besser den Werth der Methode als No. 25, der vom Oberchirurg Dr. Kraft herrührt und den ich mit seiner Erlaubniss kurz referiren werde.

Als ich am 18. Februar in der medicinischen Gesellschaft in Kopenhagen eine vorläufige Mittheilung über die Methode gab und dieselbe demonstrirte, sprach ich als meine Ueberzeugung aus, dass sie eine ganz besondere Bedeutung gegenüber den gewaltsamen und lebensgefährlichen Blutungen, die bisweilen von ganz kleinen Schleimhautulcerationen entstehen, bekommen würde, und ich forderte meine chirurgischen Collegen auf, in solchen Fällen die Methode zu versuchen.

Am Tage vorher war eine 38 jährige Frau auf der medicinischen Abtheilung des Friederiksberg Krankenhauses eingelegt worden, die, nachdem sie seit einem Monat an schwachen dyspeptischen Anfällen gelitten, plötzlich am 17. Februar unter Zeichen starker Anämie in Ohnmacht fiel. Als sie erwachte, bekam sie eine mächtige Hämatemesis. Bei der Untersuchung in dem Krankenhause war die Hämoglobinmenge auf 55 pCt. (Sahli) herabgesetzt. Trotz strenger Ulcusdiät nahmen die Anämie und die Ohnmachtsanfälle zu. Eine starke Melaena war stets gegenwärtig und da die Hämoglobinmengen am 29. Februar aue 20 pCt. herabgesunken und der Zustand der Patienten sehr kritisch war, liess der medizinische Oberarzt Dr. Vermehren operationis causa die Patientin nach der chirurgischen Abtheilung überführen, wo 2 Stunden danach eine Laparotomie in Aethernarkose vom Ober-Chirurg Dr. Kraft ausgeführt wurde. Nachdem das Peritoneum geöffnet, wurde der dünne schlaffe Ventrikel eventrirt. Weder bei der Inspection noch bei der Palpation war es möglich ein Ulcus festzustellen. Deshalb wurde eine Gastroskopie nach der von mir angegebenen Methode gemacht. Bei der Diaphanoskopie sah man von der im übrigen klar durchleuchteten Magenwand einen kleinen dunklen Flecken, nach welchem eine recht grosse Arterie lief und hier schroff abgebrochen wurde. Diesem Flecken entsprechend fand man jetzt bei Betrachtung der Schleimhaut durch das Gastroskop, eine ganz kleine oberflächliche Ulceration theilweise von Coageln gedeckt. Die Blutung schien im Augenblicke aufgehört zu haben.

Die Untersuchung des übrigen Theiles der Magenschleimhaut und des oberen Theiles des Duodenum zeigte nichts Abnormes. Der Gastroskopieschnitt wurde jetzt nach der Stelle, wo der dunkle Fleck beobachtet war, verlängert, und man fand leicht die stecknadelkopfgrosse oberflächliche Ulceration, die beim Berühren gleich zu bluten anfing. Man setzt 4 Klemmpincetten um die Ulceration herum, hebt dabei diese empor und legt jetzt eine Ligatur um die Schleimhautfalte. Danach wurde die Magenwunde in 3 Etagen verschlossen, und endlich wird die Bauchwunde vereint. Die Patientin war in den ersten Tagen sehr schwach, die Anämie schwand aber recht schnell, sodass die Hämoglobinmenge schon den 6. April auf 51 pCt. gestiegen war.

Sie wissen alle, wie gefürchtet diese Fälle von den Chirurgen sind, welche hoffnungslose Arbeit es ist, durch eine Gastrotomie ein solches minimales Ulcus bei einem äusserst anämischen, collabirten Patienten aufzusuchen, und dies ist kein Wunder, da es auch oft auf dem Sectionstisch mislungen ist, das kleine Ulcus, das den Tod des Patienten verursacht hat, nachzuweisen, und ich glaube, dass die Methode mit diesem Falle ihre Probe bestanden hat als eine werthvolle Bereicherung unserer Hilfsmittel in der Magenchirurgie. An und für sich ist das Verfahren so naheliegend und einfach, dass man sich wundert, dass es nicht früher in Anwendung gebracht ist. Beim Durchsuchen der Litteratur fand ich keine Mittheilung über ein ähnliches Verfahren, man hat mich aber später darauf aufmerksam gemacht, dass einer von v. Eiselberg's früheren Assistenten Dr. Lemp in einer Abhandlung über Magenchirurgie in Langenbeck's Archiv, Bd. 76 eben bei Erwähnung der Schwierigkeiten, die die Nachweisung blutender kleiner Ulcerationen darbietet, den Gedanken ausgesprochen hat, ob man nicht durch Hilfe eines Cystoskops dieselben nachweisen könnte, und er hat bei einem Hunde, bei welchem eine Magenfistel angelegt war, ein Cystoskop eingeführt und durch dieses die Magenschleimhaut betrachtet, es scheint aber als ob Lemp hierbei stehengeblieben ist ohne die Anwendung der Methode in der praktischen Chirurgie zu versuchen.

Ich kann es zum Schlusse nicht unterlassen, eine Frage, die Ihnen sicher auf den Lippen liegt, zu berühren, ob diese Untersuchung nicht Infectionsgefahr oder andere Gefahren für die Patienten mit sich führt.

Ich kann natürlich nicht leugnen, dass eine gewisse Infectionsgefahr vorliegt; dass diese aber durch passende Vorsichts-

maassregeln leicht umgangen werden kann, lässt sich aus meinen Operationserfolgen der 25 Fälle leicht sehen. Denn obgleich die Untersuchungen natürlich in diesen ersten Fällen recht langdauernd gewesen sind, und obgleich recht grosse operative Eingriffe in den meisten Fällen nachher unternommen werden mussten: in 5 Fällen Resection des Magens, in 17 Gastroenterostomie und Enteroanastomose, in 3 Gastropexie, in 1 Gastrostomie und in 1 Gastrotomie mit Aufsuchen des blutenden Ulcus, hat keiner dieser Patienten eine Peritonitis bekommen. Nur 2 sind gestorben, beide Patienten mit Cancer ventriculi, beide an Pneumonie mit basalem Empyem gestorben, bezw. 4 Tage und drei Wochen nach der Operation. Die Maassnahmen, durch welche ich versucht habe mich gegen eine Infection zu sichern, sind ausser sorgfältigem Abschliessen des Peritonäums um den hervorgelegten Magen, sorgfältige Sterilisation des ganzen zur Gastroskopie nothwendigen Apparates, nicht allein des Gastroskop, sondern die Schlange, der Insufflator und die Leitungsfaden werden zusammen durch einen 36stündigen Aufenthalt im Formalinapparate sterilisirt. Wenn das Gastroskop nicht luftdicht in der Incision schliesst, wird diese durch eine Tabaksbeutel-Seidenschnur dicht um das Gastroscop geschnürt. Sobald das Gastroskop herausgenommen ist und die Luft entwichen, wird gleich eine Klemmpincette auf die kleine Incisionsöffnung gesetzt um das Ausfliessen des Mageninhalts zu verhindern.

Andere Gefahren scheint die Methode nicht mit sich zu führen. Die Verwendung „kalter Lampen“ in dem Gastroskope schliesst eine Verbrennungsläsion der Magenschleimhaut aus, und ein vorsichtig unternommenes Aufblasen des Magens scheint ganz unschädlich zu sein.

Erklärung der Abbildungen auf Tafel I.

Figur 1. Starke diffuse Gastritis.

Figur 2. Ulcera chronica ventriculi mit leichter Gastritis.

Figur 3. Stark blutende Schleimhauterosion in der Mitte der Vorderwand des Magens. Man sieht durch die erleuchtete Magenwand den von der Erosion ausgehenden Blutstrom nach unten streben.

Figur 4. Tumor ventriculi — Adenocarcinom — in sonst normalem Magen.

IV.

(Aus der II. chirurgischen Klinik [Hofrath Hochenegg] und dem Institut für angewandte medic. Chemie [Hofrath Ludwig] der Universität Wien.)

Zur Pathogenese der Cholelithiasis.[1]

Von

Dr. Alfred Exner und **Dr. Hans Heyrovsky,**

Assistenten der Klinik.

I. Einleitung.

In den letzten Jahren hat man die in ihren letzten Ursachen immer noch räthselhafte Entstehung der Gallensteine auf experimentellem Wege zu klären versucht. Mignot (1) und Miyake (2) ist es gelungen, bei Thieren durch Infection der Gallenwege und Stauung der Galle Steine zu erzeugen, welche alle Bestandtheile der Gallensteine des Menschen enthielten. Nach Mignot ist zur Erzeugung von Gallensteinen bei Thieren eine Infection der Galle mit Bakterien von abgeschwächter Virulenz und Aufhebung der Contractilität der Gallenblase nothwendig. Die Art der Bakterien ist nebensächlich. Nach den Versuchen Miyakes sind die Bedingungen für die Entstehung von künstlichen Gallensteinen erstens die Infection der Galle und der consecutive chronische Katarrh der Gallenwege, zweitens die Verhinderung der Möglichkeit, dass die etwa vorhandenen Uranlagen der späteren Steine durch die Contractionen der Gallenblase nach dem Darm befördert werden. Versuche dieser Art haben unsere Kenntnisse über die letzten Ursachen der Bildung der Gallensteine nicht wesentlich gefördert;

[1] Abgekürzt vorgetragen am 4. Sitzungstage des XXXVII. Congresses der Deutschen Gesellschaft für Chirurgie, 24. April 1908.

sie haben vielmehr nur die allgemein anerkannte Theorie Naunyn's (6), nach welcher die Infection und die Stauung der Galle eine wichtige Rolle bei der Entstehung der Gallensteine spielt, bestätigt.

Bei weitem mehr haben die Versuche, in vitro einen Ausfall der Gallensteinbestandtheile zu erzielen, zur Klärung dieser Frage beigetragen.

Der erste, der diesen Weg betrat, war Gerard (3). Von der Annahme ausgehend, dass das Cholestearin durch die gallensaueren Salze in der Lösung gehalten wird, beimpfte er eine Lösung von Cholestearin in gallensaueren Salzen (im Verhältniss, wie dies Hamarsten für die menschliche Galle angiebt) mit Zusatz von 0,5 pCt. Chlornatrium und 0,2 pCt. Natriumphosphat, mit dem Bacterium coli und beobachtete nach 2—3 Tagen ein Ausfallen des Cholestearins, während die sterilen Controlröhrchen klar blieben; er zog aus diesen Versuchsergebnissen den Schluss, dass durch das Wachsthum des Bact. coli der Gehalt der Galle an gallensaueren Salzen vermindert wird, so dass sie nicht mehr in genügender Menge vorhanden sind, um das Cholestearin in Lösung zu halten, welches sich in Folge dessen absetzt und zum Kern des Steines wird. Aehnliche Versuche wurden später von Kramer (4) ausgeführt.

Derselbe impfte eine wiederholt filtrirte und im Dampf sterilisirte Mischung von gleichen Theilen menschlicher Galle und gewöhnlicher alkalischer Peptonbouillon mit Bacterium coli, typhi und Staphylococcus pyogenes aureus und konnte in den mit Bact. coli und typhi beeimpften Röhrchen nach mehrwöchigem Verweilen im Brutofen einen Ausfall von sämmtlichen Bestandtheilen der Gallensteine (Calciumphosphat, Magnesiumphosphat, Calciumcarbonat, Gallenfarbstoff und Cholestearin) beobachten.

Auf Grund dieser Versuche hält er die alte Theorie Thudichum's (5), nach welcher infolge eines Zersetzungsprocesses die Galle sauer wird und die gallensaueren Salze, Lösungsmittel des Cholestearins, sich in Glykokoll und Cholalsäure spalten, für richtig. Er bringt die alte Thudichum'sche Theorie in neuer, den modernen bakteriologischen Kenntnissen entsprechender Form. Die sauere durch Wachsthum des Bact. coli und typhi erzeugte Reaction der Galle führt zur Zersetzung der Glykocholsäure, des Lösungsmittels des Cholestearins.

Die Resultate dieser neuen Versuche widersprechen einigen Annahmen der Naunyn'schen Theorie.

Da wir uns im Folgenden wiederholt auf dieselbe beziehen müssen, sei sie hier im Kurzen wiedergegeben.

Der primäre Vorgang ist die Gallenstauung; dieselbe führt von selbst oder durch secundäre Infection der gestauten Galle zu einem Katarrh der Schleimhaut mit Epithelabstossung. Die katarrhalisch erkrankte Schleimhaut liefert Eiweissmassen, die, wie Reagensglasversuche lehren, den Bilirubinkalk aus Lösungen fällen können, ausserdem liefert die erkrankte Schleimhaut Cholestearin in Form von Myelinklumpen, aus welchen Cholestearin auskrystallisiren kann.

So entsteht ein Urbrei aus Bilirubinkalk, desquamirten Epithelien und Myelinklumpen bestehend.

Dieser Urbrei erhält durch Bilirubinkalküberzug oder durch Eindickung eine Schale; solche Concremente mit flüssigem Inhalt und sperlingseidicker Schale sind die ersten Gallensteine.

Das weitere Wachsthum der Steine erfolgt durch Apposition neuer Schichten; gleichzeitig findet durch die feinen Poren des Steines hindurch eine Infiltration mit Cholestearin statt, welches sich dann im Innern des Steines krystallinisch ausscheidet.

Nach Naunyn wird also Cholestearin zur Steinbildung von der Schleimhaut geliefert, während das in der Galle gelöste Cholestearin bei der Steinbildung nicht wesentlich in Betracht kommt.

Nach Naunyn wird weiter Cholestearin in der Galle durch gallensauere Salze, Seifen und Fette in Lösung gehalten. Die Zersetzung der gallensaueren Salze kann nach Naunyn zur Fällung des Cholestearins (wie Thudichum angenommen hat) nicht führen, da nach Naunyn die Zersetzungsprodukte der gallensaueren Salze, Glykokoll und Cholalsäure, das Cholestearin fast ebensogut lösen, wie die Muttersubstanz und die in der Galle enthaltenen Fette und Seifen zur Auflösung des Cholestearins genügen.

Schon im Jahre 1899 hat Thudichum seine Theorie der Gallensteinbildung gegen Naunyn vertheidigt und einige schwerwiegende Einwände vorgebracht.

Er machte darauf aufmerksam, dass die Naunyn'sche Theorie auf Voraussetzungen aufgebaut ist, die chemisch keinesfalls bewiesen sind. So bestreitet er unter Anderem, dass Seifen und

Fette als Lösungsmittel des Cholestearins in der Galle in Betracht kommen. Es hat nach Thudichum niemand einwandsfrei nachgewiesen, dass in der Galle Seifen, d. h. fettsauere Salze und Fette, d. h. neutrale Triglyceride vorkommen.

Nach Thudichum wird vielmehr durch Zersetzung der Glykocholsäure das Lösungsvermögen der Galle für Cholestearin vermindert.

Thudichum hat weiter darauf aufmerksam gemacht, dass bei Fäulniss der Galle Essigsäure entsteht, welche die Fällung der Cholalsäure zu bewirken behilflich ist.

Die Ausscheidung des Cholestearins von den Schleimhäuten der Gallenwege ist nach Thudichum nicht erwiesen. Wohl aber scheidet die Schleimhaut, wenn sie zur Secretion gereizt wird, grosse Mengen von Kalk aus, wie die Leberegelkrankheit bei Schafen zeigt.

Aschoff (7) trat auf Grund von histologischen Untersuchungen an von Kehr exstirpirten Gallenblasen sowie auf Grund seiner Versuche über Fettresorption der Gallenblasen-Schleimhaut der Annahme Naunyn's, dass das Cholestearin für die erste Anlage der Gallensteine von den Epithelien der Gallenblase secernirt wird, ebenfalls entgegen.

Nach Aschoff wird aber das Cholestearin in Form eines Cholestearinester-Fettgemisches von den Epithelien aufgenommen und nach Spaltung des Gemisches wieder in die Galle abgegeben, während das Fett von den Lymphgefässen resorbirt wird.

Es findet nach den Experimenten Aschoff's physiologischer Weise, wahrscheinlich durch Stauung der Galle begünstigt, eine starke Fettresorption seitens der Epithelien der Gallenblase statt.

Die Verarmung der Galle an Neutralfetten (Lösungsmitteln des Cholestearin) kann die Ursache des Cholestearinausfalles sein.

Im histologischen Bilde der Gallenblasenwand bei Cholelithiasis spricht nach zahlreichen Untersuchungen Aschoff's ein Reichthum der Schleimhaut an den sogenannten Luschka'schen Gängen für Gallenstauung, ein Reichthum der Schleimhaut an Schleimdrüsen für katarrhalische Entzündung der Schleimhaut durch Bakterieninfection.

Aschoff machte weiter als erster darauf aufmerksam, dass Solitärsteine sowie der Verschlussstein des Cysticus häufig reine

Cholestearinsteine, die übrigen Pigmentkalksteine sind. Dieser Umstand spricht dafür, dass diese beiden Steinarten verschiedene Ursache haben.

In der neuesten Zeit wurden die Versuche Gerard's und Cramer's von Lichtwitz[1]) und Bacmeister wiederholt und im wesentlichen bestätigt, jedoch anders gedeutet.

Nach Lichtwitz (8) ist die Galle eine höchst complicirte Lösung von Colloiden und Elektrolyten. In colloidaler Lösung befinden sich nach Lichtwitz in der Galle das Mucin, Lecithin, Cholestearin, Bilirubin und gallensauren Salze. Die Fülle von Colloiden kann nur dann einen Bestand haben, wenn sie eine gleichförmige (anodische) Ladung besitzen.

Eiweisslösungen sind im Stande, das Cholestearin und Bilirubin in vitro aus colloidalen Lösungen zu fällen. Bei einem Katarrh der Gallenwege ist demnach das in die Galle übertretende Eiweiss (mit kathodischer Ladung) das fällende Agens.

Die Phosphate und Bicarbonate des von der Schleimhaut gelieferten Eiweisses reagiren mit den Calciumionen der Galle unter Bildung von Wasserstoffion (Säure) und führen zur kathodischen Ladung des Eiweisses, sowie zum Ausfallen des kohlensauren und phosphorsauren Kalkes, der anorganischen Bestandtheile der Gallensteine.

Der Ausfall der chemisch so verschiedenen Bestandtheile der Gallensteine lässt sich also nach Lichtwitz durch physikalisch-chemische Vorgänge einheitlich erklären.

Die Cholestearinfällung in den Versuchen Gerard's und Kramer's erklärt Lichtwitz in ähnlicher Weise. Die Bakterienaufschwemmungen haben den Charakter einer colloidalen Lösung und sind anodisch geladen. Durch die von den Bakterien erzeugte saure Reaction der Galle kommt es zu einer Umladung der Bakterien und Fällung des colloidalen Cholestearins. Nicht die saure Reaction der Galle allein, sondern nur bei Gegenwart der Bakterien bedingt das Ausfallen von Cholestearin.

Unter ähnlicher Vorstellung wie Lichtwitz, dass Cholestearin

---

[1]) Ueber die Versuche von Lichtwitz hat bereits Hirsch auf der Versammlung der Deutschen Naturforscher in Dresden kurz berichtet. (Siehe Referat über das Thema: Typhus und Paratyphus und ihre Beziehungen zu den Gallenwegen.) Referat der Münch. med. Wochenschr. 1907. S. 2110.

im Organismus hauptsächlich in colloidaler Lösung vorhanden sei, weisen Porges und Neubauer (9) darauf hin, dass Eiweisscholestearin-Niederschläge durch Neutralisirung des in den Gewebssäften vorhandenen Alkalis entstehen können.

Bacmeister (10) wiederholte ebenfalls die Versuche Kramer's; neben in Dampf sterilisirten Gallen-Bouillongemischen impfte er reine, fractionirt sterilisirte, filtrirte und unfiltrirte, dann mit abgeschabten Epithelien der Gallenblase versetzte Galle mit verschiedenen Bakterien und untersuchte nach mehrwöchigem Verweilen bei Bruttemperatur die Sedimente dieser Flüssigkeiten sowie Sedimente unbeimpfter Controlen mikroskopisch. Die Resultate der Versuche Bacmeister's sind im Kurzen folgende: Einfache Einengung der Galle führt, wie schon Naunyn erkannte, zu keinem Cholestearinausfall. Weder das colloidale Eiweiss, noch die saure, durch Bakterienwachsthum entstandene, oder durch zugesetzte organische Säure erzeugte Reaction, hat eine Bedeutung für den Cholestearinausfall.

In der länger bei Körpertemperatur aufbewahrten sterilen Galle in vitro tritt eine Autolyse (sterile Zersetzung) ein, die zum Ausfall des Cholestearins ohne nennenswerthe Kalkbeimischung führen kann.

Diese Autolyse wird durch Anwesenheit von protoplasmareichen Substanzen, namentlich Epithelien, gesteigert.

Aehnlich, also Autolyse steigernd, wirken lebende, die Galle gut durchwachsende Bakterien beliebiger Art, gleichgiltig, ob sie starke Säure entwickeln oder nicht.

Das Cholestearin wird aus der Galle in Form von Myelintropfen ausgeschieden; aus diesen krystallisirt es dann aus. Das Cholestearin der Gallensteine stammt aus der Galle und nicht, wie Naunyn behauptet hat, aus der Schleimhaut.

Auf Grund dieser Versuche nimmt, übereinstimmend mit Aschoff, Bacmeister an, dass reine Cholestearinsteine in steriler gestauter Galle entstehen können; Kalk wird in grösserer Menge nur von durch Bakterieninvasion erkrankter Schleimhaut geliefert. Die Naunyn'sche Annahme, dass reine Cholestearinsteine sowie Gallensteine mit einem Cholestearinkern aus den Pigmentkalksteinen hervorgehen, indem das Cholestearin infiltrirend die anderen Bestandtheile allmählich verdrängt und ersetzt und der Kalk wieder

aufgelöst wird, ist falsch. Die Entstehung der Gallensteine ist also nach Bacmeister keine einheitliche. Der reine Cholestearinstein kann ohne Infection und ohne Erkrankung der Schleimhaut gebildet werden; die Cholestearinkalksteine haben eine chronische Entzündung der Blasenwand zur Bedingung.

Sowohl Bacmeister wie auch Aschoff halten die Annahme Naunyn's, dass neutrale Fette und Seifen das Cholestearin der Galle in der Lösung halten, für richtig.

In einer vor Kurzem erschienenen Polemik von Lichtwitz (8) gegen Bacmeister bespricht endlich Lichtwitz noch die Bedeutung der Myelinformationen des Cholestearins und der Luschka'schen Gänge bei der Entstehung der Gallensteine.

Gegen die Auffassung Aschoff's, der meint, dass aus den von den Epithelien resorbirten Cholestearinesther-Neutralfettgemischen das Cholestearin wieder in die Gallenblase ausgeschieden wird, spricht nach Lichtwitz die Myelinformation des Cholestearins. Myelinformationen entstehen durch Fällung von Colloiden. Nach Lichtwitz wird das den Zellen anliegende Myelin nicht aus den Epithelien ausgeschieden, sondern aus der Galle durch das von der Schleimhaut producirte Eiweiss gefällt. Dafür spricht nach Lichtwitz auch das häufige Vorkommen der Myelinklumpen in den Luschka'schen Gängen, wo es durch die Stagnation der Galle nicht zur stärkeren Verdünnung des ausgeschiedenen Eiweisses kommt.

Was für Colloide aus der Galle ausfallen, hängt nach Lichtwitz von der Zusammensetzung der Galle ab.

Die von Aschoff betonte auffallende Thatsache, dass Solitärsteine oder der Verschlussstein häufig reine Cholestearinsteine sind, während die übrigen Steine aus Bilirubinkalk bestehen, kann man nach Lichtwitz dadurch erklären, dass, wie Dochmann nachgewiesen hat, bei Choledochusverschluss die Galle reicher an Kalk und ärmer an Natrium wird.

II. Versuche an Lösungen von gallensauren Salzen in Bouillon.

Unsere eigenen Versuche erstreckten sich sowohl auf die chemische Untersuchung von beimpfter und nichtbeimpfter Menschen- und Rindergalle als auch auf die chemische Untersuchung von mit

gallensaueren Salzen versetzter Bouillon, die mit den verschiedensten Bakterienarten beimpft worden war.

Wir wollen gleich hier vorwegnehmen, dass in vollkommen eindeutiger Weise der Nachweis gelungen ist, dass durch das Bakterienwachsthum die gallensaueren Salze in Galle und Bouillon zersetzt werden. Welche Bedeutung diese Zersetzung der gallensaueren Salze hat, wollen wir bei der Besprechung der Gallenanalysen näher erörtern und zuerst die Ergebnisse der Analysen von gallensauerer Bouillon näher ausführen.

Die Versuchstechnik war für alle diese Untersuchungen stets die gleiche.

Gewöhnliche Nährbouillon wurde mit einer gewogenen Quantität gallensauerer Salze versetzt, so dass ca. $^1/_2$—1-proc. Lösungen dieser Salze entstanden. Die Bouillon wurde sterilisirt und in Kölbchen von 100 ccm vertheilt; während ein Kölbchen als Controle verwendet wurde, wurden die anderen mit verschiedenen Bakterienarten beimpft und nach einiger Zeit, 5—6 Tagen, in genau bestimmter Menge der Bouillon die gallensaueren Salze quantitativ bestimmt. Die gemessene Menge Bouillon wurde mit etwas Ammoniak versetzt und mit Bleiessig ausgefällt; der entstandene Niederschlag abfiltrirt, mit etwas Wasser gewaschen und getrocknet. Die getrockneten und pulverisirten Niederschläge wurden im Soxhletapparat mit Alkohol bis zur Erschöpfung extrahirt, der alkoholische Extract mit etwas kohlensaurem Natron versetzt und im Wasserbad bis zur Trockene eingedampft. Der Rückstand wurde mit absolutem Alkohol mehrmals ausgekocht, die alkoholische Lösung filtrirt und auf ein kleines Volumen abgedampft; aus diesen alkoholischen Auszügen wurden die gallensaueren Salze durch einen Ueberschuss von Aether ausgefällt; der anfangs flockige Niederschlag scheidet sich am kühlen Orte krystallinisch ab, wird getrocknet bis zum constanten Gewicht und als gallensaueres Salz gewogen.

Unsere Untersuchungen erstreckten sich auf die gallensaueren Salze von Rinder- und Menschengalle dargestellt, ferner auf taurocholsaueres und glykocholsaueres Natron; beide Präparate wurden von Merck bezogen.

In der ersten Versuchsreihe wurde eine gebräuchliche Bouillon mit gewogener Menge aus Menschengalle gewonnener Gallensalze

und taurocholsauerem Natrium versetzt, im Kölbchen zu je 100 ccm vertheilt und mit folgenden genau bestimmten Bakterien beimpft:

2 aus Galle bei Cholelithiasis isolirte Stämme der Coli-gruppe,

1 Typhusstamm,

1 Stamm Bacillus pneumoniae Friedländer,

1 Pyocyaneus-Stamm,

1 Proteus-Stamm,

1 Streptococcus pyog. longus,

1 Staphylococcus pyog. aureus.

Ein steriles Kölbchen des Nährbodens diente als Controle.

Nach fünftägigem Verweilen bei Bruttemperatur wurde die Menge der gallensaueren Salze nach der oben beschriebenen Methode sowohl in allen beimpften als auch in dem nicht beimpften Kölbchen quantitativ bestimmt, indem vorher die Culturen auf Reinheit und das Controlkölbchen auf Sterilität geprüft wurden. (Tabelle I.)

Tabelle I.

Bouillon versetzt mit gallensaueren Salzen der Menschengalle und taurocholsauerem Natrium (Merck) enthielt nach 5tägigem Verweilen bei der Brut-temperatur in 100 ccm:

steril		0,696 g gallensauerer Salze
beimpft mit dem Stamm	Bact. lactis aerogenes	0,4000 g gallensauerer Salze
	Bact. coli commune	0,1420 g " "
	Typhus	0,0368 g " "
	Bac. pneumoniae Friedländer	0,2104 g " "
	Bacillus pyocyaneus	0,1416 g " "
	Bact. proteus vulgaris	0,0752 g " "
	Streptococcus pyogenes longus (Cholecystitis)	0,5072 g " "
	Staphylococcus pyogenes aureus (Cholecystitis)	0,2484 g " "

In der Tabelle No. I ist die Menge der gallensaueren Salze auf 100 ccm berechnet. Die Bouillon enthielt 1,35 g gallensaure Salze aus Menschengalle dargestellt und 3,65 g taurocholsaures Natron. Aus dieser Tabelle ist ersichtlich, dass in dem mit Typhusstamm beimpften Kölbchen die grösste Menge der gallensaueren Salze zersetzt war.

Auffallend war die Differenz der zersetzten Menge der gallensaueren Salze bei den beiden Bakterien der Coligruppe. Die genaue Bestimmung des culturellen Verhaltens beider Stämme brachte die Aufklärung.

Während der eine die gallensaueren Salze stark zersetzende Stamm sich culturell typisch wie das Bact. coli commune verhielt, entsprach das culturelle Verhalten des zweiten Stammes dem culturellen Verhalten des Bact. lactis aërogenes; ein ähnlicher Stamm wurde von Stern in der Galle gefunden.

Annähernd so viel wie das Bact. coli commune zersetzte die gallensauren Salze Bac. pyocyaneus.

In der Tabelle II sind die zersetzten Mengen der gallensaueren Salze pro Tag berechnet und die Bakterien nach dem Grade der Zersetzung der gallensaueren Salze geordnet.

Tabelle II.

In einer mit gallensaueren Salzen des Menschen und taurocholsauerem Natrium (Merck) versetzten, in 100 ccm 0,696 g gallensauere Salze enthaltenden Bouillon wurden pro Tag berechnet zersetzt:

	in steriler Controlle	
vom Bacterium	Typhi	0,1318 g
	Proteus	0,1241 g
	Stamm Kodada (Bact. coli comm,)	0,1108 g
	Bac. pyocyaneus	0,1108 g
	Bact. pneumoniae Friedländer	0,0972 g
	Staphylococcus pyogenes aureus	0,0895 g
	Stamm Kranzler (Bact. lactis aërogenes)	0,0592 g
	Streptococcus pyogenes longus	0,0377 g

In den weiteren Versuchsreihen wurde eine gewöhnliche Bouillon einerseits mit taurocholsauerem Natron, andererseits glykocholsauerem Natron in gewogener Menge versetzt und das Verhalten der Bakterien der Typhuscoligruppe bezüglich der Zersetzung dieser Salze geprüft.

Neben den beiden Paratyphusstämmen, Typus A und B, wurden auch die Dysenteriestämme Flexner und Kruse, die Fleischvergifter Stamm Gärtner und Arthryk und ein anaerober gasbildender Bacillus des Typus Fränkel-Welch untersucht.

In der Tabelle No. III sind die absoluten Mengen der nicht zersetzten gallensaueren Salze verzeichnet.

Tabelle III.

	enthielt nach 6tägigem Verweilen bei Bruttemperatur in 100 ccm	Eine Bouillon versetzt mit taurocholsauerem Natrium (Merck) gallensauere Salze in g	Eine Bouillon versetzt mit glykocholsauerrem Natrium (Merck) gallensauere Salze in g
Versuch a	steril	0,7900	0,6108
	beimpft mit:		
	Flexner	0,6010	0,4912
	Kruse	0,3664	0,5932
Versuch b	steril	0,7480	0,7892
	beimpft mit:		
	Paratyphus A	0,3720	0,6104
	Paratyphus B	0,5980	0,5252
	Typhus	0,5952	0,4668
	Stamm Arthryk	0,3646	0,2244
	Stamm Gärtner	0,3652	0,4904
Versuch c	steril	1,1112	0,6160
	beimpft mit:		
	Fränkel-Welch	0,6424	0,4808

In der Tabelle No. IV sind die Mengen der zersetzten gallensaueren Salze pro Tag berechnet.

Tabelle IV.

Nach der Tabelle III berechnet betragen die pro Tag zersetzten Mengen

	vom taurocholsauerem Natrium g	vom glykocholsauerem Natrium g
Typhus	0,0254	0,0537
Paratyphus A	0,0626	0,0298
Paratyphus B	0,0250	0,0440
Flexner	0,0315	0,0199
Kruse	0,0706	0,0029
Arthryk	0,0639	0,0941
Gärtner	0,0638	0,0498
Fränkel-Welch	0,0781	0,0225

Aus dieser Tabelle ist ersichtlich, dass alle Bakterien der Typhusgruppe sowie auch der anaerobe Bacillus aus dem Darm gallensauere Salze in beträchtlicher Menge zersetzen.

Durch die vorher verzeichneten Versuche wurde also bewiesen, dass alle untersuchten Bakterien beim Wachsthum in einer mit gallensaueren Salzen versetzten Bouillon die gallensaueren Salze mehr oder weniger stark zersetzen.

Bemerkenswerth erscheint uns, dass Bakterien der Typhus-coli-Gruppe bedeutend mehr gallensauere Salze zersetzen als die pyogenen Kokken.

III. Versuche an Galle.

Unsere Untersuchung an Galle erstreckten sich auf Menschen- und Rindergalle.

Die Menschengalle stammte zum Theil von Patienten mit Hepaticusdrainage bei Cholelithiasis, zum Theil aus normalen Gallenblasen des Leichenmaterials des pathologisch-anatomischen Instituts in Wien. Die Rindergalle wurde den Gallenblasen frisch geschlagener Thiere entnommen und gemischt, die so gewonnene Galle wurde im strömenden Dampf sterilisirt, filtrirt in Kölbchen zu 50 und 100 ccm vertheilt und neuerdings sterilisirt und vor der chemischen Untersuchung auf Sterilität bezw. Reinheit der Cultur geprüft.

Wir vermieden durch Beschickung des Kölbchens mit der gleichen Quantität Galle Fehler, die durch eventuelle verschieden starke Verdunstung in den einzelnen Proben entstehen konnten.

Die Methode der Gallensäurebestimmung war die gleiche wie die früher geschilderte.

Die Ergebnisse dieser Versuche lassen sich aus der Tabelle V entnehmen.

Tabelle V.

	Auf 100 ccm berechnet: Gallensauere Salze in der						
	Rinder-galle I	Rinder-galle II	Rinder-galle III	Rinder-galle IV	Menschengalle I Fistel		Men gal Cy
steril	0,343 g	2,285 g	5,3226 g	5,894 g	1,002 g	1,002 g	1,0
beimpft . . .	0,1433 g	1,765 g	4,5992 g	5,206 g	0,678 g	0,527 g	0,0
Bakterienart .	B. coli	B. coli	B. typhi	B. typhi	B. coli	B. typhi	B.
Dauer d. Wachsthums i. Tagen	15	5	9	6	9	9	

Die übereinstimmenden Resultate dieser Versuche liessen demnach erkennen, dass auch die in der Galle gelösten gallensauren Salze durch das Wachsthum der Bakterien zu Grunde gehen und zwar in ähnlicher Menge wie dies in den früher besprochenen Versuchen in mit gallensauren Salzen versetzter Bouillon der Fall war. Auch aus diesen Gallenversuchen lässt sich entnehmen, dass

Bact. typhi etwas mehr gallensaure Salze zersetzt wie Bact. coli, in ähnlicher Weise wie wir dies bei den früher erwähnten Versuchen sehen.

Bekanntlich finden sich in der Galle mehrere verschiedene Gallensäuren. Ausser der uns am besten bekannten Taurocholsäure und Glykocholsäure existiren in der Galle noch andere Gallensäuren, die man nicht näher kennt. Bei dieser Sachlage schien uns für unsere Zwecke eine quantitative Bestimmung der zersetzten glykocholsauren und tourocholsauren Salze zwecklos, da wir doch stets mit einem unbekannten Factor, den übrigen Gallensäuren, rechnen mussten.

Dazu kommt noch, dass die gallensauren Salze des Rindes und des Menschen nicht identisch sind, und es daher bei dem Mangel normaler Menschengalle unmöglich erschien, einen vollkommen klaren Einblick zu gewinnen, in welchem Verhältnis die einzelnen gallensauren Salze in dem in der Galle vorhandenen Gemenge derselben zersetzt werden.

Unter diesen Umständen erscheint uns auch eine Berechnung der pro Tag zersetzten Menge der gallensauren Salze ziemlich zwecklos, es genügt uns darauf hingewiesen zu haben, dass Bact. typhi mehr zersetzt wie Bact. coli und wir verweisen im übrigen auf die zuletzt angeführten analytischen Belege.

Aus den bisher geschilderten Versuchen lässt sich entnehmen, dass sowohl in Rinder- als Menschengalle durch das Wachsthum der Bakterien gallensaure Salze zersetzt werden. Kurze Zeit nach unserer (11) ersten Publication bestätigten Bondi und Hess (12) unsere Befunde. Sie constatirten, dass in Bouillon, der sie glykocholsaures Natron zugesetzt hatten, durch das Wachsthum von Bakterien das gallensaure Salz zersetzt wird. Sie bedienten sich hierzu der Pettenkofer'schen Reaction. Diese von uns zuerst nachgewiesene Thatsache schien uns von grosser Bedeutung für das Zustandekommen der Cholestearinniederschläge in der beimpften Galle zu sein, da ja bekanntlich wässerige Lösungen gallensaurer Salze imstande sind Cholestearin aufzulösen. Wir waren hier in unseren Untersuchungen an einem Punkte angelangt, über welchen seiner Zeit eine heftige Controverse zwischen Thudichum und Naunyn entbrannt war.

Bekanntlich wurden für das Entstehen des Gallensteins eine

Reihe von Hypothesen aufgestellt. Seifert (13) hat im Jahre 1851 wohl als erster die Vermuthung geäussert, dass eine eventuelle Zersetzung der gallensauren Salze durch Aenderung der Löslichkeitsverhältnisse die Bildung von Gallensteinen verursachen könne, er schreibt „so sehen wir zwei Möglichkeiten einer Ausscheidung des Cholepyrhinkalkes. Erstens nämlich durch absolute Verminderung der Taurocholsäure und ihres Natronsalzes — — —." Diese Verminderung konnte nach seiner Vermuthung entweder durch eine gehinderte Bildung des taurocholsauren Natrons oder durch Zersetzung desselben bedingt sein.

Später kam Thudichum (5) auf diese Theorie zurück und führte sie weiter aus; von den uns hier interessirenden Punkten kommt im Wesen folgendes in Betracht Nach Thudichum's Vermuthung werden die gallensauren Salze in einfachere Bestandtheile zerlegt, wie er meint in Glykokoll respective Taurin einerseits und Cholalsäure andererseits; durch diese Zersetzung sollten die Lösungsbedingungen für das Cholestearin ungünstiger werden, und so der erste Anstoss zur Gallensteinbildung gegeben werden.

In kurzen Zügen ist dies der uns hier interessirende Theil der Theorie Thudichum's.

Im Gegentheil hierzu hat Naunyn (6) die Ansicht vertreten, dass die von Seifert und Thudichum angenommene Zersetzung der gallensauren Salze für die Ausscheidung des Cholestearins nicht wesentlich sei, er sagt „aber durch eine solche etwaige Zersetzung der Glykocholsäure werden die Bedingungen für die Lösung des Cholestearin in der Galle nicht sehr wesentlich geändert, denn nach Bestimmungen von P. Minkowski wird das Cholestearin annähernd halb so gut wie durch das Glykocholat, auch durch das Cholat gelöst; mit den Seifen und Fetten ist so noch genug Lösungsmittel für das Cholestearin vorhanden." Leider waren Thudichum's Untersuchungen betreffs der Zersetzung der gallensauren Salze nicht weiter als zu einer Vermuthung gediehen, so dass Naunyn's bekannte Theorie der Gallensteinbildung heute ziemlich allgemein anerkannt ist.

Thudichum's in verschiedenen Arbeiten erhobene Einwände gegen Naunyn's Theorie betreffen zum Theil die Rolle der Fette und Seifen bei der Cholestearinlöslichkeit, zum Theil beschäftigen sie sich mit nicht in den Rahmen dieser Arbeit gehörigen Fragen.

Nur kurz erörtern wollen wir noch Naunyn's Ansicht, dass das Cholestearin und der Kalk wenigstens zum grossen Theil aus den Epithelien der Gallenwege stammt. Im Gegensatz dazu hat Dochmann (14) gezeigt, dass in der Gallenblase nicht nur die Galle wasserärmer wird, sondern sich das Verhältnis des Calciums zum Natrium im Vergleich mit der Lebergalle zu Gunsten des erstgenannten Körpers verschiebt. Diese relative Vermehrung des Kalkgehaltes konnte nach seinem Dafürhalten mit eine Ursache für die Gallensteinbildung abgeben.

Naunyn nimmt also an, dass das Cholestearin der Galle durch gallensauere Alkalien, durch Seifen und Fette in Lösung gehalten wird. Ueber die Löslichkeit des Cholestearins stellte er eine Reihe von Versuchen an, deren Resultate wir erwähnen müssen, da sie für die folgenden Ausführungen von grosser Wichtigkeit sind. Bei ungefähr 37° C. lösten Seifen in 0,25—2,5proc. Lösungen etwa die Hälfte ihrer eigenen Menge an Cholestearin. Fett löste 5proc. Cholestearin. Glykocholsaueres und taurocholsaueres Natron lösten in ebenso verdünnten Lösungen etwa den zehnten Theil ihrer eigenen Menge Cholestearin.

Die Löslichkeitsverhältnisse des Cholestearin in gallensaueren Salzen haben auch wir untersucht und sind zu analogen Resultaten gekommen, wobei wir aber erwähnen wollen, dass Gemenge von taurocholsauerem und glykocholsauerem Natron, wie sie sich ja in der Menschengalle vorfinden, etwas andere Lösungsverhältnisse bieten.

Wir mussten uns daher sagen, dass die von uns nachgewiesene Zersetzung der gallensaueren Salze in der beimpften Galle, wenigstens die Richtigkeit der Theorie der Gallensteinbildung von Naunyn vorausgesetzt, für den Ausfall des Cholestearins nicht wesentlich in Betracht kommen könne, obwohl gegen Naunyn's Theorie eine Reihe von Bedenken zum Theil schon von Thudichum geltend gemacht wurden. Thudichum's Einwände wurden schon früher erwähnt und wir mussten uns sagen, dass die von uns gefundene Zersetzung der gallensaueren Salze gegen Naunyn's Theorie sprach, um so mehr als es noch vollkommen unbekannt ist, in welche Körper die Gallensäuren endlich bei dem Wachsthum der Bakterien zerfallen.

Die nächste Frage, die wir uns daher vorlegen mussten, war folgende: Wird durch Bakterienwachsthum in der Galle ihre Fähig-

keit, Cholestearin zu lösen, vermindert oder nicht? Zur Entscheidung dieser Frage gingen wir in folgender Weise vor. Sterile und beimpfte Gallenproben von Mensch und Rind wurden filtrirt zu gleichen Mengen davon Cholestearin im Ueberschuss zugesetzt, beide Proben im Wasserbad gleich lang erwärmt und im Wasserbad langsam nach Abdrehen der Gasflamme auskühlen und über Nacht stehen gelassen. Diese beiden ganz gleich behandelten Gallenproben wurden nun filtrirt, der Rückstand im Filter mit Wasser gewaschen und im Filtrat die Menge des gelösten Cholestearins quantitativ bestimmt. Zu diesem Zweck wurden die Gallenproben mit viel Aether mehrmals ausgeschüttelt, die Aetherextracte vereinigt und der Aether abgedampft. Das so erhaltene Gemisch von Fett, Lecithin und Cholestearin wurde mit alkoholischer Kalilauge verseift, der Alkohol im Wasserbad abgedampft und das Cholestearin durch Ausschütteln der wässerigen Lösung mit Aether extrahirt und gewogen.

Die Resultate dieser Versuche sind in Tabelle VI wiedergegeben.

Tabelle VI.

In 100 ccm	Gallensauere Alkalien		Cholestearin in Lösung	
	steril	beimpft	beimpft	steril
Rindergalle III . .	5,3226 g	4,5992 g	0,020 g	0,187 g
Rindergalle IV . .	5,894 g	5,206 g	0,0601 g	0,1738 g
Menschengalle I .	1,002 g	0,527 g	0,0830 g	0,1913 g
Menschengalle II .	1,023 g	0,573 g	0,0140 g	0,0358 g

Wie aus der Tabelle hervorgeht, nimmt also sowohl bei Menschen- wie bei Rindergalle in der beimpften Galle die Fähigkeit, Cholestearin zu lösen, beträchtlich ab. Als einzige bisher bekannte Ursache dafür müssten wir die Abnahme der gallensaueren Salze, wie wir sie nachgewiesen haben, annehmen.

Nachdem bei unseren Versuchen die unbekannten Zersetzungsproducte der gallensaueren Salze in der Galle ja vorhanden waren, ergiebt sich daraus, dass die Zersetzungsproducte für die Lösung des Cholestearins nicht wesentlich in Betracht kommen und die Glykocholsäure nicht nur in Glykokoll und Cholalsäure gespalten wird, wie dies Thudichum vermuthete. Wir halten uns für beberechtigt, dies anzunehmen, da erstens die Cholalsäure ähnliche

Lösungsverhältnisse zeigt, wie die gallensaueren Salze, d. h. bei unserer Untersuchungsmethode wenigstens zum Theil als gallensaueres Salz mit gewogen worden wäre, zweitens auch im Stande ist Cholestearin zu lösen, und zwar, wie Minkowski zeigte, etwa halb so viel, wie glykocholsaueres Natron, und drittens, weil, wie Bondi und Hess dies in faulender Galle am Menschen zeigten, die Pettenkofer'sche Reaction nicht mehr positiv ausfällt, obwohl Cholalsäure dieselbe giebt. Unter diesen Umständen müssen wir sagen, dass zwar, wie Gerard nachwies und Thudichum vermuthete, die gallensaueren Salze einerseits in Glykokoll, andererseits aber nicht in Cholalsäure zerlegt wird.

Die Cholalsäure wird weiter gespalten, und zwar in Endproducte, die die Gallensäurereactionen nicht mehr geben.

Bisher hatte sich also gezeigt, dass die Cholestearinlöslichkeit der Galle zwar beeinflusst zu werden scheint durch Abnahme der gallensaueren Salze, dass aber die Zersetzungsproducte dieser nicht im Stande sind die gleiche Menge Cholestearin in Lösung zu halten.

Nachdem aber, wie schon erwähnt, Naunyn der Ansicht ist, dass das Cholestearin hauptsächlich durch Fette und Seifen in Lösung gehalten wird, mussten wir uns mit dieser Frage näher beschäftigen. Während der Gehalt der Galle an Fett kein sehr grosser ist, Hammarsten fand in zwei untersuchten Menschengallen 0,956 und 0,610 g Fett in 1000 Theilen in der Lebergalle, ist nach den übereinstimmenden Angaben der Untersucher der Gehalt der Galle an Seifen grösser. Hammarsten fand 1,23, 1,36 und 1,01 p.M. Fettsäuren aus Seifen in der Fistelgalle. Nehmen wir mit Naunyn an, dass günstigen Falles diese Seifen die Hälfte ihres Gewichtes an Cholestearin lösen, so wäre dies ja immerhin eine recht beträchtliche Menge und Veränderungen in dem Gehalt der beimpften Galle an Seife konnten die Fähigkeit, Cholestearin zu lösen, wesentlich ändern.

Es war also nothwenig, sterile und beimpfte Galle auch auf ihren Gehalt an Fett und Seifen zu untersuchen.

Wir gingen zu diesem Zweck in folgender Weise vor. Die Galle wurde auf dem Wasserbad zur Trockene eingedampft, der Rückstand mit Glaspulver zerrieben in den Soxleth'schen Extractionsapparat gebracht und drei Tage mit Alkohol extrahirt. Der Rückstand wurde nach Kjeldahl auf seinen Stickstoffgehalt

keit, Cholestearin zu lösen, vermindert oder nicht? Zur Entscheidung dieser Frage gingen wir in folgender Weise vor. Sterile und beimpfte Gallenproben von Mensch und Rind wurden filtrirt zu gleichen Mengen davon Cholestearin im Ueberschuss zugesetzt, beide Proben im Wasserbad gleich lang erwärmt und im Wasserbad langsam nach Abdrehen der Gasflamme auskühlen und über Nacht stehen gelassen. Diese beiden ganz gleich behandelten Gallenproben wurden nun filtrirt, der Rückstand im Filter mit Wasser gewaschen und im Filtrat die Menge des gelösten Cholestearins quantitativ bestimmt. Zu diesem Zweck wurden die Gallenproben mit viel Aether mehrmals ausgeschüttelt, die Aetherextracte vereinigt und der Aether abgedampft. Das so erhaltene Gemisch von Fett, Lecithin und Cholestearin wurde mit alkoholischer Kalilauge verseift, der Alkohol im Wasserbad abgedampft und das Cholestearin durch Ausschütteln der wässerigen Lösung mit Aether extrahirt und gewogen.

Die Resultate dieser Versuche sind in Tabelle VI wiedergegeben.

Tabelle VI.

In 100 ccm	Gallensauere Alkalien		Cholestearin in Lösung	
	steril	beimpft	beimpft	steril
Rindergalle III . .	5,3226 g	4,5992 g	0.020 g	0.137 g
Rindergalle IV . .	5,894 g	5,206 g	0,0601 g	0,1738 g
Menschengalle I .	1,002 g	0,527 g	0,0830 g	0,1913 g
Menschengalle II .	1,023 g	0,573 g	0,0140 g	0,0358 g

Wie aus der Tabelle hervorgeht, nimmt also sowohl bei Menschen- wie bei Rindergalle in der beimpften Galle die Fähigkeit, Cholestearin zu lösen, beträchtlich ab. Als einzige bisher bekannte Ursache dafür müssten wir die Abnahme der gallensaueren Salze, wie wir sie nachgewiesen haben, annehmen.

Nachdem bei unseren Versuchen die unbekannten Zersetzungsproducte der gallensaueren Salze in der Galle ja vorhanden waren, ergiebt sich daraus, dass die Zersetzungsproducte für die Lösung des Cholestearins nicht wesentlich in Betracht kommen und die Glykocholsäure nicht nur in Glykokoll und Cholalsäure gespalten wird, wie dies Thudichum vermuthete. Wir halten uns für berechtigt, dies anzunehmen, da erstens die Cholalsäure ähnliche

Lösungsverhältnisse zeigt, wie die gallensaueren Salze, d. h. bei unserer Untersuchungsmethode wenigstens zum Theil als gallensaueres Salz mit gewogen worden wäre, zweitens auch im Stande ist Cholestearin zu lösen, und zwar, wie Minkowski zeigte, etwa halb so viel, wie glykocholsaueres Natron, und drittens, weil, wie Bondi und Hess dies in faulender Galle am Menschen zeigten, die Pettenkofer'sche Reaction nicht mehr positiv ausfällt, obwohl Cholalsäure dieselbe giebt. Unter diesen Umständen müssen wir sagen, dass zwar, wie Gerard nachwies und Thudichum vermuthete, die gallensaueren Salze einerseits in Glykokoll, andererseits aber nicht in Cholalsäure zerlegt wird.

Die Cholalsäure wird weiter gespalten, und zwar in Endproducte, die die Gallensäurereactionen nicht mehr geben.

Bisher hatte sich also gezeigt, dass die Cholestearinlöslichkeit der Galle zwar beeinflusst zu werden scheint durch Abnahme der gallensaueren Salze, dass aber die Zersetzungsproducte dieser nicht im Stande sind die gleiche Menge Cholestearin in Lösung zu halten.

Nachdem aber, wie schon erwähnt, Naunyn der Ansicht ist, dass das Cholestearin hauptsächlich durch Fette und Seifen in Lösung gehalten wird, mussten wir uns mit dieser Frage näher beschäftigen. Während der Gehalt der Galle an Fett kein sehr grosser ist, Hammarsten fand in zwei untersuchten Menschengallen 0,956 und 0,610 g Fett in 1000 Theilen in der Lebergalle, ist nach den übereinstimmenden Angaben der Untersucher der Gehalt der Galle an Seifen grösser. Hammarsten fand 1,23, 1,36 und 1,01 p.M. Fettsäuren aus Seifen in der Fistelgalle. Nehmen wir mit Naunyn an, dass günstigen Falles diese Seifen die Hälfte ihres Gewichtes an Cholestearin lösen, so wäre dies ja immerhin eine recht beträchtliche Menge und Veränderungen in dem Gehalt der beimpften Galle an Seife konnten die Fähigkeit, Cholestearin zu lösen, wesentlich ändern.

Es war also nothwenig, sterile und beimpfte Galle auch auf ihren Gehalt an Fett und Seifen zu untersuchen.

Wir gingen zu diesem Zweck in folgender Weise vor. Die Galle wurde auf dem Wasserbad zur Trockene eingedampft, der Rückstand mit Glaspulver zerrieben in den Soxleth'schen Extractionsapparat gebracht und drei Tage mit Alkohol extrahirt. Der Rückstand wurde nach Kjeldahl auf seinen Stickstoffgehalt

untersucht, wobei wir gleich hier bemerken wollen, dass der Stickstoffgehalt steriler und beimpfter Galle annähernd gleich war. Der alkoholische Extract wurde mit Alkohol auf ein Volumen von 200 ccm aufgefüllt und in zwei gleiche Portionen getheilt. Die eine Portion wurde zur quantitativen Gallensäurebestimmung verwendet, die zweite wurde zuerst eingedampft, der Rückstand mit Wasser aufgenommen und durch Zusatz von kohlensauerem Natron alkalisch gemacht. Diese wässerige Lösung wurde mit Aether mehrmals ausgeschüttelt, wodurch man Lecithin, Fett und Cholestearin in den Aether bekommt. Dampft man den Aether ab, so lässt sich der Rückstand wägen, er giebt die Summe der eben erwähnten drei Körper. Durch Verseifen des Rückstandes in alkoholischer Kalilauge erhält man das Cholestearin rein, dessen Gewicht von der früher erhaltenen Zahl zu subtrahiren ist, um das Gewicht von Fett und Lecithin zu erhalten.

Die von Fett befreite wässerige Lösung wird nun mit Schwefelsäure angesäuert und mit Aether die Fettsäuren der Seifen extrahirt. Die so gewonnenen Resultate sind in der beifolgenden Tabelle zusammengestellt.

Tabelle VII.

Auf 100 ccm berechnet		Gallensauere Alkalien g	Fett + Lecithin g	Fettsäuren aus Seifen g	Cholestearin g
Ochsengalle IV steril		5,894	0,2652	0,4238	0,0298
Ochsengalle IV beimpft		5,206	0,2618	0,6758	0,0318
Menschengalle I Blase, steril . .		1,023	0,130	1,1427	0,0197
Menschengalle I Blase, beimpft .		0,573	0,127	1,2920	0,0250
Hammarsten's Analysen, menschliche Blasengalle	I	9,6970	0,4130	1,1170	0,9860
	II	8,7230	0,2910	1,0580	0,8700

Zum Vergleich haben wir an die Tabelle zwei Analysen Hammarsten's (15) von menschlicher Blasengalle angefügt. Wie man sieht, differiren die Werthe bei den gallensaueren Alkalien und Cholestearin sehr beträchtlich, dies hat darin seinen Grund, dass wir wegen Mangels an Material gezwungen waren Blasengalle von menschlichen Cadavern zu nehmen.

Wie aus der Tabelle hervorgeht, ist die Menge der Fettsäuren bei der von uns untersuchten Menschengalle annähernd die gleiche wie bei Hammarsten's Analysen. Was aus beiden von untersuchten Gallen unzweideutig hervorgeht ist jedoch, dass in den beimpften Gallen von Rind und Mensch die Fette und Fettsäuren nicht zu Grunde gehen, dass also eine Verminderung des Seifengehaltes der beimpften Galle nicht für die verminderte Löslichkeit des Cholestearins verantwortlich gemacht werden kann.

Auffallend ist hingegen die Zunahme der als Fettsäure gewogenen Menge in beiden beimpften Gallen. Diese Thatsache legte den Gedanken nahe, dass diese als Fettsäure gewogene Menge nicht bloss aus Fettsäuren bestehen dürfte, und wir gingen daran, diese Portion genauer zu untersuchen, zumal es wahrscheinlich war, dass ein Theil der bisher noch unbekannten Zersetzungsproducte der gallensaueren Alkalien in dieser Portion enthalten sein konnten. Um die Menge derselben genau zu bestimmen, gingen wir so vor, dass die früher als Fettsäuren gewogenen Mengen in heissem Alkohol gelöst und diese Lösungen mit essigsaurem Natron und Chlorcalcium gefällt wurden, dadurch wurden die Fettsäuren als Calciumsalze ausgefällt. Nachdem die Flüssigkeit über Nacht gestanden war, wurde der Niederschlag abfiltrirt und erst mit Alkohol dann mit Wasser gründlich gewaschen, wobei ein Theil desselben in Lösung ging. Der Niederschlag wurde hierauf mit Salzsäure und Wasser aufgenommen und die Fettsäuren aus der wässerigen Lösung mit Aether ausgeschüttelt und gewogen. Die Resultate dieser Versuche sind folgende:

Tabelle VIII.

Auf 100 ccm berechnet	Fettsäuren der saueren Ausschüttelung g	Fettsäuren aus Ca-Salzen dargestellt g	Cholestearinlöslichkeit g
Ochsengalle IV, steril	0.4238	0,0612	0,17 38
Ochsengalle IV, beimpft . . .	0,6758	0,0634	0,06 01
Menschengalle I, Blase, steril .	1,1427	0,0157	0,03 58
Menschengalle I, Blase beimpft.	1,2920	0,0157	0,01 40

Um zu prüfen, ob diese von uns gefundenen Werthe richtig seien, stellten wir noch Versuche mit vier anderen Gallenproben an, die in folgender Weise ausgeführt wurden. Je 100 ccm Galle wurden mit kohlensaurem Natron versetzt und mit Wasser stark verdünnt. Diese Proben wurden mit Benzol im Schüttelkolben ausgeschüttelt. Dadurch vermieden wir es, dass eventuell Spuren der Fettsäuren in alkalischer Lösung der Flüssigkeit entzogen wurden, wie dies bei Aetherausschüttelung geschehen konnte. Nach der recht langwierigen Trennung des Benzols von der wässerigen Flüssigkeit wurde die letztere mit Schwefelsäure angesäuert und mit Aether wiederholt ausgeschüttelt. Die Aetherportionen wurden vereinigt, der Aether verjagt und der Rückstand gewogen. Der Rückstand wurde dann in der früheren Weise behandelt, die Fettsäuren in ihre Calciumverbindung übergeführt und nach Zerlegung derselben gewogen. Die Resultate dieser Versuche sind aus der Tabelle IX zu entnehmen.

Tabelle IX.

100 ccm Galle	Rind g	Rind g	Mensch (Cadaver) g	Mensch (Cadaver) g	Rind IV steril g	Rind IV beimpft g	Mensch 1 steril g	Mensch 1 beimpft g
Angebliche Fettsäure	0,5186	0,5530	1,1756	0,0143	0,4238	0,6758	1,1427	1,2920
Fettsäuren aus der Ca-Verbindung	0,0583	0,0432	0,7878	0,0324	0,0612	0,0634	0,0157	0,0157
	Mit Benzol alkal. ausgeschüttelt				Frühere Versuche			

Wie man sieht, ergaben die Versuche annähernd die gleichen Mengen Fettsäuren in den verschiedenen Proben, so dass sie sich sehr wohl verwerthen lassen.

Aus diesen Analysen geht hervor, dass nur ein kleiner Theil der Mengen, die aus der saueren Lösung mit Aether ausgeschüttelt wurden, wirklich Fettsäuren sind und der grössere Theil aus noch unbekannten Säuren besteht. Betrachtet man die als wirkliche Fettsäuren bestimmten Mengen so ergiebt sich, dass sie annähernd nur ein Zehntel der bisher immer als Fettsäuren bestimmten Mengen betragen und dass sie durch das

Wachsthum der Bakterien in ihrer Menge unverändert bleiben.

Aus ihrer geringen Menge geht ferner hervor, dass sie für die Lösung des Cholestearins auch nur eine viel geringere Rolle spielen können, da sie nur im Stande sind ca. ein Zehntel der Cholestearinmengen zu lösen, die man bisher als in Seifen gelöst annahm. Betrachtet man ferner die von uns als Fettsäuren aus Seifen gefundenen Werthe, so ergiebt sich, dass sie annähernd gleich gross sind, wie der von Abderhalden (16) bestimmte Seifengehalt des Blutplasmas verschiedener Thierarten. Dieser Autor fand beim Rind im Blutplasma Werthe von 0,7 g pM. Fettsäuren aus Seifen und 0,49 g pM. im Blut, wir in der Galle ca. 0,5 g bis 0,6 g pM.

Wir müssen also nochmals betonen, dass in der Galle bedeutend weniger Seifen vorhanden sind als man bisher annahm, und dass der grösste Theil des in der Galle enthaltenen Cholestearins in Seifen gelöst sei, falsch ist. Am klarsten geht das aus der folgenden Tabelle hervor.

Nehmen wir mit Naunyn an, dass Fett 5 pCt. und Seifen 50 pCt. ihres Gewichtes Cholestearin lösen, und vergleichen wir hiermit die thatsächlich gefundenen Werthe.

Tabelle X.

	Fett + Lecithin g	Fettsäuren g	Cholestearin berechnet nach Naunyn g	Cholestearin wirklich gefunden g
Ochsengalle IV steril	0,2652	0,0612	0,0488	0,1738
Ochsengalle IV beimpft	0,2618	0,0634	0,0488	0,0601
Menschengalle I steril	0,1300	0,0157	0,0144	0,0358
Menschengalle I beimpft	0,1270	0,0157	0,0142	0,0140

Aus dieser Zusammenstellung zeigt sich, dass die Galle durch diesen Gehalt an gallensaueren Salzen recht grosse Mengen Cholestearin in Lösung hält und dass eine Zersetzung der gallensaueren Salze nothwendig zu einer Verminderung der Fähigkeit Cholestearin zu lösen führt.

Da in der oben angeführten Tabelle die Summe von Fett und Lecithin als Fett berechnet wurde, und ferner die Löslichkeit des Cholestearins in unseren Versuchen bei Zimmertemperatur (circa 18° C.) bestimmt wurde, während Naunyn die Cholestearinlöslichkeit bei ca. 38° C. bestimmte, ergiebt sich, dass in der Tabelle zwei Fehlerquellen enthalten sind, welche die angeführten Werthe zu Gunsten der Ansicht Naunyn's beeinflussen.

Dass diese von uns nachgewiesene Zersetzung der gallensaueren Salze auch beim kranken Menschen die von uns supponirte Rolle spielt, geht daraus hervor, dass erstens, wie aus übereinstimmenden Untersuchungen verschiedener Autoren bekannt ist, in der Galle in der That grosse Cholestearinmengen gelöst sind (s. Tab. III) und zweitens, dass, wie auch unsere Beobachtungen an Kranken zeigen, die Menge der gallensaueren Salze um Bedeutendes vermindert sein kann.

Endlich müssen wir noch kurz auf einen Befund Bacmeister's zurückkommen, der uns der Aufklärung bedürftig erschien. Dieser Autor fand nämlich, dass es auch in sterilen Gallenproben nach wochenlangem Verweilen im Brutofen zum Ausfall von Cholestearin komme. Nach unseren bisherigen Erfahrungen konnten wir diese Thatsache nur durch eine spontane Zersetzung der gallensaueren Salze in der Galle erklären und untersuchten daher eine Probe in Dampf sterilisirter Ochsengalle auf ihren Gehalt an gallensaueren Salzen und eine zweite Probe derselben Galle 34 Tage später. In der steril aufbewahrten Galle war es nun zu einer Verminderung der gallensaueren Salze gekommen. Während die erste Probe in 100 ccm 5,894 g gallensaueres Natron enthielt, waren in der zweiten Probe nur 5,768 g vorhanden, was einer Abnahme von 0,126 g innerhalb 34 Tagen entspricht. Eine weitere Probe derselben Galle wurde 76 Tage nach dem ersten Versuch untersucht und enthielt nur 3,018 g gallensauere Salze, so dass in 76 Tagen täglich circa 0,037 g Salze zu Grunde gingen. Dieselbe Galle zeigte schon makroskopisch gegenüber ihrem früheren Verhalten deutliche Unterschiede; sie war etwas heller gefärbt, vollkommen klar und enthielt als Sediment reichliche Cholestearinkrystalle. Bei der bakteriologischen Untersuchung erwies sie sich als steril. Es geht daraus hervor, dass die gallensaueren Salze auch in steril aufbewahrter Galle zu Grunde gehen, allerdings sehr langsam im Vergleich mit dem Zugrundegehen in beimpfter Galle, da bei diesem

Versuch in beimpfter Galle täglich 0,115 g, in der sterilen nur 0,0034—0,037 g gallensauere Salze zersetzt wurden. Wodurch dieses Zugrundegehen der gallensaueren Salze in steriler Galle bedingt wird, ist uns unbekannt.

IV. Klinische Beobachtungen.

Zum Schlusse unserer Untersuchungen wollen wir noch einige Beobachtungen mittheilen, die sich auf Veränderungen der Galle im Verlaufe einer Krankheit beziehen. Die Kenntnisse über die chemische Zusammensetzung der menschlichen Galle bei Krankheiten sind recht spärlich und beziehen sich zum Theil auf den Mangel an Farbstoffen bei Fettdegeneration der Leber, zum Theil auf die Verminderung der gallensaueren Salze, wie dies Hoppe-Seyler (17) bei amyloider Degeneration der Leber fand. Auch Kausch (18) führte eine Anzahl von Gallenanalysen bei verschiedenen Krankheiten aus.

Unsere Untersuchungen erstreckten sich nur auf die quantitave Bestimmung der gallensaueren Salze bei mehreren Fällen von Cholelithiasis.

Die Beobachtungen sind kurz folgende:

I. Fräulein A. Z., 30 Jahre alt, war vor mehreren Jahren wegen Ulcus ventriculi operirt worden (Gastroenterostomie). In den letzten Monaten trat unter heftigem Fieber mehrere Male Icterus auf, der seit einigen Wochen anhielt. Am 11. 11. 1907 wurde die Dame von Prof. Hofrath Hochenegg unter der Diagnose Cholelithiasis operirt. Bei der Operation fand sich der Pylorus durch Adhäsionen an die Unterfläche der Leber fixirt. Die Gallenblase war kaum wallnussgross von Adhäsionen fest umgeben. Die Gallenblase wurde nun eröffnet, ein Stein daraus entfernt und die Gallenblase drainirt.

Erst einige Stunden nach der Operation stellte sich Gallenabfluss ein. In den ersten 24 Stunden nach der Operation wurden 570 ccm Galle aufgefangen. Die Gallensecretion nahm nun sehr rasch ab, so dass nur am Tage nach der Operation und 4 Tage nachher eine Untersuchung der Galle ausgeführt werden konnte.

Am Tage nach der Operation fanden wir in den mit einem Tropfen Galle angefertigten Agarplatten massenhaft Colonien eines Bacteriums, das culturell als Bact. coli commune identificirt wurde. Die auf 100 ccm berechnete Menge gallensaurer Salze betrug 0,1696 g.

Am 16. 12. wurde eine zweite Probe untersucht mit dem gleichen bakteriologischen Befund. Die gesammte Menge gallensaurer Salze betrug 0,103 g, so dass wir eine geringe Abnahme

der gallensauren Salze constatiren mussten. Da während dieser kurzen Zeit der bakteriologische Befund der untersuchten Galle der gleiche blieb, glauben wir annehmen zu sollen, dass es sich nur um Schwankungen des Gehalts an Gallensäuren handelte, nicht aber um Zersetzungen derselben in Folge des Bakterienwachsthums. Wir wollen gleich hier erwähnen, dass bei derartigen Fällen die bakteriologische Untersuchung uns nicht ganz einwandfreie Resultate zu geben scheint, da eine Anreicherung der Bakterien sowohl in dem die Galle ableitenden Drainrohr als auch in den zur Drainage der Bauchhöhle verwendeten Gazestreifen nicht ausgeschlossen erscheint.

II. Frau J. Ka., 38 Jahre alt, war seit August 1906 krank. Seit September 1907 Schüttelfröste und schwerer Icterus. Operation am 16. 12. Die Gallenblase ist geschrumpft und mit der Umgebung verwachsen. Cholecystectomie und Choledochotomie wegen eines grossen Steines. Hepaticusdrainage. Der Gallenabfluss war Anfangs sehr reichlich, bis 1000 ccm pro Tag, und war am 7. 1. gänzlich versiegt.

Die Untersuchung der secernirten Galle stellte die Infection mit B. coli commune fest, und ergab folgende Resultate. Untersucht wurden stets Proben aus der 24 Stunden-Menge entnommen.

Tabelle XI.

Datum	Anzahl der Keime im Tropfen	Gallensauere Salze in 100 ccm
16. 12.	60	0,2660 g
20. 12.	massenhaft	—
24. 12.	reichlich	0,1128 g
29. 12.	134	0,6717 g

In diesem Fall war also im Beginn der Beobachtung bereits eine bedeutende Verminderung der gallensauren Salze gegenüber der Norm, wie in dem ersten Fall, da wir nach Hammarsten's Untersuchungen an Fistelgalle den normalen Gehalt an gallensauren Salzen mit ca. 0,8—1,8 g in 100 ccm annehmen dürfen. Unter starker Vermehrung der Keime sank dann im weiteren Verlauf die Menge der gallensauren Salze auf Null, um dann langsam, trotz reichlichem Bakteriengehalt auf fast das Dreifache des ursprünglichen Gehalts an gallensauren Salzen anzusteigen.

III. Frau Aloisia Kr. war seit Pfingsten 1907 krank. Seitdem intermittirender Icterus. Jetzt mässiger Icterus. Am 20. 12. Operation. Gallenblase klein. Im retroduodenalen Abschnitt des Choledochus ist ein Stein zu

tasten. Cholecystectomie und Choledochotomie mit Entfernung des Steins. Hepaticusdrainage. Anfangs entleerten sich ziemlich grosse Mengen Galle, doch schloss sich die Fistel bis zum 20. 1. 08.

Die Galle enthielt B. coli in Reincultur. Die Untersuchung ergab folgende Resultate.

Tabelle XII.

Datum	Anzahl der Keime im Tropfen	Gallensauere Salze in 100 ccm
20. 12.	unzählbar	0,2524 g
23. 12.	„	0,7036 g
29. 12.	„	0,4612 g

Fassen wir die Ergebnisse dieser wenigen untersuchten Fälle zusammen, so ergiebt sich, dass bei allen drei Kranken der Gehalt der Galle an gallensauren Salzen ein abnorm geringer war, und dass wenigstens bei den zwei länger beobachteten Fällen, erst nach einiger Zeit, als die Kranken sich zu erholen begannen und der schwere Icterus im Abnehmen war, die Menge der gallensauren Salze zunahm, so dass wir wohl berechtigt sind, anzunehmen, dass die mit Icterus einhergehende schwere Gallensteinerkrankung zu einer Abnahme der Secretion gallensaurer Salze geführt hatte. Den einzigen Anhaltspunkt für die Rolle der in der Galle gefundenen Bakterien bei diesem Process bietet Fall III, bei welchem vier Tage nach der Operation und starker Zunahme des Bakteriengehaltes, gallensaure Salze in der Galle fehlten.

Vor kurzem hat es uns der Zufall ermöglicht, den Inhalt zweier Gallenblasen zu untersuchen, der uns eine Bestätigung für das bisher Ausgeführte bot. Es handelte sich um eine 49jährige Frau, die seit mehreren Jahren an Cholelithiasis litt. Icterus fehlte. Es wurde die Cholecystectomie gemacht. Die Gallenblase enthielt mehrere grösstentheils aus Cholestearin bestehende Steine, der grösste derselben verschloss wie ein Ventil den Gallenblasenhals, wo es bereits zur leichten Schleimhautulceration gekommen war. Die etwas vergrösserte in ihrer Wand hypertrophische Gallenblase enthielt ca. 20 ccm einer zähen eingedickten grünen Galle. Die mikroskopische Untersuchung zeigte das Gesichtsfeld übersät von grossen charakteristischen Cholestearinkrystallen, die auch chemisch als Cholestearin identificirt wurden. Die chemische Unter-

suchung ergab das gänzliche Fehlen der gallensauren Salze. Bakteriologisch erwies sich die Galle sowohl culturell wie mikroskopisch steril.

Ein zweiter Fall ist folgender:

39jähr. Patientin, seit 3 Jahren angeblich magenleidend, seit 1 Jahre unter dem rechten Rippenbogen localisirte Schmerzen. Icterus war nie vorhanden.

In der Gallenblasengegend eine druckschmerzhafte Geschwulst palpabel.

Am 28. 3. wurde eine Exstirpation der mächtig vergrösserten Gallenblase vorgenommen. Im Cysticus ein haselnussgrosser Stein, der auf dem Durchschnitt eine krystallinische Structur zeigt, fast durchscheinend ist und nur an einzelnen Stellen zarte Pigmentablagerung erkennen lässt. Der krystallinische Antheil löst sich in Chloroform rückstandslos auf. Der Inhalt grün, dickflüssig, enthält reichlich Cholestearinkrystalle, mässig reichlich Eiterkörperchen, Epithelien; Cultur: Bact. coli. Chemisch im Inhalt Gallensäuren nicht nachweisbar.

Diese Fälle zeigen, wie es auch in vivo zum reichlichen Ausfall von Cholesterinkrystallen beim Fehlen von gallensauren Salzen kommt.

V. Versuchsergebnisse.

Nach unseren Untersuchungen kommen wir demnach zu folgenden Vorstellungen von der Genese der Gallensteine, wobei wir uns natürlich in dieser Arbeit nur auf die cholestearinhältigen Gallensteine beziehen.

Den ersten Anstoss zur Gallensteinbildung wird durch den Cholestearinausfall in der Galle gegeben, der durch die Verminderung der gallensauren Salze bedingt ist. Die gallensauren Salze werden durch das Wachsthum der Bakterien in Endproducte zersetzt, die nicht mehr im Stande sind das Cholestearin in Lösung zu halten. Es ist selbstverständlich, dass dieses verminderte Lösungsvermögen der Galle für Cholestearin, nur in jenen Gallen zum starken Cholestearinausfall führen kann, die grössere Mengen davon gelöst enthalten, wie dies beim Menschen der Fall ist. Auf diese einfache Weise erklärt es sich auch, dass wir bei Rindern, deren Galle nur sehr wenig Cholestearin im Vergleich mit normaler menschlicher Galle enthält, keine Cholestearinsteine finden.

Die Zersetzung der gallensauren Salze findet auch in geringem Ausmaasse in steriler Galle statt und man kann sich vorstellen, dass bei behindertem Abfluss der Galle aus der Blase mit der Zeit die gallensauren Salze zu Grunde gehen und das ausfallende Cholestearin das Material zu einem Stein in steriler Galle liefert, eine

Vermuthung, die auch schon Aschoff und Bacmeister ausgesprochen haben.

Neben dieser Entstehungsart der Gallensteine aus steriler normaler Galle lässt sich theoretisch eine zweite Möglichkeit für die Entstehung der Gallensteine annehmen. Es wäre möglich, dass besonders bei gewissen Krankheiten die verminderte Secretion der gallensauren Salze die Ursache dafür abgiebt, dass nicht alles Cholestearin in Lösung gehalten werden kann. Die geringen Quantitäten der gallensauren Salze, wie sie von einzelnen Autoren und auch bei uns von Kranken gefunden wurden, lässt an diese Möglichkeit denken. Ein klarer Einblick in diese Verhältnisse wird aber durch den Umstand sehr erschwert, dass bei derartigen Untersuchungen dem Individuum fortwährend grosse Mengen von Galle durch die Fistel verloren gehen, eine Thatsache, die geeignet ist, das Erkennen der wirklichen Verhältnisse zu erschweren, da experimentelle Arbeiten gezeigt haben, dass die Zufuhr von gallensauren Salzen die Secretion derselben zu steigern im Stande ist und da ein Verlust der Salze auch deren Secretion vermindert [Stadelmann (19)].

Während wir bei steriler normaler Galle als theoretische Voraussetzung für das Zustandekommen der Gallensteine ein langes Verweilen der Galle postuliren müssen, verhält sich dies nach unseren Untersuchungen bei inficirter Galle gänzlich anders. Eine Reihe von Bakterien sind, wie wir gezeigt haben, im Stande, in kurzer Zeit sehr beträchtliche Mengen gallensaurer Salze zu zersetzen und dadurch die Fähigkeit der Galle Cholestearin zu lösen bedeutend herabzusetzen. Wie aus unseren Versuchen hervorgeht, sind dies besonders die Bakterien der Typhus-coli-Gruppe. Dieser Umstand scheint uns bemerkenswerth, da ja bekanntlich gerade diese Bakterienarten sehr häufig bei Gallensteinerkrankungen in der Galle gefunden werden.

Während normale Blasengalle des Menschen, wie namentlich die Untersuchungen von Mieczkowski (20) einwandsfrei bewiesen haben, steril ist, finden sich im untersten Theil des Choledochus nach Duclaux (21) und Netter (22) häufig Darmbakterien, welche bei Störungen des Abflusses der Galle rasch die oberen Gallenwege inficiren können. Die im Darm normalerweise nicht vorkommenden Bakterien können wie Dörr, Biedl u. Kraus und andere nach-

gewiesen in die Gallenwege von der Blutbahn aus gelangen. Bei Typhus und Paratyphus sind die Gallenwege, wie Chiari (23) Forster und Kayser (24) und andere gefunden haben, fast regelmässig inficirt. Typhus- und Paratyphusbacillen können jahrelang in den Gallenwegen nachgewiesen werden. (Typhusbacillenträger.) Bekannt ist, dass solche Bacillenträger häufig gallensteinleidend sind. Nach Forster kann man zwei Gruppen von Bacillenträgern unterscheiden:

1) Kranke, die nur wenige Wochen nach der Erkrankung Bacillen ausscheiden.

2) Kranke, die Monate und Jahre lang dies thun. Viele Kranke dieser Gruppe sind gallensteinleidend und zwar mit Bevorzugung des weiblichen Geschlechts (80 pCt. Frauen). Ein ähnliches Verhältniss besteht auch wie bekannt bei Gallensteinleidenden überhaupt.

Nach diesen Befunden ist wohl an den ätiologischen Zusammenhang der Infection der Galle mit Typhusbacillen und der Gallensteinbildung nicht zu zweifeln.

Der häufigste Parasit der Gallenwege ist bekanntlich das Bacterium coli commune. Seine ätiologische Beziehung zur cholelithiasis ist heutzutage allgemein anerkannt.

Wie Etienne (26) Girode, (27) Stern (28) und Blumenthal (29) betonen, sind jedoch die in der Galle nachgewiesenen Bacterien der Coligruppe nicht immer mit den Bacterium coli commune identisch, von demselben jedoch nur durch die genaue Prüfung des culturellen Verhaltens unterscheidbar.

Nach unseren Befunden wäre darauf besonders zu achten, dass in der Galle coliähnliche Bakterien vorkommen können, die nach unseren Untersuchungen bei der Steinbildung keine Rolle zu spielen scheinen. In Empyemen der Gallenblase wurden, abgesehen von Bacterium coli und typhi, am häufigsten Streptokokken, seltener Diplococcus pneumonaie, Staplycoccus pyog. aureus, Kapselbacillen der Gruppe Friedländer und Influenzabazillen nachgewiesen. Bacillus pyocyaneus wurde bisher nur mit anderen Bakterien in der Gallenblase gefunden. Laubenheimer (30) konnte endlich in einem Falle einen anaeroben Gasbacillus aus einen Empyem der Gallenblase bei Cholelithiasis züchten.

Aus unseren Untersuchungen über die verschieden rasche Zersetzung der gallensauren Salze durch verschiedene Bacterien

schien uns hervorzugehen, dass in erster Linie Bacterium Typhi und Coli respektive die Bakterien der Typhuscoli-Gruppe im Stande sind den Anstoss zur Gallensteinbildung zu geben, während eine Reihe von Bakterien, die bisher in Fällen von Cholelithiasis gefunden wurden, wir nennen nur die pyogenen Kokken, mit der Entstehung der Gallensteine nichts zu thun haben dürften.

Ihr Vorkommen bei Cholelithiasis wäre nach unserer Meinung als secundäre, durch die vorhandenen Steine begünstigte Infection aufzufassen.

Zusammenfassung.

Fassen wir die Resultate unserer Untersuchungen zusammen, so lässt sich sagen:

I. Bakterien sind im Stande durch ihr Wachsthum sowohl glykochol- und taurocholsaures Natron, als auch das in der Galle enthaltene Gemenge der gallensauren Salze zu zersetzen.

II. Einzelne Bakterienarten zersetzen die gallensauren Salze besonders stark, und sind durch diese Eigenschaft besonders geeignet, bei ihrem Wachsthum in der Galle, den Anstoss zur Gallensteinbildung zu geben.

III. Auch in steril lange Zeit aufbewahrter Galle kommt es zur Zersetzung von gallensauren Salzen.

IV. Durch die Zersetzung der gallensauren Salze kommt es in der Galle zum Ausfall des Cholestearins.

V. Die in der Galle enthaltenen Seifen und Fette spielen bei dem Ausfall des Cholestearins keine Rolle.

VI. Die bisher als Fettsäuren in der Galle bestimmten Körper enthalten nur zu einem geringen Theil wirkliche Fettsäuren. Der Gehalt der Galle an Fettsäuren ist in Wirklichkeit näherungsweise nur $^1/_{10}$ der bisher angenommenen Mengen.

VII. Diese von uns nachgewiesenen Thatsachen sind von ausschlaggebender Bedeutung für die Genese der Gallensteine, da sie zeigen, dass Cholestearin bei Bakterieninfection der Gallenblase ausfallen muss, und so der Anstoss zur Bildung von Cholestearinsteinen gegeben wird.

Analytische Belege.

Ochsengalle I. 70 ccm steriler und 70 ccm vor 15 Tagen beimpfter Galle untersucht, beide Proben standen die Zeit über im Brutschrank (38°C.):

sterile Galle enthält . . . . . 0,2400 g gallensauere Salze
mit B. coli geimpfte Galle enthält . 0,1003 g „ „

Auf 100 ccm berechnet:

100 ccm steril	0,3430 g
100 ccm beimpft	0,1433 g
zu Grunde gegangene gallensauere Salze . . .	0,1997 g
„ „ „ „ „ pro Tag	0,0133 g.

Ochsengalle II. 71 ccm steril und 70 ccm mit B. coli geimpft vor 5 Tagen:

sterile Galle . . . 1,6000 g gallensauere Salze
beimpfte Galle . . 1,2354 g „ „

100 ccm steril	2,285 g
100 ccm beimpft	1,765 g
zu Grunde gegangene gallensauere Salze . . .	0,520 g
„ „ „ „ „ pro Tag	0,104 g

Ochsengalle III. 50 ccm steril, 50 ccm mit B. typhi geimpft vor 9 Tagen:

gallensauere Salze, steril	2,6615 g
„ „ beimpft	2,2996 g
100 ccm steril	5,3226 g
100 ccm beimpft	4,5992 g
zersetzte gallensauere Salze . . .	0,7234 g
„ „ „ pro Tag	0,0804 g

Von der gleichen Galle wird, wie früher geschildert, von 100 ccm steriler und 100 ccm beimpfter Galle die Fähigkeit, Cholestearin zu lösen, bestimmt:

100 ccm steriler Galle lösen Cholestearin	0,137 g
100 ccm beimpfter „ „ „	0,020 g

Ochsengalle IV. Mehrere Kölbchen der gleichen Galle zu 100 ccm steril und 100 ccm mit B. typhi beimpft vor 6 Tagen. Beide Portionen am Wasserbad zur Trockene verdampft. Rückstand zerrieben mit Alkohol, im Soxleth 3 Tage extrahirt.

Im Rückstand nach Kjeldahl den Stickstoff bestimmt:

N steril = 0,0265 g, N beimpft = 0,0333 g.

Alkoholischer Extract mit Alkohol verdünnt auf 200 ccm in zwei gleiche Portionen getheilt und zur Trockene eingedampft.

Aus einer Portion die gallensaueren Salze bestimmt:

50 ccm steriler Galle enthalten 2,947 g gallensaure Salze
50 ccm beimpfter „ „ 2,603 g „ „

Die zweite Portion wird mit Wasser aufgenommen, mit kohlensauerem Natron versetzt und mit Aether ausgeschüttelt. Der Aether wird verjagt, der Rückstand gewogen.

Fett + Lecithin + Cholestearin, steril . .	0,1475 g
„ + „ + „ beimpft .	0,1468 g

Lecithin und Fett wird mit alkoholischer KOH verseift. Die wässerige Lösung mit Aether geschüttelt, der Aether verdampft und der Rückstand gewogen:

Cholestearin, steril	0,0149 g
Cholestearin, beimpft	0,0159 g

daraus berechnet

Fett + Lecithin, steril	0,1326 g
Fett + Lecithin, beimpft . . .	0,1309 g

Nach der Ausschüttelung wird die wässerige Lösung mit Schwefelsäure angesäuert und mit Aether ausgeschüttelt. Rückstand:

Fettsäuren aus Seifen, steril . .	0,4238 g
„ „ „ beimpft .	0,6758 g

Diese Fettsäuren werden in Alkohol gelöst, dann mit essigsauerem Natron und Chlorcalcium versetzt, um die Calciumsalze der Fettsäuren auszufällen. Der entstandene Niederschlag wird abfiltrirt und zuerst mit Alkohol, dann mit Wasser gewaschen. Der Rückstand am Filter wird mit verdünnter Salzsäure zerlegt und die wässerige Lösung mit Aether ausgeschüttelt. Der Aether wird verjagt, der Rückstand gewogen.

Fettsäuren aus der Calciumverbindung, steril . .	0,0306 g
„ „ „ „ beimpft . .	0,0317 g

Das Filtrat wird eingedampft, mit verdünnter Schwefelsäure aufgenommen und mit Aether ausgeschüttelt. Der Rückstand giebt die Pettenkofer'sche Reaction, besteht also jedenfalls zum Theil aus ätherlöslichen Gallensäuren.

Aus weiteren 100 ccm dieser Galle wird in der früher geschilderten Weise die Fähigkeit, Cholestearin zu lösen, untersucht:

sterile Galle löst . . .	0,1738 g Cholestearin
beimpfte Galle löst . .	0,0601 g „

Berechnung der Analyse auf 100 Theile Galle.

	steril g	beimpft g
Gallensauere Salze	5,8940	5,2060
Fett und Lecithin	0,2652	0,2618
Angebliche Fettsäuren	0,4238	0,6758
Fettsäuren aus der Calciumverbindung .	0,0612	0,0634
Cholestearin enthalten	0,0298	0,0318
Fähigkeit, Cholestearin zu lösen. . . .	0,1738	0,0601
Stickstoff	0,0265	0,0333

Differenz der gallensaueren Salze . . . 0,688 g
pro Tag zersetzte gallensauere Salze . . 0,115 g

Eine weitere Portion steril aufbewahrter Galle wurde nach 34 Tagen auf den Gehalt an gallensaueren Salzen untersucht:

100 ccm enthielten . . . . . 5,7680 g
Differenz zur erst untersuchten Galle . 0,1260 g
pro Tag zersetzte Menge . . . . . 0,0034 g

Menschengalle (Fistel) I. Galle beimpft mit B. coli und typhi von 9 Tagen:

gallensauere Salze, steril . . . . in 100 ccm = 1,002 g
„ „ beimpft mit Coli in 100 ccm = 0,678 g
„ „ „ mit Typhus in 100 ccm = 0,527 g

Fähigkeit, Cholestearin zu lösen, in 100 ccm derselben Galle:

steril . . . . . Cholestearin = 0,1913 g
Bact coli . . . . „ = 0,0810 g
Bact. typhi . . . „ = 0,0830 g

zersetzte gallensauere Salze bei Coli 0,324 g, bei Typhus 0,475 g
do. pro Tag „ „ 0,036 g, „ „ 0,053 g

Menschengalle II. Von mehreren Cadavern gemischt und filtrirt. Beimpft mit B. typhi vor 6 Tagen. Versuch genau wie bei Ochsengalle IV.

Resultate der Analyse auf 100 ccm berechnet. Die Galle enthielt sehr viel Farbstoffe, die die gallensaueren Salze verunreinigten und die Bestimmungen etwas ungenau machten.

	steril g	beimpft g
Gallensauere Salze	1,0230	0,5730
Fett und Lecithin	0,1300	0,1270
Angebliche Fettsäuren	1,1427	1,2920
Fettsäuren aus der Calciumverbindung .	0,0157	0,0157
Cholestearin enthalten	0,0197	0,0250
Fähigkeit, Cholestearin zu lösen	0,0358	0,0140
Stickstoff	0,0347	0,0400

Zersetzte gallensauere Salze . . . . 0,450 g
pro Tag zersetzte gallensauere Salze . 0,075 g

Ochsengalle V. Die Galle war bereits mehrere Wochen steril aufgehoben worden.

200 ccm mit etwas kohlensauerem Natron versetzt, verdünnt, mit Benzol ausgeschüttelt. Hierauf den wässerigen Antheil mit H_2SO_4 angesäuert und mit Aether ausgeschüttelt.

Angebliche Fettsäuren	1,0372 g
Fettsäuren aus der Calciumverbindung	0,1165 g
100 ccm enthalten angebliche Fettsäuren	0,5186 g
100 ccm „ Fettsäuren aus der Calciumverbindung	0,0583 g

Ochsengalle VI. Von Thieren, am Tag der Untersuchung getödtet, filtrirt.

100 ccm behandelt wie Ochsengalle V:

100 ccm angebliche Fettsäuren	0,5530 g
100 ccm Fettsäuren aus der Calciumverbindung	0,0432 g

Menschengalle III. Aus der Gallenblase von Cadavern entnommen, gemischt und filtrirt.

100 ccm behandelt wie Ochsengalle V:

100 ccm angebliche Fettsäuren	1,1756 g
100 ccm Fettsäuren aus Calciumsalzen	0,0142 g

Menschengalle IV. Von Cadavern der Gallenblase entnommen, gemischt und filtrirt.

100 ccm behandelt wie Ochsengalle V:

100 ccm angebliche Fettsäuren	0,7878 g
100 ccm Fettsäuren aus der Calciumverbindung	0,0324 g

Literatur.

1. Mignot, Arch. génér. de méd. T. 182. 1898. No. 8 u. 9.
2. Miyake, Zur experimentellen Erzeugung der Gallensteine mit besonderer Berücksichtigung des bakteriellen Verhaltens der Gallenwege. Mitth. aus den Grenzgeb. d. Med. u. Chir. 6. 1900.
3. Gerard, Solubilité de la cholésterine animale dans quelques éléments de la bile. Comptes rendus des séances et mémoires de la société de biologie. 58. 1905. I.
4. Kramer, The pathogenesis of gall stones. Journal of experimental Medicine. 9. 3. 1907.
5. Thudichum, Quarterly Journal of the chemical society. 1862. — Brit. med. Journal. 1892. S. 1060. — Ueber den chemischen Process der Gallensteinkrankheit beim Menschen und bei Thieren. Virchow's Archiv. 156. 1899.
6. Naunyn, Klinik der Cholelithiais. Leipzig 1892.
7. Aschoff, Verhandlungen der deutschen pathol. Gesellschaft. 1905 und 1906. Münchener med. Wochenschr. 1906. II. No. 38. S. 1847.
8. Lichtwitz, Deutsches Archiv f. klin. Med. Heft 1 u. 2. S. 100. — Zur Genese der Gallensteine. Münchener med. Wochenschr. 1908. No. 12, S. 629.

9. Porges u. Neubauer, Physikal.-chem. Untersuchungen über das Lecithin u. Cholestearin. Biochemische Zeitschr. 1907. Bd. VII. Heft 1 u. 2.
10. Bacmeister, Der Ausfall des Cholestearins in der Galle und seine Bedeutung für die Pathogenese der Gallensteine. Münchener med. Wochenschrift. 1908. No. 5. 6, 7.
11. Exner u. Heyrovsky, Zur Pathogenese der Cholelithiasis. Wiener klin. Wochenschr. 1908. No. 7.
12. Bondi u. Hess, Wiener klin. Wochenschr. 1908. S. 271.
13. Seifert, Ueber die Zusammensetzung und Entstehung der Gallensteine.
14. Zeitschr. f. rationelle Medicin. 1851. Bd. X. S. 123.
15. Dochmann, Wiener med. Presse. 1891. No. 31.
Hammarsten, Zur Kenntniss der Lebergalle des Menschen. Nova acta Reg. Societat. Scientiar. Upsala 1893. S. III. Vol. 16. Bd. 23. Cit. nach Maly's Jahresbericht der Thierchemie. Autoreferat. Bd. 23.
16. Abderhalden, Zeitschr. f. phys. Chemie. Bd. 25.
17. Hoppe-Seyler, Physiol. Chemie.
18. Kausch, Dissert. Strassburg 1891.
19. Stadelmann, Cit. nach Gumprecht. Deutsche med. Wochenschr. 1895. S. 224.
20. v. Mieczkowski, Mittheilungen aus den Grenzgebieten etc. Bd. 6.
21. Duclaux, Cit. von Mignot, Archiv. général. de méd. 1898. p. 131.
22. Netter, Cit. nach Ehret u. Stolz, Mittheilungen aus den Grenzgeb. Bd. 6. S. 350.
23. Chiari, Prager med. Wochenschr. 1893. No. 22 u. Versamml. deutscher Naturforscher u. Aerzte. Dresden 1907.
24. Forster u. Kayser, Münchener med. Wochenschr. 1905. No. 31.
25. Forster, Versammlung deutscher Naturforscher u. Aerzte. Dresden 1907.
26. Etienne, Archiv. général. de méd. 1896. Vol. 2.
27. Girode, Comptes rend. soc. biol. 1892.
28. Stern, Deutsche med. Wochenschr. 1893. No. 26.
29. Blumenthal, Deutsches Archiv für klin. Med. Bd. 88. S. 509.
30. Laubenheimer, Zeitschr. f. Hygiene u. Infect. 1907. I. Heft. S. 76.

V.

Ueber die Blitzbehandlung der Krebse.[1]

Von

Professor V. Czerny (Heidelberg).

Wir sind wohl alle der Ueberzeugung, dass die Endresultate unserer operativen Krebsbehandlung noch sehr der Verbesserung bedürfen, um nur halbwegs befriedigend genannt zu werden. Wenn wir auch je nach dem Sitz und der Qualität der bösartigen Geschwülste durch frühzeitige sehr eingreifende Operationen 20 bis 40 pCt. Heilungen von fünfjähriger Dauer erzielen, so zeigen neuere Forschungen doch, dass von diesen sogenannten Dauerheilungen noch ca. 12 pCt. an Spätrecidiven zu Grunde gehen. Man könnte deshalb fragen, ob diejenigen Aerzte nicht Recht haben, die behaupten, ein Krebskranker sei überhaupt nicht zu heilen. Es hänge bloss davon ab, ob er alt genug wird, um auch nach der glücklichsten Operation dem Recidiv des Leidens zu unterliegen. Ganz so liegen die Verhältnisse aber doch nicht. Allerdings haben die klinischen Beobachtungen ergeben, dass die biologischen Eigenschaften, namentlich die Bösartigkeit der Krebse, sich wohl oft, aber durchaus nicht immer in der histologischen Beschaffenheit derselben ausdrücken. Die biologischen Eigenschaften verlangen ein besonderes Studium und auch eine individuelle Behandlung. Der erfahrene Chirurg weiss, dass es manche subacut und mehr diffus auftretende Krebse namentlich bei jugendlichen Individuen giebt, bei denen die blutige Messeroperation den Ausgang nur beschleunigt. Manchmal kann man in solchen Fällen im Anfange

[1] Vorgetragen am 1. Sitzungstage des XXXVII. Congresses der Deutschen Gesellschaft für Chirurgie, 21. April 1908.

der Erkrankung durch eine zweckentsprechende Aetzung oder Ignioperation mehr leisten als mit dem Messer. Andererseits giebt es sehr langsam wachsende Tumoren bei alten Leuten, die das Allgemeinbefinden nur wenig stören und besser in Ruhe gelassen werden so lange, bis sie durch Schmerz, Ulceration oder Blutung lästig werden. Dazwischen liegt eine grosse Zahl von Geschwülsten, bei denen die Operation zweifellos Nutzen schafft und um so längere Heilung verspricht, je früher und je gründlicher die Entfernung ausgeführt worden ist, und je chronischer der Verlauf des Leidens schon vor der Operation gewesen ist.

In das von mir gegründete Samariterhaus kommen wenigstens vier Fünftel aller Krebskranken in einem Stadium der Krankheit, wo eine radicale Operation nicht mehr möglich ist. In der Mehrzahl der Fälle liegen unheilbare Recidive nach vorausgegangenen Operationen vor. Seltener von vornherein vernachlässigte Fälle, die in einem Stadium der Krankheit anlangen, wo längst der Zeitpunkt einer erfolgreichen Operation versäumt worden ist. Dieselben kommen nicht allein aus weltfremden abgelegenen Dörfern, sondern manchmal aus Culturcentren mit weitberühmten Heilanstalten.

Wenn wir auch nicht selten die Freude erleben, dass ganz verwahrloste Kranke sich unter der guten Pflege unseres Hauses wieder rasch erholen und neuen Lebensmuth schöpfen, so sind doch die Meisten Todeskandidaten und nur wenig geeignet zum Studium der verschiedenen Heilmethoden, dem unsere Anstalt in erster Linie gewidmet ist. Ich werde ein anderes Mal über diese Studien berichten, bis greifbare Erfolge vorliegen, was ich bis jetzt leider nicht behaupten kann.

Unter diesen Umständen erschien es mir als eine heilige Pflicht, die Keating-Hart'sche Methode der Fulguration der Krebse zu studiren, da ihr Erfinder noch Heilung in Aussicht stellte, wo die blutigen Operationen allein versagen.

Ich will hier nicht wiederholen, was ich über diese Methode in No. 6 der Münch. med. Wochenschr. dieses Jahres kurz mitgetheilt habe. Auch kann es nicht meine Aufgabe sein, die Reclamationen, welche Rivière, Strebel u. A. bezüglich der Prioritätsansprüche erhoben haben, auf ihre Richtigkeit zu prüfen.

Thatsache ist, dass Keating-Hart zuerst sehr kräftige Blitz-

funkenbüschel in tiefer Narkose nicht nur auf oberflächliche, sondern auch auf tiefsitzende und recidive Krebse angewendet und über ausgedehnte Reihen von Erfolgen berichtet hat. Die Aufgabe einer kritischen Nachprüfung der Methode muss es sein, ihren Werth und ihre Indicationen bei der Behandlung der Krebse festzusetzen, da auch diese Behandlung mit hochgespannten und hochfrequenten Strömen im Begriff war, sanguinische übertriebene Hoffnungen auf unmögliche Heilungen in den armen Krebskranken zu erwecken. De Keating-Hart benutzt zur Fulguration eine Metallelektrode, die mit hochfrequenten, hochgespannten elektrischen Strömen gespeist wird, so dass sie 6—10 cm lange Blitzfunkenbüschel entsendet. Im Princip dürften diese Funkenbüschel von der sog. statischen Elektricität, wie sie Suchier seit 1904 von seiner Influenzmaschine zur Behandlung von Lupus und Cancroiden benutzt, nicht wesentlich verschieden sein. Jedoch arbeitet der von Keating-Hart benutzte Apparat ökonomischer und liefert kräftigere Funken mit zahllosen Unterbrechungen.

Die Funkenblitze zerstören die Krebszellen, aber auch das weiche Zwischengewebe. Derbes Bindegewebe eines Scirrhus und gesunde Haut widerstehen der Fulguration länger, werden aber bei längerer Anwendung ebenfalls zerstört und in einen Brandschorf umgewandelt. Zweifellos tritt neben der mechanischen die thermische Hitzewirkung der Blitzbehandlung besonders hervor. Ob auch die aktinische Wirkung besonders ultravioletter Strahlen dabei eine wesentliche Rolle spielt, könnte nur durch ein genaues Studium des Spectrums festgestellt werden. Bei flüchtiger Fulguration der Haut mit raschem Ortswechsel entsteht zunächst Anämie, Gänsehaut, die nach 15—20 Secunden einer stärkeren Hyperämie Platz macht.

Bei Fulguration einer bestimmten Hautstelle ohne Ortswechsel entsteht schon nach 5 Secunden eine Brandblase, die rasch zusammenfällt und nach länger dauernder Beblitzung ein Brandschorf, der um so tiefer greift, je länger die Fulguration an derselben Stelle einfällt.

Wenn man freiliegende Muskeln beblitzt, so entstehen heftige idiomusculäre Zuckungen. Aber auch vom Nervusplexus aus können Zuckungen ausgelöst werden. Diese Schorfbildung und die Zuckungen treten noch viel heftiger auf, wenn man beide Pole des

Oudin'schen Resonators anwendet. Bei längerer Anwendung kann der Strom tiefe Verschorfungen verursachen, während bei raschem Wechsel der Einschlagstelle sehr heftige allgemeine Zuckungen des Körpers entstehen.

K.-H. verwendet im Allgemeinen bloss eine unipolare Elektrode. Um die Hitzewirkung abzuschwächen, lässt er die Elektrode und die Blitzfunken von einem Kohlesäurestrom, der aus einer Bombe entweicht, abkühlen. Zweifellos wird durch den Kohlensäurestrom die Hitzewirkung vermindert, aber nicht ganz beseitigt. Ob dadurch eine wirkliche Abkühlung der Funkenblitze geschieht, oder ob die Verdrängung des Sauerstoffes der Luft durch Kohlensäure bloss die Verbrennung hindert, muss ich dahingestellt lassen. Jedenfalls ist die Kühlwirkung viel geringer, wenn man statt des Kohlensäurestromes comprimirte Luft benutzt, wie es dann üblich ist, wenn bei der Fulguration im Gesicht, Mund oder Kehlkopf durch die Kohlensäure Erstickung droht.

Wenn man bei Kaninchen die Haut mit Sauerstoff aufbläst und dann fulgurirt, wird die Schorfbildung viel intensiver (R. Werner). Bei Carcinomgeschwüren mit metastatischen Lymphdrüsen pflegt K.-H. wohl das Geschwür zu fulguriren und die Lymphdrüsen in Ruhe zu lassen, in der Erwartung, dass sie sich spontan zurückbilden werden. Ich habe eine Rückbildung von Drüsen bloss in dem Maasse beobachtet, als von dem Krebsgeschwüre aus infectiöse Entzündungsproducte zur Vergrösserung der Drüsen beitrugen. Bewegliche Lymphknoten lässt auch K.-H. wohl enucleiren und dann die Wunde prophylaktisch fulguriren, eine Methode, die ich ebenfalls mehrmals mit Nutzen befolgt habe.

Bei festsitzenden Drüsenknoten habe ich diese ausgeschabt, wenn sie weich waren, und die zurückgebliebene Kapsel fulgurirt, ohne aber dadurch eine Heilung zu erzielen. Bei harten multiplen Metastasen habe ich versucht in dieselben elektrolytische Nadeln einzustechen, die mit dem unteren Pol des Oudin'schen Resonators in Verbindung standen, während mit dem oberen Pol das Krebsgeschwür fulgurirt wird. Ich habe diese Methode Fulguropunctur genannt. Die Verschorfung ist dann wie gesagt eine recht tiefe, die ganze Körperseite geräth in heftige Zuckungen und zweimal beobachtete ich nach der Fulguropunction der Achseldrüsen vorübergehende Plexuslähmungen. Da die Lähmungen durch

eine die Nerven schützende Gewebeschicht erfolgte, beweisen sie eine gewisse Tiefenwirkung der Funkenblitze. Man wird also mit dieser Anwendung der Blitzbehandlung sehr vorsichtig sein müssen, namentlich wenn ich Ihnen berichte, dass ich bei derselben wohl Verkleinerungen von Knoten, aber keine Heilungen gesehen habe.

Wie soll man bei tiefliegenden Krebsknoten, die noch von gesunden Weichtheilen bedeckt sind, vorgehen? K.-H. lässt dieselben durch Weichtheilschnitt freilegen, die Geschwülste enucleiren und fulgurirt das Operationsfeld vor und nach der Operation durch 10—20 Minuten. Er hofft mit sparsameren Operationen auf diese Weise Dauerheilungen zu erzielen und die Gefahr der Recidive zu vermindern.

Mir scheint es zweckmässig zu sein, alle Krebse nach bewährter chirurgischer Methode zu exstirpiren, und in Fällen, wo es sich schon um Recidive handelt, oder wo nach klinischen Erfahrungen ein Recidiv sehr wahrscheinlich zu erwarten ist, die Wunde zu fulguriren.

Allerdings wird die Wunde durch die Fulguration oberflächlich verschorft, secernirt einige Tage sehr stark und eignet sich deshalb nicht gut zur primären Vereinigung. Man darf also die Wunden bloss durch einige Nähte verkleinern und muss sie mit steriler Gaze austamponiren. Die offene Wundbehandlung und Verzögerung der Heilung ist aber kein Nachtheil. Ist doch schon vor langer Zeit von manchen Chirurgen behauptet worden, dass diejenigen Krebsoperationen gegen Rückfälle besser sicherstellen, welche durch längere Eiterung zur Heilung kommen. Bei Gesichtskrebsen ist es sicher besser, wenn irgend möglich, den Operationsdefect so lange offen zu halten, bis die Gefahr des Rückfalles ziemlich beseitigt ist (etwa ein halbes Jahr), und dann erst die plastische Deckung vorzunehmen, da bei primärer plastischer Deckung das Recidiv unter dem Lappen nur zu häufig beobachtet wird oder gar verborgen bleibt, bis es zu einer Nachoperation zu spät ist.

Wenn man die diffusen kleinknotigen noch geschlossenen Recidive nach Brustkrebsoperation nur 20—40 Minuten fulgurirt, so sieht man wohl das Zurückgehen von erbsen- bis haselnussgrossen oberflächlichen Knoten, aber es entstehen trotz Kohlensäurekühlung in der Haut nicht selten sehr schmerzhafte ausgedehnte Brand-

wunden, die trotz essigsaurer Thonerde, Anaesthesin- und Borsalben manchmal viele Wochen bis zur Heilung brauchen, während das Carcinom auf der Pleura und in den tieferen Organen ganz ruhig weiter wächst. Jedenfalls ist der Nutzen für diese Kranken recht zweifelhaft, und manchmal hat man den Eindruck, als ob durch die Fulguration das Wachsthum der unvollständig zerstörten Geschwulst beschleunigt und die Kachexie rascher fortschreiten würde.

Ich habe deshalb versucht, diesen Kranken durch die Fulgurolyse zu helfen, d. h. nach Analogie der alten Elektrolyse habe ich die beiden Pole des Oudin'schen Resonators mit Nadeln montirt und diese in einiger Entfernung voneinander in die vorhandenen Geschwulstknoten eingestossen.

Die Methode ist bis auf die Nadelstiche, die man unter Localanästhesie ausführen kann, nicht schmerzhaft und kann ohne Narkose gemacht werden.

Wenn man den Schieber des Resonators von der Grenze zwischen weiten und engen Windungen, wo er gewöhnlich steht, allmählich nach oben vorschiebt, entstehen Zuckungen und Schmerzen und wenn man den Schieber noch höher hinaufschiebt auch Brandschorfe an den Einstichstellen. Es mag wohl richtig sein, dass bei dem raschen Wechsel der Stromrichtung eine elektrochemische Wirkung durch Jonisirung ausbleibt, aber jedenfalls wird der Körper mit Elektricität intensiv geladen und die rasche Bewegung der elektromagnetischen Kraftfelder kann vielleicht doch die Geschwulstelemente erschüttern. Ich glaube eine Rückbildung an den Geschwulstknoten mit Verminderung der Schmerzen beobachtet zu haben. Am auffallendsten war die Rückbildung bei einem Falle von multiplen, malignen Lymphosarkomen, wobei die Geschwülste an beiden Seiten des Halses, im Mediastinum und in beiden Achselhöhlen sehr bedeutend zurückgingen. Allerdings habe ich in diesem Falle ausser der Fulgurolyse auch einmal die Fulguropunctur gebraucht und mehrere Sitzungen mit Röntgenstrahlen angewendet. Bei einem verzweifelten Recidiv eines Oberkiefersarkoms habe ich zweimal die Fulgurolyse bisher ohne Nutzen angewendet.

Ich glaube, dass bei Sarkomen die Fulguration im Stande sein wird, die conservativen Bestrebungen, wie sie in neuerer Zeit von v. Eiselsberg, v. Haberer und Borchert verfolgt werden,

sehr wesentlich zu unterstützen, da Sarkome labiler sind als Carcinome. Leider hatte ich ausser den erwähnten Fällen nur noch ein Sarkom des Sternums, das schon mit Mediastinal- und Supraclaviculartumoren und hochgradiger Cyanose und Dyspnoe hereinkam und das nach einmaliger Fulguropunctur nekrotisirte und eine Woche später zu Hause verstarb. Dann noch einen Fall von kopfgrossem Myxosarkom, das ursprünglich vom Becken ausging und zum vierten Male recidivirt war. Nachdem ich einmal vergeblich Fulgurolyse versucht hatte, habe ich den Tumor von der Hinterfläche des Oberschenkels, wo er längs des Nervus ischiadicus gewachsen war, exstirpirt und die ganze Wundfläche 20 Minuten lang fulgurirt. Bei der Auslösung des Nervus ischiadicus aus dem Tumor passirte mir das Malheur, den Nerven handbreit unter dem Foramen zu zwei Dritteln schief zu durchschneiden. Sofortige Catgutnaht verhinderte das Zurückbleiben einer Lähmung. Bis auf eine Parästhesie am äusseren Fussende fehlten alle Zeichen der Continuitätstrennung des Nerven. Die Wunde secernirte ziemlich lange, ist aber bis auf 2 kleine Fisteln geheilt und von Recidiv zunächst wenigstens keine Spur.

Seit meinem Bericht über die ersten 50 Fulgurationen bei 35 Patienten haben wir noch 70 Fulgurationen bei 34 Patienten, von denen 10 schon in der ersten Serie enthalten waren, bis zum 18. April ausgeführt, so dass sich in 5 Monaten die 120 Fulgurationen auf 59 Patienten vertheilten.

Auch jetzt ist die Zeit noch zu kurz, um auch nur in den wenigen günstigen Fällen von definitiven Heilungen zu sprechen. 5 kleine oder grössere Gesichtscarcinome, davon eines multipel und recht ausgedehnt, wurden wieder in 1—2 Sitzungen der Heilung entgegengeführt und entlassen, befinden sich gegenwärtig in gutem Zustand.

Ein mehrmals recidivirendes Unterschenkelcarcinom wurde durch 3 Sitzungen fast geheilt.

Ebenso ein diffuses Carcinom der rechten Gesichtshälfte. Ein Blasencarcinom aus einer Anilinfabrik mit 3facher Localisation an der Schleimhaut und stellenweiser Infiltration der Muscularis, so dass 2 thalergrosse Partien der Blasenwand resecirt werden mussten, wurde mit hohem Blasenschnitt operirt und die Blase 15 Minuten lang fulgurirt und befindet sich auf dem Wege der Heilung.

Ein Carcinom der Prostata mit Metastasen und Durchbruch in den Mastdarm wurde ausgeschabt und fulgurirt wegen sehr schmerzhafter Dysurie. Die Schmerzen wurden gebessert, aber der septisch urämische Zustand, der von Vereiterung der linken Niere ausging und schon beim Eintritt in das Samariterhaus vorhanden war, führte den Tod herbei.

Drei weit vorgeschrittene und recidive inoperable Mastdarmcarcinome, von denen 2 noch im ersten Bericht hoffnungsvoll waren, sind nach kurzer Besserung trotz der Fulguration immer schlechter und kachektischer geworden.

2 Carcinome der Zunge und Carotisdrüsen wurden exstirpirt und fulgurirt. Eines befindet sich auf dem Wege der Besserung, das andere ist nach unvollständiger Exstirpation und 3maliger Fulguration weiter gewuchert und in zunehmender Kachexie. Ein dritter Fall, der in meinem ersten Bericht als branchiogenes Carcinom aufgeführt wurde, ist in dem Nachtrag als Zungencarcinom bis zum Tode beschrieben.

Auch diesmal muss ich über ein branchiogenes Carcinom bei einem 63jährigen Collegen berichten, der durchaus die Operation verlangte. Der Tumor nahm die ganze Halsseite ein, hatte die Carotis umwachsen und wurde mit der Vena jugularis resecirt. Das die Gefässe umscheidende Carcinom wurde 10 Minuten lang fulgurirt. Er starb einige Tage später an einer lobulären Pneumonie ohne Nachblutung.

Ebenso starb ein Pharynxcarcinom nach der Entlassung am 29. 3. zu Hause, nachdem am 5. und 7. 3. die Fulguration und Ausschabung vorgenommen war. Zu einer vielleicht noch ausführbaren aber lebensgefährlichen Exstirpation konnte sich der Patient nicht entschliessen.

Dagegen befinden sich 2 Gesichtscarcinome, 1 Unterkiefercarcinom, 1 Ohrcarcinom und 1 Vulvacarcinom, die sämmtlich Recidive oder doch inoperabel im gewöhnlichen Sinne waren, auf dem Wege der Besserung. Damit ist freilich noch nicht gesagt, dass die Besserung zu einer Heilung führen wird. So sind von den Patienten des ersten Berichts noch mehrere nachträglich schlechter geworden oder gestorben. Von den Orbitalcarcinomen starb ein Mann, nachdem das Carcinom auch für die mikroskopische Untersuchung geheilt erschien, an diffuser Miliartuberculose des

Peritoneums, für die eine Quelle nicht aufgefunden werden konnte. Die Fulguration ist an seinem Tode nicht ganz unschuldig, da er noch auf dem Metalltisch operirt, einen thalergrossen Fulgurations-Decubitus am Kreuzbein hatte, der ihn dauernd ans Bett fesselte.

Von den 10 infiltrirten Gesichts- und Unterkiefercarcinomen sind sicher 2, von den 8 Mammacarcinomen ebenfalls 2, von den Uteruscarcinomen 1, von den 2 retromaxillaren Carcinomen 1 gestorben. Letzterer nach 6 maliger Fulguration und Fulgurolyse, durch Uebergreifen des Carcinoms auf das Gehirn und Meningitis, nachdem er 3 Tage vorher noch die Missa solemnis mit hohem Genuss angehört hatte. Soweit die Fulguration einwirken konnte, hatte sie die Nase frei gemacht, den Exophthalmus gebessert, sodass der Kranke bis zuletzt die Hoffnung auf Besserung aufrecht erhielt.

Den Tod der Krebskranken kann also die Fulguration, die einen bedeutenden Eingriff darstellt, nur in beschränktem Maasse verhüten.

Wenn ich meine Meinung über die Blitzbehandlung der Krebse zusammenfasse, so möchte ich sie als ein mächtiges, dosirbares Zerstörungsmittel des Krebsgewebes bezeichnen, das im Stande ist, Heilungen herbeizuführen, so weit als die Neubildung dem Messer, scharfen Löffel und der Fulguration zugänglich ist. Leider ist die Zerstörung der Krebszellen durch den elektrischen Funken keine so gründliche, dass dadurch ihre Lebens- und Proliferationsfähigkeit aufgehoben würde. Wenn man Mäusekrebse fulgurirt, so werden die Krebszellen und Alveolen zwar zertrümmert und hämorrhagisch infiltrirt, bleiben aber noch transplantationsfähig, wenn man die Fulguration nicht bis zur völligen Eintrocknung treibt (v. Wasielewski). Damit erscheint für die Fulguration wohl auch die Grenze ihrer Wirksamkeit gegeben.

Wir können oberflächlich ulcerirte, namentlich weiche Krebsgeschwüre durch Fulguration, Ausschabung und nochmalige Fulguration beseitigen und in schonender Weise zu rascher Heilung bringen, da die Fulguration die Granulations- und Narbenbildung in hohem Grade anregt und beschleunigt. Sie besorgt diese Beseitigung rascher und sicherer als Röntgen- und Radiumstrahlen, wenn dieselben auch als wichtige Unterstützungmittel der Krebstherapie ihre Bedeutung beibehalten. Bei harten infiltrirten Krebsgeschwüren muss die Excision der Fulguration vorausgehen. Sie kann aber

auch noch Heilungen bei oberflächlichen ausgedehnten Hautkrebsen herbeiführen, wo das Messer nicht mehr ausreicht. Eine Fernwirkung auf tiefer sitzende Krebse findet sicher nur in ganz beschränktem Maasse statt. Bei operablen und tiefer sitzenden Carcinomen kann sie die Gefahr der Recidive vielleicht vermindern, wenn man nach gründlicher Exstirpation die Operationswunde nachträglich fulgurirt. Etwas Sicheres wird sich erst nach mehrjähriger Beobachtungszeit sagen lassen.

Bei inoperablen und recidiven Krebsen kann man mit der Fulguration die Jauchung, Blutung und auch die Schmerzhaftigkeit wirksam bekämpfen und dadurch das Leben des Kranken verlängern und seine Leiden vermindern. Leider ist die Blitzbehandlung selbst schmerzhaft, muss deshalb meist in tiefer Narkose gemacht werden, wofür wir eine gemichte Morphium-Hyoscin-Chloroformnarkose vorziehen. Aether kann wegen der Explosionsgefahr nur mit grösster Vorsicht gebraucht werden. Merkwürdig ist, dass die Fulguration, wenn sie im Gange ist, nicht selten die Patienten in eine Art hypnotischen Schlaf versetzt, so dass man die Narkose aussetzen kann. Die Fulguration der Haut hinterlässt manchmal schmerzhafte Brandwunden und durch die elektrische Ladung der Patienten können auch an entfernten Körperstellen durch Spitzenentladung auf metallische Gegenstände Brandschorfe entstehen.

Jedenfalls verdient die Fulguration der Krebse ein gründliches Studium, aus dem sicher auch noch mannigfache Nutzanwendungen für andere krankhafte Zustände, namentlich für Lupus und tuberculöse Geschwüre, aber vielleicht auch für Kropf, Prostatahypertrophie und Hämorrhoiden hervorgehen dürften. Dass man Naevi, Warzen, Condylome, Atherome, Molusca damit zerstören kann, ist längst bekannt. Vielleicht können auch Gelenktuberculosen durch die Fulguration günstig beeinflusst werden.

Die Technik der Apparate und Hilfsinstrumente verlangt noch eine sorgfältige Ausbildung und die physikalischen und biologischen Eigenschaften der hochfrequenten und hochgespannten Ströme, welche durch die Fulguration der Krebse neues therapeutisches Interesse wachrufen, werden sicher noch lange den Gegenstand eifriger Studien bilden.

VI.

Ueber die operative Behandlung der Embolie der Lungenarterie.[1]

Von

F. Trendelenburg (Leipzig).

(Hierzu Tafel II und 2 Textfiguren.)

Sieht man von der blossen Unterbindung der Arterien bei Blutungen und bei Aneurysmen sowie von den Operationen bei Varicen ab, so sind die chirurgischen Eingriffe am Gefässsystem sämmtlich neueren Datums.

Auf dem XI. Congress unserer Gesellschaft im Jahre 1882 berichtete Schede über die erste seitliche Venenunterbindung, 1896 führte Murphy in Chicago die erste Resection eines Stückes der Arteria femoralis mit nachfolgender Arteriennaht aus und in demselben Jahre Rehn die erste erfolgreiche Herznaht.

Es ist daher zu verstehen, dass die Chirurgie sich bis in die neueste Zeit mit der Frage der Operation der Arterien-Embolie so gut wie gar nicht beschäftigt hat, obgleich es seit der grundlegenden Arbeit von Virchow aus dem Jahre 1846 bekannt ist, dass es sich bei der Embolie um einen rein mechanischen Vorgang handelt, der lediglich auf mechanischem Wege seine deletären Wirkungen entfaltet und dem nur auf mechanischem Wege beizukommen sein kann. Der aus dem Herzen oder aus den Venen fortgeschwemmte und in die Arterie eingedrungene Thrombus ist in chirurgischem Sinne ein Fremdkörper, und es ergiebt sich die Aufgabe, für die verschiedenen Arteriengebiete Verfahren ausfindig

[1] Abgekürzt vorgetragen am 1. Sitzungstage des XXXVII. Congresses der Deutschen Gesellschaft für Chirurgie, 21. April 1908.

zu machen, durch welche dieser Fremdkörper aus der Arterie herausbefördert werden kann.

Es sind dabei zu unterscheiden die Embolien im grossen und die Embolien im kleinen Kreislauf, die Embolien in den grossen Arterien der Extremitäten, in der Carotis, in der Art. meseraica superior und inferior einerseits und die Embolien der Arteria pulmonalis andererseits. Die Embolien des grossen Kreislaufs sind im Allgemeinen leichter zugänglich und sind auch in neuerer Zeit wiederholt in Angriff genommen worden. Selten kommen sie rechtzeitig vor Beginn der Gangrän in chirurgische Behandlung, oft handelt es sich um Herzkranke oder sehr geschwächte Individuen, und die Embolien wiederholen sich gern, so dass dauernde Erfolge immer die Ausnahme bleiben werden.

Es war meine Absicht, über die vorliegenden Erfahrungen und über eigene Versuche auch bei Embolien im grossen Kreislauf zu berichten, um aber nicht zu viel Zeit in Anspruch zu nehmen, möchte ich mich auf die Embolien der Lungenarterie beschränken, welche viel häufiger bei gesunden Individuen vorkommen — ich erinnere nur an die Embolien nach Knochenbrüchen und nach Operationen in der Bauchhöhle — und welche wegen der technischen Schwierigkeiten, die sich der Operation entgegenstellen, ein besonderes chirurgisches Interesse beanspruchen.

Zunächst muss die Frage erörtert werden, ob bei der Embolie der Lungenarterie diejenigen Vorbedingungen erfüllt werden können, ohne welche ein chirurgischer Eingriff keine Aussicht auf Erfolg bieten und überhaupt nicht berechtigt sein würde. Hauptsächlich um 2 Bedingungen handelt es sich, es muss die Diagnose der Embolie mit der nöthigen Sicherheit gestellt werden können, und es muss genügende Zeit für den Eingriff zu Gebote stehen.

Was die Diagnose anbetrifft, so kann in den Fällen, in denen vor dem Tode überhaupt noch eine Beobachtung möglich ist, kaum ein Zweifel obwalten. Bei einer gewissen Mannigfaltigkeit der Erscheinungen im Einzelnen ist die Gesammtheit derselben doch sehr charakteristisch. Der embolische Anfall wird eingeleitet durch den ganz plötzlich eintretenden schweren Collaps, nicht selten begleitet von schmerzhaften Empfindungen in der Herzgegend, welche manchmal sogar einen lauten Aufschrei hervorrufen (Fälle von Gilbee, Velpeau, Weil, Bruns), das Gesicht nimmt eine erd-

fahle Farbe an, die Lippen sind blass und leicht cyanotisch, doch überwiegt die Blässe vor der Cyanose, die Jugularvenen und einige subcutane Venen in den oberen Abschnitten der Brustwand schimmern abnorm gefüllt bläulich durch die Haut, kalter Schweiss bedeckt die Stirne, Todesangst spiegelt sich in den Gesichtszügen, die Extremitäten sind bleich und kühl, der Puls ist klein und unregelmässig, oft fehlt er längere Zeit ganz, die Athmung ist frequent und angestrengt, die Pupillen erweitern sich und werden starr, Benommenheit, mitunter vorübergehende oder andauernde Bewusstlosigkeit stellt sich ein und endlich erfolgt nach einigen tiefen schnappenden Athemzügen der Tod. Derselbe erfolgte nach den Thierversuchen von Virchow durch rasch fortschreitende Herzlähmung in Folge der mangelhaften Versorgung der Kranzarterien mit sauerstoffhaltigem Blute und der Stauung in den Kranzvenen. Der rechte Ventrikel ist prall mit Blut gefüllt und stark dilatirt, schliesslich steht das Herz in Diastole still, während noch einige agonale Athemzüge folgen. Die Hirnlähmung durch Sauerstoffmangel, Bewusstlosigkeit, Erweiterung und Starre der Pupillen, mitunter Erbrechen tritt meist erst gegen das Ende hervor, doch scheint der Anfall auch mit Bewusstlosigkeit beginnen zu können.

Eine Apoplexie ruft ein wesentlich anderes Bild hervor, eine blosse Ohnmacht kann nicht so lange andauern. Höchstens könnte vielleicht einmal bei älteren Leuten mit atheromatösen Arterien ein stenocardischer Anfall eine Embolie vortäuschen, bei dem aber die heftigen Präcordialschmerzen mehr im Vordergrund stehen.

Meist wird die Diagnose der Embolie auch durch schon vorher bekannte Nebenumstände gestützt werden, es ist eine Operation mit Freilegung oder Unterbindung grösserer Venen vorhergegangen, oder der Kranke wurde an einem Knochenbruch an der unteren Extremität behandelt, oder es haben Schmerzen in der Wade bestanden, die auf eine Thrombose schliessen lassen, oder es finden sich Varicen am Unterschenkel. Gern erfolgt die Embolie bekanntlich bei der Defäkation oder beim Umbetten oder bei dem ersten Aufstehen nach längerem Krankenlager.

Die Auscultation an Herz und Lungen ergiebt, von den Infarcten bei der Embolie kleinerer Arterienäste abgesehen, meist einen negativen Befund. In einigen Fällen wurden am Herzen, besonders an der Herzbasis, blasende oder schabende Geräusche,

systolisch oder systolisch und diastolisch beobachtet (vergl. bei Hennig und bei Lotheissen). Aber es handelt sich dabei um Ausnahmen. In keinem der von uns genauer beobachteten Fälle von Embolie war ein systolisches oder diastolisches Geräusch zu hören. Litten beobachtete bei einer Puerpera im embolischen Anfall ein lautes systolisches Geräusch rechts vom Sternum am Ansatz des zweiten Rippenknorpels, bei der Section fand sich ein Embolus an der Theilungsstelle eines Arterienastes erster Ordnung der rechten Seite. Ueber Geräusche bei chronischer Stenosirung der Art. pulmonalis berichten Immermann, Aufrecht und Litten. Immermann constatirte ein langes, blasendes, systolisches Geräusch über den grossen Gefässen bei Verengerung der Pulmonalisäste durch chronische interstitielle Pneumonie, ebenso Aufrecht ein systolisches und diastolisches Geräusch in einem analogen Falle. In einem Fall von Litten verstopfte sich die Pulmonalis im Laufe von einigen Monaten allmählich mehr und mehr durch Echinokokkenblasen, welche bei der Section den Hauptstamm der Arterie 3 cm von den Klappen beginnend bis in die Verzweigungen der Arterie hinein ausfüllten. Der Anfangstheil der Arterie fand sich erweitert, und es bestand in Folge dessen eine relative Insufficienz der Klappen. Auch in diesem Fall war im zweiten linken Intercostalraum ein lautes systolisches und diastolisches Geräusch zu hören gewesen. Solche Fälle von ganz allmählich entstandener Verengerung der Pulmonalis werden aber, zumal, wenn sich vor der Verengerung eine Erweiterung gebildet hat, für die Frage der Entstehung von Geräuschen bei plötzlicher Verlegung der Arterie nicht maassgebend sein können.

Systolische oder systolische und diastolische Geräusche werden kaum fehlen können, wenn der Embolus nicht in der Lungenarterie steckt, sondern im rechten Herzen hängen geblieben ist, wobei ein zweiter, früher losgerissener Thrombus natürlich auch schon in der Arterie sitzen kann. Schon Virchow beschreibt einen hierher gehörigen Fall. Ausser einem Embolus im rechten Ast der Lungenarterie fand sich ein $5^1/_2$ Zoll langer, aufgewickelter Thrombus im rechten Vorhof. Auch in einem Fall von Dauvé (bei Bruns) fand sich ein Embolus im rechten Herzen, vom Vorhof in den Ventrikel hinein sich verlängernd. Der Fall von Tillaux (Bull. de la soc. de Chir. 14. Avril 1895) ist weniger charakte-

ristisch. Der Embolus war nur 2 cm lang und fand sich nicht zwischen den Chordae tendineae, wie Bruns und Lotheissen berichten, sondern zwischen den Trabeculae carneae (intriqué dans les colonnes charnues). Kulenkampff (Centralbl. f. Chir. 1883. S. 324) fand in der rechten Kammer ein 30 cm langes Blutgerinnsel von der Dicke eines starken Bleistifts zu einem verschlungenen Knäuel aufgerollt, das mit seinem dicken Ende in die Pulmonalis hineinragte. Auch bei einem meiner Patienten, einem 25jährigen Mann mit Rippencaries und Thrombose im Bereich des Plexus prostaticus, ergab die Section, dass der Embolus zum grössten Theil noch im Herzen sass; der stark ausgedehnte Conus arteriosus und der Anfangstheil der Art. pulmonalis war durch eine sehr grosse walzenförmige Thrombusmasse prall ausgefüllt (vgl. bei Neizel, No. 18). Das Fig. 1, Tafel II, mit freundlicher Erlaubniss des Herrn Geheimrath Marchand abgebildete Präparat des Leipziger pathologischen Instituts stammt von einer 70jährigen Frau, die plötzlich starb. Der etwa 20 cm lange Thrombus von der Dicke eines Spulwurms liegt mit seinem hinteren Theil zusammengeballt im rechten Ventrikel, sein mittlerer Theil schlingt sich um die Sehnenfäden des grossen Papillarmuskels und dann noch einmal um den Muskel selbst herum, und der vordere sich nach der Spitze zu verjüngende Theil kriecht wie der gestreckte Hals einer Schlange durch den Conus arteriosus an den Semilunarklappen vorbei bis in den Anfangstheil der Pulmonalis hinein. Die Tricuspidalklappe ist geschlossen, der rechte Vorhof leer. Augenscheinlich hatte der Thrombus den Zufluss des Blutes aus dem rechten Vorhof in die Kammer abgeschnitten, indem er die Tricuspidalis von unten zudrückte.

Fast immer erfolgt wohl der Tod in solchen Fällen sofort, wenn es bei kleinerem Embolus nicht der Fall ist, werden Geräusche wie bei Stenose und Insufficienz der Tricuspidalis zu Stande kommen (vgl. das Experiment von Virchow am Hunde. l. c. S. 302).

In dem einzigen Fall von Embolie der Lungenarterie, bei dem wir am Herzen etwas Abnormes hören konnten, handelte es sich nicht um ein systolisches oder diastolisches, sondern um ein mit den Athembewegungen synchrones Geräusch. Ueber dem ganzen Herzen hörten wir neben den ganz reinen, sehr leisen Herztönen

zu Beginn jeder Inspiration ein eigenthümliches, ziemlich lautes, klappendes Geräusch bis etwa 5 Minuten vor dem Tode. Auf der hinteren Seite des Thorax war das Geräusch nicht zu hören. Ob es sich etwa um ein Hin- und Herklappen der Wand eines Theiles der hinter dem Embolus fast leeren Pulmonalis oder eines ihrer Aeste in Folge der respiratorischen Druckschwankungen im Thorax gehandelt hat, lasse ich dahingestellt sein.

Mit seltenen Ausnahmen also lässt die Auscultation bei der Diagnose der Embolie vollständig im Stich, die Diagnose lässt sich aber in den allermeisten Fällen auch ohne dieses Hülfsmittel mit der genügenden Sicherheit stellen.

Kommt es nun bei der Embolie sofort zu einem vollständigen Abschluss der Pulmonalis, so tritt der Tod so schnell ein, fast momentan oder nach Verlauf von 1—2 Minuten, dass für eine Operation keine Zeit mehr bleibt.

Aber meiner Erfahrung nach sind die Fälle, in denen der Abschluss zunächst nur ein partieller ist, und der Tod erst nach einer Viertelstunde oder später eintritt, häufiger als die ganz plötzlichen Todesfälle. Von 9 Fällen von Lungenarterienembolie aus dem Leipziger Krankenhause, die wir in Bezug auf die bis zum Tode verstrichene Zeit genauer beobachteten, gehörten nur 2 zu der Gruppe der sofort tödtlichen Fälle, bei den übrigen 7 dauerte es vom Beginn des embolischen Anfalls 10, 15—20, etwa 30, 30—35, etwa 40 Minuten, in einem Fall sogar eine Stunde, ehe der Tod eintrat. Auch in den casuistischen Zusammenstellungen von Hennig, Gessner, Bruns, Lotheissen fehlt es nicht an einzelnen Beispielen langsameren Sterbens. Schon Virchow erwähnt eine Frau, bei der 3 Stunden zwischen Beginn des Anfalls und Tod verstrich. Die meisten älteren Krankengeschichten enthalten überhaupt keine genaueren Angaben über die zwischen Eintritt des embolischen Anfalls und Tod verstrichene Zeit. Die Bestürzung in der Umgebung des Kranken ist einer ruhigen Beobachtung nicht günstig, und so lange man an die Möglichkeit chirurgischen Eingreifens nicht dachte, schien die Feststellung und Registrirung der bis zum letzten Athemzuge verronnenen Zeit auch keine besondere Bedeutung zu haben. So hat sich die falsche Vorstellung gebildet, dass die meisten Embolien sofort „blitzartig“ zum Tode führen. Es mag sein, dass bei meiner kleinen Statistik aus dem Leipziger

Krankenhause der Zufall zu Gunsten der Fälle von langsamerem Tode mitgespielt hat, immerhin möchte ich bestimmt glauben, dass bei mindestens der Hälfte der Fälle wenigstens 15 Minuten zu Gebote stehen werden, also in einem Krankenhause eine genügende Zeit, um mit einer Operation, die selbst nicht viel Zeit braucht, einen Versuch machen zu können. Das Pflegepersonal muss nur mit den Symptomen der Embolie vertraut sein, ein Chirurg muss schnell zur Stelle, und die Instrumente müssen in aseptischem Zustande jeder Zeit zur Hand sein.

Was die Technik der Operation anbelangt, so hatte ich auf der Naturforscherversammlung in Dresden 1907 über Thierversuche berichtet, bei denen ich nach Freilegung des ganzen Herzens den Conus arteriosus des rechten Ventrikels incidirte, von hier aus eine weite Canüle in die Pulmonalis eingeschoben und dann mittelst einer Saugspritze die Emboli aus der Pulmonalis herausbefördert hatte. Wenn dies auch bei Thieren öfters gelingt, so erwies sich das Verfahren doch als unsicher und als zu verletzend. Weitere Versuche ergaben, dass der Zweck durch directe Incision der Pulmonalis und Extraction der Emboli mit einer Polypenzange viel einfacher zu erreichen ist.

Es gehört dazu natürlich eine Compression der Pulmonalis oberhalb der Incisionsstelle. Sauerbruch hat gezeigt, dass man bei Thieren die beiden Venae cavae für 10 Minuten comprimiren kann, und man hätte erwarten können, dass auch die vollständige Compression der Pulmonalis eine gleich lange Zeit ertragen werden könnte. Dieses ist aber nicht der Fall. Bei Kaninchen treten in der Regel schon nach 45 Secunden bis zu 2 Minuten, bei Hammeln nach 45 Secunden bis 1 Minute schnappende Athemzüge und manchmal krampfhafte Zuckungen ein, welche es nothwendig machen, die Compression zu lösen, wenn man nicht Gefahr laufen will, den Tod des Thieres herbeizuführen. Der Grund des Unterschiedes zwischen den Erscheinungen bei der Abklemmung beider Venae cavae und denen bei Abklemmung der Pulmonalis scheint darin zu liegen, dass im letzteren Falle das rechte Herz durch die Coronarvenen immer noch eine genügende Menge Blut zugeführt bekommt, um einen wenn auch minimalen kleinen Kreislauf aufrecht erhalten zu können (vgl. bei Sauerbruch), während die Compression der Pulmonalis denselben ganz aufhebt. Die Herren

Dr. Läwen und Dr. Sievers sind noch mit experimentellen Untersuchungen in dieser Richtung beschäftigt und werden darüber in nächster Zeit berichten.

Erwähnen will ich von unseren Versuchen nur, dass bei vollständiger Abklemmung der Pulmonalis der Blutdruck im Aortensystem bis auf $^1/_3$ und $^1/_4$ sinkt und nach Aufheben der Compression in Verlauf von $^3/_4$ Minute schnell wieder steigt, zunächst weit über die Norm, um dann $1^1/_4$ Minute nach Abnahme der Klemme wieder normal zu sein. Das Herz arbeitet während der Compression weiter, beide Ventrikel pumpen sich mit Blut voll, sind stark dilatirt und strotzend gefüllt, die Pulswelle verschwindet. Den Versuch kann man mit Intervallen von einigen Minuten beliebig wiederholen.

Partielle Compression der Pulmonalis, so dass das Lumen des Gefässes sich in eine schmale Spalte verwandelt, wird viel längere Zeit vertragen, der Blutdruck sinkt dabei nicht so stark herab, etwa bis auf die Hälfte, die Pulswelle wird kleiner, bleibt aber bestehen. Schon Lichtheim fand bekanntlich, dass man durch Unterbindung des einen Astes der Lungenarterie und partielle Verstopfung des anderen Astes mit einem Embolus bis zu $^3/_4$ des kleinen Kreislaufes ohne Schaden eliminiren kann.

Comprimirt man Pulmonalis und Aorta zugleich, so sind die Verhältnisse dieselben wie bei Compression der Pulmonalis allein. Es ist dieses von grosser praktischer Bedeutung, weil sich beide Gefässe beim Menschen schlechter von einander isoliren lassen als bei Thieren, und die Compression der Pulmonalis allein daher Schwierigkeiten machen würde.

Aus den Versuchen ergiebt sich, dass für die Incision der Pulmonalis und Extraction der Emboli aus der Arterie bei vollständig comprimirter Pulmonalis und Aorta die Zeit von $^1/_2$ bis $^3/_4$ Minute zur Verfügung steht, eine Zeit, welche sehr kurz erscheint, aber, wie wir sehen werden, bei entsprechender Technik ausreicht. Ob es immer nothwendig ist, die Pulmonalis vollständig zu comprimiren, muss die Erfahrung lehren.

Der erste Act der Operation, die Freilegung der Pulmonalis, ist ein verhältnissmässig recht einfacher. Wie sich aus der beifolgenden Abbildung (Fig. 1) aus Merkel's topographischer Anatomie ergiebt, liegt die Art. pulmonalis grösstentheils im zweiten Inter-

costalraum, nur ihr medialer Rand verbirgt sich hinter dem Sternum, das Ostium pulmonale liegt am linken Sternalrande unter dem oberen Rande des Knorpels der III. Rippe. Das ganze Herz ist aber bekanntlich nach rechts und links ziemlich verschieblich, und es macht keine Schwierigkeit, die freigelegte Pulmonalis mit der Aorta nach links mehr in den Intercostalraum hineinzuziehen.

Fig. 1.

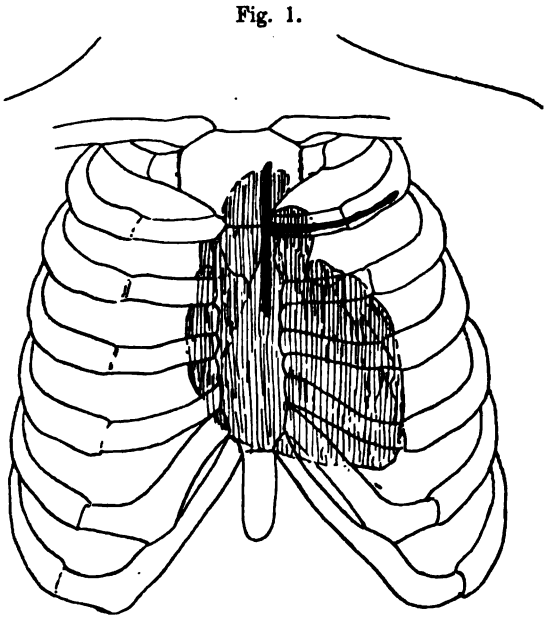

Die Pulmonalis liegt innerhalb des Pericardialsackes. Aorta und Pulmonalis sind ziemlich fest miteinander verbunden und von einer gemeinsamen röhrenförmigen pericardialen Scheide umgeben, welche die Pulmonalis bis dahin begleitet, wo die Pulmonalis in ihre Aeste zerfällt. Hier schlägt sich das viscerale Blatt des Pericardium in das parietale Blatt um. Auch die Vena cava sup. ist von einer besonderen pericardialen Scheide eingehüllt, so dass innerhalb der Höhle des Pericardiums, zwischen Aorta und Pulmonalis einerseits und Vena cava sup. andererseits, ein für den Zeigefinger bequem zu passirender Durchgang bleibt, der Sinus pericardii transversus (vergl. bei Merkel).

Vorn ist das Pericardium überdeckt von den Pleuren, welche hinter dem Sternum in der Höhe der 2. und 3. Rippe meist zu-

sammenstossen, bei Schafen und Kälbern, was bei den Operationsversuchen lästig ist, hier sogar miteinander communiciren. Will man die Pulmonalis also freilegen, so muss man von links in der Höhe der II. Rippe in den Thorax vordringend, zunächst die linke Pleura und dann die Pericardialhöhle eröffnen.

Am bequemsten scheint mir folgendes Verfahren zu sein:

Fig. 2.



a Sonde, *b* Schlauch, *c* Sperrpincette, *d* Klemmzange.

Ein Querschnitt beginnt in der Höhe der II. Rippe am Sternalrande und läuft auf der II. Rippe entlang, etwa 10 cm nach Aussen. Senkrecht dazu läuft ein zweiter Schnitt am Sternalrande entlang, vom Manubrium sterni in der Höhe der I. Rippe bis zur Insertion des Knorpels der III. Rippe oder noch etwas weiter am Sternum herunter (vergl. Fig. 1). Die beiden so umschriebenen dreieckigen Hautlappen werden mit den darunter liegenden Partien des Musculus pectoralis major nach oben und unten zurückge-

schlagen, die freigelegte II. Rippe wird am lateralen Endpunkte des queren Schnittes mit der Rippenscheere rasch durchtrennt, das Rippenstück nach vorn herausluxirt und entfernt. Sodann wird die dabei gewöhnlich schon eröffnete Pleura durch einen Schnitt parallel dem Sternalrande und 1 cm entfernt davon mit möglichster Schonung der Mammaria interna nach oben bis zur I. und nach unten bis zur III. Rippe gespalten. Letztere wird im Bereich ihres knorpeligen Theils senkrecht durchschnitten. Haken ziehen die Weichtheile bei Seite und man sieht nun medialwärts das Pericardium, durch die prall gefüllten grossen Arterien hervorgewölbt.

Auf dem parietalen Pericardialblatt erkennt man sofort den Nervus phrenicus. Man fasst nun vorsichtig mit einer Hakenpincette etwas nach vorn vom Phrenicus das Pericardialblatt in der Höhe der III. Rippe — nicht höher, weil man sonst in die Gegend der Umschlagsfalte kommt — und spaltet das Pericardialblatt nach oben und hinten, bis die ganze Pulmonalis freiliegt, wenn erforderlich auch noch etwas nach unten nach dem Herzen zu. Alles dies lässt sich in 5 Minuten bequem bewerkstelligen.

Nun handelt es sich darum, die zurücksinkende Pulmonalis und Aorta nach der Wunde vorzuziehen und die Compression der Gefässe zu ermöglichen. Zu dem Ende führt man eine lange starke, gekrümmte, am Ende geknöpfte Sonde innerhalb des Pericardium durch den erwähnten Sinus pericardii mit schraubender Bewegung von links nach rechts hinter den Gefässen durch, so dass der Knopf der Sonde am linken Sternalrande wieder erscheint (vergl. Fig. 2 a).

An dem Knopf befestigt man mit Hülfe einer kleinen hier angebrachten Schraubenvorrichtung einen dünnen Gummischlauch (Fig. 2b), zieht die Sonde zurück, schneidet den Schlauch ab und hat so den Schlauch hinter Aorta und Pulmonalis gebracht (Taf. II, Fig. 3). Durch Zug an den Schlauchenden nach vorn und unten kann man nun die Gefässe hervorziehen und partiell oder vollständig comprimiren, durch Nachlassen des Zuges die Compression augenblicklich wieder aufheben.

Ehe vollständig comprimirt wird, fasst man vorsichtig den pericardialen Ueberzug der Pulmonalis an ihrer vorderen äusseren Seite mit zwei anatomischen Pincetten und reisst ihn so weit auseinander, dass die Wand des Gefässes klar zu Tage liegt, sodann

lässt man stärker comprimiren, sticht an der freigelegten Stelle schnell in die Pulmonalis hinein und dilatirt in der Längsrichtung nach der Theilungsstelle des Gefässes zu in der Länge von etwa $^3/_4$ cm, ergreift die Polypenzange, welche vorn etwas abgestutzt ist, damit sie die Arterienwand an der Theilungsstelle der Arterie nicht fassen kann, und geht in den Stamm und die Aeste der Arterie hinein, um die Emboli zu fassen und zu extrahiren. Man kann die gefassten Emboli mit der Zange leicht fühlen. Ist der Zweck erreicht, so setzt man die Fig. 2c abgebildete Sperrpincette in die Gefässwunde ein, zieht damit die Wand des Gefässes in einer Längsfalte hervor und klemmt die Arterie mit der seitlich angelegten Klemmzange (Fig. 2d) zu, das Loch in der Arterie möglichst ergiebig umgreifend. Statt die Sperrpincette anzuwenden, kann man auch die Wundränder mit einer gewöhnlichen chirurgischen oder anatomischen Pincette fassen.

Wie erwähnt, darf die Incision, die Extraction der Emboli und das Zuklemmen der Arterie nicht länger als etwa $^3/_4$ Minute dauern. Aber es ist dieses für ein paar so einfache Handbewegungen eine viel längere Zeit als man denkt, man braucht weniger. 30 Secunden werden meistens ausreichen, eventuell steht auch Nichts im Wege, die eröffnete Arterie nach dieser Zeit provisorisch abzuklemmen, den Blutstrom durchzulassen, nach einigen Minuten wieder zu comprimiren und die Manipulationen zu wiederholen. Allerdings müssen die Eingriffe an der Arterie, besonders das Anlegen der Sperrpincette und der Klemmzange, trotz der Eile mit Ruhe und Vorsicht ausgeführt werden, da die Wand der Pulmonalis in Bezug auf Brüchigkeit und Zerreisslichkeit mehr einer Venenwand ähnlich ist.

Ueber der Klemmzange lässt sich dann die Naht der Arterienwunde bewerkstelligen. Eine Reihe von dichtstehenden Knopfnähten mit feiner Seide, welche (nach Garrè's Vorgang) die Intima mitfassen, scheint mir die bequemste Art des Verschlusses zu sein.

Die Anlegung der Naht ist der schwierigste Theil der Operation, da das Herz inzwischen wieder stürmisch zu pulsiren angefangen hat und die Pulmonalis nur durch wiederholtes Anziehen des Gummischlauches immer für einige Secunden ruhig gestellt und herangeholt werden kann. An der Klemmzange darf nicht gezogen werden, damit sie nicht abrutscht.

Es folgen einige Situationsnähte am Pericardium und der Schluss der äusseren Wunde.

Ich hatte gehofft hier über einige Erfahrungen mit dieser Operationsmethode am Menschen berichten zu können. Der Zufall hat es aber gewollt, dass wir längere Zeit keine Embolie erlebt haben. Bei dem einzigen Fall, bei dem ich einen Versuch machen konnte, gelang derselbe nicht, im Wesentlichen wegen fehlerhafter Technik. Ich hatte statt des glatten Gummischlauches ein leinenes Band genommen, wie bei früheren Thierversuchen. Das feucht gewordene Band liess sich nur mit Mühe hinter den prall gefüllten, nicht mehr pulsirenden Arterienstämmen durch den Sinus pericardii durchziehen, es kam dabei von hintenher eine störende Blutung, und zwar hatte das Band, wie sich bei der Section zeigte, die Pulmonalis an ihrer hinteren Seite an einer kleinen Stelle etwas angescheuert und eingeschnitten. Es wurde comprimirt, incidirt und einige 3—5 cm lange Emboli wurden extrahirt, beim Aufhören der Compression blutete es wieder von hinten, bald hörte die bisher noch regelmässige Athmung auf. Bei der Section fanden sich noch mehrere weiche Blutpfröpfe in den Arterienästen, welche bei ungestörter Operation sich aber gewiss hätten entfernen lassen.

Der Fall ist so typisch für die Symptome der Embolie bei langsamer tödtlichem Verlaufe, dass ich kurz über ihn berichten möchte.

Es handelte sich um eine 70jährige taube Frau, welche sechs Tage zuvor einen Schenkelhalsbruch erlitten hatte. Abends $^1/_2$ Stunde nach dem Umbetten tritt plötzlich Collaps mit starkem Schweiss auf, Patientin stöhnt und jammert in grösster Angst. 3 Minuten später ist das Bewusstsein schon deutlich gestört, die Pupillen sind erweitert, die Lidspalten weit geöffnet. Starke Blässe des Gesichts; Lippen und Zunge zeigen leicht livide Färbung, die Jugularvenen sind etwas stärker gefüllt als normal. Athmung frequent, tief und forcirt, Puls nirgends mehr zu fühlen, keine Herztöne hörbar. So blieb der Zustand bis zum Beginn der Operation, 18 Minuten nach Eintritt der ersten Symptome. Da die Patientin bei den Hautschnitten noch etwas reagirte, wurden einige Züge Chloroform gegeben. Kleine durchtrennte Arterien spritzten nicht, sondern liessen ganz wenig sehr dunkles Blut continuirlich abrieseln; Pulmonalis und Aorta waren prall gefüllt, ohne jede

Spur von Pulsation. Ueber das Verhalten des Herzens kann ich Nichts angeben, es wird wohl noch schwach pulsirt haben, da die Athmung trotz der Eröffnung des Thorax gut im Gange blieb. Ich habe das Herz nicht beobachtet.

Der Zustand der Patientin entsprach also ganz dem Zustande eines Thieres, dem man die Pulmonalis bis auf einen kleinen Spalt abgeklemmt hat, starkes Sinken des Blutdruckes, Verschwinden des Pulses, dabei Fortdauer der Athmung. Und so gut bei dem Thier Blutdruck und Puls nach dem Aufhören der Compression schnell wiederkehren, ist mit Bestimmtheit zu erwarten, dass die Embolie-Patienten nach Entfernung der Emboli rasch wieder normale Blutcirculation, normalen Blutdruck und damit auch das etwa schon geschwundene Bewusstsein wieder erlangen werden. Auf jeden Fall würde es falsch sein, wenn man in dem gar zu kleinen oder ganz fehlenden Puls eine Contraindication gegen die Operation sehen wollte. So lange die Athmung im Gange ist, kann der Patient sich auch wieder erholen.

Der Fall zeigt ferner, dass in einem Krankenhause oft genügende Zeit für die Operation zu Gebote steht, wenn die Instrumente immer bereit gehalten werden. Ich war in diesem Falle sogar erst telephonisch aus meiner 8 Minuten entfernten Wohnung herbeigerufen worden. Die Operation dauerte, obgleich sie durch alte Verwachsungen der Lunge mit der Pleura erschwert und verzögert wurde, bis zur Incision in die Pulmonalis 5 Minuten.

Das Druckdifferenzverfahren hatten wir in diesem Falle nicht angewandt. Es lässt sich ja allerdings annehmen, dass der entstehende linksseitige Pneumothorax den Zustand des Kranken mit Embolie noch etwas verschlechtern wird, und ich beabsichtige, in dem nächsten Falle dieses Hülfsmittel anzuwenden. Zu wünschen ist, dass es sich durch weitere Erfahrungen als überflüssig erweisen möge, denn die Sauerbruch'sche Kammer oder der Brauer'sche Apparat sind nicht überall gleich zur Hand, und durch die Anbringung des Kranken an den Apparat geht immer etwas kostbare Zeit verloren. Beim Operiren an Kälbern oder Hammeln ist das Druckdifferenzverfahren, wenn man nicht künstliche Respiration anwenden will, die das klinische Bild stört, unentbehrlich, da die beiden Pleuren mit einander communiciren und daher immer gleich ein doppelseitiger Pneumothorax entsteht.

Dem Misserfolge beim Menschen, der aber Nichts gegen die Möglichkeit des Gelingens beweist, kann ich nun einen vollständigen Erfolg beim Thier gegenüberstellen. Sie sehen hier das Herz eines Kalbes, bei dem ich am 19. December vorigen Jahres einen 15 cm langen Streifen von Lungengewebe, der von der Jugularis aus in den Kreislauf gebracht war, aus dem linken Ast der Pulmonalis wieder herausbefördert habe. Das Thier wurde am 21. März getödtet. Man erkennt an der Innenseite der Pulmonalis an einer ganz circumscripten schwieligen Verdickung die Stelle, wo die Arterie incidirt wurde. Die eingeheilten Seidenfäden sind sowohl an der Intima wie auch aussen nirgends zu sehen, da sie von der Gewebswucherung überdeckt sind.

Die Operation am Kalbe bietet wegen der Form des Thorax, der Lage der Pulmonalis und der Communication der beiden Pleuren mit einander viel grössere Schwierigkeiten dar als die Operation am Menschen, und es ist daher bestimmt zu hoffen, dass diesem operativen Erfolge am Thier früher oder später auch ein Erfolg beim Menschen folgen wird.

Literatur.

Virchow, Gesammelte Abhandl. zur wissenschaftl. Medicin. 1856. IV. Thrombose u. Embolie (zuerst veröffentlicht 1846). — Archiv f. pathol. Anatomie. X. S. 225.
Cohnheim, Archiv f. pathol. Anat. Bd. 65.
Lichtheim, Die Störungen des Lungenkreislaufs. Berlin 1876.
Litten, Charité-Annalen. III. S. 180.
Immermann, Deutsches Archiv f. klin. Med. Bd. 5.
Hennig, Deutsches Archiv f. klin. Med. Bd. 15.
Bruns, Beitr. z. klin. Chirurgie. Bd. 2. S. 1.
Gessner, Festschr. f. Carl Ruge. Berlin 1896.
Lotheissen, Beitr. z. klin. Chirurgie. Bd. 32. S. 655.
Neizel, 37 Fälle von tödtl. Lungenembolie (aus dem pathol. Institut). Diss. Leipzig 1904.
Rehn, Dieses Archiv. Bd. 83. S. 723.
Sauerbruch, Ibidem. S. 537.

VII.

(Aus dem Kgl. Krankenstift Zwickau i. S.)

Ueber Ganglioneurome. Fall von Resection und Naht der Bauchaorta.[1]

Von

Professor Dr. H. Braun.

(Mit 2 Textfiguren.)

Die im Zusammenhang mit cerebrospinalen Nervenstämmen vorkommenden solitären und multiplen, angeborenen oder im späteren Leben erworbenen Geschwulstbildungen werden meist mit Unrecht „Neurome" genannt. Denn der Ausgangspunkt der fibromatösen, sarkomatösen, myxomatösen Neubildung ist in diesen Fällen das die Nervensubstanz einhüllende Bindegewebe, während die Nervenfasern selbst zwar nicht selten ein regeneratives Wachsthum, wie in Amputationsneuromen, erkennen lassen, sich aber niemals an einer echten blastomösen Neubildung betheiligen.

Dem gegenüber ist die Kenntniss der echten Neurome eine noch verhältnissmässig junge. Es sind das Tumoren, welche ihren Ursprung einer wirklichen blastomatösen Wucherung von Ganglienzellen verdanken. Diese Ganglienzellen bilden während ihres pathologischen Wachsthums in grossen Mengen marklose und markhaltige Nervenfasern, so dass die fertige Geschwulst zum überwiegenden Theil aus Nervenfasern besteht. Immer aber liegen zwischen den Nervenfaserbündeln Ganglienzellen.

[1] Auszugsweise vorgetragen am 2. Sitzungstage des XXXVII. Congresses der Deutschen Gesellschaft für Chirurgie, 22. April 1908.

Die Ganglioneurome können nur an Orten entstehen, wo Ganglienzellen vorhanden sind. Man hat sie daher fast ausnahmslos im Zusammenhang mit dem sympathischen Nervensystem gefunden und nur ein einziges Mal ist ein Ganglioneurom im Zusammenhang mit einem cerebrospinalen Nerven, mit dem Halstheil des N. vagus beobachtet worden. Dieser Nerv enthält bekanntlich reichlich Ganglienzellen. Man hat die Ganglioneurome an den verschiedensten Körperstellen gesehen. Sie besitzen aber eine Prädilectionsstelle, von der sie besonders gern ihren Ausgangspunkt nehmen, nämlich den Grenzstrang des Sympathicus und die grossen Ganglien des retroperitonealen Zellgewebes. Hier zeigen sie sich zuweilen als riesige Tumoren, die operirt werden müssen, und gewinnen dadurch erhebliches Interesse für Chirurgen, Gynäkologen und Geburtshelfer.

Ich möchte deshalb versuchen, unter besonderer Berücksichtigung der klinischen Verhältnisse, auf Grund der bisher bekannten Fälle, zu denen ein von mir kürzlich operirter hinzukommt, ein Bild der Ganglioneurome zu entwerfen. Ich weiss, wie lückenhaft dies zur Zeit noch ausfallen muss. Denn es giebt noch nicht viel Tumoren, die zweifellos hierher gehören. Aber ich vermuthe, dass mit der Kenntniss dieser Geschwülste auch schnell ihre Zahl zunehmen wird, so dass das Bild in einigen Jahren wird wesentlich vervollständigt werden können.

Ich beginne mit der Beschreibung des von mir operirten Falls von Ganglioneurom, in dem zugleich zum ersten Mal die circuläre Naht der Aorta am Menschen versucht und gelungen ist. Diese Collision mit der Bauchaorta ist keine zufällige. Wir werden vielmehr sehen, dass man auf sie stets gefasst sein muss, wenn man ein Ganglioneurom des Grenzstrangs zu exstirpiren beabsichtigt.

Am 9. 1. 1908 wurde dem Königl. Krankenstift ein $6^1/_2$jähriges Mädchen zugeführt wegen einer Geschwulst im Leibe. Nach Angabe der Eltern soll das Kind stets einen etwas hohen Leib gehabt haben. Seit 1 Jahre wurde bemerkt, dass der Leib auf der linken Seite allmählich immer dicker wurde. Der deshalb befragte Arzt schickte das Kind, welches niemals geklagt hat und bei dem auch andere Krankheitserscheinungen irgend welcher Art, z. B. Abmagerung, nicht beobachtet worden sind, ins Krankenhaus.

Befund: Blasses, mässig genährtes Mädchen. Herz- und Lungenbefund normal. Urin ohne abnorme Bestandtheile, insbesondere ohne Blutbeimengung.

Keine Sensibilitäts- oder Motilitätsstörungen der Beine. Keine Blutveränderung. Keine Temperatursteigerung. Keinerlei Beschwerden.

In der linken Hälfte des Abdomens liegt eine sehr grosse Geschwulst, welche oben unter dem etwas vorgebauchten linken Rippenbogen hervorkommt, rechts auch bei Rückenlage bis über die Mittellinie hinausreicht, unten die linke Darmbeingrube fast ausfüllt, links seitlich und links hinten die Weiche und Nierengegend stark vorwölbt. Der Tumor liegt fast überall der Bauchwand an, nur nach der Mittellinie des Abdomens zu und unten, gegen die Darmbeingrube, sind seine Ränder von Darm überlagert. Die Percussion giebt überall gedämpften Schall. Der Tumor ist im Allgemeinen von rundlicher Form, nur vorn, zwischen linkem Rippenbogen und Nabel erheben sich auf seiner sonst glatten Oberfläche einige Knollen. Er ist hart und fluctuirt nicht. Er lässt sich aus der linken Lumbalgegend leicht etwas nach rechts verschieben und fällt namentlich bei rechter Seitenlage ziemlich weit über die Mittellinie nach rechts hinüber. Er ist nirgends druckempfindlich. Beim Aufblasen des Dickdarms mit Luft zeigt sich die Flexura lienalis und das Colon descendens weit nach vorn, bis in die Nähe des Nabels verschoben.

Es handelte sich nach diesem Befund um einen retroperitoneal gelegenen Tumor, dessen Ausgangspunkt die linke Niere oder deren Umgebung sein musste. Gegen das gewöhnliche Nierensarkom der Kinder sprach das Fehlen von Blut im Harn und vor allem die für die sehr bedeutende Grösse des Tumors immerhin nicht unerhebliche Verschieblichkeit desselben. Eine speciellere Diagnose haben wir nicht stellen können.

Die Schnittführung, die ich zur Exstirpation grosser Nierentumoren, verwachsener Pyonephrosen und zur Ausführung sonstiger mit voraussichtlichen Schwierigkeiten verbundener Nierenoperationen seit 10—15 Jahren brauche und die auch im vorliegenden Fall Anwendung fand, ist folgende. Der Schnitt beginnt in der Mittellinie, 2—3 cm unterhalb des Nabels, verläuft von da, den Körper halb umkreisend, nach hinten oben und endigt in dem Winkel zwischen 12. Rippe und dem Rückenstrecker. Alle Muskeln, vor allen Dingen auch der M. rectus abd. der betreffenden Seite werden scharf durchtrennt. Hinten und seitlich gelangt man dann unmittelbar auf den Tumor, vorn auf das parietale Blatt des Peritoneums, welches von der Mittellinie bis zur Umschlagsfalte ebenfalls gespalten wird. In der gleichen Richtung spaltet man nun das viscerale, den Tumor bedeckende Peritonealblatt von der Umschlagsfalte bis an das Colon descendens, schiebt Colon und viscerales Peritoneum, so weit dies möglich ist, vom Tumor ab

und schliesst die Bauchhöhle, indem man das parietale mit dem visceralen Peritoneum vernäht. So gewinnt man einen Zugang zum seitlichen und medialen retroperitonealen Raum vom Zwerchfell bis zum kleinen Becken, wie ihn keine andere Schnittführung

Fig. 1.

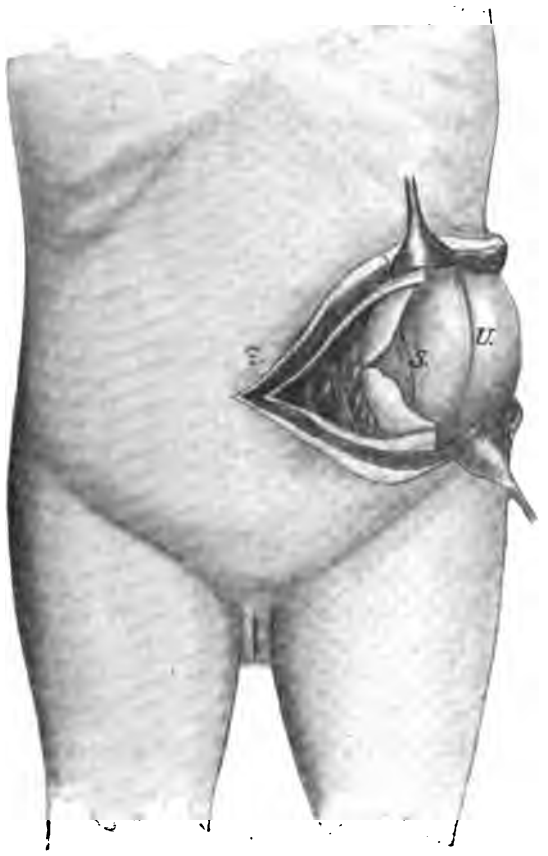

Die vordere Hälfte des zur Entfernung des Tumors angelegten Querschnittes. Man sieht den Ureter (*U*) und die Vena spermatica sin (*S*) über den Tumor hinweglaufen. Das parietale Peritoneum ist von der Umschlagsfalte bis zur Mittellinie des Abdomens, das viscerale Peritoneum von der Umschlagsfalte bis zum Colon descendens, welches dem Tumor aufliegt, gespalten.

gewährt. Das Wesentliche ist die quere Trennung des geraden Bauchmuskels, die bei schwierigen Operationen in dieser Gegend niemals sollte unterlassen werden. Nach Beendigung der Operation

werden die durchschnittenen Muskeln auf das Genaueste schichtweise mit feinem Broncedraht wieder vernäht. Nur hinten, neben dem Rückenstrecker bleibt eine nach Bedarf grössere oder kleinere Oeffnung zur Drainage.

Das Kind wurde am 13. 1. 08 operirt. Rechte Seitenlage mit dickem Kissen in der rechten Weiche. Chloroform-Aethernarkose. Schnittführung, wie eben geschildert. Fig. 1 zeigt die vordere Hälfte des Schnitts mit der Umschlagsfalte des Peritoneums und dem Colon descendens. Nachdem viscerales Peritoneum und Colon möglichst nach rechts abgeschoben waren, habe ich in diesem Fall, um noch mehr Platz zu behalten, den Peritonealschlitz nicht gleich vernäht, sondern vorerst nur mit Tüchern zugestopft. Es zeigte sich nun am oberen Pol des Tumors die unversehrte, etwas nach oben verschobene und um ihre Achse gedrehte linke Niere. Der Ureter (U) lief in ganzer Länge über den Tumor weg, bis er im kleinen Becken verschwand, er liess sich aber sehr leicht nach hinten stumpf abstreifen, so dass ich mit ihm nicht mehr in Berührung gekommen bin. Weiter vorn lief von oben nach unten eine sehr starke Vene über den Tumor, die V. spermatica sin. (S), deren Abgangsstelle aus der V. renalis zu sehen war. Sie wurde doppelt unterbunden und durchschnitten. Jetzt liess sich nun der gut abgekapselte gewaltige Tumor sehr leicht und schnell mit den Fingern ausschälen. Sein geringer Blutreichthum war so auffallend, dass ich glaubte, ein Fibrom vor mir zu haben. Nur wenige Unterbindungen waren bei der Ausschälung nöthig. Er schlüpfte sehr bald unter dem Rippenbogen hervor, liess sich aus der Darmbeingrube herausheben und blieb nun an einem breiten Stiel gerade vor der Wirbelsäule hängen.

Es zeigte sich jetzt folgender, in Fig. 2 abgebildeter Befund. In einer Länge von 8 cm war die Bauchaorta, zwischen den Abgangsstellen der Nierenarterien und der Theilungsstelle, eingebettet in eine tiefe Furche der Geschwulst. Sie war von der Wirbelsäule wie von der V. cava durch einen Geschwulstzapfen abgedrängt, der seinerseits der Wand der V. cava unmittelbar anlag. Beide grossen Gefässe waren zusammen nach rechts verdrängt. Die Adventitia der Aorta war in halbem Umfang ganz in dem Tumor aufgegangen, so dass sich das Gefäss nur mit Hülfe des Messers herauspräpariren liess. Diese Manipulation wurde sehr

erschwert durch 4 grosse Arterien, die aus der Aorta entsprangen und unmittelbar nach ihrem Austritt in dem Tumor verschwanden. Es gelang jedoch, jede einzeln dicht an der Aorta zu fassen, abzuschneiden und zu unterbinden. Jetzt war die Aorta zwar frei, aber es war in ihrer verdünnten Wand, da wo sie im Tumor gelegen hatte, ein schräger, etwa die halbe Circumferenz des Gefässes einnehmender Einriss entstanden. Eine Blutung trat nicht

Fig. 2.

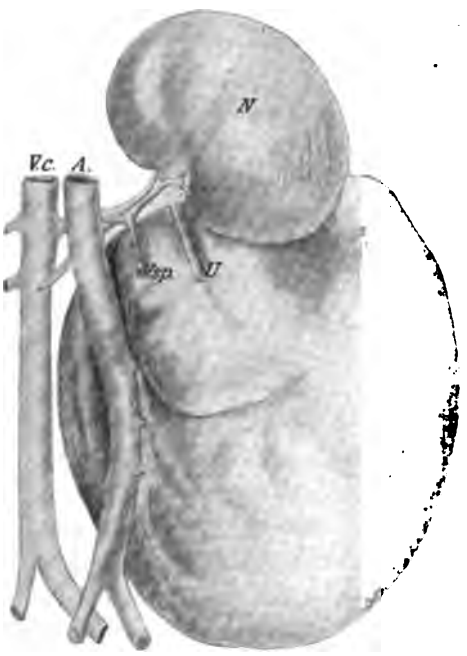

Die Lage des Tumors zu Aorta, Vena cava und Niere.
N Niere. *V. sp.* Vena spermatica sin. *U* Ureter. *A* Aorta. *V. c.* Vena cava.

ein, denn es war schon in Erwartung dieses Ereignisses comprimirt worden. Die Aorta wurde jetzt oben und unten durch je eine mit Gummischlauch geschützte Klemme provisorisch verschlossen und der Tumor schnell ganz entfernt. Von der Vena cava liess er sich leicht abpräpariren. Nach seiner Entfernung hatte man völlig freien Einblick auch in den mittleren retroperitonealen Raum. Das Pankreas war in ganzer Breite zu sehen,

meisten marklos waren. Zwischen diesen Nervenfaserbündeln fand sich bald mehr bald weniger reichliches Bindegewebe. Zwischen den Nervenfasern lagen entweder nur vereinzelt, häufiger aber in kleinen Gruppen von wenigen Zellen, manchmal auch in grösseren Nestern angeordnet, die eigenartigen grossen Zellen mit einem oder mehreren Ausläufern und den grossen, gelegentlich doppelten Kernen mit den grossen Kernkörperchen und mit breitem, pigmentfreiem Protoplasmasaum. Die Zellen waren sehr verschieden gross. Die einzeln gelegenen waren im Allgemeinen sehr viel grösser, als die in Nestern bei einander liegenden. Mitosen waren in ihnen bisher nicht nachweisbar. An einzelnen Zellen ging ein Ausläufer mitunter direct in den Achsencylinder einer Nervenfaser über. Diese grossen Zellen mussten sonach als Ganglienzellen aufgefasst werden.

Es handelte sich bei dem vorliegenden Tumor somit um eine aus Ganglienzellen und aus grösstentheils marklosen Nervenfasern aufgebaute Geschwulst, ein echtes Ganglioneurom, das offenbar vom Bauchsympathicus ausgegangen war, und bei welchen anscheinend die Ganglienzellen selbst in den Nestern von kleineren Zellen in Wucherung begriffen waren, während die grösseren isolirten Ganglienzellen häufig degenerative Veränderungen erkennen liessen.

Die Thatsache der gelungenen Resection und circulären Naht der Aorta abdominalis ist von Interesse, weil sie die aus den Thierversuchen bekannte grosse Leistungsfähigkeit der Carrel-Stich'schen Arteriennaht demonstrirt. Ich glaube zwar, dass mit Hülfe der Payr'schen Aluminiumprothese die Vereinigung einer völlig getrennten Arterie wohl etwas schneller und vielleicht auch sicherer sich bewerkstelligen lässt. Aber ich hatte keine derartige passende Prothese zur Hand, und so wird es manchem Chirurgen gehen, welcher plötzlich vor die Frage gestellt ist, zwei Gefässenden miteinander verbinden zu müssen. Es ist daher gut, wenn man weiss, dass hierzu eine Prothese nicht nothwendig ist. Circuläre Vereinigung der Enden getrennter grosser Gefässe ist, soviel ich sehen kann, bisher 12 Mal ausgeführt worden. Weiter an dieser Stelle auf die Frage der Gefässnaht einzugehen, liegt keine Veranlassung vor.

Dagegen lasse ich nun in kurzen Auszügen die Mittheilungen über die bisher bekannten Fälle von Ganglioneuromen folgen. Ich lege dabei das Hauptgewicht auf die klinische Seite der Fälle, soweit eine solche vorhanden ist. Einige Krankengeschichten von pathologischen Anatomen beschriebener Fälle werden hier zum ersten Mal ausführlich veröffentlicht. Unsichere und von autorita-

tiver Seite angezweifelte Fälle, wie die von Günsburg[1]), Klebs[2]) und Soyka[3]) habe ich unberücksichtigt gelassen.

Wir finden zunächst 2 Fälle, wo die Ganglioneurome multipel in grosser Zahl im Unterhautzellgewebe lagen.

1. Knauss, Zur Kenntniss der echten Neurome. Virchow's Archiv. Bd. 153. 1898. S. 29.

Bei einem sonst völlig gesunden Mädchen wurde im 3. Lebensjahre eine grössere Anzahl Knoten unter der Haut des Rumpfes entdeckt. Dieselben sollen langsam, aber gleichmässig gewachsen sein und an Zahl allmählich zugenommen haben. Beschwerden hatte das Kind niemals davon. Im Alter von 8 Jahren wurden 63 deutlich fühlbare Geschwülste gezählt. Sie bildeten flache bis halbkugelförmige Vorwölbungen der Haut und waren ohne alle Regel, insbesondere auch ohne alle Beziehung zu den cerebrospinalen Nervenstämmen über den ganzen Rumpf und den oberen Theil der Oberschenkel vertheilt. Kopf, Vorderarm und Hände, Unterschenkel und Füsse waren frei, am stärksten war die vordere Bauchwand befallen. Die Grösse der Geschwülste schwankte zwischen Kirschen- und Orangengrösse. Sie lagen unter der Haut, waren gegen die Unterlage verschieblich. Auf Druck waren sie nicht empfindlich. Nervöse Störungen irgend welcher Art fehlten. Im Jahre 1895 und 1898 — das Kind war 8 bezw. 11 Jahre alt — wurde eine Anzahl der Geschwülste von v. Burckhardt excidirt. Sie waren mit einer dünnen Kapsel versehen und liessen sich leicht aus dem umgebenden Fettgewebe ausschälen. Niemals war es möglich, einen Stiel aufzufinden. Die mikroskopische Untersuchung ergab, dass die Geschwülste vorwiegend aus marklosen, in geringerer Zahl aus markhaltigen und aus sehr zahlreichen, zwischen den Nervenfasern verstreuten Ganglienzellen bestand. An einzelnen Tumoren liess sich ihre Beziehung zu kleinen Arterien feststellen. K. nimmt an, dass sie vom sympathischen Nervensystem ausgehen.

2. Kredel und Beneke, Ueber Ganglioneurome und andere Geschwülste des peripheren Nervensystems. Deutsche Zeitschr. f. Chirurgie. Bd. 67. S. 239.

Bei einem sonst völlig gesunden Mädchen wurde im Alter von $^1/_4$ Jahr zuerst eine Geschwulst im Nacken entdeckt, die sich stetig vergrösserte. Dann sind im Laufe der Jahre allmählich immer neue Geschwülste an Kopf, Rumpf und Extremitäten entstanden, ohne dass das Kind Beschwerden gehabt hätte. Im Alter von 5 Jahren wurden etwa 160 im Unterhautzellgewebe gelegene Geschwülste gezählt. Frei von Geschwülsten sind nur Hände und Füsse. Ihre Grösse schwankt von Stecknadelkopf- bis Nierengrösse. Die meisten sind frei

---

[1]) Günsburg, Pathologische Gewebelehre. 1845. Bd. I. S. 43.

[2]) Klebs, Beiträge zur Geschwulstlehre. Prager Vierteljahrsschrift für Heilkunde. Bd. 133. 1877. S. 1.

[3]) Soyka, Ueber den Bau und die Stellung der multiplen Neurome. Prager Vierteljahrsschrift für Heilkunde. Bd. 135. 1877. S. 1.

verschieblich, einige sind auf der Unterlage fixirt, einige mit der Haut verwachsen. Ihre Oberfläche ist bald glatt, bald gelappt, bald zeigt sie strangförmige Unebenheiten. Ihre Consistenz ist durchschnittlich derb. Sie sind nicht schmerzhaft. Störungen von Seiten des Nervensystems sind nicht vorhanden. Zwei der Geschwülste, welche besonders sichtbar waren, im Nacken und an der rechten Schläfe, wurden von Kredel exstirpirt. Die erste zeigte Verwachsung mit der Haut, die zweite mit der Temporalfascie. Die eine war apfelgross, die andere pfirsichgross. Sie besassen keine ausgebildete Kapsel, vielmehr liess die mikroskopische Untersuchung deutlich erkennen, dass ihnen ein die Umgebung (Fett, Fascie, Muskel) infiltrirendes Wachsthum zukam. Sie bestanden in allen Abschnitten aus vielfach durchkreuzten Bündeln markloser Nervenfasern, in und zwischen denen fast überall zahlreiche Ganglienzellen eingelagert waren. An den Ganglienzellen konnte Beneke vielfach mitotische Kerntheilungsfiguren nachweisen. Nicht ganz selten fanden sich in den peripheren Abschnitten schmale markhaltige Nervenfasern.

Die beiden Fälle sind klinisch fast völlig gleichartig, weichen aber doch in einem nicht unwichtigen Punkte voneinander ab. Denn im ersten Fall waren die exstirpirten Tumoren mit einer Kapsel versehen und scharf gegen die Nachbarschaft abgegrenzt, im zweiten Fall dagegen war an ihnen eine infiltrirendes Wachsthum, wie bei malignen Tumoren, zu erkennen, und sie waren daher Verwachsungen mit Haut und tieferen Theilen eingegangen. Sowohl Knauss wie Beneke halten es nicht für zweifelhaft, dass der Ursprung der Tumoren das sympathische Nervensystem ist, weil ein Zusammenhang mit cerebrospinalen Nerven sicher auszuschliessen ist, und weil der Bau der Neubildungen sehr grosse Aehnlichkeit mit demjenigen sympathischer Ganglien zeigt.

Weitere zweifelsfreie Fälle multipler ächter Ganglioneurome sind bisher nicht beschrieben worden. In allen übrigen Fällen handelt es sich um solitäre Geschwulstbildungen. Zwei von ihnen stehen in Bezug auf die Localisation vollständig isolirt.

3. Axel Key, Neuroganglioma verum periphericum. Hygiea. 1879. Referat in Virchow-Hirsch's Jahresberichten. 1888. I. Bd. S. 299.

Ein 31jähriger Mann hatte in der Nähe des linken Nasenflügels einen kleinen Knoten bemerkt. Im Laufe eines Jahres war derselbe zur Grösse einer Pflaume gewachsen. Bei der Exstirpation zeigte sich die Geschwulst gut abgekapselt. Ihre Consistenz war ziemlich weich, auf dem Durchschnitt war sie von graurothem, homogenem Aussehen. Mikroskopisch bestand die Neubildung aus Nervenfasern und apolaren, zu 2, 3 oder mehr in einer Kapsel gelegenen Ganglienzellen. Als Ausgangspunkt wird der N. infraorbitalis angenommen.

tiver Seite angezweifelte Fälle, wie die von Günsburg[1]), Klebs[2]) und Soyka[3]) habe ich unberücksichtigt gelassen.

Wir finden zunächst 2 Fälle, wo die Ganglioneurome multipel in grosser Zahl im Unterhautzellgewebe lagen.

1. Knauss, Zur Kenntniss der echten Neurome. Virchow's Archiv. Bd. 153. 1898. S. 29.

Bei einem sonst völlig gesunden Mädchen wurde im 3. Lebensjahre eine grössere Anzahl Knoten unter der Haut des Rumpfes entdeckt. Dieselben sollen langsam, aber gleichmässig gewachsen sein und an Zahl allmählich zugenommen haben. Beschwerden hatte das Kind niemals davon. Im Alter von 8 Jahren wurden 63 deutlich fühlbare Geschwülste gezählt. Sie bildeten flache bis halbkugelförmige Vorwölbungen der Haut und waren ohne alle Regel, insbesondere auch ohne alle Beziehung zu den cerebrospinalen Nervenstämmen über den ganzen Rumpf und den oberen Theil der Oberschenkel vertheilt. Kopf, Vorderarm und Hände, Unterschenkel und Füsse waren frei, am stärksten war die vordere Bauchwand befallen. Die Grösse der Geschwülste schwankte zwischen Kirschen- und Orangengrösse. Sie lagen unter der Haut, waren gegen die Unterlage verschieblich. Auf Druck waren sie nicht empfindlich. Nervöse Störungen irgend welcher Art fehlten. Im Jahre 1895 und 1898 — das Kind war 8 bezw. 11 Jahre alt — wurde eine Anzahl der Geschwülste von v. Burckhardt excidirt. Sie waren mit einer dünnen Kapsel versehen und liessen sich leicht aus dem umgebenden Fettgewebe ausschälen. Niemals war es möglich, einen Stiel aufzufinden. Die mikroskopische Untersuchung ergab, dass die Geschwülste vorwiegend aus marklosen, in geringerer Zahl aus markhaltigen und aus sehr zahlreichen, zwischen den Nervenfasern verstreuten Ganglienzellen bestand. An einzelnen Tumoren liess sich ihre Beziehung zu kleinen Arterien feststellen. K. nimmt an, dass sie vom sympathischen Nervensystem ausgehen.

2. Kredel und Beneke, Ueber Ganglioneurome und andere Geschwülste des peripheren Nervensystems. Deutsche Zeitschr. f. Chirurgie. Bd. 67. S. 239.

Bei einem sonst völlig gesunden Mädchen wurde im Alter von $^1/_4$ Jahr zuerst eine Geschwulst im Nacken entdeckt, die sich stetig vergrösserte. Dann sind im Laufe der Jahre allmählich immer neue Geschwülste an Kopf, Rumpf und Extremitäten entstanden, ohne dass das Kind Beschwerden gehabt hätte. Im Alter von 5 Jahren wurden etwa 160 im Unterhautzellgewebe gelegene Geschwülste gezählt. Frei von Geschwülsten sind nur Hände und Füsse. Ihre Grösse schwankt von Stecknadelkopf- bis Nierengrösse. Die meisten sind frei

---

[1]) Günsburg, Pathologische Gewebelehre. 1845. Bd. I. S. 43.

[2]) Klebs, Beiträge zur Geschwulstlehre. Prager Vierteljahrsschrift für Heilkunde. Bd. 133. 1877. S. 1.

[3]) Soyka, Ueber den Bau und die Stellung der multiplen Neurome. Prager Vierteljahrsschrift für Heilkunde. Bd. 135. 1877. S. 1.

um 3 cm nach rechts von der Mittellinie verdrängte. Der Tumor war wenig beweglich, höckerig und ziemlich hart. Die linke Lidspalte und der linke Augapfel waren etwas kleiner als rechts. Die Geschwulst liess sich von einem am vorderen Rand des M. sternocleidomastoideus geführten Schnitt ziemlich leicht vorwiegend stumpf ausschälen. Die Carotis verlief über die Vorderfläche der Geschwulst. Einige Verwachsungen waren nur mit der Parotis vorhanden. Verwachsungen mit Nerven wurden nicht wahrgenommen, obwohl die Geschwulst den Querfortsätzen der Halswirbel auflag. Erscheinungen, die auf eine Verletzung des Halssympathicus hindeuten können, haben sich während und nach der Operation nicht gezeigt. Die Heilung ist ohne Störung erfolgt. Die Untersuchung der exstirpirten Geschwulst durch Glinski ergab Folgendes. Sie hatte eine ovale abgeplattete Form, ihre Grösse war $9 : 6^1/_2 : 3^1/_2$ cm. Ihre Oberfläche war höckerig und hatte eine bindegewebige Kapsel. Auf dem Durchschnitt sah sie wie ein Fibromyom aus, zeigte graue, durchscheinende Farbe, ausserdem sah man ein Geflecht von Fasern verschiedener Dicke. Sie bestand vorwiegend aus Nervenfasern und Ganglienzellen. Die Nervenfasern waren in verschiedener Richtung verfilzt, dazwischen lagerten Ganglienzellen, theils vereinzelt, theils in grösseren Gruppen.

7. Benda, Ein Fall von Ganglioneuroma des N. vagus. Verhandlungen der Deutschen pathologischen Gesellschaft. 1904. Heft 1. S. 266.

B. untersuchte das durch eine Section gewonnene Spirituspräparat einer Geschwulst, die von einem Kinde stammte, das mit einer Geschwulst an der rechten Halsseite in Behandlung gewesen war. Krankengeschichte und Sectionsprotokoll sind leider nicht zu erlangen gewesen. Der Tumor war apfelgross, gelappt. B. konnte das untere sich verjüngende Ende der Geschwulst so präpariren, dass ihre Einlagerung in den Vagusstamm deutlich zu erkennen war. Der rechte Vagus lief unterhalb der Geschwulst noch etwa 3 cm weit in normaler Dicke bis zum Abgang des N. recurrens. Der Uebergang des oberen Endes der Geschwulst in den Nerven war nicht mehr klarzulegen. Der Tumor war überall von einer bindegewebigen Kapsel überzogen und gegen die benachbarten Gewebe gut abgegrenzt. Er bestand mikroskopisch aus einem dichten, undifferencirbaren Filz markloser Nervenfasern und aus zahllosen Ganglienzellen. Der Uebergang von Nervenfasern in die Fortsätze der Ganglienzellen konnte nachgewiesen werden. An vielen Stellen fanden sich Kalkconcremente. Epitheliale Elemente wurden nicht gefunden. Die Markscheidenfärbung konnte nicht vorgenommen werden.

Die Fälle 5 und 6 sind wiederum völlig gleichartig. In beiden handelte es sich um gut abgekapselte, augenscheinlich gutartige, leicht ausschälbare Tumoren in der Tiefe des Halses, in der nächsten Nachbarschaft der grossen Gefässe und der Wirbelsäule gelegen. Sie drängten den Kehlkopf nach der anderen Seite. Klinisch beobachtet ist leider nur der Fall 6, wo der Beginn der Neubildung in die früheste Jugend zurückzuverfolgen ist. In Folge

4. Haenel, Beitrag zur Lehre von den aus Nervengewebe bestehenden Geschwülsten. Neuroganglioma myelinicum verum. Archiv f. Psychiatrie, Bd. 31. 1899. S. 491.

Es handelt sich um einen zufälligen Sectionsbefund bei einem mit der Diagnose „Tumor cerebri" gestorbenen 46jähr. Mann. Ausser einem cystisch degenerirten Rundzellensarkom im Marklager der rechten Hemisphäre fand sich auf der Dura mater in der Gegend der Fissura orb. sup. dext. eine bohnengrosse Geschwulst. Sie war platt, hatte nach der Seite eine Anzahl feiner zottiger Ausläufer und ging allmählich in die normale Dura über. Letztere löste sich glatt vom Knochen und vom Gehirn los, das Gehirn zeigte einen Eindruck an der Stelle, wo die Geschwulst lag, seine Oberfläche, die Pia und Arachnoidea waren normal. Ein Zusammenhang mit der Geschwulst bestand nicht. Sie bestand mikroskopisch aus Nervenfasern mit Markscheiden und aus Ganglienzellen, einzeln und in Haufen angeordnet. Die Ausläufer des Neuroms erstreckten sich ziemlich weit in die Umgebung der anscheinend normalen Dura.

In den drei nächsten Fällen haben Ganglioneurome grosse an der Seite des Halses gelegene Geschwülste gebildet.

5. Woods (aus Chiari's Institut), Ganglioneuroma des rechten Halssympathicus. Prager med. Wochenschr. 1906. S. 646.

Sectionsbefund bei einem 32jähr., an Lungen-, Kehlkopf-, Darm- und Halsdrüsentuberkulose verstorbenen Mann. In der Gegend des unteren Endes der rechten Parotis, in der Regio submaxillaris und retromandibularis lagerte ein fast mannsfaustgrosser, derber, gut abgegrenzter Tumor, der bis an die Schädelbasis hinaufreichte, ohne jedoch mit dem Knochen daselbst im Zusammenhang zu stehen. Der Kehlkopf und die hintere Hälfte der Zunge waren nach links verdrängt. Die Geschwulst konnte leicht aus ihrer Umgebung losgelöst werden. Ihre Grösse war 9 : 8 : 4 cm, ihr Gewicht 180 g. Die Carotis interna, die Vena jugularis interna und der N. vagus lagen an der lateralen Fläche der Geschwulst, hingen mit derselben nur lose zusammen und erschienen selbst normal. Mikroskopisch bestand der Tumor aus marklosen Nervenfasern mit deutlicher Schwann'scher Scheide, spärlichem Bindegewebe und theils einzeln, theils in Gruppen gelagerten Ganglienzellen. Markhaltige Nervenfasern wurden nicht gefunden.

6. Glinski, Ueber Ganglioneuroma nebst Beschreibung eines Falles. Przeglad lekarskie. 1906. No. 44 u. 45. Referat im Centralbl. f. Chirurgie. 1906. No. 44. Dieser Fall ist von Bogdanik operirt worden, welcher mir die Krankengeschichte freundlichst zur Verfügung gestellt hat.

Er betraf ein 10jähriges Mädchen, bei dem die Mutter bereits im siebenten Lebensmonat ein kleines Knötchen auf der linken Seite des Halses bemerkte. Die Geschwulst wuchs langsam, verursachte aber schliesslich Athembeschwerden, weshalb ärztliche Hülfe in Anspruch genommen wurde. Es fand sich bei der Aufnahme ins Krankenhaus ein tiefsitzender Tumor auf der linken Seite des Halses, welcher vom Proc. mastoideus bis zur Clavicula reichte und die Trachea

Angaben über Alter, Geschlecht des Kranken und den Krankheitsverlauf sind nicht gemacht.

Der Fall 8 ist der älteste, sichere Fall von Ganglioneurom, der bekannt ist. Der Ausgangspunkt dieser Neubildung ist wohl der gleiche, den Borst für die von ihm beschriebene Geschwulst annimmt, ein sympathisches Ganglion des Bruststranges. Beide Fälle haben zunächst nur pathologisch-anatomisches Interesse. Das Gleiche ist zu sagen von den nächsten acht Fällen, wo Ganglioneurome in oder in der nächsten Nachbarschaft der Nebenniere gefunden wurden.

10. Weichselbaum, Gangliöses Neurom der Nebenniere. Virchow's Archiv. Bd. 85.

Bei der Section eines 76jährigen, an Pleuritis verstorbenen Mannes fand sich, im Mark der Nebenniere gelegen, ein kirschgrosses, kugeliges, mässig derbes, faseriges, hier und da gallertiges, ziemlich gefässreiches gangliöses Neurom. Es bestand aus spärlichen markhaltigen und zahlreichen marklosen Nervenfasern. Zwischen ihnen lagen vereinzelt und in Gruppen manchmal bipolare Ganglienzellen.

11. Brüchanow, Zur Kenntniss der primären Nebennierengeschwülste. (Aus Chiari's Institut.) Zeitschr. f. Heilkunde. Bd. 20. S. 40.

In der Marksubstanz der Nebenniere einer an croupöser Pneumonie verstorbenen 65jähr. Frau fand sich eine kugelige, 1 cm Durchmesser besitzende, scharf abgegrenzte Geschwulst, welche grösstentheils aus marklosen Nervenfasern bestand. Hier und da fanden sich auch mit Myelinscheiden versehene Nervenfasern. Zwischen den Nervenbündeln lagen Ganglienzellen.

12. M. B. Schmidt, Ueber ein ganglienzellenhaltiges wahres Neurom des Sympathicus. Virchows Archiv. Bd. 155. 1899.

Bei einem 37jähr. an Magenkrebs verstorbenen Mann fand sich seitlich von der Wirbelsäule ein mannsfaustgrosser, zwischen linker Niere und Nebenniere, gelegener, annähernd kugeliger Tumor. Seine Dimensionen waren 8 : 6 : 6 cm. Er liess sich leicht von der Niere und Nebenniere abtrennen. Nur an der medialen Fläche stand er mit dem retroperitonealen Fettgewebe neben der Wirbelsäule in festerer Verbindung. Hier waren eine Anzahl in den Tumor eintretende Nervenstränge zu bemerken, von denen einer mit einer Arterie und Vene in Verbindung stand, einer am freien Ende sich in einen Plexus auflöste, innerhalb dessen mehrere ganglienartige und auch mikroskopisch sich als Ganglien erweisende Anschwellungen lagen. An der Vorderfläche des Tumors hoben sich Stränge ab, die mit der Nebenniere in Verbindung standen.

13. Fabris, Contributo alla conoscenza dei ganglioneuromi del sistema nervoso simpatico. Archivio per le science med. Bd. 27. 1903. S. 125.

Auch hier handelt es sich um einen zufälligen Sectionsbefund bei einem 4jähr. an Pneumonie gestorbenen Mädchen. Die linke Nebenniere war atrophisch und plattgedrückt durch einen ihr anhaftenden Tumor von der Grösse einer kleinen Orange. Er war gut abgegrenzt, hatte eine Capsel und hing locker mit der Umgebung zusammen. Er bestand zum grössten Theil aus sich durchflechtenden Nervenfasern mit Ganglienzellen. Letztere waren theils einzeln, theils in Gruppen gelegen. Die Nervenfasern waren grösstentheils marklos, selten wurden Nervenfasern mit einer unvollkommen entwickelten Markscheide gefunden.

14. 15. Ribbert (Geschwulstlehre. 1904. S. 322) erwähnt, dass er 2 mal Ganglioneurome der Nebenniere gefunden hat. Der eine Fall betraf ein erwachsenes Individuum. Die Neubildung hatte einen Durchmesser von 5 : 2 cm. In dem anderen Fall war der Tumor kleiner, aber mehr rundlich. Sie bestanden hauptsächlich aus Nervenfasern. Ganglienzellen waren spärlich vorhanden. Markhaltige Nervenfasern wurden nicht gefunden.

16. Oberndorfer, Zur Frage der Ganglioneurome. Ziegler's Beiträge zur pathol. Anatomie und allg. Pathologie. Bd. 91. 1907. S. 269.

Bei einem an acuter Perityphlitis gestorbenen 12jähr. Mädchen fand sich an Stelle der linken Nebenniere ein Tumor von der Grösse eines Hühnereis. Die Schnittfläche war graurötblich, glatt, glänzend. Eine dünne Schicht Nebennierensubstanz umgab den Tumor. Er bestand aus marklosen Nervenfasern und Ganglienzellen, enthielt spärlich Nervenfasern mit unvollkommenen Markscheiden. An den Ganglienzellen konnten Proliferationsvorgänge nachgewiesen werden.

17. Miller, Ein Fall von metastasirendem Ganglioneurom. Virchows Archiv. Bd. 191. 1908. S. 411.

Bei einer 16jähr. Selbstmörderin, welche geistig nicht ganz normal gewesen sein soll, fand sich zwischen der Wirbelsäule und linken Niere ein retroperitoneal gelegener Tumor, der fest mit dem Nierenhilus verwachsen war. Die abgeplattete Nebenniere lag dem oberen Pol der Geschwulst fest auf. Ihr Volumen betrug $^2/_5$ der Niere, sie war länglich platt mit unregelmässiger Oberfläche. In Consistenz und Aussehen erinnerte sie an ein Fibromyom des Uterus. Medial von der Geschwulst lagen vier erbsen- bis bohnengrosse Gebilde, die in Consistenz und Aussehen dem Haupttumor entsprachen. Mikroskopisch bestand letzterer aus marklosen Nervenfasern mit deutlich erhaltenen Achsencylindern und meist einzeln, selten in Gruppen von zwei und mehr liegenden Ganglienzellen. In einigen Fällen war der Ursprung der Achsencylinder aus den Ganglienzellen nachweisbar. Nervenfasern mit unvollkommen entwickelten Markscheiden waren nur spärlich vorhanden. Die Untersuchung der Nebentumoren bestätigte die Vermuthung, dass es sich um Lymphknotenmetastasen handelte. Ganglienzellen und Achsencylinder waren in den kleinen Geschwülsten spärlicher, namentlich an der Peripherie war reichlich lymphoides Gewebe vorhanden.

Von den acht zuletzt genannten Tumoren lagen 6 in der Nebenniere, zwei von ihnen (Fall 12 und 17) lagen seitlich von der Wirbelsäule, im retroperitonealen Gewebe, zwischen Niere und Nebenniere. Als Ausgangspunkt der letzteren ist der Plexus suprarenalis des Sympathicus anzusehen, während die in der Nebenniere gelegenen Geschwülste ihren Ursprung in den in der Marksubstanz dieses Organs bekanntlich reichlich vorhandenen Ganglienzellen gehabt haben müssen. Wichtig ist der Fall 17, insofern er zeigt, dass die Ganglioneurome gelegentlich wirkliche, wiederum Nervenzellen und Nervenfasern enthaltende Metastasen in den regionären Lymphdrüsen machen können. Im Allgemeinen scheinen die Ganglioneurome der Nebenniere meist nicht sehr gross zu werden. Einige der beschriebenen Tumoren haben aber doch ein Volumen gehabt, dass sie zu Lebzeiten ihrer Träger palpabel gewesen sein müssen. Ob sie irgend welche klinischen Symptome verursacht haben, wissen wir nicht. Auffallend ist es immerhin, dass noch niemals ein Ganglioneurom dieser Gegend einem Chirurgen begegnet zu sein scheint, wenn nicht vielleicht der Fall 19 hierher zu rechnen ist.

Ein sehr viel grösseres chirurgisches Interesse besitzen die vom Grenzstrang des Sympathicus und von dessen Beckengeflechten ausgehenden Ganglioneurome. Denn hier wachsen die Tumoren zu ausserordentlicher Grösse heran und verursachen, wie es scheint, allerdings in der Hauptsache eben durch ihre Grösse, klinische Symptome, durch welche die Kranken zum Arzt getrieben werden. Alle hierher gehörigen Tumoren bis auf einen sind operirt worden, nur theilweise jedoch mit Erfolg.

18. Rosenbach, Verhandlungen der deutschen Gesellschaft für Chirurgie. 1882. Bd. I. S. 134 und Beneke, Zwei Fälle von Ganglioneurom. Beitr. zur pathol. Anatomie und allg. Pathol. von Ziegler. Bd. 30. 1901. S. 1.

Dieser erste Fall ist von König im Jahre 1881 operirt worden. Die Krankengeschichte ist von Rosenbach veröffentlicht.

Bei einem sonst gesunden Mädchen war schon im 2. Lebensjahr eine wahrscheinlich congenitale Geschwulst im Leibe bemerkt worden, die beständig an Grösse zunahm und in den letzten $1^1/_2$ Jahren schneller gewachsen war. Ausser der Anschwellung des Leibes machte sie keine Beschwerden, nur in der letzten Zeit waren Rückenschmerzen aufgetreten. Bei der Aufnahme in die Göttinger Klinik war das Kind 9 Jahre alt. Die Geschwulst füllte die ganze linke obere Bauchseite aus und reichte auch in die rechte obere Bauch-

Auch hier handelt es sich um einen zufälligen Sectionsbefund bei einem 4jähr. an Pneumonie gestorbenen Mädchen. Die linke Nebenniere war atrophisch und plattgedrückt durch einen ihr anhaftenden Tumor von der Grösse einer kleinen Orange. Er war gut abgegrenzt, hatte eine Capsel und hing locker mit der Umgebung zusammen. Er bestand zum grössten Theil aus sich durchflechtenden Nervenfasern mit Ganglienzellen. Letztere waren theils einzeln, theils in Gruppen gelegen. Die Nervenfasern waren grösstentheils marklos, selten wurden Nervenfasern mit einer unvollkommen entwickelten Markscheide gefunden.

14. 15. Ribbert (Geschwulstlehre. 1904. S. 322) erwähnt, dass er 2mal Ganglioneurome der Nebenniere gefunden hat. Der eine Fall betraf ein erwachsenes Individuum. Die Neubildung hatte einen Durchmesser von 5 : 2 cm. In dem anderen Fall war der Tumor kleiner, aber mehr rundlich. Sie bestanden hauptsächlich aus Nervenfasern. Ganglienzellen waren spärlich vorhanden. Markhaltige Nervenfasern wurden nicht gefunden.

16. Oberndorfer, Zur Frage der Ganglioneurome. Ziegler's Beiträge zur pathol. Anatomie und allg. Pathologie. Bd. 91. 1907. S. 269.

Bei einem an acuter Perityphlitis gestorbenen 12jähr. Mädchen fand sich an Stelle der linken Nebenniere ein Tumor von der Grösse eines Hühnereis. Die Schnittfläche war grauröthlich, glatt, glänzend. Eine dünne Schicht Nebennierensubstanz umgab den Tumor. Er bestand aus marklosen Nervenfasern und Ganglienzellen, enthielt spärlich Nervenfasern mit unvollkommenen Markscheiden. An den Ganglienzellen konnten Proliferationsvorgänge nachgewiesen werden.

17. Miller, Ein Fall von metastasirendem Ganglioneurom. Virchows Archiv. Bd. 191. 1908. S. 411.

Bei einer 16jähr. Selbstmörderin, welche geistig nicht ganz normal gewesen sein soll, fand sich zwischen der Wirbelsäule und linken Niere ein retroperitoneal gelegener Tumor, der fest mit dem Nierenhilus verwachsen war. Die abgeplattete Nebenniere lag dem oberen Pol der Geschwulst fest auf. Ihr Volumen betrug $^2/_5$ der Niere, sie war länglich platt mit unregelmässiger Oberfläche. In Consistenz und Aussehen erinnerte sie an ein Fibromyom des Uterus. Medial von der Geschwulst lagen vier erbsen- bis bohnengrosse Gebilde, die in Consistenz und Aussehen dem Haupttumor entsprachen. Mikroskopisch bestand letzterer aus marklosen Nervenfasern mit deutlich erhaltenen Achsencylindern und meist einzeln, selten in Gruppen von zwei und mehr liegenden Ganglienzellen. In einigen Fällen war der Ursprung der Achsencylinder aus den Ganglienzellen nachweisbar. Nervenfasern mit unvollkommen entwickelten Markscheiden waren nur spärlich vorhanden. Die Untersuchung der Nebentumoren bestätigte die Vermuthung, dass es sich um Lymphknotenmetastasen handelte. Ganglienzellen und Achsencylinder waren in den kleinen Geschwülsten spärlicher, namentlich an der Peripherie war reichlich lymphoides Gewebe vorhanden.

Von den acht zuletzt genannten Tumoren lagen 6 in der Nebenniere, zwei von ihnen (Fall 12 und 17) lagen seitlich von der Wirbelsäule, im retroperitonealen Gewebe, zwischen Niere und Nebenniere. Als Ausgangspunkt der letzteren ist der Plexus suprarenalis des Sympathicus anzusehen, während die in der Nebenniere gelegenen Geschwülste ihren Ursprung in den in der Marksubstanz dieses Organs bekanntlich reichlich vorhandenen Ganglienzellen gehabt haben müssen. Wichtig ist der Fall 17, insofern er zeigt, dass die Ganglioneurome gelegentlich wirkliche, wiederum Nervenzellen und Nervenfasern enthaltende Metastasen in den regionären Lymphdrüsen machen können. Im Allgemeinen scheinen die Ganglioneurome der Nebenniere meist nicht sehr gross zu werden. Einige der beschriebenen Tumoren haben aber doch ein Volumen gehabt, dass sie zu Lebzeiten ihrer Träger palpabel gewesen sein müssen. Ob sie irgend welche klinischen Symptome verursacht haben, wissen wir nicht. Auffallend ist es immerhin, dass noch niemals ein Ganglioneurom dieser Gegend einem Chirurgen begegnet zu sein scheint, wenn nicht vielleicht der Fall 19 hierher zu rechnen ist.

Ein sehr viel grösseres chirurgisches Interesse besitzen die vom Grenzstrang des Sympathicus und von dessen Beckengeflechten ausgehenden Ganglioneurome. Denn hier wachsen die Tumoren zu ausserordentlicher Grösse heran und verursachen, wie es scheint, allerdings in der Hauptsache eben durch ihre Grösse, klinische Symptome, durch welche die Kranken zum Arzt getrieben werden. Alle hierher gehörigen Tumoren bis auf einen sind operirt worden, nur theilweise jedoch mit Erfolg.

18. Rosenbach, Verhandlungen der deutschen Gesellschaft für Chirurgie. 1882. Bd. I. S. 134 und Beneke, Zwei Fälle von Ganglioneurom. Beitr. zur pathol. Anatomie und allg. Pathol. von Ziegler. Bd. 30. 1901. S. 1.

Dieser erste Fall ist von König im Jahre 1881 operirt worden. Die Krankengeschichte ist von Rosenbach veröffentlicht.

Bei einem sonst gesunden Mädchen war schon im 2. Lebensjahr eine wahrscheinlich congenitale Geschwulst im Leibe bemerkt worden, die beständig an Grösse zunahm und in den letzten $1^1/_2$ Jahren schneller gewachsen war. Ausser der Anschwellung des Leibes machte sie keine Beschwerden, nur in der letzten Zeit waren Rückenschmerzen aufgetreten. Bei der Aufnahme in die Göttinger Klinik war das Kind 9 Jahre alt. Die Geschwulst füllte die ganze linke obere Bauchseite aus und reichte auch in die rechte obere Bauch-

seite hinüber. Auf ihrer sonst ebenen Oberfläche waren einzelne grössere, derbe Tumoren zu fühlen, links oben über dem Nabel ein solcher von Kinderfaustgrösse. Diese Tumoren waren ziemlich beweglich, ebenso liess sich die Gesammtgeschwulst im Ganzen etwas verschieben. Sie lag hinter dem Magen und reichte offenbar nach oben weit hinter die Rippenbögen. Sie war gegen die Leberdämpfung schlecht, gegen die Milz besser abzugrenzen. Es wurde eine Laparotomie ausgeführt und der Versuch der Exstirpation gemacht. Letztere erwies sich aber als unausführbar, die Operation musste abgebrochen werden und das Kind ging an Peritonitis zu Grunde.

Sectionsbefund: In der Oberbauchgegend wölbt sich von der Retroperitonealgegend her ein mannskopfgrosser Tumor vor, über den plattgedrückt das Pankreas wegzieht. Er ist von Magen, Quercolon und Netz bedeckt. Er liegt dem Zwerchfell, besonders dessen Lumbalschenkeln an, lässt sich aber vollkommen leicht von ihm loslösen. Sämmtliche Unterleibsorgane haben keine directe Beziehung zu ihm.

Die genauere Untersuchung des Tumors und einiger ihm unmittelbar anliegender Lymphdrüsen ist später von Beneke vorgenommen worden. Die Maasse des Tumors waren 18 : 12 : 15 cm. Die Oberfläche war durch zahlreiche Knollen höckrig. Auf der Rückfläche lag, in tiefer Rinne eingebettet, die nicht comprimirte Aorta; es hatte den Anschein, als ob der Tumor in der Adventitia derselben läge, die Vena cava fehlte an dem Präparat. Die Geschwulst bestand makroskopisch aus vielfach durchflochtenen Strängen. Von diesem Flechtwerk hob sich vorn ein strausseneigrosser Ballen dunkelrothbraunen Gewebes ziemlich scharf ab. An anderen Stellen fanden sich einige ähnliche Herde. Mikroskopisch bestand der Tumor aus marklosen und markhaltigen Nervenfasern und Ganglienzellen. Die braunrothen Tumormassen entsprachen sarkomatös entarteten Theilen. Die Lymphdrüsen zeigten den gleichen Bau, wie diese sarkomatösen Theile.

19. Busse, Ein grosses Neuroma gangliocellulare des Nervus sympathicus. Virchow's Archiv. Bd. 150 u. Kredel, Deutsche Zeitschr. f. Chir. Bd. 67. S. 239.

Dieser Fall betrifft einen 4jährigen von Kredel operirten Knaben. Schon im 1. Lebensjahr wurden von den Eltern Blasenschwäche und Bewegungsstörungen der Beine beobachtet. Später entdeckten die Eltern eine langsam wachsende Geschwulst im Leibe. Bei der Aufnahme ins Krankenhaus bestanden Lähmungserscheinungen der Beine, rechts mehr als links. Es bestand Harnträufeln und Incontinentia urinae. Keine Sensibilitätsstörungen. Links hinten lag neben der Wirbelsäule zwischen Haut und Rippen ein gänseeigrosser sehr derber Tumor, der fast unverschieblich war und von der 12. bis zur 8. Rippe hinaufreichte. Nach unten setzte sich der Tumor in die Lendengegend fort und bildete hier eine Geschwulst, welche unten fast das ganze grosse Becken ausfüllte, oben weit unter die Rippenbögen hinaufreichte und sich medial an die Wirbelsäule dicht anlegte. Die Oberfläche war glatt, die Consistenz derb. Operation am 18. 5. 97. Schnitt vom 8. Brustwirbel bis zum linken Lig. poupartii. Zuerst wurde der hinten über die Rippen empor-

gewachsene Geschwulstzapfen, dann die Hauptmasse des Tumors aus der linken Darmbeingrube entfernt. Ein gänseeigrosses Stück, das aufwärts unter den Rippen festsass, musste zurückgelassen werden. Die Geschwulst sah auf dem Durchschnitt weiss wie ein Uterusmyom aus und war ausserordentlich blutarm. Die Heilung der Wunde erfolgte ohne Störung. Bei der Entlassung bestand die Lähmung unverändert. Das Gewicht der entfernten Stücke betrug 700 g. Die von Busse vorgenommene mikroskopische Untersuchung ergab, dass die Neubildung ganz aus marklosen und markhaltigen Nervenfasen und aus Ganglienzellen bestand. Kredel hat im Juli 1902 das Kind wieder untersucht. Nach Aussage der Mutter war die Lähmung der Blase und des Mastdarms ganz verschwunden. Es zeigte sich ferner, dass die Lähmung der Muskeln des rechten Oberschenkels, die früher vorhanden gewesen war, ebenfalls verschwunden war. Die M. tibiales und extensores der Unterschenkel waren beiderseits noch gelähmt. Von dem zurückgelassenen Geschwulststück war durch die straffen Bauchdecken nichts mehr zu fühlen. Neue Tumoren waren nicht aufgetreten. Der Knabe hatte sich ziemlich gut entwickelt.

20. Glockner, Ueber einen Fall von Neuroma verum gangliosum amyelinicum des Bauchsympathicus. Archiv für Gynäkologie. 1902. Band 63. Heft 1/2.

38jähr. Frau, litt häufig an anfallsweise auftretenden Schmerzen in der linken Nierengegend, ausserdem an Kopfschmerz und Schwindel. Sie will auch stark abgemagert sein.

Befund: In der linken Seite des Abdomens, etwas oberhalb der Linea innominata, war eine faustgrosse derbe Geschwulst zu fühlen, welche Verschieblichkeit und Druckempfindlichkeit zeigte. Mit den Genitalien stand sie nicht im Zusammenhang. Das Colon descendens bedeckte die Geschwulst. Störungen der Motilität, der Sensibilität und der Reflexe fehlten. Am 1. 11. 1900 wurde die Kranke von Zweifel operirt. Mediane Laparotomie. Apfelsinengrosser, beweglicher Tumor, welcher, vom Mesenterium einer Dünndarmschlinge umschlossen, an der Wirbelsäule, etwas links von der Mittellinie, zu inseriren schien, etwa in der Höhe des III. Lendenwirbels. Nach Spaltung des Mesenteriums liess sich der Tumor leicht aus seinem Bett herausschälen. Beim weiteren Ausschälen liess sich ein Stiel bilden, der sich direct auf die Seitenwand der Aorta anzusetzen schien. In dem Stiel fühlte man die Pulsation einer starken Arterie. Der Stiel wurde abgeklemmt und abgebunden. Ein kleiner an ihm zurückgebliebener Rest des Tumors wurde nachträglich entfernt. In den ersten beiden Tagen nach der Operation hatte die Patientin Collapszustände zu überstehen, dann erfolgte glatte Heilung. Der exstirpirte Tumor war eiförmig, 5 : 6,5 : 8 cm gross. Er hatte glatte Oberfläche und war von einer dünnen Kapsel überzogen. Auf der Schnittfläche sah er wie ein leicht ödematöses Fibrom aus. Er bestand grösstentheils aus marklosen und markhaltigen Nervenfasern sowie aus Ganglienzellen. Die markhaltigen Nervenfasern waren auffallend dünn und zeigten vielfach unterbrochene Markscheiden.

21. Ohse, Das retroperitoneale Ganglienzellenneurom. Bruns' Beiträge zur Chirurgie. Bd. 50. 1906. S. 667.

Bei einem 5jährigen, kräftigen, auffallend blassen Knaben wurde gelegentlich einer wegen eines Magendarmkatarrhs vorgenommenen Untersuchung folgender Befund erhoben. Die ganze linke Bauchhälfte war vorgewölbt. Man fühlte eine unter dem Rippenbogen hervorragende Geschwulst, welche die Medianlinie um zwei Querfinger Breite überschritt, nach abwärts hinter dem Darmbeinkamm verschwand. In der Lendengegend liess sie sich palpatorisch nicht abgrenzen. Die Percussion ergab retroperitonealen Sitz. An der Oberfläche des Tumors waren einzelne leichte Einziehungen fühlbar. Seine Consistenz war derb. Bei rechter Seitenlage fiel die ziemlich gut bewegliche Geschwulst um zwei Querfinger Breite nach rechts hinüber. Urinmenge nur 300—400 ccm, ohne abnorme Bestandtheile. Diagnose: Tumor der linken Niere oder Nebenniere. Das Kind wurde am 6. 3. 1906 von Madelung operirt. Schnitt von der Mitte der linken 12. Rippe bis zum lateralen Drittel des Lig. Poupartii. Der Tumor liess sich leicht ausschälen bis auf einen Stiel, der gegen die Wirbelsäule zu fest fixirt war und mit dem prävertebralen Gewebe und den grossen Gefässen in innigem Zusammenhang stand. Hier mündeten grosse Gefässe in ihn ein, die mit einiger Schwierigkeit durch Ligatur und Umstechung verschlossen werden konnten. Die Niere kam nicht zu Gesicht, aber nach Entfernung der Geschwulst sah man den Ureter. Das Peritoneum war nicht geöffnet worden. Die Operation war gut überstanden worden, aber 20 Stunden später trat plötzlich der Tod ein, ohne dass Nachblutung erfolgt war.

Der Obducirende (M. B. Schmidt) war geneigt, den Tod auf einen ziemlich ausgesprochenen Status thymicus zurückzuführen. Bei der Section fand sich in der Wand der Aorta, 3 cm oberhalb der Theilungstelle, ein etwa bohnengrosses, zugebundenes Loch. Die linke A. iliaca fand sich durchschnitten und unterbunden. Der Tumor war annähernd kugelig, 15:13:9 cm gross. Auf seiner sonst glatten Oberfläche fanden sich einige breit aufsitzende Knollen. Seine Consistenz wer fest elastisch, gleichmässig derb. Auf der Schnittfläche sah er gelblichröthlich, homogen, etwas transparent aus. Er bestand grösstentheils aus marklosen Nervenfasern und Ganglienzellen.

21. Falk, Untersuchungen an einem wahren Ganglioneurom. Ziegler's Beiträge zur pathologischen Anatomie und allgemeinen Pathologie. Bd. 40. 1907. S. 601.

Dieser Fall betrifft ein 17jähr. Mädchen, welches am 12. 5. 1902 von von Rosthorn in der Grazer Frauenklinik operirt wurde[1]). Seit etwa einem Jahr bemerkte die Kranke ein Stärkerwerden des Leibes, gleichzeitig traten bohrende Schmerzen in der Lebergegend auf, namentlich beim Bücken und wenn sie die Röcke fester band. Wegen Verschlimmerung dieser Beschwerden suchte sie ärztliche Hülfe. Befund: Wenig entwickeltes, mageres blasses Mädchen. Im Harn einige Leukocyten und eine Spur Eiweiss. Sonst gesund. Dicht unter dem rechten Rippenbogen fühlte man eine über mannsfaustgrosse Geschwulst von kugeliger Gestalt, unregelmässig höckeriger Oberfläche und

[1]) Herr von Rosthorn hat mir die Verwerthung der Krankengeschichte freundlichst gestattet.

von knorpeliger Härte. Sie war nicht schmerzhaft und respiratorisch verschieblich; auch sonst war sie leicht beweglich. Nach links gegen den Rippenbogen hin ziehend und die Medianlinie überschreitend fühlte man einen mit dem Haupttumor in Verbindung stehenden Strang resp. einige kleine harte Knollen. Gegen die Leberdämpfung ist der Tumor abzugrenzen. Diagnose: Retroperitonealer Tumor.

Operation in Narkose. Laparotomie in der Medianlinie bis handbreit über dem Nabel. Der Tumor lag ganz retroperitoneal. Er drängte das Colon ascendens tief nach abwärts. Durch das Lig. gastro-colicum wurde die vordere Wand und der obere Pol frei gelegt. Das Duodenum war ihm dicht angelagert und breitete sich bandartig über ihm aus. Es liess sich nur schwierig von ihm abpräpariren. Dabei wurde das Pankreas sichtbar. Nach oben gelangte man bis zum Lig. hepato-duodenale. Die Auslösung des Tumors nach rechts und hinten gelang anfangs leichter, dann aber zeigte sich, dass weiter medianwärts der Tumor der Vena cava dicht anlag. Bei dem theils stumpfen, theils scharfen Abpräpariren trat eine heftige venöse Blutung auf, die durch Compression nicht zum Stehen zu bringen war. Nach sehr erheblichem Blutverlust gelang es, zwei kleine Verletzungen der Vena cava zu entdecken und sie durch seitliche Ligaturen zu verschliessen. Die Kranke war collabirt, nach einiger Zeit, als sie sich etwas erholt hatte, wurde die Auslösung des Tumors fortgesetzt, wobei es neuerlich zu einer Blutung kam. Die Operation musste unterbrochen werden. Während des Verschlusses der Wunde erfolgte der Tod.

Sectionsbefund und Ergebniss der mikroskopischen Untersuchung sind von Falk mitgetheilt. Der Tumor lag retroperitoneal unterhalb des linken und zum Theil des rechten Leberlappens, ungefähr im Höhenniveau beider Nieren. In der Hauptmasse links von der Wirbelsäule sich ausbreitend, überkreuzte er mit seinem unteren Theil die letztere und drang bis in den oberen Theil der rechten Darmbeinschaufel vor. Er war aus seiner Lage unterhalb der Leber und vor der deutlich durchzutastenden rechten Niere so beweglich, dass man ihn nach links verschieben und dahinter die blossgelegte untere Hohlvene überblicken konnte. Die Hohlvene war bis zur Leber hinauf vom Tumor überlagert, Theile desselben schoben sich zwischen Vene und Aorta bezw. Wirbelsäule vor. Beide Nieren hatten durch den Druck des Tumors ihre Form verändert. Die Aorta war dorsal-ventral abgeplattet und wurde nach rechts von der Wirbelsäule abgedrängt. Die Grösse des Tumors war 16 : 11 zu 10 cm. Seine Oberfläche war grob gelappt. Auf dem Durchschnitt war er weiss glänzend, sehr fest und zäh, feinfaserig. An seiner hinteren Fläche konnten die Conturen des Ganglion coeliacum an dessen Nervenausläufern erkannt werden, wogegen der Körper des Ganglions ganz in der Geschwulst aufgegangen war. In der Wand des Duodenums bemerkte man noch einen gleichartigen Geschwulstknoten, ganz isolirt in der Wand des Endstücks. Er ragte nierenförmig in das Darmlumen vor und war nur von Mucosa bedeckt. Die mikroskopische Untersuchung ergab, dass der Tumor grösstentheils aus marklosen und markhaltigen Nervenfasen und Ganglienzellen bestand.

23. Der oben beschriebene, von mir operirte Fall.

Bei näherer Betrachtung dieser sechs retroperitoneal gelegenen Ganglioneurome ergiebt sich, dass die Fälle sehr viel gleichartige und charakteristische Züge besitzen, die es ermöglichen, ein, wenn auch kein ganz scharfes, aber doch deutliches klinisches Bild dieser Tumoren zu zeichnen.

Die Kranken befanden sich mit einer Ausnahme (Falle 20, 38jährige Frau) in jugendlichem Alter, 4 von ihnen waren Kinder, in 2 Fällen liess sich die Geschwulstbildung bis in die früheste Jugend verfolgen, so dass man annehmen kann, die Neubildungen seien bereits vor der Geburt entstanden. Die Kranken waren 4 mal weiblichen, 2 mal männlichen Geschlechts. Die Grösse der Tumoren bewegt sich zwischen Apfelgrösse und Mannskopfgrösse. Der von mir exstirpirte Tumor ist mit seinem Durchmesser von 17 : 14 : 14 und seinem Gewicht von 1900 g nächst dem Fall 18 (Rosenbach-Beneke) das grösste, bisher beobachtete Ganglioneurom.

Der Ausgangspunkt der Neubildungen ist bei grossen, nach verschiedenen Richtungen hin wachsenden Geschwülsten, wie im Fall 19, nicht immer sicher festzustellen. In den übrigen 5 Fällen aber haben die Geschwülste alle ein gemeinsames Merkmal gehabt. Sie sassen fest an der Vorderfläche der Wirbelsäule und traten in allernächste Beziehung zu den grossen Gefässen, zur Aorta oder zur Vena cava, während sie im Uebrigen nur locker mit ihrer Umgebung verbunden waren. Aorta und Vena cava sind von der Wirbelsäule abgedrängt, von einander gedrängt, nach einer Seite verschoben. Im Fall 18 (Rosenbach-Beneke) und in meinem Fall lag die Aorta geradezu in einer Furche der Geschwulst und die Adventitia der Aorta war in der Neubildung aufgegangen. Im Fall 20 setzte sich ein Stiel der Geschwulst ebenfalls direct auf die Seitenwand der Aorta an, im Fall 21 wurde bei der Section ein mit einer Ligatur versehenes Loch in der Wand der Aorta vorgefunden und die A. iliaca war unterbunden worden. Im Fall 22 dagegen war die untere Hohlvene dasjenige Gefäss, welches in nahe Beziehung znm Tumor getreten war. Diese Beziehung der Tumoren weist darauf hin, dass ihr Ursprung die Vorderfläche der Wirbelsäule, der Grenzstrang des Sympathicus bezw. dessen Ganglien (Ganglion semilunare im Fall 18 und 22) gewesen sind. Der Fall 19 (Kredel-Beneke) zeigte diese Beziehung zu dem

mittleren retroperitonealen Raum nicht. Da dieser Tumor nicht nur nach unten, sondern auch nach oben hinter den Rippen in die Höhe gewachsen war, haben wir hier vielleicht eine Geschwulst vor uns, welche zu der vorigen Gruppe (Fall 10—17) von in der Umgebung der Nebenniere entstandenen Ganglioneuromen gehört.

Die makroskopische Beschaffenheit der Geschwülste, die auch mit den an anderen Körperstellen gefundenen übereinstimmt, wird sehr gleichartig geschildert. Es sind meist rundliche Tumoren gewesen mit grösstentheils glatter, an einzelnen Stellen mit Knollen besetzter Oberfläche. Ihre Consistenz war sehr derb, wie die eines Fibroms. Auf dem Querschnitt zeigten sie mit einer Ausnahme eine gleichmässige feinfaserige Beschaffenheit, ihr Aussehen ähnelte in hohem Grade demjenigen der Uterusfibrome. Wiederholt wird ihr geringer Blutreichthum hervorgehoben, so dass z. B. Kredel während der Operation Stücke des Tumors ohne nennenswerthe Blutung abschneiden konnte. Bemerkenswerth ist, dass im Fall 20. 23 und wahrscheinlich auch im Fall 21 eine oder mehrere grössere Arterien unmittelbar nach ihrem Austritt aus der Aorta abdominalis sich in den Tumor einsenkten. Ob dies abnorm, im Anschluss an die Geschwulstbildung gebildete Arterien, oder etwa die Aa. lumbales gewesen sind, habe ich auch in meinem Fall nicht mit Bestimmtheit feststellen können. Ich kann nur sagen, dass ich von den Aa. lumbales nichts gesehen habe, obwohl ich mir doch die Aorta von den Nierenarterien bis zur Theilungsstelle vollkommen frei gelegt hatte. Die Geschwülste liessen sich grösstentheils, abgesehen von ihrer Fixation vor der Wirbelsäule, ohne Verletzung der Nachbarorgane ausschälen. Nur im Fall 22 (Falk-von Rosthorn) ist die sehr weitgehende Verwachsung des Tumors mit dem Duodenum erwähnt.

Im Fall 18 fand sich eine sarkomatöse Degeneration des Tumors mit sarkomatösen Metastasen in den regionären Lymphdrüsen. Im Fall 22 fand sich bei der Section neben dem Haupttumor ein kleiner Geschwulstknoten unter der Schleimhaut des Duodenums. Was es mit diesem Nebentumor für eine Bewandtniss hat, ist nicht ganz klar ersichtlich. Es scheint sich aber nicht um einen zweiten Tumor oder um eine Metastase gehandelt zu haben. In der Operationsgeschichte ist erwähnt, die Ablösung des Haupttumors sei sehr schwierig gewesen und stellenweise sei man

bis auf die Schleimhaut gerathen. Es ist daher anzunehmen, dass der Nebentumor ein zurückgelassenes Stück des Haupttumors gewesen ist. Jedenfalls muss man aber annehmen, dass in diesem Fall wie in dem Fall Knauss (No. 1) das Ganglioneurom theilweise ein malignes, infiltrirendes, die Nachbargewebe zerstörendes Wachsthum gezeigt hat. Die übrigen Tumoren haben jedoch augenscheinlich den Charakter gutartiger Neubildungen gehabt, ja Kredel hat im Fall 19 ein Stück des Tumors zurückgelassen und 5 Jahre später war von dem zurückgelassenen Theil nichts mehr zu fühlen, jedenfalls war es also nicht weitergewachsen. Ein augenscheinlich sehr langsames Wachsthum haben alle Tumoren gezeigt.

Die klinischen Symptome waren, abgesehen von der Auftreibung des Leibes und gewissen, von der Grösse des Tumors und seinem Druck auf die Umgebung abhängigen Beschwerden (Kreuzschmerzen, anfallsweise auftretende Schmerzen in der Nierengegend, bohrende Schmerzen in der Lebergegend), wenig charakteristisch. Nur in dem Fall 19 (Busse-Kredel) war Lähmung der Blase und der Beine vorhanden, die nach der partiellen Exstirpation des Tumors grösstentheils zurückging. Es ist nicht wahrscheinlich, dass diese Störungen unabhängig vom Tumor waren. L. Bruns, der diesen Fall selbst untersucht hat, nimmt an, dass der Tumor vom Grenzstrang in die Wirbellöcher eingedrungen war und hier eine Läsion des Conus terminalis und der Cauda equina verursachte. Diese Vermuthung ist um so wahrscheinlicher, als das Einwachsen eines Ganglioneuroms in die Zwischenwirbellöcher der Brustwirbelsäule in einem anderen Fall (No. 8, Loretz) thatsächlich beobachtet worden ist.

Bei der Untersuchung haben die Tumoren die charakteristischen Zeichen grosser retroperitoneal gelegener Geschwülste gezeigt, namentlich die Verdrängung des Colon ascendens oder descendens nach vorn. Einige der Tumoren hatten eine so seitliche Lage, dass man sie für Nierentumoren hätte halten können, wenn nicht Veränderungen der Harnbeschaffenheit gefehlt hätten, und wenn sie nicht eine auffallende Beweglichkeit besessen hätten, welche bei so grossen Nierentumoren und anderen retroperitoneal gelegenen Geschwülsten, für gewöhnlich wenigstens, nicht zu beobachten ist. In dem Fall 21 und in meinem Fall fiel der die ganze linke Seite

ausfüllende Tumor bei rechter Seitenlage ziemlich weit über die Mittellinie nach rechts hinüber. Bei der Diagnose ist man begreiflicher Weise niemals über die Annahme eines retroperitoneal gelegenen Tumors hinausgekommen. Aber es ist zu bedenken, dass die Kenntniss dieser Geschwülste noch sehr jung ist. Es wird in Zukunft doch vielleicht nicht schwer sein, an die Ganglioneurome des Grenzstrangs der Bauchhöhle zu denken, wenn man ihnen zum zweiten Male begegnet oder wenn man sich die Eigenschaften, die sie besitzen und die Symptome, die sie verursachen, rechtzeitig vergegenwärtigt.

Von den 6 Operirten haben 3 die Operation überstanden. 2 Kranke, Fall 20 (Glockner-Zweifel) und Fall 23 (Braun), sind wahrscheinlich definitiv geheilt, im Fall 19, wo, wie erwähnt, ein Stück des Tumors zurückgelassen wurde, blieben die schon vorher vorhandenen Lähmungen an den Muskeln der unteren Extremitäten theilweise bestehen, aber der Tumorrest war nicht weiter gewachsen. Man kann also diesen Fall auch als geheilt, so weit es eben möglich war, bezeichnen.

Die 3 anderen Kranken sind im Anschluss an die Operation gestorben. Der Tumor des Falls 18 (Rosenbach-Beneke), dessen Lage derjenigen meines Tumors ausserordentlich ähnlich war und wo ebenfalls die Aorta in einer Furche der Geschwulst eingewachsen war, ist für die damalige Zeit zweifellos inoperabel gewesen, da man ihn ohne Verletzung der Aorta wahrscheinlich nicht hätte entfernen können. Das Kind ist nach einem Operationsversuch einer Peritonitis erlegen.

Im Fall 21 (Ohse) erfolgte der Tod nach gelungener Entfernung des Tumors 20 Stunden später. Vielleicht hat es sich um einen Thymustod gehandelt. Im Fall 22 (von Rosthorn-Falk) starb die Kranke auf dem Operationstisch in Folge einer Verletzung der Vena cava inf. Der Tumor dürfte wohl wegen seiner lang ausgedehnten Verwachsung mit dieser Vene und auch wegen seiner Verwachsungen mit dem Duodenum auf keine Weise operabel gewesen sein. Allerdings ist versucht worden, ihn von einem medianen Laparotomieschnitt aus zu entfernen, eine Schnittführung, durch welche der obere Theil des medianen retroperitonealen Raums, wo er von Colon, Magen und Duodenum bedeckt ist, keinesfalls so zugänglich gemacht werden kann, dass man Vena

cava und Aorta in der erforderlichen Ausdehnung übersehen kann.

Im Fall 18 und 20 (Glockner-Zweifel) ist ebenfalls der mediane Laparotomieschnitt angewendet worden, im letzteren Fall mit Glück. Aber hier handelte es sich um einen kleinen, ganz einseitig dicht oberhalb der Linea innominata gelegenen Tumor.

Im Fall 19 und 21 bedienten sich die Operateure eines langen von Bergmann'schen Nierenschnitts zur Freilegung des retroperitonealen Raums. Im Fall 21 (Ohse) scheint jedoch das Operationsfeld nicht sehr übersichtlich gewesen zu sein. Denn bei der Section wurde in der Aorta ein mit seitlicher Ligatur versehenes Loch und die A. iliaca sin. wurde unterbunden gefunden. Im Operationsbericht ist hiervon nichts gesagt.

Die Operabilität der retroperitonealen Ganglioneurome wird sich schwerlich jemals feststellen lassen, bevor man die Geschwulst freigelegt hat. Sie wird dann meistens davon abhängen, ob es gelingt, sie von Aorta bezw. Vena cava abzulösen oder sich in anderer Weise, wie es in meinem Fall möglich war, mit diesen Gefässen abzufinden. Hierzu ist aber natürlich freieste Zugänglichkeit der Vorderfläche der Wirbelsäule in möglichst grosser Ausdehnung unumgänglich nöthige Vorbedingung. Sie wird durch die von mir oben beschriebene Schnittführung, die selbstverständlich an sich nichts Neues ist, sondern im Princip mit den von König und Bardenheuer angegebenen Schnittführungen für den retroperitonealen Raum übereinstimmt, in vorzüglicher Weise erreicht. Man übersieht die Vorderfläche der Wirbelsäule von den Zwerchfellschenkeln bis ins kleine Becken hinein und kann selbst in den retroperitonealen Raum der anderen Seite vordringen. Aber ich möchte nicht unterlassen, noch einmal darauf hinzuweisen, dass die Durchtrennung des geraden Bauchmuskels bis auf das Peritoneum nöthig ist. Ob man dann das Peritoneum selbst vorübergehend oder während der Dauer der Operation offen lässt, oder es lediglich vom Tumor abschiebt, wird von der Lage des Falls abhängig zu machen sein. Der Zugang zum retroperitonealen Raum ist durch den grossen Querschnitt viel freier, als durch den von Bergmann'schen Nierenschnitt. Die mediane Laparotomie aber kann mit ihm in dieser Hinsicht in keiner Weise concurriren.

Man könnte, wie Ohse hervorhebt, mit Rücksicht auf den Kredel'schen Fall (No. 19) daran denken, absichtlich Theile des Tumors zurückzulassen. Durch die Blutarmuth der Geschwülste wird ein solches Vorgehen sehr erleichtert. Da aber manche Ganglioneurome maligne Eigenschaften haben, wird man zu ihm doch nur im Nothfall greifen.

Es bleiben nun endlich noch drei Fälle zu registriren, wo Ganglioneurome vom Beckentheil des Sympathicus ihren Ausgang genommen haben.

24. Cripps und Williamson (Retroperitoneal Tumour connected with the sacral Plexus. British med. Journal. 1899. II. S. 10.)

21jähr. Mädchen. Litt seit ihrem 14. Lebensjahr an continuirlichen, zeitweilig exacerbirenden Schmerzen in der linken Beckengrube und Lendengegend. Befund: Links hinten von der Portio vaginalis war ein am Kreuzbein fixirter Tumor fühlbar, gegen den der nach rechts dislocirte Uterus und das Rectum frei verschieblich war. Operation: Beckenhochlagerung. Medianer Laparotomieschnitt. Der Tumor lag retroperitoneal an der Vorderfläche des Kreuzbeins. Nach Spaltung und Ablösung des Peritoneums fand sich, dass er sehr fest mit dem Kreuzbein verbunden war. Er wurde deshalb mit dem Messer in zwei Theile getheilt, wobei sein geringer Blutgehalt auffiel, und dann vom Kreuzbein abgetrennt. Hierbei entstand eine starke Blutung aus dem Stamm oder einem Ast der Vena iliaca. Hinter dem Tumor lagen die Stränge des Lumbal- und Sacralplexus. Es erfolgte Heilung ohne Störung. Der exstirpirte Tumor war flach oval, 8 : 12 cm im Durchmesser. Er bestand aussen aus einem etwas weicheren, myxomatösen Gewebe, innen aus festerem, anscheinend fibrösem Gebe. Ein rundlicher solider Strang trat in ihn ein und durchsetzte ihn, ohne ihn wieder zu verlassen. Die von Fletcher vorgenommene mikroskopische Untersuchung ergab, dass die Geschwulst zum Theil aus myxomatösem, zum Theil aus fibrösem Gewebe bestand. Letzteres durchsetzend fanden sich sehr zahlreiche marklose Nervenfasern und zwischen ihnen zerstreut sehr zahlreiche einkernige, unipolare Ganglienzellen. Der erwähnte Strang bestand aus marklosen Fasern, enthielt aber auch einige markhaltige Nervenfasern.

25. Beneke, Zwei Fälle von Ganglioneurom. Ziegler's Beiträge zur pathol. Anatomie und allgemeinen Pathologie. Bd. 30. 1901. S. 1.

Eine 25jähr. Frau war seit Ende April 1897 schwanger. Am 23. 1. 1898 begannen Wehen. Am nächsten und übernächsten Tage wurden vergebliche Extractionsversuche mit der Zange gemacht. Ueberführung ins Krankenhaus. Perforation des ausgetragenen, abgestorbenen Kindes. Extraction sehr erschwert durch eine grosse hinter der Vagina liegende Geschwulst. Sepsis. Tod nach zwei Tagen. Bei der Section fand sich das kleine Becken zum Theil durch einen kindskopfgrossen Tumor ausgefüllt, der dem Kreuzbein fest aufiag, mit Vagina und Rectum aber nur lose verbunden war. Der Tumor war platt eiförmig, 15 : 8 : 10 cm im Durchmesser. Auf dem Durchschnitt sah er

wie ein Fibromyom aus. Die mikroskopische Untersuchung aber ergab, dass das Tumorgewebe aus einem Filzwerk von Nervenbündeln mit eingestreuten Ganglienzellen bestand.

26. Dieser Fall wird von Chiari (Verhandlungen der Naturforscherversammlung in Düsseldorf 1898) erwähnt. Es handelte sich um eine Geschwulst, welche von von Rosthorn operativ entfernt worden war. Herr Prof. Chiari war so freundlich, mir mitzutheilen, dass der an der Vorderfläche des Kreuzbeins anhaftende Tumor von einem 22jährigen Mädchen stammte, Zweimannsfaustgrösse besass und klinisch als Fibrom angesprochen worden war. Mikroskopisch zeigte er den Bau eines Ganglioneuroms mit grossen Ganglienzellen. Die Markscheidenfärbung nach Weigert hatte negatives Resultat. Herr von Rosthorn hat mir noch mitgetheilt, dass im Verlauf der Operation bei Zerrung an dem Tumor Athmungs- und Herzstillstand förmlich experimentell ausgelöst werden konnte. Die Krankengeschichte des Falles ist leider verloren gegangen.

Die drei Fälle sind augenscheinlich völlig gleichartig. Sie betrafen jüngere weibliche Individuen und sassen retroperitoneal der Vorderfläche des Kreuzbeins auf. Zwei der Tumoren sind exstirpirt worden, Fall 24 durch medianen Laparotomieschnitt, Fall 26 wahrscheinlich ebenfalls. Der dritte Fall hat den Tod der Kranken verursacht, weil er ein Geburtshinderniss bildete. Bei rechtzeitiger Operation wäre er vermutlich wie die beiden anderen Tumoren operabel gewesen, da er keine Verwachsungen mit den Nachbarorganen, abgesehen vom Kreuzbein, eingegangen war. Ohse hat die Zugehörigkeit des Falls 24 bezweifelt. Ich glaube, dass hierzu eine begründete Veranlassung nicht vorliegt, da eine eingehende mikroskopische Untersuchung vorgenommen worden ist und der grösste Theil der Geschwulst aus marklosen Nervenfasern und Ganglienzellen bestand. Bemerkenswerth ist die Beobachtung von Rosthorn's, dass ein Zug am Tumor Störungen der Athmung und Herzthätigkeit verursachte, eine Beobachtung, die übrigens einzig dasteht und deshalb nicht als ein charakteristisches Merkmal dieser Geschwülste angesehen werden kann.

Zum Schluss gebe ich nun noch eine kurze Uebersicht über sämtliche 26 Fälle von Ganglioneuromen.

2 mal sassen die Tumoren multipel im Unterhautzellgewebe, 24 mal waren sie solitär. Der Sitz der Neubildung war in letzteren 24 Fällen:

1 mal der Nasenflügel,
1 „ die Dura mater,
3 „ „ Seite des Halses,
2 „ retropleural neben der Brustwirbelsäule im Thorax,
8 „ die Umgebung der Nebenniere oder diese selbst,
6 „ das retroperitoneale Gewebe unterhalb der Nierengegend,
3 „ „ retroperitoneale Gewebe im kleinen Becken.

Das Alter der Kranken ist in 23 Fällen bekannt:

Im	Alter	von	1—10	Jahren	befanden	sich	8	Kranke,
„	„	„	10—20	„	„	„	2	„
„	„	„	20—30	„	„	„	4	„
„	„	„	30—40	„	„	„	5	„
„	„	„	über 40	„	„	„	4	„

Da aber die Ganglioneurome meist langsam wachsende Geschwülste von gutartigem Charakter zu sein scheinen, so muss auch bei den älteren Kranken die Entstehung der Tumoren weit zurückverlegt werden.

Das Geschlecht der Kranken ist in 22 Fällen bekannt und zwar 7 mal männlich, 15 mal weiblich. Bei den retroperitonealen Ganglioneuromen finden wir ein deutliches Ueberwiegen des jugendlichen Alters und des weiblichen Geschlechts. Unter 9 Fällen befanden sich nur 2 Knaben. Von den 24 solitären Geschwülsten sind 10 Fälle operirt worden, 7 davon mit Erfolg.

Das makroskopische Aussehen der Tumoren im allgemeinen ist schon bei der Besprechung der retroperitonealen Ganglioneurome geschildert worden. Die Tumoren waren 22 mal abgekapselt, zeigten ein die Nachbarorgane verdrängendes Wachsthum und schienen den Charakter von gutartigen Neubildungen zu besitzen. In einem Fall (19) war ein Theil des Tumors sarkomatös entartet und in den regionären Lymphdrüsen fanden sich sarkomatöse Metastasen. In einem anderen Fall (17) hatte ein reines Ganglioneurom Metastasen in den regionären Lymphdrüsen gemacht, welche wie der primäre Tumor aus Ganglienzellen und Nervenfasern bestanden. In 2 Fällen (1 und 21) endlich zeigten die Tumoren theilweise ein die Nachbargewebe infiltrirendes Wachsthum.

Der mikroskopische Befund — auf intime Einzelheiten will ich mich an dieser Stelle nicht einlassen — ist abgesehen vom Fall 19, wo eine Anzahl sarkomatös entarteter Knollen in dem Ganglioneurom lagen, ein sehr gleichartiger, mit nichts anderem zu verwechselnder und weicht eigentlich nur im Fall 4 (Haenel) insofern ab, als der Tumor hier ausser Ganglienzellen nur Nervenfasern mit wohl ausgebildeten Markscheiden enthielt. In allen übrigen Fällen bestand die Hauptmasse der Geschwülste aus marklosen Fasern. Markhaltige Fasern waren, soweit sich dies feststellen liess, theils nur in weit geringerer Zahl vorhanden und die Markscheiden waren dann unvollkommen ausgebildet, theils fehlten letztere gänzlich.

Der eigentlich wesentliche Bestandtheil der Tumoren sind jedoch ihre Ganglienzellen, welche theils einzeln, theils in Gruppen und meist in grosser Zahl zwischen den Nervenbündeln liegen. Wiederholt konnte, wie auch in meinem Falle, der Uebergang von Achsencylindern in die Fortsätze der Ganglienzellen beobachtet werden. Beneke, dem der Nachweis von Karyomitosen innerhalb der Ganglienzellen eines Ganglioneuroms gelang, nahm an, dass sie das geschwulstbildende Element dieser Tumoren sein müssen, und dass die Nervenfasern, welche später die Hauptmasse der Neubildung ausmachen, von den Ganglienzellen gebildet sind. Durch den Fall 17, wo sich innerhalb der regionären Lymphdrüsen wiederum Ganglienzellen mit Nervenfasern fanden, wird diese Annahme zur Gewissheit.

Ganglioneurome können deshalb auch nur an Stellen entstehen, wo Ganglienzellen vorhanden sind. Der Ausgangspunkt der Tumoren sind in 24 Fällen wohl unzweifelhaft die Elemente des sympathischen Nervensystems gewesen, in einem Falle der Nervus vagus, in dem Fall 4 (Haenel) kann der Tumor als Derivat des Centralnervensystems aufgefasst werden (Ribbert).

Ueber die Ursache der Ganglioneurome wissen wir ebensowenig, wie über diejenige aller anderen Geschwülste. In 5 Fällen hat sich der Beginn der Geschwulstbildung bis in die früheste Kindheit zurückverfolgen lassen, in vielen anderen Fällen liegt der Beginn der Geschwulstbildung annehmbar weit hinter der Zeit zurück, wo die fertige Geschwulst beobachtet wurde. Es ist

deshalb, wie Ribbert annimmt, sehr wahrscheinlich, dass hier congenitale Entwickelungsstörungen den Anlass zur blastomatösen Wucherung des Nervengewebes gegeben haben.

Literatur.

(Soweit nicht bereits im Text angegeben.)

Thomson, On neurom and neurofibromatosis. Edinburgh 1900.
L. Bruns, Die Geschwülste des Nervensystems. 2. Aufl. Berlin 1908.

VIII.

Zur Dauerheilung des Brustkrebses.[1]

Von

Professor Dr. Steinthal,

Director der chirurg. Abtheilung am städt. Katharinenhospital in Stuttgart.

(Mit 1 Textfigur.)

Was vermögen unsere modernen Operationsmethoden in der Behandlung des Brustkrebses und von welchen Umständen überhaupt hängt ihr jeweiliger Erfolg ab?

Zur Beantwortung dieser Fragen habe ich schon einmal im Jahre 1905 über 166 Operationen berichtet, die an 145 weiblichen Kranken ausgeführt worden waren. Zur Berechnung der Dauerresultate konnten aber nur 99 Fälle, die das übliche Triennium hinter sich hatten, Verwerthung finden. Diese Statistik hatte den grossen Vortheil, dass mir alle Kranke persönlich bekannt und von mir selbst operirt worden waren und dass es mir gelang, über sämmtliche Operirte Auskunft zu erhalten, so dass eine lückenlose Serie vorlag. Die Statistik ist weitergeführt worden und zwar wurden die schon bearbeiteten Fälle als Serie I noch einmal revidirt, während die folgenden Fälle als Serie II gesondert laufen.

Die folgende Tabelle I zeigt die Zusammensetzung der beiden Serien, die eine Gesammtzahl von 142 Fällen ausmachen.

Zu dieser Tabelle sind zunächst einige Bemerkungen über die Art der Operation und ihre Mortalität zu machen. Seit dem Jahre 1895 wurde die sternale Portion des Musculus pectoralis major regelmässig mit entfernt, seit dem Jahre 1902 wurde stets

---

[1] Vorgetragen am 3. Sitzungstage des XXXVII. Congresses der Deutschen Gesellschaft für Chirurgie, 23. April 1908.

das perimammäre Fettgewebe auf das sorgfältigste mitgenommen, sowie der Pectoralis minor durchschnitten, um in übersichtlicher Weise die Achselhöhle und die Fossa infraclavicularis bis zur Clavicula hinauf ausräumen zu können. Die Operation ist also im Laufe der Jahre immer radicaler geworden und hat sich allmählich zu einem recht grossen Eingriff gestaltet. Ist dabei die Mortalität der Operation eine grössere geworden?

Tabelle I.

	Serie I	Serie II	Total
Recidivfrei	33	14	47
Recidivirt	63	23	86
Der Operation erlegen . . .	2[1])	3[2])	5
Intercurrent gestorben . . .	1[3])	3[4])	4
Total	99	43	142

Die Serie I mit 99 Fällen weist 2 Todesfälle auf, die Serie II mit 43 Fällen 3 Todesfälle. In den beiden Todesfällen der Serie I hat es sich um eine schon recht ausgedehnte Erkrankung gehandelt, die eine entsprechend grosse Operation bedingte.

Die eine Kranke starb am 30. Tage nach der Operation an den Folgen eines Decubitus, der sich bei dem ständigen Nassliegen (unwillkürlicher Urinabgang) nicht vermeiden liess; bei der andern Kranken wurde in einer zweiten Sitzung die Fossa supraclavicularis ausgeräumt, wobei eine Verletzung der Pleura und Vena subclavia sich ereignete. Nimmt man hierzu die 3 Todesfälle der Serie II, welche 43 Fälle einschliesst, die sämmtlich sehr radical operirt wurden, und vergegenwärtigt man sich, dass diese 3 Todesfälle von einer Bronchitis resp. einer Pneumonie herrühren, so gewinnt man zunächst den Eindruck, als ob mit der radicaleren Operation deren Mortalität steige.

Die Serie II schliesst mit dem Jahre 1904 ab. Führt man nun als Serie III die Fälle ein, welche nach diesem Zeitpunkt operirt worden, aber zur Berechnung der Dauerresultate noch nicht verwerthbar sind, weil sie das übliche Triennium noch nicht hinter sich haben, so wird obiger Eindruck hinfällig. Es sind 58 Fälle mit 2 Todesfällen je am 26. Tage nach der Operation

[1]) Fall 33 und 84.
[2]) Fall 109, 115, 138, zu denen aus Serie III Fall 183 und 184 kommen.
[3]) Fall 68.
[4]) Fall 128, 137, 143.

an Pneumonie resp. an Degeneratio cordis. Trotz der immer radicaleren Operation ist die Mortalitätsziffer wieder gesunken.

Rechnet man zu Serie I und II noch Serie III, so finden sich auf 200 primäre Operationen 7 Todesfälle, was einer Gesammtmortalität von 3,5 pCt. entspricht.

Was nun die Dauerresultate betrifft, so waren ursprünglich aus der Serie I von 99 Fällen 33 Fälle als geheilt bezeichnet worden. Von ihnen haben 3 Kranke noch ein Spätrecidiv bekommen. Somit muss die in der früheren Arbeit angegebene Ziffer von $33^1/_3$ pCt. für die Dauerheilung in 30,3 pCt. umgeändert werden. Da der jüngste Fall von dieser Gruppe erst $5^1/_2$ Jahre recidivfrei ist, so muss die weitere Möglichkeit des einen oder anderen Spätrecidivs zugegeben werden.

Von den 14 recidivfreien Fällen der Serie II ist der älteste Fall 5 Jahre 5 Monate, der jüngste Fall 3 Jahre 6 Monate recidivfrei und da diese 14 Fälle sich aus 43 Fällen recrutiren, so ist der einstweilige Procentsatz für die Dauerheilung in dieser Serie gleich 32,5 pCt. Nach den Frfahrungen mit den Spätrecidiven der ersten Serie dürfte auch diese Ziffer mit der Zeit eine Verminderung erfahren.

Rechnet man endlich die beiden Serien zusammen, so kommen auf 142 Fälle 44 recidivfreie Fälle, was einem Procentsatz von 30,9 pCt. entspricht.

Es leben von den Recidivfreien[1]) aus der

Serie I			Serie II		
1 Fall	16	Jahre	4 Fälle	über 5	Jahre
1 „	14	„	4 „	„ 4	„
2 Fälle	13	„	6 „	„ 3	„
3 „	über 12	„			
1 Fall	$11^1/_2$	„			
5 Fälle	„ 10	„			
3 „	„ 9	„			
2 „	„ 8	„			
5 „	„ 7	„			
2 „	„ 6	„			
2 „	„ $5^1/_2$	„			
27 Fälle			14 Fälle.		

[1]) 27 Lebende + 3 recidivfrei Gestorbene + 14 Lebende = 44.

Es muss noch bemerkt werden, dass den recidivfreien Fällen nicht bloss die recidivirten und die an der Operation gestorbenen Fälle, sondern auch die an intercurrenter Erkrankung Gestorbenen gegenübergestellt wurden, soweit nicht eine genaue Section Krebsfreiheit nachwies, um ja nicht die Ziffer der Dauerheilung günstig zu beeinflussen.

Die oben angeführten drei nackten Ziffern für die Dauerheilung, welche zwischen 30,9 pCt. und 33,3 pCt. schwanken und durch Spätrecidive immer noch eine Aenderung erfahren können. zeigen, dass kein Operateur in der Lage ist, eine absolut sichere Ziffer für die Dauerheilung der von ihm an Brustkrebs operirten Frauen anzugeben und ferner besagen sie zunächst sehr wenig für die Prognose des operirten Brustkrebses, ganz besonders wenig für die Prognose des einzelnen Falles, weil sie das Resultat zu verschiedenartiger Fälle sind. Will man den Ursachen nachgehen. die eine Dauerheilung zu verbürgen scheinen, so muss man jeden einzelnen Fall zunächst für sich betrachten, man muss die geheilten und recidivirten Fälle mit einander vergleichen und kann dann erst wieder Gleichartiges zusammenfassen.

Dabei ergiebt sich, dass die Gesammtsumme der Fälle nach ihren klinischen Erscheinungen sich aus drei Gruppen zusammensetzen, die in der Tabelle II dargelegt sind.

Darnach sind geheilt:

	I. Serie	II. Serie
Gruppe I	78,5 pCt. (71,4 pCt.)	85,7 pCt.
„ II.	29,4 „ (26,5 „)	32,2 „
„ III	0 „	0 „

Aus der Gruppe I (Fälle mit anscheinend sehr langsamem Wachsthum, der Tumor ist nur einige Centimeter gross [bis zu Pflaumengrösse], liegt noch ganz in der Drüse, zum mindesten ist die Haut noch nicht fixirt, in der Achselhöhle findet sich eine oder auch mehrere Drüsen, die man gewöhnlich erst bei der Operation findet) mit ursprünglich 11 Fällen von Dauerheilung in Serie I ist nachträglich ein Fall 9 Jahre $7^1/_2$ Monate nach der Operation ohne locales Recidiv an Leberkrebs gestorben. Näheres über die Zeit dessen Entstehung war nicht zu erfahren, doch ist bemerkenswerth, dass die Brustdrüse seiner Zeit wegen Herzschwäche unter Infiltrations-Anaesthesie abgetragen und nur die

Tabelle II.

Gruppe	Klinische Erscheinungen	Zahl der Fälle		Geheilt	Recidivirt	Spätrecidive (2. Umfrage)
I.	Sehr langsames Wachsthum, der Tumor ist nur einige Centimeter gross (bis zu Pflaumengrösse), liegt noch ganz in der Drüse, zum mindesten ist die Haut noch nicht fixirt, in der Achselhöhle finden sich eine oder auch mehrere Drüsen, die man gewöhnlich erst bei der Operation findet.	1. Serie	14	11 = 78,5 pCt. resp. 71,4 pCt. unter Abzug des 1 Spätrecidivs.	3 = 21,5 pCt.	1 Fall = 9,09 pCt.; 11 ursprünglich geheilte Fälle, der nachträglich recidivirte Fall stirbt 9 J. 7½ M. nach der Operation an Leberkrebs ohne locales Recidiv.
		2. Serie	7	6 = 85,7 pCt.	1 = 14,3 pCt.	
II.	Deutliches Wachsthum; Knoten, die vielleicht länger stationär geblieben sind, fangen an zu wachsen, die Haut wird adhärent, Drüsen in der Achselhöhle sind nachgewiesen; in diesem Zustande kommen die Kranken am häufigsten zur Operation.	1. Serie	68	20 = 29,4 pCt. resp. 26,5 pCt. unter Abzug der 2 Spätrecidive.	48 = 70,6 pCt.	2 Fälle = 10 pCt.; 20 ursprünglich geheilte Fälle. 1 Fall stirbt 6 J. 2 M. nach der Operation a. inneren Metastasen (?), der 2. Fall nach 5 Jahren an einem Achselhöhlenrecidiv.
		2. Serie	25	8 = 32 pCt.	17 = 68 pCt.	
III.	Mamma zum grössten Theil ergriffen, der Tumor mit Haut und Unterlage verwachsen, häufig auch die Supraclaviculardrüsen erkrankt.	1. Serie	7	0 = 0 pCt.	7 = 100 pCt.	
		2. Serie	5	0 = 0 pCt.	5 = 100 pCt.	

Zwei recidivfreie Fälle der ersten Serie lassen sich wegen zu wenig genauen Angaben in der Krankengeschichte weder in Gruppe I noch II mit Sicherheit einreihen, ebenso 5 recidivirte Fälle.

In diesen 3 Fällen zeigt sich eine ganz besondere Bösartigkeit des Leidens, dem vielleicht eine angeborene Disposition zu Grunde liegt.

Wie ungünstig endlich das Brustdrüsencarcinom von der Gravidität beeinflusst wird, hat sich auch in einem unserer Fälle (No. 135) gezeigt.

So sind es im Wesentlichen 3 Momente, von denen in der Gruppe II die Prognose abhängt: das Uebergreifen der Neubildung auf die Unterlage, das Mitergriffensein der regionären Lymphdrüsen und vielleicht eine Familiendisposition. Dieselben Einflüsse sehen wir in Gruppe I und was die beiden ersten Momente betrifft, auch in Gruppe III eine ausschlaggebende Rolle spielen. Dies alles ist natürlich mit einer gewissen Reserve zu verstehen, denn man kann stets günstige und ungünstige Enttäuschungen erleben.

Tabelle V.



Sehr drastisch wird das eben Gesagte, wenn wir die Erfolge und Misserfolge in den drei Gruppen in Scalaform darstellen. Da sehen wir die Zahl der Geheilten und Ungeheilten der Gruppe I und II für die Serie I sich nahezu umgekehrt verhalten: bei Serie II bleibt für die Geheilten (85,7 pCt.) gegenüber den Ungeheilten (68 pCt.) noch ein gewisser günstiger Ueberschuss, aber wir müssen uns erinnern, dass hier noch Spätrecidive drohen.

So sind wir vorläufig leider nicht in der Lage zu sagen, dass durch die modernen ausgedehnten Operationen in Gruppe II ein viel besseres Resultat erzielt werde und in Gruppe III ist jede Operation bezüglich eines Dauerresultats aussichtslos.

Ueber den Sitz des Recidives sind wir in 55 Fällen der Serie I genau unterrichtet. Dasselbe fand sich (vgl. Tabelle IV)

Narbe, deren Umgebung und regionäre Lymphdrüsen . .	29 Fälle
supraclaviculare Lymphdrüsen bei gesundem Operationsgebiet	3 „
	32 Fälle
Sitz der Metastasen ohne locales Recidiv (andere Mamma, innere Metastasen)	23 Fälle

Für Serie II finden sich 7 locale und 8 innere Recidive. Setzt man die inneren Metastasen = 1, so verhalten sich

$$\frac{\text{locale Recidive}}{\text{inneren Metastasen}} \text{ Serie I} = \frac{1{,}391}{1}, \text{ Serie II} = \frac{0{,}875}{1}$$

mit anderen Worten: in Serie II hat die Zahl der inneren Metastasen zu, die der localen Metastasen etwas abgenommen, aber der Unterschied ist zu gering, als dass wir denselben der ausgedehnteren Operation zuschreiben könnten.

So kommen wir auch auf diesem Wege zu dem Schluss, dass wir wirklich gute Resultate nur in solchen Fällen erzielen, die der Gruppe I angehören, und dass wir, um dieselben zu steigern, ruhig mit grossen Operationen vorgehen dürfen. Für die Fälle der Gruppe II bleibt nach wie vor die Prognose eine zweifelhafte und für diejenigen der Gruppe III bleibt sie trotz der modernen grossen Operationen ganz schlecht.

IX.

Gastroenterostomia caustica.[1]

Von

Dr. Credé (Dresden).

(Mit 3 Textfiguren.)

Unter den verschiedenen Operationen am Magen ist die Gastroenterostomie die häufigste und wichtigste und diejenige, die immer mehr an Bedeutung gewinnt. Es ist daher begreiflich, wenn fortgesetzt neue Vorschläge zum Zwecke der Vereinfachung und Verbesserung dieses Eingriffes gemacht werden, namentlich auch deshalb, weil wir oft an sehr entkräfteten Menschen zu operiren haben. Eine verbesserte Methode mit geringerer Mortalität würde auch die Kranken veranlassen, sich zeitiger operiren zu lassen, wodurch ebenfalls die Operationsresultate und namentlich die Dauerresultate noch bessere werden würden.

Ich selbst habe vor 8 Jahren bereits an dieser Stelle einen Vortrag über eine von mir erdachte Vereinfachung der Gastroenterostomie gehalten; doch fanden meine Vorschläge keine Nachahmer, während ich selbst bis vor zwei Jahren nach dieser Methode mit Glück operirt habe. Seit 1906 habe ich nun einen neuen Weg beschritten und hat sich mein Vorgehen seitdem zu einer bestimmten Methode ausgestaltet, von der ich diesmal mehr Zustimmung seitens der Collegen erhoffe. Die Anregung zu meinem Verfahren wurde mir namentlich durch eine Arbeit von Dr. Wullstein in Halle über „Experimentelles aus der Magenchirurgie“ gegeben, die im

[1] Vorgetragen am 3. Sitzungstage des XXXVII. Congresses der Deutschen Gesellschaft für Chirurgie, 23. April 1908.

Centralblatt für Chirurgie, 1906, No. 38, veröffentlicht ist, sowie durch frühere Arbeiten desselben Verfassers über dasselbe Thema.

Wullstein durchschnitt die Serosa und Muscularis des Magens und verschorfte dann die Mucosa desselben mit dem Paquelin, darauf befestigte er den Darm an den Magen und überliess die Perforation des Darmes der verdauenden Kraft des Magensaftes nach Abstossung des verbrannten, nekrotischen Stückes der Magenwand. Wullstein hat nur an Hunden experimentirt, am Menschen aber seine Idee nie ausgeführt. Bei seinen Hunden war die Methode von Erfolg begleitet, die angelegte Darmwand wurde thatsächlich verdaut und eine Verbindung von Magen und Darm stellte sich her. Ich habe diesen Versuch beim Menschen nachgemacht und obgleich ich die fehlende Salzsäure zugeführt hatte, bekam ich einen Misserfolg. Das verschorfte Stück Magenwand hatte sich zwar abgestossen, aber das in dieser Lücke anliegende Stück Darmwand war nicht verdaut worden; in einem anderen Falle hatte sich nur eine ganz kleine Fistel gebildet. Der gesunde Hundemagen verhält sich eben anders als der kranke Menschenmagen.

Auf diesem Wege konnte ich also nicht weiter gehen. Ich habe von da an auf die Verdauungsthätigkeit des Magens ganz verzichtet, den Darm ebenso verbrannt bezw. verschorft wie den Magen, ohne einen von beiden zu eröffnen, und habe dabei stets einwandfreie, sehr gute Resultate erzielt. Mein Verfahren erlaubt jede Art von seitlicher Verbindung zwischen Magen und Darm und auch von Darm mit Darm. Jeder kann die von ihm bevorzugte Methode anwenden, sei es eine Gastroenterostomia anterior oder posterior mit ihren Modificationen.

Mein Verfahren, welches nach meiner Literaturkenntniss ein neues ist, ist folgendes: Nach Eröffnung der Bauchhöhle wird der Magen und das betreffende Darmstück hervorgeholt und aneinander gelagert. Zum Festhalten des Darmes ziehe ich durch dessen Mesenterium um ihn herum interimistisch einen starken Seidenfaden, dann wird mit Silbercatgut oder Silberseide, die zweckmässig nicht zu fein ist, in der sogenannten überwändlichen Nahtform (Leichennaht) mit groben, tiefen Stichen Magen und Darm bogenförmig in ca. 5—6 cm Länge vereinigt. Nach jedem Stich wird das gefasste

Gewebe etwas zusammengeschoben und das Fadenende mit einer anatomischen Pincette bis zum nächsten Stich festgehalten. Wenn auf diese Weise auf der kleineren unteren Hälfte Serosa und Muscularis des Magens mit dem Darm vereinigt ist, wird nicht weiter genäht, sondern der Faden mit der Nadel liegen gelassen, nachdem er vor dem ersten und hinter dem letzten Stich mit einem Köberle befestigt wurde. Jetzt wird mit dem breiten, flach gebogenen Ansatz des Paquelin ein Stück Magenwand von ungefähr 1,5—2,0 cm Länge und 1,0—1,5 cm Breite im Bereich der Serosa und Muscularis vollständig, und zwar ganz scharfrandig verkohlt und die Mucosa nur verschorft, ohne dass sie durchlöchert wird. Die Grösse des zu nekrotisirenden Stückes der Magenwand hängt von dem Fall ab. Ein contrahirter Magen, der sich später durch grössere Füllung mehr ausdehnt, kann kleiner eröffnet werden. Ein ausgedehnter, verdünnter Magen aber, der sich später, nach Wegfall des Hindernisses wieder etwas zusammenzieht, muss bedeutend grösser eröffnet werden. Etwa blutende Gefässe werden unterbunden. Beim Brennen der Magenwand erkennt man ganz genau in dem scharfen, steilen Rand eine Schichtung, die die Serosa und Muscularis darstellt. Bei normalem bezw. geschrumpftem Magen entsteht eine Vertiefung von etwa 3 mm. Der Abstand dieser verbrannten Stelle von der Nahtlinie muss etwa 1,5—2,0 cm betragen und darf dieser Zwischenraum nur der ausstrahlenden Hitze des Paquelin ausgesetzt werden. Diese letztere wirkt ausserordentlich zweckmässig auf die Serosa, da durch sie ein leichter Entzündungszustand hervorgerufen wird, der zu einer so auffallend raschen und festen Vereinigung der beiden Serosaflächen führt, wie ich sie bei gewöhnlicher Vernähung nie annähernd so fest und flächenhaft gesehen habe. Dieser Umstand bildet einen Hauptvortheil der Methode. Nun wird der Darm an der correspondirenden Stelle gebrannt, natürlich etwas vorsichtiger und weniger tief, ebenfalls so, dass die Mucosa nur verschorft wird. Zum Schluss wird dann mit dem liegen gebliebenen Faden, nachdem der Darm an den Magen angeklappt wurde, die obere Hälfte des elliptischen Kreises genäht und das Fadenende mit dem Fadenanfang zusammengeknotet. Eine weitere Naht ist absolut unnöthig, da diese eine sehr feste ist und vor der Verwachsung der Flächen auch nichts auszuhalten hat, da dann erst die Function sich einstellt.

Ich bestäube dann die Naht ringsherum mit Collargolstreupulver (Collarg. 3,0, Milchzucker 97,0) und schliesse die Bauchhöhle, nachdem ich alle freigelegten Theile ihres Inhaltes prophylaktisch reichlich mit 1 proc. Collargollösung begossen habe. Nach einer einzigen Operation wird man die Technik schon gut beherrschen und empfiehlt es sich zur Einübung derselben die Operation, von der ich ein schematisches Bild hier beigebe, zuerst an einem hoffnungslosen Fall von Pyloruscarcinom zu machen, dem man immerhin noch durch dieselbe eine Erleichterung bringen wird.

Die Ernährung des Kranken nach der Operation, die auch mit localer Anästhesie auszuführen ist, bleibt dieselbe wie vor derselben; ist dieselbe sehr schlecht, so lasse ich dieselbe durch subcutane Kochsalzinfusionen, denen Calodal beigemischt ist, und Calodal - Klysmen (50 g der 10 proc. Lösung) mehrmals täglich unterstützen. In der Regel bemerkt der Kranke am 4.—5. Tage, dass sich eine Veränderung im Magen vollzogen hat und dass die Speisen rascher verschwinden und er grössere Mengen vertragen kann. Der weitere Verlauf entspricht demjenigen wie bei Operationen nach anderen Methoden.

Einen grossen Vortheil der Operation erblicke ich erstens darin, dass bei derselben sowohl der Magen als der Darm nicht eröffnet wird, also keine Beschmutzung der Bauchhöhle und der Finger des Arztes stattfinden kann. Wenn ein kleines Loch im Magen oder Darm beim Brennen entsteht, so kann man es bequem durch eine Naht sofort wieder schliessen oder auch offen lassen, da das wenige, was austritt, bedeutungslos ist und nach Schluss der Naht in den Magen zurückgedrückt wird. Zweitens ist nur eine grobe, sehr einfache Naht erforderlich und diese ist fester als die bisherigen zwei Nähte: drittens findet eine sehr rasche, feste und flächenhafte Verwachsung statt, die Hilfsoperationen unnöthig macht. Viertens ist die Methode sehr viel einfacher und in viel kürzerer Zeit auszuführen als andere und fünftens endlich ist die Operation sehr viel ungefährlicher, weil eine Peritonitis, eine Perforation oder ein Circulus vitiosus so gut wie ausgeschlossen ist. Beifolgende Abbildungen eines Präparates, von einem Kranken stammend, der äusserst erschöpft war und der 12 Tage nach der Operation an einer Embolie von dem jauchigen Carcinom ausgehend, starb, werden von der Richtigkeit

des Gesagten überzeugen und ein Bild geben von der breiten, festen Verwachsung des Magens mit dem Darm, die sogar bei Kranken eintritt, deren Lebensthätigkeit fast erloschen zu sein scheint und bei deren normale Serosa sich kaum mehr fest vereinigt.

Ich habe im Ganzen 8 Kranke dieser Operation unterworfen. Es wäre mir möglich gewesen, eine weit grössere Zahl zu operiren, doch habe ich mich ein Jahr lang auf hoffnungslose Kranke be-

Fig. 1.

Gastroenterostomia caustica nach Dr. Credé.
1. Anlegung der unteren Naht, 2. Verschorfung von Magen und Darm. (Dann folgt 3. Anlegung der oberen Naht, womit die Operation beendet ist.)

schränkt, um das Verfahren erst auszubilden. Auf diese Weise habe ich in den ersten 12 Monaten nur 3 operiert, in den letzten 6 Monaten aber 5 Kranke. Alle Kranke sind in reactionslosester Weise geheilt, ohne die geringste peritonitische Reizung und ohne jedes Fieber. Sieben Fälle betrafen Pylorus-Carcinome, ein Fall

eine enorme Magenerweiterung mit narbiger Pylorusstenose. Fünfmal habe ich die Gastroenterostomia anterior antecolica und dreimal die anterior retrocolica gemacht. Die posterior niemals, weil ich glaube, dass nach meiner Methode die anterior ebenso

Fig. 2.

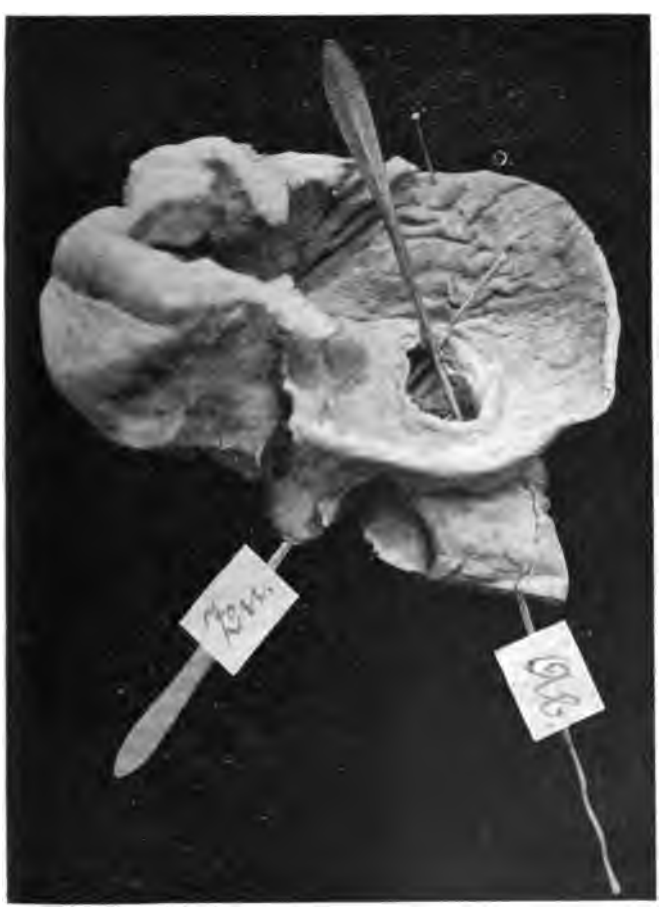

Gastroenterostomia caustica nach Dr. Credé.
Magen mit angewachsener Dünndarmschlinge, von vorn gesehen.
Tod am 12. Tage nach der Operation an Embolie, vom Carcinom ausgehend.

gute functionelle Resultate gibt. Von diesen Kranken leben noch drei, bei relativ recht gutem Befinden.

Da sich meine caustische Methode ebenso gut zur seitlichen Vereinigung von Darmschlingen eignet, so habe ich auch bei einem Fall von nicht mehr operirbarem aufgebrochenen Krebs des Colon ascendens eine Darmschlinge an das Colon transversum befestigt

Fig. 3.

Gastroenterostomia caustica nach Dr. Credé.
Magen mit angewachsener Dünndarmschlinge, von hinten gesehen.
Tod am 12. Tage nach der Operation an Embolie, vom Carcinom ausgehend

mit späterer Darmausschaltung und hat sich auch in diesem Fall das Verfahren vollkommen bewährt.

Die überraschend schnelle, feste und flächenhafte Verwachsung seröser Häute, die durch eine Verbrennung ersten Grades, erzeugt durch strahlende, etwa 1—2 Minuten lang wirkende Hitze, erzielt wird, kann aber auch bei anderen chirurgischen und gynäkologischen Operationen zweckmässige Verwendung finden. Ich habei bei Anlegung einer Magenfistel davon Gebrauch gemacht und würde die Erhitzung des Peritoneum namentlich noch benutzen, wo es gilt, Organe anders zu lagern und dort zu fixiren, z. B. bei der Ventrofixatio uteri vor Anlegung der Nähte, bei Bauchbrüchen, um grössere Peritonealflächen recht fest zu vereinigen usw.

Ich hoffe, dass die meiner Ansicht nach grosse Ungefährlichkeit und Einfachheit meiner Methode dazu führen wird, dass geeignete Fälle namentlich von Pyloruscarcinom bereits im Anfangsstadium dem Chirurgen zugeführt werden. Der Ernährungszustand des Kranken wird dann ein besserer bleiben, auch vielleicht mal ein Carcinom nach Aufhören der Reizung schrumpfen oder die secundäre Pylorusausschaltung sich leichter und ungefährlicher ausführen lassen.

X.

Ueber Osteoplastik.[1]

Von

Professor Dr. A. Barth in Danzig.

(Mit 10 Textfiguren.)

Es unterliegt keinem Zweifel, dass die Bedeutung des Periostes bei der freien Transplantation periostgedeckter Knochenstücke heute in einem anderen Lichte erscheint als ich[2]) es vor 14 Jahren auf Grund meiner Thierversuche dargestellt habe. Ich habe damals dem negativen Ergebniss der Versuche, die ich nach Festlegung des merkwürdigen Schicksals transplantirter Knochensubstanz auf die Frage der Vitalität des mitüberpflanzten Periostes gerichtet hatte, einen zu grossen Werth beigemessen, und glaubte auf der anderen Seite den gelungenen Versuchen Ollier's[3]), Wolff's[4]) und Bonome's[5]) mit der Transplantation von Periostst ücken in Weichtheile eine practische Bedeutung insofern nicht zuerkennen zu dürfen, als die hierdurch erzeugten Knochenschichten nur ein vorübergehendes Dasein fristeten und dann wieder zu verschwinden pflegten. Mir sind aber selbst sehr bald Bedenken gekommen, denen ich in praxi seit 11 Jahren Rechnung getragen habe, und

[1]) Auszugsweise vorgetragen am 1. Sitzungstage des XXXVII. Congresses der Deutschen Gesellschaft für Chirurgie, 21. April 1908.

[2]) Barth, Ueber Osteoplastik in histologischer Beziehung. Verhandl. der Deutschen Gesellschaft für Chirurgie. 1894. II. S. 201 u. Ziegler's Beitr. zur path. Anatomie. Bd. XVII. S. 92.

[3]) Ollier, Traité expérimental et clinique de la régéneration des os et de la production artif. du tissu osseux. Paris 1867.

[4]) J. Wolff, Die Osteoplastik in ihren Beziehungen zur Chirurgie und Physiologie. Dieses Archiv. Bd. 4.

[5]) A. Bonome, Zur Histogenese der Knochenregeneration. Virchow's Archiv. Bd. 100. S. 293.

heute muss es nach den experimentellen Untersuchungen von Marchand und Saltykow[1]), Grohé[2]), Sultan[3]) und Axhausen[4]) als sicher gelten, dass sich Periost mit Knochen nicht nur erfolgreich überpflanzen lässt, sondern hierfür sogar eine relativ hohe Vitalität und Productivität besitzt. Und hiermit stehen die practischen Erfahrungen der Chirurgie durchaus im Einklang. Den Prüfstein bilden die grossen circulären Defecte der langen Röhrenknochen mit Verlust des Periostes, wie sie nach Traumen, Osteomyelitis und besonders häufig bei den modernen Continuitätsresectionen wegen diaphysärer Knochensarkome vorkommen. Der erfolgreiche Ersatz solcher Defecte mit todtem Knochenmaterial scheitert im Allgemeinen an dem Mangel eines ausreichenden ossificationsfähigen Bodens, von dem aus der implantirte Knochen durch neues Knochengewebe ersetzt werden kann, denn die schmalen Berührungsflächen an den Resectionsstümpfen sind hierfür völlig unzureichend. Solche Fremdkörper können zwar einheilen, an den Resectionsflächen sogar knöchern verwachsen, sie bleiben aber in der Hauptsache Fremdkörper, und früher oder später entscheidet eine gelegentliche secundäre Infection endgültig über ihr Schicksal. Ich kann hierzu einige Beispiele aus meiner Erfahrung geben.

Einem 21jährigen Manne, Adolf K., hatte ich am 25. 6. 1904 ein 20 cm langes Stück, d. h. fast die ganze Diaphyse des linken Humerus wegen periostalen Sarkoms circulär mitsammt Periost resecirt. Ich implantirte ein entsprechendes Stück von einem sterilisirten Skeletthumerus und befestigte es oben und unten mit Silbernähten an den Resectionstümpfen des Humerus. Die Weichtheile wurden sorgfältig darüber vernäht. Der Verlauf war in den ersten Wochen günstig, dann trat Fieber und Eiterung ein, und musste ich nach sieben Wochen den lose in der Wundhöhle liegenden Fremdkörper entfernen. Drei Monate später, am 12. 11. 04 spaltete ich die Narbe und implantirte eine einer frischen Leiche entnommene Fibula, nachdem ich sie im strömenden

---

[1]) Marchand, Der Process der Wundheilung mit Einschluss der Transplantation. Deutsche Chirurgie. Lief. 16. S. 487.

[2]) Grohé, Die Vita propria der Zellen des Periostes. Virchow's Archiv. Bd. 155. S. 428.

[3]) Sultan, Ueber die Verpflanzung von todtem Knochen in indifferente Weichtheile, allein oder in Verbindung mit Periost. Verhandl. der Deutschen Gesellschaft f. Chir. 1902. I. 56.

[4]) G. Axhausen, Die pathologisch-anatomischen Grundlagen der Lehre von der freien Knochentransplantation beim Menschen und beim Thier. Med. Klinik. 1908. II. Beiheft.

Wasserdampf sterilisirt hatte. Die Humerusstümpfe wurden angefrischt und mit dem Ersatzstück durch Einkeilung und Naht möglichst exact vereinigt. Die Heilung erfolgte dieses Mal ohne Zwischenfall und schon nach 6 Wochen war der implantirte Knochen mit dem oberen Humerusfragment knöchern vereinigt, während am unteren Ende eine Pseudarthrose zurückblieb. Später ent-

Fig. 1.

stand hier eine Fistel, die dauernd Eiter absonderte, und als sich 7 Monate nach der Implantation zeigte, dass der Fremdkörper noch fast in ganzer Ausdehnung blosslag, wurde er (am 8. 6. 05) wieder entfernt. Er war auf der Oberfläche von Granulationsgewebe angenagt und nur am oberen Ende in geringer Ausdehnung knöchern organisirt.

Nach diesen heteroplastischen Misserfolgen, die den Kranken ein ganzes Jahr Krankenhausbehandlung gekostet hatten, entschloss er sich endlich zu

einer Autoplastik, die ich am 7. 8. 05 nach völliger Vernarbung der Wunde ausführte. Ein 20 cm langer Periostknochenspahn wurde der linken Tibia entnommen und in den durch Narbenspaltung freigelegten Humerusdefect eingepflanzt. An den Humerusstümpfen wurden Periostknochenlappen umgeschlagen und mit dem Knochenspahn durch Catgutnähte vereinigt, nachdem

Fig. 2.

die Enden des Spahns in die Markhöhle der Stümpfe, so gut es ging, eingebohrt waren. Bei fieberlosem Wundverlauf trat in einigen Wochen knöcherne Vereinigung mit dem oberen Humerusfragment ein (Fig. 1a), am unteren Fragment liess sie ungefähr 2 Jahre auf sich warten. Leider ist aber auch jetzt, $2^1/_2$ Jahre nach der Operation, eine Gebrauchsfähigkeit des Armes noch nicht erreicht worden, da inzwischen durch fortschreitende Rarefication oberhalb der Mitte des eingepflanzten Knochenspahnes eine Pseudarthrose (Fig. 2c)

fortbewegen konnte. Verschiedene Versuche, das Mädchen durch Osteotomien wieder auf die Beine zu bringen, waren fehlgeschlagen, weil jedesmal Pseudarthrosen zurückblieben, die allen Behandlungsversuchen durch Jahre getrotzt hatten. Bei der Resection einer solchen Pseudarthrose der Tibia zeigte sich, dass die Corticalis papierdünn war, von Seiten des Periostes fehlte jede Knochenneubildung und die spärlichen Ansätze zu einem Markcallus machten

Fig. 10.

an der bindegewebigen Osteotomienarbe Halt. Das Mark trug den Charakter des Fettmarkes. Mein damaliger Chef, Geh.-Rath Küster, überliess mir dann auf meinen Wunsch den Fall zu einem Versuch, durch Einlegen von Knochenkohle in die Markhöhle eine bessere Callusbildung herbeizuführen, und dieser Versuch hatte vollen Erfolg. Binnen 10 Wochen war die Consolidirung erreicht. Ich habe dann nacheinander 6 Osteotomien (Keilexcisionen) an Femur und Tibia beider Beine ausgeführt und jedesmal Knochenkohle in die Mark-

höhle implantirt, stets mit demselben günstigen Erfolge, und es gelang mir auf diese Weise, eine Correctur der verkrümmten Beine herbeizuführen, die dem Mädchen das selbstständige Gehen (unter Sicherung der atrophischen Knochen durch Schienenapparate) ermöglichte (Fig. 10).

Die Ursache des Erfolges ist klar. Das an sich ossificationsfähige, aber bei dem Mangel an Kalk nicht zur Callusbildung führende Mark bedurfte nur der localen Zuführung von kalkhaltigem Material, um aus diesem neues Knochengewebe aufzubauen und ich wüsste nicht, wie man den vorliegenden Schwierigkeiten anders oder besser hätte begegnen können. Das Verfahren dürfte in ähnlichen geeigneten Fällen dieselben guten Dienste leisten.

XI.

(Aus dem Rudolfinerhaus in Wien-Döbling.)

Aseptische Darmoperationen.[1]

Von

Primararzt Dr. Ludwig Moszkowicz.

(Mit 14 Textfiguren.)

Die Aufgabe, Operationen am Darm aseptisch, das will sagen, ohne Eröffnung des Darmes auszuführen, haben sich schon viele Chirurgen gestellt, doch hat sich keine der vorgeschlagenen Methoden durchgesetzt, weil keine den Forderungen entsprach, die wir an eine solche Operationsmethode stellen müssen. Diese sind:

1. Die Operation muss völlig aseptisch verlaufen.
2. Die Anastomose der Darmlumina muss nach beendeter Operation sicher hergestellt sein, wir müssen uns auch von ihrer Communication überzeugen können.
3. Die Methode muss für alle Arten von Operationen am Darm und am Magen für Resectionen, circuläre und seitliche Anastomosen jeder Art geeignet sein.

Alle bisher auf Grund von Leichen- und Thierversuchen gemachten Vorschläge[2]) waren so gekünstelt, dass sie niemals nachgeprüft wurden. So mag es kommen, dass diese Versuche überhaupt in Misscredit kamen und dass deshalb ein Vorschlag bisher unbeachtet blieb, der mir die Grundlage für eine völlige

[1]) Vorgetragen am 3. Sitzungstage des XXXVII. Congresses der Deutschen Gesellschaft für Chirurgie, 23. April 1908.

[2]) Ich erinnere an die Vorschläge von Pochhammer, Centralbl. f. Chir. 1906. S. 1283, Werelius, Centralbl. f. Chir. 1906. S. 750, Flint, Arch. f. klin. Chirurgie. Bd. 80. S. 988.

Aenderung unserer Operationstechnik auf diesem Gebiete zu liefern scheint.

Vor etwa einem Jahre beschrieb Professor Rostowzew (Dorpat) im 82. Bande des Archivs für klinische Chirurgie unter dem Titel „Aseptische Darmnaht" eine Operationstechnik, die bisher keine Nachahmung gefunden hat, obwohl meiner Meinung nach das Ideal der aseptischen Darmoperation mit diesem Verfahren erreicht werden kann. Doch sind die von Rostowzew empfohlenen Instrumente wie auch die Operationstechnik noch unvollkommen und nicht für alle vorkommenden Fälle ausgearbeitet.

Es bedurfte monatelanger Arbeit mit dem Instrumentenmacher, ehe es mir gelang, ein Instrumentarium herzustellen, mit dem allen oben erwähnten Bedingungen einwandfrei entsprochen werden kann, und das ich nun auch in 6 Fällen bei Operationen in vivo mit Erfolg angewendet habe.

Professor Rostowzew quetscht den Darm mit einer dem Mikulicz'schen Enterotrib nachgebildeten Quetschzange durch. Diese Quetschzange enthält in ihrem Inneren kleine Stäbchen, deren Enden aus der Zange hervorragen und mit einer Péan'schen Klemme beziehungsweise einem Metallring zusammengefasst werden. Nach Abnahme der Quetschzange bleiben diese in eine Darmklemme umgewandelten Stäbchen liegen und über diese dünnen Stäbchen hinweg werden die Serosanähte angelegt.

Nachdem die Stäbchen entfernt sind und die Naht vollendet ist, wird die Communication der Darmlumina durch Invagination des Darmes mit dem Finger hergestellt, wobei die feste Verklebung der bis dahin völlig geschlossenen Darmenden gelöst wird.

In Bezug auf die Details sei auf die Originalarbeit Professor Rostowzew's verwiesen. Mir schien die neue Methode im Princip vollkommen und genial erdacht. Es mussten jedoch noch einige Mängel der Operationstechnik beseitigt werden. Die nach Abnehmen der Quetschzangen als Darmklemmen liegen bleibenden Stäbchen müssen möglichst schmal und zart sein, damit über sie hinweg die Darmnaht ausgeführt werden kann, andererseits sollen sie während all der schwierigen und nicht immer zarten Manipulationen, die eine Darmresection erfordert, den Darm mit völliger Sicherheit geschlossen halten.

Ich verstärkte ihre Klemmwirkung dadurch, dass das eine Stäbchen der ganzen Länge nach eine Rippe erhielt, die in eine Rinne des dazugehörigen zweiten Stäbchens passt. Der Darm zieht daher nicht gerade, sondern in einer scharfen Knickung zwischen den Stäbchen durch, er wird zwischen ihnen verklemmt und wenn man noch mit dem Thermokauter vorsichtig über die Stäbchen streicht, dann wird der Darm auch noch verkocht, wodurch die Verklebung eine sehr innige wird. Vor dem Abnehmen der Quetschzange werden die Enden der Stäbchen durch Ringe zusammengefasst, zu diesem Zwecke liess ich die Enden der Stäbchen weit aus der Quetschzange vorragend machen. Ist die Quetschzange abgenommen, dann wird an jedes Stäbchenpaar eine kräftige Haltezange angelegt, die ich eigens construiren liess, um während aller nun folgenden Manipulationen sicher zu sein, dass die Stäbchen nicht auseinander federn können, dass somit eine Eröffnung des Darmes nicht vorkommen kann. Damit war der schwächste Punkt der Rostowzew'schen Methode beseitigt. Die Haltezange erlaubt auch ziemlich brüske Bewegungen der Darmenden, die Assistenten gewinnen damit auch eine bequeme Handhabe zur Adaptation der Darmtheile.

Die dünnen Stäbchen, die Rostowzew angegeben hat, geben auch bei der nun auszuführenden Darmnaht leicht nach, wie ich bei einigen Versuchen an der Leiche bald constatirte. Um nun beide Darmenden bei der Darmnaht bequem aneinander zu halten, empfahl Rostowzew in einer Modification seiner ursprünglichen Methode noch vor der Resection der erkrankten Darmpartie eine Quetschzange über die beiden mit einander zu vereinigenden gesunden Darmtheile zu legen. Die hintere Nahtreihe wird angelegt, so lange die Quetschzange liegt, die vordere Nahtreihe wird unter dem Schutze der nach Abnahme der Quetschzange liegen bleibenden Stäbchen ausgeführt. Nun dürfte nur in wenigen Fällen vor Abtragung der erkrankten Darmtheile das Mesenterium so beweglich sein, dass man die gesunden Darmtheile mit einer Quetschzange zusammenfassen kann. Es musste auch hierfür das Instrumentarium und die Operationstechnik geändert werden.

Nach dieser Einleitung, zu deren Verständniss wohl die Kenntniss der Arbeit Rostowzew's nothwendig ist, sei es mir gestattet, die von mir geänderte Operationstechnik darzulegen:

Oberhalb und unterhalb der erkrankten zu resecirenden Darmparthie wird eine Darmquetsche von besonderer Construction quer über den Darm angelegt (Fig. 1). Sie besteht aus zwei massiven starken Stahlstäben, die an dem einen Ende in einem leicht aushängbaren Zapfenschloss mit einander articuliren, am anderen Ende eine Schraube und eine mit grossen Flügeln versehene Schraubenmutter tragen, durch die sie kräftig aneinander gepresst werden. In jedem Arme dieser Quetsche finden sich zwei Rinnen, in welche die oben erwähnten Stäbchen hineinpassen, sodass also zwei Stäbchenpaare von der Quetsche aufgenommen

Fig. 1.

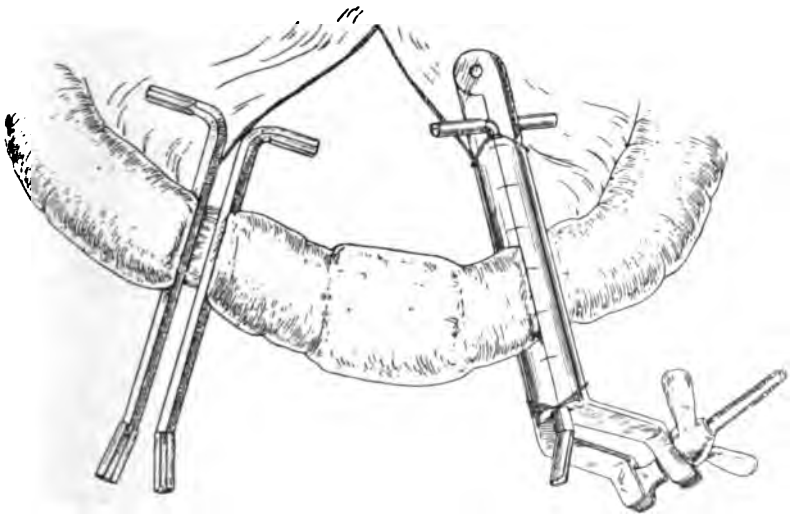

werden. Die Stäbchenenden, die je nach der Form der Quetsche abgebogen werden, ragen aus dieser hervor. Der eine Arm der Quetsche wird durch einen im Mesenterium des Darmes gemachten Schlitz hindurchgeschoben, der andere Arm mit dem ersten in Articulation gebracht, die Schraube fasst am anderen Ende die beiden Arme zusammen und presst sie und mit ihnen den Darm kräftig zusammen, bis die zusammengehörigen Stäbchenpaare vollkommen aufeinander zu liegen kommen. Die vorragenden Enden der Stäbchen werden nun durch besonders construirte Reifchen gegen einander fixirt, wodurch jedes Stäbchenpaar in eine Darmklemme von zartem Bau verwandelt ist.

Nun kann die Quetsche abgenommen werden. Die Stäbchen bleiben liegen, zwischen ihnen ist der vollkommen zusammengequetschte Darmtheil zu sehen, der nun mit dem Thermokauter durchschnitten wird. So wird oberhalb und unterhalb des erkrankten Darmtheiles der Darm zwischen je zwei Stäbchenpaaren durchtrennt und hierauf sofort jedes Stäbchenpaar mit je einer

Fig. 2.

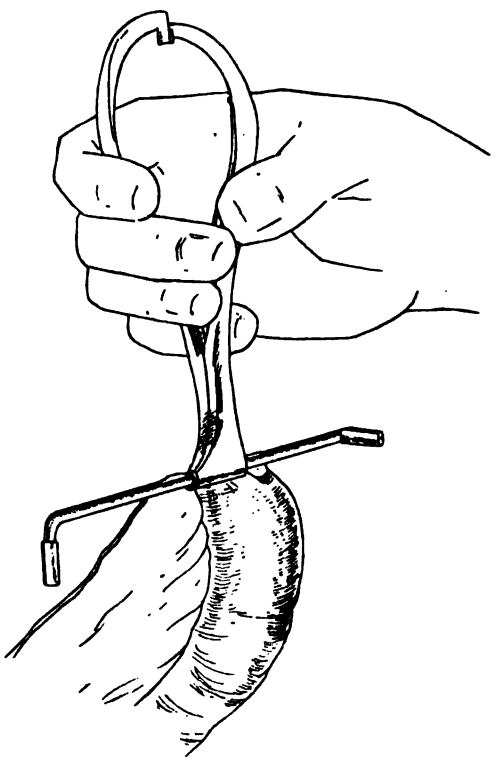

Haltezange vom Typus I (Fig. 2) armirt, sodass ein Abgleiten der Stäbchen unmöglich ist. Die erkrankte Darmparthie, die an ihren Enden hermetisch verschlossen ist, wird mit dem erkrankten Antheil des Gekröses exstirpirt.

Es stehen sich nunmehr zwei durch Stäbchen verschlossene Darmenden gegenüber, zwischen denen eine Anastomose hergestellt werden soll, ohne dass hierbei ein Darmlumen zu Gesichte kommt (Fig. 3). Wir nehmen die Haltezangen ab, legen beide Stäbchen-

paare aneinander und fassen beide Paare also vier neben einander liegende Stäbchen mit einer anderen Haltezange (Typus II) zusammen. Damit sind auch die Därme eng aneinander gelegt, der Assistent fasst die Zange und hält mit dem kräftigen Instrument den Darm in jeder für den Operateur bequemen Stellung (Fig. 4). Aus Gründen, die sofort klar werden sollen, empfiehlt es sich, die Stäbchen so zu drehen, dass die gequetschten mit dem Thermokauter verschorften Darmenden nach vorne zu sehen, und in dieser Stellung die Haltezange II anzulegen, wobei der

Fig. 3.

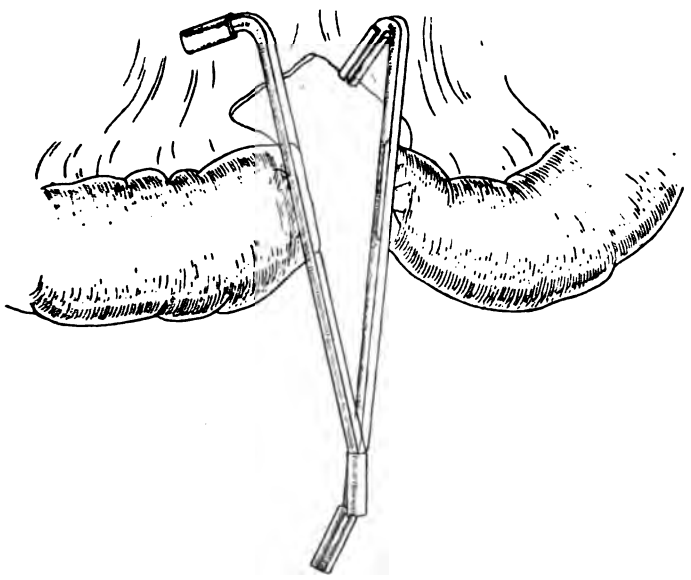

Griff der Zange an der vom Mesenterialschlitz abgewendeten Seite der Därme zu liegen hat. Nun drehen wir die Zange um 180°, wobei das eine Ende der Stäbchen den Mesenterialschlitz passirt, der Griff der Zange liegt nun über dem Mesenterialschlitz, man sieht die beiden Darmenden aus den Stäbchen hervortreten (Fig. 5). Sie liegen ziemlich nahe aneinander, sodass bequem eine fortlaufende Naht angelegt werden kann, deren Enden beiderseits lang gelassen werden (Fig. 6).

Nun wird die Haltezange wieder um 180° zurückgedreht, der Endfaden an der Mesenterialseite des Darmes durch den Schlitz

des Mesenteriums gezogen und es beginnt die Anlegung der vorderen Nahtreihe. Die Haltezange kann nun abgenommen werden, da die Därme durch die hintere Nahtreihe genügend aneinander fixirt sind, doch besteht kein Hinderniss, die Stäbchen an ihren Enden mit den Haltezangen (Typus I) zusammen zu

Fig. 4.

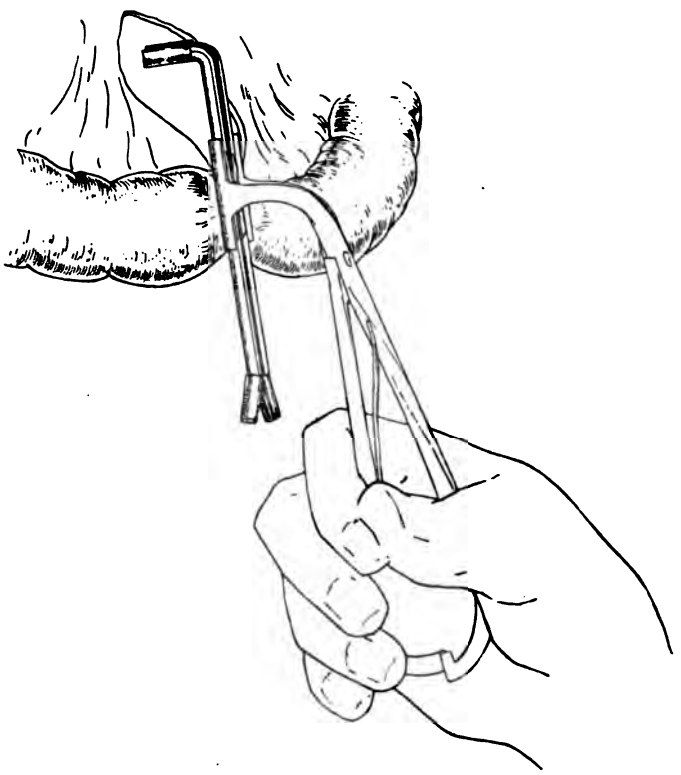

halten, die deshalb mit besonderen Einschnitten zum Zusammenhalten von 2 oder 4 Stäbchen versehen sind.

Die vordere Nahtreihe wird quer über die Stäbchen an die zwischen ihnen geklemmten Darmenden angelegt. Wo es angeht, d. h. wo die Umstände eine stärkere Einstülpung des Darmes erlauben, die Theile auch genügend beweglich sind, wird man auch diese Naht als fortlaufende Naht zu machen haben. Sonst ist eine Reihe von Knopfnähten oder Matratzennähten anzulegen, aber

Fig. 6.

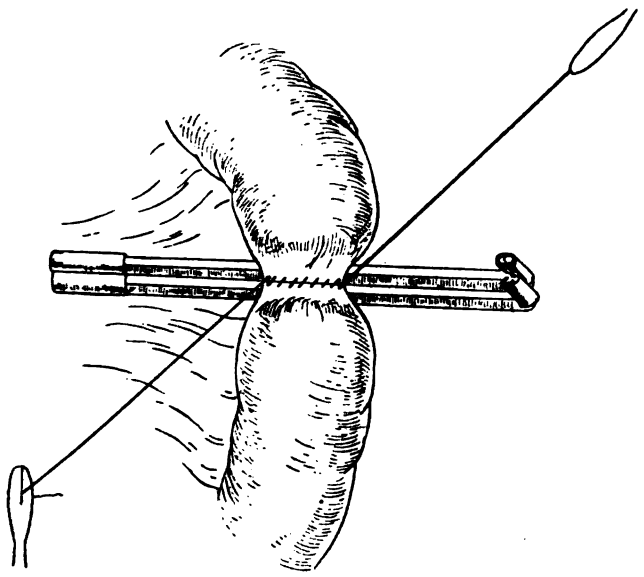

Fig. 5.

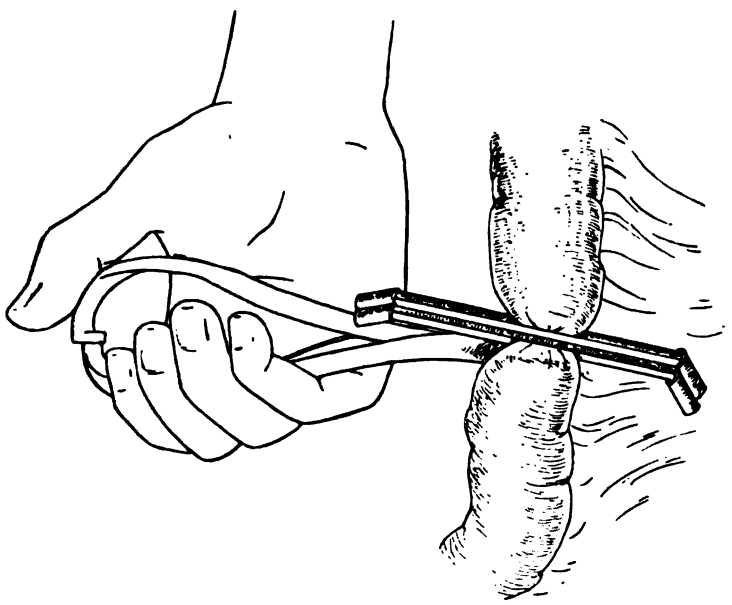

Fig. 7.

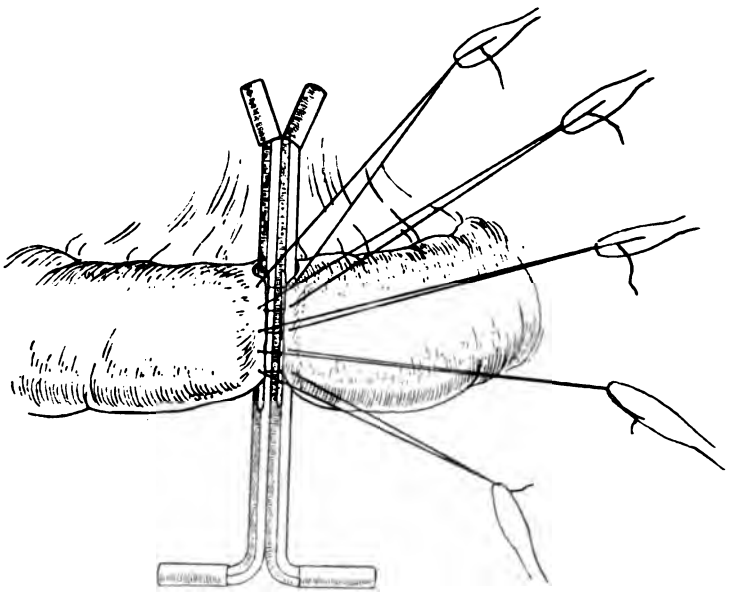

Fig. 8.

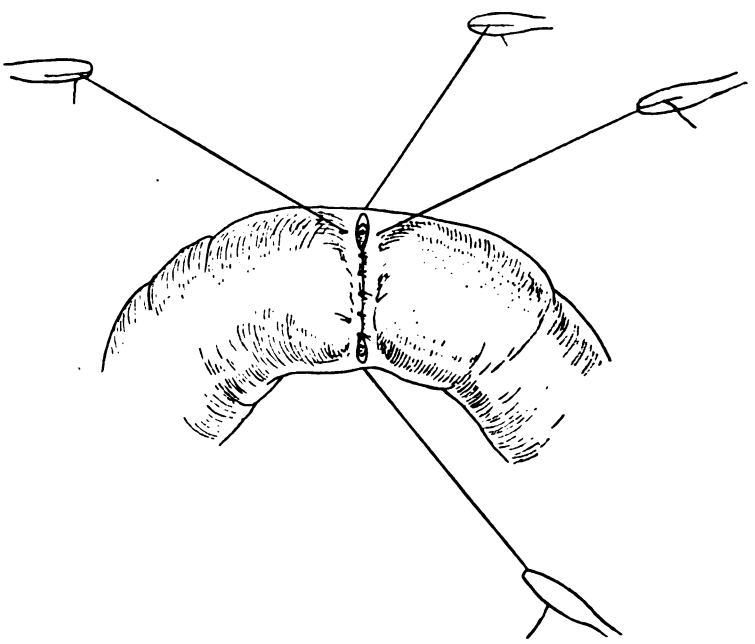

nicht zu knüpfen. Die Enden der Fäden sind mit Klemmen zu fassen. Wenn alle Nähte angelegt sind, werden sie vom Assistenten gefasst und straff in die Höhe gehalten (Fig. 7). Indessen entfernt der Operateur die die Stäbchen zusammenhaltenden Reifen und zieht die Stäbchen einzeln und vorsichtig heraus. Nun werden rasch alle Fäden geknüpft, worauf nur mehr beiderseits am Ende der Naht kleine Lücken zurückbleiben, die mit Knopfnähten verschlossen werden (Fig. 8). Während dieses Stadiums der Darmnaht wäre eine Sprengung der verklebten Darmenden möglich, doch sind die gut gequetschten und verkochten Darmenden so fest verklebt, dass sie gar nicht so leicht zu öffnen sind, bei einiger Vorsicht wird sich die vorzeitige Oeffnung stets vermeiden lassen.

Man kann nun die Communication der Darmlumina sofort oder nach Anlegung einer zweiten Reihe von Serosanähten (fortlaufende Naht) herstellen. Es geschieht durch Invagination des Darmes von beiden Seiten her gegen die Anastomose hin. Bei ganz sanften Bewegungen zwischen Daumen und Zeigefinger einer Hand fühlt man, wie allmählich die Verklebung sich löst, so dass die Finger die Anastomose passiren und sich fast zu berühren scheinen.

Es folgt die Naht des Mesenterialschlitzes, wo es angeht die Bedeckung der Nahtreihe mit Netz, Appendices epiploicae etc.

Die bisher geschilderte Darmmethode gilt für die circuläre Vereinigung zweier Nahtenden, ist in gleicher Weise am Dünndarm wie am Dickdarm anzuwenden, wobei natürlich Darmquetschen verschiedenen Kalibers zur Anwendung kommen. In besonderer Weise ist vorzugehen, wenn Seitenanastomosen angelegt werden sollen. Ich habe hierfür Darmquetschen herstellen lassen, die nur ein Stäbchenpaar enthalten. Es wird, wie Rostowzew angiebt, eine Falte des Darmes mit der Quetschzange gefasst (Fig. 9), am besten zwischen zwei als Haltezügeln angelegten Fäden. Die abgequetschte Darmfalte wird mit dem Thermokauter abgebrannt. Dabei kommt es zur Eröffnung des Darmlumens, ja, man hat sogar darauf zu achten, dass Schleimhaut zu Gesichte kommt, da, wenn nur Serosa und Muscularis gefasst wurden, nachher keine Communication der Darmlumina zustande käme. Daraus ist zu ersehen, dass die Seitenanastomosen

Fig. 9.

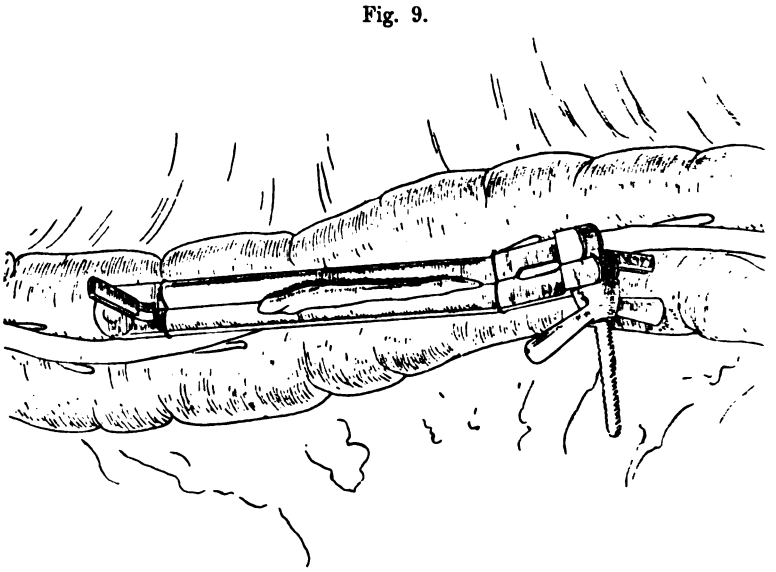

Fig. 10.

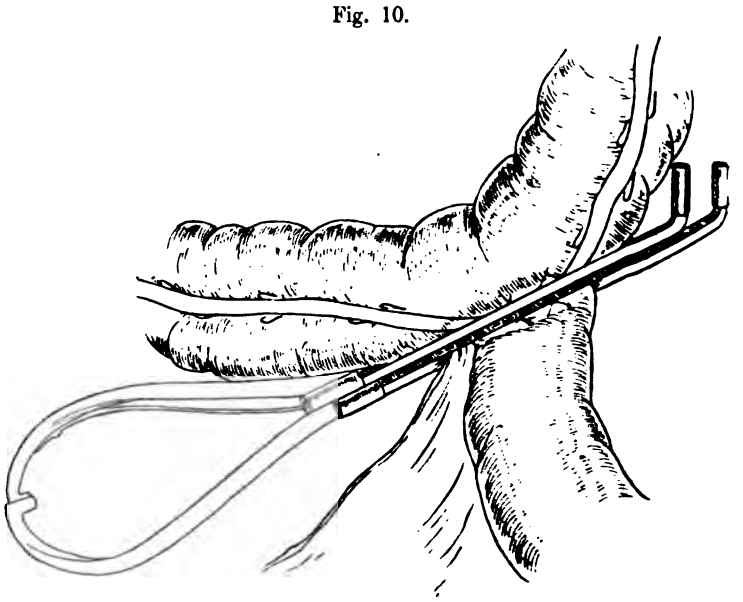

nicht so völlig aseptisch verlaufen, wie die Endanastomosen, doch ist die Infectionsgefahr sehr gering, da ja die blossgelegte Schleimhaut sofort mit dem Thermokauter verschorft wird.

Im Uebrigen verläuft die Anlegung der Darmnaht bei Anastomosen Ende zu Seite, oder Seite zu Seite, ganz gleich wie oben für die Endanastomose beschrieben, indem die Stäbchen durch eine gemeinsame Haltezange gefasst werden, worauf erst die hintere Nahtreihe fortlaufend, dann die vordere fortlaufend oder mit Knopfnähten angelegt wird (Fig. 10).

Eine Schwierigkeit entsteht, wenn die Darmlumina, die mit einander vereinigt werden sollen, nicht gleich gross sind. Um dies zu vermeiden, haben alle Quetschen seitlich eine Centimetereintheilung, beim Anlegen der Quetschen und der Haltefäden verwende ich überdies einen metallenen Centimetermaassstab. Indem die Quetsche am kleineren Darmtheil schräg angelegt wird, wird sich meist ein annähernd gleicher Querschnitt der Darmenden erzielen lassen.

Aber auch wenn dies nicht gelingt, lässt die Methode nicht im Stich. Es werden die Darmenden, so weit sie sich berühren, mit einander vereinigt, wie oben beschrieben, zuletzt bleibt am breiteren Darmtheil ein vorragendes Darmstück, das in sich verschlossen werden muss. Es geschieht in der Weise, dass über die Stäbchen hinweg Knopfnähte oder Matratzennähte, in günstigen Fällen auch eine fortlaufende Naht angelegt werden, die von der einen Seite des gequetschten Darmendes zur anderen am selben Darme angelegt werden. Eine solche Incongruenz ergiebt sich mit Nothwendigkeit, wenn Dünndarm in die Resectionslinie eines Magens eingepflanzt werden soll. Aus diesem Vorgehen ergiebt sich aber auch die Methode, wie ein Lumen blind geschlossen werden soll, was bei der incompleten Darmausschaltung, bei der Magenresection am Duodenum und am Magen in Betracht kommt.

Es wird der Darm oder Magen quer durchgequetscht, zwischen den Stäbchen durchgeschnitten. Nun werden an dem blind zu verschliessenden Darmende über die Stäbchen hinweg Knopfnähte oder Matratzennähte angelegt, die, wo die Spannung nicht zu gross ist, sofort geknüpft werden, andernfalls werden sie gespannt gehalten, hierauf die Stäbchen entfernt und die Fäden geknüpft (Fig. 11).

Die Lücken an den Enden der Naht werden durch Knopfnähte verschlossen.

Die Gastroenterostomie lässt sich nach dem Typus der seitlichen Anastomose mit dem Instrumentarium bequem nur als antecolica anterior, oder als antecolica posterior ausführen.

Die jetzt wohl allgemein mit Vorliebe ausgeführte Gastroenterostomia retrocolica posterior spielt sich mehr in der Tiefe des Abdomens ab, weshalb die Anwendung der Quetschzangen und Stäbchen etwas erschwert ist. Doch habe ich einmal bereits bei einem mageren Individuum eine Gastroenterostomia retrocolica posterior in der Weise, wie es oben für Seitenanastomosen be-

Fig. 11.

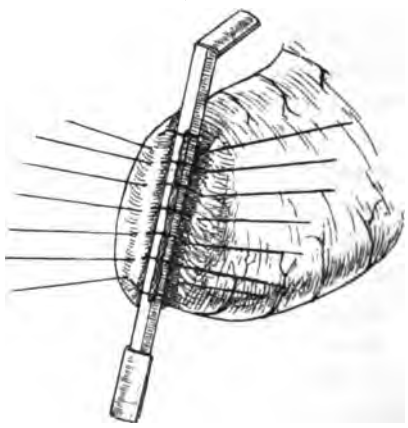

schrieben wurde, ausgeführt. Bei den Anastomosen an sehr hypertrophischen Mägen wird es sich empfehlen die Serosa und Muscularis mit dem Messer zu durchtrennen, bloss die Mucosa in die Quetschzange zu fassen und die Quetsche länger als sonst liegen zu lassen. Es werden dadurch die grossen Gefässe des hypertrophischen Magens genügend gequetscht, ferner kommt es bei den Seitenanastomosen sehr darauf an, dass beim Emporheben der Falte die Mucosa der Quetsche nicht entschlüpft. Würde bloss Serosa und Muscularis gequetscht, dann käme keine Communication der Lumina zu Stande.

Die Resection des Magens (Billroth II) wäre in der Weise auszuführen, dass aboral vom erkrankten Theile am Duodenum die kleinere Quetsche, oralwärts am Magen die grössere Quetsche

angelegt wird. Es wird zwischen den Stäbchen mit dem Thermokauter durchgeschnitten, die resecirte Magenpartie wird entfernt, das Duodenum, wie oben geschildert, blind verschlossen.

Hierauf wird die oberste Jejunumschlinge vorgezogen, mit der Dünndarmquetsche quer durchgequetscht, zwischen den Stäbchen durchschnitten. Das zuführende Ende des Jejunums wird mit der Haltezange I armirt und bei Seite gelegt. Das abführende Ende wird durch einen Schlitz im Mesocolon transversum durchgezogen und kann in der Schnittlinie des Magens mit diesem verbunden werden. Der mit einem langen Stäbchen armirte Magen und das mit einem kurzen Stäbchen armirte Jejunum werden mit der Halte-

Fig. 12.



zange II zusammengefasst. Es wird nun zunächst die hintere Serosanaht zwischen Magen und Jejunum fortlaufend ausgeführt, die Fadenenden lang gelassen. Dann folgt die vordere Nahtreihe. Sie wird zum Theil nur am Magen, über das lange Stäbchenpaar hinweg, zum Theil zwischen Magen und Dünndarm über das lange und kurze Stäbchenpaar hinweg angelegt. Die Nähte sind Knopfnähte, Matratzennähte oder fortlaufende Naht, werden sofort oder erst nach Entfernung der Stäbchen geknüpft.

Das zuführende Ende des Jejunums wäre seitlich in den abführenden Schenkel des Dünndarmes einzupflanzen (Fig. 12). Diese nach Roux benannte Yförmige Gastroenterostomie dürfte bei dieser Operationstechnik vorzuziehen sein, doch werden sich gewiss auch alle anderen bisher üblichen Methoden durchführen lassen.

Es lassen sich alle Arten von Eingriffen am Magen und Darm mit dem neuen Instrumentarium ausführen, doch werden wir im Gegensatz zu der bisherigen Uebung die Endanastomosen den Seitenanastomosen vorziehen, unter diesen wird die Anastomose Ende zu Seite gegenüber der Anastomose von Seite zu Seite an Boden gewinnen. Bei den Endanastomosen sehen wir die Schleimhaut der Därme auch nicht einen Augenblick, bei den Seitenanastomosen dagegen müssen wir ein Stück Schleimhaut mit dem Thermocauter abtragen, was zwar auch recht reinlich ausgeführt werden kann, aber doch nicht jene völlige Asepsis gewährleistet, die bei der circulären Vereinigung der Darmenden möglich ist.

Instrumentarium.

Die Durchführung der genialen Idee Rostowzew's ist nur möglich mit einem wesentlich veränderten Instrumentarium. Dieses soll nun ausführlich beschrieben werden, da auf dessen Beschaffenheit alles ankommt. Wir benöthigen, um an jeder Stelle des Magendarmtractes operiren zu können, folgende Instrumente:

1. Eine kleine Quetsche mit zwei Stäbchenpaaren für den Dünndarm. Fig. 13B.
2. Eine grosse Quetsche mit zwei Stäbchenpaaren für den Dickdarm oder Magen. Fig. 13D.
3. Zwei seitlich fassende Quetschen, je ein Stäbchenpaar enthaltend. Fig. 13A.
4. Vier Haltezangen, Typus I. Fig. 13E.
5. Eine Haltezange Typus II. Fig. 13C.
6. Einen Vorrath an Stäbchen und Klemmen. Fig. 14A u. F.
7. Einen metallenen Centimetermaassstab.

Die Quetschzangen können alle nach dem in Fig. 13A u. B abgebildeten Typus construirt werden. Die nach dem Muster des Lanz'schen Enterotribs als Kniehebelklemme construirte Quetschzange für Magen- und Dickdarm (Fig. 13D) hat sich mir gut bewährt, ist aber etwas theurer als eine nach dem anderen Typus construirte Zange. Die Enden der Branchen einer jeden Quetsche sind abgebogen (Fig. 13B) und werden durch die Schraube gegeneinandergeprest. Durch die Federkraft des Stahles wird eine recht bedeutende Compression ausgeübt.

Fig. 13.

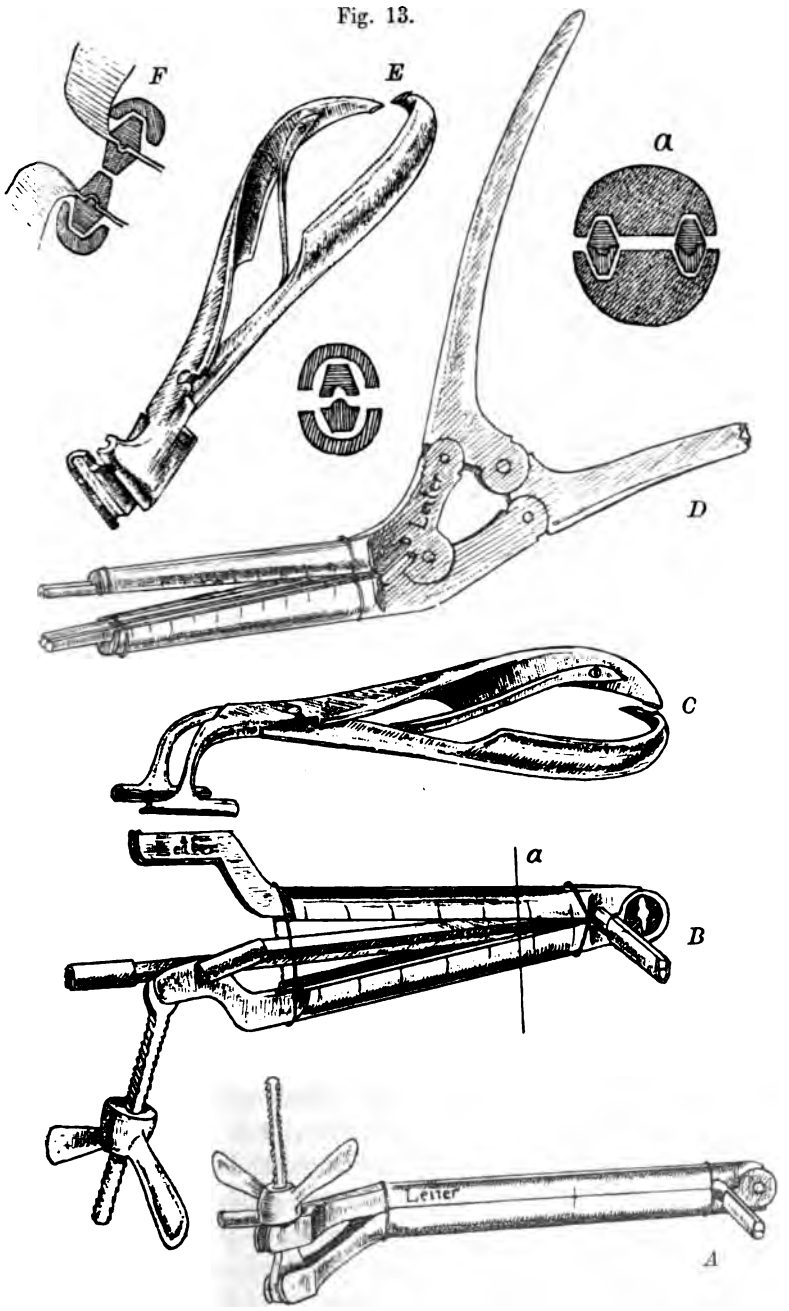

Besonders wichtig ist die Construction der **Stäbchen**, welche nach Abnahme der Quetschen den Darm verschlossen halten. Die von Rostowzew empfohlene Form von platten Stäbchen, die an dem einen Ende von einem Ring, am anderen durch einen Pfan zusammengehalten werden, ist unbequem und nicht genügend verlässlich. Die Stäbchen sollen den Darm festhalten und auch bei einem Zug in der Längsrichtung den festgeklemmten Darm nicht entschlüpfen lassen. Ich liess das eine Stäbchen der ganzen Länge nach mit einer Rippe versehen, die in eine Furche des dazuge-

Fig. 14.

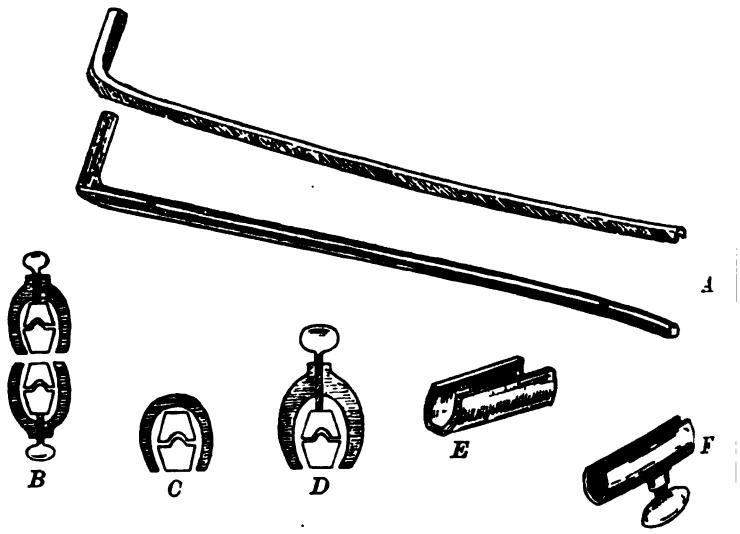

hörigen Stäbchens hineinpasst (Fig. 14A). So liegt der Darm nicht gerade zwischen den Stäbchen, sondern scharf abgeknickt und wird dadurch fester verklemmt (Fig. 13F). Die Stäbchen sind nicht gerade, sondern mit ihren Enden etwas aufgebogen. Vermöge der dadurch bedingten Federung pressen sie den Darm ebenfalls zusammen. Ihre Enden sind abgebogen, ragen in Folge dessen aus den Quetschen heraus, und so können, während die Quetsche liegt, die zusammengehörigen Enden je eines Stäbchenpaares durch besondere Klemmen aneinander befestigt werden. Ursprünglich verwendete ich Gummiringe zur Vereinigung der Stäbchenenden. Dann liess ich Metallringe machen. Da jedoch im weiteren Verlaufe der Operation zwei Stäbchenpaare aneinander-

gelegt werden müssen, was durch vorragende Ringe an den Enden der Stäbchen verhindert wurde, so bekamen die Klemmen eine Hufeisenform, welche nach einer Seite hin eine Opposition zweier Stäbchenpaare zulässt (Fig. 14B). Eine solche hufeisenförmige Klemme fasst je zwei Stäbchen an ihren Enden zusammen. Sie muss leicht über die Stäbchen zu schieben sein und auch leicht abzunehmen sein. Ich liess die Klemmen daher etwas grösser machen als der Dicke der Stäbchen entsprechen würde und fügte eine Schraube hinzu (Fig. 14D). So lässt sich die Klemme leicht über die Stäbchen schieben und wird erst durch die Wirkung der Schraube fixirt. Lockert man die Schraube, so lässt sich die Klemme leicht von den Stäbchen abstreifen.

Eine weitere Schwierigkeit besteht darin, dass die Stäbchen beim Anlegen der Zange in den zu ihrer Aufnahme bestimmten Rinnen der Quetschzange festgehalten werden müssen. Rostowzew liess in die Stäbchen kleine Stifte einlassen, welche mit kleinen Löchern der Quetschzange correspondiren. Die Einführung der Stifte ist jedoch geeignet die ohnehin zarten Stäbchen zu schwächen, und wenn ein Stäbchen bricht, wird der ganze Werth der angestrebten aseptischen Operation illusorisch. Um nun keinen complicirten Mechanismus für die Befestigung der Stäbchen anwenden zu müssen, lege ich einfach über Stäbchen und Quetsche dünne Gummiringe. Sie sind in Fig. 13A, B u. D sichtbar. Sie hindern die Quetschung nicht, lassen sich mit einem Scheerenschlage beseitigen und genügen allen Anforderungen. Sie können übrigens auch durch Seidenfäden ersetzt werden.

Die Anwendung gestaltet sich somit folgendermaassen. Die Quetschzange wird mit Stäbchen armirt, indem diese mittelst Gummiringen an jede einzelne Branche der Quetsche fixirt werden. Die beiden Branchen werden über dem Darm geschlossen und die Schraube so fest angezogen, dass sich die zusammengehörigen männlichen und weiblichen Stäbchenpaare an ihren Enden berühren. Nun werden über diese Enden die oben beschriebenen Klemmen geschoben und die Schrauben so weit angezogen, dass sich die Klemme nicht abstreifen lässt. Die Quetschzange wird hierauf geöffnet, es spannen sich die Gummibändchen an (Fig. 13B) und werden durchschnitten. Die Reste der Gummibändchen lassen sich leicht zwischen den Stäbchen hervorzupfen.

Die Haltezangen sind kräftig gearbeitete Zangen, deren Enden besondere Einschnitte zur Aufnahme von zwei, beziehungsweise vier Stäbchen haben.

Das Instrumentarium ist, trotzdem es in der Beschreibung etwas complicirt erscheinen mag, doch sehr einfach, auch seine Handhabung ist viel einfacher, als es sich beschreiben lässt. Die Methode muss eben, wie jede andere Nahtmethode, gelernt werden, und dann wird sie wahrscheinlich rascher durchzuführen sein als die bisherigen Nahtmethoden, weil die Därme exact aneinander adaptirt sind, und die Naht längs der Stäbchen wie auf einem Lineal ausgeführt wird.

Ich habe nach dieser Methode bisher sechs Operationen am Magen-Darmtract ausgeführt. Natürlich war bei der ersten Operation das Instrumentarium noch unvollkommen und wurde entsprechend den Erfahrungen, die bei den Versuchen in vivo und in cadavere gewonnen wurden, allmählich modificirt. Seitdem das Instrumentarium fertig ist, wird es in jedem Falle von Magen- oder Darmoperation angewendet. Ich habe in den letzten zwei Monaten ausgeführt:

Zwei Anastomosen zwischen Ileum und Colon transversum zur Ausschaltung von Fisteln und zwar Ende zu Seite, also als unvollkommene Darmausschaltung.

Eine Magenresection, wobei das Instrumentarium bei der Resection am Duodenum und der Pars cardiaca zur Anwendung kam, während ich die Gastroenterostomie wegen mangelnder Uebung in gewöhnlicher Weise als Gastroenterostomia retrocolica posterior ausführte.

Kurze Zeit nachher konnte ich ein Gastroenterostomia retrocolica posterior bereits ohne jede Schwierigkeit als Anastomose Seite zu Seite mit dem neuen Instrumentarium ausführen.

Am Colon wurde ein Carcinom des Coecum und Colon ascendens resecirt. Es war ein weit vorgeschrittener Fall, ich musste wegen Verlöthung ein Stück der vorderen Bauchwand, des Peritoneum parietale und Musculatur mitnehmen, resecirte ein Stück des Funiculus spermaticus und ein 30 cm langes Stück des Ileum, das an zwei Stellen mit dem Carcinom verwachsen war. Anastomose zwischen Ileum und Colon ascendens Ende zu Ende. Der Patient wurde nach fünf Wochen geheilt entlassen.

Endlich resecirte ich ein grosses Carcinom des Anfangstheiles der Flexura sigmoidea, wobei die Ablösung des Ureters Schwierigkeit machte, und vereinigte Flexur und Colon descendens circulär. Dieser Patient starb, während alle übrigen Fällen einen glatten Verlauf bis zur Heilung hatten.

Bei der Obduction des 66jährigen anämischen Mannes fand sich überdies ein Magencarcinom und an der Anastomosenstelle fand sich circumscripte Peritonitis, die von einem kräftigeren Individuum gewiss überstanden worden wäre. Ich hatte in dem Bestreben, möglichst viele Fälle mit den neuen Instrumenten zu operiren, offenbar die Indication zu weit gesteckt.

Die geringe Zahl der bisher operirten Fälle gestattet gar keinen Schluss darauf, wie weit die Magen- und Darmoperationen durch ein aseptisches Vorgehen gewinnen werden. Das kann wohl erst eine grosse Statistik ergeben.

Mir kam es zunächst darauf an, zu erproben, ob sich das Princip, ohne Eröffnung des Darmes zu operiren, durchführen lässt, und ich darf nach den bisherigen Erfahrungen wohl behaupten, dass nach einiger Uebung am Leichendarm mit dem neuen Instrumentarium jede Magen- oder Darmoperation aseptisch ausgeführt werden kann.

Es besteht kein Zweifel, dass die Resultate dieser Operationen sich bei aseptischer Darmnaht bessern werden. Namentlich aber ist zu erwarten, dass die einzeitige Dickdarmresection, die wegen der schlechten Resultate von den mehrzeitigen Verfahren verdrängt wurde, neuerlich an Boden gewinnen wird.

Das Instrumentarium ist beim Instrumentenfabrikanten Leiter, Wien IX., Mariannengasse 11, erhältlich.

XII.

Die Verwendung der freien Knochenplastik nebst Versuchen über Gelenkversteifung und Gelenktransplantation.[1]

Von

Professor Erich Lexer (Königsberg).

Eine grosse Anzahl osteoplastischer Operationen, bei welchen die freie Knochenplastik in Anwendung kam, festigte bei mir die Ueberzeugung, dass man diesem Verfahren eine grössere Aufgabe stellen darf, als dies bisher üblich war. Gestatten Sie mir deshalb, in kurzen Zügen zu berichten, bei welcher Gruppe von Fällen ich diese freie Knochenplastik verwendet habe.

Es handelt sich natürlich zunächst um bekannte Eingriffe:

1. um den Ersatz von Lücken der Schädelknochen,
2. um das Heben von eingesunkenen Stellen des Gesichtsskelettes,
3. um vollständige Defecte der Röhrenknochen und des Unterkiefers,
4. um die Heilung von Pseudarthosen.

Dann aber auch um neue Versuche:

5. zur Versteifung paralytischer Gelenke durch Bolzung der benachbarten Knochen,
6. um den Ersatz grosser Abschnitte der Röhrenknochen sammt einem Gelenkkopfe oder sammt beider Epiphysen; und schliesslich
7. um Versuche der Gelenktransplantation.

[1]) Vorgetragen am 1. Sitzungstage des XXXVII. Congresses der Deutschen Gesellschaft für Chirurgie, 21. April 1908.

Es ist am Menschen sicherlich nicht gleichgültig, ob man todten oder lebenden Knochen zur Verpflanzung verwendet. Anfangs benutzte ich 24 Stunden lang ausgekochten Leichenknochen. Doch ergab sich, dass das Anwendungsgebiet verhältnissmässig sehr beschränkt ist. Das Ersatzstück muss stets mit ossificationsfähigem Boden in innige Berührung kommen, wie das ja auch aus den Versuchen von Barth und Marchand hervorgeht. Unter das Periost oder ins Knochenmark gebracht, heilt der Knochen ein; sind aber grössere periostlose und nicht wandständige Defecte zu überbrücken, so geht die das Stück ersetzende Wucherung von der Begrenzung der die Lücke bergenden Knochenenden zu langsam vor sich, so dass der übrige Theil der Resorption anheimfällt. Ich versuchte nach ausgedehnter Kniegelenkresection wegen Chondrom des Gelenkes, um die starke Verkürzung zu vermeiden, ein 20 cm langes Stück einer Leichenulna einzuheilen. Die periostlosen Weichtheile der Wunde rieb ich stark mit steriler Knochenasche ein, welche auch nach Heilung der Wunde in die Umgebung des Ersatzstückes eingespritzt wurde. Aber das Zwischenmuskelgewebe, das bei Fracturen so oft den parostalen Callus bildet, liess sich dadurch nicht, wie nach den Versuchen von Barth erwartet werden durfte, zur Ossification anregen. Zwar gab es eine starke Calluswucherung von den Sägeflächen der Tibia und des Femur aus, doch war diese nicht im Stande, das ganze Ersatzstück zu durchwachsen; in der Mitte verfiel es der Resorption und musste nach einigen Monaten wegen Fisteleiterungen wieder entfernt werden.

Auffällig ist manchmal, dass der in den Knochen hinein verlagerte Leichenknochen ein verschiedenes Verhalten zeigt, je nachdem er in einen erwachsenen oder in einen kindlichen Knochen gebracht wurde. Nach guter Einheilung zeigt er im ersteren Falle auch nach längerer Zeit keine Veränderung seiner Gestalt im Röntgenbilde, im kindlichen oder jugendlichen Knochen aber wird das todte Ersatzstück mitunter schon nach 4—6 Monaten so stark angenagt, dass man im Röntgenbilde deutliche Spuren der Resorption wahrnimmt. Es hängt dies vermuthlich mit der grösseren Gefässfülle des jugendlichen Knochens zusammen.

Die besten Erfolge ergiebt der frisch und lebenswarm überpflanzte menschliche Knochen. Nur selten habe ich

ihn demselben Menschen entnommen, denn häufige Amputationen wegen trockenen Altersbrandes gaben reichliches Material zur frischen Knochenverpflanzung. Mit diesen frischen menschlichen Knochen habe ich niemals einen Misserfolg erlebt, wenn sie sammt dem anhaftenden Perioste selbst in periostlose Defecte von 20 bis 30 cm zum Ersatze der Diaphyse, Meta- und Epiphyse verpflanzt worden waren. Zwar kann ich histologische Einzelheiten nicht geben, doch zeigt die Erfahrung mit Bestimmtheit, dass die Mitverpflanzung der Knochenhaut ausserordentlich wichtig ist, wenn es sich um grosse periostlose Lücken handelt. Worin diese Bedeutung des Periostes für die Knochentransplantation liegt, weiss ich nicht, da ich keine Präparate von den operirten Kranken gewonnen habe. Es ist möglich, dass das Periost frisch mit dem Knochen übertragen, seine knochenbildende Thätigkeit fortsetzt, wie das v. Mangoldt, Sultan und neuerdings vor Allem Axhausen auf Grund ihrer Untersuchungen behauptet haben. Es ist klar, dass hierdurch die Calluswucherung von den Defectgrenzen aus mit Vortheil zum allmählichen Ersatze des eingepflanzten Stückes unterstützt wird. Daneben liegt aber die Bedeutung des anhaftenden Periostes sicher auch darin, dass es rasch und innig mit der Umgebung in Verbindung tritt und das Einwachsen grösserer Gefässe in die Knochenoberfläche verwehrt, also gleichsam den Knochen vor der Resorption schützt.

Die Mitverpflanzung des Periostes ist nur in Defecten, deren Knochenhaut erhalten ist, unnöthig. Hier tritt auch durch die doppelte Periostlage mitunter, wie ich es gesehen habe, eine sehr starke unregelmässige Knochenwucherung auf. Doch auch bei Verlagerungen in die Spongiosa oder Markhöhle scheint mir diese Mitverpflanzung von Vortheil. Bezüglich des Knochenmarkes im verpflanzten Knochenstück habe ich die Erfahrung gemacht, dass bei grossen Ersatzstücken von Röhrenknochen aus amputirten Gliedern leicht aseptisches Fieber mit entzündlichen Erscheinungen auftritt, wenn der transplantirte Knochen Mark enthält. Diese unangenehmen örtlichen und allgemeinen Störungen sind jedoch nicht auf eine Bakterieninfection zu schieben. Denn das untersuchte Wundsecret war allemal bakterienfrei, und die Einheilung glückte trotz der Entzündung. Deshalb vermuthete ich als Grund dieser Erscheinungen eine Resorption von Zerfallsproducten des

Knochenmarkes und entfernte dieses in späteren Fällen vor der Einpflanzung mit dem Löffel. Um aber todte Räume im Ersatzstücke zu vermeiden, wurde dessen Markhöhle mit Jodoformknochenplombe gefüllt. Bei diesen Fällen unterblieb die entzündliche Reaction.

Ueber die bisher bekannte Verwendung der freien Knochenplastik will ich mit wenigen Worten hinweggehen.

Schädeldefecte habe ich, wenn sie traumatisch waren, nur secundär verschlossen und stets wie primär oder secundär die operativen Defecte mit freier Plastik. Bei kleineren Schädellücken gelingt es leicht, aus der Umgebung genügend grosse Platten aus der Tabula externa zu gewinnen, bei grösseren Defecten habe ich Periostknochenplatten oder Spongiosaplatten aus den Kniegelenkepiphysen amputirter Beine frei verpflanzt.

Dadurch sind grosse Defecte von 8 zu 10 cm und 5 zu 15 cm ersetzt worden.

Enthält der vom Defect abgehobene oder über ihn verschobene Hautlappen Periost, so braucht das Ersatzstück natürlich nicht mit Knochenhaut versehen zu sein. Das Verfahren scheint mir noch erheblich einfacher als die Verwendung von Periostknochenscheiben, welche mit einem Perioststiele versehen sind.

Bei Sattelnasen, tief eingesunkenen Stellen über der früher operirten Stirnhöhle, über Knochendefecten nach Ostitis tuberculosa der Gesichtsknochen, bei plumpen unförmigen Nasenspitzen nach totaler Rhinoplastik und bei im Wachsthum zurückgebliebenem Oberkiefer grösserer Hasenschartenkinder wurde immer von kleinen Einschnitten aus die Unterminirung der Weichtheile, soweit sie gehoben werden sollten, vorgenommen und entsprechende Periostknochen- oder Knorpelstücke untergeschoben, welche zumeist aus amputirten Gliedern, aus der Tibiakante oder einer Rippe desselben Patienten frisch übertragen wurden. Einzelheiten muss ich mir versagen, nur ein Versuch sei besonders hervorgehoben. Es ist bekannt, dass man immer mehr dazu neigt, die vollständige Nasenplastik aus dem Arme statt aus der Stirne vorzunehmen. Das Verfahren Israel's liefert hierzu das nöthige Knochenstück aus der Ulna, von wo es im Zusammenhange mit einem gestielten Hautlappen übertragen wird. Aber abgesehen davon, dass diese Knochenspange sich nicht fest auf die Ränder

der Apertura pyriformis stützen kann, wie die nach Schimmelbusch dachförmig aufgestellte Knochenplatte, besteht bei diesem Verfahren noch der Nachtheil, dass zwischen der Knochenspange und der Haut zu viel Bindegewebe liegt, das allmählich in den Zustand des chronischen Oedems geräth. Dadurch ergeben sich sehr plumpe Nasen, an denen nicht viel mehr durch Nachoperationen zu verbessern ist. Man kann diese Schwierigkeit sehr einfach dadurch umgehen, dass man unter die Haut des Vorderarmes zwei breite Knochenperiostplatten von gleicher Grösse dicht nebeneinander einheilt, damit sie später, mit dem Lappen verpflanzt, dachförmig aufgestellt werden können. Freilich müssen diese Knochenplatten vollkommen glatt und gleichmässig sein: denn Unregelmässigkeiten würden sich sofort an der neuen Nase durch die dünne Hautdecke hindurch bemerkbar machen. Obgleich ich mit den so gewonnenen Nasen zufrieden war, versuchte ich einmal ein ganzes Nasengerüst ähnlich wie eine Maskennase zu formen. Es wurde aus der unteren Epiphyse eines Femur von einem amputirten Beine gewonnen. Der Gelenkknorpel bildete den Rücken und die Spitze, die Seitenwände wurden aus der Spongiosa hergestellt, indem das künftige Naseninnere mit der Fraise ausgebohrt wurde. Dieses Gebilde setzte ich unter einen dünnen Hautlappen des Vorderarmes, der es auf seiner künftigen Aussenseite bekleidete, während die Innenparthie mit einem Muskellappen bedeckt wurde. Nachdem diese Ersatznase jetzt drei Monate gut eingeheilt ist, kann sie demnächst in das Gesicht verpflanzt werden, was ja keine Schwierigkeiten mehr bietet (und inzwischen geschehen ist). Die Form dieser Ersatznase ist sehr gut. Man sieht und fühlt ihre vollkommen gleichmässigen Umrisse durch die dünne Hautdecke hindurch. Vielleicht kommt man auf diesem Wege zu etwas besseren Nasen, als wir sie bisher erzielen konnten.

Die behandelten Defecte der Röhrenknochen und des Unterkiefers waren meist durch Operation, nur einmal durch Trauma entstanden. An den kurzen Röhrenknochen giebt nach Entfernung der an Tuberculose kranken Diaphyse die Einpflanzung einer Periostknochenspange nach W. Müller sehr gute Erfolge. Ich habe die Ersatzstücke jedoch nicht wie Müller der Ulna entnommen, sondern aus amputirten Gliedern. Während man beim

Ersatze der kurzen Röhrenknochendiaphysen die Befestigung lediglich mit Hilfe von Einspiessen in die Epiphyse vornimmt, ist bei Defecten grosser Röhrenknochen ein ähnliches Einspiessen oder Einkeilen in die Markhöhle weniger zu empfehlen. Denn hier ist es nothwendig, dass das Ersatzstück von Anfang an sehr fest und in guter Stellung eingefügt liegt. Es darf sich nicht verschieben und winkelige Knickungen wie leicht nach dem Einkeilen veranlassen. Es empfiehlt sich, die beiden Enden des Ersatzstückes, welches in seiner Stärke dem zu ersetzenden Knochen ähnlich sein soll, mit je einem Knochenbolzen zu versehen. Dieser besteht am besten aus einem etwa 10 cm langen Stücke einer frischen, mit Periost bekleideten Fibula und wird auf jeder Seite in die Markhöhle des im übrigen mit Jodoformplombe gefüllten Ersatzstückes zur Hälfte eingetrieben. Die beiderseits vorstehenden Enden der Bolzen kommen in die Markhöhle der Knochenenden. Dadurch wird die Form des ganzen Knochens im Zusammenhange hergestellt und das Anlegen eines gefensterten Gipsverbandes sehr erleichtert. Auf diese Weise habe ich mehrere vollkommen periostlose Defecte des Oberarmes, des Oberschenkels, der Tibia und der Vorderarmknochen durch frische, wenn möglich entsprechende Knochen ersetzt; darunter Defecte von 25—30 cm Ausdehnung.

Es ist in practischer Hinsicht bemerkenswerth, dass man selbst so grosse und von Periost entblösste Defecte der grossen Röhrenknochen mit gutem Erfolge auch bezüglich der Function zur Heilung bekommt, und dass ich trotz der Grösse der verpflanzten Knochenstücke mit frischem periostbekleidetem Materiale niemals einen Misserfolg hatte. Daher erscheint es merkwürdig, dass man derartige Versuche nicht häufiger gemacht hat. Trotzdem schon 1894 v. Bramann berichtete, dass er einen grossen Humerusdefect mit einem Periostknochenstück aus der Tibia desselben Kranken mit vollem Erfolge überbrückt hatte, hört man erst in der neueren Zeit etwas mehr von derartigen grösseren Transplantationen. Ich glaube, man stand, wie es mir auch ging, zu sehr unter dem Banne der Versuchsergebnisse von Barth. Wenn, wie dieser zeigte, in dem transplantirten Stücke alles Gewebe, Periost, Knochen und Mark zu Grunde geht und erst langsam von den Grenzen des Defectes durch den einwachsenden Callus ersetzt werden muss, und, wenn es in Folge

dessen gleichgültig ist, ob man todten oder lebenden Knochen verwendet, so ist kaum zu erwarten, dass ein grosser Röhrenknochendefect, der kein Periost mehr besitzt, durch Einpflanzung eines grossen Ersatzstückes dauernd überbrückt werden kann. Hier beweist aber gerade die klinische Erfahrung, dass die Ergebnisse der wichtigen Thierversuche Barth's nicht in vollem Maasse für die Verhältnisse beim Menschen gelten können.

Am Unterkiefer habe ich einmal nach Resection der einen Hälfte wegen Carcinom einen entsprechenden Abschnitt eines Leichenunterkiefers eingeheilt, da ich dem alten Patienten nicht eine Rippe reseciren wollte, und Amputationsmaterial gerade nicht zur Verfügung stand. Das gut passende Ersatzstück wurde nach genauer Naht der Schleimhaut in den Defect eingefügt und mit Draht festgenäht. Der Erfolg war der, dass der Kranke von Anfang an seinen Mund gut öffnen konnte. Nach entzündungsloser Einheilung gab es später eine Fistel. Da sich auch bald ein Recidiv entwickelte, schickte der Arzt den Kranken nicht mehr zur Klinik. Eine dauernde Einheilung wäre wohl kaum zu Stande gekommen, da es sich ja um einen periostlosen Defect handelte. In einem 2. Falle ersetzte ich den wegen Sarkom, ebenfalls sammt Periost resecirten Unterkieferabschnitt von 8 cm mit einem frischen, periostbekleideten Knochenstücke aus der Tibia eines amputirten Unterschenkels. Selbst wenn solche Versuche leicht einmal misslingen, da ja immer mit dem Einwandern von Entzündungserregern aus der Schleimhautnaht zu rechnen ist, so sind sie doch zu empfehlen. Denn bei vollem Erfolge ist man über alle Schwierigkeiten einer Prothese hinweg, und der Misserfolg ist nicht schlimmer als nach dem Ueberbrücken des Defectes mit Draht oder mit Metallschienen, die ja ebenfalls häufig später herausgenommen werden müssen. Sind amputirte Glieder nicht zur Hand, so eignen sich am besten entsprechend gebogene Rippenstücke, welche man demselben Patienten sammt Periost entnimmt.

Zur Heilung von Pseudarthrosen mit starken Verschiebungen der Knochenenden habe ich ganz ähnlich wie zur Befestigung der Ersatzstücke in Defecten grosser Röhrenknochen, die Bolzung verwandt. Man steckt den Bolzen zuerst in die Markhöhle des einen Endes, dann aber muss man in der Regel die des anderen Endes durch Bildung eines mit dem Periost im Zusammenhange bleibenden Splitters

öffnen, um den Bolzen auch hier in die Markhöhle hineinzubringen. Mit einer Drahtschlinge wird er hier sammt dem abgelösten Splitter festgehalten. Auch bei der schwierig zu behandelnden Pseudarthrose des Schenkelhalses habe ich zweimal die Festigung der Fracturstelle mit Bolzung versucht. Man stellt dieselbe, so gut es geht, im Schede'schen Tische richtig, legt sie dann am besten von vorne frei, um sie gut übersehen zu können und bohrt unter genauem Zielen vom Trochanter aus mit Hilfe einer Bohrfraise einen Canal durch den Trochanter und Hals bis in den Kopf. Der Bohrcanal wird darauf mit einem starken Knochenbolzen versehen, wozu ich einmal eine frische periostbekleidete Fibula aus einem amputirten Beine, das 2. Mal einen dicken Knochenspan aus der Tibiakante desselben Kranken genommen habe. Das Verfahren ist einfacher als die Naht oder Nagelung und stellt bessere Wundverhältnisse her als diese Verfahren, da die Bruchstelle nicht allseitig wie meist bei diesen freigelegt zu werden braucht. Ich möchte derartige Versuche, obgleich diese ersten beiden Fälle wegen einiger Fehler mir nicht sonderlich geglückt sind, empfehlen.

Die Bolzung der Femurhalspseudarthrose führt mich weiter zu ganz ähnlich ausgeführten Versuchen, zur Versteifung paralytischer Gelenke, vor allem des Fussgelenkes, das ich durch Bolzung 19mal, weniger des Kniegelenkes, das ich damit 4mal versteift habe.

Es handelte sich für mich darum, ein Verfahren zu gewinnen, das einfacher und sicherer im Erfolge ist, als die gewöhnlich geübte Arthrodese, welche ja wegen ihres häufigen Misslingens in Folge der malacischen Knochen einen verhältnissmässig grossen Eingriff darstellt, und natürlich auch dauerhafter ist als die tendinöse Fixation des Fusses. Ich versuchte folgendes Verfahren: Zur Versteifung des Fusses (Art. talo-cruralis und Art. talo-calcanea) macht man bei richtig gestelltem Fusse an der Fusssohle, im vordersten Abschnitte der Ferse, vor dem Tuber calcanei, eine 3 cm lange Längsincision genau in der Mitte bis auf den Knochen. Während zwei stumpfe Wundhaken die Hauträuder sammt der längsgespaltenen Aponeurose und der Sehne des Flexor brevis auseinanderziehen, setzt man die Bohrfraise auf die untere Fläche des Fersenbeines und bohrt unter genauem Zielen einen Canal durch den Calcaneus und den Talus. Sobald sich die Bohrfraise in der Epiphyse der Tibia befindet, sind die beiden Sprung-

gelenke festgestellt. Nach Herausnahme der Fraise wird sofort der Knochenbolzen an ihre Stelle gebracht. Mit einem Stempel treibt man ihn durch Hammerschläge so tief, als die Fraise gekommen war, dann nimmt man mit einer Luer'schen Zange den überstehenden Theil fort, damit der Bolzen mit der unteren Fersenbeinfläche abschneidet. Die kleine Hautwunde wird darauf mit 1—2 Fäden geschlossen, nicht dicht vernäht, damit das aus den Knochen abfliessende Fett in die Verbandsstoffe gelangen kann. Ein Pappschienenverband, welcher das Herabsinken des gelähmten Fusses verhütet, beendet die Operation, die leicht, wenn alles vorher gerichtet ist, in 5 Minuten ausgeführt werden kann. Die durch die Operation erreichte Feststellung ist bisher geblieben. Der älteste Fall liegt 2 Jahre zurück und zeigt vollkommene Versteifung. Schwieriger ist, das Kniegelenk durch Bolzung zu versteifen. Ich habe einen oder zwei Bolzen von der Tuberositas tibiae aus eingetrieben, nachdem an ihr mit dem Meissel ein stufenförmiger Absatz gebildet worden war. So sehr ich das einfache Verfahren für die Sprunggelenke empfehlen kann, am Knie muss ich die Arthrodese für besser halten. Die Equino-Varusstellung des Fusses habe ich bei Kindern entweder dadurch beseitigt, dass ich Stiefel tragen liess, deren äusserer Sohlenrand durch Federkraft gehoben wurde, oder ich habe bei stärkerer Deformirung des Fussskelettes das Gelenk zwischen Metatarsus V und Cuboideum nach Resection entsprechender Knorpel-Knochenscheiben versteift, wozu eine Drahtnaht verwendet wurde.

Für den Erwachsenen ist die Versteifung mittels Bolzung am Fusse unzweifelhaft von Vortheil. Bei Kindern habe ich schädliche Einflüsse nicht gesehen, aber hier kann ja eingewendet werden, dass die manchmal nicht zu vermeidende und für die Feststellung auch sehr gute Durchbohrung der unteren Wachsthumzone der Tibia einen Nachtheil bedeutet. Ob derselbe an den schwächlichen und im Wachsthume an sich schon zurückbleibenden Beinen wirklich von Bedeutung ist, müssen spätere Beobachtungen erweisen. Heute steht mir als ältester Fall der vor 2 Jahren operirte zur Verfügung. An diesem Kinde beträgt die Verkürzung des vollkommen gelähmten Beines 2 cm, genau so viel wie vor der Operation, obgleich hier nicht nur die Sprunggelenke, sondern auch das Kniegelenk, und zwar mit Durchbohrung der Knorpelfugen versteift worden waren.

Die Bolzung mit Leichenknochen zeigte im Verlaufe einige Verschiedenheiten von der mit frischen Knochen vorgenommenen, welche zum grössten Theil aus der Fibula von amputirten Gliedern zum kleineren aus der eigenen Fibula des gelähmten Beines genommen waren. Während die mit frischen Knochen versteiften Fussgelenke bald nach der Operation belastet werden konnten, hatten die mit Leichenknochen gebolzten längere Zeit Schmerzen. Auch öffnete sich hier manchmal nach 2 oder 3 Wochen die Narbe, um ein seröses Secret ausfliessen zu lassen, obgleich der Knochen einheilte. Diese Fisteln heilten wieder. Im Röntgenbilde ergab sich, dass der Leichenknochen etwas unregelmässig wurde, zum Theil an den Enden auch schwand. Zwar verlor sich auch die Contur des frisch verpflanzten Knochens, aber hier sah man deutlich im Röntgenbilde eine Verdickung seiner Corticalis eintreten, die später verschwommen in die Structur der festgestellten Knochen übergeht. Interessant ist in dem ältesten, vor 2 Jahren operirten Falle das Verhalten des (frischen) Bolzens in den Gelenkspalten. Man sieht jetzt nach 2 Jahren, dass der erheblich verbreiterte Bolzen allmählich in die Maschen der Umgebung übergeht, aber in den Gelenken etwas verdünnt ist, besonders stark im Knöchelgelenk. Doch kann man deutlich sehen, dass dieser Gelenkspalt feine Knochenmaschen enthält, welche von dem Bolzen auszustrahlen scheinen. Wahrscheinlich besorgen die von der Gelenkhaut in den Gelenkspalt und in den Bolzen einwachsenden Gefässe rascher eine kräftige Resorption als innerhalb der Knochen. Vielleicht wird auch durch diese Gefässe der Gelenkknorpel völlig zerstört und die knöcherne Verwachsung auch dadurch eingeleitet. Zahlreiche Thierversuche meines Assistenten Frangenheim sollen nach längerer Beobachtungsdauer diese Verhältnisse klarlegen.

Die Verpflanzung eines ganzen Röhrenknochens oder eines grossen Abschnittes sammt Epiphyse und Gelenkfläche habe ich zum ersten Male vor 7 Monaten bei folgendem Patienten versucht:

Bei einem 38jährigen Manne lag eine Auftreibung des oberen Schienbeindrittels am linken Beine vor, die nach ihren Erscheinungen, dem Befunde und nach dem Röntgenbilde als ein centrales Sarkom diagnosticirt werden musste. Ein Durchbruch durch die Corticalis war an der Tuberositas tibiae wahrschein-

lich, aber von unbedeutender Ausdehnung. Nach dem Röntgenbilde reichte der Tumor bis an den Gelenkknorpel. Ich plante daher die Resection des befallenen Knochenabschnittes und liess zum etwaigen Ersatze des resecirten Stückes gleichzeitig einen alten Mann mit trockenem Altersbrande des Fusses (ohne Pulsation in der Kniekehle) zur Operation vorbereiten. Mit einem grossen Lappenschnitte, der oben in der Höhe des Gelenkspaltes gestielt war, wurde die erkrankte Gegend von vorne freigelegt. An einer kaum 5 Pfennigstück grossen Stelle der Tuberositas hatte der Tumor die Corticalis durchbrochen, war aber noch vom Periost bedeckt. Beim Ablösen des Ligamentum proprium ergab sich, dass seine Ansatzstelle vom Sarkom ergriffen war. Deshalb wurde das Ligament oberhalb der Tuberositas im Gesunden durchtrennt, im Uebrigen blieb es ebenso wie die abgelöste Gelenkkapsel in Verbindung mit dem Lappen. Nach Durchtrennung der Gelenkbänder folgte dann die Freilegung des ganzen erkrankten Tibiatheiles sammt dem Perioste und seine Resection. Der Durchschnitt des Präparats ergab ein grosscystisches bis zum Gelenkknorpel reichendes Sarkom. Genau dasselbe Tibiasstück wurde sodann aus dem gleichzeitig amputirten Beine entnommen, und zwar sammt seinem Perioste und dem Gelenkknorpel. Da es an der Diaphysenseite etwas länger gelassen und hier zugespitzt wurde, konnte es nach Entfernung des Knochenmarkes und nach Ersatz desselben durch Plombe in die Markhöhle des Knochenendes eingekeilt werden. Dadurch war der ganze Defect durch ein ebenso grosses und entsprechendes Knochenstück ersetzt. Der einzige Uebelstand war der, dass das Ersatzstück aus einem rechten Beine für das linke genommen werden musste. Doch haben sich später wesentliche Nachtheile daraus nicht ergeben. Die abgelöste Gelenkkapsel wurde mit einigen Fäden am Perioste befestigt, das Lig. patellare proprium wurde in der Nähe der neuen Tuberositas festgenäht. Darauf folgte die genaue Naht des grossen Lappens. Die Heilung erfolgte ohne Zwischenfälle. Von der 6. Woche an blieb der feststellende Verband fort, und es wurde vorsichtig activ und passiv bewegt. Der Patient kann jetzt, 7 Monate nach der Einpflanzung, ohne Beschwerden stehen und gehen, wenn auch etwas unsicher. Die Beweglichkeit des Unterschenkels ist zufriedenstellend. Die Streckung kann vollkommen, die Beugung bis zu 45 Grad ausgeführt werden. Vorsichtshalber trägt er, wenn er nicht Bewegungs- und Gehübungen vornimmt, einen Schienenhülsenapparat. An den von Zeit zu Zeit angefertigten Röntgenbildern sieht man, dass von dem Knochenende aus ein kräftiger Callus um das untere Ersatzstück herum gewachsen ist. Dadurch ist eine vollkommene Befestigung der Einkeilungsstelle eingetreten. Die ehemals bis nahe an den Gelenkknorpel reichende Jodoformplombe ist von oben nach unten schon über die Hälfte resorbirt worden, also muss doch auch schon in der Spongiosa der Epi- und Metaphyse Leben sein. An der Corticalis sieht man deutliche periostale Verdickungen, nirgends die Erscheinungen der Resorption, auch der Gelenkknorpel ist in den Bildern heute noch ebenso glatt wie sofort nach der Verpflanzung. Durch die ganze Operation ist unzweifelhaft viel mehr erreicht worden, als man es nach unseren üblichen Verfahren erreicht hätte. Früher

haben wir derartigen Fällen nach der Resection dadurch zu einem brauchbaren Beine verholfen, dass wir das Ende der Tibia in ein Loch der Femurepiphyse steckten. Der Erfolg war ein sehr stark verkürztes und steites Bein, das ja allerdings mit der nöthigen Unterlage im Stiefel genügte. Hier haben wir aber ein bewegliches Bein, das noch dazu im Kniegelenk ausreichend beweglich ist. (Demonstration.)

Der 2. derartige Versuch betrifft einen Oberarm.

Bei einem 25jährigen Manne wurde, nachdem die obere Humerushälfte wegen eines bis zum Gelenkknorpel reichenden myelogenen Sarkoms entfernt worden war, der ganze etwa 20 cm lange, vollkommen periostlose Defect mit gutem Erfolge bezüglich Einheilung und Function dadurch ersetzt, dass eine untere Femurhälfte eines amputirten Beines sammt Periost und einem der Form des Humeruskopfes entsprechenden Theile des inneren Condylus, versehen mit Gelenkknorpel, eingepflanzt wurde. Mit dem Diaphysenende wurde das grosse Ersatzstück mit Hülfe eines 5 cm grossen Bolzens (aus der Fibula desselben Beines) in richtiger und fester Stellung vereinigt. Das humeruskopfähnliche Ende wurde nach Anlegung einer Tabaksbeutelnaht am freien Rande der abgelösten Gelenkkapsel in die Fossa glenoidalis gebracht, worauf die Naht über ihm zugeschnürt und der Kapselansatz mit 2 Nägeln am Knochen befestigt wurde. Die Heilung ist in ausgezeichneter Stellung des Knochens geglückt, die Beweglichkeit des Armes gelingt zur Zeit activ bis zur Horizontalen.

Bei einem 3. Falle, einem 16jährigen Mädchen, handelte es sich um ein grosses Chondrom der Grundphalanx des linken Ringfingers. Dasselbe hatte den Knochen zerstört und reichte beiderseits bis zum Gelenkknorpel. Von der zuerst geplanten Exarticulation wurde Abstand genommen und versucht, den Finger zu erhalten, obgleich die ziemlich mühevolle Exstirpation des Tumors nur zugleich mit den beiden Gelenkknorpelflächen gelang. Das Periost konnte natürlich nirgends erhalten bleiben. Ein eben amputirter Fuss gab willkommenes Material zum Ersatze. Es wurde ihm die Grundphalanx der 2. Zehe sammt Periost und den beiden Gelenkflächen entnommen. Der Versuch, den Ersatzknochen irgendwie an den Gelenkkapseln zu befestigen, misslang, doch konnte er durch einige subcutane Catgutnähte, welche ihn überspannten, gut in seiner richtigen Lage gehalten werden. Die Heilung ging glatt von Statten. Die Beweglichkeit ist jetzt, 11 Wochen nach der Einpflanzung, in vollem Maasse passiv möglich. Activ ist sie geringer, was wohl auf die im Verhältniss etwas zu langen Sehnen zurückzuführen ist, da ja der Ersatzknochen erheblich kürzer ist als die entfernte Phalanx. Durch Verkürzung der Muskeln dürfte sich die noch bestehende Störung wohl ausgleichen.

Ein 4. Fall betrifft einen 48jährigen Mann, dessen Ulnahälfte am linken Arme wegen eines myelogenen, noch nicht durchgebrochenen Sarkomes resecirt werden musste. Da die Natur der beträchtlichen Knochenauftreibung nach dem Befunde und der Röntgenaufnahme völlig klar war, und somit über die nothwendige Resection kein Zweifel bestand, liess ich den Kranken 2 Wochen warten, bis durch eine Amputation das nöthige frische Knochenmaterial zum Ersatze gegeben war. Auch hier wurde der erkrankte Knochenabschnitt sammt

Periost und der unteren Ulnagelenkfläche entfernt und der Defect durch ein mit Periost bekleidetes Knochenstück ersetzt. Dasselbe wurde aus der unteren Hälfte der Tibia des Amputirten zurechtgeformt, die Knochenmarkhöhle mit Plombe gefüllt. Das Periost des Ersatzknochens konnte jedoch nur an der einen Seite erhalten werden, da von der Corticalis viel fortgenommen werden musste, um die Stärke des Knochens der Ulna gleich zu machen. Aus der unteren Gelenkfläche der Tibia entstand die untere der Ulna. Am Handgelenke wurde das Ersatzstück durch einige Catgutnähte, oben in der Diaphyse durch Einkeilen befestigt. Durch die auch hier gelungene Einheilung hat sich die Stellung der Hand vollkommen normal erhalten, auch die Form des Vorderarmes ist normal geblieben. Zur Zeit, 4 Wochen nach der Operation, kann der Kranke seine Hand ohne Schmerzen bewegen und gebrauchen, so dass er seinen Beruf als Lehrer wieder aufgenommen hat. Er behauptet sogar, wieder Clavier spielen zu können. (Demonstration.)

Nach diesen Erfahrungen darf man es als erwiesen betrachten, dass selbst an grossen Gelenken halbe Gelenkdefecte durch frische Transplantation eines geeigneten, mit Gelenkknorpel und Periost ausgestatteten Knochens ersetzt werden können, und dass dadurch bezüglich der späteren Function annähernd normale Ergebnisse erzielt werden.

Wie aber hier halbe Gelenke mit Erfolg transplantirt worden sind, gelingt es auch, ganze Gelenke — natürlich ebenfalls aus frisch amputirten Gliedern — einzuheilen, d. h. beide zu einem Gelenke gehörende Epiphysen sammt ihrem Knorpel.

Ich bin zu diesen Versuchen auf dem Wege der Mobilisirung knöchern versteifter Gelenke gekommen.

Zur Zwischenlagerung in die am Ellbogen bogenförmig durchtrennte Synostose benutzte ich zwei dünne Gelenkknorpelscheiben, die ich einander so gegenüber lagerte, dass eine jede die zugehörige Knochensägefläche bekleidete. Am Ellbogen lässt sich hierdurch oder durch anderweitige Zwischenlagerungen, wenn nur die Knochenflächen charnierartig ineinandergreifen, ein sehr gutes Ergebniss erzielen. Was wir aber im Allgemeinen bei der Operation knöchern versteifter Gelenke erreichen, ist nicht sehr viel. Macht man eine wenig ausgedehnte Resection, so bekommt man den Zustand der Pseudarthrose, den wir ja mit der Zwischenlagerung nachahmen. Die Beweglichkeit ist dementsprechend oft nur gering. Resecirt man aber sehr ausgedehnt, so erhält man zwar ausgiebige Beweglichkeit, aber ein haltloses schlotterndes Gelenk, das Schlotter-

gelenk. Es ist keine Frage, dass beide Zustände an bestimmten Gelenken der oberen Extremität oder am Kiefer genügen. Aber an vielen Gelenken, besonders am Beine, brauchen die Gelenkflächen gegenseitigen Halt und Gelenkhemmungen, welche abnorme Bewegungen ausschliessen. Dies kann nur erreicht werden, wenn man die Gelenkflächen möglichst normal gestaltet. Um dieser Forderung, namentlich am Knie, an dem die bisherigen Verfahren keine glänzenden Ergebnisse zu verzeichnen hatten, zu genügen, und um gleichzeitig ein normales Gewebe zwischenzulagern, kam ich auf den Gedanken, ganze Gelenke zu transplantiren.

Von den beiden Fällen, bei denen ich diesen Gedanken bisher verwirklicht habe, ist der erste am 2. 11. 1907, also vor sieben Monaten, der zweite vor vier Monaten operirt worden. Beide Male handelte es sich um Synostosen des Kniegelenkes mit starker Beugestellung des Unterschenkels, einmal nach Eiterung, das andere Mal nach Tuberculose. Zur Freilegung auf der vorderen Seite benutzte ich einen grossen Lappenschnitt, dessen unteres Ende in der Höhe der Tuberositas tibiae verlief, um Reste des Lig. patell. propr. und der Gelenkkapsel mit dem Lappen abheben zu können. Aber nur in dem ersten Falle war noch ein Ligament vorhanden, die Kapsel war beide Male zerstört. Nach Freilegung der Synostose von vorne wurden die Weichtheile sammt Sehnenansätzen auf den Seiten und in der Kniekehle stumpf und scharf vom Knochen gelöst. Das narbig veränderte Periost blieb am Knochen. Danach wurde die ganze ehemalige Gelenkgegend keilförmig resecirt, wie es eben die Herstellung der richtigen Stellung erforderte. Der Defect war in beiden Fällen bei ausgestrecktem Unterschenkel etwa drei Finger breit. Zum Ersatze wurde aus frisch amputirten Beinen das Kniegelenk resecirt. Die übertragenen Theile enthielten die ganzen Gelenkflächen, von jeder Epiphyse noch Knochen in Ausdehnung von etwa $1^1/_2$ Finger Breite. Die beiden Stücke blieben durch ihre Kreuzbänder miteinander im Zusammenhang, die Menisken wurden nur im ersten Falle fortgenommen, im zweiten vollkommen erhalten, in diesem auch die seitlichen Kapselansätze. Die beiden Epiphysenstücke wurden in dem einen Falle durch Nagelung, in dem anderen durch Drahtnaht mit den entsprechenden Knochenflächen fest verbunden. Das in dem ersten Falle erhaltene Lig. patell. propr. wurde am Perioste wieder an-

genäht. Die Einheilung ist in den beiden Fällen vollkommen gelungen. Man sieht im Röntgenbilde, das von Zeit zu Zeit angefertigt wurde, dass von den Knochenenden aus kräftiger Callus an den Rändern die Epiphysenstücke überwächst, und dass die Knorpelflächen vollkommen glatt geblieben sind. In dem ersten Falle wollte die passive Beweglichkeit keine Fortschritte machen. Das lag an dem Wiederverwachsen der bei der Operation gelösten, aber leider nicht unterfütterten Patella. Deshalb musste der Lappen nach drei Monaten aufgeklappt werden, um die Kniescheibe zu entfernen. Die Gelegenheit, etwas über den Zustand des verpflanzten Gelenkes zu erforschen, war willkommen. Es zeigte sich in allen seinen Theilen erhalten. Der Knorpel sah gut und glatt aus, im Gelenkspalt fanden sich nur wenige Blutgerinnsel, die leicht entfernt werden konnten. Die Epiphysenstücke waren mit ihren Knochen so fest verwachsen, dass sie nicht im Geringsten zu bewegen waren. Die Kreuzbänder hatten sich ebenfalls erhalten, bluteten sogar nach kleinen Einschnitten. Zur mikroskopischen Untersuchung konnte ich mir nicht versagen, eine dünne Scheibe aus der unteren Epiphyse auszumeisseln. Sie wurde so gewonnen, dass sie sowohl Gelenkknorpel als die Spongiosa der Epiphyse und die Verwachsungsgrenze mit der Tibia enthält. Es ergab sich, dass die Verwachsung durch dichtes Bindegewebe und neuen Knochen gebildet war, dass der Gelenkknorpel gut färbbare Zellen ebenso wie die mit Gefässen gefüllten Markräume der Spongiosa enthielt. Nach diesem Befunde dürfte wohl auch histologisch eine Einheilung bestehen. Die beiden Patientinnen haben durch active und passive Bewegungsübungen bis jetzt einen geringen Grad von Beweglichkeit erhalten. Passiv kann man bei der ersten den Unterschenkel bis fast 45 Grad beugen. Schmerzen bestehen nicht, weder beim Gehen noch beim Stehen. Eine seitliche Beweglichkeit ist nicht vorhanden. Ist damit auch die gelungene Einheilung bewiesen, so betrachte ich dieselbe natürlich nur als einen wohlgelungenen aber nothwendigen Vorversuch. Die Behandlung ist noch lange nicht erschöpft. Da es wohl kaum möglich ist, am Kniegelenke eines Erwachsenen gleichzeitig mit den Gelenkenden der Knochen auch die Gelenkkapsel mit zu verpflanzen und ohne Gefahr der Nekrose einzuheilen (was übrigens inzwischen bei einem Kinde gut gelungen ist), fragt es sich, ob

durch fleissige Uebungen eine Art von Gelenkkapsel etwa durch einen schleimbeutelartigen Ueberzug an der vorderen Seite des Gelenkes gebildet wird, oder ob es nöthig sein wird, den Lappen noch einmal zu lüften und seine Innenseite mit Serosa zu bekleiden. (Das letztere habe ich inzwischen an der ersten Patientin ausgeführt[1]), da die Beweglichkeit zu wünschen übrig liess, während bei der zweiten Kranken von selbst eine gute Zunahme der Beweglichkeit festzustellen ist.) Dann kommt noch eine grosse Schwierigkeit. Es sind ja durch die Krankheitsprocesse weithin die Muskeln und Sehnen zerstört. Aber in den verschiedenen Verfahren der Muskel- und Sehnenverpflanzung haben wir heut zu Tage ein gutes Mittel, das vielleicht auch hierbei zu dem Erfolge der activen Beweglichkeit verhelfen wird.

Doch ich will keine weiteren Pläne entwickeln. Es kam mir mit dieser Mittheilung, die durch einen späteren ausführlichen Bericht ergänzt werden soll, lediglich darauf an, dass der Vorversuch, die Verpflanzung eines ganzen Gelenkabschnittes als gelungen anzusehen ist. Dies ist um so wichtiger, als Thierexperimente in dieser Richtung bisher nicht geglückt sind. Versuche, die mein Assistent Wrede unternommen hat, sind noch zu frisch, um klare Auskunft zu geben, denn man muss naturgemäss sehr lange Zeit verstreichen lassen, bevor man an die histologische Untersuchung gehen und Schlüsse aus ihr ziehen kann. Dass ich an die gelungenen beiden Operationen die Hoffnung knüpfe, auf diesem Wege, wenn auch erst nach Ueberwindung mancher und grosser Schwierigkeiten, eher zu brauchbaren und beweglichen Gelenken zu kommen, als Gluck mit seinen elfenbeinernen Charnirgelenken, ist wohl verzeihlich und berechtigt.

Zum Schluss will ich noch einmal auf Grund der sämmtlichen Erfahrungen mit der freien Knochenplastik betonen, dass sich mit diesem Verfahren wohl viel mehr erreichen lässt, als man bisher annahm. Aber man muss frisches mit Periost versehenes menschliches Knochenmaterial lebenswarm und ohne jede mechanische oder chemische Schädigung sofort nach der Entnahme verpflanzen. Geht man mit seinem Amputationsmateriale (besonders Fälle mit Altersbrand ohne Phlegmonen) sparsam um, so lässt sich aus einem sonst fortgeworfenen Gliede oft gleichzeitig für mehrere Fälle dauernder Gewinn ziehen.

[1]) Siehe Medicinische Klinik. 1908. No. 22.

XIII.

Ueber einen neuen Weg Localanästhesie an den Gliedmaassen zu erzeugen.[1]

Von

Professor Dr. August Bier.

M. H.! Die sogenannten grösseren Operationen an den Gliedmaassen, vor allem Gelenkresectionen, Sehnentransplantationen und ausgedehnte Nekrotomien, lassen sich weder unter Infiltrations- noch unter Leitungsanästhesie schmerzlos ausführen. Ich habe deshalb einen neuen Weg benutzt, um das anästhesirende Mittel sowohl den Nervenendapparaten als auch den Nervenstämmen zuzuführen, den Weg der Blutbahn. Dieser Weg scheint nach meinen Erfahrungen geeignet zu sein, die oben erwähnte Lücke auszufüllen. Ich glaube, das an sich sehr einfache Verfahren am besten dadurch verständlich machen zu können, dass ich Ihnen einen ganz bestimmten Fall von Ellbogenresection, die ich unter der Methode ausführte, schildere und Ihnen einige der nothwendigen Handgriffe am Arme eines Menschen vorzeige:

Ein älteres Mädchen litt an einer sehr schweren Ellbogengelenktuberculose, wegen der anderwärts schon mehrere Operationen ausgeführt waren. Das Gelenk war bedeckt mit Narben und Fisteln, und befand sich in Streckstellung. Die Finger waren äusserst versteift. Jeder Bewegungsversuch am Ellbogen- und an den Fingergelenken war sehr schmerzhaft.

Es wurde zuerst mit einer v. Esmarch'schen Expulsionsbinde das Blut von den Fingern bis oberhalb des Ellbogengelenkes möglichst aus dem Gliede herausgepresst. Darauf wurde vier Finger breit oberhalb des Ellbogengelenkes eine, ebensoweit unterhalb des Ellbogengelenkes eine zweite Blutleerbinde angelegt.

---

[1]) Vorgetragen am 2. Sitzungstage des XXXVII. Congresses der Deutschen Gesellschaft für Chirurgie, 22. April 1908.

In der Ellenbeuge wird unter Schleich'scher Infiltrationsanästhesie die Vena mediana freigelegt und wie bei intravenöser Infusion eine Canüle durch einen Schlitz der Vene nach der Peripherie hin eingeschoben und festgebunden. Central von dem Schlitz wird die Vene unterbunden. Nunmehr werden mit der bekannten Infusionsspritze 100 ccm einer 0,25 proc. Novocainlösung in die Vene eingespritzt. Die Lösung dringt ziemlich leicht, ohne dass die Klappen wesentlichen Widerstand leisten, in den nach beiden Seiten hin abgeschnürten Gliedabschnitt. Unmittelbar nachdem die Einspritzung beendet ist, lässt sich das stark versteifte und vorher bei jedem Beugungsversuche äusserst empfindliche Gelenk ohne allen Schmerz bis zum rechten Winkel beugen.

Ich beginne sofort mit der Resection. Die Schnitte durch Haut, Muskeln und Periost, ebenso wie die Resectionsschnitte sind völlig unempfindlich. Zuerst meldet sich die Patientin beim kräftigen Abhebeln des Periostes, nach einigen Minuten aber merkt sie auch von diesem Eingriff nichts mehr, ebenso wenig von der Exstirpation der Kapsel, der Absägung der Knochenenden und dem Ausschaben und Ausschneiden der Fistelgänge. Ich bemerke dabei, dass es sich um eine sehr empfindliche Kranke handelte, die den Einstich der Spritze bei Einleitung der Schleich'schen Anästhesie mit lautem Aufschrei begleitete.

Am Schlusse der Resection ($^1/_4$ Stunde nach der Einspritzung der Novocainlösung) wird die Sensibilität unterhalb der peripheren Binde geprüft. Das Gefühl ist in diesem ganzen Gliedabschnitt vollständig aufgehoben, die Bewegungsfähigkeit dagegen nicht. Diese Anästhesie wird dazu benutzt, um die vollständig versteiften Fingergelenke durch gewaltsame Beugungen und Streckungen wieder beweglich zu machen, was ziemlich vollständig und gänzlich schmerzlos gelingt.

20 Minuten nach der Einspritzung ist die Operation beendet. Es wird die periphere Binde gelöst und die centrale soweit gelockert, dass die Arterien sich öffnen, die Venen aber noch geschlossen sind, um etwa noch in den Venen befindliche Novocainlösung hinauszuschwemmen. Dann wird die Binde wieder soweit angezogen, dass Blutleere entsteht, und nach Vollendung der Tamponade und des blutstillenden Verbandes gänzlich entfernt. Die aus dem Verbande heraussehende Hand ist nach Lösung der Binde noch ganz gefühllos, nach 7 Minuten kehrt das Gefühl auf der Beugeseite und nach zwei weiteren Minuten auf der Streckseite zurück.

Als Beispiel für die Ausführung einer Nekrotomie unter dem beschriebenen Verfahren diene folgender Fall:

Ein 14jähriges Mädchen hatte eine die zwei unteren Drittel des linken Radius einnehmende Nekrose in Folge von acuter Osteomyelitis. Es waren mehrere Fisteln und Geschwüre vorhanden. Es wurde vor Anlegung der Blutleere eine Hautvene im oberen Drittel des Oberarms freigelegt, darauf mit der Expulsionsbinde das Blut aus dem Arm gewickelt. Dann wurde am Ellbogen und unten am Handgelenk je eine Blutleerbinde umgelegt. Nunmehr wurden in die bereits freigelegte Vene peripherwärts 60 ccm einer 0,25proc. Novocainlösung eingespritzt. Die Nekrotomie an den beiden unteren Dritteln des Radius, die mehrere Sequester zu Tage fördert, liess sich völlig schmerzlos ausführen.

Auch hier war der ganze Gliedabschnitt bis in die Fingerspitzen hinein anästhetisch geworden. Die Anästhesie verschwand fast momentan mit dem Lösen der Binde.

In diesen beiden Fällen sehen wir zwei vortrefflich gelungene Anästhesien. Die Operation kann in dem zwischen den beiden Binden liegenden Gebiete, in das die Lösung eingespritzt ist, sofort nach der Injection begonnen werden. Bald nachher stellt sich auch centrifugal von der peripheren Binde eine vollständige Leitungsanästhesie des Gliedabschnittes ein, an dem man jede Operation schmerzlos hätte ausführen können.

In ähnlicher Weise haben wir sofort nach der Einspritzung der Novocainlösung die Nekrotomie am Schienbein, die Resection des Kniegelenks, die Amputation des Unterschenkels schmerzlos ausführen können.

Indessen war die Anästhesie nicht immer ganz vollkommen und trat nicht stets sofort ein; wir mussten in einigen Fällen 10 Minuten und länger warten. Die Leute erklärten uns aber immer nachher, sie hätten nur gemerkt, was geschähe, dagegen keinen richtigen Schmerz verspürt, und die Operation sei leicht zu ertragen gewesen.

Einen theilweisen Misserfolg habe ich erlebt. Es handelte sich um einen Herrn (nervösen Potator), bei dem ich die orthopädische Resection des Kniegelenks wegen Ankylose dieses Gelenkes in Beugestellung ausführen wollte. Er benahm sich beim Hautschnitt so ungebärdig, dass der Aetherrausch eingeleitet werden musste. Mit dessen Hilfe liess sich die Operation vollständig zu Ende führen. Nachher erklärte der Kranke, dass er überhaupt keinen Schmerz gefühlt, sondern nur gemerkt habe, was geschähe. Dadurch sei er „nervös“ geworden. Uebrigens haben wir in diesem Fall zu wenig der 0,25proc. Novocainlösung verwandt; wir haben bei dem kräftigen Menschen nur 90 ccm eingespritzt.

Da eine Analgesie bei ängstlichen Menschen zur Vornahme einer grösseren Operation nicht genügt, so habe ich in letzter Zeit, um vollständige Anästhesien zu erzielen, meist die 0,5proc. Novocainlösung benutzt. Sie erzeugt meist sofort eine totale Anästhesie. Wie einer allgemeinen Vergiftung beim Gebrauch dieser concentrirten Lösung nach Entfernung der Binde vorzubeugen ist, werde ich später noch schildern.

Ich glaube, dass wir mit dem geschilderten Verfahren, das unsere bisherigen bewährten Methoden der Infiltrations- und Leitungsanästhesie nicht ersetzen, sondern nur für die grösseren Operationen, wo jene unzureichend sind, ergänzen soll, dem Ideal sehr nahe gekommen sind, dass wir sämmtliche Operationen an den Gliedmaassen, die sich unter künstlicher Blutleere vornehmen lassen, schmerzlos auch unter Localanästhesie ausführen können. Ich zweifele auch nicht, dass wir bei einiger Ausbildung der Technik dieses Ideal bald vollständig und sicher erreichen werden. Haben wir doch bereits Knie- und Ellbogenresectionen und ausgedehnte Nekrotomien an Unterschenkel und Unterarm schmerzlos unter jener Localanästhesie ausführen können, was mit unseren bisherigen Methoden nicht möglich war.

Ich hege keinen Zweifel, dass dasselbe auch für alle Amputationen gilt, um so mehr als wir hier nicht der Vergiftungsgefahr wegen mit der Menge der Lösung zu sparen brauchen. Denn der Amputationsschnitt geht durch das mit der Lösung durchtränkte Gebiet unmittelbar hindurch und was von ihr noch in den Gefässen sich befindet, kann man bequem nachher ablaufen lassen.

Ich habe nur einmal Gelegenheit gehabt, eine Unterschenkelamputation unter dem Verfahren auszuüben. Ich legte das Gebiet, in dem die Operation stattfinden sollte, zwischen zwei Blutleerbinden und spritzte 50 ccm einer 0,5proc. Novocainlösung ein. Die Operation, die sofort nach der Einspritzung begonnen wurde, verlief schmerzlos, nur bei dem Cirkelschnitt durch die Muskeln und beim Abschneiden der vorgezogenen grösseren Nervenstümpfe klagte die Patientin über leises Brennen, bemerkte aber, dass man dies nicht als Schmerz bezeichnen könne.

Es handelt sich in diesem Fall um eine Amputation im unteren Drittel des Unterschenkels und um ein dünnes Glied. Sonst hätte ich keine Bedenken getragen, weit grössere Mengen der 0,5proc. Novocainlösung einzuspritzen.

Dagegen dürfte die schmerzlose Ausführung grösserer Nekrotomien an den unteren zwei Dritteln musculöser Oberschenkel bei dem heutigen Stande der Technik noch auf Schwierigkeiten stossen[1]).

[1]) Anmerkung bei der Correctur: Eine solche Operation wurde inzwischen erfolgreich unter der beschriebenen Localanästhesie ausgeführt.

Bei nervösen und aufgeregten Kranken kann man das geschilderte Verfahren mit dem Aetherrausche oder mit dem Scopolamin-Morphin-Dämmerschlafe vortheilhaft verbinden.

Die Technik des Verfahrens ist einfach und verläuft folgendermaassen: Unter allen Umständen ist eine zuverlässige Blutleere nothwendig und die Gefässe des zu anästhesirenden Gebietes müssen möglichst leer von Blut sein. Dies erreicht man dadurch, dass man von der Peripherie her das Glied möglichst fest und vollständig mit der alten Esmarch'schen Expulsionsbinde auswickelt, oder nach der Einleitung der Blutleere die aufgesuchte Vene seitlich anschneidet und das noch im Gliede vorhandene Blut aus diesem Loch auslaufen lässt, was man durch Ausdrücken der Weichtheile befördern kann. Etwas oberhalb der Stelle, wo operirt werden soll, wird die erste Abschnürung zur Erzeugung der Blutleere angebracht. Sie darf nicht in der gewohnten Weise als derbe Binde oder als Schlauch in sich genau deckenden Gängen angelegt werden, denn in dieser Weise macht sie durch Druck unangenehme Schmerzen. Vielmehr wird eine weiche, dünne Gummibinde, in zahlreichen Gängen und über einen grösseren Gliedabschnitt gewickelt, benutzt.

Die in dieser Weise angelegte Abschnürung wird von den Kranken, wenn gleichzeitig in der geschilderten Weise eine Localanästhesie eingeleitet wird, selbst bei langdauernden Operationen kaum als unangenehm empfunden. Eine solche Binde erzeugt auch, vorausgesetzt, dass man sie ordentlich anzieht, eine zuverlässige Blutleere.

Die zweite ebenso beschaffene Gummibinde wird etwas unterhalb des Operationsgebietes angelegt. Die Gummibinden werden in Carbolsäurelösung aufbewahrt und jedesmal, wenn sie bei septischen Operationen benutzt sind, ausgekocht. Zwischen beiden Binden sucht man eine subcutane Vene auf. Am Bein eignet sich hierzu in ihrem ganzen Verlaufe am besten die überall vom inneren Fussknöchel bis zur Leistenbeuge leicht zu findende Vena saphena magna, oder auch bei gewissen Operationen die Vena saphena parva, am Arm die Vena cephalica, Vena basilica und die Vena mediana cubiti. Sind die Venen von aussen zu sehen oder zu fühlen, so legt man sie durch Längsschnitt, ist dies nicht der Fall, immer durch Querschnitt frei, indem man sich stets den anatomischen

Verlauf des Gefässes vor Augen hält. Bei der Benutzung eines Querschnittes sind alsdann die grösseren Venen kaum zu verfehlen. Oft sieht man schon ohne Weiteres in dem jeweiligen Operationsgebiete stark Hautvenen vortreten, besonders wenn man sie durch Händedruck oder Aderlassbinde zum Anschwellen bringt. Doch ist es nicht zweckmässig, ein sehr kleines Gefäss zu wählen, weil es hier Schwierigkeiten bereitet, die Kanüle einzuführen.

Hat man die gewünschte Vene gefunden, so verfährt man genau wie bei der intravenösen Infusion. Man führt zwei Fäden mit der Deschamp'schen Nadel um das freigelegte Gefäss, schneidet schräg zwischen beiden Fäden in die dem Arzt zugewandte Venenwand, bringt die bei intravenösen Injectionen übliche Metallkanüle — die ich ausschliesslich zu benutzen rathe — hinein, bindet mit dem einen Faden die Vene auf der Kanüle fest und unterbindet mit dem zweiten das andere Ende des Gefässes. Mit der bekannten 50 cm fassenden Infusionsspritze mit doppelt durchbohrtem Hahn, dessen eine Durchbohrung zum Aufsaugen der Injectionsflüssigkeit, dessen andere zum Einspritzen in die Vene dient, wird unter stetem sanften Druck die Novocainlösung in das Gefäss gespritzt. In der Regel habe ich die Kanüle nach der Peripherie hin in die Vene eingebunden und somit den Venenklappen entgegen eingespritzt, in einzelnen Fällen auch in entgegengesetzter Richtung. Gegen die Venenklappen muss die Lösung immer schliesslich vorwärts getrieben werden. Sie bilden durchaus kein Hinderniss, sind aber zuweilen nicht ganz leicht zu überwinden, so dass man einen beträchtlichen Druck ausüben muss. Deshalb sollen die Kanüle in die Vene und die Schläuche an dem Spritzenansatze und an der Kanüle gut festgebunden werden, damit sie sich nicht während des Einspritzens lösen.

Man sieht alsdann, wie der Gliedabschnitt zwischen den beiden Binden die Flüssigkeit aufnimmt und anschwillt. Meist wird die Haut noch weisser, als sie vorher durch die Blutleere schon war; verbleibt dagegen noch Blut im Gliede, so färbt sie sich bläulich, weil das Blut aus den tiefen in die oberflächlichen Venen gedrängt wird.

Man soll die Vene, bei Einspritzung der Lösung nach der Peripherie hin, möglichst nahe an der centralen Binde eröffnen, weil sonst die Anästhesie unmittelbar unter der letzteren zu

wünschen übrig lässt oder erst nach einigen Minuten Wartens eintritt. Um die anästhesirende Lösung gleichmässig zu verbreiten, verstreicht man sie mit der Hand oder vertheilt sie, wenn ein Gelenk in ihr Gebiet fällt, durch Bewegungen des letzteren.

Das Novocain (je nachdem 0,25 oder 0,5 g auf 100 Flüssigkeit) soll stets in physiologischer Kochsalzlösung aufgelöst werden, um Schädigungen der Gewebe zu vermeiden.

Bei Erwachsenen hat man z. B. für die Resection des Kniegelenkes 60—80 ccm, für die des Ellenbogengelenkes 40—50 ccm der 0,5 proc. Novocainlösung oder für das erstere 150 ccm, für das letztere 100 ccm der 0,25 proc. Novocainlösung nöthig. Wir sind zwar zuweilen mit sehr geringen Mengen dünner Lösung ausgekommen (z. B. konnten wir bei einem 3jährigen Kinde mit 25 ccm einer 0,25 proc. Novocainlösung die Arthrodese des Kniegelenks ausführen), indessen thut man besser, um sofort eintretende und absolute Anästhesie zu erzielen, eine etwas grössere Menge der weit zuverlässiger betäubenden 0,5 proc. Lösung einzuspritzen.

Noch dünnere als 0,25 proc. Lösungen zu benutzen, empfiehlt sich nach unseren bisherigen Erfahrungen nicht.

Es ist noch die Frage, ob man zweckmässiger die directe Anästhesie in dem durch die beiden Binden abgegrenzten Gliedabschnitt oder die indirecte (Leitungs-) Anästhesie unterhalb der peripheren Binde benutzt. Unter letzterer allein habe ich bisher nur einmal operirt. Mehrmals habe ich beide zusammen benutzt, indem ich z. B. bei Nekrotomien im Gebiete der directen Anästhesie anfing und dann nach Lösung der peripheren Binde in das der indirecten überging. Genauere Angaben über diesen Punkt vermag ich bisher noch nicht zu machen, dazu sind noch weitere Erfahrungen nothwendig.

Die directe Anästhesie tritt, wenn man 0,5 proc. Novocainlösung in genügender Menge benutzt, sofort ein, sodass man die Operation der Einspritzung auf dem Fusse kann folgen lassen.

Bei der Verwendung von dünneren Lösungen wartet man besser einige Zeit, weil die Anästhesie häufig erst in 2—15 Minuten eintritt.

Die indirecte Anästhesie unterhalb der peripheren Binde braucht längere Zeit zu ihrer Entwicklung, tritt aber dann meist sehr vollständig ein, so dass man bequem unter ihr operiren kann.

Fast stets tritt auch nach längerer Einwirkung des Novocains eine motorische Lähmung des ganzen peripheren Gliedabschnittes ein.

Sensible und motorische Lähmung verschwinden meist sofort mit der endgültigen Lösung der Blutleere. Nur selten überdauert sie die Anästhesie noch einige Minuten, am längsten (7 Minuten) in dem oben geschilderten Fall von Ellbogengelenksresection. Es entspricht diese Erscheinung der auch anderweitig schon bekannten flüchtigen Wirkung dieser Novocainlösungen, wenn sie ohne Nebennierenpräparate verwendet werden. Wegen des schnellen Verschwindens der Anästhesie müssen deshalb die Hautnähte, wenigstens zum grössten Theil, schon vor Lösung der Blutleere angelegt werden. Die Anästhesie der tieferen Theile tritt ebenso schnell und vielleicht noch schneller ein als die der Haut. Wir konnten mehrmals sehr schmerzhafte Gelenke sofort nach der Einspritzung völlig schmerzlos bewegen und Versteifungen gewaltsam lösen, wenn Nadelstiche von der Haut noch als Schmerz empfunden wurden.

Bemerkenswerth ist, dass bei Benutzung geringer Mengen 0,25 proc. Novocainlösung mehrmals die Schmerzempfindung vollständig verschwunden war, während die Kranken wenigstens die Ausführung des Hautschnittes und das Abhebeln des Periostes noch deutlich wahrnahmen. Weil diese blosse Analgesie für ängstliche Kranke nicht genügt, verwenden wir deshalb jetzt fast ausschliesslich die zuverlässiger anästhesirende 0,5 proc. Lösung.

Nun werden Sie mich fragen: Ist es denn nicht sehr gefährlich, so hohe Novocaindosen, wie oben beschrieben, direct der Blutbahn einzuverleiben? Ist es doch bekannt, dass alle anästhesirenden Gifte von dieser aus viel schneller und stärker wirken, als wenn sie in die Gewebe eingespritzt werden. Ich glaube Sie aber in dieser Beziehung beruhigen zu können, denn verschiedene Gründe wirken zusammen, um die Vergiftungsgefahr sehr gering erscheinen zu lassen:

1. spritzen wir das Novocain in sehr verdünnter Lösung ein;

2. gehen wässerige Lösungen, insbesondere physiologische Kochsalzlösungen, wie frühere Versuche von mir darthun, sehr schnell durch die Venenwand hindurch. Wäre dies nicht der Fall, so würde eine Anästhesie überhaupt nicht eintreten;

3. führen wir alle in Betracht kommenden Operationen unter künstlicher Blutleere aus, und dabei wird bekanntlich ein grosser Theil des Giftes gebunden und tritt bei seiner Resorption erst allmählich in den Kreislauf ein;

4. läuft ein grosser Theil der verwandten Lösung vor Entfernung der künstlichen Blutleere aus der Operationswunde ab.

So haben wir denn auch nur einmal etwas erlebt, was sich allenfalls als leichte Vergiftungserscheinung deuten liess.

Ich führte bei einer 60jährigen, sehr schwächlichen und blutarmen Frau, bei der ich 150 ccm der 0,25proc. Novocainlösung eingespritzt hatte, unter sehr guter Anästhesie die Kniegelenksresection wegen Tuberculose aus. 15 Minuten nachdem die Blutleerbinde entfernt, und als der Gipsverband schon umgelegt war, wurde der Frau übel und bekam Brechreiz. Der Puls betrug 72 in der Minute und war klein. Der Sicherheit halber wurde oberhalb des Gipsverbandes die Blutbinde nochmals umgelegt und nach weiteren 5 Minuten entfernt. Der Zustand verschwand sehr schnell wieder.

Wenn es sich hier überhaupt um eine leichte Novocainvergiftung gehandelt hat, so kann sie nicht durch directe und schnelle Aufnahme des Giftes aus den Gefässen entstanden sein, denn dazu trat sie viel zu spät auf.

Immerhin tut man gut, ein Mittel anzuwenden, das bei Schlangenbissen schon lange im Gebrauch und auch zur Verhütung von Cocainvergiftung nach Operationen unter Blutleere mehrfach empfohlen ist: man löst die abschnürende Binde für kurze Zeit und legt sie dann wieder an u. s. w. Ich bin bei meinen Fällen folgendermaassen verfahren: Nach Beendigung der Operation, aber vor Anlegung der Naht nehme ich die periphere Binde ab und löse die centrale langsam nur soweit, dass die Arterien sich öffnen, die Venen aber noch geschlossen bleiben, d. h. ins Practische übersetzt, bis das Glied anfängt sich zu röthen und aus der Operationswunde eine beträchtliche Blutung erfolgt. Man wäscht dadurch etwa in den Gefässen zurückgebliebene Novocainlösung mit Blut aus. Ist dann noch die Naht auszuführen, so zieht man die Binde wieder an, bis auch die Arterien verschlossen sind, um die Anästhesie nicht verfliegen zu lassen.

Um die Binde richtig wieder umlegen zu können, muss ihr abgewickelter Theil gleich wieder aufgerollt werden.

Bei Verwendung von grossen Mengen 0,5proc. Novocainlösung lasse ich die Infusionscanüle bis zum Ende der Operation liegen und spritze dann vor Abnahme der Blutleerbinde das ganze Gefässsystem des Operationsgliedes mit warmer physiologischer Kochsalzlösung aus. Sie läuft aus der Operationswunde wieder ab.

Die geschilderte Form der Anästhesie beweist, in wie innige Berührung die in die Vene eines abgeschnürten Gliedabschnittes gespritzte Flüssigkeit mit allen Geweben desselben tritt. Deshalb ist diese Einspritzung vielleicht noch zu anderen Zwecken zu gebrauchen. Vor allen Dingen dürfte sie das einzig mögliche Mittel sein, um bei diffusen Phlegmonen das Antiferment Müller's und Peiser's mit den gefährdeten Geweben überhaupt in Berührung zu bringen.

XIV.

Zur operativen Behandlung des chronischen Lungenabscesses.[1]

Von

Professor Dr. Perthes (Leipzig).

(Mit 3 Textfiguren.)

Die Bedingungen, welche bei chronischen Lungenabscessen für die operative Behandlung vorliegen, sind andere, schwierigere, als bei den acuten. Die erzielten Erfolge sind wesentlich ungünstiger. Acuter und chronischer Lungenabscess verhalten sich zueinander ganz ähnlich, wie ein frisches und ein veraltetes Empyem. Während bei einem eitrigen Process in der Lunge im acuten Stadium die Eröffnung und Drainage durch die einfache Pneumotomie meistens ausreicht, um fistellose Heilung zu erzielen, ist das beim chronischen Lungenabscess nicht der Fall. Es müssen entweder nach der Pneumonie besondere Nachoperationen gemacht werden, um die zurückgebliebenen Lungenfisteln zu schliessen, oder es muss die Pneumotomie von vornherein den durch die chronische Eiterung gegebenen besonderen Verhältnissen angepasst werden. Während die Richtlinien unseres Vorgehens bei den acuten Fällen durch die Arbeiten von Quincke, Lenhartz, Garrè, Körte u. A. auf Grund eines sehr grossen Beobachtungsmaterials sicher festgelegt sind, ist die Frage, wie sich der Chirurg einem chronischen Lungenabscess gegenüber zu verhalten hat, noch nicht so vollkommen abgeschlossen, dass ein kleiner Beitrag auf diesem Gebiete als nicht mehr berechtigt erscheinen müsste.

[1] Auszugsweise vorgetragen am 3. Sitzungstage des XXXVII. Congresses der Deutschen Gesellschaft für Chirurgie, 23. April 1908.

Der chronische Lungenabscess geht in der Regel aus dem acuten hervor. Wenn ein acut entstandener Eiterherd in der Lunge nach dem Bronchialbaume durchbricht, so kommt durch die Expectoration des Eiters nicht immer Heilung zu Stande. Es ist zuweilen die Entleerung nach dem Bronchus nicht genügend frei. Es kommt dadurch zu wiederholten Eiterverhaltungen, oder die Abscesshöhle ist zu gross, als dass sie durch Zusammenrücken der benachbarten Lungentheile ausgefüllt werden könnte. Die Wandungen nehmen dann eine schwielige Beschaffenheit an, und nicht ganz selten entwickeln sich in solchen Fällen neue Abscesse in der Umgebung des ursprünglichen. v. Leyden[1]) allerdings hat als chronische Lungenabscesse Eiterungen bezeichnet, die sich von vornherein chronisch entwickeln, uud die auf ulcerativen Processen in dem verdichteten Parenchym im Verlaufe der subacuten, indurirenden Pneumonie, wie auch bei der eigentlichen Lungencirrhose beruhen. Wir werden jedoch den Namen des chronischen Lungenabscesses jedenfalls nicht auf diese Formen zu beschränken haben. Für den Chirurgen sind gerade die chronischen Abscesse, die sich aus acuten Eiterungen entwickeln, weitaus die wichtigsten. Es ist dementsprechend das Gebiet des chronischen Lungenabscesses nicht scharf zu begrenzen, denn es giebt Fälle, die in der Uebergangsperiode aus dem acuten in das chronische Stadium stehen.

Wenn man einen Blick auf die Publicationen über die chirurgische Behandlung chronischer, nicht specifischer Lungeneiterungen wirft, so findet man — auch dann, wenn man die Erfahrungen über chronische Gangrän, die vom chronischen Abscess nicht immer scharf getrennt werden kann, mit heranzieht — ein kleineres Thatsachenmaterial, als man erwarten sollte.

Im Jahre 1896 betonte Quincke in seiner bahnbrechenden Arbeit über Pneumotomie[2]) zum ersten Male ebenso wie später in der mit Garrè herausgegebenen „Lungenchirurgie“ das wesentlich verschiedene Verhalten acuter und chronischer Abscesse und ihre wesentlich verschiedene Prognose nach der Operation. Er forderte nachdrücklich für alle chronischen Fälle nicht nur die einfache Eröffnung, sondern „die ausgiebige Resection mehrerer Rippen, einmal, weil dann die Nebenhöhlen leichter eröffnet werden können, und dann, weil der Raum des untergegangenen Lungengewebes nur durch Mobilisirung

[1]) Vergl. A. Fraenkel, Specielle Pathologie und Therapie der Lungenkrankheiten. Berlin und Wien 1904. Bd. 2. S. 532.

[2]) Mittheilungen aus den Grenzgebieten. Bd. I. S. 1.

der Brustwand ausgefüllt werden kann". Seine Statistik, die sich aus eigenen und den in der Literatur niedergelegten Erfahrungen bis 1896 ergab, möge hier wiedergegeben sein, trotzdem unter den chronischen Fällen die Bronchiektasen, die ich im Uebrigen von der Betrachtung ausschliesse, mit inbegriffen sind:

	Zahl der Fälle	Geheilt	Ohne Erfolg od. mit unvollkommenem Erfolg (Fistel) behandelt	Gestorben
I. Acute eitrige Processe	20	13	—	7
II. Chronische eitrige Processe, und zwar chronische einfache Abscesse und Bronchiektasien, chronische putride Abscesse, putride Bronchiektasien und putride Processe mit Fremdkörpern	34	7	14	13

Tuffier[1]) zählte 1897 unter den „Abcès primitifs":

	Zahl der Fälle	geheilt	ohne Erfolg behandelt	gestorben
acute Fälle	18	14	—	4
chronische Fälle . .	5	3	—	2

Freyhan[2]) konnte die Statistik im Jahre 1898 erweitern und specialisiren. Er stellte zusammen:

	Zahl der Fälle	geheilt	ohne Erfolg od. mit unvollkommenem Erfolg (Fistel) behandelt	gestorben
I. Acute Lungenabscesse	30	27	1	2
Fälle von acuter Lungengangrän. .	26	16	2	8
II. Chronische Lungenabscesse . . .	7	1	1	5
Abscesse mit Fremdkörpern . . .	9	1	4	4
Fälle von chronischer Lungengangrän	19	8	2	9

[1]) Tuffier, Chirurgie du Poumon. Paris, Masson et Cie., 1897.
[2]) Freyhan, Ueber Pneumotomie. Berliner Klinik. Heft 117.

Unter den von Gross[1]) 1899 wiedergegebenen Erfahrungen Krause's ist die Mittheilung eines Falles für uns von besonderer Bedeutung. Ein hühnereigrosser Abscess im rechten Unterlappen, der früher mit Pneumotomie behandelt worden war, wurde zunächst durch Resection der ganzen äusseren Wand, also der Rippen, der verdickten Pleura und des verdichteten Lungengewebes ausgiebig freigelegt und dann in einer zweiten Operation durch Naht der angefrischten Lungenfisteln und Aufheilung von Hautmuskellappen die Heilung erzielt.

Garrè hebt 1903 in seiner Lungenchirurgie hervor, dass chronische Lungenabscesse wie andere starrwandige Eiterhöhlen zu behandeln sind. „Das Lungengewebe wird ausgiebig gespalten, die vordere Wand der Caverne möglichst abgetragen, Pleuraschwarten in weitem Umkreis resecirt und wenn nöthig, auch eine Nachresection der Rippen hinzugefügt. Man resecire lieber eine Rippe zu viel, als eine zu wenig[2])." — „Je früher Lungenabscesse operirt werden, um so besser die Prognose. Die Heilung erfolgt dann sehr rasch, während bei den chronischen Formen, wo das umgebende Lungenparenchym indurirt ist, die definitive Heilung sich sehr verzögert und hier und da Fisteln zurückbleiben[3])." — In dem kritischen Bericht über 20 Lungenoperationen aus der Rostocker und Königsberger Klinik von Garrè und Sultan[4]) aus dem Jahre 1902 finden sich neben drei acuten Lungenabscessen zwei Fälle von chronischen Lungenabscessen referirt. Der eine etwa 2 Jahre bestehende Eiterherd im rechten Unterlappen wurde nach verhältnissmässig sparsamer Rippenresection durch ausgiebige Entfernung der pleuralen Schwarten im Bereich der Operationswunde und Tamponade der 500 bis 600 ccm fassenden glattwandigen Höhle zur Heilung gebracht. Im zweiten ebenfalls geheilten Falle handelte es sich um 2 faustgrosse Abscesse, die sich in der linken Lunge nacheinander in 3 Monaten entwickelt hatten. Die Heilung wurde durch Resection von im ganzen 40 cm Rippen und Entfernung der daumdicken Pleuraschwarte über den Abscessen erzielt. — Ferner hat Garrè[5]) im Jahre 1904 über den operativen Schluss von Lungenfisteln berichtet, wie sie ja ganz besonders nach der Pneumotomie von chronischen Lungeneiterungen zurückzubleiben pflegen. In allen 3 von Garrè operirten Fällen wurde der Schluss nach Entfernung der epithelialen Auskleidung der Höhle oder Fistelwand durch Lungennaht erzielt. Diese Naht machte in zwei Fällen ausgiebige Mobilisirung des an der Thoraxwand adhärenten Lungentheiles nothwendig. Die Erhaltung eines Saumes der schwartig verdickten Pleura am Rande der Fistel gab den Fistelnähten guten Halt und erwies sich als nütz-

---

[1]) Gross, Erfahrungen über Pleura- und Lungenchirurgie. Bruns' Beitr. z. klin. Chirurgie. Bd. 24. S. 329.

[2]) Garrè und Quincke, Grundriss der Lungenchirurgie. Jena 1903. S. 55.

[3]) Ebenda. S. 60.

[4]) Bruns' Beitr. z. klin. Chirurgie. Bd. 32. S. 507.

[5]) Garrè, Ueber den operativen Verschluss von Lungenfisteln. Deutsche med. Wochenschrift. 1904. S. 532.

lich, ebenso die Bildung einer Stütze für die Lungenpleuranaht durch darüber aus der Nachbarschaft zusammengezogene Hautmuskellappen.

Die ausgedehnten Erfahrungen von Lenhartz über die Operation der Lungengangrän sind bis zum Jahre 1906 von Kiessling[1]) ausführlich publicirt. Es finden sich darunter 8 Pneumotomien bei chronischen Fällen mit 6 Heilungen und 2 Todesfällen, während bis zum Jahre 1907 Lenhartz[2]) im Ganzen 85 Gangränfälle operirte, von denen 53 geheilt wurden. Es ist bemerkenswerth, dass 4 von den chronischen Fällen durch eine einzige Operation freilich unter ausgiebiger Rippenresection zur fistellosen Heilung gebracht wurden. Eine zweimalige Operation war nur bei zweien nothwendig. Ob die 5 von Lenhartz operirten Lungenabscesse, von denen 4 glatt und ohne Fistel heilten, im acuten oder chronischen Stadium operirt sind, ist aus der kurzen Mittheilung auf dem Chirurgencongress 1907 nicht zu ersehen.

Die erst vor Kurzem veröffentlichten „Erfahrungen über Operationen wegen Lungeneiterung und Gangrän" von Körte[3]) betreffen Fälle von acutem Abscess und Gangrän, sowie von Bronchiektasen, die wegen ihres multiplen Auftretens der Operation wesentlich andere Bedingungen bieten als die Abscesse.

Wenn man die vorliegenden Erfahrungen überblickt, so wird man zweifellos die Forderung Karewski's[4]) billigen, dass beim Lungenabscess „vor allen Dingen" durch Operation im acuten Stadium „der Zustand der chronischen Eiterung **verhütet** werden muss." Aber ebenso wie die veralteten Empyeme nicht ganz aus der Welt geschafft sind, werden wir auch in der Zukunft erwarten müssen, noch gelegentlich chronische Lungenabscesse zu sehen. Die operative Aufgabe, die uns dann gestellt ist, lässt sich trennen in die Eröffnung und Drainage des Abscesses durch die Pneumotomie und die Maasnahmen zur Verhütung oder Beseitigung der Lungenfistel. Ich werde später versuchen zu zeigen, dass man diese letzteren Maassnahmen, die einen erheblicheren Eingriff darstellen, besser nicht mit der Pneumotomie combinirt, sondern zu einer besonderen Operation gestaltet, die von der Pneumotomie durch eine längere Frist zu trennen ist. Aber auch schon für die Pneumotomie selbst spricht beim chronischen Abscess manches für das zweizeitige Verfahren. Hier erfordert der Zustand

---

[1]) Kissling, Ueber Lungenbrand etc. Mittheilungen aus den Hamburgschen Staatskrankenanstalten. Bd. VI. S. 1.

[2]) Verhandlungen des 36. Chirurgencongresses. 1907.

[3]) Archiv f. klin. Chirurgie. Bd. 85. S. 1.

[4]) Deutsche Klinik, herausgegeben von v. Leyden und Klemperer. Bd. 8. Vorlesung 14.

des Kranken nicht, wie es bei einem acuten Lungenabscess oft der Fall ist, die rasche Eröffnung. Man ist daher in der Lage, den Eingriff in zwei Theile zu zerlegen, von denen der erste — die Rippenresection und Naht der Pleurablätter — bei leerer Abscesshöhle in Narkose, der zweite — die Eröffnung und Drainage — bei gefülltem Zustande des Abscesses ohne Narkose auszuführen ist. Bei einem chronischen Lungenabscess besteht wohl immer eine ausgiebige Communication mit dem Bronchus, so dass es möglich ist, durch bestimmte Körperhaltung des Kranken den Inhalt des Abscesses völlig nach dem Bronchus abfliessen zu lassen und so durch Entleerung des Abscesses die Gefahren zu beseitigen, die einer Narkose bei gefülltem Abscesse anhaften würden. Die Narkose aber muss für die Rippenresection und Pleuranaht zur Schonung der Kranken und zur Ausschaltung des Hustens und Pressens als wünschenswerth bezeichnet werden. Für die Eröffnung des Abscesses dagegen ist gerade ein gefüllter Zustand der Eiterhöhle von Vortheil, wenigstens wenn es sich um einen tieferliegenden Abscess handelt. Hier wird man die Probepunction von der Wunde aus, die nur bei Füllung des Abscesses mit Eiter ein positives Ergebniss erwarten lässt, zur genauen Feststellung der Lage des Eiterherdes nicht gerne entbehren. Denn die liegenbleibende Canüle giebt für die Incision den sicheren Wegweiser ab. Bedenken, die sonst wohl gegen die Punction berechtigt wären, können bei sofort nachfolgender Eröffnung des Eiterherdes keine Geltung haben und die Voraussetzung für eine erfolgreiche Punction, der eitergefüllte Zustand des Abscesses, lässt sich unschwer erreichen. Man wird nur durch geeignete Körperhaltung, die man den Patienten einige Stunden einnehmen lässt, und durch kleine Morphiumgaben die Expectoration hintanzuhalten, die Narkose aber zu unterlassen haben. So ergiebt sich für die beiden Theile der Pneumotomie beim chronischen Lungenabscess die Zweckmässigkeit verschiedenen Verhaltens hinsichtlich der Narkose und der Vorbereitung des Patienten und damit auch die Begründung des zweizeitigen Operirens. Wenn man zwischen die beiden Akte der Operation einige Tage einschaltet, so gewinnt man für die Fälle mit nicht verwachsenen Pleurablättern auch den weiteren Vortheil eines sicheren Abschlusses der Pleurahöhle von der Wunde.

Der folgende Fall bietet ein Beispiel für dies zweizeitige Verfahren bei einem chronischen mit dem Bronchialbaume weit communicirenden Lungenabscesse.

Anamnese: Der 42jährige Buchhandlungsgehilfe D. war im Juli 1899 acut mit Husten, Fieber und Stichen in der rechten Seite, also anscheinend an Pneumonie erkrankt. In der sechsten Woche, nachdem der Husten bereits nachgelassen hatte, erfolgte plötzlich die Expectoration einer grösseren Eitermenge, der etwas Blut beigemengt war. Seitdem besteht dauernd reichlicher Auswurf von übelriechender Beschaffenheit.

Status: 25. 9. 1903. Der Thorax des grossen, aber in seinem Kräftezustand sichtlich reducirten Mannes erscheint zunächst symmetrisch, bei Messung ist jedoch der Umfang der rechten Hälfte $1^1/_2$ cm grösser als der der linken. Bei tiefer Inspiration bleibt die rechte Hälfte ganz wenig zurück. Vorne findet sich überall lauter Lungenschall, die unteren Lungengrenzen an normaler Stelle verschieblich. Hinten beginnt 1 Querfinger breit unterhalb des unteren Winkels der rechten Scapula ein gedämpfter Bezirk, der nach unten in die Leberdämpfung übergeht, nach oben bis zur hinteren Axillarlinie reicht. In dem Bereich der Dämpfung abgeschwächtes Athmen mit einzelnen Rasselgeräuschen.

Eine Röntgenaufnahme zeigt dem gedämpften Bezirk entsprechend einen deutlichen Schatten.

Der Pat. expectorirt — besonders Morgens — grosse Mengen grünlichen stinkenden Sputums, der fast aus reinem Eiter besteht.

Die Expectoration erfolgt jedesmal, wenn sich der Pat. nach vorne neigt oder in linke Seitenlage begiebt. Da in anderen Lagen der Husten nicht zur Ruhe kommt, schläft Patient im Bett in aufrecht sitzender Stellung.

28. 9. 03. Nachdem Patient möglichst allen Eiter ausgehustet hat, wird in Chloroformnarkose (Junker'scher Apparat) ein 5 cm langes Stück der 10. Rippe dicht unter der Scapula an der Stelle, an welcher das Röntgenbild den Schatten aufweist, resecirt. Durch das parietale Blatt der Pleura schimmert die bewegliche Lungenoberfläche hindurch. Einige feine Seidenknopfnähte, welche Pleura parietalis und Lunge fassen, vereinigen beide Pleurablätter. Tamponade der Wunde mit steriler Gaze.

6. 10. 03. Also 8 Tage später wird, nachdem Pat. 0,015 Morphium erhalten, und in derselben aufrechten Stellung, die er die Nacht über im Bett eingenommen hatte, auf den Operationstisch gehoben ist, (ohne Narkose) von der Wunde aus eine Probepunction gemacht. Sie ergiebt in der Tiefe von 7 cm unter der Haut Eiter. Die Punctionsnadel bleibt liegen und mit dem der Nadel entlang vorgehenden Paquelin wird ein etwa hühnereigrosser Eiterherd eröffnet. Drainage mit Gummidrain.

Der Husten und Auswurf hörte nach dieser Operation völlig auf, Patient konnte in gewöhnlicher Lage schlafen und fühlte sich sehr erleichtert, doch

blieb an der Operationsstelle eine reichlich Eiter entleerende Fistel bestehen, so dass täglicher Verbandswechsel nöthig war.

Deshalb am 13. 7. 1904 Chloroformnarkose. Resection je eines 8—10 cm langen Stückes der 8., 9. und 11. Rippe und einer neugebildeten Knochenspange der früher resecirten 10. Rippe. Erweiterung des in die Lungenabcesshöhle führenden Ganges mit dem Paquelin, oberflächliche Cauterisation der Wandung der Fistel und der Abscesshöhle. Danach legen sich die Wandungen der Höhle so zusammen, dass nur ein schmaler Spaltraum bleibt. Die Wunde wird tamponirt.

Am 25. 10. 04 wird der Patient mit völlig vernarbter Wunde der medicinischen Gesellschaft zu Leipzig vorgestellt. Der Allgemeinzustand lässt nichts zu wünschen übrig. Nur sehr geringe Mengen schleimigen Auswurfs werden zuweilen ausgeworfen.

Am 17. 1. 1905 stellte sich der Patient wieder mit reichlicherem Auswurf vor, der angeblich nach einer Influenza sich eingestellt hat. Auch ist die Naht unter Bildung einer kleinen, wenig schleimig-eitriges Secret entleerenden Fistel wieder aufgebrochen. Die kleine Fistel wird unter Localanästhesie gespalten und ein Drain eingelegt.

20. 9. 05. Die Fistel hat sich in den letzten Wochen spontan verengt, dann geschlossen, gleichzeitig hat der eitrige Auswurf wieder zugenommen. Da das Röntgenbild zeigt, dass die früher resecirten Rippen sich fast völlig wieder regenerirt haben, so wird nach Resection von 3 ca. 6 cm langen neugebildeten Spangen die Fistel gespalten, jedoch in der Tiefe bis zu 7 cm unter der Lungenoberfläche kein grösserer Hohlraum gefunden. Tamponade der Wundhöhle.

27. 9. 05 erfolgt in Folge des mangelhaften Functionirens eines neugesetzten Füllofens der Tod durch Kohlenoxydintoxication.

Die Section zeigt die rechte Lunge in den hinteren mittleren Partien in der Umgebung der äusseren Wunde durch feste Schwielen mit der Thoraxwand verwachsen, sonst ist die rechte Pleurahöhle ebenso wie die linke frei, enthält nur etwas hellrothe wässerige Flüssigkeit. Im Unterlappen der rechten Lunge eine anscheinend einem erweiterten Bronchus entsprechende, mit glatter röthlicher Schleimhaut ausgekleidete schmale, längliche Höhle, die durch einen engen Gang nach vorne mit der Operationswunde communicirt und von der noch einige kleine buchtige seitliche Fortsetzungen ausgehen. Die Höhle enthält Luft, keinen Eiter.

Nach der Eröffnung und Drainage des chronischen Lungenabscesses ergiebt sich eine zweite schwierigere Aufgabe. Es handelt sich darum, die Obliteration der Höhle, die beim acuten Abscesse nach der Pneumotomie meistens spontan erfolgt, künstlich herbeizuführen und so das dauernde Zurückbleiben einer Lungenfistel zu verhüten.

Die Umstände, die der Verödung der Abscesshöhle nach der Eröffnung entgegenstehen, sind verschiedener Art: Eine grosse Abscesshöhle wird schon durch die geringe Nachgiebigkeit der Thoraxwand — auch wenn diese keine pathologischen Veränderungen aufweist — ausgespannt erhalten. Noch mehr ist das der Fall, wenn die Pleura über dem Abscess schwielig verdickt ist. Die grösste Bedeutung hat aber die Verwandlung der Abscesswandung selbst in eine starke unnachgiebige Schwarte[1]).

Endlich kann von den Bronchialöffnungen und den Resten des Alveolarepithels aus die Höhle sich mit Epithel überziehen und so die Drainageöffnung des Abscesses in eine lippenförmige Fistel verwandeln.

Von allen diesen Dingen, die der Obliteration der Höhle entgegenwirken, ist der Epithelbelag am leichtesten zu beseitigen. Wenn die Wandung nicht ausgespannt erhalten wird, kann Heilung nach einfacher Zerstörung des neugebildeten Epithels mit dem Paquelin erzielt werden, so wie es Körte[2]) bei einem Fall von Gängrän des Oberlappens erreichte.

Garrè[3]) trug den Wandbelag der Höhle mit dem Messer in oberflächlicher Schicht ab und konnte dann die Wandungen miteinander durch die Naht vereinigen. In den meisten Fällen sind aber die Höhlenwände für ein derartiges Vorgehen viel zu weit auseinandergehalten. „Der Raum des untergegangenen Lungengewebes kann nur durch Mobilisirung der Brustwand ausgefüllt werden", Quincke[4]).

Es kommt daher in solchen Fällen zunächst die Resection aller die Höhle bedeckenden Rippenabschnitte und die Entfernung etwa darunter gelegener Pleuraschwarten in Betracht, um das Collabiren der Höhle zu ermöglichen. Der oben mitgetheilte Fall bietet ein Beispiel eines auf diesem Wege erzielten Erfolges, der freilich durch die secundäre Entwickelung einer Bronchiectasie im Unterlappen und dadurch bedingten Wiederaufbruch der Fistel getrübt wurde.

Liegt aber die wesentliche Ursache, die dem Collabiren der

---

[1]) Man vergleiche S. 225, Fall 2.
[2]) Archiv f. klin. Chirurgie. Bd. 85. S. 27.
[3]) Deutsche med. Wochenschr. 1904. S. 531.
[4]) Quincke und Garrè, Lungenchirurgie. S. 33.

Höhle entgegensteht, in der starren Beschaffenheit der Wandungen des Abscesses selbst — und in der Mehrzahl der Fälle von chronischem Lungenabscess dürften derartige Veränderungen eintreten — so reicht natürlich auch ausgiebige Rippenresection mit Entfernung von Pleuraschwarten nicht aus, um Heilung herbeizuführen. Man ist dann bisher in der Regel so vorgegangen, dass man die äussere Wand der Höhle resecirt, die Höhle also in eine Mulde verwandelt und die einmündenden Bronchialfisteln durch die Naht mit oder ohne Verwendung von aufgeheilten Hautmuskellappen zum Schluss gebracht hat. Die oben erwähnten Fälle Krause's und Garrè's bilden Beispiele derartigen Vorgehens.

Von diesem Verfahren unterscheidet sich eine Operation, die in einem von mir behandelten Falle zu sehr gutem Ergebniss führte, insofern, als die gesammte starre Höhlenwandung in toto wie ein Tumor aus der Lunge ausgeschält wurde. Unter Verzicht auf einen Nahtverschluss der Bronchialöffnungen wurden danach Hautmuskellappen auf die Lungenwunde zur Aufheilung gebracht.

Die 1883 geborene Margarethe L. hat nach dem Berichte der Eltern dreimal, im Alter von $1^1/_2$, $3^1/_2$ und 5 Jahren, acute Lungenentzündung durchgemacht. Seit der letzten Erkrankung besteht Husten und reichlicher Auswurf, der in den letzten Wochen an Menge noch zugenommen und übelriechender geworden sein soll.

Befund: 3. 5. 03. Allgemeinzustand ziemlich gut. Der Thorax erscheint rechts wie links gleich gross, zeigt keine Skoliose. Die rechte Seite bleibt bei tiefer Athmung wenig zurück. Rechts hinten unten von der Höhe der 8. Rippe abwärts deutliche Dämpfung und sehr starke Abschwächung des Athemgeräusche. Stimmfremitus fehlt. In den übrigen Lungenabschnitten keine abnormen Phänomene bei Auscultation und Percussion. Eine Röntgenaufnahme zeigt einen abnormen Schatten rechts neben der Wirbelsäule in der Höhe des 8. bis 10. Brustwirbels, der bis nach aussen von der Scapularlinie reicht. — Wenn das Kind sich auf den Bauch legt, erfolgt maulvolle Expectoration stinkenden Eiters. Danach tritt deutliche Aufhellung des vorher gedämpften Thoraxabschnittes ein. Dies Aushusten und der Wechsel des Percussionsbefundes bei Lagewechsel werden bei mehrtägiger Beobachtung als regelmässige Erscheinungen erkannt, die Diagnose wird — irrthümlich — auf ein mit dem Bronchus communicirendes abgekapseltes Empyem der Pleura gestellt.

Operation 6. 5. 03. In der rechten hinteren Axillarlinie wird zunächst ein 6 cm langes Stück der 8. Rippe resecirt. Bei Eröffnung der Pleura zeigt sich die Lunge an der parietalen Pleura adhärent, der Pleuraraum frei von Eiter. Hierauf wird in der Idee, dass das abgekapselte

Empyem tiefer liegt, Resection der 10. Rippe ausgeführt, aber auch hier kein Eiter in dem Pleuraraume gefunden. Es muss sich also um einen in der Lunge gelegenen Eiterherd handeln! Probepunction in die Lunge fördert jedoch keinen Eiter zu Tage. Der Lungenabscess ist also offenbar augenblicklich durch Aushusten entleert! Deshalb Tamponade mit Gaze.

9. 5. 03. Nachdem Patientin mehrere Stunden in aufrecht sitzender Stellung — in welcher kein Husten erfolgt — verharrt hat, Entfernung des Tampons. Eine Probepunction in die Lunge ergiebt etwa 3 cm unter der Pleura Eiter. Die Canüle bleibt liegen und dient dem Paquelin, welcher die Höhle eröffnet, als Wegweiser. Entleerung einer grossen Menge, ca. $^1/_3$ Liter, grünlich gefärbten, stinkenden Eiters. Der durch die Oeffnung eingeführte Zeigefinger kann vorne innen das Ende der Höhle nicht erreichen. Die obere Wand ist gut zu palpiren, ist im allgemeinen glatt, doch fühlt man einzelne Einsenkungen. Drainage der Höhle.

1903 bis 1907: Von der Operation an hörte Husten und Auswurf auf. Die anfangs jauchig-eitrige Secretion aus der Drainageöffnung nahm bald einen rein eitrigen, im Jahre 1906 einen mehr schleimigen als eitrigen Charakter an, doch musste die Patientin täglich mindestens einmal verbunden werden.

Die ungefähr dem äusseren Ende der Höhle entsprechende Oeffnung blieb nach erfolgter Vernarbung der Wunden zehnpfennigstückgross. Die dadurch eingeführte Sonde stiess in der Richtung nach innen in 10 cm auf einen deutlich pulsirenden Widerstand, die Höhenausdehnung der Höhle betrug ungefähr 5 cm.

Die Grösse der Höhle liess sich nach Füllung eines in die Höhle eingebrachten Gummicondoms mit Jodoformöl auf der Röntgenplatte demonstriren (s. Fig. 1), ebenso durch Einführung eines möglichst langen Stückes eines mit Quecksilber gefüllten Gummischlauches. Beim Husten kam aus der Fistel ein so starker Luftstrom, dass ein davor gehaltenes Stearinlicht jedesmal ausgeblasen wurde. Patientin war im Stande bei Zuhalten von Nase und Mund durch die Fistel zu athmen. Bei Ableuchten der Höhle mit dem Cystoskop sah man in den oberen Abschnitten mehrere dunkle Oeffnungen in der hellrothen, glatten, stellenweise spiegelnden Wand, die Oeffnungen der Bronchialäste. Die allgemeine körperliche Entwickelung des Mädchens machte in diesen Jahren sehr gute Fortschritte, eine Skoliose der Wirbelsäule trat nicht ein.

15. 7. 07. Chloroformäthermischnarkose. Nach fester Tamponade der Abscesshöhle durch die Fistelöffnung wird die Fistel umschnitten, dann ein über handflächengrosser Hautmuskellappen mit oben und innen gelegener Basis gebildet, welcher der vorher festgestellten Ausdehnung der Abscesshöhle entspricht. Die darunter liegenden Theile der 7—10 Rippen werden resecirt, so dass die mit der Pleura parietalis verwachsene Oberfläche des Unterlappens der Lunge freiliegt. Aus der Lungensubstanz wird nun theils stumpf, theils scharf der mit Gaze gefüllte Abscess, dessen Wandungen sehr derb sind, wie ein Tumor herauspräparirt. In den oberen Partien muss die etwas stärkere Blutung stellenweise durch Umstechungen gestellt werden. Die in den Abscess führenden Bronchialäste werden durchtrennt, auf ihre besondere Ver-

sorgung jedoch verzichtet. Nur an einer kleinen Stelle in den vorderen Abschnitten wird die Pleurahöhle unbeabsichtigter Weise eröffnet, jedoch sofort wieder durch Nähte luftdicht abgeschlossen. Bei der Exstirpation der Höhle collabirte die Patientin vorübergehend und jedesmal, wenn ein kräftiger Zug an der Wandung des Abscesses nicht zu umgehen war, setzte die Athmung vorübergehend aus und der Puls wurde kaum fühlbar. Bei Nachlassen des Zuges verschwanden diese Erscheinungen jedesmal rasch. Nach Entfernung des Abscesses wurde der Hautmuskellappen auf die Lungenwunde gelagert und mit einem zweiten Lappen, dessen Stiel links lag und der den untersten seitlichen Pleuraabschnitten entnommen wurde, vereinigt, dann durch Tamponade die Hautlappen gegen die Lungenwunde angedrängt erhalten. Der durch Umschlagen des unteren Lappens entstandene Defect in der Lebergegend wurde durch Zusammenziehen der Haut aus der Nachbarschaft verkleinert, im Uebrigen aber der Heilung durch Granulationsbildung überlassen. In den ersten beiden Tagen nach der Operation war der Puls andauernd klein und sehr frequent, vom 7. Tage an war der Puls normal, ebenso die Temperatur, die nur in den ersten beiden der Operation folgenden Tagen auf 38,3° stieg. Die Heilung erfolgte im Verlauf von acht Wochen.

An dem bei der Operation gewonnenen, durch Conservirung etwas geschrumpften Präparat zeigt die Abscesshöhle eine Länge von 10, eine Höhe von 6 und eine Tiefe von 5 cm. In dem oberen Abschnitte der Wand finden sich mehrere den Bronchialverzweigungen entsprechende Oeffnungen, von denen die beiden grössten 7 und 3 mm Caliber haben. Die 5—7 mm starke Wand besteht mikroskopisch aus dichtem fibrösen Gewebe, welches Reste vom Epithel der Alveolen und kleinster Bronchialäste einschliesst. Auf der Innenfläche lässt sich stellenweise eine ganz flache, einschichtige Epithelschicht nachweisen.

Status vom April 1908 (9 Monate nach der Operation): Sehr guter, vollkommen normaler Allgemeinzustand. Es besteht kein Husten und Auswurf und keinerlei Athembeschwerden. Die Schultern stehen auf beiden Seiten gleich hoch, ebenso die Mammae. Die Reihe der Dornfortsätze der Wirbelsäule verläuft ganz gerade. Bei Athembewegungen bewegen sich beide Thoraxhälften gleichmässig. Nur insofern weist der Thorax eine Asymmetrie auf, als die rechte Seitenfläche einen dreieckigen Ausschnitt zeigt. Die tiefste, d. h. am meisten medial gelegene Stelle des Ausschnittes entspricht dem 10. Brustwirbel und bezeichnet, wie die Percussion und Auscultation ergiebt, die untere Grenze der rechten Lunge. Unterhalb derselben findet sich die nur von Zwerchfell, Haut und Narbenfläche bedeckte Leber (vergl. Fig. 2 und 3).

Die Pneumotomie, welche in diesem Falle nach 4jährigem Bestehen des nach Pneumonie entwickelten Abscesses im rechten Unterlappen ausgeführt wurde, war natürlich allein nicht im Stande, zur Heilung zu führen. Wenn auch danach die Expectoration fötiden Eiters gänzlich aufhörte und der Allgemeinzustand ein sehr

guter wurde, so blieb doch eine faustgrosse, starrwandige Höhle (Fig. 1) bestehen, die schleimig eitriges Secret absonderte und die von den Bronchialöffnungen aus wenigstens zum Theil mit Epithel ausgekleidet wurde. Die Communicationen dieser Höhle mit dem Bronchialbaum waren so ausgiebig, dass beim Zuhalten von Mund und Nase „retrograde Athmung" durch die Fistel möglich wurde, eine Erscheinung, auf die bekanntlich Gluck besonders aufmerksam gemacht und die er therapeutisch auszunutzen gesucht

Fig. 1.

hat. Da die in die Höhle führende Fistel schon durch die Nothwendigkeit täglichen Verbandwechsels der Patientin sehr lästig wurde, so wurde sie 4 Jahre nach der Pneumotomie durch Exstirpation der ganzen Höhlenwandung beseitigt.

Diese Operation, bei welcher der tamponirte Abscess nach ausgiebiger Resection der bedeckenden Rippen wie ein Tumor aus der Lunge ausgeschält wurde, liess sich ohne Zustandekommen eines Pneumothorax durchführen, obwohl nur im Bereiche des Abscesses selbst eine Verwachsung der beiden Pleurablätter bestand. An einer Stelle, an der die freie Pleurahöhle eröffnet wurde, gelang es ohne Schwierigkeit, sie sofort wieder durch Absteppnaht sicher zu verschliessen.

Während der Exstirpation der Höhlenwandung wurde ein reflectorischer Athmungsstillstand beobachtet, der jedesmal unter gleichzeitigem Kleinerwerden des Pulses auftrat, wenn ein Zug an der bis nahe an den Hilus des Unterlappens heranreichenden Abscessmembran ausgeübt werden musste. Bei Nachlassen des Zuges setzte die Athmung sogleich wieder ein und der Puls

Fig. 2.

zeigte das Wiederansteigen des Blutdruckes an. Es ist diese Beobachtung in guter Uebereinstimmung mit den Thierversuchen Friedrich's[1]), der beim Hunde ausnahmslos bei starkem Vorziehen des Hilus ein rasches Sinken des Blutdruckes und momentanen Athmungsstillstand zu Stande kommen sah.

Trotzdem liess sich unsere Operation ohne ernstere Störung

[1]) Friedrich, Die Chirurgie der Lungen. Verhandlungen der Deutschen Gesellschaft für Chirurgie. 1907. S. 73.

durchführen. Eine besondere Versorgung der in den Abscess einmündenden Bronchialäste kleineren und grösseren Calibers, wie sie bei Lungenresectionen z. B. von Friedrich und Tiegel als wünschenswerth betrachtet worden ist, erwies sich in diesem Falle als unnöthig. Der gebildete Hautmuskellappen heilte ohne Störung auf die Lungenwunde mit ihren nicht verschlossenen Oeffnungen von Luftröhrenästen auf. Die Heilung kam ohne Fistel zu Stande.

Fig. 3.

Die Thatsache, dass dabei trotz einer Resection, die die 7. bis 10. Rippe in fast ihrer ganzen Länge umfasste, doch eine Skoliose völlig ausblieb (vergl. Fig. 3), ist bemerkenswerth. Sie bestätigt die mit besonderem Nachdruck von Gluck[1]) ververtretene Ansicht, dass die Deformirung nach Pleura- und Lungenoperationen nicht von der Thoraxresection, sondern von den Veränderungen im Thorax selbst abhängt. „Nicht die Entfernung des

[1]) Verhandlungen der Deutschen Gesellschaft für Chirurgie. 1907. S. 266.

äusseren Brustumfanges, sondern die Schrumpfung seines Inhaltes bedingt die Entstellung" (Gluck).

Es liegt nun die Frage nahe, ob das gute Resultat, das wir zu verzeichnen hatten, nicht auch ohne die immerhin eingreifende Exstirpation des Abscesses zu erreichen gewesen wäre. Sicherlich würde in unserem Falle eine einfache ausgiebige Rippenresection nicht zum Ziele geführt haben. Aber auch die Resection der gesammten äusseren Wand der Höhle würde nur die in die Höhle ausmündenden Bronchialöffnungen freigelegt haben. Dass deren Schluss durch die Naht möglich ist, lehren die Erfahrungen Garrè's. Doch scheint es besonders auch nach den Erfahrungen Garrè's fraglich, ob dieser Schluss mit einer einzigen Operation so sicher zu Stande gekommen wäre, wie wir es in unserem Falle beobachteten. Garrè fordert für das Gelingen des Nahtverschlusses von Lungenfisteln gründliche Beseitigung Alles dessen, was die Spannung unterhalten kann. Man kann aber die Spannung nicht gründlicher beseitigen, als durch vollständige Entfernung der starren Abscesswand. Die Wunden der nachgiebigen Weichtheile, die danach zurückbleiben, zeigen eine sehr gute Heilungstendenz und die in unserem Falle gemachte Erfahrung lässt jedenfalls dann, wenn die Verhältnisse ähnlich liegen, einen analogen Versuch als berechtigt erscheinen.

Mag man sich nun dieser Exstirpation der gesammten Höhlenwand mit Lappenplastik auf die Lungenwunde zuwenden, oder bei den bisher geübten Verfahren bleiben, so wird es sich doch auf jeden Fall empfehlen, den Eingriff, welcher die Beseitigung der Höhle und damit die definitive fistellose Heilung anstrebt, von der zur Eröffnung und Drainage des Abscesses ausreichenden Pneumotomie durch eine längere, nach Monaten zu bemessende Frist zu trennen. Ein Patient mit einem chronischen Lungenabscess, der nicht nach aussen drainirt ist und dessen Inhalt täglich ausgehustet werden muss, befindet sich nicht in einem solchen Zustande, dass man ihm einen grösseren Eingriff ohne Bedenken zumuthen würde. Mit der Eröffnung der Abscesse durch die Pneumotomie und die Ableitung des Eiters nach aussen, können wir aber Alles leisten, was zunächst nothwendig ist. Die Expectoration des fötiden Auswurfs hört auf und das nach aussen abgeleitete Secret der Höhle kann eine mehr schleimige als eitrige Beschaffenheit annehmen.

Die Kräfte des Patienten heben sich rasch, so dass er etwa

nach wenigen Monaten einer zweiten eingreifenderen Operation ohne Bedenken unterzogen werden kann. Wenn Garrè[1]) für die ausgiebige Rippenresection unmittelbar im Anschluss an die Eröffnung des Abscesses plaidirt, so fügt er doch mit Recht hinzu: „Niemand wird durch dieses Verfahren eine Hebung der unmittelbaren Resultate der Operation erwarten; vielleicht ist eher das Gegentheil zu befürchten, wenn wir nicht entsprechend Rücksicht auf den Kräftezustand des Patienten nehmen.“ Die beste Rücksicht, die wir nehmen können, dürfte wohl darin bestehen, dass wir dem Patienten nach der Pneumotomie eine längere Frist zur Erholung gewähren. In meinem ersten Falle wurde diese Frist auf 8 Monate bemessen; wenn sie in dem zweiten Falle 4 Jahre betrug, so hatte das zum Theil äussere Gründe. In beiden Fällen aber erwies sich diese Verschiebung der Hauptoperation auf einen späteren Termin als vortheilhaft.

Das Ergebniss der vorstehenden Ausführungen lässt sich in folgenden Sätzen zusammenfassen:

1. Es ist beim chronischen Lungenabscess zweckmässig, den Abscess zunächst nur durch Pneumotomie zu eröffnen und zu drainiren, die Eingriffe, welche auf Beseitigung der Abscesshöhle abzielen, dagegen zu einem späteren Zeitpunkte bei günstigerem Allgemeinzustande des Patienten vorzunehmen.

2. Die Pneumotomie zur Eröffnung eines chronischen Lungenabscesses wird zweckmässig nach der zweizeitigen Methode gemacht. Der erste Act, die Rippenresection und Pleuranaht, erfolgt in Narkose bei leerem Zustande des Abscesses, der zweite Act, der wenige Tage darauf folgt, besteht in der Probepunction des gefüllt gehaltenen Abscesses von der Wunde aus und in seiner Eröffnung ohne Narkose.

3. Für die spätere Operation, welche die Verödung der Abscesshöhle erzielen soll, kommt ausser den bisher angewendeten Verfahren die Exstirpation der gesammten Höhlenwandung mit Aufheilen von Hautmuskellappen auf die Lungenwunde in Betracht.

[1]) Garrè u. Quincke, Grundriss der Lungenchirurgie. Jena 1903. S. 55.

XV.

Ueber Schilddrüsentransplantation.[1]

Von

Theodor Kocher in Bern.

Es sind jetzt gerade 25 Jahre her, dass von dieser Stätte aus die erste Mittheilung gemacht wurde über Cachexia strumipriva als constante Folge der Totalexcision der Schilddrüse. Diese „neue Krankheit" wurde erst belacht, dann bezweifelt, dann durch Experiment und Beobachtungen bestätigt und zuletzt, wie üblich, dem Erfinder von französischer Seite unter Verstellung von Daten das Autorrecht bestritten, da von französisch sprechender Seite die Sache längst genau beschrieben und in Frankreich bekannt gewesen sei.

Dass man ein Organ, dessen bisher übersehene Function sich für den normalen Haushalt im Körper so überaus wichtig herausstellte, bei Mangel zu ersetzen suchte, lag auf der Hand. Experimentell hatte Schiff für Transplantationen den Weg gewiesen und unser verehrter Vorsitzender v. Eiselsberg hat zuerst an Thieren den Nachweis völliger Functionsfähigkeit transplantirter Schilddrüsenstücke geliefert.

Ich hatte schon 1883 den ersten Versuch einer Transplantation unter die Halshaut unternommen und dann z. Th. gemeinsam mit Professor Lanz in den verschiedensten Modificationen fortgesetzt; dann haben Horsley u. Bircher eine Reihe von Transplantationen unternommen und Letzterer bei Einpflanzung in die Bauchhöhle theilweise schöne Erfolge erzielt, die aber nicht von Dauer waren[2].

[1] Vorgetragen am 1. Sitzungstage des XXXVII. Congresses der Deutschen Gesellschaft für Chirurgie, 21. April 1908.

[2] Wir verweisen für die weitere Entwickelung dieser Versuche auf Payr's Arbeit.

Vor 2 Jahren hat Payr in der von ihm gewohnten gründlichen Weise an dieser Stätte die Frage besprochen und über seine Versuche nachträglich ausführlich berichtet und genaue Einzelheiten der Technik, welche besonders wichtig sind, angegeben. Nachdem er einen Versuch mit Transplantation ins Knochenmark gemacht hatte, den er nicht verfolgen konnte, wählte er — das ist der Hauptpunkt an seinen Versuchen — die Milz als Implantationsstätte und führte eine solche Transplantation mit glänzendem Erfolge bei einem Kinde mit angeborener Cachexia thyreopriva aus unter Benutzung der mütterlichen Schilddrüse.

Payr ist durch seine histologischen Untersuchungen — Sultan und besonders Enderlen haben vor ihm solche in grossartigem Maassstabe unternommen — zu der Ueberzeugung gelangt, dass in der Milz günstigere Ernährungs- und Circulationsbedingungen bestehen für Aufnahme von Pfröpflingen als in anderen Organen, so dass eine erheblich geringere centrale Gewebsnekrose und lebhaftere Regeneration gesichert ist. Payr macht darauf aufmerksam, dass die Abfuhr des (inneren) Secrets aus der transplantirten Schilddrüse auf den Blutweg angewiesen sein dürfte, während man in der Schilddrüse selber die Lymphwege dafür in Anspruch nimmt, und Enderlen in transplantirten Schilddrüsenstücken die Lymphbahnen beträchtlich erweitert und mit Colloid erfüllt fand.

Es kann auffällig erscheinen, dass 2 Jahre nach Payr's Mittheilung noch keine Veröffentlichungen über weitere Versuche am Menschen in derselben Richtung gemacht worden sind. Die Erklärung liegt z. Th. darin, dass es zu einem abschliessenden Urtheil eines längeren Zeitraums der Beobachtung bedarf. Wir haben die Transplantation nach Payr am Menschen versucht, können aber auch die Mittheilung unserer Ergebnisse erst für später in Aussicht stellen.

Wohl ein schwerwiegenderer Grund, warum nicht öfter Versuche auf dem von Payr vorgeschlagenen Wege unternommen worden sind, dürfte der sein, dass die Operation sich als schwierig und heikel herausstellt. Eine gesunde, kleine Milz ist nicht immer leicht aus dem Abdomen herauszubefördern und zu fixiren, wenigstens nicht, um mit Bequemlichkeit und Sicherheit zu incidiren, eine Tasche in geeigneter Grösse anzulegen, dann eine Naht und eine Netzüberpflanzung zu machen.

Es schien uns deshalb angebracht, einer Anregung unseres Sohnes, Dr. A. Kocher, folgend, Versuche aufzunehmen, die vereinzelt schon früher gemacht worden sind[1]) und über deren einen auch Payr berichtet hat, allerdings ohne das Resultat angeben zu können.

Es hat unter unserer Leitung Fräulein Serman, stud. med., eine Reihe von Implantationen ins Knochenmark vorgenommen, und zwar nicht wie bisher üblich und auch von Payr benutzt, in das Mark der Diaphyse unter Abhebung eines Knochenlappens, sondern in die Metaphyse, wie wir den an die Epiphysenlinie anstossenden Theil der Knochen zu benennen vorgeschlagen haben. Diese Stelle hat erkleckliche Vortheile:

Wir finden hier ein sehr gut vascularisirtes und doch resistentes Gewebe, in welchem man in beliebiger Grösse und Form eine Tasche bilden kann, um ein Stück Schilddrüse so einzubetten, dass es, ohne Druck zu erleiden, den gegebenen Raum genau ausfüllt und in unmittelbare Berührung mit kleinsten Gefässen kommt.

Ferner ist es dank der Resistenz des Gewebes leicht, vor dem Einlegen des Drüsenstücks, durch Druck die Blutung zu stillen. Wenn man die histologischen Befunde, wie sie von Payr, Enderlen u. A. erhoben worden sind, ansieht, so ergiebt sich, dass stärkere Blutungen und Blutinfiltrate in das anliegende Gewebe ein ungünstiger Factor für die beabsichtigte Primär-Einheilung eines transplantirten Organstücks sind. Blutung giebt Anlass zu Gewebswucherung im günstigsten Falle, wenn sich nicht gar Flüssigkeit um das eingesetzte Gewebsstück ansammelt und die organische Verbindung vereitelt.

Je mehr Bindegewebe in der Umgebung des Transplantats entsteht, um so schwieriger stellt sich eine Gefässverbindung zwischen altem und neuem Gewebe her. Es ist deshalb wünschenswerth, Nachblutung und Blutinfiltrat möglichst zu verhüten, um kräftig lebensfähiges Gewebe in directe Berührung mit implantirten Gewebsstücken zu bringen.

---

[1]) So hat Moskowicz (Münchener med. Wochenschr.) in der Wiener med. Gesellschaft einen Fall von Transplantation ins Knochenmark mitgetheilt, wo er, ähnlich wie Payr, nach Bildung eines Haut-Periost-Knochenlappens die Diaphyse der Tibia auslöffelte und ein Stück Drüse implantirte. Dieses Verfahren hat die Vortheile der von uns geschilderten Implantation in die Spongiosa nicht.

Dieser Indication haben wir dadurch Genüge geleistet, dass wir jeweilen in einer ersten Sitzung in den Metaphysen beider Tibiae eine Höhle anlegten. Auf der einen Seite wurde nach guter Blutstillung ein Stück gesunder Schilddrüse sofort eingepflanzt. Auf der anderen Seite dagegen wurde in dieser ersten Sitzung die Knochenhöhle angelegt in der gewünschten Grösse und Form, und damit keine Blutansammlung stattfinden könne, die Höhle mit einem aseptischen, leicht entfernbaren Körper ausgefüllt.

Zuerst wählten wir kleine Kautschukballons, die wir uns durch Aufblasen von dünnwandigen Kautschukröhren selber herstellten.

Später wurden kleine Silberkugeln benutzt, vollkommen glatt und blank und durch Auskochen sterilisirt. Dieselben waren an einer Stelle mit einer kleinen Oese versehen, um sie mittels Häkchen bequem entfernen zu können, weil sie sich sehr genau einbetten und dem spongiösen Knochen enge anlegen. Und es kommt ja Alles darauf an, dass bei der 2. Operation keine Gewebsverletzung mehr stattfindet.

Die kleinen Silberhohlkörper hatten je nach Fall runde oder ovale Form von 1—1½ cm Durchmesser.

Nach Einlage der Silberkugel wird das Periost mit Fascie sorgfältig über den Defect im Knochen zusammengenäht, darnach die Haut für sich genäht.

Nach einer Reihe von Tagen wurden die Nähte entfernt, die Wunden auseinander gezogen unter Spülung mit physiologischer Kochsalzlösung und der eingelegte Körper mit einem Häkchen entfernt.

Letzteres wie auch die frische Transplantation bei der ersten Operation geschah erst, nachdem ein paar Nähte durch das Periost (mit Fascie) gelegt waren, um sofort über den eingelegten Drüsenstückchen den festen Abschluss zu machen. Auch wurde die Silberkugel erst entfernt, wenn die Operation bei dem Drüsenspender so weit gediehen war, dass das Stück Schilddrüse zum Abschneiden der letzten Gefässverbindung vorbereitet war, um es sofort vom Halse des Spenders in die Knochenhöhle des Empfängers einzulegen und dort durch Zuziehen der Periostfäden einzuschliessen.

Wenn man am Menschen die Transplantation macht, so muss man sich überzeugen, dass lebenskräftige, d. h. gut vascularisirte

Theile gesunden Schilddrüsengewebes neben den zu entfernenden strumös entarteten Theilen vorhanden sind. Es braucht eine gewisse Uebung, um das richtige Material an Drüsensubstanz auszuwählen. Oft zeigen sich knotige Strumen am besten geeignet, weil die entarteten Partien sich auf umschriebene, wohl begrenzte Theile der Drüse beschränken und daneben, sei es in Form einer dicken Drüsenkapsel, eines normalen Oberhorns oder Processus pyramidalis, sehr kräftig vascularisirtes normales Gewebe zu erhalten ist.

Es ist, wie oben erwähnt, für den Erfolg ausschlaggebend, dass man möglichst normale, eventuell hyperplastische Drüse zur Transplantation benutze. Wenn Payr einen so schönen Erfolg bei seiner Transplantation in die Milz zu verzeichnen hat, so beruht derselbe nicht zum geringsten Theile darauf, dass er gesunde Thyreoidea von der Mutter des Kindes entnehmen konnte.

Es ist noch ein Punkt, welcher Beachtung verdient für den Erfolg, auf welchen Payr auch schon hingewiesen hat. Man muss nämlich die Drüse gleichsam erschliessen und nicht mit bindegewebiger Kapsel umhüllte Theile mit dem Gewebe des Empfängers in Berührung bringen. Die Kapsel der Schilddrüse hindert das Zusammentreten resp. Einwachsen der Gefässe von der Umgebung in das Transplantat.

Ich habe von Prof. Howald, welcher unsere Präparate histologisch untersucht hat, ein solches mitgebracht, welches diese Verhältnisse illustrirt. Wo sich um dies Drüsenstück eine bindegewebige Kapsel gebildet hat, ist die Vascularisation nicht so gut, wie nebenan, wo eine solche fehlt und das Knochenmark der Spongiosa und die Drüsenläppchen in unmittelbare Verbindung getreten sind. In dieser Hinsicht hat die unmittelbare Einpflanzung in die frisch gebildete Knochenhöhle einen Vortheil, wenn die Blutung gut gestillt werden kann. Jedenfalls darf aber der provisorisch eingelegte Fremdkörper nur wenige Tage bleiben, bis sich eine Granulationsschicht gebildet, aber bevor sich diese zu einer bindegewebigen Kapsel verdichtet hat.

Erst nachdem zahlreichere Experimente angestellt und Beobachtungen an Menschen gemacht sind, als wir sie zur Stunde zur Verfügung haben, wird sich abschliessend ein Urtheil gewinnen lassen, welche Einlage in die Spongiosa sich als die zweckmässigste erweist und wie lange Zeit zwischen der ersten und zweiten Ope-

ration zu verstreichen hat, um die günstigsten Verhältnisse für Primaausheilung der transplantirten Drüse zu erzielen.

Aber die von uns empfohlene Methode hat die Probe bestanden, welche seit v. Eiselsberg's schönen Versuchen und Beobachtungen als entscheidend gilt, nämlich: wenn wir nach Implantation eines erbsengrossen Stückes der Schilddrüse eine Totalexcision der Thyreoparathyreoidea bei Hunden vornehmen, so tritt keine Störung im Befinden des Thieres auf, dagegen geht dasselbe rapide zu Grunde, sobald man das Knochenstück resecirt, in welches das Stück Drüse eingelegt war. In diesem Knochenstück ist von Prof. Howald gut vascularisirtes lebensfähiges Schilddrüsengewebe mit z. Th. leeren, z. Th. colloidhaltigen Bläschen mit gut erhaltenem Epithel mikroskopisch nachgewiesen worden.

Die Erscheinungen sind die bekannten der acuten Cachexia thyreopriva resp. Tetania parathyreopriva.

Die Folgen erfolgreicher Transplantation am Menschen sind zwar auch bald ersichtlich und gleichen völlig denjenigen, die man durch interne Verabfolgung von Schilddrüse erzielt. Ob sie sich aber zu einem Dauererfolg gestalten, lässt sich erst nach längerer Zeit sagen. Wir glaubten trotzdem die Resultate, welche der Thierversuch gegeben hat, als Begründung des Vorgehens am Menschen den Herren Collegen nicht vorenthalten zu sollen.

Von besonderem theoretischen Interesse ist es, dass zum zweiten Male der Nachweis erbracht ist, dass in einem Gewebe, wo nicht sowohl die Lymph- als die Blutwege als Abflussweg für ein Secret der implantirten Drüse angesprochen werden müssen, die Verhältnisse für Erhaltung eines functionstüchtigen Organstücks als günstiger sich erwiesen haben, als an Stellen mit günstigem Lymphabfluss.

Noch auf eines muss aufmerksam gemacht werden. Da bei unseren Experimenten die acuten Symptome des Schilddrüsenausfalls ausblieben nach Implantation und nachheriger Totalentfernung der Schilddrüse am Halse, während nach gründlicher Entfernung des Knochens bei einer späteren Operation sammt dem eingesetzten Drüsenstück acut einsetzende Tetanie binnen wenigen Tagen den Tod herbeiführte, so muss nach jetzigen Anschauungen angenommen werden, dass wir Parathyreoidea mit transplantirt hatten, denn der Ausfall dieses Organs macht die Tetanie. Histo-

logisch konnte freilich bloss Schilddrüsengewebe im Knochen nachgewiesen werden, für dessen Entwickelung aus Parathyreoidea, wie sie von gewissen Beobachtern behauptet worden ist, kein Anhaltspunkt vorlag.

Durch Christiani wissen wir, dass die Parathyreoideae sich mit grosser Vorsicht transplantiren lassen und Biedl sah die Epithelkörperchen bei Implantation in Milz, Hoden, Ovarien, Nebennieren monatelang functionell wirksam bleiben, während andere Organtheile bei derselben Art des Vorgehens resorbirt wurden.

Wir haben schon am Menschen Implantationen von Parathyreoideae ausgeführt und werden bald in der Lage sein, über Endergebnisse zu berichten. Jedenfalls wird man bei Transplantationsversuchen an Menschen sowohl als bei Thieren den Nebenschilddrüsen alle Berücksichtigung zu Theil werden lassen müssen und deren Verhalten an der Implantationsstelle histologisch zu verfolgen suchen. Die grosse Schwierigkeit dieser Versuche am Menschen besteht in der Beschaffung menschlichen Materials, wie leicht ersichtlich.

XVI.

(Aus der chirurg. Abtheilung des Städt. Krankenhauses am Urban zu Berlin. — Director: Geh.-Rath Prof. Dr. Körte.)

Beiträge zur chirurgischen Anatomie der grossen Gallenwege.[1]

(Ductus hepaticus, cysticus, choledochus und pancreaticus.)

Von

Dr. Ernst Ruge,

Assistenzarzt des Krankenhauses am Urban.

(Hierzu Tafel III und 6 Textfiguren.)

Verschiedentlich kommt es vor, dass bei den Operationen an den grossen Gallenwegen, also vor Allem bei chirurgischen Eingriffen wegen Gallensteinen und ihrer Folgeerkrankungen, sich Schwierigkeiten der Technik bieten, die auf anatomische Verhältnisse zurückzuführen sind. Ich nenne vor Allem: das Vorhandensein scheinbarer Hindernisse bei dem Versuche, den Cholodochus zu sondiren, ohne dass doch im Verlaufe des Choledochus bis zum Duodenum hin noch Steine oder geschwellte Drüsen palpabel sind: ferner Schwierigkeit oder Unmöglichkeit, auch bei weit hinab gespaltenem Ductus cysticus die Mündung des Ductus hepaticus zwecks Sondirung oder Einführung eines Drains aufzufinden, während doch das andauernde freie Auslaufen von Galle aus dem Cysticusstumpf den Schluss auf eine durch die Lage einer Compresse oder den Zug einer Klemmpincette verursachte Abknickung etc. des Ganges von der Hand weist. Auch beobachtet wohl jeder Chirurg gelegentlich Fälle, in denen nach der Operation nur verhältnissmässig

[1] Auszugsweise vorgetragen am 4. Sitzungstage des XXXVII. Congresses der Deutschen Gesellschaft für Chirurgie, 24. April 1908.

wenig Galle aus dem eingeführten Hepaticusrohr läuft, obwohl dasselbe bei der Operation so gewählt wurde, dass es in das Lumen des Ductus hepaticus gerade eben noch hineinpasst und man durch Spülmannöver leicht feststellen kann, dass ein obstruirendes Hinderniss für den Abfluss nicht vorliegt.

In Folge solcher Beobachtungen veranlasste mich mein hochverehrter Chef, Herr Geheimrath Körte, an einer grösseren Serie von Leichen die topographischen Verhältnisse der grösseren Gallengänge zu studiren und etwaige Abnormitäten im Verlaufe derselben, die die angeführten Erfahrungen erklären könnten, festzustellen. Das Material hierzu stellte mir in freundlicher Weise unser früherer Prosector, Herr Professor Dr. Benda, zur Verfügung, sodass ich in der Lage war, im Laufe des letzten Halbjahres 50 Präparate von krankhaft nicht veränderten Lebern mit den topographisch dazu gehörigen Nachbarorganen: Magen, Duodenum und Pankreas, herzustellen und zu untersuchen.

Nach Ausscheidung einiger Präparate, die durch das Vorhandensein wenn auch nur geringfügiger und loser Adhäsionen Zweifel darüber entstehen liessen, ob nicht doch vielleicht vor kürzerer oder längerer Zeit in der Nähe der Leberpforte bezw. an den Gallengängen Entzündungsvorgänge productiver Art bestanden hatten, blieben mir im Ganzen 43 Präparate, bei denen krankhafte Störungen des anatomischen Bildes nach dem Sectionsbefunde mit grösster Wahrscheinlichkeit ausgeschlossen werden konnten. Ebenso wurden Präparate mit hochgradigen anderen Störungen der in Betracht kommenden Organe, also Ulcus ventriculi, Sanduhrmagen, Schnürleber, Enteroptose, hochgradige Fettleber etc., von denen man etwa eine Störung der topographischen Situation erwarten könnte, von der Untersuchung ausgeschaltet. Drei Lebern mit mässiger Lebercirrhose (No. 3, 24, 31) ohne erkennbare Veränderungen an den Gallengängen wurden jedoch miteinbezogen. Diese lege ich den nachfolgenden Ausführungen über die makroskopischen Verhältnisse an den Ausführungsgängen der Leber beim Gesunden zu Grunde. Die Geschlechter und die Altersklassen sind ziemlich gleichmässig vertreten und es sei schon hier gesagt, dass sich die zu schildernden Verhältnisse weder zu dem Lebensalter noch zu dem Geschlecht in irgend eine Beziehung bringen liessen.

Die angewandte Methode der Untersuchung bei der Mehrzahl der Präparate war folgende: Nach Oeffnung der Leiche bezw. an dem unzerlegten Situs der oberen Hälfte der Bauchhöhle wurde eine Skizze angefertigt, dann nach Entfernung des Magens, der Dick- und Dünndärme bis zur Pars descendens duodeni, die Kuppe der Gallenblase angestochen und die in ihr und den grösseren Gallengängen befindliche Galle ausgedrückt. Dann wurden nach Abbindung des Duodenums am Pylorus und in der Pars descendens einige Centimeter unterhalb der Papilla duodeni inferior von dem Loch im Fundus der Gallenblase aus eine concentrirte alkoholische Mastixlösung, der zur Rothfärbung Bleimennige beigesetzt war, so lange unter mässigem Druck eingespritzt, bis sowohl die Gallengänge als auch das Duodenum schwappend, fast prall damit gefüllt waren. Nach Verschluss des Loches im Fundus der Gallenblase wurden das Duodenum und das Pancreas zu der Leber wieder in die vorher durch Skizze fixirte Lage gebracht und das Ganze so in Formalin gehärtet. Nach völliger Erhärtung der Mastixmasse begann dann die Präparation unter sorgfältiger Schonung des Situs, vor Allem der Gallengänge zueinander, zur Leberpforte zum Pankreas und zum Duodenum.

Bevor ich auf die in dieser Weise gewonnenen Resultate näher eingehe, möchte ich kurz recapituliren, welche Angaben man in der Literatur über die Lagebeziehungen der Gallengänge zueinander findet. Es ist wenigstens in der der letzten Jahrzehnte erstaunlich wenig, was wohl daran liegt, dass gerade in dieser Zeit das Interesse der Anatomen durch die ungeheure Menge von Aufgaben abgelenkt wurde, die die moderne Histologie und Entwickelungsgeschichte ihnen stellte. Erst ganz neuerdings entstand durch den grossartigen Aufschwung der Chirurgie eine Fülle neuerer, präciser Fragestellungen auch auf makroskopisch-anatomischem Gebiet, die zu Revisionen einer grossen Anzahl von Alters her überkommener morphologischer Anschauungen führten. Gerade in dem von meinen Untersuchungen, soweit sie sich auf die normale Topographie der grossen Gallengänge beziehen, betroffenen Gebiet fehlen aber solche neuere Arbeiten gänzlich, und man ist angewiesen auf die kurzen Angaben, die sich in Lehrbüchern der systematischen und topographischen Anatomie finden, oder auch auf gelegentliche Bemerkungen in chirurgischen Arbeiten.

In den umfassenden Arbeiten von Courvoisier (1890), Kehr (1905) und Körte (1905) findet man den heutigen Stand der Anschauungen kurz angegeben. Danach entspringt der Sförmig gebogene, etwa 3—4 cm lange Cysticus aus der trichterartig in ihn übergehenden Gallenblase an deren portalem Theile und mündet spitzwinkelig in den aus der Leberpforte aus zumeist zwei Aesten zusammenfliessenden Hepaticus, welche beide nach ihrer Vereinigung zum Cholodochus werden. Dieser zieht nach einer durchschnittlich 11 cm (Schirmer 1893) unterhalb des Pylorus an der concaven Seite der Pars descendens gelegenen Stelle des Duodenums, die letzten 2 cm zumeist das Gewebe des Pankreaskopfes durchziehend (v. Büngner 1902). An der bezeichneten Stelle des Duodenums findet sich eine in die Submucosa derselben eingeschaltete Ampulle, das Diverticulum Vateri, an derem Boden, zumeist in einer Entfernung von etwa 2 mm voneinander (v. Büngner) sowohl der Cholodochus als auch der Ductus pancraticus einmünden.

Sehe ich von Missbildungen sensu strictiore aller Art (doppelte Gallengänge, Mündung des Ductus choledochus an anormaler Stelle, z. B. im Magen etc.), wie sie sich nicht ganz selten finden und häufig beschrieben sind (siehe die Zusammenstellungen bei Courvoisier und Kehr), ab, so fand ich in der Literatur nirgends irgend welche Angaben über physiologische Varietäten in Gestalt oder Lage der Gallengänge zueinander oder zu den Nachbarorganen, welche die im Eingang aufgeführten Erfahrungen bezw. Missgeschicke zu erklären geeignet wären. Auf speciellere Angaben der Literatur komme ich bei der Besprechung der einzelnen Organe noch im Einzelnen zurück.

I. Ductus cysticus.

Er zeigte in der Mehrzahl der Fälle die von den Autoren angegebene Sförmige Krümmung in seinem freien, d. h. vom Ductus hepaticus gesondert verlaufenden Theile. Es ist aber gleich hierbei zu bemerken, dass der Ductus cysticus bei einer sehr grossen Anzahl von Präparaten in seinem letzten Stück, bevor er sich mit dem Hepaticus vereinigt, erst eine verschieden grosse Strecke ihm parallel läuft, mit ihm also nur in der Minderzahl der Fälle in der allgemein beschriebenen Weise „spitzwinklig“ zusammenfliesst. Dieser spitzwinklige, bisher als normal angesehene Verlauf (Text-

Die angewandte Methode der U[illegible]paraten nur 14mal statt, also der Präparate war folgende: Na[illegible] Ein erst auf den Hepaticus spitz- dem unzerlegten Situs der o[illegible] mit einem daran anschliessenden mehr eine Skizze angefertigt, d[illegible]nden Endstück fand sich ausserdem 3mal Dick- und Dünndärme [illegible]gen verlief der Cysticus dem Hepaticus in der Gallenblase ange[illegible]rösseren Theile in 9 Fällen parallel, und zwar Gallengängen befi[illegible] Abbindung des [illegible] einige Centir[illegible] Loch im F[illegible] Mastixl[illegible] so la[illegible] gän[illegible] fi[illegible]

Fig. 1.

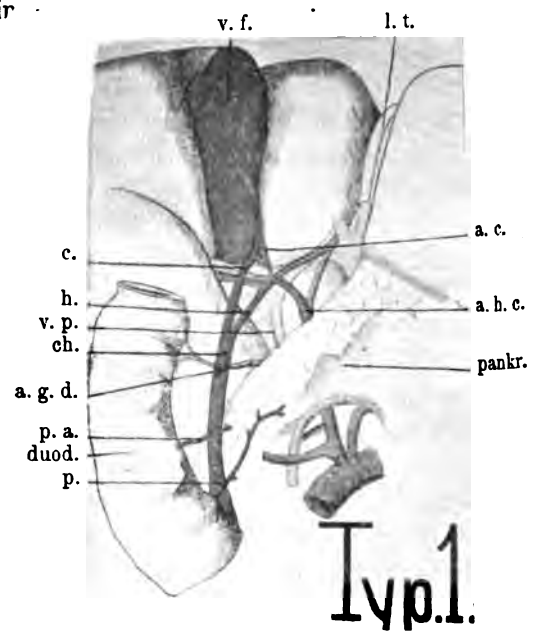

Spitzwinkelige Einmündung des Cysticus in den Hepaticus. (Typus 1.)

Zeichenerklärung zu den Textfiguren.

c. Cysticus; h. Hepaticus; ch. Choledochus; v. f. Gallenblase; l. t. Ligamentum teres hepatis; a. h. c. Arteria hepatica communis; a. g. d. Arteria gastroduodenalis; duod. Duodenum; pankr. Pankreas; p. Paancreaticus; p. a. Pancreaticus accessorius; a. c. Arteria cystidis felleae; v. p. Vena portarum

waren die beiden nebeneinander einherziehenden Gänge 8mal durch derbes Bindegewebe fest miteinander verwachsen. Nur ein Mal gelang es, die beiden Gänge bis zu ihrer Vereinigung auf stumpfem Wege, wie es bei Operationen auf diesem Gebiete zu geschehen pflegt, zu trennen. Ein anschauliches Bild dieser parallel ver-

giebt die Textfigur 2. Denkt man sich hier Duodenum so weit, wie es die Kreuze an der Arteria gastroduodenalis anzeigen, ht man, dass die wirkliche Vereinigungsstelle erst ein beträchtliches Stück caudal von ade des Duodenums im Pankreasgewebe liegt,

Fig. 2.

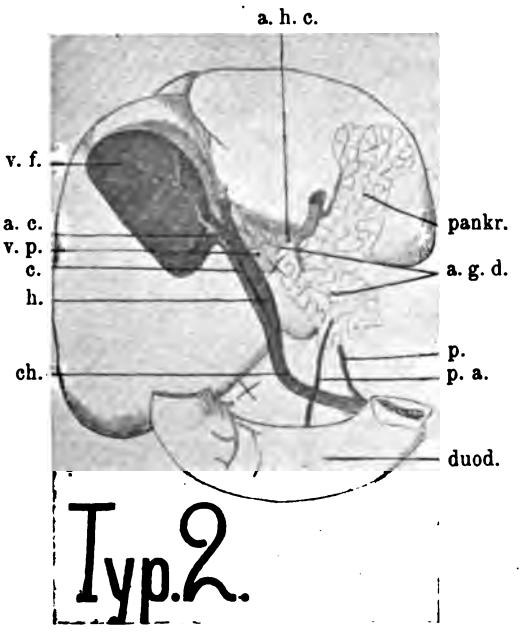

Cysticus läuft eine Strecke weit dem Hepaticus parallel, ihm fast adhärent. (Typus 2.)

während bei einfachem Zuge an der Gallenblase bezw. an dem Ductus cysticus in dem Operateur die Meinung entsteht, als habe er nur einen kurzen, mit stumpfem Winkel sich in den Hepaticus einpflanzenden Ductus cysticus vor sich. Dieser Eindruck wird noch dadurch erhöht, dass die beiden parallel laufenden Gänge, wie schon gesagt, durch festes Bindegewebe miteinander verbunden sind und so fest aneinander liegen, dass man glauben muss, nur einen Gang, also schon den Choledochus vor sich zu haben. Man müht sich natürlich vergeblich, hier mittelst einer Sonde die Ein-

figur 1) fand unter meinen 43 Präparaten nur 14mal statt, also nur in einem Drittel der Fälle. Ein erst auf den Hepaticus spitzwinklig gerichteter Verlauf mit einem daran anschliessenden mehr als 2 cm parallel verlaufenden Endstück fand sich ausserdem 3mal (Textfiguren 1—3). Dagegen verlief der Cysticus dem Hepaticus in seinem bei weitem grösseren Theile in 9 Fällen parallel, und zwar

Fig. 1.

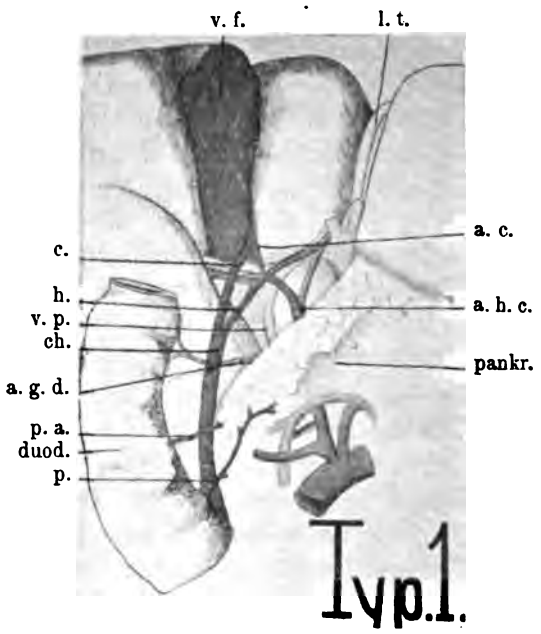

Spitzwinkelige Einmündung des Cysticus in den Hepaticus. (Typus 1.)

Zeichenerklärung zu den Textfiguren.

c. Cysticus; h. Hepaticus; ch. Choledochus; v. f. Gallenblase; l. t. Ligamentum teres hepatis; a. h. c. Arteria hepatica communis; a. g. d. Arteria gastroduodenalis; duod. Duodenum; pankr. Pankreas; p. Paancreaticus; p. a. Pancreaticus accessorius; a. c. Arteria cystidis felleae; v. p. Vena portarum.

waren die beiden nebeneinander einherziehenden Gänge 8mal durch derbes Bindegewebe fest miteinander verwachsen. Nur ein Mal gelang es, die beiden Gänge bis zu ihrer Vereinigung auf stumpfem Wege, wie es bei Operationen auf diesem Gebiete zu geschehen pflegt, zu trennen. Ein anschauliches Bild dieser parallel ver-

laufenden Variation giebt die Textfigur 2. Denkt man sich hier das heruntergezogene Duodenum so weit, wie es die Kreuze an den Durchschnittsstellen der Arteria gastroduodenalis anzeigen, herauf geschoben, so sieht man, dass die wirkliche Vereinigungsstelle der beiden Gänge erst ein beträchtliches Stück caudal von dem oberen Rande des Duodenums im Pankreasgewebe liegt,

Fig. 2.

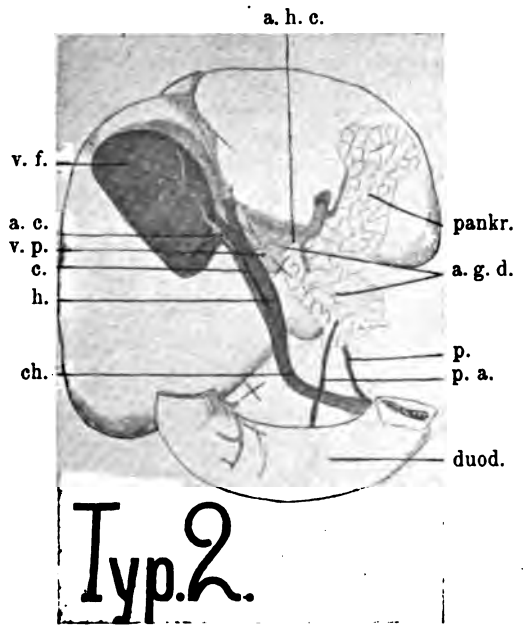

Cysticus läuft eine Strecke weit dem Hepaticus parallel, ihm fast adhärent. (Typus 2.)

während bei einfachem Zuge an der Gallenblase bezw. an dem Ductus cysticus in dem Operateur die Meinung entsteht, als habe er nur einen kurzen, mit stumpfem Winkel sich in den Hepaticus einpflanzenden Ductus cysticus vor sich. Dieser Eindruck wird noch dadurch erhöht, dass die beiden parallel laufenden Gänge, wie schon gesagt, durch festes Bindegewebe miteinander verbunden sind und so fest aneinander liegen, dass man glauben muss, nur einen Gang, also schon den Choledochus vor sich zu haben. Man müht sich natürlich vergeblich, hier mittelst einer Sonde die Ein-

mündungsstelle des Ductus hepaticus zu finden, und man wird nicht fehlgehen, wenn man annimmt, dass in einer Anzahl von Fällen, in denen es nicht oder nur schwer gelang, die Einmündungsstelle des Cysticus in den Hepaticus, also das Lumen des Hepaticus zwecks Sondirung oder Drainage zu finden, solche weithin parallel verlaufende Gallenganganordnungen an den gefundenen Schwierigkeiten Schuld sind.

Fig. 3.

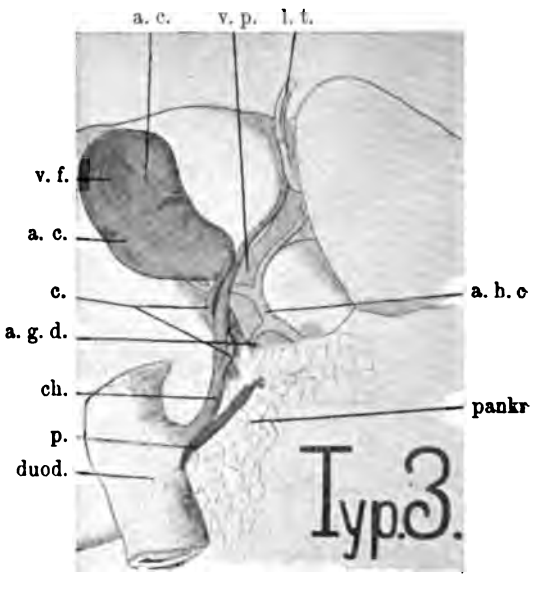

Cysticus läuft in einer rechts gedrehten Spirale um den Hepaticus herum (eine ganze Tour beschreibend). (Typus 3.)

Ich fand übrigens diese Form der Einmündung des Cysticus in den Hepaticus (die ich im Verlaufe dieser Arbeit den „Typus II" nenne) in der Literatur einmal erwähnt, und zwar von Delbet im Verlaufe einer Discussion in der Pariser chirurgischen Gesellschaft. Er spricht von zwei Fällen, in denen dieser gemeinsame Parallelverlauf der beiden Gänge sich auf eine Länge von 21 bezw. 32 mm erstreckte, und einer Anzahl von weiteren Fällen, in denen diese Partie, der von ihm sogenannte „Canal double hépato-cystique" nur 5—6 mm lang war. Ich glaube nicht, dass es nöthig ist,

diese Varietät mit einem eigenen anatomischen Namen zu belegen, und kann mich auch darin mit Delbet nicht einverstanden erklären, dass er sie für die Regel hält. Er sagte (Bulletins 1905, S. 1126): „En réalité, le canal cystique ne se termine pas au point où il s'unit au canal hépatique. Les deux canaux s'accolent si étroitement que, vus par l'extérieur il remblent n'en faire qu'un, mais ils restent independants et cheminent accolés dans la mëme gaine, sans communication, sur une longueur variable. Cette partie commune ne mesure dans certains cas que 5 ou 6 millimètres etc." In dieser Allgemeinheit gilt die Behauptung sicher nicht, es sei denn, dass Delbet die von mir unten als „Typus III" beschriebene dritte Form des Cysticus hier mit hinzunimmt. Sicher aber kommt auch der erste Typus, der spitzwinklige, in einer Anzahl von Fällen vor, in meinem Material, wie beschrieben, in etwa einem Drittel der Präparate.

Jedenfalls wird man aus dem recht häufigen Vorkommen der parallelen Varietät des Cysticus die Lehre ziehen, principiell dann, wenn es einem daran liegt, den Choledochus sicher vor Augen zu bekommen, den Cysticus so weit zu spalten, bis der Hepaticuseingang erscheint. Das kann man sich, wenn man erst einmal so weit ist, durch leichten Zug am Cysticus sehr erleichtern, da dann die Mündung des Hepaticus auseinandergezogen wird.

Dieses Verfahren wird meiner Ansicht nach vor Allem dann zweckmässig sein, wenn man die Absicht hat, wegen Steinbildung in der Gallenblase eine Cystectomie zu machen. Denn, lässt man im Verlaufe einer Cystectomie ein beträchtlicheres Stück des Cysticus zurück, so entsteht daraus nach definitiver Heilung der Abtrennungsstelle eine Art Blindgang, von dem man nicht so ohne Weiteres annehmen kann, dass er sich spontan zurückbilden werde. In einem solchen Divertikel des Choledochus können sich aber später genau dieselben Verhältnisse entwickeln, die in dem ehemaligen physiologischen Gallengangsdivertikel, der Gallenblase, bei dem zu Steinbildung disponirten Träger durch Gallenstauung bezw. Katarrh zu der Bildung von Concrementen geführt haben. Ich neige zu der Ansicht, dass eine Anzahl von Gallensteinrecidiven nach erfolgter Cystectomie auf das Zurückbleiben solcher Cysticusstümpfe zu schieben ist, analog den zweifellos festgestellten Fällen von Appendicitis, in denen im Stumpf eines nicht radical ent-

fernten Wurmfortsatzes ein vollwerthiges Recidiv auftrat. Am Gallensystem wird diese Befürchtung noch verstärkt durch die bekannte (Carnot) sehr grosse Proliferationsfähigkeit des Gallenschleimhautepithels, die eine Regeneration einer Art von Gallenblase von einem verhältnissmässig kleinen Cysticusstumpf nicht unwahrscheinlich erscheinen lässt.

Während eine spitzwinklige Einmündung des Cysticus in den Hepaticus in reiner Form, der „Lehrbuchform", unter den 43 von mir untersuchten Fällen 14 mal zu finden war, lief der Cysticus dem Hepaticus auf weniger als 2 cm in drei Fällen parallel, auf eine längere Strecke, bis etwa 5 cm, in neun Fällen, also in etwa einem Fünftel aller Fälle. Ich bezeichne die spitzwinklige Form als Typus I, die parallele Anordnung als Typus II und komme nun zur Beschreibung der auf Textfigur 3 als Typus III bezeichneten. Er fand sich unter 43 Fällen in mehr oder minder deutlicher Weise 16 mal, umfasst also, wenigstens bei meinem zur Ableitung genereller Behauptungen allerdings viel zu kleinen Material, die grösste Gruppe.

In diesen 16 Fällen liess sich neben einer schon für den Typus II charakteristischen engen bindegewebigen Aneinanderheftung der beiden Gänge: Cysticus und Hepaticus, noch eine weitere Eigenthümlichkeit darin feststellen, dass der Cysticus von der durch die Lage der Gallenblase gebotenen rechten Seite des Hepaticus vor seiner Einmündung in diesen sich hinter ihn, leberpfortenwärts, begab und nicht, wie im Typus I und II an seiner rechten Seite, sondern an der hinteren, bei weiterem Spiralverlauf um den Hepaticus sogar an dessen linker oder gar vorderer Fläche mündete. Das letztere Verhalten, die Einmündung des Cysticus nach einer vollen Spiraltour um den Hauptgang an dessen vorderer Seite zeigt deutlich die Textfigur 3. Es fand sich im Ganzen 2 mal. Im Uebrigen beschrieb der Cysticus unter den 16 Fällen spiraligen Verlaufs 2 mal eine Viertel-, 4 mal eine halbe, 7 mal eine Dreiviertel- und 2 mal eine ganze Spiralwindung um den Hepaticus.

Natürlich ist es diagnostisch, worauf auch Delbet aufmerksam macht, in Fällen von Steineinklemmung im Bereiche der parallelen Aneinanderheftung der beiden Gänge oft nicht möglich, festzustellen, in welchem von beiden Gängen der Stein steckt. Denn bei der engen Verkittung der Gänge in solchen Fällen er-

scheinen einerseits beide Gänge häufig auch bei der Operation als ein einziger, und zwar als der Choledochus, da man die Einmündung des Cysticus an der Stelle vermuthet, wo er von der Gallenblase her im Winkel an den Choledochus herantritt. Und andererseits muss natürlich bei der Unmöglichkeit des Ausweichens ein nur nennenswerth grosser Stein in dem parallelen Theile des Cysticus den Choledochus comprimiren, was sehr leicht auch die völlige Unwegsamkeit derselben mit allen Symptomen des Choledochusverschlusses zur Folge haben kann. Für den Effect der Operation wird dieser Compressionsverschluss des Choledochus durch Cysticusstein natürlich ohne Belang sein, da seine Entfernung aus dem Cysticus auch den Choledochus wieder frei macht. Immerhin wird man also auch in Fällen von Icterus mit kleiner Gallenblase nicht sicher sagen können, gerade einen Choledochusstein vor sich zu haben.

Ebenso wie die Befunde des Typus II sind diejenigen des Spiraltypus bisher nicht beschrieben worden, was daran liegt, dass neuere Untersuchungen über dieses Gebiet überhaupt fehlen. Ich habe zuerst gedacht, dass diese Spiraltour des Cysticus um den Hepaticus vielleicht eine Folge meiner Technik, insbesondere der Gallengangsinjection mit der erstarrenden Mastix-Mennige-Masse sein könne, und habe demgemäss vor Allem darauf geachtet, dass die Anfüllung mit der Injectionsmasse ohne jeden grösseren Druck stattfand. Die Injection wurde jedesmal abgebrochen, wenn die Gallengänge und das Duodenum einigermaassen schlaff, nicht prall, gefüllt waren, so dass Spannungstorsionen der einzelnen Componenten sicher ausgeschlossen waren[1]). Ferner habe ich auch einige Präparate mit spiraligem Cysticus ohne jede Injection gewonnen und endlich spricht gegen diesen Einwand die Thatsache, dass eine immerhin recht grosse Zahl von völlig gleichermaassen behandelten Präparaten mit recht langem Cysticus jede Andeutung eines Spiralverlaufs vermissen lassen.

Anatomisch merkwürdig ist die Constanz, mit der diese Spirale des Cysticus in allen Fällen eine rechtsgewundene ist. Sie führt immer von dem „freien" Theile des Cysticus hinter dem Hepa-

[1]) An den beim Chirurgencongress herumgegebenen Präparaten konnte man deutlich erkennen, dass eine allzupralle Füllung der Gänge nicht stattgefunden hatte.

der Patella entsprach. Die Section der icterischen, sonst keine besonderen Anomalien aufweisenden Kindesleiche (Tod am 6. Tage p. part.) zeigte am linken Knie genau über der Patella eine prominirende, 10 par. Lin. Durchmesser, $2^1/_2$ Lin. Dicke betragende Geschwulst. Dieselbe geht vom Unterhautgewebe aus, ist nach unten und in der Peripherie scharf begrenzt und geht nach oben in das Cutisgewebe selbst über. Die Consistenz des Tumors ist ungleich geringer, als die der mütterlichen Geschwülste; das Gewebe ist von röthlicher Farbe, sehr gefässreich, lässt auf Durchschnitten einzelne hellere grauweisse Stellen hervortreten. Die mikroskopische Untersuchung ergiebt eine überraschende Uebereinstimmung mit dem Bau der mütterlichen Geschwülste: es findet sich ein sehr entwickeltes, streifiges, aus dicken Zügen und Balken bestehendes Stroma, welches von reichlichen grossen, neugebildeten Capillaren durchzogen ist und zahlreiche, grösstenteils ovale und spindelförmige Kerne hervortreten lässt. Die von dem Stroma begrenzten Alveolen enthalten dichtgelagert Krebszellen von den verschiedenartigsten Gestalten, welche sich von den Elementen der mütterlichen Geschwülste nur durch ihre im Allgemeinen etwas geringere Grösse und zartere Wandungen unterschieden; auch die Kerne und Kernkörperchen derselben sind entsprechend kleiner. Nur hie und da findet sich am Stroma, wie an den Zellen selbst eine spärliche Fettdegeneration.

Friedreich glaubt, dass der primäre Tumor bei der Mutter in der Leber zu suchen sei, da dort die grössten und zum Theil zerfallenen Geschwulstmassen angetroffen wurden. Nach unsern jetzigen Ansichten würden wir wohl eher an einen primären Mammatumor denken. Bezüglich Entstehung des fötalen Tumors „zwang die Berücksichtigung der obwaltenden Verhältnisse zu der Annahme, dass der im mütterlichen Blute circulirende infectiöse Saft bei dem in der Placenta zwischen den fötalen Gefässen und dem Blute der Mutter so energisch vor sich gehenden Stoffaustausch auf dem Wege der Diffusion auch eine Infection des fötalen Blutes, eine secundäre fötale krebsige Dyskrasie erzeugte. . . . . Wenn wir dagegen die fötale Metastase gerade am Knie zur Entwicklung gelangen sehen, so könnte hier sehr wohl ein zum dyskrasischen Reiz hinzutretendes mechanisches Moment .... etwa durch Reibung oder Druck von bestimmendem Einflusse gewesen sein.“

Fällen der Cysticus ganz besonders lang (bis zu
also zur Sichtbarmachung des Hepaticuslumens
bis weit hinter das Duodenum in Pancreas-
Es kommt aber noch ein weiterer Umstand
t man stumpf oder scharf den Cysticus
agung desselben (bei der Cholecyst-
r Einmündung in denselben ab, so
s durch den Zug an dem Stumpf
as zur Folge eine relative Ver-
zwar vor Allem in der Höhe
einmündet. Es bilden sich
Steinlöffel oder die Zange
thologisches Hinderniss
al leicht durch Nach-
t. Ich bin sicher,
lebt hat, in denen
.oglich, dass es seine
., wie die geschilderten, findet.
der Gallensteinchirurg aus den Befunden
.ichen hat, sind wohl im Ganzen dieselben, wie
.us II erwähnten: Sowohl zum Zwecke einer völligen
pation des Ductus cysticus bei der Cholecystectomie als
auch zwecks bequemer und sicherer Sondirung und Drainage des Hepaticus: völlige Spaltung des Cysticus bis zur deutlichen Sichtbarmachung des Ueberganges des Cysticus in den Hepaticus. Ferner bei langem Cysticus, besonders wenn er spiralig hinter den Hepaticus verläuft, Nachlassen des Zuges am Cysticusstumpf bei der Sondirung der Hauptgänge.

Um noch mit einem Wort auf die bekannte Valvula spiralis seu Heisteri des Ductus cysticus zu kommen, so war dieselbe in allen untersuchten Fällen gut ausgebildet. Im Anfange meiner Untersuchungen hatte ich zuerst die Vermuthung, als könnten die erlebten technischen Schwierigkeiten bei der Sondirung des Choledochus und des Hepaticus vom Cysticusstumpf aus ihre Ursache in einer besonderen klappenartigen Varietät an der Einmündung des Cysticus in den Hepaticus haben. Ich habe aber etwas Derartiges nie auffinden können. Vielmehr bestand die Einmündung des Cysticus in den Hepaticus stets in einer mehr oder weniger längs-

XVI.

(Aus der chirurg. Abtheilung des Städt. Krankenhauses am Urban zu Berlin. — Director: Geh.-Rath Prof. Dr. Körte.)

Beiträge zur chirurgischen Anatomie der grossen Gallenwege.[1]

(Ductus hepaticus, cysticus, choledochus und pancreaticus.)

Von

Dr. Ernst Ruge,

Assistenzarzt des Krankenhauses am Urban.

(Hierzu Tafel III und 6 Textfiguren.)

Verschiedentlich kommt es vor, dass bei den Operationen an den grossen Gallenwegen, also vor Allem bei chirurgischen Eingriffen wegen Gallensteinen und ihrer Folgeerkrankungen, sich Schwierigkeiten der Technik bieten, die auf anatomische Verhältnisse zurückzuführen sind. Ich nenne vor Allem: das Vorhandensein scheinbarer Hindernisse bei dem Versuche, den Cholodochus zu sondiren, ohne dass doch im Verlaufe des Choledochus bis zum Duodenum hin noch Steine oder geschwellte Drüsen palpabel sind: ferner Schwierigkeit oder Unmöglichkeit, auch bei weit hinab gespaltenem Ductus cysticus die Mündung des Ductus hepaticus zwecks Sondirung oder Einführung eines Drains aufzufinden, während doch das andauernde freie Auslaufen von Galle aus dem Cysticusstumpf den Schluss auf eine durch die Lage einer Compresse oder den Zug einer Klemmpincette verursachte Abknickung etc. des Ganges von der Hand weist. Auch beobachtet wohl jeder Chirurg gelegentlich Fälle, in denen nach der Operation nur verhältnissmässig

[1] Auszugsweise vorgetragen am 4. Sitzungstage des XXXVII. Congresses der Deutschen Gesellschaft für Chirurgie, 24. April 1908.

wenig Galle aus dem eingeführten Hepaticusrohr läuft, obwohl dasselbe bei der Operation so gewählt wurde, dass es in das Lumen des Ductus hepaticus gerade eben noch hineinpasst und man durch Spülmannöver leicht feststellen kann, dass ein obstruirendes Hinderniss für den Abfluss nicht vorliegt.

In Folge solcher Beobachtungen veranlasste mich mein hochverehrter Chef, Herr Geheimrath Körte, an einer grösseren Serie von Leichen die topographischen Verhältnisse der grösseren Gallengänge zu studiren und etwaige Abnormitäten im Verlaufe derselben, die die angeführten Erfahrungen erklären könnten, festzustellen. Das Material hierzu stellte mir in freundlicher Weise unser früherer Prosector, Herr Professor Dr. Benda, zur Verfügung, sodass ich in der Lage war, im Laufe des letzten Halbjahres 50 Präparate von krankhaft nicht veränderten Lebern mit den topographisch dazu gehörigen Nachbarorganen: Magen, Duodenum und Pankreas, herzustellen und zu untersuchen.

Nach Ausscheidung einiger Präparate, die durch das Vorhandensein wenn auch nur geringfügiger und loser Adhäsionen Zweifel darüber entstehen liessen, ob nicht doch vielleicht vor kürzerer oder längerer Zeit in der Nähe der Leberpforte bezw. an den Gallengängen Entzündungsvorgänge productiver Art bestanden hatten, blieben mir im Ganzen 43 Präparate, bei denen krankhafte Störungen des anatomischen Bildes nach dem Sectionsbefunde mit grösster Wahrscheinlichkeit ausgeschlossen werden konnten. Ebenso wurden Präparate mit hochgradigen anderen Störungen der in Betracht kommenden Organe, also Ulcus ventriculi, Sanduhrmagen, Schnürleber, Enteroptose, hochgradige Fettleber etc., von denen man etwa eine Störung der topographischen Situation erwarten könnte, von der Untersuchung ausgeschaltet. Drei Lebern mit mässiger Lebercirrhose (No. 3, 24, 31) ohne erkennbare Veränderungen an den Gallengängen wurden jedoch miteinbezogen. Diese lege ich den nachfolgenden Ausführungen über die makroskopischen Verhältnisse an den Ausführungsgängen der Leber beim Gesunden zu Grunde. Die Geschlechter und die Altersklassen sind ziemlich gleichmässig vertreten und es sei schon hier gesagt, dass sich die zu schildernden Verhältnisse weder zu dem Lebensalter noch zu dem Geschlecht in irgend eine Beziehung bringen liessen.

Die angewandte Methode der Untersuchung bei der Mehrzahl der Präparate war folgende: Nach Oeffnung der Leiche bezw. an dem unzerlegten Situs der oberen Hälfte der Bauchhöhle wurde eine Skizze angefertigt, dann nach Entfernung des Magens, der Dick- und Dünndärme bis zur Pars descendens duodeni, die Kuppe der Gallenblase angestochen und die in ihr und den grösseren Gallengängen befindliche Galle ausgedrückt. Dann wurden nach Abbindung des Duodenums am Pylorus und in der Pars descendens einige Centimeter unterhalb der Papilla duodeni inferior von dem Loch im Fundus der Gallenblase aus eine concentrirte alkoholische Mastixlösung, der zur Rothfärbung Bleimennige beigesetzt war, so lange unter mässigem Druck eingespritzt, bis sowohl die Gallengänge als auch das Duodenum schwappend, fast prall damit gefüllt waren. Nach Verschluss des Loches im Fundus der Gallenblase wurden das Duodenum und das Pancreas zu der Leber wieder in die vorher durch Skizze fixirte Lage gebracht und das Ganze so in Formalin gehärtet. Nach völliger Erhärtung der Mastixmasse begann dann die Präparation unter sorgfältiger Schonung des Situs, vor Allem der Gallengänge zueinander, zur Leberpforte zum Pankreas und zum Duodenum.

Bevor ich auf die in dieser Weise gewonnenen Resultate näher eingehe, möchte ich kurz recapituliren, welche Angaben man in der Literatur über die Lagebeziehungen der Gallengänge zueinander findet. Es ist wenigstens in der der letzten Jahrzehnte erstaunlich wenig, was wohl daran liegt, dass gerade in dieser Zeit das Interesse der Anatomen durch die ungeheure Menge von Aufgaben abgelenkt wurde, die die moderne Histologie und Entwickelungsgeschichte ihnen stellte. Erst ganz neuerdings entstand durch den grossartigen Aufschwung der Chirurgie eine Fülle neuerer, präciser Fragestellungen auch auf makroskopisch-anatomischem Gebiet, die zu Revisionen einer grossen Anzahl von Alters her überkommener morphologischer Anschauungen führten. Gerade in dem von meinen Untersuchungen, soweit sie sich auf die normale Topographie der grossen Gallengänge beziehen, betroffenen Gebiet fehlen aber solche neuere Arbeiten gänzlich, und man ist angewiesen auf die kurzen Angaben, die sich in Lehrbüchern der systematischen und topographischen Anatomie finden, oder auch auf gelegentliche Bemerkungen in chirurgischen Arbeiten.

In den umfassenden Arbeiten von Courvoisier (1890), Kehr (1905) und Körte (1905) findet man den heutigen Stand der Anschauungen kurz angegeben. Danach entspringt der Sförmig gebogene, etwa 3—4 cm lange Cysticus aus der trichterartig in ihn übergehenden Gallenblase an deren portalem Theile und mündet spitzwinkelig in den aus der Leberpforte aus zumeist zwei Aesten zusammenfliessenden Hepaticus, welche beide nach ihrer Vereinigung zum Cholodochus werden. Dieser zieht nach einer durchschnittlich 11 cm (Schirmer 1893) unterhalb des Pylorus an der concaven Seite der Pars descendens gelegenen Stelle des Duodenums, die letzten 2 cm zumeist das Gewebe des Pankreaskopfes durchziehend (v. Büngner 1902). An der bezeichneten Stelle des Duodenums findet sich eine in die Submucosa derselben eingeschaltete Ampulle, das Diverticulum Vateri, an derem Boden, zumeist in einer Entfernung von etwa 2 mm voneinander (v. Büngner) sowohl der Cholodochus als auch der Ductus pancraticus einmünden.

Sehe ich von Missbildungen sensu strictiore aller Art (doppelte Gallengänge, Mündung des Ductus choledochus an anormaler Stelle, z. B. im Magen etc.), wie sie sich nicht ganz selten finden und häufig beschrieben sind (siehe die Zusammenstellungen bei Courvoisier und Kehr), ab, so fand ich in der Literatur nirgends irgend welche Angaben über physiologische Varietäten in Gestalt oder Lage der Gallengänge zueinander oder zu den Nachbarorganen, welche die im Eingang aufgeführten Erfahrungen bezw. Missgeschicke zu erklären geeignet wären. Auf speciellere Angaben der Literatur komme ich bei der Besprechung der einzelnen Organe noch im Einzelnen zurück.

I. Ductus cysticus.

Er zeigte in der Mehrzahl der Fälle die von den Autoren angegebene Sförmige Krümmung in seinem freien, d. h. vom Ductus hepaticus gesondert verlaufenden Theile. Es ist aber gleich hierbei zu bemerken, dass der Ductus cysticus bei einer sehr grossen Anzahl von Präparaten in seinem letzten Stück, bevor er sich mit dem Hepaticus vereinigt, erst eine verschieden grosse Strecke ihm parallel läuft, mit ihm also nur in der Minderzahl der Fälle in der allgemein beschriebenen Weise „spitzwinklig“ zusammenfliesst. Dieser spitzwinklige, bisher als normal angesehene Verlauf (Text-

figur 1) fand unter meinen 43 Präparaten nur 14mal statt, also nur in einem Drittel der Fälle. Ein erst auf den Hepaticus spitzwinklig gerichteter Verlauf mit einem daran anschliessenden mehr als 2 cm parallel verlaufenden Endstück fand sich ausserdem 3mal (Textfiguren 1—3). Dagegen verlief der Cysticus dem Hepaticus in seinem bei weitem grösseren Theile in 9 Fällen parallel, und zwar

Fig. 1.

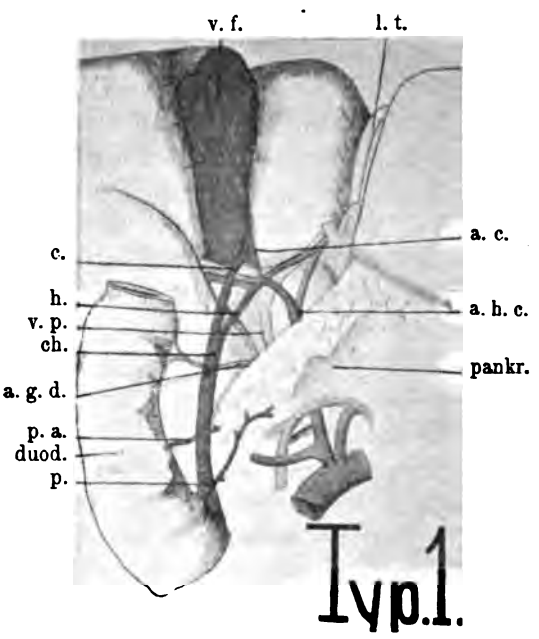

Spitzwinkelige Einmündung des Cysticus in den Hepaticus. (Typus 1.)

Zeichenerklärung zu den Textfiguren.

c. Cysticus; h. Hepaticus; ch. Choledochus; v. f. Gallenblase; l. t. Ligamentum teres hepatis; a. h. c. Arteria hepatica communis; a. g. d. Arteria gastroduodenalis; duod. Duodenum; pankr. Pankreas; p. Paancreaticus; p. a. Pancreaticus accessorius; a. c. Arteria cystidis felleae; v. p. Vena portarum.

waren die beiden nebeneinander einherziehenden Gänge 8mal durch derbes Bindegewebe fest miteinander verwachsen. Nur ein Mal gelang es, die beiden Gänge bis zu ihrer Vereinigung auf stumpfem Wege, wie es bei Operationen auf diesem Gebiete zu geschehen pflegt, zu trennen. Ein anschauliches Bild dieser parallel ver-

laufenden Variation giebt die Textfigur 2. Denkt man sich hier das heruntergezogene Duodenum so weit, wie es die Kreuze an den Durchschnittsstellen der Arteria gastroduodenalis anzeigen, herauf geschoben, so sieht man, dass die wirkliche Vereinigungsstelle der beiden Gänge erst ein beträchtliches Stück caudal von dem oberen Rande des Duodenums im Pankreasgewebe liegt,

Fig. 2.

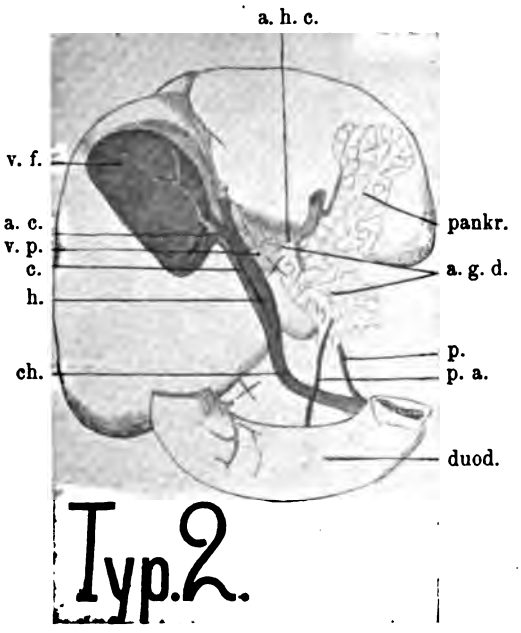

Cysticus läuft eine Strecke weit dem Hepaticus parallel, ihm fast adhärent. (Typus 2.)

während bei einfachem Zuge an der Gallenblase bezw. an dem Ductus cysticus in dem Operateur die Meinung entsteht, als habe er nur einen kurzen, mit stumpfem Winkel sich in den Hepaticus einpflanzenden Ductus cysticus vor sich. Dieser Eindruck wird noch dadurch erhöht, dass die beiden parallel laufenden Gänge, wie schon gesagt, durch festes Bindegewebe miteinander verbunden sind und so fest aneinander liegen, dass man glauben muss, nur einen Gang, also schon den Choledochus vor sich zu haben. Man müht sich natürlich vergeblich, hier mittelst einer Sonde die Ein-

mündungsstelle des Ductus hepaticus zu finden, und man wird nicht fehlgehen, wenn man annimmt, dass in einer Anzahl von Fällen, in denen es nicht oder nur schwer gelang, die Einmündungsstelle des Cysticus in den Hepaticus, also das Lumen des Hepaticus zwecks Sondirung oder Drainage zu finden, solche weithin parallel verlaufende Gallenganganordnungen an den gefundenen Schwierigkeiten Schuld sind.

Fig. 3.

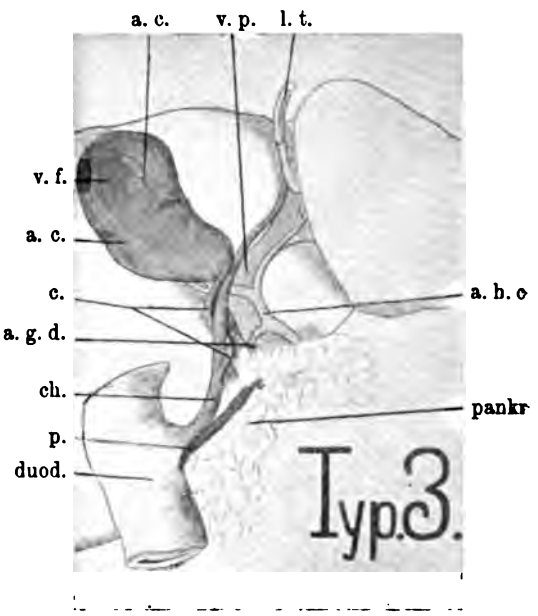

Cysticus läuft in einer rechts gedrehten Spirale um den Hepaticus herum (eine ganze Tour beschreibend). (Typus 3.)

Ich fand übrigens diese Form der Einmündung des Cysticus in den Hepaticus (die ich im Verlaufe dieser Arbeit den „Typus II" nenne) in der Literatur einmal erwähnt, und zwar von Delbet im Verlaufe einer Discussion in der Pariser chirurgischen Gesellschaft. Er spricht von zwei Fällen, in denen dieser gemeinsame Parallelverlauf der beiden Gänge sich auf eine Länge von 21 bezw. 32 mm erstreckte, und einer Anzahl von weiteren Fällen, in denen diese Partie, der von ihm sogenannte „Canal double hépato-cystique" nur 5—6 mm lang war. Ich glaube nicht, dass es nöthig ist,

diese Varietät mit einem eigenen anatomischen Namen zu belegen, und kann mich auch darin mit Delbet nicht einverstanden erklären, dass er sie für die Regel hält. Er sagte (Bulletins 1905, S. 1126): „En réalité, le canal cystique ne se termine pas au point où il s'unit au canal hépatique. Les deux canaux s'accolent si étroitement que, vus par l'extérieur il remblent n'en faire qu'un, mais ils restent independants et cheminent accolés dans la mëme gaine, sans communication, sur une longueur variable. Cette partie commune ne mesure dans certains cas que 5 ou 6 millimètres etc.“ In dieser Allgemeinheit gilt die Behauptung sicher nicht, es sei denn, dass Delbet die von mir unten als „Typus III“ beschriebene dritte Form des Cysticus hier mit hinzunimmt. Sicher aber kommt auch der erste Typus, der spitzwinklige, in einer Anzahl von Fällen vor, in meinem Material, wie beschrieben, in etwa einem Drittel der Präparate.

Jedenfalls wird man aus dem recht häufigen Vorkommen der parallelen Varietät des Cysticus die Lehre ziehen, principiell dann, wenn es einem daran liegt, den Choledochus sicher vor Augen zu bekommen, den Cysticus so weit zu spalten, bis der Hepaticuseingang erscheint. Das kann man sich, wenn man erst einmal so weit ist, durch leichten Zug am Cysticus sehr erleichtern, da dann die Mündung des Hepaticus auseinandergezogen wird.

Dieses Verfahren wird meiner Ansicht nach vor Allem dann zweckmässig sein, wenn man die Absicht hat, wegen Steinbildung in der Gallenblase eine Cystectomie zu machen. Denn, lässt man im Verlaufe einer Cystectomie ein beträchtlicheres Stück des Cysticus zurück, so entsteht daraus nach definitiver Heilung der Abtrennungsstelle eine Art Blindgang, von dem man nicht so ohne Weiteres annehmen kann, dass er sich spontan zurückbilden werde. In einem solchen Divertikel des Choledochus können sich aber später genau dieselben Verhältnisse entwickeln, die in dem ehemaligen physiologischen Gallengangsdivertikel, der Gallenblase, bei dem zu Steinbildung disponirten Träger durch Gallenstauung bezw. Katarrh zu der Bildung von Concrementen geführt haben. Ich neige zu der Ansicht, dass eine Anzahl von Gallensteinrecidiven nach erfolgter Cystectomie auf das Zurückbleiben solcher Cysticusstümpfe zu schieben ist, analog den zweifellos festgestellten Fällen von Appendicitis, in denen im Stumpf eines nicht radical ent-

fernten Wurmfortsatzes ein vollwerthiges Recidiv auftrat. Am Gallensystem wird diese Befürchtung noch verstärkt durch die bekannte (Carnot) sehr grosse Proliferationsfähigkeit des Gallenschleimhautepithels, die eine Regeneration einer Art von Gallenblase von einem verhältnissmässig kleinen Cysticusstumpf nicht unwahrscheinlich erscheinen lässt.

Während eine spitzwinklige Einmündung des Cysticus in den Hepaticus in reiner Form, der „Lehrbuchform", unter den 43 von mir untersuchten Fällen 14 mal zu finden war, lief der Cysticus dem Hepaticus auf weniger als 2 cm in drei Fällen parallel, auf eine längere Strecke, bis etwa 5 cm, in neun Fällen, also in etwa einem Fünftel aller Fälle. Ich bezeichne die spitzwinklige Form als Typus I, die parallele Anordnung als Typus II und komme nun zur Beschreibung der auf Textfigur 3 als Typus III bezeichneten. Er fand sich unter 43 Fällen in mehr oder minder deutlicher Weise 16 mal, umfasst also, wenigstens bei meinem zur Ableitung genereller Behauptungen allerdings viel zu kleinen Material, die grösste Gruppe.

In diesen 16 Fällen liess sich neben einer schon für den Typus II charakteristischen engen bindegewebigen Aneinanderheftung der beiden Gänge: Cysticus und Hepaticus, noch eine weitere Eigenthümlichkeit darin feststellen, dass der Cysticus von der durch die Lage der Gallenblase gebotenen rechten Seite des Hepaticus vor seiner Einmündung in diesen sich hinter ihn, leberpfortenwärts, begab und nicht, wie im Typus I und II an seiner rechten Seite, sondern an der hinteren, bei weiterem Spiralverlauf um den Hepaticus sogar an dessen linker oder gar vorderer Fläche mündete. Das letztere Verhalten, die Einmündung des Cysticus nach einer vollen Spiraltour um den Hauptgang an dessen vorderer Seite zeigt deutlich die Textfigur 3. Es fand sich im Ganzen 2 mal. Im Uebrigen beschrieb der Cysticus unter den 16 Fällen spiraligen Verlaufs 2 mal eine Viertel-, 4 mal eine halbe, 7 mal eine Dreiviertel- und 2 mal eine ganze Spiralwindung um den Hepaticus.

Natürlich ist es diagnostisch, worauf auch Delbet aufmerksam macht, in Fällen von Steineinklemmung im Bereiche der parallelen Aneinanderheftung der beiden Gänge oft nicht möglich, festzustellen, in welchem von beiden Gängen der Stein steckt. Denn bei der engen Verkittung der Gänge in solchen Fällen er-

scheinen einerseits beide Gänge häufig auch bei der Operation als ein einziger, und zwar als der Choledochus, da man die Einmündung des Cysticus an der Stelle vermuthet, wo er von der Gallenblase her im Winkel an den Choledochus herantritt. Und andererseits muss natürlich bei der Unmöglichkeit des Ausweichens ein nur nennenswerth grosser Stein in dem parallelen Theile des Cysticus den Choledochus comprimiren, was sehr leicht auch die völlige Unwegsamkeit derselben mit allen Symptomen des Choledochusverschlusses zur Folge haben kann. Für den Effect der Operation wird dieser Compressionsverschluss des Choledochus durch Cysticusstein natürlich ohne Belang sein, da seine Entfernung aus dem Cysticus auch den Choledochus wieder frei macht. Immerhin wird man also auch in Fällen von Icterus mit kleiner Gallenblase nicht sicher sagen können, gerade einen Choledochusstein vor sich zu haben.

Ebenso wie die Befunde des Typus II sind diejenigen des Spiraltypus bisher nicht beschrieben worden, was daran liegt, dass neuere Untersuchungen über dieses Gebiet überhaupt fehlen. Ich habe zuerst gedacht, dass diese Spiraltour des Cysticus um den Hepaticus vielleicht eine Folge meiner Technik, insbesondere der Gallengangsinjection mit der erstarrenden Mastix-Mennige-Masse sein könne, und habe demgemäss vor Allem darauf geachtet, dass die Anfüllung mit der Injectionsmasse ohne jeden grösseren Druck stattfand. Die Injection wurde jedesmal abgebrochen, wenn die Gallengänge und das Duodenum einigermaassen schlaff, nicht prall, gefüllt waren, so dass Spannungstorsionen der einzelnen Componenten sicher ausgeschlossen waren[1]). Ferner habe ich auch einige Präparate mit spiraligem Cysticus ohne jede Injection gewonnen und endlich spricht gegen diesen Einwand die Thatsache, dass eine immerhin recht grosse Zahl von völlig gleichermaassen behandelten Präparaten mit recht langem Cysticus jede Andeutung eines Spiralverlaufs vermissen lassen.

Anatomisch merkwürdig ist die Constanz, mit der diese Spirale des Cysticus in allen Fällen eine rechtsgewundene ist. Sie führt immer von dem „freien" Theile des Cysticus hinter dem Hepa-

[1]) An den beim Chirurgencongress herumgegebenen Präparaten konnte man deutlich erkennen, dass eine allzupralle Füllung der Gänge nicht stattgefunden hatte.

fernten Wurmfortsatzes ein vollwerthiges Re[illegible]
Gallensystem wird diese Befürchtung noch ve[illegible]
kannte (Carnot) sehr grosse Proliferati[illegible]
schleimhautepithels, die eine Regenerati[illegible]
blase von einem verhältnissmässig [illegible]
unwahrscheinlich erscheinen lässt.

Während eine spitzwinklige [illegible]
Hepaticus in reiner Form, der [illegible]
mir untersuchten Fällen 14 m[illegible]
dem Hepaticus auf weniger [illegible]
eine längere Strecke, bis [illegible]
einem Fünftel aller Fäll[illegible]
als Typus I, die par[illegible]
nun zur Beschreibun[illegible]
neten. Er fand sic[illegible]
licher Weise 16 m[illegible]
leitung generell[illegible]
die grösste G[illegible] [illegible] dieselben zunächst

In dies[illegible] [illegible]assen.
Typus II c[illegible] [illegible] bevor ich zu der chirurgischen Bedeu-
der beid[illegible] [illegible]ergehe, noch einmal ausdrücklich darauf hin-
Eigenth[illegible] [illegible]wenigstens nach meinem Material, nicht mehr von
durch[illegible] [illegible]nlichen Form und davon abrückenden Varietäten die
ticu[illegible] [illegible]ein kann. Vielmehr sind die drei beschriebenen Formen:
w[illegible] [illegible]er spitzwinklige, der parallele und der spiralige Cysticusmodus
[illegible] ihrer Häufigkeit nach als ungefähr gleichwerthige Typen
aufzufassen, von denen unter meiner verhältnissmässig geringen
Zahl von Präparaten der Spiralverlauf sogar das grösste Con-
tingent stellt.

Es ist einleuchtend, dass ein Verlauf des Cysticus in einer Spirale um den Hepaticus bei der Operation an so beschaffenen Gallengängen gewisse Schwierigkeiten verursachen muss, vor Allem dann, wenn, wie fast regelmässig in solchen Fällen, die beiden Gänge ziemlich fest mit einander verwachsen sind. Zunächst bestehen diese technischen Complicationen natürlich ebenso, wie beim Typus II, in der Erschwerung der Auffindung des Hepaticuseinganges zwecks Sondirung, bezw. zwecks Einschiebung eines Drainagerohrs; denn natürlich ist, wie zudem ein Blick auf die Bilder

Fällen der Cysticus ganz besonders lang (bis zu
also zur Sichtbarmachung des Hepaticuslumens
bis weit hinter das Duodenum in Pancreas-
's kommt aber noch ein weiterer Umstand
man stumpf oder scharf den Cysticus
gung desselben (bei der Cholecyst-
Einmündung in denselben ab, so
durch den Zug an dem Stumpf
zur Folge eine relative Ver-
ar vor Allem in der Höhe
nmündet. Es bilden sich
inlöffel oder die Zange
ologisches Hinderniss
leicht durch Nach-
Ich bin sicher,
erlebt hat, in denen
ohl möglich, dass es seine
anden, wie die geschilderten, findet.
ie der Gallensteinchirurg aus den Befunden
ziehen hat, sind wohl im Ganzen dieselben, wie
us II erwähnten: Sowohl zum Zwecke einer völligen
pation des Ductus cysticus bei der Cholecystectomie als
auch zwecks bequemer und sicherer Sondirung und Drainage des
Hepaticus: völlige Spaltung des Cysticus bis zur deutlichen Sicht-
barmachung des Ueberganges des Cysticus in den Hepaticus.
Ferner bei langem Cysticus, besonders wenn er spiralig hinter den
Hepaticus verläuft, Nachlassen des Zuges am Cysticusstumpf bei
der Sondirung der Hauptgänge.

Um noch mit einem Wort auf die bekannte Valvula spiralis
seu Heisteri des Ductus cysticus zu kommen, so war dieselbe in
allen untersuchten Fällen gut ausgebildet. Im Anfange meiner
Untersuchungen hatte ich zuerst die Vermuthung, als könnten die
erlebten technischen Schwierigkeiten bei der Sondirung des Chole-
dochus und des Hepaticus vom Cysticusstumpf aus ihre Ursache
in einer besonderen klappenartigen Varietät an der Einmündung des
Cysticus in den Hepaticus haben. Ich habe aber etwas Derartiges
nie auffinden können. Vielmehr bestand die Einmündung des
Cysticus in den Hepaticus stets in einer mehr oder weniger längs-

XVI.

(Aus der chirurg. Abtheilung des Städt. Krankenhauses am Urban zu Berlin. — Director: Geh.-Rath Prof. Dr. Körte.)

Beiträge zur chirurgischen Anatomie der grossen Gallenwege.[1]

(Ductus hepaticus, cysticus, choledochus und pancreaticus.)

Von

Dr. Ernst Ruge,

Assistenzarzt des Krankenhauses am Urban.

(Hierzu Tafel III und 6 Textfiguren.)

Verschiedentlich kommt es vor, dass bei den Operationen an den grossen Gallenwegen, also vor Allem bei chirurgischen Eingriffen wegen Gallensteinen und ihrer Folgeerkrankungen, sich Schwierigkeiten der Technik bieten, die auf anatomische Verhältnisse zurückzuführen sind. Ich nenne vor Allem: das Vorhandensein scheinbarer Hindernisse bei dem Versuche, den Cholodochus zu sondiren, ohne dass doch im Verlaufe des Choledochus bis zum Duodenum hin noch Steine oder geschwellte Drüsen palpabel sind: ferner Schwierigkeit oder Unmöglichkeit, auch bei weit hinab gespaltenem Ductus cysticus die Mündung des Ductus hepaticus zwecks Sondirung oder Einführung eines Drains aufzufinden, während doch das andauernde freie Auslaufen von Galle aus dem Cysticusstumpf den Schluss auf eine durch die Lage einer Compresse oder den Zug einer Klemmpincette verursachte Abknickung etc. des Ganges von der Hand weist. Auch beobachtet wohl jeder Chirurg gelegentlich Fälle, in denen nach der Operation nur verhältnissmässig

[1]) Auszugsweise vorgetragen am 4. Sitzungstage des XXXVII. Congresses der Deutschen Gesellschaft für Chirurgie, 24. April 1908.

wenig Galle aus dem eingeführten Hepaticusrohr läuft, obwohl dasselbe bei der Operation so gewählt wurde, dass es in das Lumen des Ductus hepaticus gerade eben noch hineinpasst und man durch Spülmannöver leicht feststellen kann, dass ein obstruirendes Hinderniss für den Abfluss nicht vorliegt.

In Folge solcher Beobachtungen veranlasste mich mein hochverehrter Chef, Herr Geheimrath Körte, an einer grösseren Serie von Leichen die topographischen Verhältnisse der grösseren Gallengänge zu studiren und etwaige Abnormitäten im Verlaufe derselben, die die angeführten Erfahrungen erklären könnten, festzustellen. Das Material hierzu stellte mir in freundlicher Weise unser früherer Prosector, Herr Professor Dr. Benda, zur Verfügung, sodass ich in der Lage war, im Laufe des letzten Halbjahres 50 Präparate von krankhaft nicht veränderten Lebern mit den topographisch dazu gehörigen Nachbarorganen: Magen, Duodenum und Pankreas, herzustellen und zu untersuchen.

Nach Ausscheidung einiger Präparate, die durch das Vorhandensein wenn auch nur geringfügiger und loser Adhäsionen Zweifel darüber entstehen liessen, ob nicht doch vielleicht vor kürzerer oder längerer Zeit in der Nähe der Leberpforte bezw. an den Gallengängen Entzündungsvorgänge productiver Art bestanden hatten, blieben mir im Ganzen 43 Präparate, bei denen krankhafte Störungen des anatomischen Bildes nach dem Sectionsbefunde mit grösster Wahrscheinlichkeit ausgeschlossen werden konnten. Ebenso wurden Präparate mit hochgradigen anderen Störungen der in Betracht kommenden Organe, also Ulcus ventriculi, Sanduhrmagen, Schnürleber, Enteroptose, hochgradige Fettleber etc., von denen man etwa eine Störung der topographischen Situation erwarten könnte, von der Untersuchung ausgeschaltet. Drei Lebern mit mässiger Lebercirrhose (No. 3, 24, 31) ohne erkennbare Veränderungen an den Gallengängen wurden jedoch miteinbezogen. Diese lege ich den nachfolgenden Ausführungen über die makroskopischen Verhältnisse an den Ausführungsgängen der Leber beim Gesunden zu Grunde. Die Geschlechter und die Altersklassen sind ziemlich gleichmässig vertreten und es sei schon hier gesagt, dass sich die zu schildernden Verhältnisse weder zu dem Lebensalter noch zu dem Geschlecht in irgend eine Beziehung bringen liessen.

Die angewandte Methode der Untersuchung bei der Mehrzahl der Präparate war folgende: Nach Oeffnung der Leiche bezw. an dem unzerlegten Situs der oberen Hälfte der Bauchhöhle wurde eine Skizze angefertigt, dann nach Entfernung des Magens, der Dick- und Dünndärme bis zur Pars descendens duodeni, die Kuppe der Gallenblase angestochen und die in ihr und den grösseren Gallengängen befindliche Galle ausgedrückt. Dann wurden nach Abbindung des Duodenums am Pylorus und in der Pars descendens einige Centimeter unterhalb der Papilla duodeni inferior von dem Loch im Fundus der Gallenblase aus eine concentrirte alkoholische Mastixlösung, der zur Rothfärbung Bleimennige beigesetzt war, so lange unter mässigem Druck eingespritzt, bis sowohl die Gallengänge als auch das Duodenum schwappend, fast prall damit gefüllt waren. Nach Verschluss des Loches im Fundus der Gallenblase wurden das Duodenum und das Pancreas zu der Leber wieder in die vorher durch Skizze fixirte Lage gebracht und das Ganze so in Formalin gehärtet. Nach völliger Erhärtung der Mastixmasse begann dann die Präparation unter sorgfältiger Schonung des Situs, vor Allem der Gallengänge zueinander, zur Leberpforte zum Pankreas und zum Duodenum.

Bevor ich auf die in dieser Weise gewonnenen Resultate näher eingehe, möchte ich kurz recapituliren, welche Angaben man in der Literatur über die Lagebeziehungen der Gallengänge zueinander findet. Es ist wenigstens in der der letzten Jahrzehnte erstaunlich wenig, was wohl daran liegt, dass gerade in dieser Zeit das Interesse der Anatomen durch die ungeheure Menge von Aufgaben abgelenkt wurde, die die moderne Histologie und Entwickelungsgeschichte ihnen stellte. Erst ganz neuerdings entstand durch den grossartigen Aufschwung der Chirurgie eine Fülle neuerer, präciser Fragestellungen auch auf makroskopisch-anatomischem Gebiet, die zu Revisionen einer grossen Anzahl von Alters her überkommener morphologischer Anschauungen führten. Gerade in dem von meinen Untersuchungen, soweit sie sich auf die normale Topographie der grossen Gallengänge beziehen, betroffenen Gebiet fehlen aber solche neuere Arbeiten gänzlich, und man ist angewiesen auf die kurzen Angaben, die sich in Lehrbüchern der systematischen und topographischen Anatomie finden, oder auch auf gelegentliche Bemerkungen in chirurgischen Arbeiten.

In den umfassenden Arbeiten von Courvoisier (1890), Kehr (1905) und Körte (1905) findet man den heutigen Stand der Anschauungen kurz angegeben. Danach entspringt der Sförmig gebogene, etwa 3—4 cm lange Cysticus aus der trichterartig in ihn übergehenden Gallenblase an deren portalem Theile und mündet spitzwinkelig in den aus der Leberpforte aus zumeist zwei Aesten zusammenfliessenden Hepaticus, welche beide nach ihrer Vereinigung zum Cholodochus werden. Dieser zieht nach einer durchschnittlich 11 cm (Schirmer 1893) unterhalb des Pylorus an der concaven Seite der Pars descendens gelegenen Stelle des Duodenums, die letzten 2 cm zumeist das Gewebe des Pankreaskopfes durchziehend (v. Büngner 1902). An der bezeichneten Stelle des Duodenums findet sich eine in die Submucosa derselben eingeschaltete Ampulle, das Diverticulum Vateri, an derem Boden, zumeist in einer Entfernung von etwa 2 mm voneinander (v. Büngner) sowohl der Cholodochus als auch der Ductus pancraticus einmünden.

Sehe ich von Missbildungen sensu strictiore aller Art (doppelte Gallengänge, Mündung des Ductus choledochus an anormaler Stelle, z. B. im Magen etc.), wie sie sich nicht ganz selten finden und häufig beschrieben sind (siehe die Zusammenstellungen bei Courvoisier und Kehr), ab, so fand ich in der Literatur nirgends irgend welche Angaben über physiologische Varietäten in Gestalt oder Lage der Gallengänge zueinander oder zu den Nachbarorganen, welche die im Eingang aufgeführten Erfahrungen bezw. Missgeschicke zu erklären geeignet wären. Auf speciellere Angaben der Literatur komme ich bei der Besprechung der einzelnen Organe noch im Einzelnen zurück.

I. Ductus cysticus.

Er zeigte in der Mehrzahl der Fälle die von den Autoren angegebene Sförmige Krümmung in seinem freien, d. h. vom Ductus hepaticus gesondert verlaufenden Theile. Es ist aber gleich hierbei zu bemerken, dass der Ductus cysticus bei einer sehr grossen Anzahl von Präparaten in seinem letzten Stück, bevor er sich mit dem Hepaticus vereinigt, erst eine verschieden grosse Strecke ihm parallel läuft, mit ihm also nur in der Minderzahl der Fälle in der allgemein beschriebenen Weise „spitzwinklig“ zusammenfliesst. Dieser spitzwinklige, bisher als normal angesehene Verlauf (Text-

figur 1) fand unter meinen 43 Präparaten nur 14mal statt, also nur in einem Drittel der Fälle. Ein erst auf den Hepaticus spitzwinklig gerichteter Verlauf mit einem daran anschliessenden mehr als 2 cm parallel verlaufenden Endstück fand sich ausserdem 3mal (Textfiguren 1—3). Dagegen verlief der Cysticus dem Hepaticus in seinem bei weitem grösseren Theile in 9 Fällen parallel, und zwar

Fig. 1.

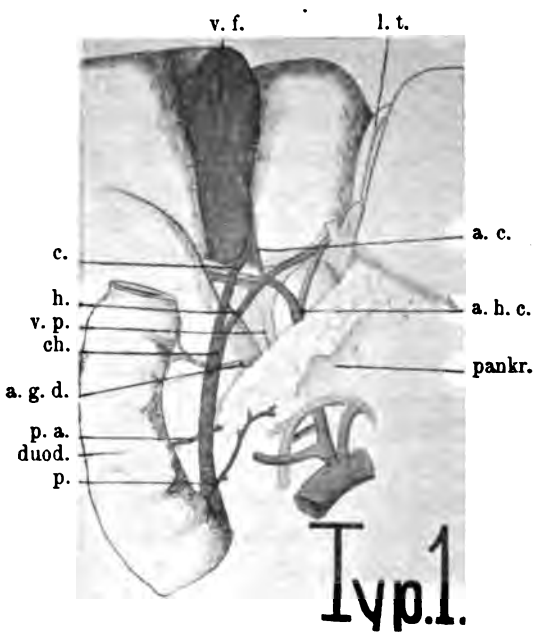

Spitzwinkelige Einmündung des Cysticus in den Hepaticus. (Typus I.)

Zeichenerklärung zu den Textfiguren.

c. Cysticus; h. Hepaticus; ch. Choledochus; v. f. Gallenblase; l. t. Ligamentum teres hepatis; a. h. c. Arteria hepatica communis; a. g. d. Arteria gastroduodenalis; duod. Duodenum; pankr. Pankreas; p. Paancreaticus; p. a. Pancreaticus accessorius; a. c. Arteria cystidis felleae; v. p. Vena portarum.

waren die beiden nebeneinander einherziehenden Gänge 8mal durch derbes Bindegewebe fest miteinander verwachsen. Nur ein Mal gelang es, die beiden Gänge bis zu ihrer Vereinigung auf stumpfem Wege, wie es bei Operationen auf diesem Gebiete zu geschehen pflegt, zu trennen. Ein anschauliches Bild dieser parallel ver-

laufenden Variation giebt die Textfigur 2. Denkt man sich hier das heruntergezogene Duodenum so weit, wie es die Kreuze an den Durchschnittsstellen der Arteria gastroduodenalis anzeigen, herauf geschoben, so sieht man, dass die wirkliche Vereinigungsstelle der beiden Gänge erst ein beträchtliches Stück caudal von dem oberen Rande des Duodenums im Pankreasgewebe liegt,

Fig. 2.

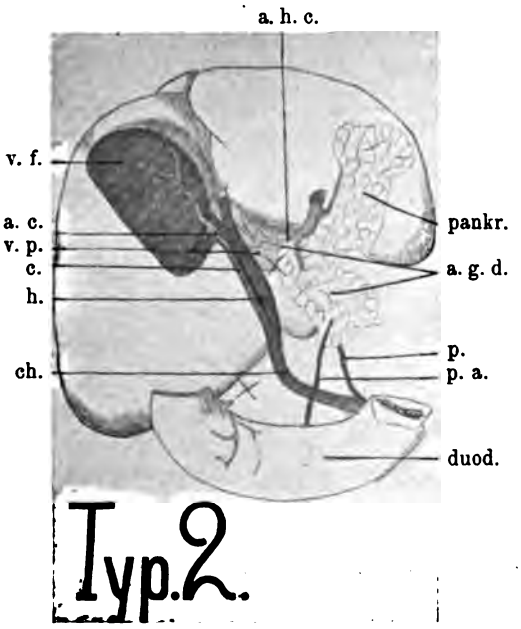

Cysticus läuft eine Strecke weit dem Hepaticus parallel, ihm fast adhärent. (Typus 2.)

während bei einfachem Zuge an der Gallenblase bezw. an dem Ductus cysticus in dem Operateur die Meinung entsteht, als habe er nur einen kurzen, mit stumpfem Winkel sich in den Hepaticus einpflanzenden Ductus cysticus vor sich. Dieser Eindruck wird noch dadurch erhöht, dass die beiden parallel laufenden Gänge, wie schon gesagt, durch festes Bindegewebe miteinander verbunden sind und so fest aneinander liegen, dass man glauben muss, nur einen Gang, also schon den Choledochus vor sich zu haben. Man müht sich natürlich vergeblich, hier mittelst einer Sonde die Ein-

mündungsstelle des Ductus hepaticus zu finden, und man wird nicht fehlgehen, wenn man annimmt, dass in einer Anzahl von Fällen, in denen es nicht oder nur schwer gelang, die Einmündungsstelle des Cysticus in den Hepaticus, also das Lumen des Hepaticus zwecks Sondirung oder Drainage zu finden, solche weithin parallel verlaufende Gallenganganordnungen an den gefundenen Schwierigkeiten Schuld sind.

Fig. 3.

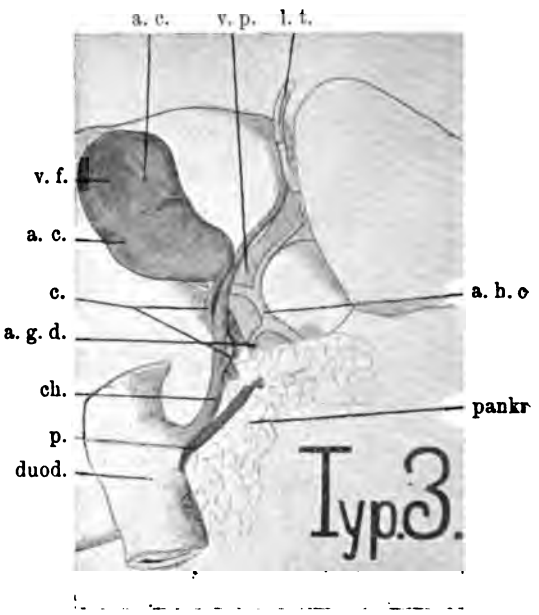

Cysticus läuft in einer rechts gedrehten Spirale um den Hepaticus herum (eine ganze Tour beschreibend). (Typus 3.)

Ich fand übrigens diese Form der Einmündung des Cysticus in den Hepaticus (die ich im Verlaufe dieser Arbeit den „Typus II" nenne) in der Literatur einmal erwähnt, und zwar von Delbet im Verlaufe einer Discussion in der Pariser chirurgischen Gesellschaft. Er spricht von zwei Fällen, in denen dieser gemeinsame Parallelverlauf der beiden Gänge sich auf eine Länge von 21 bezw. 32 mm erstreckte, und einer Anzahl von weiteren Fällen, in denen diese Partie, der von ihm sogenannte „Canal double hépato-cystique" nur 5—6 mm lang war. Ich glaube nicht, dass es nöthig ist,

diese Varietät mit einem eigenen anatomischen Namen zu belegen, und kann mich auch darin mit Delbet nicht einverstanden erklären, dass er sie für die Regel hält. Er sagte (Bulletins 1905, S. 1126): „En réalité, le canal cystique ne se termine pas au point où il s'unit au canal hépatique. Les deux canaux s'accolent si étroitement que, vus par l'extérieur il remblent n'en faire qu'un, mais ils restent independants et cheminent accolés dans la mëme gaine, sans communication, sur une longueur variable. Cette partie commune ne mesure dans certains cas que 5 ou 6 millimètres etc." In dieser Allgemeinheit gilt die Behauptung sicher nicht, es sei denn, dass Delbet die von mir unten als „Typus III" beschriebene dritte Form des Cysticus hier mit hinzunimmt. Sicher aber kommt auch der erste Typus, der spitzwinklige, in einer Anzahl von Fällen vor, in meinem Material, wie beschrieben, in etwa einem Drittel der Präparate.

Jedenfalls wird man aus dem recht häufigen Vorkommen der parallelen Varietät des Cysticus die Lehre ziehen, principiell dann, wenn es einem daran liegt, den Choledochus sicher vor Augen zu bekommen, den Cysticus so weit zu spalten, bis der Hepaticuseingang erscheint. Das kann man sich, wenn man erst einmal so weit ist, durch leichten Zug am Cysticus sehr erleichtern, da dann die Mündung des Hepaticus auseinandergezogen wird.

Dieses Verfahren wird meiner Ansicht nach vor Allem dann zweckmässig sein, wenn man die Absicht hat, wegen Steinbildung in der Gallenblase eine Cystectomie zu machen. Denn, lässt man im Verlaufe einer Cystectomie ein beträchtlicheres Stück des Cysticus zurück, so entsteht daraus nach definitiver Heilung der Abtrennungsstelle eine Art Blindgang, von dem man nicht so ohne Weiteres annehmen kann, dass er sich spontan zurückbilden werde. In einem solchen Divertikel des Choledochus können sich aber später genau dieselben Verhältnisse entwickeln, die in dem ehemaligen physiologischen Gallengangsdivertikel, der Gallenblase, bei dem zu Steinbildung disponirten Träger durch Gallenstauung bezw. Katarrh zu der Bildung von Concrementen geführt haben. Ich neige zu der Ansicht, dass eine Anzahl von Gallensteinrecidiven nach erfolgter Cystectomie auf das Zurückbleiben solcher Cysticusstümpfe zu schieben ist, analog den zweifellos festgestellten Fällen von Appendicitis, in denen im Stumpf eines nicht radical ent-

mündungsstelle des Ductus hepaticus zu finden, und man wird nicht fehlgehen, wenn man annimmt, dass in einer Anzahl von Fällen, in denen es nicht oder nur schwer gelang, die Einmündungsstelle des Cysticus in den Hepaticus, also das Lumen des Hepaticus zwecks Sondirung oder Drainage zu finden, solche weithin parallel verlaufende Gallenganganordnungen an den gefundenen Schwierigkeiten Schuld sind.

Fig. 3.

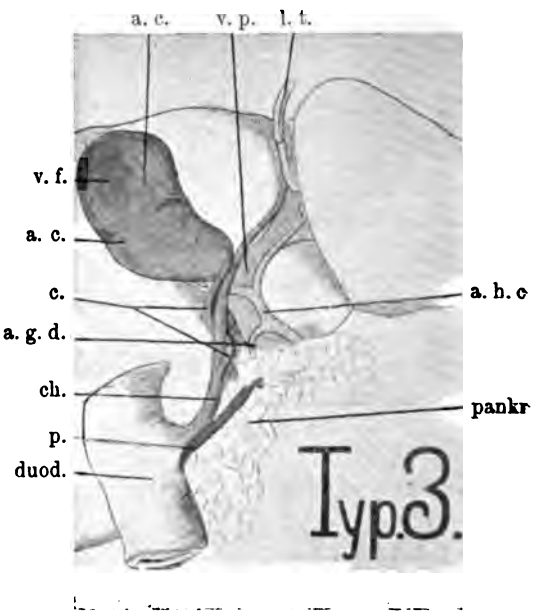

Cysticus läuft in einer rechts gedrehten Spirale um den Hepaticus herum (eine ganze Tour beschreibend). (Typus 3.)

Ich fand übrigens diese Form der Einmündung des Cysticus in den Hepaticus (die ich im Verlaufe dieser Arbeit den „Typus II" nenne) in der Literatur einmal erwähnt, und zwar von Delbet im Verlaufe einer Discussion in der Pariser chirurgischen Gesellschaft. Er spricht von zwei Fällen, in denen dieser gemeinsame Parallelverlauf der beiden Gänge sich auf eine Länge von 21 bezw. 32 mm erstreckte, und einer Anzahl von weiteren Fällen, in denen diese Partie, der von ihm sogenannte „Canal double hépato-cystique" nur 5—6 mm lang war. Ich glaube nicht, dass es nöthig ist,

diese Varietät mit einem eigenen anatomischen Namen zu belegen, und kann mich auch darin mit Delbet nicht einverstanden erklären, dass er sie für die Regel hält. Er sagte (Bulletins 1905, S. 1126): „En réalité, le canal cystique ne se termine pas au point où il s'unit au canal hépatique. Les deux canaux s'accolent si étroitement que, vus par l'extérieur il remblent n'en faire qu'un, mais ils restent independants et cheminent accolés dans la mëme gaine, sans communication, sur une longueur variable. Cette partie commune ne mesure dans certains cas que 5 ou 6 millimètres etc.“ In dieser Allgemeinheit gilt die Behauptung sicher nicht, es sei denn, dass Delbet die von mir unten als „Typus III“ beschriebene dritte Form des Cysticus hier mit hinzunimmt. Sicher aber kommt auch der erste Typus, der spitzwinklige, in einer Anzahl von Fällen vor, in meinem Material, wie beschrieben, in etwa einem Drittel der Präparate.

Jedenfalls wird man aus dem recht häufigen Vorkommen der parallelen Varietät des Cysticus die Lehre ziehen, principiell dann, wenn es einem daran liegt, den Choledochus sicher vor Augen zu bekommen, den Cysticus so weit zu spalten, bis der Hepaticuseingang erscheint. Das kann man sich, wenn man erst einmal so weit ist, durch leichten Zug am Cysticus sehr erleichtern, da dann die Mündung des Hepaticus auseinandergezogen wird.

Dieses Verfahren wird meiner Ansicht nach vor Allem dann zweckmässig sein, wenn man die Absicht hat, wegen Steinbildung in der Gallenblase eine Cystectomie zu machen. Denn, lässt man im Verlaufe einer Cystectomie ein beträchtlicheres Stück des Cysticus zurück, so entsteht daraus nach definitiver Heilung der Abtrennungsstelle eine Art Blindgang, von dem man nicht so ohne Weiteres annehmen kann, dass er sich spontan zurückbilden werde. In einem solchen Divertikel des Choledochus können sich aber später genau dieselben Verhältnisse entwickeln, die in dem ehemaligen physiologischen Gallengangsdivertikel, der Gallenblase, bei dem zu Steinbildung disponirten Träger durch Gallenstauung bezw. Katarrh zu der Bildung von Concrementen geführt haben. Ich neige zu der Ansicht, dass eine Anzahl von Gallensteinrecidiven nach erfolgter Cystectomie auf das Zurückbleiben solcher Cysticusstümpfe zu schieben ist, analog den zweifellos festgestellten Fällen von Appendicitis, in denen im Stumpf eines nicht radical ent-

fernten Wurmfortsatzes ein vollwerthiges Recidiv auftrat. Am Gallensystem wird diese Befürchtung noch verstärkt durch die bekannte (Carnot) sehr grosse Proliferationsfähigkeit des Gallenschleimhautepithels, die eine Regeneration einer Art von Gallenblase von einem verhältnissmässig kleinen Cysticusstumpf nicht unwahrscheinlich erscheinen lässt.

Während eine spitzwinklige Einmündung des Cysticus in den Hepaticus in reiner Form, der „Lehrbuchform", unter den 43 von mir untersuchten Fällen 14 mal zu finden war, lief der Cysticus dem Hepaticus auf weniger als 2 cm in drei Fällen parallel, auf eine längere Strecke, bis etwa 5 cm, in neun Fällen, also in etwa einem Fünftel aller Fälle. Ich bezeichne die spitzwinklige Form als Typus I, die parallele Anordnung als Typus II und komme nun zur Beschreibung der auf Textfigur 3 als Typus III bezeichneten. Er fand sich unter 43 Fällen in mehr oder minder deutlicher Weise 16 mal, umfasst also, wenigstens bei meinem zur Ableitung genereller Behauptungen allerdings viel zu kleinen Material, die grösste Gruppe.

In diesen 16 Fällen liess sich neben einer schon für den Typus II charakteristischen engen bindegewebigen Aneinanderheftung der beiden Gänge: Cysticus und Hepaticus, noch eine weitere Eigenthümlichkeit darin feststellen, dass der Cysticus von der durch die Lage der Gallenblase gebotenen rechten Seite des Hepaticus vor seiner Einmündung in diesen sich hinter ihn, leberpfortenwärts, begab und nicht, wie im Typus I und II an seiner rechten Seite, sondern an der hinteren, bei weiterem Spiralverlauf um den Hepaticus sogar an dessen linker oder gar vorderer Fläche mündete. Das letztere Verhalten, die Einmündung des Cysticus nach einer vollen Spiraltour um den Hauptgang an dessen vorderer Seite zeigt deutlich die Textfigur 3. Es fand sich im Ganzen 2 mal. Im Uebrigen beschrieb der Cysticus unter den 16 Fällen spiraligen Verlaufs 2 mal eine Viertel-, 4 mal eine halbe, 7 mal eine Dreiviertel- und 2 mal eine ganze Spiralwindung um den Hepaticus.

Natürlich ist es diagnostisch, worauf auch Delbet aufmerksam macht, in Fällen von Steineinklemmung im Bereiche der parallelen Aneinanderheftung der beiden Gänge oft nicht möglich, festzustellen, in welchem von beiden Gängen der Stein steckt. Denn bei der engen Verkittung der Gänge in solchen Fällen er-

scheinen einerseits beide Gänge häufig auch bei der Operation als ein einziger, und zwar als der Choledochus, da man die Einmündung des Cysticus an der Stelle vermuthet, wo er von der Gallenblase her im Winkel an den Choledochus herantritt. Und andererseits muss natürlich bei der Unmöglichkeit des Ausweichens ein nur nennenswerth grosser Stein in dem parallelen Theile des Cysticus den Choledochus comprimiren, was sehr leicht auch die völlige Unwegsamkeit derselben mit allen Symptomen des Choledochusverschlusses zur Folge haben kann. Für den Effect der Operation wird dieser Compressionsverschluss des Choledochus durch Cysticusstein natürlich ohne Belang sein, da seine Entfernung aus dem Cysticus auch den Choledochus wieder frei macht. Immerhin wird man also auch in Fällen von Icterus mit kleiner Gallenblase nicht sicher sagen können, gerade einen Choledochusstein vor sich zu haben.

Ebenso wie die Befunde des Typus II sind diejenigen des Spiraltypus bisher nicht beschrieben worden, was daran liegt, dass neuere Untersuchungen über dieses Gebiet überhaupt fehlen. Ich habe zuerst gedacht, dass diese Spiraltour des Cysticus um den Hepaticus vielleicht eine Folge meiner Technik, insbesondere der Gallengangsinjection mit der erstarrenden Mastix-Mennige-Masse sein könne, und habe demgemäss vor Allem darauf geachtet, dass die Anfüllung mit der Injectionsmasse ohne jeden grösseren Druck stattfand. Die Injection wurde jedesmal abgebrochen, wenn die Gallengänge und das Duodenum einigermaassen schlaff, nicht prall, gefüllt waren, so dass Spannungstorsionen der einzelnen Componenten sicher ausgeschlossen waren[1]). Ferner habe ich auch einige Präparate mit spiraligem Cysticus ohne jede Injection gewonnen und endlich spricht gegen diesen Einwand die Thatsache, dass eine immerhin recht grosse Zahl von völlig gleichermaassen behandelten Präparaten mit recht langem Cysticus jede Andeutung eines Spiralverlaufs vermissen lassen.

Anatomisch merkwürdig ist die Constanz, mit der diese Spirale des Cysticus in allen Fällen eine rechtsgewundene ist. Sie führt immer von dem „freien“ Theile des Cysticus hinter dem Hepa-

[1]) An den beim Chirurgencongress herumgegebenen Präparaten konnte man deutlich erkennen, dass eine allzupralle Füllung der Gänge nicht stattgefunden hatte.

tumoren etc. ganz fortgelassen. Jedenfalls scheinen die reinen congenitalen Sarkome auch eine ähnliche Frequenztabelle aufweisen zu können, doch halte ich, wie gesagt, irgend welche Schlüsse zu ziehen, für ganz illusorisch. Es schien mir nur interessant, einmal eine Zusammenstellung dieser Fälle zu machen in der Hoffnung, dass darauf weiter gebaut werden kann.

An Knochensarkomen speciell ist die Liste der congenitalen Tumoren arm; reicher schon, wenn wir auch die später im ersten Lebensjahre aufgetretenen Geschwülste mitrechnen. Von Femursarkomen konnten wir nur den Fall von Paul (No. 39 obiger Zusammenstellung) ausser dem unseren auffinden. Ich bedauere um so mehr, dass mir gerade diese Publication trotz aller Bemühungen nicht im Original zugängig war. Bezüglich des primären Auftretens unseres Tumors an der Innenseite des unteren Femurendes möche ich hier aber doch noch daran erinnern, dass z. B. schon Bardeleben (Lehrbuch der Chirurgie und Operationslehre, VII. Ausgabe, 1874, Bd. I, S. 516) betont, dass man „am häufigsten das Osteoid bis jetzt als primäre Geschwulst am unteren Drittel des Oberschenkels und besonders an seiner inneren Fläche fand.“ Wir müssen es uns im Hinblick auf die neuerdings vielleicht allzu sehr betonte traumatische Genese des Sarkoms wohl vor Augen halten, dass an derselben Stelle, an der im späteren Leben oft das Sarkom — vielleicht nach einem Trauma zuerst — bemerkt wird, ein intrauterin entstandenes Sarkom gefunden wurde! Nasse (Dieses Archiv, Bd. 39) betont ähnliche Gesichtspunkte, wenn er sagt, dass uns auf eine Entwickelungsanomalie als Ursache der Sarkome die Analogie mit den multiplen Enchondromen und Exostosen jugendlicher Individuen hinweist. Man denke auch an die neueren Ansichten über die Genese der Knochensarkome nach Ribbert und Rumpel.

Noch einige Worte über die Röntgenstrahlenwirkung. Kienböck (Fortschr. a. d. Gebiete der Röntgenstrahlen. Bd. IX und Radiotherapie, Stuttgart bei Enke 1907) hat nachgewiesen, dass Rund- und Spindelzellensarkome gleich günstig auf die Strahlen und weiche, blut- und zellreiche, in rascher Proliferation begriffene Tumoren am besten reagiren. Das trifft alles für unsern Tumor zu; dagegen nicht die aus Kienböck's Statistik hervorgehende geringe Reactionsfähigkeit der vom Knochen entspringenden Ge-

Fällen der Cysticus ganz besonders lang (bis zu
also zu r Sichtbarmachung des Hepaticuslumens
bis weit hinter das Duodenum in Pancreas-
Es kommt aber noch ein weiterer Umstand
t man stumpf oder scharf den Cysticus
agung desselben (bei der Cholecyst-
r Einmündung in denselben ab, so
s durch den Zug an dem Stumpf
as zur Folge eine relative Ver-
zwar vor Allem in der Höhe
einmündet. Es bilden sich
Steinlöffel oder die Zange
thologisches Hinderniss
l leicht durch Nach-
Ich bin sicher,
ebt hat, in denen
möglich, dass es seine
on, wie die geschilderten, findet.
uer Gallensteinchirurg aus den Befunden
nen hat, sind wohl im Ganzen dieselben, wie
ll erwähnten: Sowohl zum Zwecke einer völligen
tion des Ductus cysticus bei der Cholecystectomie als
uch zwecks bequemer und sicherer Sondirung und Drainage des
Hepaticus: völlige Spaltung des Cysticus bis zur deutlichen Sicht-
barmachung des Ueberganges des Cysticus in den Hepaticus.
Ferner bei langem Cysticus, besonders wenn er spiralig hinter den
Hepaticus verläuft, Nachlassen des Zuges am Cysticusstumpf bei
der Sondirung der Hauptgänge.

Um noch mit einem Wort auf die bekannte Valvula spiralis seu Heisteri des Ductus cysticus zu kommen, so war dieselbe in allen untersuchten Fällen gut ausgebildet. Im Anfange meiner Untersuchungen hatte ich zuerst die Vermuthung, als könnten die erlebten technischen Schwierigkeiten bei der Sondirung des Choledochus und des Hepaticus vom Cysticusstumpf aus ihre Ursache in einer besonderen klappenartigen Varietät an der Einmündung des Cysticus in den Hepaticus haben. Ich habe aber etwas Derartiges nie auffinden können. Vielmehr bestand die Einmündung des Cysticus in den Hepaticus stets in einer mehr oder weniger längs-

XVI.

(Aus der chirurg. Abtheilung des Städt. Krankenhauses am Urban zu Berlin. — Director: Geh.-Rath Prof. Dr. Körte.)

Beiträge zur chirurgischen Anatomie der grossen Gallenwege.[1]

(Ductus hepaticus, cysticus, choledochus und pancreaticus.)

Von

Dr. Ernst Ruge,

Assistenzarzt des Krankenhauses am Urban.

(Hierzu Tafel III und 6 Textfiguren.)

Verschiedentlich kommt es vor, dass bei den Operationen an den grossen Gallenwegen, also vor Allem bei chirurgischen Eingriffen wegen Gallensteinen und ihrer Folgeerkrankungen, sich Schwierigkeiten der Technik bieten, die auf anatomische Verhältnisse zurückzuführen sind. Ich nenne vor Allem: das Vorhandensein scheinbarer Hindernisse bei dem Versuche, den Cholodochus zu sondiren, ohne dass doch im Verlaufe des Choledochus bis zum Duodenum hin noch Steine oder geschwellte Drüsen palpabel sind: ferner Schwierigkeit oder Unmöglichkeit, auch bei weit hinab gespaltenem Ductus cysticus die Mündung des Ductus hepaticus zwecks Sondirung oder Einführung eines Drains aufzufinden, während doch das andauernde freie Auslaufen von Galle aus dem Cysticusstumpf den Schluss auf eine durch die Lage einer Compresse oder den Zug einer Klemmpincette verursachte Abknickung etc. des Ganges von der Hand weist. Auch beobachtet wohl jeder Chirurg gelegentlich Fälle, in denen nach der Operation nur verhältnissmässig

---

[1]) Auszugsweise vorgetragen am 4. Sitzungstage des XXXVII. Congresses der Deutschen Gesellschaft für Chirurgie, 24. April 1908.

wenig Galle aus dem eingeführten Hepaticusrohr läuft, obwohl dasselbe bei der Operation so gewählt wurde, dass es in das Lumen des Ductus hepaticus gerade eben noch hineinpasst und man durch Spülmannöver leicht feststellen kann, dass ein obstruirendes Hinderniss für den Abfluss nicht vorliegt.

In Folge solcher Beobachtungen veranlasste mich mein hochverehrter Chef, Herr Geheimrath Körte, an einer grösseren Serie von Leichen die topographischen Verhältnisse der grösseren Gallengänge zu studiren und etwaige Abnormitäten im Verlaufe derselben, die die angeführten Erfahrungen erklären könnten, festzustellen. Das Material hierzu stellte mir in freundlicher Weise unser früherer Prosector, Herr Professor Dr. Benda, zur Verfügung, sodass ich in der Lage war, im Laufe des letzten Halbjahres 50 Präparate von krankhaft nicht veränderten Lebern mit den topographisch dazu gehörigen Nachbarorganen: Magen, Duodenum und Pankreas, herzustellen und zu untersuchen.

Nach Ausscheidung einiger Präparate, die durch das Vorhandensein wenn auch nur geringfügiger und loser Adhäsionen Zweifel darüber entstehen liessen, ob nicht doch vielleicht vor kürzerer oder längerer Zeit in der Nähe der Leberpforte bezw. an den Gallengängen Entzündungsvorgänge productiver Art bestanden hatten, blieben mir im Ganzen 43 Präparate, bei denen krankhafte Störungen des anatomischen Bildes nach dem Sectionsbefunde mit grösster Wahrscheinlichkeit ausgeschlossen werden konnten. Ebenso wurden Präparate mit hochgradigen anderen Störungen der in Betracht kommenden Organe, also Ulcus ventriculi, Sanduhrmagen, Schnürleber, Enteroptose, hochgradige Fettleber etc., von denen man etwa eine Störung der topographischen Situation erwarten könnte, von der Untersuchung ausgeschaltet. Drei Lebern mit mässiger Lebercirrhose (No. 3, 24, 31) ohne erkennbare Veränderungen an den Gallengängen wurden jedoch miteinbezogen. Diese lege ich den nachfolgenden Ausführungen über die makroskopischen Verhältnisse an den Ausführungsgängen der Leber beim Gesunden zu Grunde. Die Geschlechter und die Altersklassen sind ziemlich gleichmässig vertreten und es sei schon hier gesagt, dass sich die zu schildernden Verhältnisse weder zu dem Lebensalter noch zu dem Geschlecht in irgend eine Beziehung bringen liessen.

Die angewandte Methode der Untersuchung bei der Mehrzahl der Präparate war folgende: Nach Oeffnung der Leiche bezw. an dem unzerlegten Situs der oberen Hälfte der Bauchhöhle wurde eine Skizze angefertigt, dann nach Entfernung des Magens, der Dick- und Dünndärme bis zur Pars descendens duodeni, die Kuppe der Gallenblase angestochen und die in ihr und den grösseren Gallengängen befindliche Galle ausgedrückt. Dann wurden nach Abbindung des Duodenums am Pylorus und in der Pars descendens einige Centimeter unterhalb der Papilla duodeni inferior von dem Loch im Fundus der Gallenblase aus eine concentrirte alkoholische Mastixlösung, der zur Rothfärbung Bleimennige beigesetzt war, so lange unter mässigem Druck eingespritzt, bis sowohl die Gallengänge als auch das Duodenum schwappend, fast prall damit gefüllt waren. Nach Verschluss des Loches im Fundus der Gallenblase wurden das Duodenum und das Pancreas zu der Leber wieder in die vorher durch Skizze fixirte Lage gebracht und das Ganze so in Formalin gehärtet. Nach völliger Erhärtung der Mastixmasse begann dann die Präparation unter sorgfältiger Schonung des Situs, vor Allem der Gallengänge zueinander, zur Leberpforte zum Pankreas und zum Duodenum.

Bevor ich auf die in dieser Weise gewonnenen Resultate näher eingehe, möchte ich kurz recapituliren, welche Angaben man in der Literatur über die Lagebeziehungen der Gallengänge zueinander findet. Es ist wenigstens in der der letzten Jahrzehnte erstaunlich wenig, was wohl daran liegt, dass gerade in dieser Zeit das Interesse der Anatomen durch die ungeheure Menge von Aufgaben abgelenkt wurde, die die moderne Histologie und Entwickelungsgeschichte ihnen stellte. Erst ganz neuerdings entstand durch den grossartigen Aufschwung der Chirurgie eine Fülle neuerer, präciser Fragestellungen auch auf makroskopisch-anatomischem Gebiet, die zu Revisionen einer grossen Anzahl von Alters her überkommener morphologischer Anschauungen führten. Gerade in dem von meinen Untersuchungen, soweit sie sich auf die normale Topographie der grossen Gallengänge beziehen, betroffenen Gebiet fehlen aber solche neuere Arbeiten gänzlich, und man ist angewiesen auf die kurzen Angaben, die sich in Lehrbüchern der systematischen und topographischen Anatomie finden, oder auch auf gelegentliche Bemerkungen in chirurgischen Arbeiten.

In den umfassenden Arbeiten von Courvoisier (1890), Kehr (1905) und Körte (1905) findet man den heutigen Stand der Anschauungen kurz angegeben. Danach entspringt der Sförmig gebogene, etwa 3—4 cm lange Cysticus aus der trichterartig in ihn übergehenden Gallenblase an deren portalem Theile und mündet spitzwinkelig in den aus der Leberpforte aus zumeist zwei Aesten zusammenfliessenden Hepaticus, welche beide nach ihrer Vereinigung zum Cholodochus werden. Dieser zieht nach einer durchschnittlich 11 cm (Schirmer 1893) unterhalb des Pylorus an der concaven Seite der Pars descendens gelegenen Stelle des Duodenums, die letzten 2 cm zumeist das Gewebe des Pankreaskopfes durchziehend (v. Büngner 1902). An der bezeichneten Stelle des Duodenums findet sich eine in die Submucosa derselben eingeschaltete Ampulle, das Diverticulum Vateri, an derem Boden, zumeist in einer Entfernung von etwa 2 mm voneinander (v. Büngner) sowohl der Cholodochus als auch der Ductus pancraticus einmünden.

Sehe ich von Missbildungen sensu strictiore aller Art (doppelte Gallengänge, Mündung des Ductus choledochus an anormaler Stelle, z. B. im Magen etc.), wie sie sich nicht ganz selten finden und häufig beschrieben sind (siehe die Zusammenstellungen bei Courvoisier und Kehr), ab, so fand ich in der Literatur nirgends irgend welche Angaben über physiologische Varietäten in Gestalt oder Lage der Gallengänge zueinander oder zu den Nachbarorganen, welche die im Eingang aufgeführten Erfahrungen bezw. Missgeschicke zu erklären geeignet wären. Auf speciellere Angaben der Literatur komme ich bei der Besprechung der einzelnen Organe noch im Einzelnen zurück.

I. Ductus cysticus.

Er zeigte in der Mehrzahl der Fälle die von den Autoren angegebene Sförmige Krümmung in seinem freien, d. h. vom Ductus hepaticus gesondert verlaufenden Theile. Es ist aber gleich hierbei zu bemerken, dass der Ductus cysticus bei einer sehr grossen Anzahl von Präparaten in seinem letzten Stück, bevor er sich mit dem Hepaticus vereinigt, erst eine verschieden grosse Strecke ihm parallel läuft, mit ihm also nur in der Minderzahl der Fälle in der allgemein beschriebenen Weise „spitzwinklig“ zusammenfliesst. Dieser spitzwinklige, bisher als normal angesehene Verlauf (Text-

figur 1) fand unter meinen 43 Präparaten nur 14mal statt, also nur in einem Drittel der Fälle. Ein erst auf den Hepaticus spitzwinklig gerichteter Verlauf mit einem daran anschliessenden mehr als 2 cm parallel verlaufenden Endstück fand sich ausserdem 3mal (Textfiguren 1—3). Dagegen verlief der Cysticus dem Hepaticus in seinem bei weitem grösseren Theile in 9 Fällen parallel, und zwar

Fig. 1.

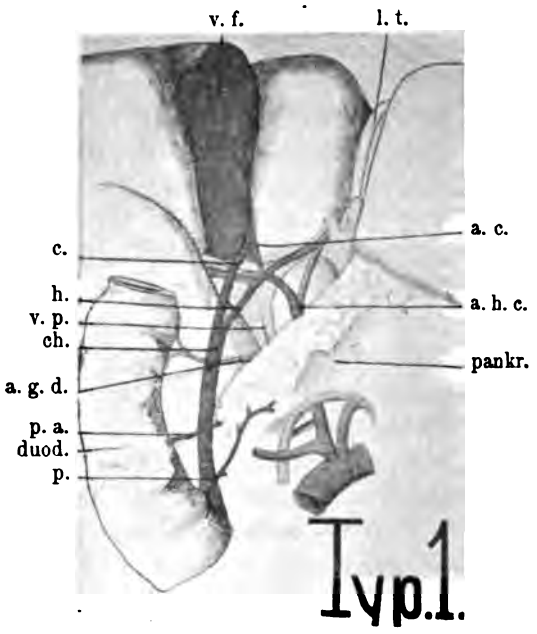

Spitzwinkelige Einmündung des Cysticus in den Hepaticus. (Typus 1.)

Zeichenerklärung zu den Textfiguren.

c. Cysticus; h. Hepaticus; ch. Choledochus; v. f. Gallenblase; l. t. Ligamentum teres hepatis; a. h. c. Arteria hepatica communis; a. g. d. Arteria gastroduodenalis; duod. Duodenum; pankr. Pankreas; p. Paancreaticus; p. a. Pancreaticus accessorius; a. c. Arteria cystidis felleae; v. p. Vena portarum.

waren die beiden nebeneinander einherziehenden Gänge 8mal durch derbes Bindegewebe fest miteinander verwachsen. Nur ein Mal gelang es, die beiden Gänge bis zu ihrer Vereinigung auf stumpfem Wege, wie es bei Operationen auf diesem Gebiete zu geschehen pflegt, zu trennen. Ein anschauliches Bild dieser parallel ver-

laufenden Variation giebt die Textfigur 2. Denkt man sich hier das heruntergezogene Duodenum so weit, wie es die Kreuze an den Durchschnittsstellen der Arteria gastroduodenalis anzeigen, herauf geschoben, so sieht man, dass die wirkliche Vereinigungsstelle der beiden Gänge erst ein beträchtliches Stück caudal von dem oberen Rande des Duodenums im Pankreasgewebe liegt,

Fig. 2.

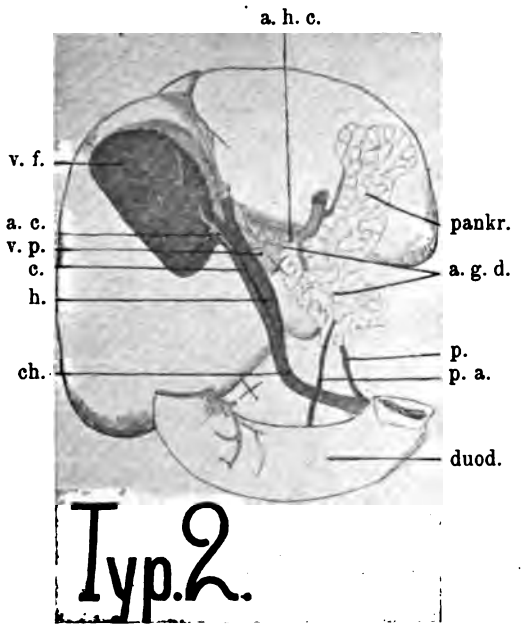

Cysticus läuft eine Strecke weit dem Hepaticus parallel, ihm fast adhärent. (Typus 2.)

während bei einfachem Zuge an der Gallenblase bezw. an dem Ductus cysticus in dem Operateur die Meinung entsteht, als habe er nur einen kurzen, mit stumpfem Winkel sich in den Hepaticus einpflanzenden Ductus cysticus vor sich. Dieser Eindruck wird noch dadurch erhöht, dass die beiden parallel laufenden Gänge, wie schon gesagt, durch festes Bindegewebe miteinander verbunden sind und so fest aneinander liegen, dass man glauben muss, nur einen Gang, also schon den Choledochus vor sich zu haben. Man müht sich natürlich vergeblich, hier mittelst einer Sonde die Ein-

figur 1) fand unter meinen 43 Präparaten nur 14mal statt, also nur in einem Drittel der Fälle. Ein erst auf den Hepaticus spitzwinklig gerichteter Verlauf mit einem daran anschliessenden mehr als 2 cm parallel verlaufenden Endstück fand sich ausserdem 3mal (Textfiguren 1—3). Dagegen verlief der Cysticus dem Hepaticus in seinem bei weitem grösseren Theile in 9 Fällen parallel, und zwar

Fig. 1.

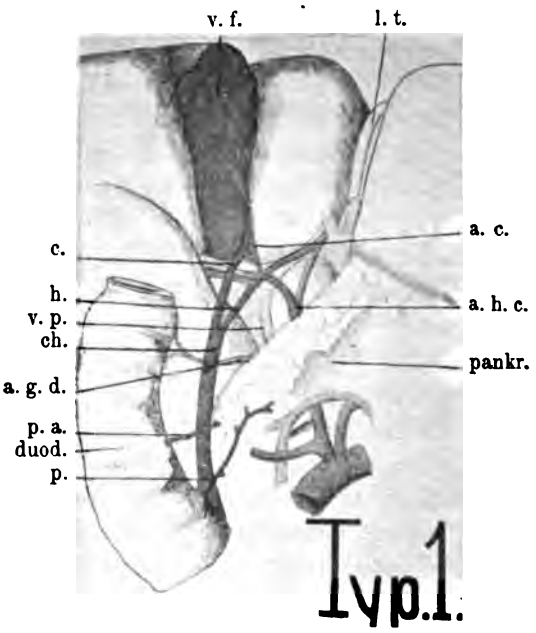

Spitzwinkelige Einmündung des Cysticus in den Hepaticus. (Typus 1.)

Zeichenerklärung zu den Textfiguren.

c. Cysticus; h. Hepaticus; ch. Choledochus; v. f. Gallenblase; l. t. Ligamentum teres hepatis; a. h. c. Arteria hepatica communis; a. g. d. Arteria gastroduodenalis; duod. Duodenum; pankr. Pankreas; p. Paancreaticus; p. a. Pancreaticus accessorius; a. c. Arteria cystidis felleae; v. p. Vena portarum

waren die beiden nebeneinander einherziehenden Gänge 8mal durch derbes Bindegewebe fest miteinander verwachsen. Nur ein Mal gelang es, die beiden Gänge bis zu ihrer Vereinigung auf stumpfem Wege, wie es bei Operationen auf diesem Gebiete zu geschehen pflegt, zu trennen. Ein anschauliches Bild dieser parallel ver-

laufenden Variation giebt die Textfigur 2. Denkt man sich hier das heruntergezogene Duodenum so weit, wie es die Kreuze an den Durchschnittsstellen der Arteria gastroduodenalis anzeigen, herauf geschoben, so sieht man, dass die wirkliche Vereinigungsstelle der beiden Gänge erst ein beträchtliches Stück caudal von dem oberen Rande des Duodenums im Pankreasgewebe liegt,

Fig. 2.

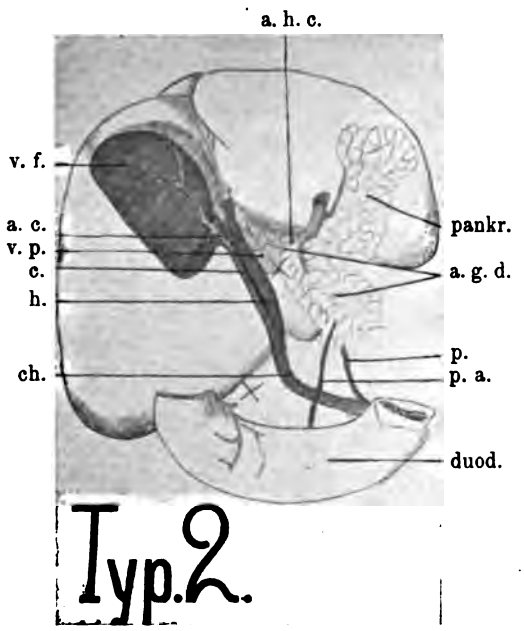

Cysticus läuft eine Strecke weit dem Hepaticus parallel, ihm fast adhärent. (Typus 2.)

während bei einfachem Zuge an der Gallenblase bezw. an dem Ductus cysticus in dem Operateur die Meinung entsteht, als habe er nur einen kurzen, mit stumpfem Winkel sich in den Hepaticus einpflanzenden Ductus cysticus vor sich. Dieser Eindruck wird noch dadurch erhöht, dass die beiden parallel laufenden Gänge, wie schon gesagt, durch festes Bindegewebe miteinander verbunden sind und so fest aneinander liegen, dass man glauben muss, nur einen Gang, also schon den Choledochus vor sich zu haben. Man müht sich natürlich vergeblich, hier mittelst einer Sonde die Ein-

mündungsstelle des Ductus hepaticus zu finden, und man wird nicht fehlgehen, wenn man annimmt, dass in einer Anzahl von Fällen, in denen es nicht oder nur schwer gelang, die Einmündungsstelle des Cysticus in den Hepaticus, also das Lumen des Hepaticus zwecks Sondirung oder Drainage zu finden, solche weithin parallel verlaufende Gallenganganordnungen an den gefundenen Schwierigkeiten Schuld sind.

Fig. 3.

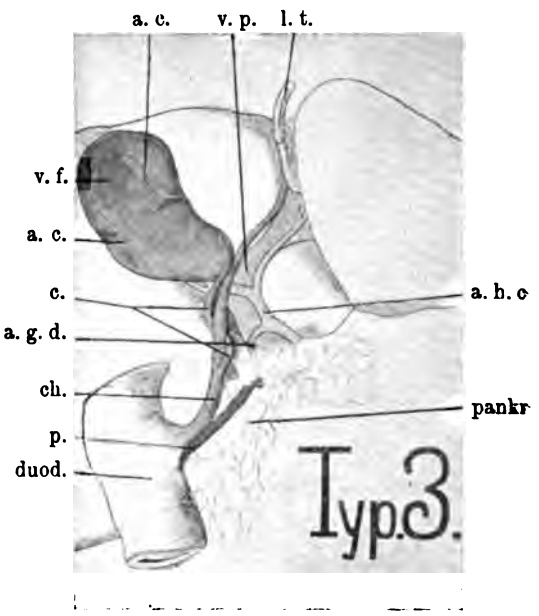

Cysticus läuft in einer rechts gedrehten Spirale um den Hepaticus herum (eine ganze Tour beschreibend). (Typus 3.)

Ich fand übrigens diese Form der Einmündung des Cysticus in den Hepaticus (die ich im Verlaufe dieser Arbeit den „Typus II" nenne) in der Literatur einmal erwähnt, und zwar von Delbet im Verlaufe einer Discussion in der Pariser chirurgischen Gesellschaft. Er spricht von zwei Fällen, in denen dieser gemeinsame Parallelverlauf der beiden Gänge sich auf eine Länge von 21 bezw. 32 mm erstreckte, und einer Anzahl von weiteren Fällen, in denen diese Partie, der von ihm sogenannte „Canal double hépato-cystique" nur 5—6 mm lang war. Ich glaube nicht, dass es nöthig ist,

diese Varietät mit einem eigenen anatomischen Namen zu belegen, und kann mich auch darin mit Delbet nicht einverstanden erklären, dass er sie für die Regel hält. Er sagte (Bulletins 1905, S. 1126): „En réalité, le canal cystique ne se termine pas au point où il s'unit au canal hépatique. Les deux canaux s'accolent si étroitement que, vus par l'extérieur il remblent n'en faire qu'un, mais ils restent independants et cheminent accolés dans la mëme gaine, sans communication, sur une longueur variable. Cette partie commune ne mesure dans certains cas que 5 ou 6 millimètres etc.“ In dieser Allgemeinheit gilt die Behauptung sicher nicht, es sei denn, dass Delbet die von mir unten als „Typus III“ beschriebene dritte Form des Cysticus hier mit hinzunimmt. Sicher aber kommt auch der erste Typus, der spitzwinklige, in einer Anzahl von Fällen vor, in meinem Material, wie beschrieben, in etwa einem Drittel der Präparate.

Jedenfalls wird man aus dem recht häufigen Vorkommen der parallelen Varietät des Cysticus die Lehre ziehen, principiell dann, wenn es einem daran liegt, den Choledochus sicher vor Augen zu bekommen, den Cysticus so weit zu spalten, bis der Hepaticuseingang erscheint. Das kann man sich, wenn man erst einmal so weit ist, durch leichten Zug am Cysticus sehr erleichtern, da dann die Mündung des Hepaticus auseinandergezogen wird.

Dieses Verfahren wird meiner Ansicht nach vor Allem dann zweckmässig sein, wenn man die Absicht hat, wegen Steinbildung in der Gallenblase eine Cystectomie zu machen. Denn, lässt man im Verlaufe einer Cystectomie ein beträchtlicheres Stück des Cysticus zurück, so entsteht daraus nach definitiver Heilung der Abtrennungsstelle eine Art Blindgang, von dem man nicht so ohne Weiteres annehmen kann, dass er sich spontan zurückbilden werde. In einem solchen Divertikel des Choledochus können sich aber später genau dieselben Verhältnisse entwickeln, die in dem ehemaligen physiologischen Gallengangsdivertikel, der Gallenblase, bei dem zu Steinbildung disponirten Träger durch Gallenstauung bezw. Katarrh zu der Bildung von Concrementen geführt haben. Ich neige zu der Ansicht, dass eine Anzahl von Gallensteinrecidiven nach erfolgter Cystectomie auf das Zurückbleiben solcher Cysticusstümpfe zu schieben ist, analog den zweifellos festgestellten Fällen von Appendicitis, in denen im Stumpf eines nicht radical ent-

fernten Wurmfortsatzes ein vollwerthiges Recidiv auftrat. Am Gallensystem wird diese Befürchtung noch verstärkt durch die bekannte (Carnot) sehr grosse Proliferationsfähigkeit des Gallenschleimhautepithels, die eine Regeneration einer Art von Gallenblase von einem verhältnissmässig kleinen Cysticusstumpf nicht unwahrscheinlich erscheinen lässt.

Während eine spitzwinklige Einmündung des Cysticus in den Hepaticus in reiner Form, der „Lehrbuchform", unter den 43 von mir untersuchten Fällen 14 mal zu finden war, lief der Cysticus dem Hepaticus auf weniger als 2 cm in drei Fällen parallel, auf eine längere Strecke, bis etwa 5 cm, in neun Fällen, also in etwa einem Fünftel aller Fälle. Ich bezeichne die spitzwinklige Form als Typus I, die parallele Anordnung als Typus II und komme nun zur Beschreibung der auf Textfigur 3 als Typus III bezeichneten. Er fand sich unter 43 Fällen in mehr oder minder deutlicher Weise 16 mal, umfasst also, wenigstens bei meinem zur Ableitung genereller Behauptungen allerdings viel zu kleinen Material, die grösste Gruppe.

In diesen 16 Fällen liess sich neben einer schon für den Typus II charakteristischen engen bindegewebigen Aneinanderheftung der beiden Gänge: Cysticus und Hepaticus, noch eine weitere Eigenthümlichkeit darin feststellen, dass der Cysticus von der durch die Lage der Gallenblase gebotenen rechten Seite des Hepaticus vor seiner Einmündung in diesen sich hinter ihn, leberpfortenwärts, begab und nicht, wie im Typus I und II an seiner rechten Seite, sondern an der hinteren, bei weiterem Spiralverlauf um den Hepaticus sogar an dessen linker oder gar vorderer Fläche mündete. Das letztere Verhalten, die Einmündung des Cysticus nach einer vollen Spiraltour um den Hauptgang an dessen vorderer Seite zeigt deutlich die Textfigur 3. Es fand sich im Ganzen 2 mal. Im Uebrigen beschrieb der Cysticus unter den 16 Fällen spiraligen Verlaufs 2 mal eine Viertel-, 4 mal eine halbe, 7 mal eine Dreiviertel- und 2 mal eine ganze Spiralwindung um den Hepaticus.

Natürlich ist es diagnostisch, worauf auch Delbet aufmerksam macht, in Fällen von Steineinklemmung im Bereiche der parallelen Aneinanderheftung der beiden Gänge oft nicht möglich, festzustellen, in welchem von beiden Gängen der Stein steckt. Denn bei der engen Verkittung der Gänge in solchen Fällen er-

scheinen einerseits beide Gänge häufig auch bei der Operation als ein einziger, und zwar als der Choledochus, da man die Einmündung des Cysticus an der Stelle vermuthet, wo er von der Gallenblase her im Winkel an den Choledochus herantritt. Und andererseits muss natürlich bei der Unmöglichkeit des Ausweichens ein nur nennenswerth grosser Stein in dem parallelen Theile des Cysticus den Choledochus comprimiren, was sehr leicht auch die völlige Unwegsamkeit derselben mit allen Symptomen des Choledochusverschlusses zur Folge haben kann. Für den Effect der Operation wird dieser Compressionsverschluss des Choledochus durch Cysticusstein natürlich ohne Belang sein, da seine Entfernung aus dem Cysticus auch den Choledochus wieder frei macht. Immerhin wird man also auch in Fällen von Icterus mit kleiner Gallenblase nicht sicher sagen können, gerade einen Choledochusstein vor sich zu haben.

Ebenso wie die Befunde des Typus II sind diejenigen des Spiraltypus bisher nicht beschrieben worden, was daran liegt, dass neuere Untersuchungen über dieses Gebiet überhaupt fehlen. Ich habe zuerst gedacht, dass diese Spiraltour des Cysticus um den Hepaticus vielleicht eine Folge meiner Technik, insbesondere der Gallengangsinjection mit der erstarrenden Mastix-Mennige-Masse sein könne, und habe demgemäss vor Allem darauf geachtet, dass die Anfüllung mit der Injectionsmasse ohne jeden grösseren Druck stattfand. Die Injection wurde jedesmal abgebrochen, wenn die Gallengänge und das Duodenum einigermaassen schlaff, nicht prall, gefüllt waren, so dass Spannungstorsionen der einzelnen Componenten sicher ausgeschlossen waren[1]). Ferner habe ich auch einige Präparate mit spiraligem Cysticus ohne jede Injection gewonnen und endlich spricht gegen diesen Einwand die Thatsache, dass eine immerhin recht grosse Zahl von völlig gleichermaassen behandelten Präparaten mit recht langem Cysticus jede Andeutung eines Spiralverlaufs vermissen lassen.

Anatomisch merkwürdig ist die Constanz, mit der diese Spirale des Cysticus in allen Fällen eine rechtsgewundene ist. Sie führt immer von dem „freien" Theile des Cysticus hinter dem Hepa-

[1]) An den beim Chirurgencongress herumgegebenen Präparaten konnte man deutlich erkennen, dass eine allzupralle Füllung der Gänge nicht stattgefunden hatte.

ticus herum nach links, bezw. bis vorne hin. Aus der Entwickelungsgeschichte, nach der bekanntlich die Gallenblase lediglich eine blinde Erweiterung, später Ausstülpung des Ductus hepaticus communis darstellt, ist eine solche Gesetzmässigkeit des Verhaltens meines Erachtens nicht erklärbar. Auch ist wohl kaum anzunehmen, dass die constante Rechtsdrehung der Spirale, wie die spiralige Anordnung überhaupt etwa durch im späteren Leben erfolgte gegenseitige Verschiebung der Organe zu einander erworben sei, da doch die Endpunkte der um einander gedrehten Canäle, die Leberpforte, das Duodenum und die Gallenblase relativ fest fixirte Orte einnehmen und es überdies an einem so häufig auftretenden movens fehlt, das diese eigenartige Varietät erzeugen könnte. Aus demselben Grunde lassen sich pathologische Einflüsse zur Erklärung des fraglichen Phänomens nicht anziehen, besonders auch, da mein Material auf etwaige Reste von früheren Erkrankungen der Gallengänge, wie eingangs erwähnt, genau untersucht und gesichtet wurde. Ich muss es daher bei einer Feststellung dieser auffallenden Abweichungen bewenden lassen und dieselben zunächst einmal als anatomische Varietät auffassen.

Ich möchte aber hier, bevor ich zu der chirurgischen Bedeutung der Befunde übergehe, noch einmal ausdrücklich darauf hinweisen, dass, wenigstens nach meinem Material, nicht mehr von einer gewöhnlichen Form und davon abrückenden Varietäten die Rede sein kann. Vielmehr sind die drei beschriebenen Formen: der spitzwinklige, der parallele und der spiralige Cysticusmodus ihrer Häufigkeit nach als ungefähr gleichwerthige Typen aufzufassen, von denen unter meiner verhältnissmässig geringen Zahl von Präparaten der Spiralverlauf sogar das grösste Contingent stellt.

Es ist einleuchtend, dass ein Verlauf des Cysticus in einer Spirale um den Hepaticus bei der Operation an so beschaffenen Gallengängen gewisse Schwierigkeiten verursachen muss, vor Allem dann, wenn, wie fast regelmässig in solchen Fällen, die beiden Gänge ziemlich fest mit einander verwachsen sind. Zunächst bestehen diese technischen Complicationen natürlich ebenso, wie beim Typus II, in der Erschwerung der Auffindung des Hepaticuseinganges zwecks Sondirung, bezw. zwecks Einschiebung eines Drainagerohrs; denn natürlich ist, wie zudem ein Blick auf die Bilder

lehrt, in solchen Fällen der Cysticus ganz besonders lang (bis zu 11 cm). Man wird also zur Sichtbarmachung des Hepaticuslumens häufig genöthigt sein, bis weit hinter das Duodenum in Pancreassubstanz vorzudringen. Es kommt aber noch ein weiterer Umstand erschwerend hinzu. Trennt man stumpf oder scharf den Cysticus zur möglichst centralen Abtragung desselben (bei der Cholecystectomie) vom Hepaticus bis zur Einmündung in denselben ab, so wird naturgemäss der Choledochus durch den Zug an dem Stumpf um seine Längsachse torquirt, was zur Folge eine relative Verengerung seines Lumens hat, und zwar vor Allem in der Höhe der Stelle, an der der Cysticus in ihn einmündet. Es bilden sich Falten, in denen sich die Sonde, der Steinlöffel oder die Zange leicht fangen kann, dem Operateur ein pathologisches Hinderniss vortäuschend. Dasselbe wird freilich jedesmal leicht durch Nachlassen des Zuges am Cysticusstumpf beseitigt. Ich bin sicher, dass jeder erfahrenere Gallensteinchirurg Fälle erlebt hat, in denen sich dieses Verhalten zeigte. Es ist wohl möglich, dass es seine Erklärung in anatomischen Befunden, wie die geschilderten, findet.

Die Consequenzen, die der Gallensteinchirurg aus den Befunden des Typus III zu ziehen hat, sind wohl im Ganzen dieselben, wie die bei Typus II erwähnten: Sowohl zum Zwecke einer völligen Exstirpation des Ductus cysticus bei der Cholecystectomie als auch zwecks bequemer und sicherer Sondirung und Drainage des Hepaticus: völlige Spaltung des Cysticus bis zur deutlichen Sichtbarmachung des Ueberganges des Cysticus in den Hepaticus. Ferner bei langem Cysticus, besonders wenn er spiralig hinter den Hepaticus verläuft, Nachlassen des Zuges am Cysticusstumpf bei der Sondirung der Hauptgänge.

Um noch mit einem Wort auf die bekannte Valvula spiralis seu Heisteri des Ductus cysticus zu kommen, so war dieselbe in allen untersuchten Fällen gut ausgebildet. Im Anfange meiner Untersuchungen hatte ich zuerst die Vermuthung, als könnten die erlebten technischen Schwierigkeiten bei der Sondirung des Choledochus und des Hepaticus vom Cysticusstumpf aus ihre Ursache in einer besonderen klappenartigen Varietät an der Einmündung des Cysticus in den Hepaticus haben. Ich habe aber etwas Derartiges nie auffinden können. Vielmehr bestand die Einmündung des Cysticus in den Hepaticus stets in einer mehr oder weniger längs-

gestellten ovalen bis runden Oeffnung in der Wand des Hepaticus ohne jede Andeutung einer klappenartigen Schleimhautduplicatur. Immerhin reichte in einzelnen Fällen eine höhere Leiste der sogenannten Heister'schen Spiralklappe bis dicht an die Mündungsstelle des Cysticus in den Hepaticus. Sie hätte natürlich bei unvollständiger Abtragung bezw. Schlitzung des Ductus cysticus der Sonde vor deren Eintritt in den Choledochus Schwierigkeiten bereitet. Was die Länge des Ductus cysticus betraf, so war sie

Fig. 4.

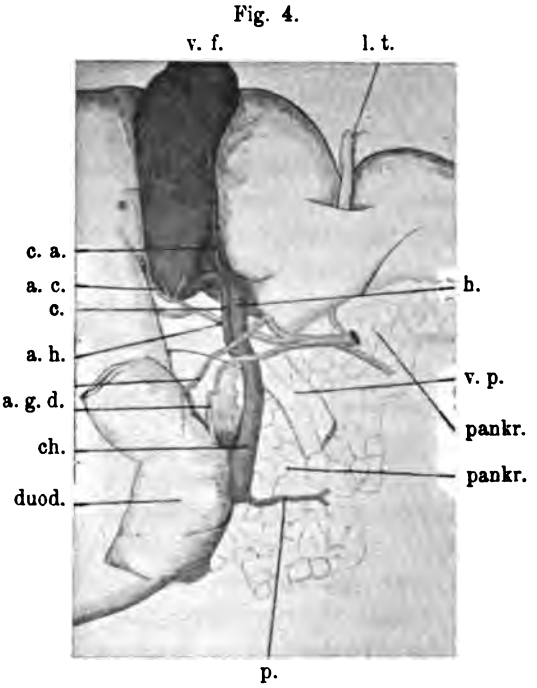

Cysticus accessorius.
Hauptcysticus läuft dem Hepaticus dicht verwachsen parallel.
c. a. Cysticus accessorius.
(Halbschematisch nach Photogramm.)

durchschnittlich = 4,6 cm. 3 Mal war der Ductus cysticus bis 2 cm (davon bei zwei Neugeborenen $1^1/_2$ bezw. $1^3/_4$ cm), 17 Mal zwischen 2 und 4 cm, 16 Mal zwischen 4 und 6 cm, 7 Mal zwischen 6 und 8 cm und 1 Mal 11 cm lang.

Zum Schlusse meiner Beobachtungen am Ductus cysticus möchte ich noch als Curiosum einen Befund von Doppelbildung

des Cysticus kurz anführen, der, wenn auch nicht wesentlich chirurgisches, so doch anatomisches Interesse bietet (Fig. 4). Ein doppelter Cysticus ist an sich nichts Neues. Man findet bei Courvoisier aus der älteren Literatur eine beträchtliche Anzahl solcher Fälle mit und ohne Doppelbildung der Gallenblase, mit und ohne gedoppelten Choledochus zusammengestellt. Ungewöhnlich an dem in Fig. 4 dargestellten Befund aber ist, dass der Cysticus hier nicht in seiner ganzen Länge doppelt gebildet ist, sondern nur in der der Gallenblase benachbarten Hälfte. Er ist also gegabelt, so, dass von dem dickeren Hauptcysticus, der die charakteristische S-Form dieses Ganges vor der Einmündung in die Gallenblase deutlich zeigt, 2 cm vor Eintritt in dieselbe ein Ast abzweigt, der die Richtung des dem Hepaticus parallel verlaufenden unpaaren Theiles des Cysticus fortsetzend, die Gallenblase um $2^1/_2$ cm näher dem Fundus erreicht. Eine deutliche Einmündung in die Gallenblase ist nicht vorhanden, doch zeigt die Wand des überzähligen Ganges histologisch die gleiche Structur, wie der Hauptcysticus. Auch eine Andeutung einer spiraligen (Heister'schen) Klappe findet sich vor.

II. Ductus hepaticus.

Vom Ductus hepaticus ist bekannt, dass er in der Regel aus zwei Aesten, die von den beiden grossen Leberlappen herkommen, zusammenfliesst und sich mit einem einige Centimeter langen unpaaren Stamm mit dem Ductus cysticus zum Choledochus vereinigt. Dies ist auch nach meinem Material das gewöhnliche und entspricht durchaus dem aus der Entwickelungsgeschichte zu erwartenden Effect. Bekanntlich wird ja die Leber mit ihren Gängen erst paarig angelegt und verschmilzt zu einem nur ganz oberflächlich zweigetheilten Organ. „Die zwei ursprünglich getrennten ersten Anlagen der Leber sind später nur noch durch die beiden Aeste des Ductus hepaticus repräsentirt, sowie durch zwei nur oberflächlich, und da nur theilweise geschiedene grosse Abschnitte, die Lappen der Leber“ (Gegenbaur, Lehrbuch der Anatomie des Menschen). Die dem zu Folge in der Leberpforte des Menschen zumeist vorgefundene Zweitheilung des Ductus hepaticus kann auch nach meinem Materiale als die Regel bezeichnet werden. Unter 43 Lebern zeigten dies Verhalten 32 Präparate. (Darunter waren

drei, bei denen die Vereinigung der Stammgänge zum Hepaticus communis schon in der Lebersubstanz erfolgte.) Von den übrigen 11 Hepaticushauptgängen entstanden neun aus 3, drei aus 5 Hauptästen, die sich in der Leberpforte, also ausserhalb des Leberparenchyms zum Ductus hepaticus communis vereinigten. Die relative Häufigkeit der Dreizahl entspricht dem Verhalten bei der überwiegenden Mehrzahl der Säugerlebern, bei denen die Lappung der Leber noch eine einschneidendere ist (H. Rex, 1888; Georg Ruge, 1902) und bei denen man als Regel neben einem rechten und linken noch einen mittleren „Stammgang" zum Ductus hepaticus unterscheidet, der vom Lobus centralis dexter, rechts von der Gallenblase her seine Aeste bezieht (siehe S. 469, Fig. 2 bei G. Ruge, 1902). Eine ähnliche Beziehung zwischen dem in den neun erwähnten Fällen beobachteten dritten portalen Hepaticusstammgang und dem Lobus quadratus konnte ich nicht regelmässig feststellen. Immerhin war in fünf von den neun Fällen das Wurzelgebiet dieses dritten Ganges die Gegend des Lobus quadratus. — In den drei Fällen von fünf ungefähr gleichwerthigen portalen Hepaticusstammgängen liessen sich übereinstimmende Beziehungen zu den verschiedenen Leberpartien nicht erhalten.

Während diese Varietäten lediglich anatomisches Interesse haben, möchte ich das Augenmerk des Chirurgen auf eine andere Unregelmässigkeit in der Anordnung der Gallengänge lenken, die unter 43 Fällen im Ganzen 3 Mal beobachtet wurde. Während nämlich beim Menschen in der Regel der Ductus cysticus in den Hepato-Choledochus einmündet und dadurch ein zwischen der Vereinigungsstelle der Hepaticusstammgänge zum Hepaticus communis und der Einmündungsstelle des Cysticus als Ductus hepaticus sensu strictiori charakterisirt wird, sind Fälle von Einmündung des Ductus cysticus in einen der beiden Hepaticusstammgänge nicht selten. Meines Wissens noch nicht beschrieben und auch nur als ein Grenzfall zwischen diesen beiden Möglichkeiten aufzufassen, ist aber die drei Mal von mir beobachtete Varietät der Einmündung des Ductus cysticus gerade an der Stelle, wo sich die Leberstammgänge zum Ductus hepaticus communis seu choledochus (Figur 5) vereinigen. Dadurch kommt ein Fehlen des Ductus hepaticus communis zu Stande, das für den Chirurgen von Interesse sein kann. Der Operateur tritt bei seinem Eingriff an die Gallengänge von der

Gallenblase bezw. vom Ductus cysticus her heran und bekommt einen genaueren Einblick in die anatomischen Verhältnisse des speciellen Falles zumeist überhaupt nicht. So wird ihm vor Allem ein Fehlen des Ductus hepaticus communis im Allgemeinen nicht bekannt werden. Wird aber in solchem Falle zur Ableitung der Galle nach Aussen eine Hepaticusdrainage ausgeführt, so wird unfehlbar das Drainagerohr nur in einen der Aeste des Hepaticus

Fig. 5.

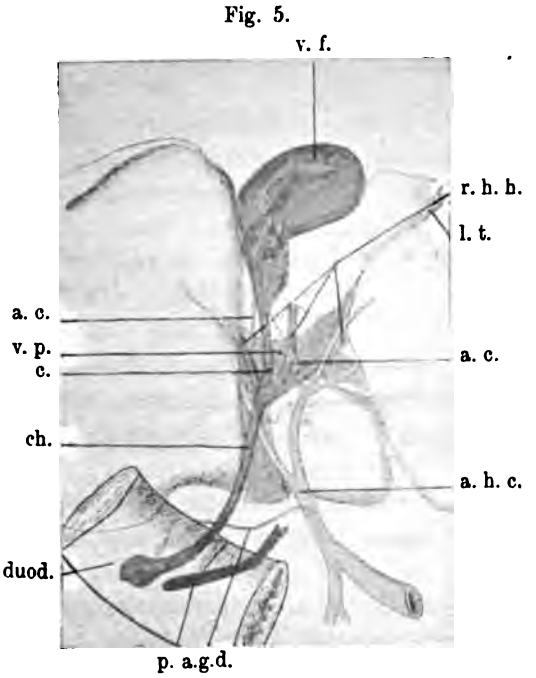

Hepaticus communis fehlt.

r. h. h. Rami hepatici (3 Stammgänge!); a. c. zwei Arteriae cystidis felleae von den beiden Art. hepaticae lobares.
Pancreaticus und Choledochus münden getrennt in das Duodenum.
(Halbschematisch nach Photogramm.)

eindringen und der beabsichtigte Effect der Drainage bezw. der durch das Drainagerohr vorgenommenen Spülungen wird nur theilweise erfüllt sein. Der Erfolg wird sein, dass die aus den anderen Hepaticusstammgängen ausfliessende Galle an dem in den einen von ihnen eingeschobenen Rohr vorbei in den Choledochus läuft, und dort bei entzündlichen Vorgängen dennoch inficirt werden

kann, oder aber sogar bei der stets mehr oder minder erheblichen entzündlich-reactiven Schwellung der durch die Operation irritirten Schleimhaut im Choledochus am freien Abfluss in den Darm gehindert wird. Sie staut sich in den Gallengängen an, führt sehr bald zur Insufficienz der Suturen an der Einführungsstelle des Drains und fliesst neben dem Hepaticusrohr in die Wunde. Folgen: eventuelle Infection der Wunde, Auftrennen der tiefen Nähte, wesentliche Verlängerung des Krankenlagers, postoperative Hernien etc. oder gar Infection des Peritoneums, neue Abscedirungen in der Tiefe, Peritonitis postoperativa. — Vielleicht — das lässt sich ja leider nicht nachprüfen — sind eine Anzahl von den nicht seltenen Fällen, in denen sehr bald nach der Operation neben dem Hepaticusrohr die Galle auslief, auf solche ungünstige Position derselben in nur einem der Hepaticusstammgänge zurückzuführen. Ausserdem liegt aber die Gefahr vor, dass das drainirende Rohr im Zusammenwirken mit der postoperativen Schwellung der Gallengangsschleimhaut sogar einen Verschluss der anderen, nicht drainirten Stammgänge und damit eine Stauung der in ihnen fliessenden Galle schon in den Lebergängen höherer Ordnung zur Folge hat. Gerade das aber ist es doch, was man in vielen Fällen, z. B. besonders bei bestehender oder befürchteter Cholangitis vor Allem vermeiden will.

Dasselbe gilt natürlich auch für solche Fälle, in denen der Ductus hepaticus comm. wohl vorhanden, aber sehr kurz ist. Man muss doch wohl zur besseren Fixirung eines Drainagerohres das eingeschobene Stück desselben mindestens auf 2—3 cm bemessen: es treten demnach dieselben Misshelligkeiten, wie beim fehlenden Hepaticus dann auf, wenn der Gang weniger als 2—3 cm lang ist. Die gefundene Länge des Hepaticus betrug aber unter 43 Fällen:

3	mal	= 0 cm
3	„	unter 2 cm
17	„	= 2—4 cm
11	„	= 4—6 „
8	„	= 6—8 „
1	„	= 9½ „

Während also zwar die Durchschnittslänge des Hepaticus sich danach auf 4,3 cm bemisst, waren unter den 43 untersuchten

Fällen nicht weniger als 6, also ein Siebentel, in denen der Hepaticus unter 2 cm maass.

Man entgeht den hierdurch sich bietenden Schwierigkeiten meines Erachtens am besten und einfachsten dadurch, dass man die Hepaticusdrainage durch eine Choledochusdrainage ersetzt, das heisst, dass man durch das im Hepatocholedochus bei der Excision des Cysticus entstandene Loch das Rohr nicht leber-, sondern darmwärts einführt. Es ist klar, dass man auf diese Weise das erstrebte Ziel, die Ableitung der Galle, ebenso gut erreicht, wie durch die Hepaticusdrainage, da kein Grund vorliegt, weshalb die in den Gallengängen vorhandene Flüssigkeit nicht ebenso gut in der einen, wie in der anderen Richtung abfliessen soll. Die grosse Schlaffheit der Gallengangswandungen sowie der geringe secrerische Druck, unter dem ihr Inhalt bekanntlich physiologischermaassen und auch unter pathologischen Verhältnissen nach der operativen Beseitigung eventueller Hindernisse steht, ermöglichen Ausspülungen des Gallengangsystems mit der einen wie der anderen Methode. Concremente werden, wenn sie überhaupt das Rohr passiren können, mit dem Gallenstein etwas weiter abwärts wandern müssen, woran sie das Vorhandensein des Drainrohres, wenn es im Verhältniss zur lichten Weite des Hepatocholedochus nicht allzu dick ist, wohl kaum hindert. Jedenfalls können sie nicht, wie es meines Erachtens beim Hepaticus sehr leicht zu befürchten steht, bei späteren Spülungen durch den centralwärts gerichteten Spülstrom aufwärts in die feineren Gallengänge getrieben werden, sondern werden eventuell in den Darm hineingespült. Dazu kommt noch die zumeist einfachere Technik der Choledochusdrainage, besonders in Fällen, wo es sich, wie bei fetten Leuten, um ein Manipuliren in grosser Tiefe, oder bei langem Cysticus an Orten hinter dem Duodenum oder in der Pankreassubstanz handelt. Körte führt seit Jahren meist das Drainagerohr in den Choledochus ein, die Ableitung des Lebersecretes ist dabei ebenso sicher, wie beim Einführen des Rohres in den Hepaticus, ohne je irgend welche Nachtheile davon gesehen zu haben. Damit soll natürlich nicht gesagt sein, dass nicht unter besonderen Verhältnissen auch einmal ein Rohr in den Hepaticus eingelegt werden musste, wenn der Zustand der Gallenwege eine möglichst ausgiebige Drainage wünschenswerth erscheinen liess.

III. Ductus choledochus und pancreaticus.

Bezüglich der Befunde am Ductus choledochus und pancreaticus, sowie an den portalen Gefässen, kann ich mich kurz fassen, da über die einschlägigen Fragen eine Anzahl von ausführlichen Arbeiten vorhanden ist. Vor Allem hat hier die Arbeit Büngner's in die Anschauungen über das topographische Verhältniss von Ductus choledochus und pancreaticus zu Pankreas und Duodenum, sowie zu einander klärend gewirkt. Früher war man der Meinung, dass der Choledochus von der Vereinigungsstelle des Cysticus und Hepaticus her an der Rückseite des Pankreas bezw. in einer Rille desselben verlaufe und sich in der Wand des Duodenums mit dem Pancreaticus zu einem Diverticulum, das den Namen des alten Prosectors Vater trägt, vereinige. Von diesem in die Submucosa eingeschalteten, bis zu 1 cm im Längsdurchmesser langen Sack trete das vermischte Secret durch den sogenannten Porus papillaris auf der Papilla Vateri seu duodenalis an dem Ende einer mehr oder weniger ausgedehnten Schleimhautlängsfalte des Duodenums in dessen Höhlung ein. Büngner's Material umfasst 58 Präparate, an denen er zunächst einmal feststellte, dass der Choledochus nur äusserst selten, nämlich nur 3 mal, am Pankreaskopfe vorbei das Duodenum erreiche, im Uebrigen aber fast immer mitten durch die Substanz des Pankreas hindurchziehe. Helly fand in 15 von 40 Fällen den Gang in einer Grube an der Oberfläche des Pankreaskopfes; in den übrigen 25 Fällen war der Gang völlig von Pankreasgewebe umgeben. Wyss hatte im Ganzen 22 Fälle, von denen 15 den Choledochus in einer Halbrinne des Pankreas, 7 rings von Pankreasgewebe umschlossen zeigten.

Ich habe meine 43 Präparate auf diese Verhältnisse durchgesehen und fand folgende Varianten:

Die Länge des Ductus choledochus betrug im Durchschnitt 7,4 cm (Langenbuch = 8 cm) und im Einzelnen:

5 mal	=	2— 4	cm
14 „	=	4— 6	„
18 „	=	6— 8	„
7 „	=	8—10	„
4 „	=	10—12	„

Er verlief:

an der Hinterseite des Pankreaskopfes vorbei	2 mal,
in einer seichten Rinne des Pankreaskopfes .	4 „
in einer tiefen Rinne des Pankreaskopfes, stumpf nur schwer auslösbar	5 „
mitten durch die Substanz des Pankreaskopfes	32 „
davon liess er sich leicht auslösen . .	2 „

Vergleicht man diese Zahlen mit denen Büngner's, so findet man eine weitgehende Uebereinstimmung derselben.

Auch bezüglich der Feststellung, dass die intrapankreatische Partie des Choledochus im Durchschnitt etwa 2 cm Länge habe, fand ich bei meinem Material Uebereinstimmung. Ab und zu allerdings, besonders bei einer weit unten in der Nähe der Umbiegungsstelle der Pars verticalis duodeni zur Pars horizontalis inferior gelegenen Papilla duodenalis seu Vateri findet man längere Strecken des Choledochus mit oder ohne Theile des Cysticus und Hepaticus in die Pankreassubstanz eingeschlossen.

Die Wichtigkeit dieser Befunde liegt auf der Hand. Denn einerseits wird der versteckte und in Folge der engen Adhärenz des gefässreichen Pankreasgewebes nur schwer zugängliche intrapankreatische Antheil des Choledochus für den Chirurgen nur schwer angreifbar, besonders auch wegen der Schwierigkeit der Blutstillung im Pankreasgewebe und der Gefahr der Verletzung des Ductus pancreaticus mit ihren Folgen. Daher empfiehlt es sich, bei vorliegender Nothwendigkeit der Freilegung des Ductus choledochus im oder in der Nähe des Diverticulum duodenale lieber den transduodenalen Weg zu beschreiten, was ja bei Eingriffen an der Papilla duodenalis schon häufig mit gutem Erfolge versucht wurde.

Andererseits giebt die intime Verbindung des Choledochus mit dem Pankreas Aufschluss über die so häufigen nahen Beziehungen zwischen Erkrankungen im Pankreas und Stauungen in den Lebergängen. Es ist ja leicht verständlich, dass entzündliche oder maligne Volumvergrösserungen des Pankreas mit oder ohne Betheiligung des interstitiellen Bindegewebes bei solcher Lage des Choledochus fast unausbleiblich zu Compression dieses Ganges führen müssen, dessen Wandungen sehr zart und weich sind und dessen Inhalt nur einen verhältnissmässig sehr niedrigen Seiten-

druck ausübt. Es liegt nahe, auch hierin einen Grund für die so ausserordentlich häufige Vergesellschaftung von Pancreatitis mit Gallensteinerkrankung, bei der bekanntlich, wie allgemein angenommen wird, Stauungen in den Gallengängen eine grosse Rolle spielen, zu suchen. Dass ferner bei acuter sowie besonders chronischer Pancreatitis neben den Symptomen der Pancreassaftretention (Fettstühle, Melliturie, Fehlen der Cammidge'schen Reaction so häufig Icterus auftritt, ist so leicht verständlich.

Eine weitere Frage, die in dies Gebiet gehört, ist die nach den anatomischen Verhältnissen an der Einmündungsstelle des Ductus choledochus und Ductus pancreaticus in das Diverticulum Vateri.

Sehe ich zunächst einmal von der Thatsache ab, dass häufig das Pankreas nicht durch nur einen Gang, den Ductus pancreaticus, sondern auch durch einen zweiten, magenwärts von dem Hauptgange endenden, sein Secret in das Duodenum ergiesst — Verhältnisse, die weiter unten besprochen werden sollen —, so erhebt sich die Frage, welche Beziehungen zwischen dem Hauptgange des Pankreas und dem Ductus choledochus bestehen, insbesondere, ob überhaupt und inwieweit diese beiden Gänge in der Regel mit einander an der Mündung ins Diverticulum Vateri anastomosiren. Eine Beantwortung dieser Frage wird uns erklären können, welche Folgen für das Pankreas eintreten können, wenn am Ausgangspunkte des Ductus choledochus in das Divertikel oder in diesem selbst oder schliesslich in der Papilla duodenalis sich ein Gallenstein ansiedelt.

Ausführlicher sind diese anatomischen Verhältnisse in jüngerer Zeit untersucht worden von v. Büngner (1902) und von Opie (1903), welch letzterer aber die Büngner'sche Arbeit weder citirt noch offenbar kennt.

Vor diesen Arbeiten war es die allgemeine Ansicht, dass die beiden Gänge im Diverticulum Vateri „gemeinsam" münden, oder aber, dass sogar vor dem Eintritt in das Divertikel der eine in den anderen einmündete. Dieses Verhalten fand Schirmer unter 47 daraufhin untersuchten Fällen 25 mal und zwar münden „11 mal der Ductus pancreaticus, 14 mal der Ductus choledochus in seinen Nachbargang, während 22 mal eine gleichzeitige Mündung beider Gänge stattfand, nur durch ein Querfältchen getrennt.

so dass von einer eigentlichen Ampulle nicht gesprochen werden konnte, in welcher eine Vermischung beider Secrete ermöglicht wird."

Eine dritte Möglichkeit ist offenbar die, dass die beiden Gänge weder einer in den andern einmünden, noch auch isolirt nebeneinander in den Darm münden, sondern dass sie isolirt nebeneinander, mehr oder weniger voneinander entfernt, in die Vater'sche Ampulle einmünden. Und gerade diesen Modus beobachtete v. Büngner unter seinen 55 Fällen 54 mal, während in dem einzigen übrig bleibenden Falle eine Vereinigung der Gänge vor dem Diverticulum stattfand. In keinem Falle fehlte das Diverticulum. Bei Schirmer finden wir ferner die merkwürdige (It appears not improbable that Shirmer fell into error in the examination of his specimens; Opie, S. 39) Angabe, dass in 12 von 101 Fällen der Choledochus mit dem pankreatischen Hauptgang (Wirsungianus) in gar keinem Zusammenhang gestanden habe, sondern vielmehr zusammen mit dem accessorischen Ausführungsgang (Santorinus) in das Duodenum einmündet. Diese Variation steht so sehr mit der Entwicklungsgeschichte des Pankreas und dem in ihr sich darbietenden intimen Verhältniss zwischen Pancreaticus (Wirsungianus) und Choledochus in Widerspruch, dass man die Häufigkeit desselben in Schirmer's Material wohl einem Zufall zuschreiben muss.

Das Diverticulum duodenale (Vateri) ist ein hohlkegelartiger Raum, der, in die Submucosa des Duodenums eingeschaltet, an seiner Basis die Mündungen der beiden Gänge aus Leber und Pankreas aufnimmt und an seiner duodenumwärts gerichteten Spitze eine kleine Oeffnung, den Porus papillaris zeigt. Die Grösse des Hohlraumes schwankt nach Opie zwischen 0 bis 11 mm Länge (durchschnittlich 3,9 mm) und durchschnittlich 2,5 mm Breite. Zwischen den Einmündungsstellen des Choledochus und Pancreaticus befindet sich eine Schleimhautbrücke, die eine Breite von 0—4 mm hat, durchschnittlich nach Büngner 2 mm misst.

Das Diverticulum Vateri muss entwicklungsgeschichtlich aufgefasst werden als zu dem Ductus choledochus gehörig, was man übrigens bei genauerem Hinsehen auch schon daraus erkennt, dass seine Schleimhautauskleidung dem des Choledochus sehr ähnelt,

sich aber von der des Ductus pancreaticus deutlich abhebt (Claude Bernard[1]).

Ich komme nun zu meinen Untersuchungen am Diverticulum Vateri.

Dieses fehlte als gemeinsames Endstück der beiden Gänge 3 mal. In diesen Fällen mündeten zwar beide Gänge gemeinsam im Porus papillaris am Ende einer längsgestellten Schleimhautfalte in den Darm. Die beiden Gänge verliefen aber fast bis in den Darm völlig getrennt, sodass von einem gemeinsamen Stück höchstens für eine Strecke von 1—2 mm gesprochen werden konnte, die übrigens völlig in der Schleimhaut lag. Auch in diesen Fällen war aber eine in der Submucosa belegene Erweiterung des Ductus choledochus unverkennbar, wenn sie auch in keinem der 3 Fälle eine Ausdehnung annahm (7—12 mm), wie sie gewöhnlich die ampulläre Erweiterung des Divertikels zeigt.

Vom chirurgischen Standpunkt mit ihnen in eine Gruppe zu fassen sind die Fälle, in denen die beiden Gänge völlig unabhängig von einander, also ohne gemeinsame Ausmündung in den Darm einmündeten. Es waren im Ganzen 7. Die beiden Mündungen lagen in allen diesen Fällen unmittelbar nebeneinander, durch eine Substanzbrücke voneinander getrennt (siehe Fig. 5, in der die beiden Gänge durch das Duodenum durchscheinend gezeichnet sind). Verhältnisse, wie sie Schirmer fand, der 12 Präparate beschreibt, in denen der Ductus choledochus Centimeter weit oberhalb der Papilla Vateri mit dem accessorischen statt mit dem Hauptgang des Pankreas mündet, sah ich ebensowenig wie Opie und Büngner. In meinen sämmtlichen 43 Präparaten standen vielmehr die Mündung des Ductus choledochus und die des Ductus pancreaticus zu einander in engen topischen Beziehungen. Auch hier war fast stets der Ductus choledochus durch eine ampulläre Erweiterung ausgezeichnet (Fig. 5).

In den übrigen 32 Präparaten entsprachen diese Verhältnisse dem gewöhnlich als normal bezeichneten Bilde: der Choledochus mündete ebenso wie der Ductus pancreaticus in eine längliche, ab

[1]) Cl. Bernard, p. 552: — on voit, que la muqueuse, qui tapisse cette ampoule est nacrée de même que celle du conduit pancréatique i, tandis que l'orifice du conduit biliaire h' est tapissé par une membrane muqueuse colorée en jaune: ce qui prouve que la membrane qui tapirée l'ampoule de Vater doit être considérée comme la continuation de celle qui revêt le conduit pancréatique.

und zu auch kegelförmige Ampulle in der Submucosa des Darmes. Die Maasse dieses Divertikels schwankten zwischen 4 : 6 mm und 5 : 12 mm. Eines von ihnen war fast kugelig gestaltet und maass in allen Richtungen etwa 6 mm.

Die Einmündung der beiden Gänge erfolgte fast stets so, dass der Choledochus oralwärts, der Pancreaticus caudalwärts von seinem Brudergang das Divertikel erreichte (siehe Figuren 2, 3 und 4 und die Tafel III, Figuren 1, 2, 3, 5, 6).

In anderen Fällen überkreuzten sich die Gänge von vorne gesehen so, dass entweder der Gallengang oder der Bauchspeichelgang vor seinem Brudergang einmündete (Figur 1).

Fast immer war nach sorgfältiger Entfernung des Pankreasgewebes, das am Darm und vor Allem an den beiden Gängen häufig sehr fest aufsass, die Stelle des Diverticulums von aussen als ein bis 8 oder 10 mm prominenter Höcker zu erkennen, der natürlich im Verhältniss zu seinem in ihm befindlichen Hohlraum durch die gerade hier verstärkte Darmmusculatur vergrössert erschien.

Die in den letzten 32 Fällen zwischen den Mündungen der beiden Gänge an der Divertikelinnenwand befindliche Schleimhautfalte war nur in 9 Fällen so schmal, dass sie segelartig die beiden Gänge zu trennen schien. In den übrigen 23 Präparaten musste man eher veranlasst sein, von einer trennenden Substanzbrücke oder Wandparthie des Divertikels zu reden. Gleich Büngner fand ich den Abstand der beiden Mündungen von den benachbarten Mündungsrändern gemessen zumeist über 2 mm, nämlich:

9	mal	= 0	cm
11	„	= 0,2	„
9	„	= 0,3	„
3	„	= 0,4	„

Bei Claude Bernard fand ich ein ähnliches Bild auf Tafel 1, Fig. 4 und 4 bis, auf dem man deutlich die zwischen den Gangmündungen befindliche Wandbrücke erkennt. Die hübsche Varietät, die Bernard auf derselben Tafel, Fig. 5 und 5 bis, wiedergiebt, in der der Ductus pancreaticus die Mündung des Choledochus säbelscheidenartig umgiebt, fanden weder andere Nachuntersucher noch ich.

Jedenfalls geht aus v. Büngner's und meinen Resultaten hervor, dass die landläufigen Vorstellungen, wie sie noch bis vor Kurzem überall herrschten und auch jetzt noch in Einzelarbeiten [Fenger[1])] referirt werden, nicht zutreffen.

Betrachten wir uns nun die gefundenen Varietäten an der Papilla duodenalis (superior) vom chirurgischen Standpunkt unter Zuhilfenahme der schematischen Figur 6. Es ergeben sich da für

Fig. 6.

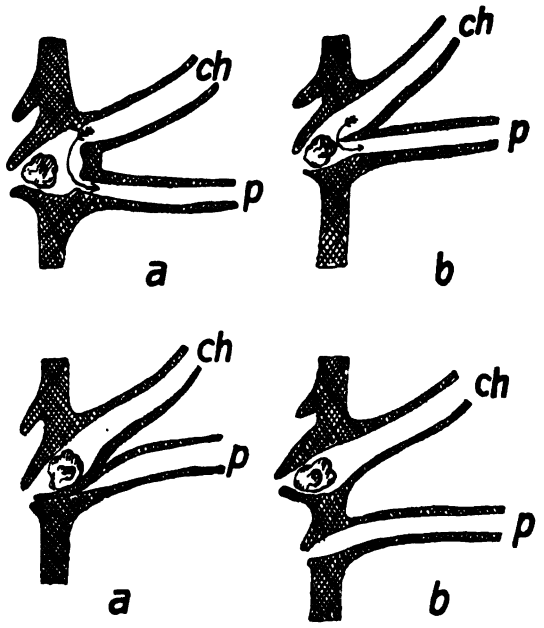

Varietäten an der Papilla duodenalis (theilweise nach Opie).

a) Ausgebildetes Divertikel mit Schleimhautbrüche zwischen Ductus choledochus und pancreaticus.

b) Segelförmige Scheidewand zwischen den Gängen vor der Einmündung im Divertikel.

c) Gemeinsame Ausmündung in den Darm ohne gemeinsames Divertikel.

d) Getrennte Mündung in den Darm. Divertikel nur am Choledochus.

---

[1]) Christian Fenger: The intestinal portion of the commun duct is 2,4 cm long, 2 mm in diameter, perforates the wall of the duodenum obliquely. first passing through the muscularis, then summing for a while in the submucosa before it passes through the mucous membrane, which here forms the socalled caruncula duodenalis major, through which it enters the duodenum. While summing in the submucosa of the duodenum, it takes up the pancreatic duct at an acute angle, 8 or 10 mm before it enters the duodenal channel.

den Fall des Herunterrückens eines Steines folgende Möglichkeiten: Jeder Calculus, der überhaupt Symptome zu machen in der Lage ist, der also nicht ganz glatt den Ductus cysticus passirt hat, wird vor dem Austritt durch den Porus papillaris in den Darm einen gewissen Zeitraum Halt machen müssen, bis die Peristaltik der Gallengänge und der Darmwand diese von Natur sehr kleine Oeffnung erweitert hat, sodass er gerade durchschlüpfen kann. Er wird unter wehenartigen, krampfähnlichen Contractionen in den Darm „geboren".

Da wird es zunächst von grosser Wichtigkeit sein, ob an der Papilla Vateri ein beiden Gängen gemeinsames Divertikel vorhanden ist (Fig. 6, a und b) oder nicht (c. und d.) Im ersten Falle ist die Möglichkeit gegeben, dass der Stein zwar den Austritt der Galle und des Pankreassecretes in den Darm hindert (Icterus, Aufhören der Cammidge'schen Reaction, Fettstühle, Melliturie), aber bei genügender Kleinheit, bei einem längsten Durchmesser von in der Regel nicht mehr als 1 cm (siehe oben) die Communication zwischen Ductus choledochus und pancreaticus nicht unterbricht. Vielmehr wird bei dem, dem Gallensteinanfall allgemein vindicirten inficirten Zustand der Gallengänge eine Infection des Ductus pancreaticus mit den betreffenden Bakterien (coli, typhi etc.) drohen. Die Folge ist in diesem Falle die Complication des Krankheitsbildes durch eine acute Pancreatitis. In der That finden wir in ausserordentlich vielen Fällen bei der Operation des Gallensteinanfalles das Pankreas derb infiltrirt und geschwollen.

Wie leicht in Fällen von vorhandenem Divertikel die Communication zwischen Choledochus und Pancreaticus zu demonstriren ist, möchte ich daraus beweisen, dass in fast allen meinen Fällen von vorhandenem Divertikel die in den Gallenblasenfundus injicirte Mastixlösung den Ductus pancreaticus bis zum Schwanze des Pankreas angefüllt hatte, bevor sie in den Darm einlief. Und dabei war das Duodenum vorher seines Inhaltes durch einen derben Wasserleitungsstrahl beraubt worden.

Anders liegt die Sache bei dem anatomischen Verhalten der in Fig. 6 c. abgebildeten Varietät. Hier ist zwar auch die Retention beider Secrete die Folge einerseits der Obturation des Choledochus, andererseits der Compression des erst in der Papilla

duodenalis, also ohne Diverticulum commune mit dem Choledochus zusammentreffenden Ductus pancreaticus.

Eine Infection des letzteren ist also nicht in dem Maasse zu befürchten wie in Fig. 6 a und b.

Und endlich in Fig. 6 d, in der der Ductus pancreaticus überhaupt mit dem Choledochus nur eine nahe örtliche, keine absolute Gemeinschaft hat, werden Pankreassymptome bei der Steineinklemmung im Divertikel auch in der Papille völlig fehlen.

Für den Chirurgen geht daraus hervor, dass bei einer Steineinklemmung in der Papilla Vateri Pankreasretention wohl in der überwiegenden Mehrzahl aller Fälle (6 a, b, c), nach meinem Material im Verhältniss von 36 : 43, eintreten kann, dass das aber nicht nöthig ist, wie die übrigen 7 Fälle (Fig. 6 d) lehren. Eine Pancreatitis ist zu befürchten ebenfalls in einer grossen Mehrzahl von Papillareinklemmungen (Fig. 6 a und b), nämlich in 32 unter 43 Fällen; in 11 Fällen (Fig. 6 c und d), liegt die Gefahr nicht unmittelbar vor.

Bestehen also bei einem Falle von Choledochusstein (Icterus etc.) acute Pankreassymptome (Fettstühle, Cammidge-Reaction), so ist an einen Papillarstein zu denken, fehlen sie, so kann er trotzdem vorliegen.

Freilich werden diese Verhältnisse erst dann ihre volle Wichtigkeit erlangen, wenn wir in der Lage sein werden, mit grösserer Genauigkeit aus dem klinischen Bilde auf eine Pankreaserkrankung zu schliessen, als es jetzt noch möglich ist. Vielleicht erweist sich bei noch weiterem Nachprüfen die Cammidge'sche Reaction in dieser Richtung als exact, oder auch die erst kürzlich von Müller aus der Strümpell'schen Klinik angegebene Methode des Nachweises von Trypsin im Stuhl. Die Idee, das Vorhandensein des letzteren auf einfache Weise mittelst einer verdauenden Einwirkung auf Löffler-Serumplatten sichtbar zu machen, ist sehr einleuchtend, bedarf aber noch genauer Nachprüfung, wenn auch die Resultate Schlecht's zu allen Hoffnungen berechtigen.

IV. Ductus Santorini vel pancreaticus accessorius.

Wenn ich zum Schluss noch mit einigen Worten auf die anatomischen Verhältnisse des Pankreasnebenganges zu sprechen komme, so geschieht das eigentlich nur deshalb, weil ich gelegentlich

meiner Untersuchungen in dieser Gegend die hierher gehörigen Fragen nicht unberücksichtigt lassen wollte, und weil speciell in letzter Zeit einige Untersucher gerade bezüglich des accessorischen Pankreasganges zu verschiedenen Resultaten gekommen sind.

Meiner Meinung nach handelt es sich für den Chirurgen nicht wie für den Anatomen um die Frage, ob und wie oft überhaupt ein zweiter Pankreasgang existirt oder nicht, oder ob und wie oft überhaupt eine accessorische Duodenalpapille vorhanden ist oder nicht, sondern darum, ob ein Vorhandensein eines gut ausgebildeten, mit dem Darm communicirenden, eventuell bei Verlegung des Hauptganges durch Tumoren oder Steine vicariirend eintretenden Ganges zu constatiren ist und in welchem Procentsatz.

Für den Chirurgen kommt es, meine ich, nicht so sehr darauf an, ob histologisch ein naher Connex des Pankreasgewebes mit der Duodenalwand besteht. Eine constante Beziehung fand in der Richtung Helly, der fast stets in der Gegend der Papilla duodenalis minor pankreasartige Drüsensubstanz in die Wand des Duodenums eingelagert fand, auch wenn der kleinere Drüsengang die Duodenalmucosa nicht erreichte. Dasselbe Verhalten constatirte Opie in zahlreichen Fällen. Ebenso fehlt nach allen Autoren der neueren Zeit (Opie, Schirmer, Büngner, Helly) fast nie ein mit dem Hauptgang communicirendes, oft auf wunderlich gewundenem Wege (Opie) durch die Pankreassubstanz in der Richtung auf das Duodenum hinziehender accessorischer Drüsenausführgang, der das Secret der oralen Partie des Pankreaskopfes enthält und je nach dem Vorhandensein oder Fehlen einer duodenalen Oeffnung zum Darm oder zum Ductus pancreaticus Wirsungianus führt. Ein wirklicher zweiter Ausführungsgang ins Duodenum, das heisst ein etwa für eine stricknadeldicke Sonde durchgängiger Canal, besteht doch nicht so häufig als man neuerdings häufig annahm. So glaube ich auch v. Büngner's Resultate verstehen zu müssen, wenn er angiebt, dass er nur in ca. 10 pCt. der Fälle einen accessorischen Ductus pancreaticus gefunden habe. Dass ein, wenn auch oft äusserst feiner, zweiter Pankreasgang in sehr zahlreichen Fällen mit dem Duodenum communicirt, ist wohl durch die Arbeiten von Schirmer, Helly, Opie sichergestellt, die fast übereinstimmend in nur 20 pCt. ein Fehlen dieser Communication, eine Obliteration der kleineren Papille constatiren konnten.

Bei meinen Untersuchungen ging ich von diesem schon oben angedeuteten Gesichtspunkte aus, dass nur ein einigermaassen ausgebildeter, mit dem Hauptgang sowohl, als auch mit dem Duodenum in nicht zu enger Verbindung stehender Gang geeignet sein kann, bei Verlegung des Hauptganges an der Papilla einerseits den Symptomencomplex des Papillar- bezw. Divertikelsteins zu verwischen und andererseits etwa die Möglichkeit chirurgischen Eingriffs an dem Hauptgange zu ermöglichen. Denn, wäre man in der Lage, auf das constante Vorkommen eines zweiten ausreichend permeablen Pankreasausführganges zu vertrauen, so stände dem Versuche nichts im Wege, bei Gelegenheit (Carcinom der Papilla Vateri) einfach die Ausmündung des Hauptganges zu unterdrücken, zu excidiren oder zu reseciren, ohne gezwungen zu sein, neben der Cholecystoenterostomie noch eine Pancreaticoduodenoanastomose auszuführen.

Unter diesem Gesichtswinkel revidirte ich bei Gelegenheit meiner wiedergegebenen Untersuchungen an den Gallengängen auch die Beschaffenheit des zweiten Pancreaticuseinganges und fand ihn unter 43 Fällen nur 9 mal so weit, dass ich eine gewöhnliche Knopfsonde von der Papilla duodenalis minor in ihn einschieben konnte und zugleich seinen Zusammenhang mit dem Hauptgang zu constatiren in der Lage war. Die Sonde ganz durchzuführen, gelang nur in wenigen Fällen, weil sie sich sehr häufig in den Windungen des Ganges verfing. Ich überzeugte mich von der Weite und der Beschaffenheit des Ganges jedesmal durch genaue Präparation und dadurch, dass ich ihn der Länge nach aufschnitt. Um, wie Schirmer, mit Luft zu injiciren oder auch mit einer gefärbten Flässigkeit von der Cauda pancreatis aus zu füllen, darauf musste ich fast immer verzichten, weil der Pankreashauptgang und das Duodenum fast stets mit der zum Studium des Ductus cysticus injicirten Mastix-Mennige-Lösung gefüllt waren.

Jedenfalls lässt sich nach diesen Feststellungen der Schluss ziehen, dass die Existenz eines functionstüchtigen zweiten Pankreasganges nicht häufig genug ist, um dem Diagnostiker bei der Beurtheilung der Steinverstopfung am Choledochus, der Papilla duodenalis, des Divertikels und des Pankreashauptganges erhöhte Vorsicht aufzuerlegen. Praktisch kommt die in $^1/_{10}$—$^1/_5$ der Fälle vorhandene zweite Abflussmöglichkeit des Pankreassecretes kaum in Betracht.

Literatur.

1. v. Büngner, Zur Anatomie und Pathologie der Gallenwege und des Pankreas. Beiträge zur Chirurgie. 1902.
2. Cl. Bernard, Memoire sur le pancréas et sur le rôle de rue pancréatique dans les phenomènes digestives, particulièrement dans la digestion des matières grasses neutres. 1856. Académies des Sciences, Suppl. aux Comte rendus. Tome I.
3. Carnot, Evolution des greffes de muqueuse biliaire. Société de Biologie. 1905.
4. Charcot, Leçons sur les maladies du foie. Paris 1877.
5. Courvoisier, L. G., Casuistisch-statistische Beiträge zur Pathologie und Chirurgie der Gallenwege. Leipzig 1890.
6. Deutsch, Anatomie der Gallenblase. Inaug.-Dissertation. Berlin 1875.
7. Delbet, Sur certaines particularités des voies biliaires. Société de Chir. de Paris 1905. No. 38.
8. Dévé, De quelques particularités anatomiques et anomalies de la vésicule biliaire. Société anatom. de Paris 1093.
9. Fenger, Chr., Medical Standard Chicago. Nov./Dec. 1896.
10. Frerichs, Klinik der Leberkrankheiten. 1861. Bd. 2.
11. Gegenbaur, Anatomie des Menschen. Leipzig. 5. Auflage.
12. Haasler, Die Anomalien der Art. hepatica. Dieses Archiv. 1882. Bd. 58.
13. Haeckel—v. Bardeleben—Frohse, Topograph. Anatomie. 1901.
14. Harley, G., Leberkrankheiten. Uebersetzt Leipzig 1883.
15. Helly, Beitrag zur Anatomie des Pankreas und seiner Ausführungsgänge. Archiv f. mikroskop. Anat. 1898.
16. Derselbe, Zur Pankreasentwicklung der Säugethiere. Ebenda 1901.
17. Derselbe, Zur Entwicklungsgeschichte der Pankreasanlagen und Duodenalpapillen des Menschen. Ebenda 1900.
18. Kehr, K., Die in meiner Klinik geübte Technik der Gallensteinoperationen mit einem Hinweis auf die Indicationen und die Dauererfolge. München 1905.
19. Körte, W., Die chirurgischen Krankheiten des Pankreas. Deutsche Chirurgie. Stuttgart 1898.
20. Derselbe, Beiträge zur Chirurgie der Gallenwege und der Leber. Berlin 1905.
21. Kraus, Pathologie und Therapie der Gallensteinkrankheit. Berlin 1891.
22. Langenbuch, Chirurgie der Leber und Gallenblase (zusätzlich der Gallenwege). Deutsche Chirurgie 1897.
23. Leube, Specielle Diagnostik der inneren Krankheiten. Leipzig.
24. Morgagni, Epistolae anatomicae. 1728.
25. Müller, Ed., Ueber das Verhalten des proteolytischen Leukocytenferments und eines Antiferments in den normalen und krankhaften Ausscheidungen des menschlichen Körpers. Arch f. klin. Medizin. 1908.
26. Naunyn, Klinik der Cholelithiasis. Leipzig 1892.

27. Opie, E. L., Disease of the Pancreas, its cause and nature. Philadelphia und London 1903.
28. Quénu, Note sur l'anatomie de cholédoque à un point de vue chirurgical. Revue de chir. 1895. No. 7.
29. Rokitansky, Lehrbuch der path. Anatomie. Wien 1861. 3. Auflage. Bd. 3.
30. Rex, H., Beiträge zur Morphologie der Säugerleber. Morpholog. Jahrbuch. Bd. 14. 1888.
31. Ruge, Georg, Die äusseren Formverhältnisse der Leber bei den Primaten; eine vergleichend anatomische Untersuchung. Morpholog. Jahrbuch. Bd. 19, 1902; Bd. 30, 1903; Bd. 35, 1906; Bd. 36, 1906.
32. Schirmer, Beitrag zur Geschichte und Anatomie der Pankreas. Inaug.-Dissertation. Basel 1893.
33. Schüppel, Die Krankheiten der Gallenwege und der Pfortader. Ziemssen's Handbuch der speciellen Pathologie und Therapie. Lieferung 22, S. 4.
34. Schlecht, H., Ueber eine einfache Methode zur Prüfung der Pankreasfunction beim gesunden und kranken Menschen. Münchn. med. Wochenschrift 1908. S. 725.
35. Wyss, Zur Aetiologie des Stauungsicterus. Virch. Archiv. Bd. 36. S. 454.

Erklärung der Abbildungen auf Tafel III.

Die Figuren sind Hälften von den auf dem diesjährigen Chirurgencongress demonstrirten Stereogrammen. Sie wurden mit einer Ernemanntaschencamera und einem Paar gekuppelter Doppelanastigmate ausgeführt, die Positive nach den anatomischen Präparaten mit entsprechenden Farben versehen. Retouche wurde nicht angewandt.

In allen Figuren sind:

grün die Gallengänge,
gelb der Pancreaticus,
roth die Arteria hepatica mit ihren Aesten,
blau die Vena portae.

Die abgebildeten Präparate stellen die nach oben umgekantete Leber dar im Zusammenhang mit der Pars descendens duodeni und dem Pankreas. Die Gallengänge sind genau in ihrer Lage zur Leber erhalten worden, abgesehen von der durch die Aufbiegung der Leber entstandenen Ausgleichung der in natura vorhandenen Ventralkrümmung des Cysticus und Hepaticus in der Leberpforte, durch welche die bekannte in zwei verschiedenen Ebenen stattfindende Doppelkrümmung des Cysticus entsteht. Duodenum und Pankreaskopf sind voneinander abgelöst, um den Verlauf der Gallengänge und der Pancreatici bis an's Duodenum zu zeigen. Dadurch, dass es in einem Archiv,

wie das vorliegende, nicht angängig ist, Stereogramme handlich zu vervielfältigen, gehen natürlich bei der Kleinheit der Bilder viele wichtige Details verloren.

Fig. 1 zeigt einen Normaltypus (Typus I) der Cysticusmündung: Cysticus und Hepaticus treffen sich in spitzem Winkel nahe der Leberpforte. Zwei Pancreatici dicht nebeneinander. Unter dem Pankreas der Tripus Halleri. Die Arteria cystica verlief am Rande einer Peritonealduplicatur (Mesenteriolum der Cystica).

Fig. 2 zeigt Typus II der Einmündung des Cysticus: Er liegt dem Hepaticus auf 23 mm fest an. An ihrer Vereinigungsstelle tritt die Arteria cystica zwischen beiden zur Gallenblase, Zwei Pancreatici.

Fig. 3 zeigt Typus III der Einmündungsformen des Cysticus. Er ist um den Hepaticus in ganzer Spiraltour rechtsdrehend gewunden, ist dazu sehr dünn. Seine Mündung liegt an der Vorderseite des Hepaticus. Ein Pancreaticus. Art. cystica liegt im Leberbett der Gallenblase.

Fig. 4 ebenfalls Typus III, doch nur eine halbe Tour um den Hepaticus herumlaufend. Ein Pancreaticus, nicht deutlich sichtbar. Ueber die Gallengänge, die gemeinsam etwa 3 cm weit im Pankreasgewebe verliefen, geht quer herüber neben der Art. gastroduodenalis noch eine zweite, ihr parallele Arterie magenwärts von ihr (siehe auch in Fig. 6!) von der Art. hepatica ab. Auf sie trifft man oft bei Cholecystectomien (Haasler, dieses Archiv Bd. 58).

Fig. 5. Das Duodenum ist mit Pankreaskopf nach rechts, die Cauda des Pankreas nach links herübergeklappt, um einen der seltenen Fälle zu zeigen, in denen der Ductus choledochus an der Rückseite des Pankreas vorbei, nicht durch deren Gewebe zum Duodenum zieht. Die Papilla duodenalis (Vateri) liegt dementsprechend mehr an der Rückseite, nicht wie gewöhnlich an der concaven Seite des Pars descendens duodeni, ausserdem sehr weit magenwärts. Cysticus zeigt den Verlauf des Typus II. Mesenteriolum der Arteria pro fellea cystica. Ein Pancreaticus.

Fig. 6. Vom Hauptcysticus, der den Verlauf des Typus II zeigt, zweigt ein Nebencysticus in der Richtung seines parahepaticalen Antheils ab, an dem Punkte, wo der parallele Verlauf des Cysticus in den freien, zur Gallenblase gerichteten gebogenen Theil übergeht. Er erreicht die Gallenblase an ihrer linken (im Bilde rechten) Seite und mündet dort mit einem feinen Lumen in sie ein. Ein Pancreaticus.

XVII.

(Aus dem Königl. Institut für Infectionskrankheiten zu Berlin. — Director: Geh. Obermed.-Rath Prof. Dr. Gaffky. Abtheilungs-Vorsteher: Geh. Med.-Rath Prof. Dr. Frosch.)

Die Differenzirung der pathogenen und saprophytischen Staphylokokken.[1]

Von

Dr. Josef Koch,

früherem Assistenten, jetzt Abtheilungsleiter am Institut.

Wenn die Frage der Differenzirung der Staphylokokken sich an Bedeutung mit der anderer klinisch wichtigerer Mikroorganismen wie z. B. des Typhus- und des Paratyphus-Bacillus auch nicht messen kann, so haben verschiedene Disciplinen der Medicin, vor allem die Chirurgie und Gynäkologie doch ein grosses Interesse daran, die verschiedenen am Menschen und in seiner Umgebung vegetirenden Traubenkokken auf ihre Pathogenität bequem und sicher von einander unterscheiden zu können. Ein für praktische Zwecke brauchbares Verfahren, die pathogenen Traubenkokken z. B. der Haut, der Oberfläche der desinficirten Hände, des nicht eitrigen Wundsecretes, des Speichels, der Luft u. s. w. festzustellen, besassen wir aber bisher noch nicht, wenn es auch an Versuchen hierzu nicht gefehlt hat.

Als Charakteristica echter pyogener Kokken zum Unterschiede von anderen harmlosen Arten galten bisher die Fähigkeit der Verflüssigung der Gelatine und der positive Ausfall der Färbung nach Gram.

[1] Abgekürzt vorgetragen am 2. Sitzungstage des XXXVII. Congresses der Deutschen Gesellschaft für Chirurgie, 22. April 1908.

In den letzten Jahren haben wir jedoch durch die Arbeiten verschiedener Autoren eine weitere wichtige Eigenschaft der echten pyogenen Traubenkokken genauer kennen gelernt, nämlich ihre Fähigkeit, lösliche Gifte zu secerniren, also echte Toxine zu produciren, die sowohl die rothen wie die weissen Blutkörperchen zerstören können.

Van de Velde, der zuerst den schädigenden Einfluss des Toxins auf die weissen Blutkörperchen constatirte, nannte dies giftige Secretionsproduct Leukocidin. Von seiner Gegenwart kann man sich leicht überzeugen, wenn man einen Tropfen des Staphylokokkenfiltrates mit lebenden Leukocyten auf einem Deckglass zusammenbringt. Unter dem Mikroskop lässt sich dann beobachten, wie die Leukocyten ihre amöboiden Bewegungen verlieren, aufquellen und unter der Einwirkung des Giftes degeneriren und absterben. Auch die bioskopische Methode Neisser's und Wechsberg's ist ein brauchbares Verfahren, den zerstörenden Einfluss der Toxine der Staphylokokken auf die weissen Blutkörperchen zu demonstriren.

Das giftige Secretionsproduct pyogener Kokken schädigt aber nicht nur die weissen, sondern ist auch im Stande, die rothen Blutkörperchen aufzulösen. Nachdem Kraus im Jahre 1900 die Beobachtung gemacht hatte, dass Staphylokokken auf Agar, den er mit Blutkörperchen bestrichen, ein Toxin bildeten, das fermentartig auf das Stroma der rothen Blutkörperchen einwirkte, so dass aus ihnen der rothe Blutfarbstoff das Hämoglobin austrat, haben Neisser und Wechsberg die Frage der hämolytischen Eigenschaft, kurz gesagt der Hämolysinbildung eingehend studirt. Nach ihren Angaben gelingt der Nachweis des Hämotoxins am besten in schwachalkalischen Bouillonculturen zwischen dem 9. und 14. Tage (nach C. Fraenkel und Baumann zwischen dem 6. und 10. Tage), wo der Höhepunkt der Giftproduction erreicht ist. Die Bouillonculturen werden dann durch Bakterienfilter filtrirt, das keimfreie Filtrat in fallenden Dosen in je ein Reagenzröhrchen gebracht und jedes Röhrchen auf 2 ccm mit physiologischer Kochsalzlösung aufgefüllt. Dazu kommt je ein Tropfen defibrinirten Kaninchenblutes, das durch mehrmaliges Waschen und Centrifugiren von allen Serumresten befreit ist, die antihämolytisch wirken könnten. Die so beschickten Röhrchen kommen 2 Stunden in den Brütschrank und werden weitere 24 Stunden auf Eis aufbewahrt. Je nach der Menge des in den Filtraten vorhandenen Toxins, verlieren entweder alle oder nur ein Theil der rothen Blutzellen im Reagenzglase ihren rothen Farbstoff, so dass bei vollständiger Lösung eine klare Hämoglobinlösung, bei unvollständiger ein mehr oder minder starker Bodensatz unveränderter Blutzellen übrig bleibt. Man bezeichnet die Abstufungen der blutauflösenden Wirkung nach Neisser und Wechsberg am besten in folgender Weise:

L. V. Lösung vollkommen, — beim Schütteln sind keinerlei körperliche Bestandtheile mehr zu erkennen.

L. fast vollständig —. Es sind nur geringe Stromareste vorhanden.

L. unvollständig, es ist ein deutlich zusammenhängender Bodensatz vorhanden, ferner ganz roth, starke Kuppe, Kuppe, Spur.

0, es ist keine Spur Lösung mehr vorhanden.

Unter Hämolysin oder Hämotoxinbildung der Staphylokokken wie der anderer Bakterien überhaupt verstehen wir also die Eigenschaft filtrirter Culturen, den Blutfarbstoff aus den rothen Blutkörperchen herauszuziehen und die Deckfarbe des Blutes in die Lackfarbe zu verwandeln.

Durch die Untersuchungen Neisser's und Wechsberg's, sowie anderer Untersucher (Fraenkel und Baumann, van Durme), welche die Befunde der ersteren bestätigten, kann es als erwiesen gelten, dass die Hämotoxinbildung ein constantes Merkmal des typischen Staphylococcus pyogenes aureus und albus ist, und dass der typische pathogene St. pyogenes aureus und der typische St. pyogenes albus ein Hämolysin und zwar ein und dasselbe Hämolysin bilden. Ausser diesen pyogenen Arten, die culturell und durch das Toxin wohl charakterisirt sind, giebt es sowohl Aureus- wie Albusstämme, die sich häufig schon culturell, sicher aber durch den dauernden Mangel jeglicher Giftbildung von den typischen pyogenen Arten unterscheiden.

Einen weiteren wichtigen Forschritt in der Differencirung der Staphylokokken brachten die Untersuchungen von Kolle und Otto sowie von Proescher über die Agglutination der Eiterkokken.

Spritzt man nach den Angaben dieser Autoren bei 60° abgetödtete Agarculturen Kaninchen wiederholt ein, so reagirt das Serum dieser Thiere mit Bildung von Agglutininen. Ein derartiges mit pathogenen Kokken hergestelltes Serum agglutiniert saprophytische Kokken nicht, umgekehrt kann man nach den Angaben von Kolle und Otto mit saprophytischen Kokken kein Serum herstellen, das pathogene Traubenkokken zur Häufchenbildung bringt.

Die Angaben von Kolle und Otto und die fast gleichzeitigen von Proescher über die Agglutination der Traubenkokken sind von verschiedenen Untersuchern in der Hauptsache bestätigt worden (Klopstock und Bockenheimer, Veiel, van Durme). Es stellte sich jedoch heraus, dass es auch pathogene Staphylokokken giebt, die entweder gar nicht oder schwer agglutinabel sind (Kutscher und Konrich). Es sind das jedoch nur Ausnahmen, so dass man auf Grund der bisherigen Kenntnisse behaupten kann,

dass die echten pyogenen Staphylokokken durch die Hämolysin- und Leukocidinbildung, ferner durch die Agglutination sich von den saprophytischen unterscheiden.

Es lag nahe, diese constanten Eigenschaften der menschenpathogenen Traubenkokken zur Differencirung von den am Menschen und in seiner Umgebung vorkommenden Staphylokokken zu benutzen. Und in der That gelang es sowohl Neisser und Wechsberg mit der von ihnen oben angegebenen Methode der Hämolysin-Untersuchung als auch Kolle und Otto, sowie Kutscher und Konrich mit Hülfe der Agglutination in der Luft, auf den Schleimhäuten, in der Vaccine pathogene Traubenkokken, die alle Charakteristika der echten aus menschlichen Krankheitsherden gezüchteten besassen, nachzuweisen. Kutscher und Konrich weisen darauf hin, dass sich unter den 41 untersuchten, als pathogen identificirten Stämmen 6—14 pCt. befanden, die nicht aus pathologischen Processen, sondern von normaler Haut und Schleimhaut, sowie aus ihrer Umgebung stammten. Sie zogen daraus den Schluss, dass pyogene Kokken nicht gerade allzu selten namentlich auf der Haut und Schleimhaut vorkommen. Kolle und Otto gewannen die Ueberzeugung, dass die echten pyogenen Kokken bei weitem nicht so saprophytisch in der Natur verbreitet sind, als man gemeinhin anzunehmen geneigt ist.

So werthvoll jedoch auch die Methoden der Prüfung auf Hämolysinbildung und Agglutination zur Differencirung der Staphylokokken sind, so lässt es sich doch nicht leugnen, dass sie wegen ihrer Umständlichkeit für praktische Zwecke nicht besonders geeignet sind. In der Zeitschrift für Hygiene und Infectionskrankheiten (Bd. 58, 1907) habe ich ein Verfahren mitgetheilt, das eine schnelle und einfache Unterscheidung pathogener und saprophytischer Traubenkokken ermöglicht. Das Princip dieses Verfahrens beruht ebenfalls auf der constanten Eigenschaft der echten pyogenen Kokken, der Hämolysinbildung und deren Nachweis. Aber während Neisser und Wechsberg zur Erkennung und Unterscheidung der pathogenen von ähnlichen Staphylokokken die Filtrate auf ihre hämolytische Eigenschaft prüften, habe ich die Kaninchenblutagarplatte (Kaninchenblutkörperchen reagiren auf das Hämotoxin am empfindlichsten) zur Sichtbarmachung der Hämolyse benutzt.

Bringt man nämlich auf die Oberfläche einer Kaninchenblut-

agarplatte pathogene Traubenkokken, so zeigen die nach 24 Stunden gewachsenen Colonien die Hämolyse dadurch an, dass um sie ein heller Hof entsteht. Die Entstehung des hellen Hofes, d. h. die Aufhellung der Platte durch Verwandlung der Deckfarbe in die Lackfarbe kommt dadurch zu Stande, dass das blutlösende Toxin bei dem Wachsthum der Colonie in den Agar diffundirt, in dem die Blutkörperchen vertheilt sind. Das secernirte Gift wirkt ebenso wie bei den Blutkörperchen im Filtrat auf das Stroma der rothen Blutzellen im festen Nährboden fermentartig ein, so dass das Hämoglobin aus ihnen austritt.

Die Blutplatten stellt man sich am besten in folgender Weise her. Einem lebenden Kaninchen wird am desinficirten Halse die Arteria carotis freigelegt und durch einen Scheerenschlag angeschnitten. Das Blut ergiesst sich im Strahl in ein mit Glasperlen versehenes sterilisirtes Glas, in dem das Blut durch Schütteln defibrinirt wird. Es folgt sodann das Centrifugiren und das Abgiessen des Serums, darauf ein zweimaliges Waschen der Blutkörperchen mit steriler Kochsalzlösung und Centrifugiren. Die gewaschenen Blutkörperchen werden in dem auf 55° abgekühlten flüssigen Agar durch Schütteln gleichmässig vertheilt und sofort zu Platten ausgegossen. Beim Mischen des Agars mit den Blutkörperchen ist vor allem darauf zu achten, dass der flüssige Agar nicht zu heiss ist, da in diesem Falle die empfindlichen Blutkörperchen schon allein durch die Hitze zerstört werden können. Die Blutplatten werden am besten stets frisch vor ihrem Gebrauch hergestellt.

Bei der Verwendung der Blutplatte zur Prüfung der hämolytischen Eigenschaft von Staphylokokken habe ich anfänglich Bedenken gehabt, ob die Blutagarplatte auch wirklich im Stande ist, in jedem Fall das Phänomen der Hämolyse durch Bildung der bekannten hellen Zone innerhalb eines 24 stündigen Wachsthums der Colonie anzuzeigen. Diese Zweifel waren deshalb berechtigt, weil die Secretion der Toxine in Bouillonculturen wie Neisser und Wechsberg gezeigt haben, erst verhältnissmässig spät, gewöhnlich am 3. bis 4. Tage zu beginnen pflegt, um gegen den 13. Tag den Höhepunkt der Giftbildung zu erreichen.

Zur Klärung dieser Frage habe ich etwa 50 Stämme von Traubenkokken, die aus acuten Krankheitsherden des Menschen isolirt waren, auf der Blutagarplatte geprüft und dabei auch nicht einen einzigen Stamm gefunden, bei dem die Hofbildung ausgeblieben wäre. Ich benutze daher jetzt von vornherein die Blutagarplatte, um pathogene Traubenkokken aus Eiter- und anderen

Krankheitsproducten zu isoliren. Die auf diese Weise gewonnenen Stämme wurden von mir aber auch auf Hämolysinbildung im Filtrat untersucht. Die Untersuchungen haben ergeben, dass die auf der Blutplatte mit Hofbildung gewachsenen Colonien auch im Filtrat jedesmal deutliche hämolytische Wirkung erkennen liessen. Man darf jedoch nicht von einer kräftigen Hofbildung Schlüsse auf eine kräftige Toxinproduction im Filtrat ziehen.

Ich will hier nicht unterlassen, darauf aufmerksam zu machen, dass nach 24 stündigem Wachsthum die Erscheinung des hellen Hofes nicht bei allen auf der Platte gewachsenen Colonien deutlich aufzutreten braucht, besonders wenn die Blutplatte viel Blutkörperchen enthält und eine tiefrothe Farbe hat. Heim hat daher bei der Prüfung der verschiedenen Bakterien auf Hämolysinbildung durch die Blutplatte den Einwand erhoben, dass man deshalb nicht ganz mit Recht von einer hämolytischen Wirkung sprechen könne und weist darauf hin, dass beispielsweise die Choleravibrionen die Eigenschaft haben, auf Blutplatten helle Höfe zu bilden, während ihnen im Filtrat jegliche Hämolysinbildung abgehe. Für die Traubenkokken kommt dieser Einwand nicht ernsthaft in Betracht. Ich habe schon erwähnt, dass ich keinen echten menschenpathogenen Stamm gefunden habe, der die auf der Blutplatte angezeigte Hämolyse im Filtrat vermissen liess. Ausserdem sieht man auf der Blutplatte selten, dass die helle Zone in den ersten 24 Stunden fehlt, während sie nach 48 stündigem Wachsthum stets deutlich in die Erscheinung tritt.

Auf Grund meiner bisherigen Erfahrungen muss ich den Nachweis vermittelst der Kaninchenblutagarplatte als die empfindlichste Methode bezeichnen, um die Hämolyse bei den Traubenkokken zu beobachten. Da dieselbe auf der Blutplatte schon in so kurzer Zeit eintritt, glaube ich mit M. Neisser und Lipstein, dass bei dieser Art der Untersuchung vielleicht primäre Hämolysine zur Wirkung gelangen, die in den Filtraten nicht nachweisbar sind.

Die Vortheile der Differenzirung pathogener und harmloser Staphylokokken durch die Blutagarplatte gegenüber der immerhin umständlichen Prüfung auf die hämolytische Fähigkeit der Filtrate liegen auf der Hand. Die Anwendung der Blutplatte ist einfach, bequem und sicher, besitzt also alle Vorzüge, die man von einer derartigen bakteriologischen Methode verlangen kann. Man streicht

die Krankheitsproducte auf der Blutplatte aus und kann nach 24 stündigem Aufenthalt im Brütschrank die eigentlichen pathogenen Traubenkokken an der eingetretenen Hämolyse erkennen.

Die Blutplatte habe ich nun dazu benutzt, um das Vorkommen hämolysinbildender Staphylokokken auf der Haut der Körperoberfläche, auf den Schleimhäuten, auf der Kleidung, in der Luft u. s. w. festzustellen. Bei der Prüfung der Haut verschiedener Körperregionen, der Haare u. s. w., braucht man nur die Blutplatte an die zu untersuchende Stelle leicht anzudrücken, um die dort vegetirenden Bakterien auf der Platte zu fixiren. Auf diese Weise kann man sich nicht nur über die Bakterienflora einer bestimmten Stelle überhaupt orientiren, sondern erhält auch über die Zahl toxinbildender Traubenkokken Aufschluss. Schleimhäute untersucht man in der Weise, dass man ihre Secrete auf die Platte ausstreicht, die Luft bestimmter Räume, indem man die Blutplatten der Luft exponirt. Freilich gelingt es durch Andrücken der Platten an die Haut nur die oberflächlichen Keime zu fixiren, die in der Tiefe der Hautdrüsen, sowie die in den Nischen und Buchten der Haut vegetirenden Bakterien lassen sich auf diese Weise kaum feststellen.

Die Feststellung der Zahl der auf der oberflächlichen Haut befindlichen Hämolysin bildenden Traubenkokken ist jedoch nicht so einfach, wie es auf den ersten Blick scheinen könnte. Die Bakterienflora unserer Haut ist im Allgemeinen eine sehr üppige, sodass auf der durch Andrücken an die Haut geimpften Blutplatte die Hofbildung dort, wo die Colonien sehr dicht stehen, nicht scharf hervortritt bezw. die Staphylokokkencolonien selbst von anderen Bakterien überwuchert werden. Am besten geben die Randparthien der Platte über das Verhältniss der hämolysinbildenden Traubenkokken zu den saprophytischen Kokken Aufschluss, weil sie hier isolirter stehen und die Hofbildung durch Ueberwucherung anderer Keime nicht so undeutlich wird.

Die Untersuchung der menschlichen Haut verschiedener Körperregionen mit der Blutplatte, ergab, dass das Hauptcontingent der auf der Körperoberfläche vegetirenden Keime Traubenkokken stellen, und zwar hauptsächlich die weissen Arten. Sie machen fast 90 pCt. aller Keime aus. Die Menge der Toxin bildenden Kokken schwankt sehr. Auf den meisten Platten kamen schätzungsweise auf 100

etwa 5 Colonien, die eine helle Zone aufwiesen, während andere Platten 10 pCt. und mehr zeigten. Ueber die genaue Zahl der Toxin bildenden Staphylokokken der menschlichen Haut lassen sich nur schwer bestimmte Angaben machen. Ich muss jedoch betonen, dass ich sie auf keiner Platte, die von der Haut gewonnen war, vermisste; dabei will ich jedoch bemerken, dass ich nur die Haut normaler Menschen untersucht habe. Ob die Zahl der giftbildenden Traubenkokken bei Erkrankungen der Haut u. s. w. zunimmt, ob es Menschen giebt, wie die Diabetiker, die mehr pathogene Staphylokokken auf ihrer Haut haben als andere Menschen, sind noch offene Fragen, die aber werth sind, genauer untersucht zu werden.

Auch in den Secreten der Schleimhäute des Mundes, der Nase, der Tonsillen lassen sich mit der Blutplatte pathogene Staphylokokken nachweisen. Allerdings kommt es bei der Untersuchung dieser Regionen häufiger vor, dass unter den verschiedenartigen Colonien solche mit Hofbildung gänzlich fehlen.

In wie fern unterscheiden sich nun diese auf der Haut, auf den Schleimhäuten u. s. w. vorkommenden saprophytischen Eitererreger von den pyogenen Staphylokokken menschlicher Krankheitsherde, eine Frage, die für die Chirurgie von grosser Wichtigkeit ist Dass sie in der That echte pyogene Traubenkokken sind, darüber kann wohl kein Zweifel mehr sein, denn sie haben alle bekannten Eigenschaften menschenpathogener Staphylokokken, sie sind im Stande, Toxine zu produciren und werden mit wenigen Ausnahmen auch durch ein mit menschenpathogenen Kokken hergestelltes Serum agglutinirt.

Durch vergleichende Untersuchungen dieser beiden Kategorien pyogener Kokken konnte ich jedoch einige bemerkenswerthe Unterschiede feststellen. Ich habe etwa 50 Stämme, die aus den verschiedensten Krankheitsherden wie Osteomyelitis, Sepsis, Pyämie, Abscessen, Furunkeln u. s. w. stammten, auf die Hämolysinproduction quantitativ geprüft und dabei constatiren können, dass die Toxinmenge bei diesen Stämmen wohl in gewissen Grenzen schwankt, dass sie aber durchweg eine verhältnissmässig hohe ist. Toxinmengen von 0,1 bis 0,5 ccm aus acuten Krankheitsherden isolirter Stämme führten meist schon eine vollkommene Lösung der rothen Blutkörperchen herbei.

Während die Toxinproduction dieser Stämme im Allgemeinen eine starke und ziemlich constante ist, ist die der saprophytisch-pyogenen Kokken durchweg eine geringe, so dass oft bei Toxinmengen von 1,5 ccm nur eine Spur resp. Kuppe die vorhandene hämolytische Eigenschaft anzeigt. Fast alle weissen Arten von der Haut zeigten nur eine minimale Hämolysinbildung.

Es besteht also, wie mein Mitarbeiter Paus und ich zuerst nachgewiesen haben, in der Giftproduction frischer menschenpathogener Staphylokokken und solcher, die von der normalen Haut und Schleimhaut u. s. w. gezüchtet sind, ein Unterschied, nämlich der, dass die Production des Hämotoxins sowie des Leukocidins echter menschenpathogener Traubenkokken eine viel grössere ist und in weit geringeren Grenzen schwankt, wie die der sogenannten saprophytischen pyogenen Kokken, wenn sie unmittelbar von der Körperoberfläche gezüchtet sind.

Wenn dies auch für die bei weitem überwiegende Mehrzahl der beiden Kategorien der Traubenkokken zutrifft, so schliesst es jedoch nicht aus, dass man gelegentlich auch saprophytische pyogene Kokken findet, die kräftige Giftbildner sind. Ich habe von der Tonsille, aus dem Schmutz des Unternagelraums gesunder Menschen hin und wieder Aureusstämme gezüchtet, die in der hämolytischen Kraft denen aus frischen acuten Eiterungen nicht erheblich nachstanden. Interessant war die Thatsache, dass 6 Aureusstämme, die aus dem Eiter tuberculöser Cavernen gewonnen waren, nur eine Spur hämolytischer Wirkung erkennen liessen; obschon diese Stämme aus menschlichen Krankheitsherden stammten, führten sie doch offenbar ein saprophytisches Dasein, indem sie auf der Schleimhaut der Cavernen vegetirten, ohne sichtbare pathogene Eigenschaften zu entfalten. Dass sie aber keineswegs harmlose Saprophyten waren, konnte ich durch Thierversuche nachweisen.

Durch vergleichende Hämolysinuntersuchungen konnte ich weiter feststellen, dass bei Staphylokokkenstämmen aus acuten menschlichen Eiterherden nach längerem Aufbewahren und Fortzüchten auf den gewöhnlichen Nährböden allmählich eine Abnahme der anfänglichen Toxinproduction erfolgen kann. Allerdings ist diese Abnahme bei den verschiedenen Stämmen keineswegs eine gleichmässige; es giebt Stämme, bei denen sie verhältnissmässig schnell

eintritt, andere, bei denen nach monatelangem Fortzüchten kaum eine Minderung der Toxinmenge nachweisbar ist. Ein Staphylococcusalbusstamm, der aus einem grossen Karbunkel stammte, löste frisch aus dem Eiter isolirt bei einer Menge von 0,1 ccm Toxin vollkommen, während er nach 4 Monaten bei einer Toxinmenge von 1,5 ccm nur noch eine Spur Hämolyse erkennen liess. Die saprophytisch pyogenen Kokken verhalten sich in dieser Hinsicht ebenso. Es hat jedoch den Anschein, als wenn bei längerem Aufbewahren und Fortzüchten die Abnahme der Giftbildung schneller erfolgt als bei den aus Krankheitsherden isolirten Stämmen. Ob die ersteren die Fähigkeit der Hämolysinbildung ganz verlieren können, wodurch sie zu wirklichen Saprophyten würden, kann ich nicht sagen.

Ebenso wie durch längeres Aufbewahren und Fortzüchten auf den verschiedenen Nährböden, so kann auch im Organismus selbst, durch die Thierpassage, sowohl eine Steigerung wie eine Minderung der hämolytischen Kraft erfolgen. Es deckt sich diese Beobachtung mit derjenigen, dass bei Thierpassagen durchaus nicht immer eine Steigerung der Virulenz der Kokken einzutreten braucht, sondern viel häufiger bei wenig Pathogenen eine Schwächung der krankmachenden Wirkung zu beobachten ist. Ich habe die Erfahrung gemacht, dass letzteres besonders bei den ohnehin schon schwach pathogenen Stämmen saprophytischer Kokken einzutreten pflegte, während die Toxinproduction älterer Staphylokokkenkulturen, die aus menschlichen Krankheitsherden stammten, durch Thierpassagen bald auf ihre ursprüngliche Höhe gebracht werden konnte.

Entsprechend der geringen hämolytischen Wirkung ist auch das verminderte Vermögen der Verflüssigung der Gelatine bei den saprophytischen pyogenen Kokken gegenüber den aus Krankheitsherden isolirten Stämmen. Ob zwischen Hämolysinbildung und der Verflüssigung der Gelatine directe Beziehungen bestehen, kann ich nicht angeben.

Nachdem ich mich über die Identität der auf der Körperoberfläche vorkommenden hämolysinbildenden Staphylokokkenarten mit den wirklichen pyogenen Kokken unterrichtet hatte, habe ich die wichtige Frage zu beantworten versucht, in welchem Zustande der Pathogenität sich diese am und in der Umgebung des Menschen

vegetirenden Eiterkokken befinden und die weitere Frage, ob zwischen Hämolysinproduction und Virulenz Beziehungen bestehen. Wenn man zu einer befriedigenden Beantwortung dieser Frage kommen will, so muss man bei den vergleichenden Versuchen nach ganz bestimmten Gesichtspunkten verfahren.

Da der Vergleich einzelner Stämme beider Kategorien nicht viel besagt, so kommen natürlich nur grössere Serien beim Vergleich in Betracht. Ferner dürfen bei den Versuchen nur Stämme erster Generation verglichen werden, also solche, die frisch aus acuten Krankheitsherden isolirt, und solche, die direct von der Körperoberfläche u. s. w. gewonnen sind. Das Alter der Stämme spielt also eine grosse Rolle; wir haben ja gesehen, dass durch längeres Aufbewahren und Fortzüchten die Giftproductien abnehmen kann. Endlich empfehle ich als Versuchsthier auf Grund sehr zahlreicher Thierversuche das junge Kaninchen mit einem Durchschnittsgewicht von 1200—1500 gr., als Art der Application die intravenöse Einspritzung.

Unter Berücksichtigung dieser Momente haben die vergleichenden Versuche von etwa je 40 Stämmen beider Kategorien ergeben, dass der Unterschied in der Virulenz durchweg ein ganz enormer ist. Bei den echten pyogenen aus acuten Krankheitsherden gezüchteten Staphylokokken genügen fast ausnahmslos Mengen bis zu einer Normalöse einer 24 stündigen Agarkultur, um die Versuchsthiere innerhalb 24—48 Stunden unter dem Bilde einer acuten Sepsis oder in einigen Tagen unter den Erscheinungen der Pyämie zu tödten. Im Allgemeinen muss man daher die Virulenz dieser Kategorie pyogener Traubenkokken als eine ziemlich constante bezeichnen.

Mit denselben Mengen saprophytischer Kokken, besonders solcher Stämme, die von der Oberfläche der Haut gewonnen sind, erzielt man bei den Versuchsthieren fast niemals irgend einen ernsteren krankmachenden Effect. Man kann dreist ganze Agarkulturen den Thieren intravenös injiciren (ich habe von Stämmen aus der Luft, von den Haaren sogar bis 5 Agarculturen eingespritzt, ohne dass die Thiere eingingen); bedeutend pathogener schon, ohne aber den Virulenzgrad frischer menschenpathogener Kokken zu erreichen, erwiesen sich Stämme, die aus dem Munde von den Tonsillen und aus dem Schmutz des Unternagelraumes

gezüchtet waren. Ich schliesse daraus, dass feuchte Aufenthaltsorte den Traubenkokken bessere Lebensbedingungen bieten, wie die trockene Haut. Stets waren es auch die gelben Arten der Staphylokokken, die sich im Thierversuch pathogener zeigten, während die weissen Arten der Haut fast avirulent waren.

Bei diesen zahlreichen vergleichenden Versuchen habe ich im Gegensatz zu Neisser und Wechsberg constatiren müssen, dass Virulenz- und Toxinproduction im Grossen und Ganzen parallel gehen. Dafür spricht schon der Umstand, dass die Giftproduction der stark pathogenen Staphylokokkenstämme acuter Eiterherde eine ungleich höhere und constantere ist, wie die der saprophytisch pyogenen Kokken. Wenn trotzdem bei der Verwendung starker Giftproducenten mit gleichen Infectionsmengen und Thieren von gleichem Gewicht manchmal bedeutende Unterschiede hinsichtlich des Verlaufs bestehen, so ist dabei zu berücksichtigen, dass bei Infectionen mit Eiterkokken der lebendige Organismus über verschiedene den Verlauf der Infection beeinflussende Kräfte verfügt, die wir noch nicht kennen. Es ist vielleicht nicht ausgeschlossen, dass bei der verschiedenen Empfänglichkeit des Menschen wie der Versuchsthiere gegenüber einer Staphylokokkenmycose eine erworbene Immunität eine Rolle spielen kann. Dennoch muss ich auf Grund meiner Erfahrungen dabei bleiben, dass Hämolysinproduction und Virulenz sich im Grossen und Ganzen decken.

Weiter haben die Versuche ergeben, dass man durch Thierpassagen die Virulenz einzelner Stämme saprophytischer Herkunft steigern kann. Verhältnissmässig leicht gelang mir dies bei Stämmen, die schon über einen verhältnissmässig hohen Virulenzgrad verfügten, während bei Schwachpathogenen eher eine Minderung der krankmachenden Wirkung zu beobachten war. Wie bereits erwähnt, kann durch Passagen auch die Giftproduction zu- und abnehmen.

Auf die pathologisch-anatomischen Veränderungen bei intravenöser Staphylokokkeninfection will ich hier nicht näher eingehen. Nur soviel sei bemerkt, dass man mit den saprophytisch pyogenen Kokken in genügender Dosis sämmtliche Organerkrankungen wie mit den menschenpathogenen Stämmen bei den Versuchsthieren erzeugen kann. Besonders möchte ich hervor-

heben, dass es mir gelungen ist, in einzelnen Fällen eine typische Endocarditis auch ohne vorherige Läsion der Herzklappen und ohne Beimengungen zu dem Infectionsmaterial (Ribbert) zu erzeugen. Sehr häufig sind ferner bei Verwendung der schwachpathogenen saprophytischen Staphylokokken osteomyelitische Processe an den Knochen, besonders an den Rippen, ein Befund, der sich mit der Beobachtung Lexer's deckt, der bei Injection von alten abgeschwächten Culturen von Traubenkokken bei den Versuchsthieren eine typische Osteomyelitis purulenta chron. entstehen sah.

Fasse ich zum Schluss noch einmal die Hauptergebnisse meiner Untersuchungen über die Differenzirung der saprophytischen pyogenen Staphylokokken und der aus menschlichen acuten Krankheitsherden zusammen, so ergeben sich folgende Thatsachen und Schlussfolgerungen:

1. In der Verwendung der Kaninchenblut-Agarplatte besitzen wir eine bequeme und brauchbare Methode, um pathogene von saprophytischen harmlosen Traubenkokken zu unterscheiden. Die Differenzirung beruht auf der constanten Eigenschaft pathogener Staphylokokken, das Hämolysin zu secerniren, was sich auf der Blutplatte durch Bildung eines hellen Hofes um die Colonie während eines 24—48 stündigen Wachsthums anzeigt.

2. Mit dieser Methode kann man nachweisen, dass die grosse Bakterienflora der menschlichen Haut und der Haare im Allgemeinen zu 90 pCt. aus harmlosen Saprophyten, hauptsächlich weissen Staphylokokken besteht und dass sich unter den übrigbleibenden 10 pCt. etwa 3—5 echte pyogene Staphylokokken befinden. Das Vorkommen von toxinbildenden Staphylokokken auf den Schleimhäuten ist zu inconstant für genaue Angaben.

3. Durch Thierversuche wurde festgestellt, dass die hämolysinbildenden Staphylokokken der Körperoberfläche, der Schleimhäute u. s. w. alle pyogenen Erkrankungsformen wie echte aus Eiterherden stammende Stämme bei den Versuchsthieren hervorrufen können.

4. Wenn an der Identität der saprophytisch pyogenen Staphylokokken mit den menschenpathogenen Stämmen nicht gezweifelt werden kann, so haben die Untersuchungen doch ergeben, dass gewisse Unterschiede zwischen beiden Kategorien bestehen. Durch-

weg ist die Hämolysinproduction der saprophytischen Eiterkokken eine weit geringere und schwankt innerhalb weit grösserer Grenzen, wie die der aus menschlichen acuten Eiterherden frisch gezüchteten Stämme. Ebenso ist die Fähigkeit, die Gelatine zu verflüssigen, bei den ersteren weit geringer wie bei den letzteren. Die Hämolysinbildung der Stämme beider Kategorien kann aber durch Thierpassagen ab- und zunehmen. Durch längeres Aufbewahren und Umzüchten wird sie wohl stets vermindert, jedoch bei den einzelnen Stämmen in verschiedenem Grade.

5. Der fundamentale Unterschied zwischen beiden Kokkenarten besteht jedoch in der verschiedenen primären Virulenz. Ausserdem ist der Virulenzgrad der aus acuten menschlichen Krankheitsherden stammenden Eiterkokken gegenüber den anderen ein ziemlich constanter. Die Virulenz der saprophytischen pyogenen Kokken kann bei manchen Stämmen, die bereits über eine verhältnissmässig hohe Pathogenität verfügen, durch wenige Thierpassagen zur Höhe der aus acuten menschlichen Eiterherden stammenden gesteigert werden.

6. Im Allgemeinen gehen Hämolysinproduction und Virulenz parallel miteinander.

7. Wenn wir die wenig virulenten pyogenen Kokken des normalen menschlichen Körpers und seiner Umgebung als Erreger schwerer Infectionen zunächst nicht zu fürchten haben, so spielen sie doch in der practischen Chirurgie eine grosse Rolle. Die Thatsache, dass sie überall am Menschen vorkommen und unter geeigneten Bedingungen virulent werden können, zeigt uns, dass die Gefahren, die der normalen Heilung einer Wunde, besonders der Operationswunden drohen, doch recht erhebliche sind und keineswegs gering angeschlagen werden dürfen.

8. Aus diesen Gründen können wir bei aseptischen Operationen die Vorsichtsmassregeln garnicht weit genug treiben. Die wenig virulenten pyogenen Kokken, die aus der Luft, von den Händen, von dem Körper des Operirten in die Wunden gelangen, werden ja meistens den bactericiden Kräften des Organismus erliegen. Es ändert sich aber das Bild, wenn entweder die Widerstandskraft des Organismus geschwächt oder bei der Operation die Gewebe durch Quetschen, Reissen geschädigt oder durch Ansammlung von Wundsecret, Blut usw. gute Entwicklungsstätten für

die wenig virulenten saprophytischen pyogenen Kokken geschaffen werden.

9. Wollen wir daher noch bessere Resultate unserer Wundheilungen erzielen, dann müssen wir das ganze Rüstzeug der verfeinerten Aseptik, Handschuhe, Mundmasken, Kopfbedeckungen in Anwendung bringen. Die modernen Bestrebungen nach Verbesserung der Aseptik sind also keineswegs eine müssige Spielerei, sondern basiren auf der Erkenntniss, dass am Menschen pyogene Kokken vorkommen.

XVIII.

Blutuntersuchungen bei Morbus Basedowii mit Beiträgen zur Frühdiagnose und Theorie der Krankheit.[1]

Von

Theodor Kocher in Bern.

Die Gelegenheit, bei Morbus Basedowii Operationen an der Schilddrüse auszuführen, hat sich erheblich vermehrt, seit die Aerzte sich haben überzeugen können, dass die Gefahren der Operation, welche namentlich in Frankreich in übertriebener Weise gefürchtet waren[2]), sich bei rechtzeitiger Ausführung schon jetzt mit grosser Sicherheit vermeiden lassen, und dass die Erfolge richtigen operativen Vorgehens in allen schweren Fällen die Ergebnisse anderer therapeutischer Maassnahmen bei Weitem übertreffen.

Ich habe am Congress für Interne Medicin 1906 die Resultate von 167 Operationen bei Morbus Basedowii mitgetheilt. Damals hatten wir auf diese Anzahl noch 9 Todesfälle zu verzeichnen. Seither konnten wir dank dem verständnissvollen und vorurtheilsfreien Entgegenkommen leitender interner Kliniker wieder 153 Patienten operativ behandeln. Unter diesen 153 sind bloss 2 Todesfälle zu verzeichnen, welche der Operation zur Last gelegt werden müssen. Die Mortalität ist also auf kaum $1^1/_2$ pCt. gesunken. In Wirk-

[1]) Vorgetragen am 2. Sitzungstage des XXXVII. Congresses der Deutschen Gesellschaft für Chirurgie, 22. April 1908.

[2]) Es war deshalb sehr zweckmässig, dass Prof. Garrè vor Kurzem in einer französischen Zeitschrift über sehr günstige Resultate der Strumectomie bei M. Basedowii berichtete.

lichkeit ist die Mortalität noch wesentlich niedriger, wenn man sie nicht auf die Zahl der Patienten, sondern der Operationen berechnet, da an einer nicht geringen Anzahl der Fälle mehrfach Operationen ausgeführt worden sind. Wir dürfen also sagen, dass die Gefahr einer Operation bei Morbus Basedowii nicht mehr sehr viel grösser ist, als bei anderen Kropfpatienten. Wir haben bei den ersten 600 Fällen unseres 4. Tausend von Kropfexcisionen 3 Todesfälle erlebt = $^1/_2$ pCt., und zwar — wie ich ausdrücklich bemerke — mit Einschluss der malignen Strumen.

Was den Erfolg der Operation bei Morbus Basedowii anlangt, so ist er ja freilich nach Grad und Stadium der Krankheit verschieden, aber ich konnte schon in meinem Referat am Congress für interne Medicin 1906 das Gesetz aufstellen, dass die Heilung parallel geht dem Quantum kranker Schilddrüsensubstanz, welches wir operativ ausschalten, dass wir demgemäss unvollständig geheilte Patienten einer völligen Heilung entgegenführen, wenn wir nachträglich durch Ligatur oder Resection ein noch grösseres Quantum abnorm functionirender Schilddrüsensubstanz wegnehmen. Nur in Spätstadien versagt unsere Kunst, weil andere Organe unter dem toxischen Einfluss der kranken Schilddrüse irreparable Veränderungen eingegangen sind.

Die Veränderungen der Organe ausser der Schilddrüse sind bei Morbus Basedowii noch wenig studirt. Ich möchte heute auf die Veränderung eines Organs, die nicht den Spätstadien speciell angehört, und glücklicherweise auch nicht irreparabel ist, Ihre Aufmerksamkeit lenken, ich meine bestimmte Blutveränderungen.

Wir haben in 106 Fällen genaue Blutuntersuchungen anstellen lassen. Die meisten derselben sind von Dr. Kurt von Steiger, einige von Dr. Kottmann, Dr. Naegeli (dem bekannten Hämatologen) und meinen jeweiligen Assistenten ausgeführt. Ich werde Gelegenheit nehmen, die Tabellen aller dieser Untersuchungen mit meinem Sohne Dr. Albert Kocher zu veröffentlichen und will hier nur dasjenige über die Resultate mittheilen, was Andere zu ähnlichen Versuchen veranlassen kann. Zunächst zeigt sich, dass die Zahl der rothen Blutkörperchen dem normalen Verhältniss entspricht; im Gegentheil ist diese Zahl für junge weibliche Individuen häufig höher als normal, über 5 Millionen im Cubikmillimeter. Es besteht also nach dieser Richtung in der

Regel durchaus keine Anämie, was betont werden muss, weil von interner Seite mit Vorliebe tonisirende Mittel, Ferruginosa und auch Arsen in der ausgesprochenen Absicht einer Verbesserung der Blutbildung verabfolgt werden. Wir werden sehen, dass die Erfolge der Arsentherapie eine andere Deutung verlangen.

Ganz anders zeigt sich das Verhalten der weissen Blutkörperchen. Hier besteht, wenn man diesen Ausdruck gebrauchen will, in der Mehrzahl der Fälle eine Leukanämie. Die Zahl der weissen Blutkörperchen (W) beträgt in einer grossen Anzahl von Fällen bloss um die 5000 herum, statt der normalen 7000 und mehr. In einer nicht geringen Anzahl von Fällen geht die Zahl noch erheblich herunter. Die niedrigste gefundene Zahl war 3700. Bei so niedrigen Zahlen sind alle Arten weisser Blutkörperchen in ihrer absoluten Zahl herabgesetzt (event. nur die eosinophilen Zellen vermehrt). Regel ist aber das nicht.

Vielmehr stellt die Zählung der verschiedenen Formen fest, dass in den typischen Fällen auf der Höhe der Krankheit die Reduction der weissen Blutkörperchen ausschliesslich auf Rechnung der neutrophilen polynucleären Leukocyten kommt. Wir haben dieselben bis auf 1537 statt 5000 des normalen Blutes heruntersinken sehen, und bis auf 35 pCt. statt der normalen 75 pCt. Die niedrigen Zahlen und Procentzahlen dieser neutrophilen Leukopenie kommen vor, wenn entweder die Gesammtzahl der Leukocyten erheblich abgenommen hat oder wenn die Zahl der Lymphocyten eine besonders hohe ist.

Das ist nämlich neben der oft so ausgesprochenen Abnahme der Neutrophilen ein Hauptcharakteristicum des Blutbildes bei Morbus Basedowii, dass die Lymphocyten absolut oder noch viel öfter procentual erklecklich zugenommen haben. Die Zunahme der absoluten Zahl steigt bis auf 5875 gegenüber der Normalzahl von 1500—2000, und die Procentzahl — normaliter circa 25 pCt. ausmachend — kann bis auf 57 pCt. hinaufgehen.

Wir stellen also neben der Leukanämie mit neutrophiler Leukopenie eine absolute oder relative Lymphocytose (resp. Hyperlymphocytose) als ein Charakteristicum der Basedow'schen Krankheit fest. Beiläufig erwähnt zeigen die Eosinophilen hier und da erhebliche Abweichungen und sind bis zu 15 pCt. gezählt

worden[1]), doch liegt darin entfernt nicht eine Constanz, wie in den beiden anderen Befunden, und wir werden die Bedeutung dieser Erscheinung durch Studium der Einzelfälle festzustellen suchen.

Um nun zu beurtheilen, was der geschilderten Aenderung des Blutbildes bei Morbus Basedowii für eine Bedeutung zukommt, mag zunächst noch erwähnt werden; dass in den Fällen, wo statt abzunehmen, die Gesammtzahl der weissen Blutkörperchen unerheblich oder gar nicht abgenommen oder gar zugenommen hat, ein hoher Procentsatz der Lymphocyten prognostisch weniger schlimme Bedeutung zu haben scheint, als wo Leukanämie besteht mit erheblicher Verringerung der Gesammtzahl der weissen Blutkörperchen.

Ferner scheint nach den relativ wenigen Fällen zu urtheilen, wo wir in sehr frühen Stadien untersuchen konnten, die für Morbus Basedowii typische Hyperlymphocytose in den Anfangsstadien weniger ausgesprochen als auf der Höhe der Krankheit. Sie nimmt bei bestimmten Veränderungen der Schilddrüse in späten Stadien wieder ab, während die absolute Leukopenie (durch Verminderung der Neutrophilen) bestehen bleibt. Des Weiteren wird durch die operative (und auch therapeutische) Behandlung das Blutbild ganz erheblich beeinflusst[2]), und zwar muss man

[1]) Uhlmann (Würzburger Dissertation, 1897) beschreibt Zunahme der eosinophilen Zellen bei Thyreoidingebrauch.

[2]) Eine Einwirkung der Thyreoidea auf das Blutbild hat man schon früher durch die Thyreoidectomie nachzuweisen gesucht, wie ich schon im Jahre 1883 bei meiner Beschreibung der Cachexia strumipriva eine solche feststellen zu können glaubte. Pokrowsky (Influence de l'exstirpation du corps thyroïde chez les chiens etc. Arch. des sciences biologiques. Inst. imp. de méd. exper. 1897. p. 321) hat bei Totalexcision der Schilddrüse fast vollständiges Verschwinden der kleinen Lymphocyten, die er als formes jeunes nach Ouskow bezeichnet, feststellen können. Dazu fand er eine Zunahme der „formes mûres" von grösserem Kaliber mit grossen Kernen (grosse Lymphocyten?) und der Uebergangsformen (zu den polynucleären), endlich eine geringe Zunahme der letzteren. Da die Uebergangsformen zu den myeloiden Elementen zu zählen sind, so wäre in dem Befunde von Pokrowsky ein interessanter Gegensatz zu erkennen zwischen den Folgen des Ausfalls der Schilddrüse und dem entgegengesetzten Blutbilde bei der Basedow'schen Hyperactivität der Drüse. Wir haben bei Myxödem und bei Cachexia thyreopriva allerdings zum Theil andere Blutbefunde erhoben. Indess ist zu berücksichtigen, dass ausser der Totalexcision der Schilddrüse auch die Parathyreoideae bei den Hundeexperimenten von Pokrowsky mit entfernt sein mussten, da die Thiere an acuter Cachexie (= Tetania parathyreopriva) zu Grunde gingen. Dass es nicht einfach postoperative Phänomene waren, welche dem Abfall der kleinen Lymphocyten und der Zunahme der Neutrophilen entsprechen, entnimmt P. daraus, dass die Veränderung

einen unmittelbaren, rasch vorübergehenden Einfluss unterscheiden von einem dauernden und auch den Einfluss der Excision von demjenigen der Ligatur trennen. In einzelnen Fällen, wo am gleichen Tage oder am Tage nach einer Strumaexcision die Controle gemacht werden konnte, stieg einmal die totale Leukocytenzahl am Tage nach der Operation um 12 900, die Neutrophilen stiegen dabei von 42,0 pCt. auf 89,2 pCt., während die Lymphocyten von 48,0 pCt. auf 2,7 pCt. (!) heruntergingen. In einem anderen Falle, ebenfalls am 2. Tage nachuntersucht, stieg die Zahl der weissen Blutkörperchen von 6500 auf 9000, dabei die der Neutrophilen von 63 pCt. auf 84 pCt; die der Lymphocyten dagegen fiel von 28,6 pCt. auf 10 pCt., die Eosinophilen verschwanden völlig (im anderen Falle fast völlig).

Diese raschen und gewaltigen Aenderungen sind nach Naegeli die unmittelbare Wirkung der Operation und auch bei anderen Operationen zu beobachten. Nach einiger Zeit aber stellt sich das Verhältniss anders: Wo der Erfolg der Operation ein ausgesprochener ist, findet sich als Regel (nicht ohne Ausnahme) eine Zunahme der Gesammtzahl der weissen Blutkörperchen, die zum grossen Theil auf Zunahme der Neutrophilen beruht, erst im späteren Verlauf, mit Abnahme der Lymphocyten auf die Norm, bei vielen Fällen während langer Zeit mit Gleichbleiben oder gar Ansteigen der Zahl auch der Lymphocyten. Die letzten Fälle sind zum Theil die noch nicht völlig geheilten, resp. nicht bis zu Ende operirten.

Zu betonen ist, dass die Ligatur, zumal die isolirte Arterienligatur unter Ausschluss der Venen den Effect ebenfalls hat, die Gesammtzahl und die der Neutrophilen unmittelbar in die Höhe zu treiben, ohne aber auch nur vorübergehend eine so erhebliche Abnahme der Lymphocyten zu bewirken. Gewiss werden unsere Befunde bei noch viel zahlreicheren Untersuchungen manche Berichtigung und Ergänzung erfahren, aber dass wir in der Blutuntersuchung einen frühen und wichtigen Anhaltspunkt sowohl für die Diagnose als Prognose des Morbus Base-

---

des Blutbildes nicht zu Stande kam, wenn die Thiere nicht an acuter Cachexie erkrankten. Allein das dürfte eher dafür sprechen, dass die Excision der Parathyreoideae (die in den letzten Fällen unterblieb) den maassgebenden Einfluss ausübt.

dowii gefunden haben, steht mir ausser Zweifel. Und das ist ja ganz wesentlich besonders für uns Chirurgen, wenn wir uns die Vortheile chirurgischer Behandlung voll zu Nutze machen wollen, dass wir heute das Leiden erkennen und zugleich zu beurtheilen vermögen, ob der Fall ein leichter oder ein schwerer ist. Bei Frühdiagnose allein ist es möglich, die Indication zu frühem operativen Eingriff richtig abzuschätzen und die Fälle zu erkennen, bei denen von vornherein die rein intern-diätetische Behandlung wenig verspricht, und nur durch die Operation eine völlige Heilung in die Wege zu leiten ist ohne Gefahr.

Wir können deshalb nicht zu sehr alle Zeichen beachten zur frühen Erkennung der Krankheit. Ich habe in einem Vortrage vor der Medical Society in London 1906 auf ein Zeichen hingewiesen, welches sehr früh die Aufmerksamkeit auf das Leiden lenkt und von dem gewöhnlich als Gräfe'sches Symptom beschriebenen Zurückbleiben des oberen Lides beim Abwärtsschauen sich unterscheidet, öfter und früher als dieses auftritt: Wenn man dem Patienten die Hand hinhält in der Höhe seiner Augen und plötzlich mit derselben etwas in die Höhe geht, so schnellt das obere Lid rascher empor als der Bulbus folgt. Das Auge bekommt momentan den bekannten stieren Blick, welchen es bei permanenter Retraction des Lides (Stellwag) bleibend zeigt.

Ferner ist als ein Frühsymptom neben den allbekannten Symptomen der Tachycardie, des Tremor[1]), der congestiven Symptome und damit des Erbrechens, der Durchfälle, des Schwitzens und der Gefässgeräusche an der Schilddrüse, die Empfindlichkeit der meist deutlich geschwollenen Schilddrüse zu betrachten. Sie ist um so höher anzuschlagen, als sie in bestimmten anatomischen Veränderungen ihre Erklärung findet.

Neben diesen Frühsymptomen ist nunmehr als ein neuer wichtiger Anhaltspunkt dem Arzte die Veränderung des Blutes an die Hand gegeben, nämlich die Doppelwirkung der Krankheit auf die neutrophilen Leukocyten einerseits und die Lymphocyten andererseits.

---

[1]) Es ist ferner ab und zu an dem senkrecht erhobenen gestreckten Bein früher ein deutlicher Tremor zu fühlen, als er an der ausgestreckten Hand und Fingern in die Erscheinung tritt.

Es ist interessant, festzustellen, dass als ein wichtiges Frühsymptom eine Blutveränderung sich herausstellt, welche schon Basedow als der von ihm und Graves beschriebenen Krankheit zu Grunde liegend ansprach. Freilich dachte sich Basedow diese Blutveränderung in ganz anderem Sinne, indem er eine Beziehung zur Chlorose in den Vordergrund stellte. Auch Horsley, der an Beziehung der Schilddrüse zur Blutbildung festhielt, und ich in meinem Vortrag über Cachexia strumipriva vor 25 Jahren, fassten den Zusammenhang der durch den Ausfall des Organs bedingten Blutveränderungen ganz anders auf. Jedoch hat schon Horsley[1]) hervorgehoben, dass im Venenblut der Thyreoidea viel mehr Leukocyten enthalten seien als in anderen Venen. Der Unterschied der verschiedenen Leukocytenformen, welchen wir Ehrlich verdanken, wurde damals noch nicht gemacht. Es ist bemerkenswerth, dass noch im Jahre 1907 in einer sehr tüchtigen Freiburger Dissertation über Morbus Basedowii Hamma[2]) ausdrücklich erklärt: Eine Blutveränderung gehört nicht zum regelmässigen Befunde bei Morbus Basedowii.

Ein besonderes Interesse dürften die Blutbefunde ausser in diagnostischer und prognostischer Beziehung im Hinblick auf die Pathogenese und damit das Wesen der Krankheit beanspruchen, weil es naheliegt, das Blutbild in Beziehung zu setzen zu gewissen histologischen Veränderungen der Basedow-Struma, welche schon von verschiedenen Autoren (Horsley) erwähnt, von Langhans in einzelnen Fällen betont, von Mc. Callum eingehender beschrieben wurden, ohne das man recht wusste, was mit denselben anfangen. Durch Jahre lang fortgesetzte Untersuchungen von Professor Howald und Dr. Albert Kocher an den von uns excidirten Basedow-Strumen sind diese Veränderungen eingehend studirt worden.

Da ein Vortrag von Dr. A. Kocher über die einschlägigen Befunde nicht mehr in die Tractanden des Congresses Platz finden konnte, so kann ich auf Grund von Mittheilungen von Dr. A. Kocher und Prof. Howald hier nur mittheilen, dass neben der typischen glandulären Hyperplasie, welche der Basedow-Struma zukommt, in auffallender Häufigkeit das Vorkommen von Lympho-

[1]) Formanek und Hascovek, Beiträge. 1896.
[2]) Freiburger Dissertation. 1907.

cytenherden festgestellt werden konnte, z. Th. mit schönen Keimcentren im Stroma und intralobulär; daneben findet sich aus Lymphocyten bestehende perivasculäre Rundzellinfiltration in ähnlicher Form wie sie bei gewissen chronischen Entzündungen vorkommt[1]).

Man ist allmählich glücklich dazu gekommen, für die älteren Basedowfälle ein typisches anatomisches Substrat zu postuliren in der Form der sogen. glandulären Hyperplasie der Schilddrüse. Fr. v. Müller hat darauf schon ausdrücklich hingewiesen.

Um deren Bedeutung richtig zu würdigen, muss man im Auge behalten — wie ich schon 1906 in meinem Vortrage vor der Londoner medical society hervorhob —, dass sich die typische Veränderung oft mit gewöhnlichem Colloidkropf combinirt. Aus letzterer Combination sind viele Irrthümer in der Beurtheilung hervorgegangen, sowohl bezüglich der Deutung des anatomischen Befundes, als des klinischen Verhaltens. Wenn z. B. Senator[2]) in der Berliner med. Gesellschaft zur Discussion eines Vortrages von Prof. Kraus auf den Mangel eines bestimmten Verhältnisses zwischen Grösse der Struma und Grad der Basedowsymptome hinweist, so hat dieses scheinbare Missverhältniss seinen Hintergrund darin, dass bei grossen Strumen sich die glanduläre Hyperplasie mit ausgedehnter Colloidentartung combinirt und nach unserer Erfahrung[3]) sind als Regel diese Combinationsfälle die gelinder verlaufenden. Mc Callum hat den wichtigen Nachweis geliefert, dass die für Basedowstruma bezeichnenden Veränderungen sich öfter bloss ganz umschrieben, in einzelnen „foci" entwickeln können. Darüber werden Howald und Kocher sich des Nähern verbreiten. Es dürfte diese umschriebene Entwicklung einen Anhaltspunkt geben für das Verständniss unseres Gesetzes von dem Parallelismus der operativen Entfernung von Schilddrüsengewebe und dem Grade der Heilung, wie auch eine Erklärung bieten für scheinbare Differenzen zwischen dem Grade der Krankheit und der Grösse der Struma. Letztere kann sehr gross sein und doch nur einige wenige Basedowherde, so zu sagen, einschliessen, während

---

[1]) Die Untersuchungen der beiden genannten Herren sollen in Virchow's Archiv ausführlich veröffentlicht werden.

[2]) Berl. med. Ges. Oct. 1906.

[3]) Vergl. meinen Vortrag in München und London. 1906.

eine ganz kleine Struma die typische Veränderung hochgradig darstellt.

Die glanduläre Hypertrophie, meist in diffuser Form, öfter aber auch bloss in circumscripten Herden ist es, welche zur anatomischen Grundlage der Krankheit gehört. Dass diese Zunahme des Epithels (Mc Callum hat oft mitotische Figuren getroffen) zu schönen cylindrischen Formen mit Faltung der Wand und Papillenbildung, rasche Desquamation und Zerfall, Verminderung und Verflüssigung, bezw. Umwandlung des Colloids (mucinöse Veränderungen nach Langhans) in den Bläschen nebst ausgesprochener Hyperämie die Function der Drüse ganz bedeutend beeinflussen muss, liegt auf der Hand. Und doch ist die glanduläre Hyperplasie nicht pathognomonisch für die Basedow'sche Erkrankung.

In einer Reihe grundlegender Versuche hat Halsted festgestellt, dass — wie Mc Callum histologisch bestätigte — eine typische glanduläre Hyperplasie sich erzielen lässt durch partielle Excision der Schilddrüse zumal bei jungen Thieren. Es liegt am nächsten, in diesem Falle die glanduläre Hyperplasie als eine compensatorische Leistung aufzufassen, auf vermehrten Anspruch an die Thätigkeit der Drüse.

Aehnlichen Ursprung durch vermehrten Anspruch dürfte auch die Schwangerschaftshyperplasie der Thyreoidea haben, bei der das histologische Bild der Schilddrüse sich demjenigen der glandulären Hyperplasie nähert. Beim Fötus und bei kleinen Kindern ist ebenfalls der histologische Befund der Schilddrüse demjenigen bei compensatorischer Hyperplasie völlig ähnlich, und es ist bemerkenswerth, dass in den Kinderjahren eine physiologische Lymphocytose in dem Sinne vorliegt, dass die Zahl der Lymphocyten diejenige der Neutrophilen überwiegt (Naegeli).

Endlich sind sowohl beim Thier als beim Menschen aus verschiedenen Ländern bezw. bei verschiedenen Rassen grosse Unterschiede im histologischen Bau der Schilddrüse festgestellt. Es giebt nicht bloss Individuen, sondern Nationen und Rassen, welche eine Basedowdisposition besitzen, begründet in dem histologischen Verhalten ihrer Schilddrüse.

Diese Basedowconstitution, wie ich sie bezeichne, stellt in reinster Form dasjenige dar, was man früher als „sanguinisches

Temperament" bezeichnet hat[1]). Die leicht beweglichen, leicht erregbaren, stets unruhigen Typen von Individuen, bei welchen bei geringster Gelegenheit das Blut in das Gesicht schiesst, die Augen glänzen, Schweiss ausbricht und Zittern eintritt, geringe Ursachen starke psychische Reactionen hervorrufen, haben die Anlage zur Basedow'schen Krankheit und je mehr Fälle ich sehe, desto deutlicher wird es mir, dass gewisse Nationen und Rassen mehr Fälle der Krankheit aufweisen als andere. Leichter zu übersehen sind ähnliche Verhältnisse bei Thieren. Hierüber liegen sehr dankenswerthe und interessante Mittheilungen vor in neuester Zeit aus dem John Hopkins Hospital in Baltimore, aus dessen Laboratorien schon eine so grosse Anzahl der trefflichsten Arbeiten hervorgegangen ist.

D. Marine[2]) hat ausgedehnte Untersuchungen über das Verhalten der Schilddrüse bei Hunden und Schafen in Cleveland gemacht. Er findet unter 202 Hundeschilddrüsen bloss 19 normal, 15 mit colloider Hypertrophie und 168 mit Hyperplasia glandularis, die er völlig in Uebereinstimmung findet mit derjenigen der Basedow'schen Erkrankung und mit der compensatorischen Hypertrophie Halsted's nach partiellen Excisionen bei Hunden[3]): Das Epithel hat den „columnar type" mit intrapapillären Papillen, das Stroma ist hypertrophisch, Blutzufuhr vermehrt, das gut färbbare Colloid ist reducirt.

Dass diese Veränderung auch bei den Cleveland-Hunden mit Hyperactivität einhergeht, scheint Marine daraus hervorzugehen, dass eine gewaltige Zunahme von Blutzufuhr und Ausdehnung der Lymphgefässe nachweislich ist[4]).

Zur Erklärung der Hyperplasie mit Hyperactivität nimmt

---

[1]) Ganz analog ist ein guter Theil des phlegmatischen Temperaments in mangelhafter Function der Schilddrüse begründet und die Ursachen letzterer liegen dem Phlegma, welche ganze Bevölkerungskreise darbieten, zu Grunde.

[2]) D. Marine, Bull. of John Hopkins Hosp. 1907.

[3]) Beresowsky (Ziegler's Beiträge z. path. Anat. Bd. 12) hat schon schöne Beiträge zur compensatorischen Hypertrophie der Schilddrüse geliefert.

[4]) Die Schilderungen von Anderson (Arch. f. Anatomie und Entwicklungsgesch. 1894) über ein chromophobes und ein chromophiles Secret in den Zellen, die sich erst im Inhalt des Follikels mischen, könnten den Gedanken nahelegen, dass diese Mischung nicht stattfindet oder — angesichts des fast farblosen Inhalts der Follikel — in abnormem Verhältniss und so ein giftigeres Secret in die Circulation gelangt.

Marine auch bei den Cleveland-Hunden und -Schafen eine physiologische Reaction auf vermehrten Anspruch Seitens der Gewebe an. Das kann man ohne Weiteres gelten lassen für die Fälle von Halsted's compensatorischer Hyperplasie nach Excision eines Stückes Schilddrüse, bei Schwangerschaft, bei starkem Körperwachsthum. Sie mag auch ihre Geltung haben für die Jungen von Hündinnen, welchen nach Halsted vor der Schwangerschaft ein Stück Schilddrüse entfernt worden ist. Aber da liegt auch die Grenze für die Zulässigkeit dieser einfachen Erklärung.

Wenn deshalb Marine weiter geht und den Schluss macht, dass der den Geweben fehlende Stoff, welcher die Reaction in der Schilddrüse hervorruft, das Jod sei, weil man weniger Jod bei Hyperplasie in der Schilddrüse nachweisen könne; weil ferner Jodpräparate bei den untersuchten Hunden sowohl die Hyperplasie reduciren, als sie nach partiellen Excisionen verhüten, was auch zutreffe bei den Jungen von Hündinnen, welche eine Entfernung von $^3/_4$ der Schilddrüse erlitten haben — so muss man sich wohl in Acht nehmen, diese Thatsachen ohne Weiteres auch für die Pathogenese des Morbus Basedowii zu verwerthen.

Marine findet, dass bei Jodverabfolgung die Drüse kleiner wird, der Blutandrang geringer unter Auftreten obliterirender Endarteriitis, das Epithel sich abflacht, das Colloid rapide zunimmt unter Vermehrung des Jodgehalts, die Lymphgefässe sehr zurücktreten; mit andern Worten: es entwickelt sich unter Jodgebrauch das Bild des Colloidkropfes. Dieser stellt demgemäss das Gleichgewichtsstadium dar, welches eintritt, sobald dem Mehranspruch an die Schilddrüse durch Jodzufuhr ein Genüge geleistet ist.

Bis hierher kann man die Erwägungen von Marine als zutreffend gelten lassen. Aber nun geht der Autor weiter: Weil für ihn auch die Basedow-Struma (und damit der Morbus Basedowii) mit der compensatorischen glandulären Hyperplasie zusammenfällt, so kommt er zu dem Schlusse, dass die Basedow'sche Krankheit mit ihrer Schilddrüsenhyperplasie das acute Stadium der Cachexia thyreopriva ist[1]), welches dem Ausgleichsstadium

[1]) Dass sind nicht seine Worte, sondern meine Zusammenfassung seiner Darstellung.

des Colloidkropfes (sobald dieses durch Jodzufuhr herbeigeführt ist) vorangeht. Die Basedowstruma und damit das Basedow'sche Symptomenbild sind also nach Marine cretinoider Natur, nur ein anderes Stadium, als die typische Cachexia thyreopriva, wie wir sie 1883 aufgestellt haben.

Marine sieht weitere Belege zu dieser Auffassung darin, dass bei den Cleveland-Hunden mit ihrer häufigen glandulären Hyperplasie der Cretinismus in allen Abstufungen vorkommt; ferner dass bei den Hunden an der Meeresküste nach Mc Callum die glanduläre Hyperplasie bloss in 7 pCt. der Fälle vorkommt gegen 90 pCt. der Cleveland-Hunde.

Die Auffassung der Basedow'schen Krankheit als einer Hypothyreosis ist nicht neu. Cyon[1]) ist schon für dieselbe eingetreten. Minnich[2]) und Oswald[3]) haben sich ihm angeschlossen mit der Annahme, dass bei Basedow-Struma ein minderwerthiges (jodärmeres) Secret (Thyreoglobulin) geliefert wird, welches nicht in normaler Weise Herzarbeit und Blutkreislauf regulirend zu beeinflussen vermag, sondern die Erregbarkeit und Erregung der N vagi und depressores herabsetzt, die der N. accelerantes steigert.

Man könnte sich nun denken, dass zwischen der compensatorischen Hyperplasie gewisser Thierrassen, den Schwangeren, den Nachkommen von theilweise thyreopriven Eltern (resp. Müttern) und der Basedowstruma insofern ein Unterschied bestände, als neben der glandulären Hyperplasie bei letzterer allein lymphatische Neubildungen sich vorfänden.

Allein auch dies trifft nicht zu. Im Gegentheil wird die völlige histologische Uebereinstimmung der Basedowstruma mit der compensatorischen Hyperplasie Halsted's auch von McCallum[4]), welcher die pathologische Anatomie der Schilddrüse bei Morbus Basedowii auf Grund zahlreicher von Halsted operirter Fälle eingehend bearbeitet hat, auch nach der Richtung betont, dass sich lymphoide Bildungen im Stroma der Basedowdrüsen nachweisen lassen, und auch Marine findet bei seinen Thieren mit glandulärer Hyperplasie Schwellung von Milz, Thymus und

[1]) Pflüger's Archiv. 70. 1898.
[2]) Das Kropfherz. Leipzig, Deutike, 1904.
[3]) Wiener klin. Rundschau.
[4]) Mc Callum, The pathology of exophthalmic goiter. Journ. of americ. med. assoc. Oct. 1907.

Lymphdrüsen als wesentliche Beigabe zum anatomischen Krankheitsbild.

Man sieht, wohin die rein anatomische Betrachtung führt: Marine wie McCallum ist nicht im Stande, irgend einen histologischen Unterschied zwischen den Formen physiologischer Hyperplasie und dem Krankheitsbild des Basedow zu finden, ergo ist ihm auch der Morbus Basedowii eine Hypothyreosis.

Wir möchten demgegenüber auf Analogien aufmerksam machen, wie wir sie bei gewissen Schwellungen der Lymphdrüsen besitzen, welche anatomisch auch sehr grosse Analogien zeigen bei sehr differentem klinischen Bilde. Man denke an das Verhalten der Lymphdrüsen bei lymphatischer Leukämie und Pseudoleukämie. Hier entscheidet die Blutuntersuchung in erster Linie und es ist denkbar, dass bei den compensatorischen glandulär-lymphatischen Hyperplasien der Schilddrüse, solange sie keine die physiologischen Grenzen übersteigende Störungen herbeiführen, diese Thatsache ihren Ausdruck findet in normalem Blutbild, während bei Basedow die typische Veränderung im Blutbefund hinzutritt. Das lässt sich leicht aufklären. Aber selbst wenn sich auch da nicht principielle, sondern bloss graduelle Unterschiede ergeben sollten und die Ausführungen von McCallum, einem so competenten Untersucher, wie die Arbeiten Marine's von der histologischen Identität der compensatorischen Hyperplasie auf „cretinoide" Einflüsse hin mit der Basedow-Struma sich weiter bestätigen, so bleibt doch ein durchgreifender Unterschied darin bestehen, dass die einen Ausfall deckende Hyperplasie keine nennenswerthen Störungen im Gefolge hat, während bei der Basedow-Struma schwere Krankheitssymptome mit der anatomischen Veränderung verbunden sind.

Der capitale Unterschied zwischen beiden Zuständen wird ganz besonders darin klar, dass die auf Ausfall von Drüsensubstanz oder auf Mangel an Jodzufuhr beruhende Hyperplasie durch die Zunahme an secernirendem Drüsenparenchym und durch Zufuhr von Jod gebessert wird, während bei Basedow die Besserung nach dem von uns aufgestellten Gesetz parallel geht dem Quantum hyperplastischer Drüsensubstanz, welches operativ entfernt wird und während ferner bei richtigem Basedow Jod- und Jodothyrin-Zufuhr als Regel eine erhebliche Verschlimmerung

der Symptome zur Folge hat[1]). Schon A. Kocher und Oswald haben gezeigt, dass — ausnahmsweise allerdings — eine Basedow-Struma ganz ausserordentlich starken Jodgehalt aufweisen kann, speciell in schweren Fällen. Und Caro hat in einem unten zu erwähnenden rasch tödtlich verlaufenden Falle von Basedow die Schilddrüse ungemein reich an Jod gefunden. Genügende Jodzufuhr stellt also unbedingt in der Regel nicht den Gleichgewichtszustand her.

Dass ausnahmsweise Jod sowohl als Jodothyrin in kleinen vorsichtigen Dosen bei Basedow günstig wirken, widerspricht der Regel, dass sie meistens die Krankheit verschlimmern, nicht. Schon Bruns[2]) und Baumgarten haben bewiesen, dass bei Schilddrüsenfütterung eine gewaltige Zunahme des Colloids stattfindet in der Drüse mit mächtig vermehrter Abfuhr durch die Lymphbahnen, daneben eine Abnahme des Blutgehaltes mit Verengerung der Gefässe durch Intimawucherung. Diese Befunde konnte neuerdings Dr. Oelsner in unserer Klinik bei Verabfolgung von Jodothyrin bestätigen[3]). De Ligneris[4]) hat ebenfalls aus unserer Klinik eine grössere Anzahl histologischer Untersuchungen über die Wirkung des Jod auf die Hundeschilddrüse veröffentlicht. Dieselben bestätigen für Jod eine ähnliche Wirkung, erhebliche Zunahme des Colloidgehalts unter Vergrösserung der Follikel ohne Grössenzunahme der Drüse im Ganzen.

Marine (loc. cit.) hat denselben Befund erhoben bei Jodfütterung von Hunden mit glandulärer Hyperplasie: Grössenabnahme der Drüse, Abnahme des Blutgehalts unter Auftreten obliterirender Endarteriitis, rapide Ansammlung normal färbbaren Colloids mit Abflachung des Epithels. Die Fälle von Basedow, bei welchen Jod und Schilddrüsenpräparate vertragen werden, dürften wohl in der Regel auf der Grenze stehen zwischen Colloidkropf mit Kropfherz und echtem Basedow[5]).

---

[1]) Man vergleiche einen exquisiten Fall von acutem Thyreoidismus (resp. künstlichem Basedow) von Béclère (Soc. méd. des hôp. Oct. 1894) bei übermässigem Gebrauch von Schilddrüsenpräparaten bei einem Myxödem.

[2]) Beiträge zur klin. Chirurgie. Bd. 16.

[3]) Die Arbeit soll im Verlaufe des Sommers erscheinen.

[4]) Berner Dissertation. Febr. 1907.

[5]) Dass das Vorhandensein von Colloidkropf mitigirend auf Basedow-Symptome wirkt, habe ich auf dem Congress für innere Medicin in München hervorgehoben (1906): Die Struma Basedowificata, d. h. das Zutreten von Ba-

Marie hat schon von anderem Gesichtspunkt aus hervorgehoben, dass die Verabfolgung von Schilddrüsensaft nützlich sei bloss bei „goitre basedowifié", aber schädlich bei „echtem" Basedow. Letzterer sei eine Neurose. Marie vertritt aber auch die völlig unhaltbare Anschauung, dass die Schilddrüsenexcision nur bei ersterer Form nützlich, bei echtem Basedow schädlich sei.

Man darf nicht vergessen, dass es auch bei angeblich gewöhnlichen (Colloid-) Strumen genügend Beobachtungen giebt von sehr rascher Abnahme des Kropfes unter Auftreten von schweren basedowähnlichen Symptomen mit tödtlichem Ausgang bei Jodbehandlung. Zu Anfang der Einführung des Jods in die Kropftherapie scheinen solche Fälle nicht selten gewesen zu sein, aber noch vor Kurzem hat in der Revue int. de méd. et de chir. Ferrand einen derartigen Fall beschrieben.

Allerdings hat man sich der Experimente von Luzzato zu erinnern (bei de Quervain erwähnt), wonach bei Kaninchen bei Zufuhr von Fettverbindungen, von Jod und Brom eine Vermehrung des Colloids auftritt, dagegen nach grösseren Dosen von Brom, Jod und Thyreodin eine Hyperplasie mit Vorherrschen von zelligen Elementen über das Colloid zu Stande kommt. Diese experimentellen Ergebnisse stehen mit den klinischen Beobachtungen in besserer Uebereinstimmung, als die Beobachtungen von Marine, der nur die günstige Wirkung der Jodpräparate kennt im Sinne der Herstellung eines Gleichgewichtszustandes zwischen Bedürfniss und Function.

Wenn wir also auf Mangel an Jod gleichsam noch auf physiologischem Wege die Bildung der Colloidstruma zurückführen können, so wäre selbst bei der Supposition, dass das Jod eine Rolle spielt bei Entstehung der Basedow-Struma umgekehrt nothwendig, einen pathologischen Reiz durch zu starke Zufuhr giftiger Dosen anzunehmen, und ein abnorm hoher Jodgehalt ist in einzelnen Fällen von Basedow-Drüsen von A. Kocher, Oswald, Caro nachgewiesen.

Die basedowiale Veränderung der Schilddrüse geht mit einer reactiven Veränderung des lymphatischen Systems einher, welche für die Intensität und Dauer der localen Gewebsveränderungen in

sedow-Struma zu bereits bestehender Colloidstruma bedeutet meist eine mitigirte Form von Basedow.

der Schilddrüse nicht gleichgültig ist und vielleicht ausser durch die toxische Einwirkung des veränderten Secrets auf andere Gewebe, speciell auf das verlängerte Mark und auf das sympathische Gefässsystem durch Lymphocytose auch in diesen Organen länger dauernde Störungen unterhält. Fr. v. Müller hat namentlich hervorgehoben, wie sehr eine Anzahl von Basedow - Symptomen ihre Erklärung finden würde durch Läsion des verlängerten Marks und seiner Kerne.

Pincus hebt hervor, dass bei lymphatischer Leukämie Erkrankungen des Nervensystems beobachtet werden in Form an Ort und Stelle zu Stande kommender lymphatischer Neubildungen in und um periphere Nerven oder in Form von Blutungen und Degenerationen in den oberen Parthien der Oblongata und den Hirnnerven mit Bulbärlähmungssymptomen (Facialislämungen). Auch bei Basedow sind ja in einzelnen Fällen Augenmuskellähmungen gefunden. Die von uns nachgewiesene Lymphocytose könnte also noch eine ganz besondere Bedeutung haben. Greenfield und Siemerling fanden bei Basedow Leukocyteninfiltration und Faserdegeneration im Nervensystem (Lancet, Nov. 1905).

Es kann nach diesen Erörterungen bei Basedow nicht bloss ein Anspruch an die Schilddrüse seitens der Gewebe sein, der durch die vermehrte Thätigkeit der Organe befriedigt wird, sonder Anspruch (wenn ein solcher in Frage ist) geht über das Bedürfniss des Organismus im Allgemeinen hinaus und dauert trotz eintretender Hyperplasie und Mehrleistung des Organs weiter. Es ist dabei sehr schön zu sehen, dass auch bei Basedow, sobald sich wirklich das Bedürfniss des Organismus steigert, wie dies der Fall ist bei der Entwicklung eines Foetus nach eingetretener Schwangerschaft — wie wir schon in früheren Publicationen mehrfach betont haben — die krankhaften Symptome wesentlich zurückgehen, es tritt bis zur Niederkunft dauernde Besserung ein.

Es muss also entweder ein einzelnes Organ (z. B. das Nervensystem oder vielleicht die Geschlechtsorgane) Ansprüche machen, die über das Bedürfniss der anderen Organe hinausgehen und dann sind sie eben pathologischer und nicht mehr physiologischer Natur. Denn es muss, abgesehen vom Anspruch oder Bedürfniss des übrigen Körpers, ein krankhafter Reiz (z. B. eine

Infection) direct auf die Schilddrüse wirken, der von aussen oder von innen kommen kann.

Wenn wir das treffliche Handbuch der Hämatologie von O. Naegeli, welches den neuesten Standpunkt vertritt, zu Rathe ziehen, so ersehen wir, dass eine gesteigerte Lymphocytose im Gegensatz zur Leukocytose als Reactionserscheinung zu chronischen Erkrankungen der Organe, seien sie infectiösen oder metabolisch-toxischen Ursprungs, hinzutritt. Bei acuten Infectionen kommt es zu der gewöhnlichen neutrophilen Leukocytose, welche seit Jahren zur Diagnose acuter Entzündung mitbenutzt wird. Dieselbe fehlt nur bei peracuter Ueberschwemmung mit Bakterientoxinen, welche statt einer Anregung des Knochenmarks zur Thätigkeit eine Lähmung des letzteren zur Folge haben.

Den Neutrophilen ist hauptsächlich die Unschädlichmachung acuter Infectionsfolgen übertragen. Sie enthalten antitoxisch, peptisch und oxydativ wirkende Fermente und zeigen intensiv chemotactische Eigenschaften.

Darin liegt beiläufig eine der Erklärungen, dass Basedowkranke mit ihrer neutrophilen Leukopenie Infectionen, wie auch operative Eingriffe sehr schlecht vertragen.

Denn auch bei letzteren kommen Fermentintoxicationen durch Blutergüsse und toxische Einflüsse durch die Narkose, durch Gewebsnekrosen u. s. w. vor.

Es ist deshalb nicht verwunderlich, dass nicht bloss die Thyreoidectomie, sondern eben so sehr Operationen an anderen Organen bei Basedowkranken gefährlich sind.

Wir haben freilich gezeigt, dass die Schädigung des Knochenmarks keine absolute sein kann, denn wir konnten nach operativen Eingriffen eine Umkehr der Verhältnisse von Neutrophilen und Lymphocyten feststellen. Letztere zeigten eine sofortige, zum Theil colossale Abnahme. Ebenso verschwanden momentan die Eosinophilen; die Neutrophilen dagegen stiegen erheblich und absolut in die Höhe, doch vielleicht nicht in dem für den Fall nothwendigen Maasse.

Die Lymphocyteninfiltration und Lymphocytose deutet demgemäss darauf hin, dass das die Schilddrüse schädigende Agens entweder ein Infectionsstoff der Art ist, dass es von vornherein bloss eine chronische Entzündung hervorrufen kann oder dass es

der Schilddrüse nicht gleichgültig ist und vielleicht ausser durch die toxische Einwirkung des veränderten Secrets auf andere Gewebe, speciell auf das verlängerte Mark und auf das sympathische Gefässsystem durch Lymphocytose auch in diesen Organen länger dauernde Störungen unterhält. Fr. v. Müller hat namentlich hervorgehoben, wie sehr eine Anzahl von Basedow - Symptomen ihre Erklärung finden würde durch Läsion des verlängerten Marks und seiner Kerne.

Pincus hebt hervor, dass bei lymphatischer Leukämie Erkrankungen des Nervensystems beobachtet werden in Form an Ort und Stelle zu Stande kommender lymphatischer Neubildungen in und um periphere Nerven oder in Form von Blutungen und Degenerationen in den oberen Parthien der Oblongata und den Hirnnerven mit Bulbärlähmungssymptomen (Facialislämungen). Auch bei Basedow sind ja in einzelnen Fällen Augenmuskellähmungen gefunden. Die von uns nachgewiesene Lymphocytose könnte also noch eine ganz besondere Bedeutung haben. Greenfield und Siemerling fanden bei Basedow Leukocyteninfiltration und Faserdegeneration im Nervensystem (Lancet, Nov. 1905).

Es kann nach diesen Erörterungen bei Basedow nicht bloss ein Anspruch an die Schilddrüse seitens der Gewebe sein, der durch die vermehrte Thätigkeit der Organe befriedigt wird, sonder Anspruch (wenn ein solcher in Frage ist) geht über das Bedürfniss des Organismus im Allgemeinen hinaus und dauert trotz eintretender Hyperplasie und Mehrleistung des Organs weiter. Es ist dabei sehr schön zu sehen, dass auch bei Basedow, sobald sich wirklich das Bedürfniss des Organismus steigert, wie dies der Fall ist bei der Entwicklung eines Foetus nach eingetretener Schwangerschaft — wie wir schon in früheren Publicationen mehrfach betont haben — die krankhaften Symptome wesentlich zurückgehen, es tritt bis zur Niederkunft dauernde Besserung ein.

Es muss also entweder ein einzelnes Organ (z. B. das Nervensystem oder vielleicht die Geschlechtsorgane) Ansprüche machen, die über das Bedürfniss der anderen Organe hinausgehen und dann sind sie eben pathologischer und nicht mehr physiologischer Natur. Denn es muss, abgesehen vom Anspruch oder Bedürfniss des übrigen Körpers, ein krankhafter Reiz (z. B. eine

Infection) direct auf die Schilddrüse wirken, der von aussen oder von innen kommen kann.

Wenn wir das treffliche Handbuch der Hämatologie von O. Naegeli, welches den neuesten Standpunkt vertritt, zu Rathe ziehen, so ersehen wir, dass eine gesteigerte Lymphocytose im Gegensatz zur Leukocytose als Reactionserscheinung zu chronischen Erkrankungen der Organe, seien sie infectiösen oder metabolisch-toxischen Ursprungs, hinzutritt. Bei acuten Infectionen kommt es zu der gewöhnlichen neutrophilen Leukocytose, welche seit Jahren zur Diagnose acuter Entzündung mitbenutzt wird. Dieselbe fehlt nur bei peracuter Ueberschwemmung mit Bakterientoxinen, welche statt einer Anregung des Knochenmarks zur Thätigkeit eine Lähmung des letzteren zur Folge haben.

Den Neutrophilen ist hauptsächlich die Unschädlichmachung acuter Infectionsfolgen übertragen. Sie enthalten antitoxisch, peptisch und oxydativ wirkende Fermente und zeigen intensiv chemotactische Eigenschaften.

Darin liegt beiläufig eine der Erklärungen, dass Basedowkranke mit ihrer neutrophilen Leukopenie Infectionen, wie auch operative Eingriffe sehr schlecht vertragen.

Denn auch bei letzteren kommen Fermentintoxicationen durch Blutergüsse und toxische Einflüsse durch die Narkose, durch Gewebsnekrosen u. s. w. vor.

Es ist deshalb nicht verwunderlich, dass nicht bloss die Thyreoidectomie, sondern eben so sehr Operationen an anderen Organen bei Basedowkranken gefährlich sind.

Wir haben freilich gezeigt, dass die Schädigung des Knochenmarks keine absolute sein kann, denn wir konnten nach operativen Eingriffen eine Umkehr der Verhältnisse von Neutrophilen und Lymphocyten feststellen. Letztere zeigten eine sofortige, zum Theil colossale Abnahme. Ebenso verschwanden momentan die Eosinophilen; die Neutrophilen dagegen stiegen erheblich und absolut in die Höhe, doch vielleicht nicht in dem für den Fall nothwendigen Maasse.

Die Lymphocyteninfiltration und Lymphocytose deutet demgemäss darauf hin, dass das die Schilddrüse schädigende Agens entweder ein Infectionsstoff der Art ist, dass es von vornherein bloss eine chronische Entzündung hervorrufen kann oder dass es

durch Schutzvorrichtungen in der Schilddrüse so abgeschwächt wird, dass es bloss nach Art chronischer Entzündungserreger wirksam bleibt, oder dass es kein Infectionsstoff, vielmehr bloss ein Toxin ist, von aussen eingebracht oder metabolisch-toxischen Ursprungs durch abnormen Gewebszerfall.

Für diejenigen Autoren, welche mit Roger und Garnier und mit Hamma auf Grund des Vorkommens einer acuten nicht eitrigen, „parenchymatösen" Thyreoiditis, wie de Quervain sie neuerdings beschrieben hat, den Morbus Basedowii als eine chronisch gewordene acute Entzündung der Schilddrüse auffassen, hätte die Lymphocytose den Charakter einer postinfectiösen Reaction (wie bei Typhus).

Hamma spricht sich in einer sehr tüchtigen Arbeit[1]) entschieden zu Gunsten der Auffassung der Basedow'schen Krankheit als Folgezustandes einer chronischen Entzündung aus und führt letztere auf früheres Eindringen von Bakterien in die Schilddrüse zurück in Uebereinstimmung mit den Experimenten von Roger und Garnier.

Um diese Auffassung zu stützen, sollten noch genaue Blutuntersuchungen gemacht werden, um zu zeigen, dass im acuten Stadium eine neutrophile Leukocytose sich nachweisen lässt und später der Uebergang in Lymphocytose gefunden wurde. Solche Mittheilungen sind mir aus der Literatur nicht bekannt, obschon wir damit der Bedeutung der von de Quervain in seiner vortrefflichen Arbeit über acute nicht eitrige Thyreoiditis[2]) geleisteten Nachweise nicht Eintrag thun möchten. De Quervain hat nicht nur Fälle zusammengestellt von Auftreten von Morbus Basedowii nach Infectionskrankheiten, sondern auch die Fälle gesichtet, wo nach letzteren acute Thyreoiditis und erst im Anschluss an diese die Basedow'sche Erkrankung auftrat. Doch sind diese klaren Fälle immerhin recht spärlich. Vielmehr findet sich öfter bloss geringe Reizung der Drüse in Form des „signe thyreoidien" von Vincent als Folge der acuten Krankheit (besonders nach Gelenkrheumatismus).

Nicht nur Vincent fand dieses Zeichen bei der Mehrzahl der Fälle von acutem Gelenkrheumatismus, sondern Robinson

[1]) Diss. Freiburg. 1907. Ueber Morbus Basedowii.
[2]) Grenzgebiete der Med. und Chir. 1904.

fand bei 18,9 pCt. unter 127 Fällen von Morbus Basedowii in Guy's Hospital acuten Gelenkrheumatismus angegeben. Daneben spielte Angina eine Hauptrolle. Auch Thompson fand unter 80 Fällen 20 Mal vorgängige Angina (Landström).

Engel-Reimers (1894) sah bei Auftreten secundärer Syphilis bei jungen Weibern oft unter Schwellung der Schilddrüse leichte Basedow-Symptome auftreten.[1])

Andererseits finden wir die Leukocytose auch in Fällen, wo die Aetiologie auf ganz andere Verhältnisse hinweist, als auf solche, welche von acuter Thyreoiditis abhängig sein könnten.

Wo eine acute infectiöse Erkrankung wirklich in der Schilddrüse Platz greift, da kommt es auch zur polynucleären Leukocyteninfiltration und nach Bayon zu darauffolgender Functionsstörung wie bei anderen Organen, zu Hypothyreosis und folgendem sporadischem Cretinismus.

Dass gegenüber der Auffassung des Morbus Basedowii als eines Folgezustandes früherer acuter bakterieller Infection auch die Annahme eine Berechtigung hat, dass die unveränderte Schilddrüse besondere Schutzvorrichtungen besitzt, welche die Entwickelung von Bakterien in derselben nur ausnahmsweise zulassen, geht hervor aus der Thatsache, dass man gar oft kurze Zeit nach Eintritt acuter Entzündung in den Entzündungsherden der Schilddrüse (wie wir oft feststellen konnten) keine Mikroorganismen mehr nachweisen kann. So konnte auch Crisafi bei Schnitten von Schilddrüsen an Infectionskrankheiten verstorbener Kinder (nach de Quervain) nie Mikroorganismen nachweisen (bloss culturell in der Hälfte der Fälle). Es kommt deshalb bei der Mehrzahl der acuten Infectionen und zumal bei leichten Fällen bloss zu vorübergehender oder wenig intensiver Einwirkung der Toxine auf das Schilddrüsengewebe; ausgedehntere Gewebsnekrosen und die daran sich anschliessende chemotactische Fernwirkung auf die neutrophilen Leukocyten des Knochenmarks bleibt aus und es tritt bloss locale Lymphocytose ein, welche nach Pincus in jedem Organe zu Stande kommen und zu einer gewissen Lymphocytose der Nachbarschaft oder des Blutes führen kann.

[1]) Auf gewisse Beziehungen zwischen Basedow und Syphilis werden wir an anderer Stelle zu sprechen kommen. Vergl. die gründliche Arbeit von Landström über Morbus Basedowii. Stockholm 1907.

durch Schutzvorrichtungen in de[r] gebildeter lymphatischer Lymph- wird, dass es bloss nach Art e[in]s eingewanderter Leukocyten. So sam bleibt, oder dass es [a]us früheren Publicationen auf Grund Toxin ist, von aussen ei[n] regelmässige Vorkommen von Lymph- sprungs durch abnorm[e] Halse bei Basedow aufmerksam gemacht.

Für diejenigen [H]amma zuerst die Thatsache hervorgehoben mit Hamma au[f] Hale White, Fr. von Müller haben sie als „parenchymat[ös]" beschrieben [L]ymphocytose kommt besonders intensiv vor bei geword[en] [I]nsufficienz des regulären lymphatischen Systems, als hätte [ein] einer solchen zu complementärer Ausgleichung. So (wi[e] nach Naegeli die Zahl der Lymphocyten bei Typhus unter Schwellung der Lymphdrüsen nach anfänglicher Abnahme zu. Bei Tuberculose der Drüsen dagegen, wo die Infection fortwirkt, ist dieses nicht der Fall.

Wir haben oben gezeigt, wie Operationen in acuter Weise die Lymphocytenbildung herabsetzen, also wohl vorübergehend die lymphogenen Organe schädigen.

So verführerisch es nun auch ist, mit Hamma die Auffassung des Morbus Basedowii als einer chronischen Entzündung zu verallgemeinern, so giebt es doch eine Anzahl klinischer Beobachtungen, welche dies als unthunlich erscheinen lassen.

Einmal haben wir den bestimmten Eindruck, dass die so häufig in ätiologischer Beziehung zum Basedow gebrachten Influenzaerkrankungen (mit Angina u. s. w.) nur der Anstoss waren zur Verschlimmerung und nicht zum erstmaligen Auftreten der Symptome. Danach giebt es eine grosse Anzahl von Fällen, bei denen der evidente Ausbruch des Leidens sich an eine heftige Gemüthserregung (Schreck, Zorn, Schmerz) angeschlossen hat. Hier kann auch eine blosse „toxische Reaction" auf bakterielle Gifte, mit welcher sich de Quervain hilft, nicht in Frage kommen, sondern es handelt sich entweder um toxische metabolische Wirkungen bei acuten Störungen des Gewebsstoffwechsels (z. B. im Nervensystem) oder es müssen trophische oder circulatorische Störungen den Anstoss zu bleibenden Störungen in der Schilddrüse geben können.

Directe trophische Einflüsse auf die Thyreoidea Seitens des Nervensystems werden von Martino Enrico auf Grund von Ex-

leugnet. Es liess sich von den Nerven aus einige Vasodilatation erzielen, aber die Zellen der Drüse st.[1])

cht von der Hand zu weisen, dass blosse culationsstörungen zu dem histologischen iaren Hyperplasie führen können. Verebely[2]) e Anregung hin in Verfolgung einiger von Blum an- r Experimente die Wirkung der venösen Stauung auf histologische Bild der Schilddrüse an Hunden studirt. Er hat durch Decapsulation und Ligatur sämmtliche Gefässverbindungen der Schilddrüse mit Ausnahme der Arteria thyr. sup. getrennt.

Wenn er nicht durch Drainage die Secrete ableitete, so erhielt er ausser einer venösen und Lymphstauung eine erheblich vermehrte Abfuhr des Schilddrüsensecretes mit gesteigertem Phosphor. Stickstoffausscheidung, sei es durch erhaltene Lymphgefässe, sei es von der Oberfläche der Drüse in die Umgebung.

Dabei waren die Follikel mit desquamirtem Epithel und Pigment angefüllt und das Colloid in eine helle feinkörnige Masse verwandelt; grössere intraglanduläre Gefässe zeigten Endovasculitis obliterans.

Hyperplasie der Drüse trat nicht ein. Wenn dagegen (nach 6 Wochen) noch die Arterie ligirt wurde, so traten charakteristische Veränderungen mit Bildung hohen cylindrischen Epithels, papillären Wucherungen, feinkörnigem, fast gar nicht färbbarem Inhalt neben überreicher Ausbildung des Capillarnetzes ein.

Lüthi[3]) hat in einer genau durchgeführten Untersuchungsreihe über die Bedeutung der Stauung auf das histologische Verhalten der Schilddrüse nachgewiesen, dass der Verschluss sämmtlicher Venen eine Nekrose herbeiführt unter dem Bilde des rothen Infarcts. War der Abfluss noch einigermaassen erhalten, traten thyreoditisähnliche Veränderungen ein: Dilatation der Venen und Capillaren, Blutaustritt in die Follikel, Colloidschwund, Epitheldesquamation mit Reparation und Bindegewebsneubildung unter Resorption des Blutes. Dagegen fehlte die Hyperplasie des Epi-

[1]) Acad. di Med. di Torino. Apr. 1904.
[2]) Grenzgebiete d. Med. u. Chir. Bd. 17. 1907.
[3]) Berner Dissertation. 1905.

des Colloidkropfes (sobald dieses durch Jodzufuhr herbeigeführt ist) vorangeht. Die Basedowstruma und damit das Basedow'sche Symptomenbild sind also nach Marine cretinoider Natur, nur ein anderes Stadium, als die typische Cachexia thyreopriva, wie wir sie 1883 aufgestellt haben.

Marine sieht weitere Belege zu dieser Auffassung darin, dass bei den Cleveland-Hunden mit ihrer häufigen glandulären Hyperplasie der Cretinismus in allen Abstufungen vorkommt; ferner dass bei den Hunden an der Meeresküste nach Mc Callum die glanduläre Hyperplasie bloss in 7 pCt. der Fälle vorkommt gegen 90 pCt. der Cleveland-Hunde.

Die Auffassung der Basedow'schen Krankheit als einer Hypothyreosis ist nicht neu. Cyon[1]) ist schon für dieselbe eingetreten. Minnich[2]) und Oswald[3]) haben sich ihm angeschlossen mit der Annahme, dass bei Basedow-Struma ein minderwerthiges (jodärmeres Secret (Thyreoglobulin) geliefert wird, welches nicht in normaler Weise Herzarbeit und Blutkreislauf regulirend zu beeinflussen vermag, sondern die Erregbarkeit und Erregung der N vagi und depressores herabsetzt, die der N. accelerantes steigert.

Man könnte sich nun denken, dass zwischen der compensatorischen Hyperplasie gewisser Thierrassen, den Schwangeren, der Nachkommen von theilweise thyreopriven Eltern (resp. Müttern) und der Basedowstruma insofern ein Unterschied bestände, als neben der glandulären Hyperplasie bei letzterer allein lymphatische Neubildungen sich vorfänden.

Allein auch dies trifft nicht zu. Im Gegentheil wird die völlige histologische Uebereinstimmung der Basedowstruma mit der compensatorischen Hyperplasie Halsted's auch von McCallum[4]), welcher die pathologische Anatomie der Schilddrüse bei Morbus Basedowii auf Grund zahlreicher von Halsted operirter Fälle eingehend bearbeitet hat, auch nach der Richtung betont, dass sich lymphoide Bildungen im Stroma der Basedowdrüsen nachweisen lassen, und auch Marine findet bei seinen Thieren mit glandulärer Hyperplasie Schwellung von Milz, Thymus und

[1]) Pflüger's Archiv. 70. 1898.
[2]) Das Kropfherz. Leipzig, Deutike, 1904.
[3]) Wiener klin. Rundschau.
[4]) Mc Callum, The pathology of exophthalmic goiter. Journ. of amer. med. assoc. Oct. 1907.

Lymphdrüsen als wesentliche Beigabe zum anatomischen Krankheitsbild.

Man sieht, wohin die rein anatomische Betrachtung führt: Marine wie McCallum ist nicht im Stande, irgend einen histologischen Unterschied zwischen den Formen physiologischer Hyperplasie und dem Krankheitsbild des Basedow zu finden, ergo ist ihm auch der Morbus Basedowii eine Hypothyreosis.

Wir möchten demgegenüber auf Analogien aufmerksam machen, wie wir sie bei gewissen Schwellungen der Lymphdrüsen besitzen, welche anatomisch auch sehr grosse Analogien zeigen bei sehr differentem klinischen Bilde. Man denke an das Verhalten der Lymphdrüsen bei lymphatischer Leukämie und Pseudoleukämie. Hier entscheidet die Blutuntersuchung in erster Linie und es ist denkbar, dass bei den compensatorischen glandulär-lymphatischen Hyperplasien der Schilddrüse, solange sie keine die physiologischen Grenzen übersteigende Störungen herbeiführen, diese Thatsache ihren Ausdruck findet in normalem Blutbild, während bei Basedow die typische Veränderung im Blutbefund hinzutritt. Das lässt sich leicht aufklären. Aber selbst wenn sich auch da nicht principielle, sondern bloss graduelle Unterschiede ergeben sollten und die Ausführungen von McCallum, einem so competenten Untersucher, wie die Arbeiten Marine's von der histologischen Identität der compensatorischen Hyperplasie auf „cretinoide" Einflüsse hin mit der Basedow-Struma sich weiter bestätigen, so bleibt doch ein durchgreifender Unterschied darin bestehen, dass die einen Ausfall deckende Hyperplasie keine nennenswerthen Störungen im Gefolge hat, während bei der Basedow-Struma schwere Krankheitssymptome mit der anatomischen Veränderung verbunden sind.

Der capitale Unterschied zwischen beiden Zuständen wird ganz besonders darin klar, dass die auf Ausfall von Drüsensubstanz oder auf Mangel an Jodzufuhr beruhende Hyperplasie durch die Zunahme an secernirendem Drüsenparenchym und durch Zufuhr von Jod gebessert wird, während bei Basedow die Besserung nach dem von uns aufgestellten Gesetz parallel geht dem Quantum hyperplastischer Drüsensubstanz, welches operativ entfernt wird und während ferner bei richtigem Basedow Jod- und Jodothyrin-Zufuhr als Regel eine erhebliche Verschlimmerung

der Symptome zur Folge hat[1]). Schon A. Kocher und Oswald haben gezeigt, dass — ausnahmsweise allerdings — eine Basedow-Struma ganz ausserordentlich starken Jodgehalt aufweisen kann, speciell in schweren Fällen. Und Caro hat in einem unten zu erwähnenden rasch tödtlich verlaufenden Falle von Basedow die Schilddrüse ungemein reich an Jod gefunden. Genügende Jodzufuhr stellt also unbedingt in der Regel nicht den Gleichgewichtszustand her.

Dass ausnahmsweise Jod sowohl als Jodothyrin in kleinen vorsichtigen Dosen bei Basedow günstig wirken, widerspricht der Regel, dass sie meistens die Krankheit verschlimmern, nicht. Schon Bruns[2]) und Baumgarten haben bewiesen, dass bei Schilddrüsenfütterung eine gewaltige Zunahme des Colloids stattfindet in der Drüse mit mächtig vermehrter Abfuhr durch die Lymphbahnen, daneben eine Abnahme des Blutgehaltes mit Verengerung der Gefässe durch Intimawucherung. Diese Befunde konnte neuerdings Dr. Oelsner in unserer Klinik bei Verabfolgung von Jodothyrin bestätigen[3]). De Ligneris[4]) hat ebenfalls aus unserer Klinik eine grössere Anzahl histologischer Untersuchungen über die Wirkung des Jod auf die Hundeschilddrüse veröffentlicht. Dieselben bestätigen für Jod eine ähnliche Wirkung, erhebliche Zunahme des Colloidgehalts unter Vergrösserung der Follikel ohne Grössenzunahme der Drüse im Ganzen.

Marine (loc. cit.) hat denselben Befund erhoben bei Jodfütterung von Hunden mit glandulärer Hyperplasie: Grössenabnahme der Drüse, Abnahme des Blutgehalts unter Auftreten obliterirender Endarteriitis, rapide Ansammlung normal färbbaren Colloids mit Abflachung des Epithels. Die Fälle von Basedow, bei welchen Jod und Schilddrüsenpräparate vertragen werden, dürften wohl in der Regel auf der Grenze stehen zwischen Colloidkropf mit Kropfherz und echtem Basedow[5]).

---

[1]) Man vergleiche einen exquisiten Fall von acutem Thyreoidismus (resp. künstlichem Basedow) von Béclère (Soc. méd. des hôp. Oct. 1894) bei übermässigem Gebrauch von Schiddrüsenpräparaten bei einem Myxödem.

[2]) Beiträge zur klin. Chirurgie. Bd. 16.

[3]) Die Arbeit soll im Verlaufe des Sommers erscheinen.

[4]) Berner Dissertation. Febr. 1907.

[5]) Dass das Vorhandensein von Colloidkropf mitigirend auf Basedow-Symptome wirkt, habe ich auf dem Congress für innere Medicin in München hervorgehoben (1906): Die Struma Basedowificata, d. h. das Zutreten von Ba-

Marie hat schon von anderem Gesichtspunkt aus hervorgehoben, dass die Verabfolgung von Schilddrüsensaft nützlich sei bloss bei „goitre basedowifié", aber schädlich bei „echtem" Basedow. Letzterer sei eine Neurose. Marie vertritt aber auch die völlig unhaltbare Anschauung, dass die Schilddrüsenexcision nur bei ersterer Form nützlich, bei echtem Basedow schädlich sei.

Man darf nicht vergessen, dass es auch bei angeblich gewöhnlichen (Colloid-) Strumen genügend Beobachtungen giebt von sehr rascher Abnahme des Kropfes unter Auftreten von schweren basedowähnlichen Symptomen mit tödtlichem Ausgang bei Jodbehandlung. Zu Anfang der Einführung des Jods in die Kropftherapie scheinen solche Fälle nicht selten gewesen zu sein, aber noch vor Kurzem hat in der Revue int. de méd. et de chir. Ferrand einen derartigen Fall beschrieben.

Allerdings hat man sich der Experimente von Luzzato zu erinnern (bei de Quervain erwähnt), wonach bei Kaninchen bei Zufuhr von Fettverbindungen, von Jod und Brom eine Vermehrung des Colloids auftritt, dagegen nach grösseren Dosen von Brom, Jod und Thyreodin eine Hyperplasie mit Vorherrschen von zelligen Elementen über das Colloid zu Stande kommt. Diese experimentellen Ergebnisse stehen mit den klinischen Beobachtungen in besserer Uebereinstimmung, als die Beobachtungen von Marine, der nur die günstige Wirkung der Jodpräparate kennt im Sinne der Herstellung eines Gleichgewichtszustandes zwischen Bedürfniss und Function.

Wenn wir also auf Mangel an Jod gleichsam noch auf physiologischem Wege die Bildung der Colloidstruma zurückführen können, so wäre selbst bei der Supposition, dass das Jod eine Rolle spielt bei Entstehung der Basedow-Struma umgekehrt nothwendig, einen pathologischen Reiz durch zu starke Zufuhr giftiger Dosen anzunehmen, und ein abnorm hoher Jodgehalt ist in einzelnen Fällen von Basedow-Drüsen von A. Kocher, Oswald, Caro nachgewiesen.

Die basedowiale Veränderung der Schilddrüse geht mit einer reactiven Veränderung des lymphatischen Systems einher, welche für die Intensität und Dauer der localen Gewebsveränderungen in

sedow-Struma zu bereits bestehender Colloidstruma bedeutet meist eine mitigirte Form von Basedow.

der Schilddrüse nicht gleichgültig ist und vielleicht ausser durch die toxische Einwirkung des veränderten Secrets auf andere Gewebe, speciell auf das verlängerte Mark und auf das sympathische Gefässsystem durch Lymphocytose auch in diesen Organen länger dauernde Störungen unterhält. Fr. v. Müller hat namentlich hervorgehoben, wie sehr eine Anzahl von Basedow - Symptomen ihre Erklärung finden würde durch Läsion des verlängerten Marks und seiner Kerne.

Pincus hebt hervor, dass bei lymphatischer Leukämie Erkrankungen des Nervensystems beobachtet werden in Form an Ort und Stelle zu Stande kommender lymphatischer Neubildungen in und um periphere Nerven oder in Form von Blutungen und Degenerationen in den oberen Parthien der Oblongata und den Hirnnerven mit Bulbärlähmungssymptomen (Facialislämungen). Auch bei Basedow sind ja in einzelnen Fällen Augenmuskellähmungen gefunden. Die von uns nachgewiesene Lymphocytose könnte also noch eine ganz besondere Bedeutung haben. Greenfield und Siemerling fanden bei Basedow Leukocyteninfiltration und Faserdegeneration im Nervensystem (Lancet, Nov. 1905).

Es kann nach diesen Erörterungen bei Basedow nicht bloss ein Anspruch an die Schilddrüse seitens der Gewebe sein, der durch die vermehrte Thätigkeit der Organe befriedigt wird, sonder Anspruch (wenn ein solcher in Frage ist) geht über das Bedürfniss des Organismus im Allgemeinen hinaus und dauert trotz eintretender Hyperplasie und Mehrleistung des Organs weiter. Es ist dabei sehr schön zu sehen, dass auch bei Basedow, sobald sich wirklich das Bedürfniss des Organismus steigert, wie dies der Fall ist bei der Entwicklung eines Foetus nach eingetretener Schwangerschaft — wie wir schon in früheren Publicationen mehrfach betont haben — die krankhaften Symptome wesentlich zurückgehen, es tritt bis zur Niederkunft dauernde Besserung ein.

Es muss also entweder ein einzelnes Organ (z. B. das Nervensystem oder vielleicht die Geschlechtsorgane) Ansprüche machen, die über das Bedürfniss der anderen Organe hinausgehen und dann sind sie eben pathologischer und nicht mehr physiologischer Natur. Denn es muss, abgesehen vom Anspruch oder Bedürfniss des übrigen Körpers, ein krankhafter Reiz (z. B. eine

Infection) direct auf die Schilddrüse wirken, der von aussen oder von innen kommen kann.

Wenn wir das treffliche Handbuch der Hämatologie von O. Naegeli, welches den neuesten Standpunkt vertritt, zu Rathe ziehen, so ersehen wir, dass eine gesteigerte Lymphocytose im Gegensatz zur Leukocytose als Reactionserscheinung zu chronischen Erkrankungen der Organe, seien sie infectiösen oder metabolisch-toxischen Ursprungs, hinzutritt. Bei acuten Infectionen kommt es zu der gewöhnlichen neutrophilen Leukocytose, welche seit Jahren zur Diagnose acuter Entzündung mitbenutzt wird. Dieselbe fehlt nur bei peracuter Ueberschwemmung mit Bakterientoxinen, welche statt einer Anregung des Knochenmarks zur Thätigkeit eine Lähmung des letzteren zur Folge haben.

Den Neutrophilen ist hauptsächlich die Unschädlichmachung acuter Infectionsfolgen übertragen. Sie enthalten antitoxisch, peptisch und oxydativ wirkende Fermente und zeigen intensiv chemotactische Eigenschaften.

Darin liegt beiläufig eine der Erklärungen, dass Basedowkranke mit ihrer neutrophilen Leukopenie Infectionen, wie auch operative Eingriffe sehr schlecht vertragen.

Denn auch bei letzteren kommen Fermentintoxicationen durch Blutergüsse und toxische Einflüsse durch die Narkose, durch Gewebsnekrosen u. s. w. vor.

Es ist deshalb nicht verwunderlich, dass nicht bloss die Thyreoidectomie, sondern eben so sehr Operationen an anderen Organen bei Basedowkranken gefährlich sind.

Wir haben freilich gezeigt, dass die Schädigung des Knochenmarks keine absolute sein kann, denn wir konnten nach operativen Eingriffen eine Umkehr der Verhältnisse von Neutrophilen und Lymphocyten feststellen. Letztere zeigten eine sofortige, zum Theil colossale Abnahme. Ebenso verschwanden momentan die Eosinophilen; die Neutrophilen dagegen stiegen erheblich und absolut in die Höhe, doch vielleicht nicht in dem für den Fall nothwendigen Maasse.

Die Lymphocyteninfiltration und Lymphocytose deutet demgemäss darauf hin, dass das die Schilddrüse schädigende Agens entweder ein Infectionsstoff der Art ist, dass es von vornherein bloss eine chronische Entzündung hervorrufen kann oder dass es

durch Schutzvorrichtungen in der Schilddrüse so abgeschwächt wird, dass es bloss nach Art chronischer Entzündungserreger wirksam bleibt, oder dass es kein Infectionsstoff, vielmehr bloss ein Toxin ist, von aussen eingebracht oder metabolisch-toxischen Ursprungs durch abnormen Gewebszerfall.

Für diejenigen Autoren, welche mit Roger und Garnier und mit Hamma auf Grund des Vorkommens einer acuten nicht eitrigen, „parenchymatösen" Thyreoiditis, wie de Quervain sie neuerdings beschrieben hat, den Morbus Basedowii als eine chronisch gewordene acute Entzündung der Schilddrüse auffassen, hätte die Lymphocytose den Charakter einer postinfectiösen Reaction (wie bei Typhus).

Hamma spricht sich in einer sehr tüchtigen Arbeit[1]) entschieden zu Gunsten der Auffassung der Basedow'schen Krankheit als Folgezustandes einer chronischen Entzündung aus und führt letztere auf früheres Eindringen von Bakterien in die Schilddrüse zurück in Uebereinstimmung mit den Experimenten von Roger und Garnier.

Um diese Auffassung zu stützen, sollten noch genaue Blutuntersuchungen gemacht werden, um zu zeigen, dass im acuten Stadium eine neutrophile Leukocytose sich nachweisen lässt und später der Uebergang in Lymphocytose gefunden wurde. Solche Mittheilungen sind mir aus der Literatur nicht bekannt, obschon wir damit der Bedeutung der von de Quervain in seiner vortrefflichen Arbeit über acute nicht eitrige Thyreoiditis[2]) geleisteten Nachweise nicht Eintrag thun möchten. De Quervain hat nicht nur Fälle zusammengestellt von Auftreten von Morbus Basedowii nach Infectionskrankheiten, sondern auch die Fälle gesichtet, wo nach letzteren acute Thyreoiditis und erst im Anschluss an diese die Basedow'sche Erkrankung auftrat. Doch sind diese klaren Fälle immerhin recht spärlich. Vielmehr findet sich öfter bloss geringe Reizung der Drüse in Form des „signe thyreoidien" von Vincent als Folge der acuten Krankheit (besonders nach Gelenkrheumatismus).

Nicht nur Vincent fand dieses Zeichen bei der Mehrzahl der Fälle von acutem Gelenkrheumatismus, sondern Robinson

[1]) Diss. Freiburg. 1907. Ueber Morbus Basedowii.
[2]) Grenzgebiete der Med. und Chir. 1904.

fand bei 18,9 pCt. unter 127 Fällen von Morbus Basedowii in Guy's Hospital acuten Gelenkrheumatismus angegeben. Daneben spielte Angina eine Hauptrolle. Auch Thompson fand unter 80 Fällen 20 Mal vorgängige Angina (Landström).

Engel-Reimers (1894) sah bei Auftreten secundärer Syphilis bei jungen Weibern oft unter Schwellung der Schilddrüse leichte Basedow-Symptome auftreten.[1])

Andererseits finden wir die Leukocytose auch in Fällen, wo die Aetiologie auf ganz andere Verhältnisse hinweist, als auf solche, welche von acuter Thyreoiditis abhängig sein könnten.

Wo eine acute infectiöse Erkrankung wirklich in der Schilddrüse Platz greift, da kommt es auch zur polynucleären Leukocyteninfiltration und nach Bayon zu darauffolgender Functionsstörung wie bei anderen Organen, zu Hypothyreosis und folgendem sporadischem Cretinismus.

Dass gegenüber der Auffassung des Morbus Basedowii als eines Folgezustandes früherer acuter bakterieller Infection auch die Annahme eine Berechtigung hat, dass die unveränderte Schilddrüse besondere Schutzvorrichtungen besitzt, welche die Entwickelung von Bakterien in derselben nur ausnahmsweise zulassen, geht hervor aus der Thatsache, dass man gar oft kurze Zeit nach Eintritt acuter Entzündung in den Entzündungsherden der Schilddrüse (wie wir oft feststellen konnten) keine Mikroorganismen mehr nachweisen kann. So konnte auch Crisafi bei Schnitten von Schilddrüsen an Infectionskrankheiten verstorbener Kinder (nach de Quervain) nie Mikroorganismen nachweisen (bloss culturell in der Hälfte der Fälle). Es kommt deshalb bei der Mehrzahl der acuten Infectionen und zumal bei leichten Fällen bloss zu vorübergehender oder wenig intensiver Einwirkung der Toxine auf das Schilddrüsengewebe; ausgedehntere Gewebsnekrosen und die daran sich anschliessende chemotactische Fernwirkung auf die neutrophilen Leukocyten des Knochenmarks bleibt aus und es tritt bloss locale Lymphocytose ein, welche nach Pincus in jedem Organe zu Stande kommen und zu einer gewissen Lymphocytose der Nachbarschaft oder des Blutes führen kann.

---

[1]) Auf gewisse Beziehungen zwischen Basedow und Syphilis werden wir an anderer Stelle zu sprechen kommen. Vergl. die gründliche Arbeit von Landström über Morbus Basedowii. Stockholm 1907.

durch Schutzvorrichtungen in der Schilddrüse so abgeschwächt wird, dass es bloss nach Art chronischer Entzündungserreger wirksam bleibt, oder dass es kein Infectionsstoff, vielmehr bloss ein Toxin ist, von aussen eingebracht oder metabolisch-toxischen Ursprungs durch abnormen Gewebszerfall.

Für diejenigen Autoren, welche mit Roger und Garnier und mit Hamma auf Grund des Vorkommens einer acuten nicht eitrigen, „parenchymatösen" Thyreoiditis, wie de Quervain sie neuerdings beschrieben hat, den Morbus Basedowii als eine chronisch gewordene acute Entzündung der Schilddrüse auffassen. hätte die Lymphocytose den Charakter einer postinfectiösen Reaction (wie bei Typhus).

Hamma spricht sich in einer sehr tüchtigen Arbeit[1]) entschieden zu Gunsten der Auffassung der Basedow'schen Krankheit als Folgezustandes einer chronischen Entzündung aus und führt letztere auf früheres Eindringen von Bakterien in die Schilddrüse zurück in Uebereinstimmung mit den Experimenten von Roger und Garnier.

Um diese Auffassung zu stützen, sollten noch genaue Blutuntersuchungen gemacht werden, um zu zeigen, dass im acuten Stadium eine neutrophile Leukocytose sich nachweisen lässt und später der Uebergang in Lymphocytose gefunden wurde. Solche Mittheilungen sind mir aus der Literatur nicht bekannt, obschon wir damit der Bedeutung der von de Quervain in seiner vortrefflichen Arbeit über acute nicht eitrige Thyreoiditis[2]) geleisteten Nachweise nicht Eintrag thun möchten. De Quervain hat nicht nur Fälle zusammengestellt von Auftreten von Morbus Basedowii nach Infectionskrankheiten, sondern auch die Fälle gesichtet, wo nach letzteren acute Thyreoiditis und erst im Anschluss an diese die Basedow'sche Erkrankung auftrat. Doch sind diese klaren Fälle immerhin recht spärlich. Vielmehr findet sich öfter bloss geringe Reizung der Drüse in Form des „signe thyreoidien" von Vincent als Folge der acuten Krankheit (besonders nach Gelenkrheumatismus).

Nicht nur Vincent fand dieses Zeichen bei der Mehrzahl der Fälle von acutem Gelenkrheumatismus, sondern Robinson

[1]) Diss. Freiburg. 1907. Ueber Morbus Basedowii.
[2]) Grenzgebiete der Med. und Chir. 1904.

fand bei 18,9 pCt. unter 127 Fällen von Morbus Basedowii in Guy's Hospital acuten Gelenkrheumatismus angegeben. Daneben spielte Angina eine Hauptrolle. Auch Thompson fand unter 80 Fällen 20 Mal vorgängige Angina (Landström).

Engel-Reimers (1894) sah bei Auftreten secundärer Syphilis bei jungen Weibern oft unter Schwellung der Schilddrüse leichte Basedow-Symptome auftreten.[1])

Andererseits finden wir die Leukocytose auch in Fällen, wo die Aetiologie auf ganz andere Verhältnisse hinweist, als auf solche, welche von acuter Thyreoiditis abhängig sein könnten.

Wo eine acute infectiöse Erkrankung wirklich in der Schilddrüse Platz greift, da kommt es auch zur polynucleären Leukocyteninfiltration und nach Bayon zu darauffolgender Functionsstörung wie bei anderen Organen, zu Hypothyreosis und folgendem sporadischem Cretinismus.

Dass gegenüber der Auffassung des Morbus Basedowii als eines Folgezustandes früherer acuter bakterieller Infection auch die Annahme eine Berechtigung hat, dass die unveränderte Schilddrüse besondere Schutzvorrichtungen besitzt, welche die Entwickelung von Bakterien in derselben nur ausnahmsweise zulassen, geht hervor aus der Thatsache, dass man gar oft kurze Zeit nach Eintritt acuter Entzündung in den Entzündungsherden der Schilddrüse (wie wir oft feststellen konnten) keine Mikroorganismen mehr nachweisen kann. So konnte auch Crisafi bei Schnitten von Schilddrüsen an Infectionskrankheiten verstorbener Kinder (nach de Quervain) nie Mikroorganismen nachweisen (bloss culturell in der Hälfte der Fälle). Es kommt deshalb bei der Mehrzahl der acuten Infectionen und zumal bei leichten Fällen bloss zu vorübergehender oder wenig intensiver Einwirkung der Toxine auf das Schilddrüsengewebe; ausgedehntere Gewebsnekrosen und die daran sich anschliessende chemotactische Fernwirkung auf die neutrophilen Leukocyten des Knochenmarks bleibt aus und es tritt bloss locale Lymphocytose ein, welche nach Pincus in jedem Organe zu Stande kommen und zu einer gewissen Lymphocytose der Nachbarschaft oder des Blutes führen kann.

---

[1]) Auf gewisse Beziehungen zwischen Basedow und Syphilis werden wir an anderer Stelle zu sprechen kommen. Vergl. die gründliche Arbeit von Landström über Morbus Basedowii. Stockholm 1907.

Pincus fand in der Nähe neugebildeter lymphatischer Lymphknoten die Lymphbahnen voll eingewanderter Leukocyten. So haben wir schon in unseren früheren Publicationen auf Grund operativer Befunde auf das regelmässige Vorkommen von Lymphdrüsenschwellungen am Halse bei Basedow aufmerksam gemacht. Gowers soll nach Hamma zuerst die Thatsache hervorgehoben haben und Geigel, Hale White, Fr. von Müller haben sie als Regel bezeichnet.

Locale Lymphocytose kommt besonders intensiv vor bei functioneller Insufficienz des regulären lymphatischen Systems, als Folgezustand einer solchen zu complementärer Ausgleichung. So nimmt nach Naegeli die Zahl der Lymphocyten bei Typhus unter Schwellung der Lymphdrüsen nach anfänglicher Abnahme zu. Bei Tuberculose der Drüsen dagegen, wo die Infection fortwirkt, ist dieses nicht der Fall.

Wir haben oben gezeigt, wie Operationen in acuter Weise die Lymphocytenbildung herabsetzen, also wohl vorübergehend die lymphogenen Organe schädigen.

So verführerisch es nun auch ist, mit Hamma die Auffassung des Morbus Basedowii als einer chronischen Entzündung zu verallgemeinern, so giebt es doch eine Anzahl klinischer Beobachtungen, welche dies als unthunlich erscheinen lassen.

Einmal haben wir den bestimmten Eindruck, dass die so häufig in ätiologischer Beziehung zum Basedow gebrachten Influenzaerkrankungen (mit Angina u. s. w.) nur der Anstoss waren zur Verschlimmerung und nicht zum erstmaligen Auftreten der Symptome. Danach giebt es eine grosse Anzahl von Fällen, bei denen der evidente Ausbruch des Leidens sich an eine heftige Gemüthserregung (Schreck, Zorn, Schmerz) angeschlossen hat. Hier kann auch eine blosse „toxische Reaction“ auf bakterielle Gifte, mit welcher sich de Quervain hilft, nicht in Frage kommen, sondern es handelt sich entweder um toxische metabolische Wirkungen bei acuten Störungen des Gewebsstoffwechsels (z. B. im Nervensystem) oder es müssen trophische oder circulatorische Störungen den Anstoss zu bleibenden Störungen in der Schilddrüse geben können.

Directe trophische Einflüsse auf die Thyreoidea Seitens des Nervensystems werden von Martino Enrico auf Grund von Ex-

perimenten geleugnet. Es liess sich von den Nerven aus einige Tage dauernde Vasodilatation erzielen, aber die Zellen der Drüse bleiben unbeeinflusst.[1])

Dagegen ist nicht von der Hand zu weisen, dass blosse länger dauernde Circulationsstörungen zu dem histologischen Bilde der glandularen Hyperplasie führen können. Verebely[2]) hat auf meine Anregung hin in Verfolgung einiger von Blum angestellter Experimente die Wirkung der venösen Stauung auf das histologische Bild der Schilddrüse an Hunden studirt. Er hat durch Decapsulation und Ligatur sämmtliche Gefässverbindungen der Schilddrüse mit Ausnahme der Arteria thyr. sup. getrennt.

Wenn er nicht durch Drainage die Secrete ableitete, so erhielt er ausser einer venösen und Lymphstauung eine erheblich vermehrte Abfuhr des Schilddrüsensecretes mit gesteigertem Phosphor. Stickstoffausscheidung, sei es durch erhaltene Lymphgefässe, sei es von der Oberfläche der Drüse in die Umgebung.

Dabei waren die Follikel mit desquamirtem Epithel und Pigment angefüllt und das Colloid in eine helle feinkörnige Masse verwandelt; grössere intraglanduläre Gefässe zeigten Endovasculitis obliterans.

Hyperplasie der Drüse trat nicht ein. Wenn dagegen (nach 6 Wochen) noch die Arterie ligirt wurde, so traten charakteristische Veränderungen mit Bildung hohen cylindrischen Epithels, papillären Wucherungen, feinkörnigem, fast gar nicht färbbarem Inhalt neben überreicher Ausbildung des Capillarnetzes ein.

Lüthi[3]) hat in einer genau durchgeführten Untersuchungsreihe über die Bedeutung der Stauung auf das histologische Verhalten der Schilddrüse nachgewiesen, dass der Verschluss sämmtlicher Venen eine Nekrose herbeiführt unter dem Bilde des rothen Infarcts. War der Abfluss noch einigermaassen erhalten, traten thyreoditisähnliche Veränderungen ein: Dilatation der Venen und Capillaren, Blutaustritt in die Follikel, Colloidschwund, Epitheldesquamation mit Reparation und Bindegewebsneubildung unter Resorption des Blutes. Dagegen fehlte die Hyperplasie des Epi-

[1]) Acad. di Med. di Torino. Apr. 1904.
[2]) Grenzgebiete d. Med. u. Chir. Bd. 17. 1907.
[3]) Berner Dissertation. 1905.

thels und die Leukocyteninfiltration in das Lumen der Bläschen. Von lymphocytären Infiltrationen ist nichts gesagt.

Renaut[1]) hat ebenfalls Circulationsstörungen für die Entstehung des Basedow verantwortlich gemacht, allerdings im Zusammenhang mit chronisch entzündlichen Vorgängen. Das normale Secret der Schilddrüse fliesst in die Lymphspalten ab und erfährt hier eine Entgiftung. Bei Basedow liegt eine entzündliche intralobuläre Sklerose vor, welche die Lymphspalten zum Verschwinden bringt. Das giftige Secret kann nicht mehr in die Lymphwege treten, sondern entleert sich durch die Venen direct ins Blut. So kommt es zu einer Intoxication, welche speciell das verlängerte Mark afficirt. Ein nervöser, toxischer oder infectiöser Einfluss sei Schuld an Entzündung, Sklerose und Hyperthyreose.

Gegen die Renaut'sche Auffassung der Basedow-Struma als einer „hypertrophischen Cirrhose" hat sich Farner[2]) bei seinen schönen Untersuchungen über Basedow-Histologie unter Langhans' Leitung ausgesprochen. Er fand stets colloidhaltige Lymphgefässe in den intralobulären Septa. Allerdings fand F. auch Colloid in den Blutgefässen und es ist wahrscheinlich, dass Farner die reinen und die mit Colloidstruma vermischten Fälle Basedow'scher Erkrankung nicht streng genug geschieden hat.

Nach den Erörterungen zur Aetiologie der Krankheit ist der Morbus Basedowii keine ätiologische Einheit. Dasjenige Princip, in welches sich noch am ehesten alle Schädlichkeiten, welche die Krankheit hervorrufen, zusammenfassen lassen, ist dies, dass es toxischer Natur im weiten Sinne des Wortes ist, wobei noch nicht ganz sicher die Meinung eingeschlossen ist, dass das Gift stets in der Drüse selber und nicht etwa gelegentlich im Nervensystem seinen Angriffspunkt habe.

Ebenso wenig ist es trotz der eingehenden histologischen Untersuchungen, die wir oben geschildert haben, möglich zu sagen, dass der Basedow'schen Krankheit eine histologische Einheit zu Grunde liege. Denn dieselben anatomischen Veränderungen[3]), wie sie nach acuter und chronischer Infection, durch von aussen

---

[1]) Congress französischer Irrenärzte. Bordeaux 1895.
[2]) Berner Dissertation. 1896.
[3]) Ob dieser Satz durch die Untersuchungen von A. Kocher und Howald eine Modification erfahren wird, bleibt abzuwarten.

zutretende und im Körper metabolisch entstandene Gifte als „toxische Reaction“ zu Stande kommen, finden sich auch als physiologische Reaction bei Ausfall von Drüsensubstanz, bei vermehrtem Anspruch der Gewebe an die Schilddrüsenfunction, bei mangelhafter Jodzufuhr.

Einheitlich wird das Bild des Morbus Basedowii erst dadurch, dass wir die durch toxische Einflüsse entstandene glandulär-lymphatische Hyperplasie der Schilddrüse in ihren Folgen für den übrigen Körper betrachten. Da zeigt sich die specifische Eigenthümlichkeit dieser Krankheit in der Combination der zu Hyperthyreosis führenden glandulären Hyperplasie mit der eine Lymphocytose veranlassenden lymphatischen Erkrankung der Drüse gelegen. Beide Momente sind enge verbunden.

Durch diese Definition werden die Beziehungen des Morbus Basedowii zu der Mikulicz'schen Krankheit und zu der lymphatischen Leukämie und Pseudoleukämie ins Licht gestellt.

Nach Pincus[1]) ist auch die lymphatische Leukämie und Pseudoleukämie nicht sowohl durch die absolute Vermehrung der Lymphocyten im Blut charakterisirt — denn diese kann auch fehlen —, als durch die relative Vermehrung gegenüber den anderen weissen Blutkörperchen — also ganz wie wir es bei Basedow gefunden haben. Die Neutrophilen sind durch verminderte Bildung im Knochenmark an Zahl herabgesetzt, können sich aber — wie wir auch bei Basedow sahen — genügend vermehren, um bei Infection eine polynucleäre Leukocytose herbeizuführen. Eine fernere Analogie kann man darin finden, dass (ebenfalls nach Pincus) bei der acuten lymphatischen Leukämie die Drüsen-Tumorbildung gegenüber dem hochgradig veränderten Blut, der grossen Prostration der Kräfte und den Organdegenerationen in den Hintergrund treten kann, während bei chronischem Verlauf mächtige lymphatische Tumoren entstehen. Die Lymphocyten werden hier eben rasch ins Blut abgestossen. Wir sahen, dass starke Schwellungen der Schilddrüse öfter bei gelinden Formen des Basedow vorkommen, während bei schweren Fällen mit starker Lymphocytose nicht entsprechend grosse Tumoren bestehen, weil die in

[1]) Nothnagel's specielle Pathologie. 1901.

der Schilddrüse gebildeten Lymphocyten sich rasch in Lymphgefässe abstossen.

Bei beiden Krankheiten besteht gelegentlich Milz- und Thymusschwellung und man findet zahlreiche Keimcentren in den Lymphdrüsen. Bei beiden sind Abmagerung, Durchfall mit N.- und P.-Verlust combinirt.

Wenn, wie Pincus will, die Lymphocytose eines Organs in demselben den Gewebszerfall fördert, so könnte man aus der vermehrten Abstossung und Zerfall der specifischen Zellen die Hyperthyreose als Folge ableiten; die glanduläre Hyperplasie wäre dann eine complementäre, wie bei andersartiger Zerstörung von Schilddrüsensubstanz.

Kommen zu der lymphoid-hyperplastischen Veränderung der Schilddrüse stärkere Wucherungen anderer Theile des lymphatischen Systems hinzu in Form von Schwellung des Thymus, der Lymphdrüsen und der Milz, so setzt sich auch das Symptomenbild zusammen aus denjenigen der Hyperthyreosis mit eigentlichem Status lymphaticus. Bei letzterem Zustand wissen die Chirurgen, welche Gefahr mit eingreifenden Operationen verbunden ist, speciell bei Narkose. Und es fragt sich, ob nicht die unerklärlich plötzlich eintretenden Todesfälle bei Morbus Basedowii, wie sie zumal nach Operationen erfolgen, auf ähnliche Gründe zurückzuführen seien, wie der Status lymphaticus.

Aus letzterem hat man den Thymustod im engeren Sinne abzuscheiden gelernt, indem namentlich Hedinger zu der von Rehn verfochtenen Ansicht zurückgeht, diesen auf rein mechanische Athmungsstörungen zurückzuführen.

Für den Tod rein als Folge eines Status lymphaticus hat sich ergeben aus Untersuchungen von Wieser und in neuester Zeit namentlich von Hedinger, dass sehr häufig, wenn nicht regelmässig, mit Status lymphaticus eine Hypoplasie des chromaffinen Systems, des Paraganglion und des Markes der Nebennieren[1]) Hand in Hand geht. Diese Hypoplasie dürfte geeignet sein, einen Theil der unmotivirt scheinenden plötzlichen Todesfälle

[1]) Hedinger (Frankfurter Zeitschr. f. Pathologie von Dr. Albrecht. Bd. 1. 1907) fand bei Status lymphaticus starke Verkleinerung des Marks der Nebennieren und starke Reduction der chromaffinen Zellen. Er glaubt, dass die Combination von Status lymphaticus mit Addison's Krankheit die Annahme einer Erkrankung des chromaffinen Systems bei letzterem stütze.

zu erklären, ferner die Thatsache, dass die Verabfolgung von Adrenalin bei Basedow in einzelnen Fällen günstig gewirkt hat. Endlich darf darauf hingewiesen werden, dass bei Basedow sehr oft, namentlich in späteren Stadien, aber in mässigem Grade auch auf der Höhe der Krankheit Pigmentirungen vorkommen, welche in Spätstadien bis zu einer Art bronzed skin führen kann[1]).

Aber es besteht auch eine Beziehung zu der eigentlichen Pseudoleukämie, insofern als bei dieser wie bei Basedow ausser der Schwellung der lymphatischen Apparate eine charakteristische relative Lymphocythämie in die Erscheinung tritt.

Beide Zustände zeigen ausser dem Blutbild noch das Uebereinstimmende, dass Schwellung sowohl der Lymphdrüsen als der Schildrüse auf die Verabfolgung kleiner Dosen Jodothyrins und auf Arsenbehandlung[2]) zurückgeht, ebenso in einzelnen Fällen auf Röntgenbestrahlung, deren Einfluss auf pseudoleukämische Tumoren oft ein schlagender ist.

Auf die Gefahren der Combination von Basedow schwerer Form mit eigentlicher Pseudoleukämie hat Caro hingewiesen. Der Fall von Caro[3]) zeigte 5457 mononucleäre und bloss 3864 polynucleäre Leukocyten. Der Tod trat im Anschluss an die Schilddrüsenresection nach ca. 24 Stunden ein. Der am Morgen entnommene Urin tödtete, zu 10 ccm einem grösseren Meerschweinchen in die Bauchhöhle injicirt, das Thier binnen kurzer Zeit. Die colloidparenchymatöse Schilddrüse zeigte sehr hohen Jodgehalt (10 mg in 13,8 g Trockensubstanz). Hirschlaff[4]) beschreibt einen binnen 3 Monaten tödtlichen Fall von Morbus Basedowii mit gewaltiger Steigerung des Stoffwechsels (tägl. Wärmeverbrauch von 3500 Calorien). Die Section ergab sehr grosse Thymus, histologische Veränderungen der Thyreoidea, geschwollene Halslymphdrüsen und folliculäre Hypertrophie von Tonsillen, Milz und Darm. Boit, (Frankfurt. Zeitschr. f. Path. Bd. 1) beschreibt bei 2 nach Opera-

---

[1]) Nicholson (Edinb. med. journ. Aug. 1906) hat auf Wechselbeziehungen zwischen Schilddrüsen- und Nebennierensecret bei Schwangeren aufmerksam gemacht.

[2]) Arsen ist eins der besten Arzneimittel gegen Basedow-Krankheit. Wir geben es wie Erb gerne als Arsenferratose, und Murray (Lancet. Nov. 1905) sah von kleinen Arsendosen bei langem Gebrauch neben dem faradischen Strom den grössten Nutzen.

[3]) Berliner klin. Wochenschr. No. 17. 1908.

[4]) Deutsche Zeitschr. f. klin. Med. Bd. 36.

tion tödtlich verlaufenen Fällen einen Status lymphaticus mit erhaltener Thymus und frägt, ob man in solchen Fällen nicht die Operation ablehnen sollte. Es handelt sich bei ausgesprochenen pseudoleukämischen Veränderungen um besonders schwere Fälle, welche der Operation wenig günstige Aussichten eröffnen, vielmehr zu sehr raschen Todesfällen Veranlassung geben, wie man sie bei Operationen in Zuständen von Status lymphaticus schon vielfach beobachtet hat.

Wie man das Eintreten der Combination des Basedow mit eigentlicher Pseudoleukämie erklären soll, ist schwer zu sagen. Ich habe bei pseudoleukämischen Schwellungen der Halsdrüsen die Erfahrung gemacht in einem Falle, wo Arsen und Röntgenbehandlung allein keinen nennenswerthen Effect ergeben hatten, dass bei gleichzeitiger Verabfolgung von Thyraden sich die Schwellungen in ganz auffälliger Weise zurückbildeten.

In einer Bonner Dissertation[1]) kommt W. Reinhard auf Grund einiger Beobachtungen an der Bonner Poliklinik zu dem Schluss, das Thyreoidintabletten in allen Fällen von Hodgkins Krankheit vorübergehend einen günstigen Einfluss ausgeübt haben, und verweist auf Hayem, der diese Beobachtung früher bei multiplen Lymphomen gemacht habe.

Die Wirkung des Schilddrüsenextractes im Sinne einer Verkleinerung pseudoleukämischer Schwellungen scheint auszuschliessen, dass das erstere erregend auf lymphatische Organe einwirke, vielmehr darauf hinzuweisen, dass bei Basedow die lymphoide Wucherung in der Schilddrüse, welche zu relativer Lymphämie führen kann, die primäre Folge eines die Schilddrüse treffenden pathologischen Reizes ist, etwa ähnlich, wie man bei der Mikulicz-schen Krankheit die Erkrankung der Thränen- und Speicheldrüsen auffasst als eine lymphocytäre chronische Entzündung.

Anhangsweise erwähne ich noch, dass Dr. Kottmann in einigen (circa 1 Dutzend) meiner Basedow-Fälle die Gerinnungszeit des Blutes und die Viscosität desselben bestimmte. Es fand die Gerinnungszeit verzögert und die Viscosität vermehrt. (Die Zahlen behalte ich ausführlicher Publication vor).

Dass die Viscositätsvermehrung einen erheblichen Einfluss auf

[1]) Ueber die Behandlung der Hodgkin'schen Krankheit mit Thyreoidintabletten. Bonn 1900.

die Circulation ausübt, liegt auf der Hand. Dubois, Reymond, Brodie und Fr. Müller[1]) fanden die Durchflusszeit von 100 bis auf 22 herabgesetzt, je nach der Erhöhung der Viscosität. Nach Fujitani[2]) ist für die Niere die Circulationsgeschwindigkeit umgekehrt proportional der Blutviscosität.

Nimmt man dazu die auch bei Pulsbeschleunigung zu beobachtende Verlängerung der Umlaufszeit (nach Steinhaus[3]) von 12 Secunden bei Thieren bis auf 1 Minute), so erkennt man, dass Circulationsstörung sich um so mehr geltend machen kann, wenn noch eine Herabsetzung des Blutdrucks durch Erschlaffung der kleinsten Arterien hinzutritt.

Die verlängerte Gerinnungszeit dürfte die bei Operation zu beobachtende grosse Neigung zu Blutungen erklären und den Gedanken nahelegen, vor einer Operation ähnlich wie bei Neigung zu Blutung bei Icterus Calcium chloratum zu verabfolgen.

[1]) Internat. Physiol.-Congress. Heidelberg 1907.
[2]) Internat. Physiol.-Congress. Heidelberg 1907.
[3]) Arch. internat. de pharmacol. T. 17.

XIX.

(Aus dem Augusta-Hospital in Breslau.)

Ueber congenitales Femursarkom, geheilt durch operative und Röntgen-Behandlung, nebst Bemerkungen über congenitale maligne Tumoren.[1]

Von

Privatdocent Dr. Carl Goebel.

(Mit 7 Textfiguren.)

Die Literatur über congenitale Tumoren ist eine ziemlich beträchtliche. Die Mehrzahl dieser Geschwülste ist gutartiger Natur, wie die Warzen, Teleangiectasien, Cavernome, Myome etc. Unter den bösartigen sind drei Gruppen zu unterscheiden. Erstens die gemischten Tumoren, welche in ihrem Aufbau verschiedene Gewebe eines oder verschiedener Keimblätter enthalten. Ich erinnere hier an die primären Sarkome der Nieren, der Hoden, des Uterus, der Ovarien und der Scheide, die angeborenen Sacraltumoren, die Nabelgeschwülste des Neugeborenen etc. Die meisten dieser Tumoren sind nicht als Sarcome oder Carcinome im engeren Sinne anzusehen, sondern stellen Mischtumoren dar, die neben reiner Sarkomstructur Epitheleinschlüsse, glatte Muskelfasern etc. aufweisen und sich durch derartige, oft embryonale Zellformen darstellende Gewebe charakterisiren. Zweitens haben wir maligne Tumoren specifischer Structur, die ein bestimmtes normales Gewebe nachahmen, wie die Gliosarkome

[1] Abgekürzt vorgetragen am 3. Sitzungstage des XXXVII. Congresses der Deutschen Gesellschaft für Chirurgie, 23. April 1908.

der Retina. Die dritte Gruppe, die reinen Sarkome und Carcinome, die malignen Tumoren par excellence, sind viel seltener.

Nennt man allerdings die im frühesten Kindesalter, sagen wir einmal bis zu drei Jahren, auftretenden Tumoren auch „congenital", eine Bezeichnung, die sicher so ohne Weiteres nicht bestritten werden soll, so vermehren sich die Fälle congenitaler Geschwülste ganz bedeutend.

Die im strengsten Sinne congenitalen Tumoren, die bei der Geburt des Kindes schon bemerkt wurden, sind dagegen verschwindend gering. Gerade sie scheinen mir von besonderer Wichtigkeit für die Frage der Geschwulstätiologie im Allgemeinen zu sein. Es wird so viel von der parasitären Aetiologie der Tumoren und von der Heredität derselben gesprochen. Dass letztere wirklich nicht die Rolle spielt, die ihr immer vindicirt wird, ist schon von verschiedenen Seiten betont (z. B. Schulthess, Bruns' Beiträge, Bd. 4).

Aber Heredität spricht ebenso für die nichtparasitäre, als für die parasitäre Aetiologie! Für letztere beweisend könnte das öftere Vorkommen von congenitalen malignen Tumoren bei Kindern sein, deren Vater oder Mutter an solchen Tumoren leidet. Von derartigen Fällen ist aber äusserst wenig bekannt. Wie viele Kinder hat selbst der carcinomatöse Uterus schon ausgetragen, ohne dass eine Infection des Fötus erfolgte! Nur 3 Fälle finde ich in der Litteratur, die vielleicht in dieser Beziehung verwerthbar wäre: Lebert (Traité pratique des maladies cancéreuses) fand nach Aslanian (Thèse de Paris 1895) bei einem viermonatigen Fötus einer an „infiltration cancéreuse" gestorbenen Frau die Bauchhöhle ausgedehnt durch einen grauen, gelatineartigen Colloidbrei. Eine nähere Untersuchung ist zu Lebert's eigenem grossen Bedauern unterblieben.

Friedreich (Virchow's Archiv. Bd. 36. S. 465) beschreibt ausführlich einen Fall von Carcinomatosis (Scirrhus) in Pleura, Lungenarterien, Thyreoidea, Peritoneum, Leber, Dünndarmsubmucosa, Uterus, Brustdrüsen, Lymphdrüsen vor der Wirbelsäule, Stirnbein, anschliessender Dura, Rippe, Bauchwand und Herz bei einer 37jährigen Dienstmagd, welche 9 Tage ante mortem von einem Knaben entbunden wurde, dem etwa 2—3 Wochen an der vollständigen Reife fehlten. Gleich bei der Geburt war eine rothgefärbte Geschwulst am linken Knie auffällig, welche ziemlich genau der Ausdehnung

der Patella entsprach. Die Section der icterischen, sonst keine besonderen Anomalien aufweisenden Kindesleiche (Tod am 6. Tage p. part.) zeigte am linken Knie genau über der Patella eine prominirende, 10 par. Lin. Durchmesser, $2^1/_2$ Lin. Dicke betragende Geschwulst. Dieselbe geht vom Unterhautgewebe aus, ist nach unten und in der Peripherie scharf begrenzt und geht nach oben in das Cutisgewebe selbst über. Die Consistenz des Tumors ist ungleich geringer, als die der mütterlichen Geschwülste; das Gewebe ist von röthlicher Farbe, sehr gefässreich, lässt auf Durchschnitten einzelne hellere grauweisse Stellen hervortreten. Die mikroskopische Untersuchung ergiebt eine überraschende Uebereinstimmung mit dem Bau der mütterlichen Geschwülste: es findet sich ein sehr entwickeltes, streifiges, aus dicken Zügen und Balken bestehendes Stroma, welches von reichlichen grossen, neugebildeten Capillaren durchzogen ist und zahlreiche, grösstenteils ovale und spindelförmige Kerne hervortreten lässt. Die von dem Stroma begrenzten Alveolen enthalten dichtgelagert Krebszellen von den verschiedenartigsten Gestalten, welche sich von den Elementen der mütterlichen Geschwülste nur durch ihre im Allgemeinen etwas geringere Grösse und zartere Wandungen unterschieden; auch die Kerne und Kernkörperchen derselben sind entsprechend kleiner. Nur hie und da findet sich am Stroma, wie an den Zellen selbst eine spärliche Fettdegeneration.

Friedreich glaubt, dass der primäre Tumor bei der Mutter in der Leber zu suchen sei, da dort die grössten und zum Theil zerfallenen Geschwulstmassen angetroffen wurden. Nach unsern jetzigen Ansichten würden wir wohl eher an einen primären Mammatumor denken. Bezüglich Entstehung des fötalen Tumors „zwang die Berücksichtigung der obwaltenden Verhältnisse zu der Annahme, dass der im mütterlichen Blute circulirende infectiöse Saft bei dem in der Placenta zwischen den fötalen Gefässen und dem Blute der Mutter so energisch vor sich gehenden Stoffaustausch auf dem Wege der Diffusion auch eine Infection des fötalen Blutes, eine secundäre fötale krebsige Dyskrasie erzeugte. . . . . Wenn wir dagegen die fötale Metastase gerade am Knie zur Entwicklung gelangen sehen, so könnte hier sehr wohl ein zum dyskrasischen Reiz hinzutretendes mechanisches Moment .... etwa durch Reibung oder Druck von bestimmendem Einflusse gewesen sein."

Birch-Hirschfeld erklärte (nach Stern) die Geschwulst des Fötus durch einfache Metastasirung vom mütterlichen Tumor her.

Als dritten, hierher gehörigen Fall kann man vielleicht den von Peabody (New York med. rec. 26. Juni 1886) gelten lassen. Aber hier handelte es sich schon um einen dreijährigen Knaben, bei dessen Autopsie ein sehr gefässreiches Rundzellensarkom des Kleinhirns gefunden wurde, während die Mutter mehrmals wegen eines Fibrosarkoms des Halses operirt war.

Wir sehen, dass die Ausbeute an Fällen von Uebertragung eines malignen Tumors auf das Kind von der Mutter sowohl äusserst dürftig, als auch von zweifelhaftem Werthe ist. Die Lebert'sche und Peabody'sche Beobachtung ist kaum zu benutzen; die Friedreich'sche dagegen steht wirklich einzigartig da; man kann aber, indem man sich der sehr plausiblen Erklärung Birch-Hirschfeld's anschliesst, auch in ihr nichts allzu Besonderes, wenigstens nichts aussergewöhnlich Neues sehen.

Dass in allen drei Fällen, falls wirklich bei Mutter und Kind derselbe Tumor vorlag, eine Uebertragung etwa auf dem Blutwege, wie etwa bei congenitaler Tuberculose oder Syphilis, anzunehmen ist, scheint aber auch noch etwas fraglich. Näher läge vielleicht eine gleiche Keimanomalie. Für diese sprechen wohl auch die wenigen Beobachtungen maligner Tumoren bei Geschwistern etc. oder die Erfahrung von Puls (Virchow's Archiv, Bd. 94, S. 455), der bei einer 56jährigen Frau und ihrer 23jährigen Tochter eine gutartige Geschwulst der Mamma (intracanaliculäres papilläres Fibrom, resp. typisches Cystofibrom mit stellenweise adenomatösem Aussehen) beschrieb.

Dass die congenitalen Tumoren gemischten Baues, z. B. die Rhabdomyosarkome der Nieren, des Hodens, des Uterus, die Sacraltumoren etc. auf eine Keimanomalie zurückzuführen sind, ist von Niemandem bestritten. Wichtiger für die Frage der Aetiologie der malignen Geschwülste scheinen mir die Beobachtungen congenitaler bösartiger Gewächse von einheitlichem Bau. Diese sind, wie schon oben hervorgehoben, ungleich seltener wie die Mischtumoren. Von angeborenen Carcinomen hat Ahlfeld (Archiv f. Gynäkologie, Bd. 16) eine Anzahl zusammengestellt, die aber wohl zum Theil nicht ganz einwandsfrei sind. Ich fand in der späteren Literatur

noch einige wenige Fälle, so drei Magencarcinome in der Inaug.-Dissert. von Hackspill (Würzburg 1898), und zwar ein rein congenitales, eins bei 16 Tage und eins bei 5 Wochen altem Säugling.

Widerhofer (Jahrb. f. Kinderheilk., Bd. 2, S. 191) sah bei einem am 2. Tage p. part. gestorbenen Mädchen vom unteren Rande des linken Leberlappens eine aus einem grösstentheils sehr zarten Maschenwerke bestehende Aftermasse wuchern, die mit einer hinaufgeschlagenen ausgedehnten Ileumschlinge derart verwachsen war, dass die Darmschleimhaut entsprechend der Verwachsungsstelle von hineinwuchernden mohnkorngrossen, schwärzlich grüngefärbten Punkten von nahezu Knochenhärte durchbrochen war. Mikroskopisch alveolärer Gallertkrebs, der aber wohl primär dem Ileum und nicht der Leber angehörte, wie W. entsprechend den damaligen pathologisch-anatomischen Kenntnissen irrthümlicher Weise annimmt. Früher schon hat Cruveilhier ein congenitales Pankreascarcinom gesehen.

Nach Picot (Des tumeurs malignes chez les enfants, Rev. méd. de la Suisse rom., III. Jahrg., 1883, p. 660) erwähnt Duzan in seiner These (Paris 1875), die mir nicht zugängig war, 4 Fälle von Foeten „atteints de cancers, qui ont été une cause de dystocie". Leube (Ziemssen's Handbuch, Bd. 7, H. 2) erwähnt einen angeborenen Magenkrebs und Eichhorst (Specielle Pathologie. III. Aufl., Bd. II, S. 121) einen von Wilkinson publicirten Fall.

Chauveau (Thèse de Paris 1883) bemerkt, dass Gay (Boston med. a. surg. journ., 1860, Vol. III, p. 402) bei einem ausgewachsenen Fötus „une tumeur maligne très-volumineuse", Cotton (Provinc. Med. and Surg. journ., London 1849, p. 267) „une tumeur carcinomateuse congénitale" von der Innenfläche des linken Armes in der achten Lebenswoche entfernte, der wohl, nach dem Sitz zu schliessen, eher ein Sarkom war. Das Kind starb bald an Recidiv. Billard (Traité des maladies des enfants, Paris 1828) sah einen Fall von „Scirrhus" im Herzen eines Kindes und Holmes (Thérapeutiques des maladies chirurgicales des enfants) citirt zwei Fälle von „Cancer des méninges", bei denen die Krankheit schon bei der Geburt existirte.

Dass es sich auch unter den letzten von Chauveau erwähnten Fällen nicht immer um Carcinom gehandelt hat, kann man wohl

annehmen und daher die Carcinomfälle zu Gunsten der Sarkomfälle wesentlich einschränken. Um zweifelloses Sarkom scheint es sich mir auch in einem Falle Widerhofer's (cf. u.) zu handeln.

Nach Stern (Deutsche med. Wochenschr., 1892, S. 494) hat Ritter (Virchow's Archiv, Bd. 5) einen congenitalen Carcinomfall beschrieben, der auch eher als Sarkom anzusehen wäre. Ich konnte diese Publication nicht auffinden.

Das Sarkom, das ja im Kindesalter überhaupt häufiger als das Carcinom ist, ist es auch bei Berücksichtigung der streng congenitalen Tumoren allein. Es existiren viele Publicationen über Sarkome bei Kindern, in denen meist die Beobachtungen bis zur Pubertät zusammengestellt sind. Sieht man die aufgestellten Statistiken durch, so fällt auf, dass gerade das früheste Kindesalter von Sarkom häufiger befallen erscheint, als das spätere. Mauderli (Inaug.-Dissert., Basel 1895) fand unter 157 aus der Literatur gesammelten Sarkomfällen bei Kindern von 0 bis 16 Jahren, abgesehen von 13 rein congenitalen, 11 Fälle im Alter von 0 bis 1 Jahr; O. Naegele (Inaug.-Dissert., Kiel 1900) bei 251 Fällen von primären bösartigen Tumoren (201 Sarkome und 50 Carcinome) bei Kindern nur 11 mal ein Alter über 10 (bis 15) Jahre. Unter 37 von Hackspill (Inaug.-Dissert., Würzburg 1898) gesammelten Tumoren der kindlichen Blase (sämmtlich Sarkome oder Myxome) waren 10 während des zweiten Lebensjahres beobachtet, keiner allerdings war nachweisbar congenital.

Steinmetz (Deutsche Zeitschr. f. Chirurgie, Bd. 39, S. 313) fand, dass die ersten 5 Jahre des Kindesalters weitaus am häufigsten von primären Geschwülsten der Blase befallen werden (23 Fälle), nur 6 Fälle waren im Alter von 5—13 Jahren.

Derartige Beispiele gehäuften Vorkommens von Sarkomen in den ersten Lebensjahren und des selteneren Auftretens vom 5. Jahre an liessen sich sicher noch vermehren und könnten sehr wohl zu der Annahme berechtigen, dass im einzelnen Menschenleben zwei Perioden für Tumorbildung vorhanden sind: die erste, vielleicht auf congenitalen Anomalien beruhend, die zweite in Folge Veränderungen, die erst im extrauterinen Leben nach vollkommener Reife des Individuums (3.—4. Lebensjahrzehnt) einsetzt.

Absolut genommen ist die Zahl der Sarkome im Kindesalter jedenfalls gering, viel geringer als in den späteren Decennien, eine

Thatsache, die man nicht genug betonen muss, da stets von dem Sarkom als einer Krankheit jüngerer Jahre gesprochen wird. Schon die geringe Zahl von Sarkomen, die Mauderli fand: 157, giebt zu denken. Sieht man casuistische Mittheilungen über Sarkome durch, so findet man stets erst eine Anhäufung der Fälle im 3. Lebensdecennium. Ebermann (Deutsche Zeitschr. f. Chir., Bd. 43) giebt eine Statistik der melanotischen Sarkome, nach der im 1. Decennium 7, im 2.: 19, im 3.: 31, im 4.: 54 etc. beobachtet wurden. Schwarz (Des Ostéosarcomes des membres. Paris 1880) fand nur drei Fälle unter 10 Jahren.

Albert et Henri Malherbe (Recherches sur le sarcome, Paris 1904) betonen, dass der grösste Procentsatz der Sarkome den Jahren zwischen 30 und 60 angehört.

Um so interessanter ist die reichliche Ausbeute der Literatur an angeborenen Sarkomen. Virchow (Onkologie, Bd. II, S. 239) sagt noch: „Fälle von congenitalem Sarkom sind fast gar nicht bekannt; ausser den Beobachtungen Holmes' und einzelnen, der congenitalen Elephantiasis sehr nahestehenden Fällen kann man eigentlich nur die congenitalen Warzen und Mäler anführen, von denen man allerdings sagen darf, dass sie der Anlage nach Sarkome sind. Aber ihre eigentliche Entwickelung zu Sarkomen fällt doch gewöhnlich erst in ein höheres, ja nicht selten in das höchste Lebensalter.“ Seitdem sind so viele Beobachtungen publicirt, dass ich im Ganzen etwa 43 streng congenitale in der Literatur auffinden konnte. Dazu kommen dann noch sehr viel in den ersten Monaten des Lebens bemerkte Geschwülste, die wir nach unseren obigen Ausführungen mit mehr oder weniger Berechtigung auch als angeboren ansehen dürfen.

Rechnet man noch die Augensarkome (Gliosarkome), die Mischtumoren etc. hinzu, so wird die Ausbeute an congenitalen malignen Tumoren eine nicht zu verachtende.

Von rein congenitalen Sarkomen konnte ich die folgenden auffinden:

I. Verdauungstractus.

1. Myosarkom der Wange bei einem 6monatigen Fötus, hervorgegangen aus dem Bichat'schen Fettpolster (Zahn, Deutsche Zeitschr. f. Chir. Bd. 22.).

2. Parotissarkom: Jsoner (Centralbl. f. Kinderheik. 1887) nach Letailleur (Thèse de Lille. 1895). Das Original war mir nicht zugängig, aber es ist wohl a priori anzunehmen, dass es sich um einen der Parotis-Mischtumoren handelte.

3.—6. Zungensarkome. Eins beobachtet (nach Stern) von Jacobi (Americ. journ. of obstetrics. 1869). O. Naegele (Inaug.-Dissert. Kiel 1900) beschreibt drei Fälle congenitalen Zungensarkoms.

7. Dünndarm: Stern (Berliner klin. Wochenschr. 1904. S. 1802): Das uneheliche Kind einer 23jährigen Mutter starb 4 Tage post partum unter Symptomen des congenitalen Darmverschlusses. 132 cm hinter dem Anfangstheil des Dünndarmes eine $1^1/_2$ cm hohe Geschwulst in einer Ausdehnung von 4—5 cm am aufgeschnittenen Darm. Musc. mucosae, Submucosa und Muscularis durch ein kleinzelliges Rundzellensarkom substituirt. Stern glaubt, dass es sich um eine, von den Gefässen der Submucosa ausgegangene, Neubildung handelt.

8. Dickdarm: Nach Nothnagel (Erkrankungen des Darms und Peritoneums. 1898) hat Horn ein congenitales Sarkom des Colons mit Intussusception und Exitus am 3. Lebenstage beschrieben.

9. Rectum: Comba (La Clinica moderna. VII. Jahrg. H. 20. Ref. im Jahrb. f. Kinderheilk. Bd. 54. S. 778) sah bei eintägigem Kinde die perineale Gegend sehr gespannt und vorgewölbt; aus einem kleinen Spalt in der Mitte der Geschwulst kommt mit Blut vermischtes Meconium heraus. Bei der Section fand man die Schleimhaut des untersten Theiles des Mastdarmes mit weichen, ulcerirten, polypenartigen Wucherungen bedeckt. Histologisch typisches kleinzelliges Sarkom.

10. Leber: Parker (Lancet. 1880. Bd. 1. S. 20. Ref. Jahrb. f. Kinderheilk. N. F. Bd. 16. S. 236): 5 Wochen altes Kind mit 33 Unzen (also 935 g) schwerer Leber, von Knoten von Hirsekorn- bis Wallnussgrösse durchsetzt. Aehnliche Neugebilde zwischen Milz und linker Niere. Knötchen aus kleinen runden granulirten Zellen bestehend. Von Syphilis nichts zu eruiren.

Es ist, wie auch Stern hervorhebt, doch sehr wohl eine luetische Aetiologie bei diesem Falle möglich.

11.—17. Leber- resp. Nebennierensarkom: de Ruyter (Dieses Archiv. Bd. XV. S. 98) beschrieb einen derartigen Tumor bei einem zehntägigen Kinde.

Eine zweite Arbeit über dieses Thema rührt her von William Pepper (A study of congenital sarcoma of the liver and suprarenal. The Amer. journ. of med. sc. März 1901. Ref. im Jahrb. f. Kinderheilk. Bd. 54. S. 779): Die Mutter bemerkte bei dem Kinde zuerst eine Vorwölbung des Nabels. 5 Wochen später Tod: Typisches Lymphosarkom der Nebenniere mit grosser Lebermetastase. Pepper stellt noch 5 Fälle von theils primären, theils auf primäres Nebennierensarkom folgenden Lebersarkomen zusammen, in denen der Tumor entweder gleich am ersten Tage oder in der ersten Woche nach der Geburt bemerkt wurde.

II. Urogenitalsystem.

Ueber Blasentumoren entnehme ich der oben citirten Arbeit Steinmetz', dass ein Fall von angeborenem Schleimpolyp von Winckel publicirt ist, und dass v. Linhart ein Myxom der Blase bei einem 3 Jahre 9 Monate alten Knaben mit angeborenem Divertikel am Trigonum sah, das höchstwahrscheinlich angeboren war. Harnbeschwerden bestanden in diesem Falle schon 2 Jahre. Vielleicht meint Steinmetz, ist auch ein von Morgan bei einem dreijährigen Knaben gesehenes Lymphosarkom mit Spindel- und Rundzellen, das am Blasengrund sass, angeboren. Jedenfalls hatte das Kindchen von Jugend auf Schwierigkeiten beim Uriniren gezeigt.

Ein sicher congenitales Blasensarkom habe ich in der Literatur nicht auffinden können.

18. Hodensarkom: Desnos hat nach Chauveau (l. c.) „pendant son internat une tumeur maligne du testicule chez un tout jeune enfant" beobachtet. Ob es sich hier um ein wirkliches Sarkom oder um einen Mischtumor gehandelt hat, ist leider nicht gesagt. Der Hoden verhält sich ja ähnlich wie Niere und Ovarium. Unter den congenitalen Tumoren der Niere mögen wohl auch reine Sarkome sein; so z. B. der Fall von Semb (Centralbl. f. Gyn. 1894. Bd. 4), der ein vom Nierengewebe ausgegangenes Rundzellensarkom der linken Niere (250 g schwer) bei einem todtgeborenen, bereits macerirten Kinde beschrieb.

Bezüglich der Scheidensarkome verweise ich auf die, wohl jüngste, Arbeit über dieses Thema von Amann (Archiv f. Gyn. Bd. 82. S. 746). Er sagt schon in der Einleitung: Fast ausnahmslos ist das Alter der betroffenen Patientinnen ein sehr junges, erstes bis drittes Lebensjahr, woraus man wohl mit Recht auf eine congenitale Anlage geschlossen hat; in einem Falle (Demme) wurde die Geschwulst schon bei der Geburt beobachtet. Die Geschwulst wurde stets als Sarkom aufgefasst, mit verschiedenartigen Beimengungen heterologer Gewebe, so dass wenigstens für eine grössere Anzahl dieser Geschwülste das Bild der sogen. Mischgeschwülste besteht.

Demme's Fall (19. Jahresbericht des Jenner'schen Kinderspitals. Bern. 1881) betraf allerdings ein $5^1/_2$ Jahre altes Mädchen, das schon bei der Geburt, wie die Hebeamme bemerkte, eine erbsengrosse, zwischen den kleinen Labien hervorragende Geschwulst aufwies. Sie erreichte bis zum angegebenen Alter den Umfang eines grösseren Pfirsichkernes, war gelappt, derb, aber leicht blutend, auf der Vaginalwand aufsitzend. Es mussten zweimal Recidive operirt werden, dann aber wurde Dauererfolg erzielt. Das Mikroskop zeigte ein Fibrosarkom.

III. Lymphsystem.

19. Stern erwähnt einen Fall von Maass (Berliner klin. Wochenschr. 1879): Sarkom der axillaren und subpectoralen Lymphdrüsen, den ich aber an der angegebenen Stelle nicht finden konnte.

20. Widerhofer (Jahrb. f. Kinderheilk. Bd. 2. S. 194) beschreibt als Carcinoma crudum congen. ein anscheinend hierher gehöriges Lymphdrüsensarkom. Es handelte sich um einen am 16. Lebenstage verstorbenen Säugling, der bis zum 5. Lebenstage durch After und Mund Blut in grosser Menge verloren haben sollte. Es zeigten sich Knoten von Stecknadelkopfgrösse in den Lungen, den grösseren Venen, der auf das Doppelte vergrösserten Milz, an den vergrösserten Plex. chorioid. beider Seitenventrikel, am Pericardium viscerale, an der Schleimhaut des Magens und Darms, an der Gallen- und Harnblase, wie an der Nierenkapsel. Retroperitoneal-, Mediastinal- und Bronchialdrüsen geschwellt. Leber besonders im Dickendurchmesser vergrössert, mit unebener Oberfläche. Wedl findet „als Urstock des Carcinoms die Wurzel der Pfortader und der Retroperitonealdrüsen". Widerhofer selbst findet die Annahme gerechtfertigt, dass die krebsigen Excrescenzen, die z. B. an der Innenwand der Vena lienalis mit freiem Auge sichtbar waren, von der Blutwelle mitgeschwemmt werden. Nach Allem scheint daher ein Sarkom das um vieles Wahrscheinlichere.

21. Endlich möchte ich eher zu den Lymphdrüsensarkomen einen Fall rechnen, den Lendrop (Ref. Jahrb. f. Kinderheilk. Bd. 37. S. 438) als multiples Leber-Rundzellensarkom bei einem 4monatigen Mädchen beschreibt, dessen primäre Geschwulst aber wahrscheinlich ein an der rechten Seite des fünften Rückenwirbels mit dem Periost zusammenhängender wallnussgrosser Tumor war. Es wäre ja auch möglich, dass hier ein primäres Periostsarkom der Wirbelsäule vorläge, aber wahrscheinlicher dürfte doch die oben ausgesprochene Diagnose sein.

22. Hierher gehört wohl auch der von H. E. Clark (Wiener medicin. Wochenschr. 1884. No. 13. Cit. nach Schönweiler. Inaug.-Dissertation. München. 1893.) als Milzsarkom beschriebene Fall: Sofort nach der Geburt wurde eine Anschwellung in der Leistengegend bemerkt, die sich allmählich auf die Hoden ausdehnte. Das Abdomen schwoll stark an, es erfolgte allgemeine Abmagerung und im 12. Monat der Tod. Die Autopsie ergab eine ausgedehnte, den grössten Theil der Bauchhöhle ausfüllende Geschwulst, die die Milz ganz in sich schloss und bis zum Scrotum herabreichte. Sie lag im Abdomen fast ganz frei mit geringen Adhäsionen. Mikroskopisch: Rundzellensarkom; vom Milzgewebe fast Alles geschwunden.

IV. Nervensystem.

Die meisten Tumoren des Nervensystems von sarkomatösem Bau sind wohl den Gliomen zuzurechnen, vielleicht stellen aber doch die beiden, hierunter referirten Fälle echte Sarkome dar, weshalb ich sie kurz anführen will.

23. Verlude, Annales de Médecine infantile, 15. Mai 1898 (Ref. Jahrb. f. Kinderheilk. Bd. 50). operirte ein $4^1/_2$ Jahre altes Mädchen, Kind einer Zwergin, bei dem man zwei Monate vorher einen beginnenden Exophthalmus bemerkt hatte, an einem grosszelligen Spindelzellensarkom hinter dem Augapfel, das von der Höhle des Sehnerven ausgegangen war.

24. Brailey (Jahrb. f. Kinderheilk. Bd. 15. N. F. S. 219) demonstrirte das Präparat eines alveolären Sarkoms („netzförmiges Stroma mit eingelagerten epithelioiden Zellen") des rechten vorderen Grosshirnlappens von einem 3 Monate alten Kinde, bei dem gleich nach der Geburt eine Prominenz des rechten Auges, später das Vortreten eines Tumors aus der Orbita beobachtet wurde.

V. Weichtheile der Bedeckung. (Haut- und Fascien etc.)

25. Letailleur (Thèse de Lille 1895) sah bei einem 8 Stunden alten Kinde ein congenitales Sarkom der Gesichtshaut mit metastatischen Knoten am ganzen Körper.

26. Als angeborenes multiples Angiosarkom beschreibt Ramdohr (Virchow's Archiv. Bd. 73. S. 459) Tumoren bei einem kurz nach der Geburt gestorbenen, ausgetragenen Knaben gesunder Eltern, die am Kinn und Ober- und Unterschenkeln, Zehen, Bauch etc. blumenkohlartig sassen und bei einem grossen Gefässreichthum runde z. Th. stark verfettete Zellen mit grossen runden, z. Th. auch ovalen Kernen in zartem Gerüst darboten. Neben diesen angiomatösen Formen fanden sich reinere Rundzellensarkome von medullärem Charakter in den Nerven, Lungen und in der Gegend des Ansatzes der linken 7. Rippe an das Sternum.

27. Guéniot theilte in der Société de chirurgie de Paris (Bulletins et mémoires d. l. soc. d. chir. Tome IV. 1878. p. 160) eine Beobachtung Mandillon's mit als „Sarcome congénital opéré par le thermo-cautère, chez un enfant de 4 jours. Guérison." Das Knäblein von kräftigem Bau hatte auf der rechten Schulter einen runden, kaum gestielten, 25 cm im Umfange grossen, weichen, in seinen oberen Theilen fast fluctuirenden, am Stiel oben fast knorpelharten, auf der Unterlage beweglichen Tumor, der mit gutem Enderfolge mit dem Paquelin entfernt wurde und sich als Spindelzellensarkom erwies.

28. De St. Germain constatirte (nach Chauveau) am Vorderarm eines Neugeborenen einen nussgrossen Tumor, der rasch wuchs und nach zehn Tagen den Anblick eines „véritable fongus" darbot. Die mikroskopische Untersuchung Malassez' ergab „un sarcome embryonnaire, une des formes des tumeurs encéphaloides d'autrefois."

29. John Stevenson (Brit. med. journ. 1876. Bd. I. p. 9) beschrieb als congenital large-celled alveolar sarcoma eine Schwellung an der rechten Seite des Halses und Gesichts, die bei der Geburt des jetzt 14tägigen Kindes schon vorhanden gewesen war. Die Mutter hatte ausserdem noch 12 Kinder, die alle zu früh geboren oder nach 1—2 Wochen gestorben waren; nur eines war erst im Alter von 18 Monaten an unbekannter Krankheit gestorben. Das Kind starb an Erstickung, konnte nicht schlucken. Der Tumor bestand aus

verschiedenen, an einander beweglichen Lappen, er konnte vom Munde aus unter der Zunge gesehen werden, war von einer fibrösen Kapsel umgeben und leicht von dem umgebenden Fettgewebe zu isoliren; in ihm fanden sich viele cystische Hohlräume bis zu Wallnussgrösse mit käsigem Inhalt oder blutigem oder hellem Serum gefüllt. Die Structur zeigte das, was „Rindfleisch (Pathological histology) als largecelled alveolar sarcoma beschreibt". Die Zellen waren von zweierlei Grösse: Kleine spindelzellige, die ein Netzwerk bildeten, in dessen Maschen Gruppen von grösseren runden oder fast runden Zellen lagen. An den Zellen bemerkte man feine Fasern.

Es scheint fraglich, ob der Tumor Stevenson's nicht ein luetischer war, eine Aetiologie, für die die anamnestischen Daten und das Vorkommen käsiger Massen wohl sprechen könnte.

30. Holmes dagegen (Congenital tumour of the neck. Transact. of the path. soc. of London. Bd. 12. 1861. p. 206) hat ein Kind vom 4. Lebenstage an in Beobachtung, das einen rasch wachsenden Tumor von der Gegend dicht unter dem rechten Ohr bis zur Scapula trug, der wohl um so sicherer als Sarkom aufzufassen ist.

Ueber dem Tumor war in der Haut ein grosser Nävus, der aber keine Verbindung mit dem Tumor hatte. An dem einen Ende war ein kleiner, besonderer Lappen zu bemerken, nahe bei diesem war der Tumor so weich, dass er fluctuirte. Der ganze Tumor war über den tieferen Theilen frei beweglich und wurde nach Incision der Haut mit dem Ecraseur blutlos entfernt. Die Geschwulst war homogen, weich, solide, enthielt einzelne Cysten und zeigte keine Structurelemente ausser zahlreichen kleinen, runden Zellen, sehr wenig fibröses Gewebe. Heilung nach $^1/_2$ Jahr mit schmaler Narbe constatirt.

31. Senftleben (Langenbeck's Archiv. Bd. I. S. 118) beschreibt als „Sarkom mit granulationsähnlichem Gewebe" folgenden Fall: 3wöch. Knabe von gesunden Eltern. Am linken Oberschenkel in der Gegend der Ausbreitung des M. tensor in die Fascia lata eine etwa wallnussgrosse Geschwulst, die im Umfange eines Fünfgroschenstückes ulcerirt war und bläulich durch die Haut schimmerte. Dieselbe war angeboren und sass ursprünglich unter der Haut. Am dritten Tage nach der Geburt des Kindes hatte jedoch ein Arzt einen Einschnitt gemacht. Es war dabei ein Blutstrahl aus der Wunde gesprizt. Exstirpation der Geschwulst. Es blieb aber, da ihr Gewebe dem Musc. tensor fasciae latae sehr ähnlich sah, ein Rest zurück, woraus sich mehrere neue Knoten entwickelten. Dieselben wurden nach acht Tagen ebenfalls entfernt. Die Wunde heilte während der nächsten Woche.

Die Geschwülste zeigten auf dem Durchschnitt ein ziemlich festes, derbes Gewebe mit röthlichbraun spiegelnder Fläche, sehr ähnlich dem der Milz. Mikroskopisch bestand es aus enggelagerten, weiten und vielfach verästelten Capillaren, deren Wandungen eng mit Keimen und Spindelzellen besetzt waren, die indess überall ein gleichmässiges Caliber mit parallelen Contouren hatten. Letztere bildeten mit spindel- und sternförmigen Zellen des Parenchyms ein Maschenwerk, das sich besonders schön an Präparaten darstellte, die in

Holzessig gelegen hatten, und an denen die ein- und zweikernigen runden Parenchymzellen dazwischen durch Auspinseln entfernt waren.

32. Neuhaus (Arch. f. Kinderheilkunde. Bd. 21) berichtet über ein Kind, bei dem am 5. Lebenstage die grössere Dicke des linken Unterschenkels auffiel, die in den nächsten Tagen zunahm. Mit fünf Wochen wurde eine sulzige Masse aus dem linken Unterschenkel entfernt, die mit dem Knochen nicht zusammenhing. Seither Auftreten erbsengrosser, von Woche zu Woche grösser werdender Knoten in der Haut des Oberschenkels und Rumpfes, so dass die Section (Tod im Alter von $2^1/_2$ Monaten) Metastasen in fast allen Organen ergab. Mikr. Rundzellensarkom.

33. Dr. Lewis W. Marshall (Lancet, 19. Okt. 1878. S. 545) theilt den Fall eines im fünften Monat wegen Spindelzellensarkom der Unterschenkelfascie amputirten Kindes mit (Dauerheilung nach 1 Monaten constatirt). Die Mutter hatte, als das Kind erst 14 Tage alt war, eine Differenz in der Grösse der Beinchen bemerkt, die allmählich zunahm. Bei der Aufnahme des Kindes waren die Umfangsmaasse $6^1/_2$ Zoll auf der gesunden, $12^1/_2$ auf der kranken Seite. Der Tumor fühlte sich gespannt, pseudoflactuirend an, als ob eine Flüssigkeitansammlung zwischen den Wadenmuskeln bestände. Allgemeinbefinden nicht alterirt. Exarticulation im Kniegelenk.

Der Tumor erstreckte sich von der Kniegelenkfläche der Tibia bis 1 Zoll oberhalb des Sprunggelenks und lag zwischen den oberflächlichen (Gastrocnemius und Soleus) und tiefen (Tibial. post. flexor longus digit et poll.) Muskeln der Wade und war anscheinend von den intermusculären Fascie ausgegangen. Der Interossealraum zwischen Tibia und Fibula war verbreitert, beide Knochen nach vorne convex verbogen. Der Tumor erwies sich mikroskopisch als ein typisches Spindelzellensarkom, war durch eine bindegewebige Kapsel gut von der (fettig veränderten) Muskulatur getrennt und enthielt eine grössere mit geronnenem Blut gefüllte Cyste.

VI. Knochensystem.

Als Tumoren, resp. Sarkome der Knochen sind schon eine Anzahl der vorhergehend angeführten Fälle von früheren Bearbeitern des Themas registrirt. Wie wir aber gesehen haben, handelt es sich nicht um solche, sondern um Weichtheilsarkome.

Gosmann (Diss. in. Bonn 1892) beschreibt als congenitale Osteosarkome auch die Fälle von Mauthner (Arch. f. phys. Heilk. XI, 1. 1852. Ref. in Schmidt's Jahrb. Bd. 75. S. 19) und Förster (Verh. d. phys. med. Ges. zu Würzburg. X, 1. S. 42. Ref. in Schmidt's Jahrbüchern. Bd. 108. S. 157). In diesen Fällen handelt es sich aber zweifellos um angeborene teratomatöse Sacraltumoren. Auch die Fälle von sarkomatöser Degeneration der Luschka'schen Steissdrüse übergehe ich. Ich will aber erwähnen, dass z. B. Heschl (Oesterr. Zeitschr. f. pract. Heilk. 1862. 27. Ref. im Jahrb. f. Kinderheilk. Bd. VI. S. 3) und Braune (Monatsschr. f. Geburtsk. Bd. 24. S. 1) derartige angeborene Geschwülste publicirt haben.

Von sicheren Knochensarkomen konnte ich nur folgende Fälle auffinden, in denen aber auch gelegentlich (z. B. Fall Rehn) die ostale oder periostale Genese nicht genügend betont ist.

34. Charbon und Ledeganck (Ueber maligne Tumoren im Kindesalter. Bull. de l'acad. royale de méd. de Belgique. XX. H. 5, Ref. Jahrb. f. Kinderheilk. Bd. 13. S. 420): Congenitales, hühnereigrosses Sarkom vom inneren Winkel der rechten Orbita ausgehend, 8 Stunden nach der Geburt schon von den Verfassern gesehen. Vergrösserung um das Doppelte und Ulceration. Tod am 21. Lebenstage. Das Sarkom berührte, wie die Obduction zeigte, weder das Auge noch den N. opticus. Zahlreiche hanfkorn- bis erbsengrosse subcutane Knötchen. Am Bauch, Brust, oberen Extremitäten u. s. w., Knötchen des subpleuralen Gewebes des vorderen Mediastinums, des Pericardium viscerale, Nierenkapsel.

Th. Bryant, Report on operative surgery (Guy's Hosp. Rep. 1875. Vol. XX. Ref. Centralbl. f. Chir. II. S. 733), spricht von zwei congenitalen Tumoren des Oberkiefers und Unterkiefers:

35. 4 monatiges Kind, das Neunte gesunder Eltern, zeigte am rechten Oberkiefer einen orangegrossen Tumor, welcher nach Mund- und Nasenhöhle hin prominirte. Die Geschwulst war bereits bei der Geburt beobachtet worden und seither rasch gewachsen. 3 Monate später erschienen secundäre Tumoren in der Haut des Rumpfes und beider Oberschenkel, während die Oberkiefergeschwulst rapid wuchs. Tod $7^1/_2$ Monat nach der Geburt.

36. 5 monatiges Kind, das Erste gesunder Eltern. Schon bei der Geburt wurde an der rechten Seite des Unterkiefers eine wallnussgrosse Anschwellung beobachtet, welche im Verlaufe von 5 Monaten bis zu der Grösse einer Orange gediehen war. Consistenz weich, pseudofluctuirend. Rasches Wachsthum, Aufbruch. Tod 4 Monate nach der Geburt.

Lossen fügt dem Referate die Bemerkung hinzu, dass man nicht fehlgehen wird, wenn man die beiden „congenitalen Krebse" als myelogene Sarkome deutet. Man darf aber doch eine epitheliale Genese der Bryant'schen Tumoren deshalb nicht ohne Weiteres von der Hand weisen, weil es sich um Adamantinome oder diesen ähnelnde, auf abnorme Wucherung von Zahnanlagen zurückzuführende Tumoren gehandelt haben könnte. Allerdings spricht die ausgesprochene Malignität der Geschwülste eher für die Lossen'sche Annahme.

37. Körte (Deutsche med. Wochenschr. 1892. S. 572) stellte am 1. Juni 1892 ein 9 Tage altes Kind mit einer angeborenen Geschwulst am rechten Oberarm und Schulterblatt vor, die er für ein intrauterin entstandenes Enchondrom oder Sarkom hielt. Die Mutter, I para, gab an, im Januar 1892 gefallen und mit dem Bauch aufgeschlagen zu sein. Die Geschwulst sass an der Innenseite des rechten Oberarmes und am Vorderrand

des Schulterblattes, den Arm nach oben drängend. Dieselbe war von derber Consistenz, knolliger Oberfläche, die Haut darüber verdünnt, von weiten Venen durchzogen. Auf der rechten seitlichen Thoraxwand war sie verschieblich, so dass eine Exstirpation mitsammt der rechten oberen Extremität möglich wäre, wenn es sich nicht um ein neugeborenes, sehr schwächliches Kind handelte.

38. Lookwood (Transact. of the path. soc. of London. 1884, cit. nach Stern) beschrieb ein Sarkom am Vorderarme, womit ja allerdings nicht gesagt ist, dass es sich um ein Knochensarkom handelte.

39. Paul (Lancet 1833. I. S. 439) machte nach Chauveau die Amputation des Oberschenkels bei einem 10 wöch. Kinde, das seit seiner Geburt einen „fongus hématode" aufwies.

40. Kelbourne Ring (Case of congenital hard cancer of the leg in an infant etc. Lancet 1875. Bd. II, pag. 766) sah einen zwei Monate alten Knaben, bei dessen Geburt schon der Arzt einen Tumor von Haselnussgrösse an der Aussenseite des rechten Sprunggelenkes bemerkt hatte. Er war weder schmerzhaft, noch schien er irgend welche sonstige Beschwerden zu machen. Allmähliche Grössenzunahme. Als K. die Geschwulst sah, hatte sie etwa Wallnussgrösse erreicht, war fest mit dem unteren Ende der Fibula verwachsen, von der sie auszugehen schien. Haut darüber normal. Der Tumor verlor sich allmählich in der gesunden Nachbarschaft. Der Fuss war durch den Tumor einwärts verschoben. Consistenz hart. Das Kind mager und von delicatem Aussehen.

Die vorgeschlagene Amputation wurde abgelehnt. Nach $1^1/_2$ Monaten war die Geschwulst doppelt so gross geworden, die Haut über ihr ulcerirt, aber das Allgemeinbefinden war jetzt gut, das Kind dick und wohl genährt. Jetzt $3^1/_2$ Monat post partum Amputatio cruris mit Ausgang in Heilung (Beobachtung $^1/_2$ Jahr).

Mikroskopisch bestand der Tumor „of a mass of caudate cells of rather small size and possessing but one nucleus. Histologists might refuse to call it by the name of cancer. But it was harder than any structure of the healthy body except bone and cartilage; it grew rapidly, encroaching on and displacing the normal parts."

41. Rehn (Chirurgencongress 1890. I. 121) sah ein Kind gesunder Eltern, das mit einer halb wallnussgrossen Geschwulst auf dem linken Fussrücken zur Welt kam. Eine dünne Hautdecke lässt die Geschwulst bläulichroth durchscheinen. Als das Kind 14 Tage alt war, wurde der Tumor von einem Arzte incidirt, Darauf folgte rasches Wachsthum. R. sah fünf Wochen später bei dem sehr elenden Kinde einen Fungus von der Grösse eines Borsdorfer Apfels. Eine Prominenz auf der Planta pedis liess erkennen, dass die Geschwulst zwischen I. und II. Metatarsus hindurchgewuchert war. Amputatio cruris, glatte Heilung. Weigert bestätigte die klinische Diagnose eines Sarkoms.

Weniger einwandsfrei als rein congenitale Sarkome sind folgende beiden Fälle, in denen sehr wohl erst ein gutartiger con-

genitaler Tumor dagewesen sein kann. Dieser ist dann später erst sarkomatös degenerirt.

Linclair White (Brit. med. journ. 1884. pag. 1246): 18 Monate alter Knabe, der seit der Geburt einen Tumor des Spatium metacarpale I. rechts zeigte. Excision der wallnussgrossen, ein weiches Rundzellensarkom darstellenden, mit I. und II. Metacarpus verwachsenen Geschwulst. Schon nach 6 Wochen Recidiv, deshalb Amputation.

Eröss (Mittheilungen aus dem Pester Armen-Kinderspitale. Jahrb. f. Kinderheilk. N. F. Bd. 19. S. 318) sah bei einem 16 Monate alten Knaben an der Dorsalseite der I. Phalanx der dritten linken Zehe eine erbsengrosse, runde, scharf begrenzte, mit dem Knochen innig verwachsene, knorpelharte Geschwulst, die angeboren war und sich seit der Geburt kaum merklich vergrössert hatte. Haut darüber gespannt und verdünnt. Exstirpation. Periostales Spindelzellensarkom mit hyaliner, knorpelähnelnder Intercellularsubstanz. (Babes.)

Hier können wir auch in Parenthese zwei Fälle Virchow's und Billroth's anführen, die vielfach als congenital angeführt, doch einer strengen Kritik nicht Stand halten.

Virchow (Onkologie. Bd. II. S. 237) erwähnt, dass Paget eine „Faserkerngeschwulst" vom Vorderarm eines 10jährigen Knaben schildert, der von der Geburt an dieser Stelle eine kleine Einkerbung (indentation) gehabt hätte; als er 2 Jahre alt war, hatte er an derselben eine leichte Verwundung, und seitdem begann die Geschwulst sich zu entwickeln.

Aus Cristiani (Des néoplasmes congénitaux. Journal de l'anat. et de la physiol. 1891. pag. 473) u. A. entnehme ich, dass Billroth ein offenbar congenitales myeloides Sarkom der Tibia beschrieben hat, aber bei über 30jährigem Manne!

Ihrer Genese nach dunkel, aber vielleicht doch vom Knochensystem ausgehend, seien — auch in Parenthese — zwei nicht sicher sarkomatöse Tumoren hier angeführt:

Piskazek (Sem. méd. 5. Sept. 1888) spricht von einem sehr voluminösen Fibrom eines Neugeborenen, das sich, durch einen Stiel mit dem Unterkiefer zusammenhängend, im Munde entwickelt hatte.

Holmes (Transact. of the path. soc. of London. Bd. XV. 1863. p. 248): Schwacher weiblicher Zwilling, 7 Wochen alt. Bei der Geburt schon Protrusio bulbi. Eine grosse gelappte Masse kam unter dem unteren und oberen Augenlid hervor und lag zum Theil auf den äusseren Knochentheilen des Oberkiefers und Jochbeins. Dazwischen lagen die ausgetrockneten Reste des Bulbus. Der Tumor war getrennt von der knöchernen Augenhöhlenwand und bewegte sich mit den Augenmuskeln. Entfernung ohne viel Blutverlust. Zwei Cysten waren noch neben dem Tumor. Das Kind erholte sich und hat an Gewicht zugenommen. Mikrosk.: Fibröses Gewebe mit vielen kleinen, dünnes Serum enthaltenden Cysten.

Mehrere Autoren erwähnen nicht den Sitz des congenitalen Sarkoms, so

42. Flint (New England med. and surg, journ. Boston 1820 IX p. 112), der nach Chauveau einen congenitalen „Fongus hématode" beobachtete;

43. Charon, der, wie ebenfalls Chauveau erwähnt, in Brüssel bei einem 8 Stunden alten von gesunden Eltern stammenden Mädchen „une tumeur sarcomateuse grosse comme un oeuf de poule" sah, der sich in 8 Tagen an Volumen verdoppelte.

Wicherkiewicz (Ref. im Centralblatt für allgem. Patholog., Bd. 13, S. 89) erwähnt ein halbjähriges Mädchen, bei welchem nach wiederholtem Trauma im Laufe von 2 Monaten Sarkom entstand.

Diese Beobachtung scheint aber schon nicht mehr zu den sicher congenitalen zu gehören, da das Sarkom erst nach längerem postuterinen Leben beobachtet wurde. Es schien mir aber doch interessant, die Fälle ganz früher Sarkome (bis zum Alter eines Jahres), die in der Literatur niedergelegt sind, zu registriren; das sind folgende Beobachtungen:

Weichtheilsarkome.

1. Myxosarkom am linken Unterkiefer bei $^1/_2$ jähr. Mädchen (Mauderli l. c.)

2. Lymphosarkom der Haut unterhalb der Clavicula. 7 monatiges Mädchen (Schönweiler. Diss. inaug. München 1893).

3. Cavernöses Fibro - Myxom des Mesenteriums bei 9 monatigem Kinde (Hackspill l. c.)

4. Ein reines Nebennierensarkom ist der Fall W. Cohn's (Berl. klin. Wochenschr. 1894, No. 11): 9 Monate altes, seit 1 Monat erkranktes Kind mit primärem medullären Sarkom (Virchow) der Nebennieren und secundären Knoten am Schädeldach, verschiedenen Rippen, beiden Nieren und Ovarien. Die Metastasen an den Knochen entsprechen den Stellen der physiologisch stärksten Wachsthumsenergie.

5.—7. Hodensarkom bei 3-, 8- und 11 monat. Knaben (Köber, Centralblatt f. Chirurgie 1899, S. 1136);

8. bei 6 monat. Knaben: Letailleur (l. c.)

9. Prostatasarkom: 6 monat. Knabe (Letailleur);

10. 9 monat. Knabe (Tordens, Journ. de Bruxelles 1890, No. 13).

11. Scheidensarkom: 7 monat. Mädchen (Frick, Diss. inaug. Halle 1899) gemischter Tumor (Rhabdomyom) von Hauser bei $^1/_2$ jähr. Mädchen beschrieben (Virchow's Archiv Bd. 88).

12. Sarkom der Mamma: 4 monat. Mädchen, schon im Alter von 5 Wochen bemerkt. (Chambert nach Letailler, l. c.)

Knochensarkome.

13. Sarcome kystique de l'orbite bei 6 monat. Kinde (Richel nach Perquis, Thèse de Montpellier 1887 unter 14 derartigen Fällen!)

14. Sarcom des Proc. alv. maxillae dextr. bei 6 monat. Mädchen (Ohlemann, Langenbecks Archiv. Bd. 18).

15. Sarcom des os ischii bei 5 monat. Knaben, vom Becken bis zur Kniekehle reichend, innerhalb $2^1/_2$ Monat schmerzlos gewachsen (Kocher nach Ost, Inaug.-Diss., Bern 1878).

Die beiden folgenden Fälle könnten eventuell zu den angeborenen teratomartigen Sakraltumoren gehören, doch wird nur von Sarkomgewebe gesprochen, sodass sie doch hier angeführt werden müssen.

16. Johannessen (Jahrb. f. Kinderheilkunde, Bd. 44, S. 114) sah ein 11 Monate altes Mädchen mit Sarcoma globocellulare lymphangiectaticum des kleinen Beckens, das aber von den Wänden desselben einigermaassen leicht ablösbar war; vor Allem war das Os coccygis ganz normal. In der weichen, graulichen Geschwulstmasse waren an manchen Stellen grössere oder kleinere, bis wallnussgrosse, mit flüssigem und coagulirtem Blut oder erweichten Geschwulstmassen ausgefüllte Höhlen.

17. Knöpfelmacher (Jahrb. f. Kinderheilkunde, Bd. 41, S. 127) beschrieb ein von zahlreichen Blutungen durchsetztes Rundzellensarkom des Beckens bei 9 monat. Kinde, das vom Periost des Sacrum ausgegangen, die Körper der Sacralwirbel durchwuchert und sich im Wirbelkanal ausgebreitet hatte.

18. Weinlechner (Gerhardt's Handbuch der Kinderkrankheiten, Bd. 6) endlich sah bei einem 7 monat. Knaben, der seit seiner Geburt eine Geschwulst in der Schulterblattgegend hatte, die rasch wuchs, ein Fibrosarkom des subcutanen Bindegewebes. Schönweiler (l. c.) schliesst an die Citirung dieses und anderer Fälle die Worte: „Nach diesen Beobachtungen scheint also das Hautsarkom des frühesten Lebensalters meist von Muttermälern und Teleangiectasien auszugehen.“ Wenn wir uns dem nicht absolut anschliessen können, so müssen wir diese Thatsache doch Mauderli (l. c.) gegenüber hervorheben, wenn er sagt: „So oft wir die Entstehung von Sarkomen aus angeborenen Warzen, Pigmentmälern etc. bei Erwachsenen beobachten können, so auffallend ist es, dass in der ganzen Literatur kein Fall zu finden ist, wo bei einem Kinde die Entstehung eines Sarkoms aus einem solchen nachgewiesen werden konnte.“

Zu den erst später aufgetretenen resp. aufgefallenen Geschwülsten gehören auch, streng genommen, die Fälle von Lendrop und Verlude, die ich den congenitalen eingereiht habe. Und Demme's Fall von Scheidensarkom kann ebenso wie der Fall Weinlechner's sehr wohl so gedeutet werden, dass er nicht als Sarkom, sondern als (gutartiges) Fibrom angeboren ist und erst später maligne degenerirte.

Zum Schluss unserer Litteratur - Uebersicht sei noch erwähnt, dass

Baginsky (Berl. klin. Wochenschr. 1881, No. 32, S. 465) einen „Fungus haematodes", der wohl von der linken Orbita ausgegangen ist, beschreibt. Alter des Kindes und Beginn der Geschwulst ist aber nicht angegeben, sodass wir über die eventuelle congenitale Genese im Unklaren bleiben. Ferner sollen Baginsky, Grawitz und Schademann (Centralbl. f. Kinderheilk. Bd. 1, S. 99) einen Fall von Sarkom des ganzen Schenkels und Moldovan (Ueber congenitale Sarkom- und Fibrombildung der Haut, Prager med. Wochenschr. 1905, No. 29) u. A. ein Sarkom der Wadenhaut beim Kinde beschrieben haben. Die betreffenden Publicationen waren mir leider nicht zugängig, sodass ich über die thatsächliche Zugehörigkeit der Fälle zu den congenitalen Sarkomen nichts aussagen kann.

Den verschwindend wenigen echten Knochensarkomen, die wir in vorstehender Literatur - Uebersicht finden, kann ich nun einen einwandsfreien Fall congenitalen Periostsarkoms des unteren Femurendes[1]) hinzufügen:

3 Wochen alter Knabe. Der Vater Kyphoskoliotiker. Die Mutter hat nach dem 30. Jahre geheirathet. Die Geschwister der Eltern sind gesund, ebenso ist in der Ascendenz keine Tumorbildung vorgekommen. An dem der Geburt des Kindes (Nachts 2 Uhr) folgenden Tage bemerkte die Hebamme, dass die Innenseite des rechten Knies geschwollen war. Der behandelnde Arzt hielt diese Schwellung für die Folge von Manipulationen bei der schweren Geburt (keine Zange, aber starker Dammriss, ältere Primipara!) 3 Tage nach der Geburt soll die Schwellung etwa pflaumengross gewesen sein und ist in dieser Grösse bis Ende der ersten Woche geblieben. In der 2. Woche ist sie nur wenig grösser geworden, in der 3. Woche aber wuchs sie rapide, sodass Herr Professor Czerny hierselbst consultirt wurde, der den Knaben mir zur eventuellen operativen Behandlung überwies.

Befund: Etwas atrophischer Knabe mit welker Haut, aber im Uebrigen gesund, laut schreiend, Verdauung in Ordnung. Grosse Fontanelle 2 : 2 cm gross.

Rings um den rechten Oberschenkel dicht oberhalb des Kniegelenks ist eine tumorartige Schwellung sichtbar (s. Figur 1). Der Unterschenkel steht im Knie in etwa rechtwinkliger Beugung, wenig beweglich. Man fühlt noch eben deutlich die Tuberositas tibiae durch. Der Tumor reicht vom oberen Drittel des Oberschenkels bis zum mittleren Drittel des Unterschenkels, er scheint aus mehreren Knollen zu bestehen, die deutliche Pseudofluctuation geben, besonders an der Innenseite. Die einzelnen Tumortheile sind etwa apfelgross, etwa 4 : 4 innen und 3,5 : 3,5 cm aussen, der ganze Tumor so gross wie eine Damenfaust. Die Theile liegen rings um den Oberschenkelknochen

[1]) Derselbe ist von anderen Gesichtspunkten aus schon kurz beschrieben worden in: Allg. med. Central-Zeitung. 1908. No. 14.

und zwar wesentlich innen, aussen und hinten, sodass also vorne eine schmale Zone freibleibt, wo kein Tumorgewebe vorhanden ist. Die hintere Circumferenz des Beinchens ist besonders prall, mehr diffus infiltrirt, hier ist die

Fig. 1.

Photographie des congenitalen Femursarkoms (30. 5. 1907. Knabe, 3 Wochen alt) bei Eintritt in die Behandlung.

Haut stärker geröthet, sodass man fast an eine Vereiterung an dieser Stelle denken könnte. Die Haut über dem Tumor ist verschieblich, schimmert etwas röthlich durch, besonders aussen und hinten (cf. oben), in ihr verlaufen stark injicirte Venen. Vor der Patella, die undeutlich durchzufühlen ist, findet eine

einer Heilung durch diese Behandlung. Auf Grund unserer Resultate bei dem jungen Mädchen verhielten wir uns diesen Publicationen gegenüber skeptisch. Wie recht wir damit hatten, ergaben die Mittheilungen von Martin, sowie die von Cahen auf dem Chirurgencongress 1907. Beide theilten mit, dass ihre Fälle recidivirt seien.

In neuerer Zeit ist Kraske[1]) in gleicher Weise vorgegangen. Er berichtet 1906 über völlige Heilung. Ferner hat noch 1907 v. Hacker[2]) selbst 2 Fälle mitgetheilt, bei denen er, wie er sich ausspricht, eine momentane Heilung erzielte.

Während bei dieser Methode versucht wurde, die Cardia zwar durch eine dauernde Einwirkung zu dehnen, die Kraft aber nur in geringfügigem Maasse einwirken zu lassen, ging Rosenheim in anderer Weise vor. Rosenheim[3]) benutzte zur Dehnung die von Schreiber für andere Zwecke construirte Sonde; er wollte diese Methode der „Ueberdehnung" nur für diejenigen Fälle angewandt wissen, in denen eine, wenn auch nur dünne Sonde ohne Anwendung stärkerer Gewalt durch die Cardia hindurchglitt. Die Sonde wurde bis in den Magen eingeführt und nach Einpumpen von Wasser der so entstehende kugelartige oder olivenförmige, prall elastische, nachgiebige Ballon durch die Cardia ganz allmählich hindurchgezogen. Rosenheim hielt bei vorsichtigem Vorgehen eine Verletzung der Cardia für kaum denkbar, „umsomehr, als der Druck auf den relativ gesunden subdiaphragmatischen Theil der Cardia wirkt." Aber die Besserung, die er auf diese Weise erzielte, war nur eine kurzdauernde, die Dehnungen mussten sehr häufig und dauernd durchgeführt werden.

Die Rosenheim'sche Methode wurde später von Strauss[4]) modificirt, indem er eine der Kausch'schen Narkosensonde nachgebildete Tamponkanüle für diesen Zweck verwandte. Strauss publicirte einen Fall, bei dem er mit diesem Instrument eine solche Besserung erzielte, dass Pat. völlig beschwerdefrei war,

---

[1]) Kraske, Oberrheinische Aerzteversammlung zu Freiburg. 5. 7. 1906. Münch. med. Wochenschr. 1906. No. 49. S. 2416.

[2]) v. Hacker, Verhandlungen der Deutschen Gesellschaft f. Chir. 1907.

[3]) Rosenheim, Beiträge zur Kenntniss der Divertikel und Ektasien der Speiseröhre. Zeitschr. f. klin. Med. Bd. 41. 1902.

[4]) H. Strauss, Zur Diagnose u. Therapie der cardiospastischen Speiseröhrenerweiterung. Berl. klin. Wochenschr. 1904. No. 49.

Exarticulation des Beinchens nicht willigten, so beschlossen wir eine combinirte operative und Röntgenbehandlung. Es wurde daher am

29. 5. 07 (ohne Narkose) unter Blutleere an der vorderen inneren Seite des Oberschenkels ein etwa 8 cm langer Einschnitt (cf. Fig. 2) gemacht. Es zeigt sich, dass der Tumor unterhalb der Musculatur, ziemlich abgekapselt sitzt. Ohne Mühe wird zunächst ein etwa borsdorferapfelgrosser Knollen entfernt. Bei weiterem Vorgehen aber tritt doch, besonders in der Kniekehle, mehr infiltratives Wachsthum hervor, es wird daher nur mit dem scharfen Löffel möglichst viel Tumorgewebe entfernt und zwar wesentlich der vordere und hintere innere Antheil. Aussen vorne und hinten wird kaum eine Verkleinerung des Tumors erreicht. Das innere untere Drittel des Tumors lag vollkommen entblösst, d. h. also auch ohne Periost, in der Wundhöhle. Die Wunde wurde durch versenkte Muskelnähte und Hautnähte primär geschlossen. Ein fester Verband angelegt und nun die Esmarch'sche Binde gelöst.

31. 5. 07. Beginn der Röntgenbestrahlungen (s. unten).

1. 6. 07. Umfang des rechten Beinchens dicht über der Kniekehle 21 cm, in der Gefässfalte 16,5 cm.

Allgemeinbefinden gut.

2. 6. 07. Blutuntersuchung (s. unten).

3. 6. 07. Die Wundränder klaffen etwas und sehen nekrotisch aus. Die Wunde secernirt viel und verbreitet einen unangenehmen Geruch (Urin. Pyocyaneus). Die Haut um das Beinchen herum ist prall gespannt, glatt, glänzend, auf der Hinterseite des Oberschenkels blauschwärzliche Flecken. An der Aussenseite auf der Kuppe des äusseren, mehr distinkt rund fühlbaren Tumortheils wird die Haut an einer kreisrunden, etwa 0,75 cm im Durchmesser grossen Stelle nekrotisch. Zugleich ist eine Fluctuation des Tumors vorhanden. Es besteht starkes Oedem des Unterschenkels und Fusses. Beim Verbandwechsel scheint das Kind starke Schmerzen zu haben, da es sehr schreit. Im Uebrigen ist das Befinden des Knäbleins, Aussehen, Schlaf, Appetit, Stuhlgang, Temperatur in Ordnung.

8. 6. 07. Heute Nachmittag zweimal kurzdauernde Zuckungen im Gesicht und an den Händen, ebenso einmal am 9. 6.

11. 6. Die Nekrosen auf der Aussenseite des Femur und in der Kniekehle demarkiren sich schon. Daher wird heute wieder in Blutleere sowohl von der alten Wunde als von beiden nekrotischen Stellen aus der ganze Tumor, der einen deutlich erweichten Eindruck macht und eine mehr gelbe Farbe angenommen hat, mit dem Löffel entfernt. Es werden grössere und kleinere Stücke gewonnen. Dabei zeigt sich, besonders an der Innenseite, dort, wo bei der ersten Operation schon Tumorgewebe entfernt ist, eine periphere scharfe Abgrenzung durch eine zum Theil ossificirte Kapsel (Periost). Es wird sorgfältig von den 3 Oeffnungen aus so lange ausgekratzt, bis nichts mehr zu entfernen ist. Tamponade der grossen Wundhöhlen mit Isoformgaze, Seiden-Situationsnähte, aseptischer Verband.

Abends Temp. 39,4 (rectal), Allgemeinbefinden gut.

15. 6. Nachmittags Zuckungen im Gesicht, andauerndes Gähnen. Temp. 38.

18., 19. und 25. 6. ebenfalls kurzdauernde Zuckungen im Gesicht, sonst keine Besonderheiten.

23. 6. Gewicht 3750 g.

29. 6. Entlassung. An der Innenseite des Oberschenkels bis zur unteren Grenze der Kniescheibe findet sich eine 6 cm lange Narbe, in deren Mitte eine auf Druck secernirende Fistel, in der Kniekehle und an der Aussenseite des Oberschenkels je eine andere Fistel. Diese beiden Fisteln führen in einen gemeinsamen Hohlraum in der Kniekehle. Man fühlt nirgends am Bein noch Tumormassen. Die Haut ist bis etwa 2—3 cm über den Knöcheln etwas pachydermisch verdickt. In der Inguinalbeuge einige grössere Drüsen, eine besonders grosse im Scarpa'schen Dreieck.

Der Umfang des Oberschenkels in der Kniekehle über der Fistel gemessen beträgt rechts 20 cm, links 13 cm.

Allgemeinbefinden gut.

Die Röntgenbestrahlungen fanden statt:

I. Zwischen den beiden Operationen

am 31. 5. 6 Min. lang
„ 1. 6. 3 „ „
„ 3. 6. 6 „ „

Harte Röhre, Einschaltung eines Zinnfilters von ziemlicher Stärke zum Schutz der Haut, Röhrenabstand etwa 35—40 cm.

II. Nach der 2. Operation:

am 14. 6. 10 Min. Walter 6—7
„ 16. 6. 10 „ „ 6—7
„ 18. 6. 5 „ „ 6—7
„ 20. 6. 5 „ „ 6—7
„ 24. 6. 5 „ „ 6—7
„ 25. 6. 6 „ „ 6—7

Im Ganzen betrug also die Bestrahlungsdauer 15 Minuten nach der ersten, 41 Minuten nach der zweiten Operation, total 56 Min.

Die Blutuntersuchung ergab:

	Hb.	Erythrocyten	Leukocyten	
am 3. 6.		2126000	17100	
„ 4. 6.	90—100 pCt.	3296000	15000	
„ 6. 6.		3064000		
„ 7. 6.			4400	
„ 19. 6.	90 pCt.		17100	
„ 21. 6.	90 „		13700	
„ 26. 6.	12¼ Uhr a. m. 90 pCt.	3098000	22600	kurz vor Bestrahlung
„ 26. 6.	6 Uhr p. m.	2454000	16700	„ nach „
„ 28. 9.	80 pCt.	3626000	11600	

Die Temperatur (stets im Rectum gemessen) wurde durch die erste Operation gar nicht beeinflusst, durch die zweite ganz vorübergehend (cf. oben),

auch nicht durch die Bestrahlungen; sie bewegte sich in der ersten Zeit um 38°, später bis zur Entlassung um 37,5°.

Wiedervorstellung am 29. 9. 07: Guter Ernährungszustand. Kind hat sich sehr vortheilhaft entwickelt.

Das rechte Bein kann im Knie nicht über einen rechten Winkel gestreckt werden, die weitere Beugung ist unbehindert. Das rechte Bein ist 3 cm kürzer als das linke. Die Maasse betragen:

Entfernung Spin. ant. sup. bis Spitze des Malleol. int.	links	22	cm	rechts 19	cm
Umfang des Knies	„	15	„	„ 16,75	„
Umfang des Oberschenkels in der Gesässfalte	„	21	„	„ 21	„
Umfang des Oberschenkels in der Mitte	„	18	„	„ 17	„
Umfang der Wade an dickster Stelle .	„	13	„	„ 13,75	„
Umfang 5 cm oberhalb des Mall. ext. .	„	12	„	„ 12,5	„

An der Innenseite des Oberschenkels eine 5 cm lange, zum Theil strahlige, gegen die Unterlage wenig verschiebliche Narbe. Aussen in der Gegend des Condyl. ext. fem. eine $1^1/_2$ cm lange, auf der Unterlage gut verschiebliche Narbe; in der Kniekehle ist die Haut in Falten gelegt und leicht röthlich gefärbt, von einer Narbe kaum etwas zu sehen.

21. 10. 07. Erneute Vorstellung (Fig. 2):

Umfang der Kniee	links	15	cm	rechts 16,5	cm
Wadenumfang	„	13	„	„ 14	„
Umfang des Oberschenkels in der Gesässfalte	„	19,5	„	„ 20	„
Die Länge des Oberschenkels von der Spitze des Troch. major bis zur Tibia bei gekrümmtem Knie . .	„	14,0	„	„ 13,0	„
Entfernung vom unteren Rand der Patella bis zur Spitze des Malleol. externus	„	11,5	„	„ 11,5	„

Für das Gefühl ist der rechte Oberschenkel und Wade etwas derber und dicker, wie links. In den Inguinalbeugen finden sich kleine Drüsen, welche rechts etwas grösser als links sind.

Das rechte Knie kann nur wenig über den rechten Winkel gestreckt werden. Hüft- und Fussgelenke ohne Befund.

Das rechte Füsschen scheint kleiner und zierlicher zu sein, als das linke, besonders ist die grosse Zehe rechts kleiner.

Die Entfernung Grosszehenspitze bis Ferse ist	links	9	cm	rechts 8,5	cm
Der Umfang an der Basis der Zehen . .	„	4	„	„ 4	„

Die Abduction des rechten Füsschens ist rechts etwas ausgiebiger möglich, als links.

dadurch aufzuheben, dass er zwar die Bauchhöhle eröffnete, nicht aber den Magen, im Uebrigen aber nach der Wilms'schen Methode mit der Dehnung von oben her unter starkem Druck vorging. Hierdurch wurde die Gefährlichkeit der Operation bedeutend vermindert und eine Controlle der Operation durch die Hand ermöglicht.

v. Mikulicz entschloss sich in einem 7. Falle in gleicher Weise vorzugehen. Es wurde aber nur eine Heilung der Beschwerden erzielt. Pat. erbrach nicht mehr; wie sich aber später bei Nachuntersuchungen nach $^3/_4$ Jahren herausstellte, blieb die Stagnation bestehen, wenn auch in bedeutend vermindertem Maasse. Auf Grund dieses Heilerfolges ging v. Mikulicz in einem 8. Falle noch einen Schritt weiter und versuchte in gleicher Weise wie Wilms nur von oben her zu dehnen. In diesem Falle trat aber nur eine Besserung von 3 Tagen ein, dann hatte Pat. wieder über die alten Beschwerden zu klagen. Hierzu kam noch, dass sich bei der Dehnung zeigte, wie gefährlich sie werden konnte, sobald man den Druck auch nur einigermaassen steigerte. In dem Momente des Passirens des Ballons durch die Cardia war durch das Anziehen desselben die Cardia so hochgradig in den Oesophagus invaginirt, dass die Lage derselben etwa der Höhe des Aortenbogens entsprach. Hätten hier alte Adhäsionen in der Bauchhöhle bestanden, so wäre es sicherlich zu schweren Verletzungen und unübersehbaren Folgen gekommen.

Bevor ich den historischen Bericht über die bisherigen therapeutischen Versuche beschliesse, sei noch darauf hingewiesen, dass noch in ganz anderer operativer Weise, dem Leiden beizukommen, versucht worden ist. Schon vor 10 Jahren empfahlen Rumpel[1]) und Jaffé[2]), die das ätiologische Moment ganz ausser Acht liessen, in der Weise vorzugehen, dass sie vom Rücken aus den erweiterten Speiseröhrensack durch Resection verkleinerten. Am Lebenden wurde diese Operation von ihnen nicht ausgeführt. Erst 1907 be-

nungen zunehmender Kachexie und tumorartiger Bildungen in der Leber verstorben. Die Diagnose lautete auf Lebercarcinom. Da eine Section nicht gemacht wurde, kann nichts darüber ausgesagt werden, ob der Cardiospasmus in irgend einem ursächlichen Zusammenhange mit dem Ausgange gestanden hat.

[1]) Rumpel, l. c. Münch. med. Wochenschr. 1897. No. 15.

[2]) Jaffé, Ueber idiopathische Oesophaguserweiterung. Münchener med. Wochenschr. 1897. No. 15.

vielen Präparaten fällt ein Lückensystem im Tumor auf, d. h. hellere, mit kleinen Rundzellen gefüllte, runde oder verzweigte Hohlräume, die von einem dichteren Zellenraume umgeben sind (Fig. 4). Bei stärkerer Vergrösserung (Fig. 5) zeigte sich, dass die Umwandung dadurch als stärker tingirter Wall imponirt, dass

Fig. 4.

Das Lücken-(Canal-)System mit kleinzelliger Infiltration des Tumors bei geringer Vergrösserung. Man sieht einige Fettzellen, die vom Tumor umwachsen sind, und oben mehrere Gefässchen, die mit dem Lückensystem nicht in Verbindung stehen.

der angrenzende Tumorbezirk von Rundzellen infiltrirt ist. Dass diese Lücken keine Gefässe sind, scheint zweifellos; auch einen Zusammenhang mit Gefässen konnten wir nirgends nachweisen. In der Figur 5 ist deutlich der Unterschied eines benachbarten Gefässes und eines derartigen Hohlraumes zu erkennen. Niemals fanden sich Erythrocyten oder Leukocyten in diesen Lücken. Worum es sich bei diesen oft langgestreckten und dendritisch ver-

wesentlich durch diese Ballondehnung dilatirt wird, selbst wenn man den Ballon ganz gross nimmt und stark mit Wasser füllt. Diese Dehnung des Gummiringes ist eine so geringfügige, weil der Gummiballon in Folge seiner Elasticität nachgiebt und

Fig. 1.

sich an den Stellen, wo er den geringsten Widerstand findet, also oberhalb und unterhalb des Gummiringes, ausdehnt; je dünner und nachgiebiger wir den Gummi des Ballons wählen, desto weniger wird der letztere wirken. Die Wirkung eines derartigen Ballons

Ein Analogon zu diesem Hohlsystem in anderen Geschwülsten konnte ich nicht finden.

Mitosen waren in dem Präparat relativ wenig nachweisbar.

Besonderes Interesse haben für uns die Veränderungen nach der Röntgenbestrahlung des Tumors (15 Minuten). Die Untersuchung der durch die zweite Operation gewonnenen Geschwulststücke ergab zunächst an vielen Stellen totale Nekrose und leukocytäre Infiltration des Gewebes, wie es besonders schön

Fig. 6.

Nekrotisches (peripheres) Tumorgewebe mit kleinzelliger (Leukocyten-)Infiltration, gewonnen bei der zweiten Operation nach 15 Minuten langer Bestrahlung.

an Stellen zu sehen war, die dem Rande der Geschwulst entstammten (Fig. 6). Ob hier eine reine Wirkung der Röntgenstrahlen vorliegt, scheint mir zweifelhaft. Die Wunden eiterten, wie wir oben sagten, besonders in Folge Beschmutzung mit Urin (Nachweis des Pyocyaneus!), so dass die Leukocyteninfiltration sehr wohl dadurch bedingt sein kann. Die Nekrose müssen wir aber wohl als Wirkung der Strahlen ansehen, zumal sie gerade an den peripheren, also wohl besser genährten Theilen der Geschwulst, nicht an den centralen Theilen nachweisbar war. An letzteren liessen

zu ziehen. Jetzt verändert sich das Bild. In diesem Moment liegt der mittlere Theil des Ballons innerhalb der Cardia, ohne ausgedehnt zu sein, und oberhalb und unterhalb der Cardia finden sich Theile des Ballons, die sich ausdehnen. In Folge der weiteren Zugwirkung wird sich der Ballon oberhalb stärker anfüllen und sich jetzt mit Schnelligkeit durch die Cardia hindurchziehen lassen. Hierzu kommt noch, dass die geringe Dehnung, die ein derartiger Ballon beim Durchziehen durch die Cardia ausübt, dadurch beeinträchtigt wird, dass der Druck nur ein ganz momentaner ist. Am besten erläutern die beiden nebenstehenden Zeichnungen die Wirkung der Rosenheim'schen Sonde (Fig. 1 u. 2).

Diese Methode hat, abgesehen davon, dass eine ausgiebige Dehnung nicht eintritt, noch den grossen Nachtheil, dass, bevor der Ballon überhaupt in der Cardia selbst in Wirksamkeit tritt, je nach dem Grade der Zugwirkung und nach der Grösse des Ballons, eine mehr oder weniger hochgradige Invagination der Cardia in den Oesophagus eintritt[1]).

Nach diesen Experimenten war es von vorn herein klar, dass wir einen derartigen Gummiballon nur dann benutzen durften, wenn wir den Ballon nicht durch die Cardia hindurchziehen, sondern die Dehnung in situ wirken lassen. Die Gefahr der Invagination wurde dadurch beseitigt, aber dann war noch immer der Dehnungseffect in Folge des Ausweichens des Ballons nach unten und oben ein ungenügender.

Während ich mit der Construction eines Ballons beschäftigt war, der dieses Ausweichen verhindern sollte, wurde mir bekannt, dass Geissler-Berlin die Idee gehabt hatte, einen Gummiballon zu benutzen, in den er einen nicht dehnbaren Stoff einlegte. Mir schien ein Versuch mit dieser Methode wohl angebracht[2]). Die mir damals zur Verfügung gestellte Sonde bestand aus einem weichen Magenschlauch. Oralwärts vom Auge des Magenschlauches befand sich ein kleiner etwa 6—7 cm langer Ballon, der von spindelförmiger, noch mehr einer Kugel sich nähernden Form ge-

[1]) Diese Invagination ist in den Zeichnungen nicht mit eingezeichnet.

[2]) An dieser Stelle spreche ich Herrn Stabsarzt Dr. Geissler meinen ergebensten Dank dafür aus, dass er mir gestattet hat, seine Methode praktisch zu verwerthen, da er selbst über kein geeignetes Material verfügte. Geissler hat seine Sonde in einer Arbeit „Zur Behandlung des Cardiospasmus" in der Münch. med. Wochenschr. 1908. No. 13 publicirt.

baut war. Aussen, neben dem Magenschlauch führte ein dünner Gummischlauch in diesen Ballon, der auf dem Magenschlauch aufsass. Der eigentliche Dehnungsballon bestand aus 3 Schichten, einer äusseren und inneren Gummischicht und einer mittleren Tricotschicht. Hierdurch war erreicht, dass der Gummiballon bei Einlegung in die Cardia nicht nach oben oder unten ausweichen konnte.

In einem bei mir zur damaligen Zeit gerade in Behandlung befindlichen Fall benutzte ich diese Sonde; es stellte sich aber bald heraus, dass sie in dieser Form nicht verwendbar war. Es war ganz unmöglich, den Ballon an die richtige Stelle der Cardia zu legen; bald wich der Ballon nach dem Oesophagus, bald nach dem Magen zu aus, so dass es sich bei der 1. Dehnung auch nur um ein Durchziehen des Ballons handelte.

Fig. 3.

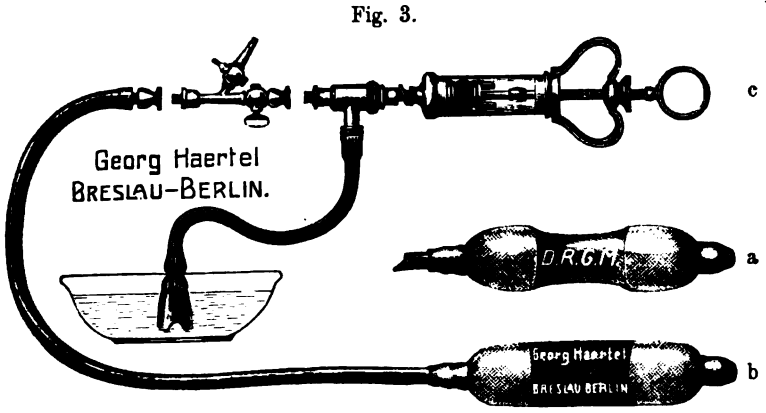

Hierzu kam, dass die Sonde, die nicht aus Seidengewebe, sondern aus weichem Gummi war, sich in Folge ihrer leichten Biegsamkeit schwer in die Cardia einführen liess. Es wurden deshalb innerhalb der nächsten $1^1/_2$ Jahre bei weiterem Gebrauch eine grosse Anzahl von Veränderungen nothwendig; doch sind die bisherigen Veränderungen noch nicht als definitiv zu bezeichnen[1]).

[1]) In obiger Figur 3 findet sich die definitive Form des Ballons. Durch Einlegen einer Gummiverstärkung auf den inneren Gummiballon ist es gelungen, den Ballon so zu bauen, dass er sich bei geringfügiger Dehnung zunächst nur spindelförmig aufbläht (Fig. 3a). Hierdurch ist erreicht, dass die Mitte des Ballons in der Cardia liegen bleibt und der Ballon nicht nach oben oder unten ausweichen kann. Erst bei weiterer Aufblähung verwandelt sich die Spindel in einen Cylinder (Fig. 3b), wodurch die extrem forcirte Dehnung der Cardia in situ erreicht wird.

tumoren etc. ganz fortgelassen. Jedenfalls scheinen die reinen congenitalen Sarkome auch eine ähnliche Frequenztabelle aufweisen zu können, doch halte ich, wie gesagt, irgend welche Schlüsse zu ziehen, für ganz illusorisch. Es schien mir nur interessant, einmal eine Zusammenstellung dieser Fälle zu machen in der Hoffnung, dass darauf weiter gebaut werden kann.

An Knochensarkomen speciell ist die Liste der congenitalen Tumoren arm; reicher schon, wenn wir auch die später im ersten Lebensjahre aufgetretenen Geschwülste mitrechnen. Von Femursarkomen konnten wir nur den Fall von Paul (No. 39 obiger Zusammenstellung) ausser dem unseren auffinden. Ich bedauere um so mehr, dass mir gerade diese Publication trotz aller Bemühungen nicht im Original zugängig war. Bezüglich des primären Auftretens unseres Tumors an der Innenseite des unteren Femurendes möche ich hier aber doch noch daran erinnern, dass z. B. schon Bardeleben (Lehrbuch der Chirurgie und Operationslehre. VII. Ausgabe, 1874, Bd. I, S. 516) betont, dass man „am häufigsten das Osteoid bis jetzt als primäre Geschwulst am unteren Drittel des Oberschenkels und besonders an seiner inneren Fläche fand.“ Wir müssen es uns im Hinblick auf die neuerdings vielleicht allzu sehr betonte traumatische Genese des Sarkoms wohl vor Augen halten, dass an derselben Stelle, an der im späteren Leben oft das Sarkom — vielleicht nach einem Trauma zuerst — bemerkt wird, ein intrauterin entstandenes Sarkom gefunden wurde! Nasse (Dieses Archiv, Bd. 39) betont ähnliche Gesichtspunkte, wenn er sagt, dass uns auf eine Entwickelungsanomalie als Ursache der Sarkome die Analogie mit den multiplen Enchondromen und Exostosen jugendlicher Individuen hinweist. Man denke auch an die neueren Ansichten über die Genese der Knochensarkome nach Ribbert und Rumpel.

Noch einige Worte über die Röntgenstrahlenwirkung. Kienböck (Fortschr. a. d. Gebiete der Röntgenstrahlen. Bd. IX und Radiotherapie, Stuttgart bei Enke 1907) hat nachgewiesen, dass Rund- und Spindelzellensarkome gleich günstig auf die Strahlen und weiche, blut- und zellreiche, in rascher Proliferation begriffene Tumoren am besten reagiren. Das trifft alles für unsern Tumor zu; dagegen nicht die aus Kienböck's Statistik hervorgehende geringe Reactionsfähigkeit der vom Knochen entspringenden Ge-

schwülste. Nun ist aber unser Tumor doch wohl in erster Linie als Weichtheilgeschwulst anzusehen und, wenn er auch vom Knochen ausging, so war er doch jung, embryonal und zellreich. Die bei der zweiten — nicht bei der ersten — Operation bemerkte äussere knochenharte Schale scheint zu dünn gewesen zu sein, um den Strahlen wirksamen Widerstand zu leisten.

Ueber die (biologische) Wirkung der Röntgentrahlen will ich nur auf das oben Gesagte verweisen. Eine andere Frage ist es, in wiefern sich Röntgenstrahlen und operativer Eingriff gegenseitig unterstützt haben. Während wir sonst gerade gewohnt sind, dass auf einen unvollkommenen operativen Eingriff wohl ein rapideres Wachsthum der Geschwulstmassen eintritt, sehn wir hier unter der Behandlung mit den Strahlen das Gegentheil. Ich will nun keineswegs in Abrede stellen, dass die Röntgenstrahlen allein die Wirkung gehabt haben. Aber vielleicht hat doch die Durchtränkung der Geschwulst mit serösem und kleinzelligem Exsudat, die Autolyse in Folge der extravasirten untergehenden Leukocyten (Heile) einen Einfluss gehabt. Dass schon nach 9 Minuten langer Bestrahlung Haut- und Tumornekrosen auftreten, während eine typische Röntgendermatitis ganz auf sich warten liess, kann man vielleicht auf die combinirte Wirkung von Operation und Bestrahlung schieben. Und es wäre denkbar, dass man bei inoperablen Tumoren, die der Radiotherapie unterworfen werden sollen, mit Vortheil vor Anwendung der Strahlen Incisionen oder Excochleationen machte, um eine Leukocyten-Infiltration des zu bestrahlenden Gebietes, gewissermaassen eine Sensibilisirung, herbeizuführen.

Wie weit die Zuckungen (Crampi), denen das Knäblein vorübergehend am 5. und 6. Tage nach den ersten, im Ganzen 15 Minuten betragenden Sitzungen und nach der zweiten Operation während der Bestrahlung mehrere Tage lang unterworfen war, wie weit diese Zuckungen auf die Röntgenstrahlen zurückzuführen sind, etwa auf Resorption toxämischer, beim Zerfall des Tumors gebildeter Substanzen, das wage ich nicht zu entscheiden. Die Erythrocyten und vor allem die Leukocytenwerthe schwankten innerhalb ziemlicher Grenzen. Ob die Zählung kurz vor und nach der Bestrahlung (am 26. 6.) einwandsfrei ist und die Differenz von 6000 Leukocyten viel zu bedeuten hat, weiss ich nicht.

Interessant ist die Bestätigung der Försterling'schen Thierversuche (Langenbeck's Arch. Bd. 81) durch unsere therapeutischen Maassnahmen. Das kranke Beinchen des Kindes ist ganz erheblich im Wachsthum zurückgeblieben und zwar selbst das Füsschen, das doch stets bei den Bestrahlungen mittelst Bleiplatten gut abgedeckt war. Die Waden bis zum Sprunggelenk haben wir allerdings ein paar Mal mitbestrahlt, da an der Fibula im Laufe der Behandlung vorübergehend eine Schwellung auftrat, die zuerst als propagirter Tumor imponirte, um sich dann aber als einfaches Oedem zu entpuppen.

Es blieb ja auch eine gewisse Pachydermie der Haut des Beinchens zurück, die vielleicht auf chronische Röntgeneinwirkung zurückgeführt werden kann. Wir waren uns natürlich dieser von Försterling zuerst nachgewiesenen Wirkung der Röntgenstrahlen bei Beginn der Behandlung bewusst. Aber die Indicatio vitalis zerstreute selbstverständlich alle Bedenken.

Wenn ich zum Schluss noch auf die Technik der Röntgenbestrahlung eingehen darf, so wurden harte Röhren (Walter 6—7) mit stark gespannten Strömen genommen. Die Haut wurde durch dünnes Zinnfilter geschützt, der Focusabstand war etwa 30—40 cm, das Beinchen wurde nach einander von allen Seiten, also bei Rücken-, Bauch- und Seitenlage bestrahlt.

Schlussfolgerungen.

1. Die congenitale Genese reiner Sarkome (und Carcinome) ist unzweifelhaft, wenn auch selten.

2. Diese streng congenitalen Tumoren treten an Stellen auf, an denen auch im postuterinen Leben Tumoren beobachtet werden, die dann öfter auf andere Ursachen, z. B. Trauma zurückgeführt werden.

3. Die intrauterine Uebertragung einer Geschwulst von der Mutter auf den Fötus ist nur einmal beobachtet (Fall Friedreich). Für eine parasitäre Genese der Tumoren lässt sich hieraus ebenso wenig ein Schluss ziehen, wie Heredität nachgewiesen werden kann.

4. Die Röntgenstrahlen-Wirkung auf die Tumorzellen ist eine mehr oder weniger ausgesprochene Nekrobiose, von Schwinden der Chromatin-Substanz des Kerns bis zu ausgesprochener Nekrose.

Dazu treten entzündliche Erscheinungen. Die operative Behandlung (Incision und Excochleation) des Tumors unterstützt die Röntgenisirung vielleicht dadurch, dass sie eine seröse und leukocytäre Durchtränkung des Tumors und damit eine Art von Sensibilisirung herbeiführt.

5. Die Kienböck'sche Ansicht von der guten Reaction gerade der zellreichen, rasch wachsenden Sarkome auf die Radiotherapie, und die Försterling'schen Thierexperimente über die Fernwirkung auch nur kurzer Bestrahlung auf jugendliches Gewebe werden durch unsern Fall bestätigt.

XX.

(Aus der Königl. chirurgischen Universitätsklinik zu Königsberg i. Pr. — Director: Prof. Dr. Erich Lexer.)

Ueber Coxa valga adolescentium.[1]

Von

Professor Dr. Alfred Stieda,

Oberarzt der Klinik.

(Mit 6 Textfiguren.)

Die Lehre von der Coxa valga steckt noch in den Kinderschuhen.

Die Coxa valga ist bekanntlich das Gegenstück der Coxa vara. Während letztere mit einer Verkleinerung des Winkels zwischen Schenkelschaft und Schenkelhals einhergeht, haben wir es bei der Coxa valga mit einer Vergrösserung des Schenkelhalsneigungwinkels zu thun.

In Deutschland hat zuerst Lauenstein (7) 1890 auf die Coxa valga aufmerksam gemacht. Dann erschienen anfangs spärliche, später zahlreichere Veröffentlichungen. Aber die Beschreibungen beziehen sich meist nur auf Präparate oder betreffen oft nur nebensächliche Befunde anderweitiger Erkrankungen.

Nach Hofmeister (6) reicht das bis 1906 gesammelte klinische Material nicht aus, um ein scharf umschriebenes Krankheitsbild, wie ein Lehrbuch es verlangt, zu zeichnen.

Selbständige Krankheitsbilder, wie sie uns bei der Coxa vara als Coxa vara congenita, rhachitica, adolescentium entgegentreten, sind bei der Coxa valga in der That bis jetzt nur selten be-

---

[1] Vorgetragen am 4. Sitzungstage des XXXVII. Congresses der Deutschen Gesellschaft für Chirurgie, 24. April 1908.

schrieben worden. So berichten David (2, 3) und Drehmann (4, 5) u. A. über Fälle von congenitaler Coxa valga. Es ist auch an dem Vorkommen einer rhachitischen Coxa valga [David, Young (11), eigene Beobachtung[1])] nicht zu zweifeln. Aber das eigentliche Analogon der Coxa vara adolescentium, welche ja erst den Anstoss zu der umfangreichen Forschung über die Schenkelhalsverbiegung gab, die Coxa valga adolescentium, ist bis jetzt noch nicht sicher nachgewiesen worden.

Hofmeister (1, 6) nahm zwar in einem schon 1894 publicirten Fall das Vorhandensein einer Coxa valga klinisch als wahrscheinlich an, und Manz (9) hat in vier Fällen mit aller Reserve den Verdacht ausgesprochen, dass es sich um Coxa valga adolescentium handelt, aber der sichere Nachweis ist in diesen Fällen nicht geführt worden.

Ich möchte daher in Kürze über zwei Fälle von Coxa valga adolescentium aus der Königsberger chirurgischen Universitätspoliklinik berichten, in welchen die Diagnose durch das Röntgenbild sichergestellt werden konnte.

In einem Fall handelte es sich um eine doppelseitige Erkrankung. Der andere Kranke bietet dadurch besonderes Interesse, dass auf der einen Seite Coxa valga, auf der anderen Coxa vara bestand.

1. Gustav B., 15jähriger Lehrling in einem Manufacturwaarengeschäft. 15. 3. 07[2]).

Eltern und Geschwister gesund. Mit 11 Monaten laufen gelernt. Bis zur jetzigen Krankheit gesund. Weihnachten 1906 spickende Schmerzen in der linken Hüfte. Nach 6 Wochen dieselben Beschwerden in der anderen Hüfte. Die Beschwerden sind sehr wechselnd. An einem Tage kann Patient gut gehen, am anderen Tage hat er wieder Schmerzen. Er muss den ganzen Tag auf den Beinen sein.

Blasser Patient, von schlankem Knochenbau; rechts mässiges Genu valgum. Beiderseits starker Cubitus valgus.

In Rückenlage sind beide Beine, das linke mehr wie das rechte nach aussen gedreht. Die linke Patella sieht fast ganz nach aussen. Innendrehung ist links nur bis zur Mittelstellung, rechts in geringem Grade möglich. Beim Beugen des linken Beines wird die Aussenrotation stärker; Beugung ist auf diese Weise möglich bis ca. 55 Grad. Rechts ist die Beugung fast bis zu

[1]) Vorgestellt am 25. 5. 08 im Verein für wissenschaftliche Heilkunde in Königsberg i./Pr.

[2]) Vorgestellt im Verein für wissenschaftliche Heilkunde am 29. 4. 07.

einem rechten Winkel möglich. Die Aussenrotation ist dabei geringer als links. Das linke Bein erscheint länger. Die Längendifferenz beträgt $1^1/_2$ cm. Ab- und Adduction sind in beiden Hüftgelenken frei, Bewegungen innerhalb der zulässigen Grenzen schmerzlos. Trendelenburg'sches Phänomen nicht vorhanden. Gang flott und ohne Schmerzen mit ziemlich steifen Hüften.

Von dem Becken des Patienten wurde zunächst eine ventrodorsale Uebersichtsaufnahme gemacht, welche auf beiden Seiten eine auffallend steile Stellung der Schenkelhälse, besonders links, zeigt.

Es wurden dann noch Sonderaufnahmen von beiden Hüftgelenken angefertigt, und zwar in möglichst normaler Rotationsstellung der Beine.

Fig. 1.

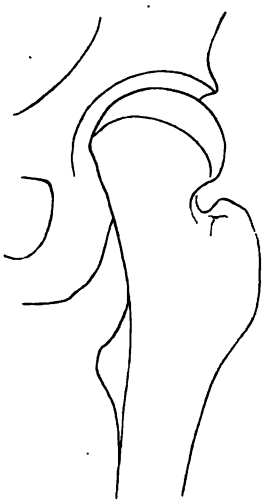

Am linken Hüftgelenk (Fig. 1) geht der Schaft des Oberschenkels in den Hals fast ohne Knickung über. Der Winkel beträgt, im Röntgenbilde gemessen, über 160 Grad. Der Trochanter minor ist in voller Ausdehnung sichtbar. Der Trochanter major ist ausserordentlich durchscheinend. Die Epiphysenlinie zwischen Kopf und Hals ist fast durchweg erkennbar. Der oberste Theil des Halses scheint noch besonders im Sinne der Valgusstellung abgewichen zu sein, so dass die Epiphysenlinie nicht horizontal, sondern von innen oben nach unten aussen verläuft. Der Kopf berührt die Pfanne nur etwa in $^2/_3$ seines Umfanges. Die mediale Begrenzung der Epiphysenlinie entspricht ungefähr der Gegend des Y-Knorpels. Der Schenkelkopf überragt den oberen Pfannenrand nach aussen um 4 cm. Der übrige Theil der Pfanne wird von dem inneren Rande des Halses eingenommen. Der obere Pfannenrand springt ziemlich stark vor.

Am rechten Hüftgelenk (Fig. 2) sind dieselben Veränderungen vorhanden, nur weniger stark ausgesprochen. Der Trochanter minor ist auch sichtbar. Die Epiphysenlinie verläuft von innen unten nach oben aussen. Ihr medialer

Rand steht 2 cm unterhalb des Y-Knorpels, aussen überragt der Kopf den oberen Pfannenrand um 2 cm. Die Köhler'sche Thränenfigur ist sehr deutlich ausgesprochen. Der obere Pfannenrand springt etwas vor. Der Vorsprung erscheint vom Becken durch eine durchscheinende Linie getrennt zu sein. Es findet sich hier somit eine besondere Epiphyse, wie sie Grashey nicht selten an entsprechender Stelle bei der Coxa vara gefunden hat. Sie ist als eine anatomische Varietät anzusehen und kann sich auch als selbständiger Knochen dauernd erhalten (Os acetabuli).

Therapie: Schonung, Massage, Bewegungen.

8. 5. 07. Linkes Bein um einen Querfinger verlängert. Patient liegt ohne Anstrengung mit nach vorn gerichteten Kniescheiben. Ab- und Adduction

Fig. 2.

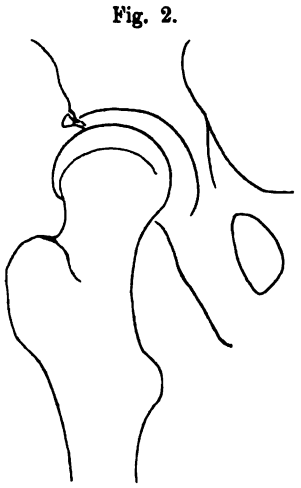

beiderseits frei, Flexion ist rechts bis zu 90 Grad ohne Aussendrehung und Abduction möglich, links bis fast 45 Grad. Bei starker Aussenrotation und Abduction ist die Beugung weiter möglich. Innenrotation ist bei gestreckten Beinen auf beiden Seiten in geringem Grade möglich.

Patient hat so gut wie gar keine Schmerzen mehr in den Hüften; entlassen.

3. 9. 07. Klagt über geringe Sohmerzen in der rechten Hüfte. Das rechte Bein liegt nach aussen gedreht. Im rechten Hüftgelenk sind Ab- und Adduction wenig beschränkt. Bei der Flexion geht das Becken bald mit, das Bein geht dabei in Abduction. Innenrotion nur bis zur Normalstellung möglich.

Fortsetzung der Behandlung.

9. 11. 07. Beim Gehen ist kaum eine Steifigkeit der Hüftgelenke zu bemerken. Beim Bücken geringe Schmerzen in der rechten Hüfte. Keine Deformität. Flexion rechts bis 20 Grad möglich. Abduction und Adduction frei. Rotation nach aussen frei, nach innen stark beschränkt (in Streck-

Was nun den uns am meisten interessirenden Röntgenbefund betrifft, der ja als Grundlage für die Diagnose dient, so muss ich zunächst einem Einwurf begegnen, welchen vielleicht Einige von Ihnen machen.

Man sieht auf den Röntgenbildern deutlich den Trochanter minor; dieser Umstand bedeutet bei einem normalen Oberschenkel,

Fig. 5.

dass derselbe in Aussenrotation aufgenommen ist, und bei der vermehrten Aussenrotation kann durch eine fehlerhafte Projection die Steilheit des Schenkelhalses vorgetäuscht sein.

So zweifelt Hofmeister den von David beschriebenen Fall von Coxa valga congenita aus diesem Grunde an. „Das Projectionsbild, welches einen Vorsprung des Trochanter minor an der medialen Seite des Schaftes erkennen lässt, ist für eine Messung des Schenkelhalsneigungswinkels eo ipso unbrauchbar."

Das Sichtbarsein des Trochanter minor im Röntgenbilde spricht aber bei einer Coxa valga keineswegs gegen das Vorhandensein einer Vergrösserung des Schenkelhalswinkels.

Bei unserem ersten Patienten wurde beim Nachlassen des Rotationsspasmus die Aufnahme in fast normaler Stellung wiederholt, die Steilheit der Schenkelhälse war ebenso ausgesprochen, der Trochanter minor blieb sichtbar Gegen eine Täuschung durch die

Fig. 6.

fehlerhafte Projection spricht auch der grosse Abstand zwischen Kopf und Hals auf den Bildern.

Ferner kann ich Ihnen hier ein Präparat der Königsberger chirurgischen Klinik mit Coxa valga demonstriren, über das wir leider sonst keine Auskunft besitzen. Diese Oberschenkel (s. Fig. 5) zeigen Ihnen deutlich, dass der Trochanter minor bei der Coxa valga, während er unter normalen Verhältnissen (Fig. 6) nach hinten und innen sieht, direct nach innen gerichtet sein kann,

also sich weiter vorn befindet als normaler Weise. Er kann dadurch auch bei einer Mittelstellung des Oberschenkels im Röntgenbild in ganzer Ausdehnung sichtbar werden. Die Knochenpräparate zeigen ausserdem eine unregelmässige Begrenzung der Köpfe, von vorn nach hinten abgeplattete und auch mit der Convexität leicht nach vorne abgebogene Schenkelhälse, sowie osteophytische Wucherungen am Trochanter major. Die Spitze des rechtsseitigen Trochanter minor sieht sogar direct nach vorne.

Endlich möchte ich auf die Abbildungen der Knochenpräparate von Coxa valga, wie sie sich in der Albert'schen Abhandlung und auch anderen Ortes finden, hinweisen. Auch hier sieht man, obgleich die Oberschenkel in Mittelstellung abgebildet sind, den Trochanter minor meist in ausgiebiger Weise medial vorspringen.

Hinsichtlich der Symptomatologie der Coxa valga adolescentium ist wohl die Aussenrotation als wesentlichstes Merkmal hervorzuheben. Sie ist zweifellos nicht lediglich bedingt durch eine gleichzeitig bestehende Verbiegung des Schenkelhalses nach vorn, sondern beruht zum Theil sicherlich auf einer spastischen Contractur der Aussenrotatoren. Denn sonst wäre die bedeutende Zunahme der Innenrotation durch eine einfache medico-mechanische Behandlung im ersten Fall nicht zu verstehen. Es kann also der Ausspruch Albert's, dass die Coxa valga nicht wie die Coxa vara als schmerzhafte Contractur vorkommt, sondern lediglich ein anatomischer Zustand ist, nicht mehr aufrecht erhalten werden. In Vergleich mit den sonst beobachteten Fällen von Coxa valga ist darauf hinzuweisen, dass eine Beschränkung der seitlichen Bewegungen in unserem ersten Falle nicht bestand. Es fehlte nicht nur die gewöhnlich geforderte Abductionsstellung, sondern die Adduction war in ausgiebiger Weise möglich. Erst bei der Beugung stellte sich der Oberschenkel in Abduction und Aussenrotation. Im zweiten Falle war auch in Streckstellung Abduction und Adduction beschränkt. Die Beugung an sich war in verschiedenem Grade gehemmt. Am Gang war nur eine Steifigkeit in den Hüftgelenken zu bemerken; einen schwankenden oder wiegenden Charakter, wie er sonst beschrieben wird, trugen unsere Patienten nicht zur Schau.

Ein weiteres wichtiges Merkmal ist die ungleiche Länge der Beine, welche durch die verschiedenen Schenkelneigungswinkel bedingt wird.

Im zweiten Fall war die Längendifferenz dadurch noch besonders gross, dass auf der anderen Seite eine Coxa vara bestand. Bei fehlendem Trochanterhochstand dürfte ein Unterschied in der reellen Länge der Oberschenkel zum Nachweis einer Coxa valga diagnostisch sehr werthvoll sein. Der sichere Nachweis der Erkrankung wird aber wohl erst durch das einwandfrei aufgenommene Röntgenbild geliefert werden.

Was ferner die Pathogenese betrifft, so fehlte im ersten Fall jedes traumatische Moment. Wir werden hier, wie bei der Coxa vara, dem Genu valgum adolescentium eine zu Deformitäten neigende constitutionelle Erkrankung annehmen müssen, deren Natur uns zur Zeit noch nicht bekannt ist. Denn denselben Schäden setzen sich viele andere Individuen aus, ohne eine Varus- oder Valgusdeformität des Schenkelhalses davonzutragen. Im zweiten Fall wird allerdings für die Coxa valga ein Trauma als Ursache angegeben. Es handelt sich hier aber doch wohl nur um ein auslösendes Moment, da ja auf der anderen Seite ohne jedes Trauma eine typische Varusverbiegung auftrat. Auch zeigte Patient einen infantilen Habitus, der auf seine Hodenhypoplasie zurückzuführen ist und sich nach meiner Erfahrung gern mit Belastungsdeformitäten combinirt.

Wie kommt nun aber die Valgusverbiegung bei unseren Patienten zu Stande?

Bei der Coxa vara ist die Erklärung leicht, wir brauchen nur die Körperlast auf den Schenkelhals und die Epiphysenlinie wirken zu lassen. Die bei der Coxa vara gleichzeitig bestehende Verbiegung des Schenkelhalses mit der Convexität nach vorne entsteht nach Kocher dadurch, dass die Patienten bei Streckstellung und Auswärtsrotation im Hüftgelenk ihr Ligamentum Bertini stark anspannen. Nach Lauenstein verdankt sie ihre Entstehung auch dem Zuge der gesammten, vom Becken entspringenden Musculatur, die auf den grossen Trochanter einen Zug parallel dem Verlauf des Schenkelhalses bezw. in transveraler Richtung ausübt.

Manz hat bei der Coxa valga die Aufrichtung des Schenkelhalses in sinnreicher Weise dadurch zu erklären gesucht, dass er annimmt, dass diese Patienten berufsmässig Arbeiten in hockender Stellung verrichten müssen. Dabei steht der Schenkelkopf tiefer als das Knie. Zug und Druck auf die Längsachse des Femur

werden so vertauscht, und der Kopf würde dadurch cranialwärts gedrängt werden.

Unsere Patienten haben jedoch Arbeiten in hockender Stellung nie verrichtet. Ausserdem würde es auf diese Weise nie zu erklären sein, warum auf der einen Seite eine Coxa valga, auf der andern Seite eine Coxa vara entsteht.

Es müssen hier wohl andere Kräfte in Betracht gezogen werden und es liegt nahe, wie bei der Erklärung der nach vorn convexen Verbiegung des Schenkelhalses an die Wirkung eines Muskelzuges zu denken. Der Zug von Muskeln, die am Scheitel des vom Schenkelhals und Schenkelschaft gebildeten Winkels inseriren und in der Richtung nach innen wirksam sind, können sehr wohl dazu beitragen, den Winkel zu strecken.

Es kämen hier besonders die Aussenrotatoren in Betracht, die ja, wie wir gesehen haben, im schmerzhaften Stadium des Leidens sogar spastisch contrahirt sein können. Ausserdem ist an die Wirkung des Ileopsoas zu denken.

Ich erwähnte schon vorhin, dass die Aussenrotation ein wesentliches Symptom der Erkrankung darstellt. Sie bildet auch die Brücke zu einer einheitlichen Auffassung der Coxa vara und Coxa valga. Denn die Aussenrotation — bedingt durch eine nach vorn convexe Verbiegung des Halses — tritt uns auch als integrirendes Moment im Symptomencomplex der Coxa vara entgegen. Warum das eine Mal sich eine Coxa vara, das andere Mal — und das scheint viel seltener vorzukommen — eine Coxa valga ausbildet, ist nicht ohne Weiteres zu sagen. Aeussere mechanische Einflüsse, vielfach Traumen, werden von ausschlaggebender Bedeutung sein. Schwere körperliche Arbeit dürfte eher zur Entstehung einer Varusverbiegung disponiren.

Ich möchte es hier nicht unterlassen, zu erwähnen, dass schon Lauenstein (8) an der Hand eines Falles von wechselseitiger Coxa vara und valga darauf hingewiesen hat, dass die eigenthümliche Verbiegung des Schenkelhalses in sich, mit der Convexität nach vorn, selbstständig und unabhängig von der Verkleinerung des Schenkelhalswinkels auftreten kann. Da dieser Fall grosse Aehnlichkeit mit unserem 2. Patienten hat, so möchte ich ihn hier kurz anführen.

17jähriger Landmannssohn. Früher gesund. Juli 1895 zunehmende Schmerzen im linken Hüftgelenk. Ende 1905 6 Wochen lang Streckverband.

wonach die Schmerzen aufhörten. Die Hüfte blieb steif. October 1896 Gang sehr unbeholfen mit Stock. Linkes Bein verkürzt und nach innen rotirt. Trochanterhochstand von mehreren Centimetern. Der rechte Trochanter stand normal. Auch im rechten Hüftgelenk hochgradige Bewegungsbeschränkung. Starkes Knirschen in beiden Gelenken bei Bewegungen. Resection des linken Hüftgelenks. Der Kopf war, abgesehen von 2 entblössten eburneirten Facetten, denen 2 eben solche Facetten der Pfanne entsprachen, mit Knorpel, resp. schwieligem Bindegewebe bedeckt. Exitus nach 6 Tagen an Allgemeininfection. Beide Oberschenkel zeigten in ausgesprochener Weise die Verkrümmung des Schenkelhalses nach vorn, aber nur der linke eine Verkleinerung des Schenkelhalswinkels von 84°, während der rechte eine vermehrte Streckung des Winkels bis 151° aufwies.

Therapeutisch können wir aus unserem kleinen Material natürlich keine bindenden Schlüsse ziehen.

Die medicomechanische Behandlung erscheint jedenfalls zunächst empfehlenswerth. Sie erzielte im Verein mit Schonung beim ersten Fall, auch bei einem Recidiv einen guten Erfolg. Beim zweiten Kranken trotzte besonders die Coxa vara der Behandlung. Die Coxa valga bietet jedenfalls therapeutisch günstigere Aussichten als die Coxa vara, da bei ihr der deletäre Einfluss der Rumpflast auf den Schenkelkopf nicht zum Ausdruck kommt.

Zum Schluss möchte ich noch kurz auf die Coxa valga im Allgemeinen eingehen.

Der Definition von Mauclaire und Ollivier (10), welche unter Coxa valga diejenige Schenkelhalsverbiegung verstehen, welche klinisch mit einer Abductionsstellung des Oberschenkels verlaufen, kann ich nicht beistimmen. Eine Coxa vara, welche zufällig vorübergehend in Folge von Muskelspasmen in Abduction steht, wäre darnach auch als Coxa valga zu bezeichnen.

Die den anatomischen Befunden entsprechenden Bezeichnungen dürften doch vorzuziehen sein.

Als mehr weniger selbstständige Formen der Coxa valga sind ausser der Coxa valga adolescentium, wie schon erwähnt, auch die angeborene und rhachitische Coxa valga anzusehen.

Die übrigen in der Literatur aufgeführten Formen der Coxa valga haben einen mehr nebensächlichen Charakter.

So ist ein steiler Schenkelhals beobachtet worden an Beinen, welche gar nicht oder nicht hinreichend belastet wurden, bei Amputationsstümpfen, Kinderlähmungen, Knieankylosen, Hydro-

cephalus. Hier ist sie, wie sich Hofmeister (l. c.) treffend ausdrückt, als Entlastungsdeformität zu bezeichnen.

Ferner fand man Coxa valga compensatorisch bei Genu valgum, Klumpfuss, Skoliosen.

Auch bei Arthritis deformans, Exostosen, Chondrodysplasie, Osteomalacie, Tuberculose, Osteomyelitis ist eine Vergrösserung des Schenkelhalsneigungswinkels beschrieben worden.

Endlich kommt es auch bei Schenkelhalsfracturen zur Verschiebung im Sinne einer Valgusstellung (Dem.). Man hat daraus natürlich auch eine weitere Form der Coxa valga: die Coxa valga traumatica gemacht.

In allen diesen Fällen kommt der Coxa valga jedoch keine selbstständige klinische Bedeutung zu. Sie hat hier lediglich den Werth eines anatomischen Befundes.

Literatur.

1. Albert, Zur Lehre von der sogenannten Coxa vara und Coxa valga. Wien 1899.
2. David, Beiträge zur Frage der Coxa valga. Zeitschr. f. orth. Chir. Bd. 13.
3. Derselbe, Coxa valga. Zeitschr. f. orth. Chir. Bd. 19.
4. Drehmann, Ueber angeborene Coxa valga. Zeitschr. f. orth. Chir.
5. Derselbe, Beiträge zur Lehre der Coxa valga. Zeitschr. f. orth. Chir. Bd. 17.
6. Hofmeister, Schenkelhalsverbiegungen. Handbuch f. orth. Chir. Bd. 2. 1906.
7. Lauenstein, Bemerkungen zu dem Neigungswinkel des Schenkelhalses. Dieses Archiv. Bd. 40. S. 248. 1890.
8. Derselbe, Demonstration zu dem Thema der Coxa valga. Biologische Abtheilung des ärztlichen Vereins Hamburg. Sitzung vom 9. Nov. 1897. Münch med. Wochenschr. No. 51. 1897.
9. Manz, Die Ursachen der statischen Schenkelhalsverbiegung. Beiträge zur klin. Chir. Bd. 28. S. 29.
10. P. Mauclaire und Eug. Olivier, La Coxa valga et ses variétés. Archives générales de Chirurgie. 2. Année No. 1.
11. Young, Coxa valga or collum valgum. Union of Pennsylvania med. bull. 1907 Jan. 557. (Citirt nach Mauclaire).

XXI.

Ueber Resection und Plastik am Halsabschnitt der Speiseröhre, insbesondere beim Carcinom.[1]

Von

Professor von Hacker (Graz).

(Mit 8 Textfiguren.)

Die Resection des Oesophagus kommt, auch heute noch, wesentlich an dem dem chirurgischen Messer am freiesten zugänglichen Halstheil in Betracht. Hinsichtlich der Resection tieferer Abschnitte hat die ausgiebige dorsale Eröffnung des Mediastinums, abgesehen von der partiellen Resection Reisinger's[2]), einstweilen noch keinen Erfolg ergeben. Bekanntlich ist es Reisinger, der ohne Kammer und ohne Ueberdruck operirte, geglückt, seine Patientin nach Excision eines 15 cm langen und 2—3 cm breiten Streifens des Oesophagus (wegen Dilatation) — allerdings nach mehreren Nachoperationen wegen theilweiser Nahtinsufficienz — durchzubringen. Auch bezüglich der transpleuralen Methode, die in zahlreichen Thierversuchen erprobt wurde, und deren operativtechnische Anwendung für die Chirurgie des transthorakalen Oesophagusabschnittes beim Menschen Sauerbruch[3]) in trefflicher Weise ausarbeitete, müssen erst weitere Erfahrungen abgewartet werden. Bisher ist noch keine auf diesem Wege, weder mit dem

[1]) Auszugsweise vorgetragen am 2. Sitzungstage des XXXVII. Congresses der Deutschen Gesellschaft für Chirurgie, 22. April 1908.

[2]) Reisinger, Verhandl. d. Deutschen Gesellsch. f. Chir. 1907. S. 86.

[3]) F. Sauerbruch, Die Chirurgie des Brusttheils der Speiseröhre. Beitr. z. klin. Chir. Bd. 46.

Ueberdruck- noch mit dem Unterdruckverfahren gelungene circuläre Resection des Brustösophagus bekannt geworden, wenn auch Wendel's[1]) Fall einer (mit dem Ueberdruckverfahren ausgeführten) endothorakalen Resection der carcinomatösen Cardia (der an einer Nachblutung 24 Stunden nach der Operation starb) im Uebrigen als technisch gelungen bezeichnet werden muss. Die Hauptindication für die Resection am Halsabschnitt liefert das Carcinom des Oesophagus. Die Resection desselben wurde aber auch wegen ringförmiger Narbenstrictur des Anfangstheils (in der Ausdehnung von 1—2 cm) und zwar bereits 5mal ausgeführt, 4mal mit Erfolg, zuerst 1891 von H. Braun, dann 1899 von Sandelin, weiter 1904 von Bier[2]), jedesmal wegen Aetzstrictur; ausserdem 1900 von Escher wegen syphilitischer Strictur; einmal von Krogius 1895 mit Tod an Sepsis bei Aetzstrictur.

Ich habe bereits wiederholt darauf hingewiesen, dass geeignete Fälle von Narbenstrictur recht selten sein dürften, da nach Verätzungen in der Regel auch tiefere, dann doch noch die Dilatationsbehandlung erfordernde Stricturen vorhanden sind, und darauf, dass für die Resection ausser syphilitischen und tuberculösen Stricturen vielleicht auch solche nach Diphtherie in Zukunft in Frage kommen könnten[3]). Ebenso habe ich bereits vor langer Zeit empfohlen[3]),[4]), bei auf den Halstheil beschränkten, kurzen, röhrenförmigen Stricturen, die nicht zu dilatiren sind, statt der Resection, die einfache Spaltung der verengten Stelle durchzuführen, und das, was dem Rohr dann an Umfang fehlt, also das ganze vordere Halbrohr, durch eine Plastik aus äusserer Haut — Bildung einer langen Lippenfistel und späteres Hineinschlagen der äusseren Haut — zu ersetzen. Nebenbei erwähnte ich der Möglichkeit, während des Bestehens der Lippenfistel tiefer liegende Verengerungen zu erweitern und den Kranken das Schlucken von oben durch ein in den oberen und unteren Theil — als künstlichen Oesophagus —

---

[1]) Wendel, Beiträge zur endothorakal. Oesophaguschirurgie. Arch. f. klin. Chirurgie.. Bd. 83. S. 635. 1907.

[2]) Neu, Karl, Ueber circuläre Resection des Oesophagus. Inaug.-Dissert. Bonn 1904.

[3]) v. Hacker, Ueber die nach Verätzungen entstehenden Speiseröhrenverengerungen. Vollendet 1887. Gedruckt bei A. Hölder, Wien 1889. S. 110.

[4]) v. Hacker, Handb. der prakt. Chirurgie v. Bergmann, Bruns-Mikulicz. I.—III. Aufl.

eingeführtes Gummirohr zu ermöglichen. Rokitzky[1]) hat diesen Vorschlag des Spaltens der Strictur und des plastischen Hautersatzes jüngst in einem Fall einer Verätzungsstrictur unter Modification der Plastik erfolgreich verwirklicht. Bei der Oesophagusplastik wird davon noch die Rede sein.

Aber auch die Resection des Carcinoms des Halstheils des Oesophagus wurde seit der ersten von Czerny[2]) 1877 erfolgreich ausgeführten solchen Operation verhältnismässig selten ausgeführt, und sind bisher wenig unmittelbare und keine lange dauernden und radicalen Operationserfolge damit erzielt worden. Es hängt dies mit der relativen Seltenheit krebsiger Erkrankungen dieses Speiseröhrenabschnittes, mit der Seltenheit, Anfangsstadien und am Halstheil localisirte solche Erkrankungen in chirurgische Behandlung zu bekommen, zum Theil aber auch, wie ich glaube, mit den bisher nicht reichlichen operativ-technischen Erfahrungen bei dieser Operation zusammen.

Hinsichtlich der Häufigkeit des Carcinoms am Halstheil sind die Angaben, wie überhaupt bezüglich der Stellen der Speiseröhre, die von Krebs am häufigsten befallen werden, ausserordentlich verschieden. Es würde zu weit führen, die diesbezüglichen Angaben der Literatur hier aufzuzählen. Ich will jedoch mehrere fortlaufende Serien von mir selbst sichergestellter Carcinome der oberen Verdauungswege anführen. (Die dabei gegebene Localisation bezieht sich auf den Ausgangspunkt respective das Centrum der Carcinomentwickelung.) Ueber 100 solche Fälle habe ich 1894 berichtet[3]), über 31 im Jahre 1896[4]). Unter diesen 131 Fällen handelte es sich 29mal um Cardiacarcinome, 102mal um Oesophaguscarcinome; davon sassen 13 im Halstheil, 53 in der Gegend der Bifurcation, 36 in der Hiatusgegend. Dazu rechne ich 56 sichergestellte Carcinome der oberen Verdauungswege aus Innsbruck. Unter diesen fanden sich 5 Cardiacarcinome und 51 Oesophaguscarcinome. Letztere betrafen 8mal den Halstheil, 23mal die Umgebung der Bifurcation und 20mal die des Hiatus. Eine weitere Reihe nachgewiesener solcher Carcinome aus Graz betrifft 33 Fälle. Darunter sind 9 Cardiacarcinome und 24 Oesophaguscarcinome, die 3mal den Halstheil, 13mal die Bifurcations- und 6mal die Hiatusgegend betrafen. Wenn ich diese Serien zusammenzähle, erhalte ich 220 Fälle,

---

[1]) Rokitzky, Zur Frage von der Oesophagoplastik. Dieses Archiv. Bd. 82. 2. Heft. S. 600. 1907.

[2]) Czerny, Beitr. z. oper. Chir. 1878: II. 1. H. Braun, Resection des Oesophagus. S. 41ff.

[3]) Ueber die Bedeutung der Endoskopie der Speiseröhre etc. Wiener klin. Wochenschr. 1894. No. 49 u. 50.

[4]) Sphincterbildung aus dem Musculus rectus etc. Beitr. z. klin. Chir. 1896. Bd. 17. S. 409.

darunter 40 Cardiacarcinome und 180 Oesophaguscarcinome. Bei diesen letzteren ist der Halstheil in 24 Fällen (13,3 pCt.), die Umgebung der Bifurcation mit 88 Fällen (48,8 pCt.), die Gegend des Hiatus mit 68 Fällen (37,7 pCt.) betheiligt. Da die Verhältnisszahlen in jeder einzelnen Serie etwas andere sind, und die Fälle durchaus nicht alle von mir beobachteten und operirten Kranken enthalten, sondern nur aus diesen klinischen Beobachtungen herausgenommene fortlaufende Reihen darstellen, lege ich den Zahlen nur in der Beziehung eine Bedeutung bei, dass in allen diesen Serien, einzeln genommen, sowie auch in ihrer Zusammensetzung, der grösste Procentsatz auf die Bifurcation und deren Umgebung, und der geringste auf den Halstheil des Oesophagus fällt. So auffallend die bezüglich der Häufigkeit des Oesophaguscarcinoms an den verschiedenen Stellen von Sauerbruch[1]) angegebenen Zahlen im Uebrigen sind, da derselbe unter 189 Sectionsfällen von Oesophaguscarcinom 26mal den Halstheil (13,7 pCt.), 14mal die Gegend von der Brustapertur bis zur Bifurcation (7,4 pCt.), 29mal die von der Bifurcation bis zum Hilus? (15,3 pCt.), 117mal den Abschnitt vom Hilus bis zur Cardia (61,9 pCt.) und 3 mal die ganze Speiseröhre ergriffen fand, so stimmen dieselben hinsichtlich der Häufigkeit des Ergriffenseins des Halstheils mit meinen Angaben überein.

Trotz meines grossen Beobachtungsmateriales, das, wie erwähnt, in den genannten fortlaufenden Serien nicht erschöpft ist, kam ich selbst nur 2mal in die Lage, die Resection des Halstheiles des Oesophagus wegen Carcinom durchzuführen, in einem 3. Falle (1892) wurde, da die Neubildung zu tief abwärts reichte, und mit der Trachea verwachsen war, die begonnene Halsoperation abgebrochen und eine Magenfistel angelegt.

Unter den früher erwähnten 11 Fällen von Carcinom des Halstheiles (der Serien aus Innsbruck und Graz) begann nur in dreien das Carcinom verhältnissmässig hoch (etwa bei 15—16 cm von den Zähnen), in den meisten waren tiefere Stellen desselben mit Uebergang der Neubildung in den Brusttheil ergriffen, in einem Falle reichte dieselbe vom Beginn des Oesophagus bis zur Bifurcation.

Es ist aber nicht einzusehen, warum es mit der Zeit, nachdem wir jetzt in den Stand gesetzt sind, insbesondere durch die Oesophagoskopie und die ösophagoskopische Probeexcision, Frühdiagnosen zu machen, sowie vor der Resection zum Theil durch die Radioskopie, namentlich aber mit Hilfe der vorgängigen Gastrostomie die untere Grenze der carcinomatösen Strictur beiläufig zu bestimmen, nicht gelingen sollte, bei der Exstirpation des Carcinoms des Halsösophagus, wenigstens annähernd ähnliche Resultate, wie bei solchen am Magen und Darm zu erreichen.

---

[1]) Sauerbruch, Die Chirurgie des Brusttheils der Speiseröhre. Beitr. z. klin. Chir. Bd. 46. 1905.

Ich hatte bisher dreimal Gelegenheit Resectionen des Halstheils des Oesophagus auszuführen, zweimal beim Carcinom, einmal beim Sarkom des Oesophagus, bei welch' letzterem die Operation meines Wissens nach nicht unternommen wurde. In zwei Fällen (Carcinom, Sarkom) wurde nach der Resection nur der erste Act der Plastik mit äusserer Haut (Bildung eines rinnenartigen Hautrohres) durchgeführt, im 3. Fall (Carcinom) habe ich den von mir seiner Zeit nach den Thierexperimenten[1]) angegebenen Plan der Plastik ganz zu Ende geführt. Die Patientin, die October 1906 operirt wurde, blieb bisher ($1^1/_2$ Jahre) von Recidiv verschont und nährt sich ausschliesslich vom Munde durch den neugebildeten, fistellos verheilten Hautösophagus.

Ich lasse zunächst die Krankengeschichten der von mir ausgeführten Oesophagusresectionen folgen und reihe daran eine Zusammenstellung und Besprechung der bisher bei primärem Carcinom des Halstheiles der Speiseröhre mitgetheilten Resectionen an, wobei ich jene Punkte erörtern will, die mir hinsichtlich der Technik der Resection und der Wundversorgung nach derselben für den zu erreichenden Zweck der Wundheilung und damit des unmittelbaren Erfolges, sowie des anzustrebenden Dauererfolges von Wichtigkeit scheinen. Zum Schluss soll in einem Anhang die Dermato-Oesophagoplastik, und zwar ihre Entwickelung, ihre bisherigen Erfolge und gewisse Modificationen derselben besprochen werden.

Fall 1. Carcinom des Oesophagus. Resection eines über 4 cm langen Stückes. 1. Act der Hautplastik, gestorben im Anschluss an die Operation.

Frau A. N., 66 Jahre alt. (Chir. Klinik Billroth. Prot. No. 221. 1887.) Genauere Krankengeschichte fehlt. Schlingbeschwerden und Schmerzen am Hals seit vielen Wochen. Kann nur wenig Flüssiges geniessen und ist sehr herabgekommen.

Hinderniss für mittlere Sonden nicht passirbar 16 cm von der Zahnreihe. Bei der Palpation am Hals an der linken Seite unter dem Ringknorpel eine druckschmerzhafte, knotig verdickte Parthie tastbar.

25. 6. 87. Operation in Narkose (Billrothmischung). Schnitt am Vorderrand des linken Sternocleidomast. und im Bogen um das Jugulum nach rechts zu. Der Oesophagus wird freigelegt, mit Schonung der Nervi recurrentes. Der Tumor ist weder mit der Schilddrüse noch dem Luftrohr verwachsen und

[1]) v. Hacker, Ueber die nach Verätzungen entstehenden Speiseröhrenverengerungen. Wien, A. Hölder, 1889. S. 110—112.

lässt sich rings isoliren. Der Tumor ist circulär, sodass der Oesophagus zuerst unterhalb, dann oberhalb desselben quer völlig durchtrennt werden muss. Das exstirpirte Stück misst in seiner Länge über 4 cm. Die Oesophagusenden ziehen sich nach der Resection so zurück, obwohl sie mit Fadenschlingen fixirt waren, dass eine directe Vereinigung der Enden wegen der Spannung nicht gelingt. Es werden daher vom Längsschnitt aus nach rechts und links der Defectlänge entsprechende rechteckige, seitlich gestielte Hautlappen abpräparirt und gegen die Wunde so verzogen, dass sie in der Mitte mit ihren Schnitträndern aneinandergenäht werden können. Oben und unten werden diese Lappen an die hintere Circumferenz des Pharynx- beziehungsweise des Oesophaguslumens angenäht und wird somit eine hintere Oesophaguswand gebildet. Dieser 1. Act der Oesophagoplastik wurde also ganz in der Art ausgeführt, wie dieselbe sich nur am Thierexperimente bewährt hatte. Unter die Lappen war rechts und links ein Jodoformgazestreifen zur Drainage eingeführt, im Uebrigen die Wunde vernäht worden. Durch den Verband wurden die vereinigten Hautlappen gegen die Wirbelsäule angedrängt.

Die Patientin, welche atheromatöse Arterien hatte, starb einige Stunden nach dem Erwachen aus der Narkose an Herzschwäche. Die mikroskopische Untersuchung des Tumors ergab Plattenepithelialcarcinom.

Fall 2. Sarkom des Oesophagus.[1]) Gastrostomie—Resection und 1. Act der Oesophagoplastik. Heilung der Wunde. Gestorben an Recidiv.

Josefa G., 46 Jahre alt. Hatte seit 6 Wochen Schmerzen beim Schlucken. Hinderniss für Sonde bei 15 cm von der Zahnreihe. Die klinische Diagnose „Sarkom des Oesophagus" wurde durch die Oesophageskopie, die dabei ausgeführte Probeexcision und die folgende histologische Untersuchung gestellt.

2. 11. 03. Gastrostomie unter Schleich'scher Infiltration (nach v. Hacker-Lucke) glatte Heilung. Ernährung durch die Magenfistel.

12. 12. 03. Resection und 1. Act der Oesophagoplastik. Oesophagotomieschnitt. Exstirpation des mit einem 3 cm breiten Stiel schräg der linken vorderen Wand, an der Pharynxoesophagusgrenze, aufsitzenden Tumors. An der Hinterwand bleibt in der Ausdehnung der Resection (6 cm lang) ein etwa $2^1/_2$ cm breiter, oben gestielter Schleimhautstreifen zurück. Sein unterer Rand wird mit dem abwärts etwas frei gemachten Oesophagus, längs der hinteren Circumferenz derselben, exact durch Nähte vereinigt. Es gelingt sodann die von den Schnitträndern her etwas abpräparirte Haut nach innen einzustülpen und beiderseits mit den Seitenrändern der Schleimhautbrücke zu vernähen; ebenso wird am unteren Wundwinkel der hier befestigte Oesophagusstumpf in seiner vorderen und seitlichen Circumferenz genau mit der Haut umsäumt (analog dem Thierversuch siehe Fig. 7). Es bleibt somit bis auf eine

[1]) Der Fall wird seines Interesses wegen als der erstdiagnosticirte und mit Resection behandelte Fall von Oesophagussarkom noch ausführlicher abgehandelt werden. Er wurde hier nur auszugsweise der Vollständigkeit halber mitgetheilt.

Drainlücke am Jugulum keinerlei Wunde am Hals zurück. Bei häufigem Verbandswechsel, Anfangs zweimal, dann einmal täglich erfolgte reactionslose Heilung.

Vom 11. 1. 04 ab schluckte die Patientin durch ein Pharynx und Oesophagusöffnung verbindendes weiches Gummirohr Flüssigkeiten ganz gut. Fig. 1 zeigt den Zustand der Patientin, nachdem es zur Ausheilung nach der Resection und dem beschriebenen 1. Act der Oesophagoplastik gekommen war. Es bestand eine längere Oesophagus-Hautlippenfistel.

Fig. 1.

In der 2. Hälfte des Januars 1904 war ein vom oberen Wundwinkel ausgehendes Recidiv zuerst zu bemerken (auf Fig. 1 angedeutet). Dasselbe machte so rasche Fortschritte, dass eine neuerliche Operation unthunlich erschien.

3. 3. 04 wegen Athemnoth Tracheotomie ausgeführt.

11. 3. Unter zunehmendem Kräfteverfall trat der Exitus ein.

Fall 3. Carcinom des Oesophagus. Gastrostomie, Resection des Oesophagus mit Exstirpation des Larynx. Oesophagoplastik in 3 Acten, geheilt.

Die 54jährige Patientin A. E. wurde am 24. 8. 06 in die Klinik in Graz aufgenommen. Sie giebt an, seit einem Monat an Schlingbeschwerden zu leiden, und zwar soll feste Nahrung in der Gegend des Jugulums stecken bleiben, während weiche und flüssige ohne Widerstand passirt. Kropf besteht seit der Kindheit.

Status praesens. Kräftige Patientin, rechts zwischen Treachea und M. sternocleidom. ein mehrlappiger faustgrosser Strumaknoten, der sich beim

Schlucken mitbewegt, leicht verschieblich ist, links tritt bei Rückwärtsneigung des Kopfes ein mehr als wallnussgrosser Knoten aus dem vorderen Mediastinum herauf, der bei der gewöhnlichen, geraden Kopfhaltung nicht zu sehen ist. Herz, Lungen gesund.

I. Operation 25. 8. 06. Enucleationsresection der Struma (unter Schleich'scher Infiltration [Dr. M. Hofmann]). Von der rechten Struma wird ein härtlicher Knoten, von dem angenommen wurde, dass er den Oesophagus stark comprimire, durch Resection entfernt. Links wird der über wallnussgrosse Knoten, der auf die Luftröhre drückt, gleichfalls durch Enucleationsresection entfernt. Ein über der Trachea gelegener Strumarest wird nach oben geschoben und dessen Kapsel am rechten Sternocleidom. durch Nähte fixirt. Glasdrain. Heilung per primam.

Da nach der Kropfoperation die Schlingbeschwerden keinerlei Aenderung zeigten, wird die Patientin am 26. 9. oesophagoskopisch untersucht (Dr. Fischer), wobei sich im obersten Theil des Oesophagus ein Carcinom feststellen liess.

Oesophagoskopischer Befund: Die Oesophagoskopie, die recht schwierig war, da nur ganz dünne Sonden weiter als 19 cm von den Zähnen vordrangen, zeigte bei $18^1/_2$ cm ganz deutlich, dass sich in's Lumen ein bohnengrosser, kugeliger Tumor einstellte, der roth, exulcerirt aussah und theilweise belegt war, er blutete leicht und schien der vorderen, linken Seite adhärent. Ueber denselben hinaus liess sich der Tubus nicht vorschieben. Eine Probeexcision ergab Plattenepithelialcarcinom. Der Rand des Tubus war bei der Herausnahme etwas blutig gefärbt. Am nächsten Nachmittag liess sich in der linken Supraclavicular- und der linken Schultergegend Hautemphysem nachweisen, auch trat plötzlich Fieber auf (39,1). Die linke Halsseite war geschwollen und bis nach abwärts zur Clavicula geröthet. Es wurde daher sofort am 27. 9. 06 zur II. Operation geschritten. Es wurde zuerst unter Schleich'scher Infiltration die Gastrostomie (nach v. Hacker-Lucke) ausgeführt und sodann in Narkose mittelst eines am inneren Rande des linken Sternocleidom. angelegten Schnittes, der bis zum Jugulum reichte, praeparando bis zur Trachea und zum Oesophagus in die Tiefe vorgedrungen. Eine Strecke weit unterhalb der Cartil. cric. erscheint der Oesophagus an seiner linken Seite gelblich verfärbt und eitrig belegt und zieht sich von hier eine Eiterstrasse nach abwärts bis unter das Jugulum. An der belegten Oesophagusstelle ist eine stecknadelkopfgrosse Perforationslücke nachweisbar. Der Oesophagus wird von der Perforationsstelle nach auf- und abwärts etwas gespalten. Der Finger tastet beim Eingehen in der vorderen linken Speiseröhrenwand eine harte Infiltration. Nach Entleerung des Eiters und nachdem die Senkungshöhle in's vordere Mediastinum mit Jodoformgaze tamponirt worden war, werden die Ränder der Speiseröhrenwunde an die Haut herausgenäht. (Oesophagostomie [Dr. Fischer].) Im weiteren Verlauf erhält der durch die Fistel eingeführte Kleinfinger den Eindruck, nach abwärts zu unter der erwähnten Infiltration, wieder normale Schleimhaut zu tasten.

Nach Ausheilung der Halsphlegmone und nachdem sich die durch die Magenfistel ernährte Frau völlig erholt hatte, wird am 19. 12. 06 zur III. Ope-

ration geschritten, die in der Resection des Oesophagus und der Totalexstirpation des Kehlkopfes, sowie in dem 1. Act der Oesophagoplastik, der Bildung der hinteren Wand aus äusserer Haut bestand (Prof. v. Hacker). Chloroformnarkose. Schnitt um die Oesophagusfistel (die tamponirt und vernäht war) und dem inneren Rand des Kopfnickers entlang auf- und abwärts (bis zum Jugulum). Bei der Freilegung bestätigte es sich, dass der Tumor nach abwärts nicht unter das Jugulum reiche, nach oben erstreckte er sich bis nahe zum Ringknorpel, medialwärts hing er mit der hinteren Wand

Fig. 2.

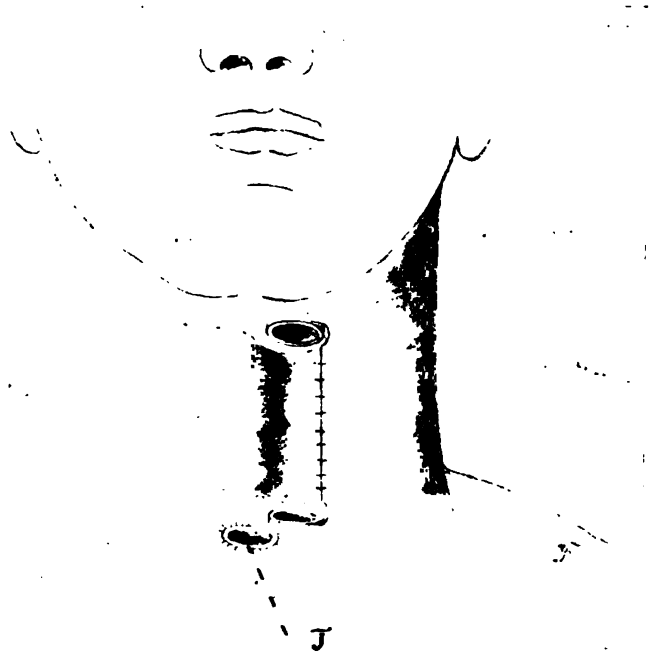

Schematische Darstellung des 1. Actes der hier durchgeführten Oesophagoplastik, nämlich der Bildung der hinteren Oesophaguswand durch die Bedeckung der Wunde mit dem rechts gestielten rechteckigen Lappen. *T* = die herausgenähte Trachea. (In der Zeichnung erscheint oben das Speiserohr der deutlichen Uebersicht wegen, statt am Pharynx, tiefer abgetrennt.)

des Larynx zusammen. Um Platz zu schaffen, wurde ein grosser rechteckiger Hautlappen gebildet, der seine Basis an der rechten Halsseite hatte und sich in der Breite vom oberen Rand des Schildknorpels bis abwärts zum Jugulum erstreckte. Bei der weiteren Freilegung zeigte es sich, dass der rechte N. laryngeus recurrens deutlich sichtbar durch den Tumor ging und auch der linke davon nicht zu trennen sei. Es war darnach klar, dass eine vollständige

Entfernung des Carcinoms, da die N. laryngei durchtrennt werden mussten, am besten unter totaler Exstirpation des Larynx durchführbar sei. Es wurde nun der Larynx so isolirt, dass er nur mehr mit dem Oesophagustumor in Zusammenhang stand. Jetzt wurde die Wunde tamponirt, der freigelegte und aus dem Jugulum etwas emporgezogene Oesophagus sodann doppelt unterbunden und dazwischen durchtrennt. Das untere der sofort mit Jodoformgaze gedeckten Lumina wird in seiner vorderen Circumferenz am unteren Wundwinkel an die äussere Haut genäht. Sodann wird die Trachea unterhalb des Ringknorpels durchtrennt und herausgenäht. Der mit dem Larynx zusammenhängende Oesophagustumor, der nach Durchtrennung der Trachea sofort mit Jodoformgaze umhüllt worden war, braucht nur mehr im oberen Theil von der Wirbelsäule rasch abgelöst und nach Tamponade auch dieser Wunde zum Schluss vom Pharynx abgetrennt zu werden. Halsdrüsen sind nicht nachweisbar. Der grosse rechts gestielte Hautlappen wird jetzt über die Wunde gelegt und mit dem Schnittrand der linken Halsseite vereinigt. Sodann wird die hintere Circumferenz des oberen (Pharynx), sowie die des unteren (Oesophagus) Lumens mit dem oberen beziehungsweise unteren Rand dieses dazwischen eingeschalteten Hautlappens genau vernäht. Nach rechts vom Oesophagus war die Trachea in ihrem vorderen Umfang an die Haut genäht worden. In ihrer hinteren Circumferenz wird sie mit dem unteren Rand des genannten Hautlappens umsäumt, von dem eine Brücke zwischen Oesophagus und Trachea eingeschaltet werden konnte. Zum Schluss münden die beiden rings mit der Haut vereinigten Lumina der Trachea und des Oesophagus neben- und hintereinander, durch die Hautbrücke getrennt, im Jugulum. Ausser 2 kleinen Drainlücken rechts und links besteht am Hals keinerlei offene Wunde. Die vordere Circumferenz des durchtrennten Pharynx wurde durch Nähte verkleinert.

Der exstirpirte Tumor wird mikroskopisch als Plattenepithelialcarcinom des Oesophagus nachgewiesen. Beide Recurrentes gehen durch den Tumor durch. Am eröffneten Larynx erweist sich im untersten Theil die Schleimhaut nach hinten an der Stelle, wo das Carcinom vom Oesophagus übergegriffen hat, wie eingezogen.

25. 10. Heilung gut, nur etwas Secretion an den Stellen, wo Jodoformgazestreifen lagen. Hautbrücke zwischen Trachea und Oesophagus oberflächlich nekrotisch.

27. 10. Pharynxwunde in der Mitte aufgegangen.

2. 11. Pharynxwunde und Oesophagus wird durch ein in letzteren eingeführtes dickes Drainrohr verbunden, dasselbe wird durch den Verband gegen die Wirbelsäule niedergedrückt.

14. 11. Einführung des Gluck'schen Trichters per os. Umstopfung des Trichters an der Pharynxfistel mit Streifen. Suppe fliesst zum Theil durch die Nase zurück.

15. 11. Einführung des Gluck'schen Trichters von der Fistel, aus nach oben in den Pharynx, nach unten mit dem Rohr in den Oesophagus. Patientin schluckt damit Flüssigkeiten ziemlich gut. In der Trachea trägt sie lieber als eine Canüle ein Drainrohr, dessen äussere Partie in der Mitte so

gespalten ist, dass die Enden mit Bändern um den Hals gebunden werden können.

24. 11. Die vom Pharynx zum Oesophagus ziehende Rinne ist so tief, dass man die seitlichen Hautwälle darüber mit den Fingern fast völlig zu einem Rohr zusammendrängen kann. Gewicht $47^1/_2$ Kilo.

10. 11. Pat. wiegt jetzt $48^1/_2$ Kilo.

Fig. 3.

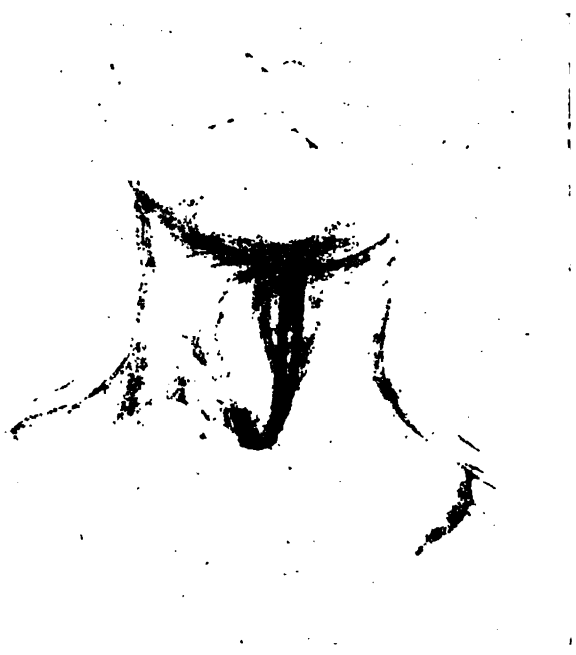

Zustand der Patientin, nachdem es zur Ausheilung nach der Resection und nach dem 1. Act der Oesophagoplastik gekommen war. Es fehlt die ganze Vorderwand des Halstheils der Speiseröhre. Pharynx und Oesophagus sind durch den eingeführten Gluck schen Trichter verbunden. Im Jugulum mündet rechts vom Oesophagus, von diesem durch eine Hautbrücke getrennt, die Trachea.

18. 12. IV. Operation. II. Akt der Oesophagoplastik. Umwandlung des Halbrohrs in ein nach abwärts mit dem Oesophagus verbundenes Hautrohr (Prof. v. Hacker).

In Chloroformnarkose — die durch ein dickes in die Trachea geführtes Drainrohr durchgeführt wurde — wird ein grosser rechteckiger Hautlappen von der linken Halsseite gebildet, der mit seiner Basis in das gebildete Halbrohr übergeht. Derselbe wird mit seiner Hautfläche nach rechts hinüberge-

schlagen (in Phaynx und Oesophagus war, um die richtige Rohrweite zu erhalten, ein dickes Rohr eingeführt). Von der rechten Seite war in ähnlicher Weise ein jedoch nur $^1/_3$ so breiter rechteckiger Lappen (mit der Hautfläche nach innen) nach links umgeschlagen worden. Die beiden umgeschlagenen Hautlappen werden der Länge nach hauptsächlich durch die Epidermis nicht mitfassende, aber dicht bis an sie reichende Jodcatgut- und einzelne Seidenzwischennähte miteinander vereinigt. Es wird sodann die Brücke zwischen Trachea und Oesophagus in der Mitte gespalten, so dass ein Trachealappen

Fig. 4.

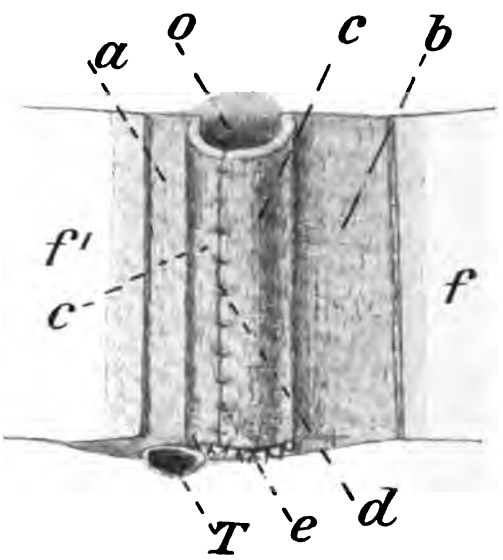

Schematische Darstellung der 1. Phase des 2. Actes der Oesophagoplastik. *a* u. *b* = die Wundflächen nach Ablösung der Lappen. *c* = Wundfläche der zum Rohr vereinigten, mit der Epidermis nach innen gerichteten Hautlappen. *d* = Längsnahtlinie derselben, *e* = Vereinigungsnaht der unteren Lappenränder und des Oesophagus im vorderen Umfang. *f* und f^1 = die zur 2. Phase vorbereiteten Seitenlappen. *T* = Trachea. *O* = nach vorne noch offenes Lumen des neugebildeten Hautrohres, dessen Hinterwand nach oben continuirlich in den Pharynx übergeht.

und Oesophaguslappen entsteht: Der Oesophaguslappen wird angefrischt und mit dem unteren Rand des linken und rechten Lappens vernäht. Das Oesophagushautrohr ist damit nach vorne und unten geschlossen.

Sodann wird jederseits ein rechteckiger Hautlappen mit der Basis lateral abpräparirt, von denen der rechtsseitige weitaus grösser ist. Bei dessen Freilegung kommt man dicht an Strumareste heran und wird auch die Carotis und Vena jugul. int. dextra sichtbar, letztere muss doppelt unterbunden, und durch-

schnitten werden, ebenso die Art. thyreoidea sup. dextra. Ueber den gebildeten Hautoesophagus werden die Lappen hinübergezogen. Der rechte Lappen überragt nach links weit die Längsnahtreihe des Hautösophagus. Da aber beide Lappen nur bis auf Fingerbreite einander genähert, also nicht mit den Längsrändern an einander genäht werden können, wird der verzogene grössere rechte Lappen an seinem Rande im Unterhautzellgewebe an den linken Muscul. sternocleidom. angenäht, sein unterer Rand wird mit dem Rand des Tracheal-

Fig. 5.

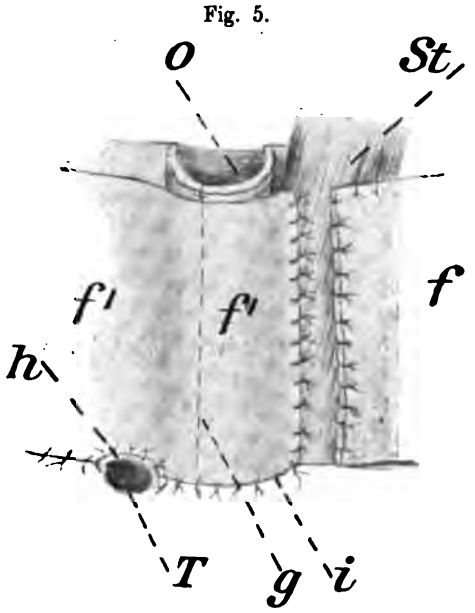

Schematische Darstellung der 2 Phasen des 2. Actes der Oesophagoplastik. f^1 = der grössere von rechts her gebildete rechteckige Lappen, nach links über das Hautrohr geschlagen und an den Kopfnicker angenäht. f = der von links gebildete kleinere Lappen, ebenfalls an den Kopfnicker angenäht. T = Trachea. O = noch vorne offenes Lumen des Hautrohres. St = Sternocleidomast. G (punktirte Linie) = die unter dem Lappen f^1 liegende Längsnaht des Hautrohres andeutend. h = Umsäumungsnaht der Trachea mit dem unteren Lappenrand. i = Naht, die Vereinigungsstelle des Hautrohres mit der Oesophagusschleimhaut bedeckend.

lappens vereinigt. Der linke Hautlappen konnte dem rechten bis auf Fingerbreite genähert werden, er wird auch an den linken Sternocleidomast. befestigt. Ihre Ränder werden durch Brückennähte zusammengehalten.

Die Oeffnung gegen den Pharynx wurde, da sie nicht völlig der Oesophagusmündung entsprach, nach links zu etwas erweitert, dann wurde die vordere Circumferenz des oberen Randes des Hautösophagus mit dem oberen Rand des äusseren rechten Hautlappens vernäht. Mit Ausnahme des Wund-

streifens längs des l. Sternocleidom., wo die Lappenränder durch Brückennähte aneingehalten wurden, waren alle Wundflächen mit Haut übernäht; gegen die blosgelegten grossen Gefässe wurde unter dem Rand des rechtsseitigen Lappens ein Jodoformgazestreifen eingeführt. Nur die Pharynxöffnung und das obere Lumen des Hautösophagus blieben noch frei. In das neugebildete Oesophagusrohr wurde von oben her Vioformgaze geschoben und ein solcher Tampon auch gegen den Pharynx verwendet. Die Operation hatte $2^3/_4$ Stunde gedauert, die letzte Stunde war die Pat. nicht mehr narkotisirt. In die Trachea wurde statt einer Canüle ein gespaltenes dickes Drainrohr eingeführt und die 2 Enden mit Bändchen um den Hals fixirt. Verband.

20. 12. Statt des Jodoformstreifens wegen stärkerer Secretion ein Drain gegen die Gefässe eingelegt. Täglicher Verbandwechsel.

25. 12. Zwischen Trachea und Oesophagus entsteht durch Nahteiterung eine haarfeine Fistel.

29. 12. Erysipel am Hals. Transferirung auf die Infectionsabtheilung.

14. 1. Rücktransferirung auf die Klinik. Die Operationswunde geheilt bis auf die Drainöffnung, auch besteht noch die Haarfistel zwischen Trachea und Oesophagus.

13. 2. Anfrischung der Fistelränder (Schleich). Verschluss mit einem unterminirten, herangezogenen Hautlappen.

27. 2. Nach Verheilung der Wunde wurden, nachdem die obere Oesophagus- und die Pharynxöffnung durch Pflasterstreifen verschlossen waren, Schluckversuche vom Munde gemacht, welche vollständig gelingen. Auch Versuche mit dem Gluck'schen Sprechapparat haben guten Erfolg, nur verträgt Pat. nicht lange die Metallkanüle.

2. 3. 1907. VI. Operation. III. Akt der Oesophagoplastik. Vereinigung der Pharynx- mit der oberen Oesophagusöffnung (v. Hacker). Unter Schleich'scher Infiltration (später unter Beihilfe von Kelennarkose) wird die Hautduplicatur des Randes der vorderen Circumferenz des Oesophagus durch Anfrischung abgetragen und der Schnitt in der Haut nach rechts und links verlängert. Des Weiteren wird die Uebergangsnarbe der Haut unter dem Kinn in die Pharynxschleimhaut abgetragen und während der Finger in den Pharynx eindringt die vordere Circumferenz der Schleimhaut im Bogen von der äusseren Haut getrennt, auch diese Hautwunde wird nach den Seiten etwas verlängert. Dann wird der Rand der Pharynxwunde und der des neugebildeten Oesophagus im Bereich der ganzen vorderen Circumferenz durch Jodcatgutnähte und einzelne dünne Seidenzwischennähte exact vereinigt. Dann wird darüber die Haut quer durch Nähte vereinigt. Im l. u. r. Wundwinkel Einführung eines kleinen Jodoformgazestreifens. Verband durch blaue Binde mit Beihilfe entsprechend befestigter Drains in Beugestellung des Kopfes fixirt.

Die Heilung erfolgt per primam. Eine später aufgetretene kleine Fistel heilt von selbst.

13. 4. 1907 wird die Patientin geheilt entlassen, den künstlichen Kehlkopf will sie nicht gebrauchen.

Nachtrag. Die Patientin, die in ihre Heimat zurückkehrte, zog bald, da sie sich gut vom Munde ernähren konnte, das Drain aus der Magenfistel heraus und liess diese sich schliessen, was in kurzer Zeit erfolgte. Aus Vorsicht nährt sie sich meist von flüssiger und breiiger Nahrung (Suppe, Eier, Milch, Butter, Nudeln, Gries etc.), als sie einmal Brot ass, ging es ganz gut. Trotzdem will sie bei ihrer Vorsicht bleiben. Sie isst 5—6 Mal täglich, hat grossen Appetit, ja Hunger. Am 11. 6. 07 wog sie 56 Kilo.

Fig. 6.



Das Aussehen der Patientin nach vollendeter Heilung.

7. 7. 07. Sachverständigenbericht. Pat. wird getroffen, als sie dick eingekochte Nudelsuppe ohne Schwierigkeit verzehrt. Sie isst nicht auffallend langsamer als ein normaler Mensch. Die Aufforderung, Fleisch zu essen, weist sie anfangs zurück, dann holt sie ein Stück Butter, „um den Hals einzuschmieren", nimmt sodann 2 ordentliche Fleischbissen nacheinander in den Mund und schluckt sie, ohne Flüssiges nachzutrinken, nach kurzem Kauen anstandslos hinunter. Die Frage, warum sie nicht täglich Fleisch zu sich nehme, beantwortet sie damit, dass sie sich fürchte. Linkerseits besteht eine Lähmung der oberen Cucullarisportion. Seit sie die Klinik verliess, soll sich die daraus resultirende Beweglichkeitsstörung bereits gebessert haben. Nirgends sind Drüsenmetastasen nachzuweisen. Die Halshaut ist auf der Unterlage gut und ausgiebig verschiebbar. Greift man mit dem Zeigefinger in den Schlund, so tastet man eine wenig vorspringende kleine (etwa 1 cm hohe)

Epiglottis, darunter und dahinter eine nur wenig vorspringende, circuläre Narbe und kann etwa 2 cm weit in den Oesophagus vordringen, ohne irgend eine Stenose zu passiren; man kann vielmehr in dem Schlauch Excursionen machen, als hätten 2 Finger nebeneinander leicht Platz.

Wenn Patientin langsam spricht, spricht sie gut verständlich, aber tonlos. Beim schnellen Sprechen kann sie der Arzt nicht, wohl aber ihr Mann und ihre Tochter, verstehen.

In der Trachea trägt sie, wie in der Klinik, ein Drain, das ausserhalb in der Mitte gespalten ist und deren Enden mit Bändern um den Hals fixirt sind.

27. Februar 1908 berichtet der Arzt, dass es der Patientin sehr gut geht, dass sie wohlgenährt aussieht und $67^1/_2$ Kilo wiegt, also seit December 1906 um 19 Kilo zugenommen habe. Von Recidiv nichts nachweisbar.

Ich wollte die Patientin am Chirurgencongress 1908 vorstellen. Trotz aller Bemühungen, die sich der Arzt ihres Wohnortes gab, sie zu überreden, trotz der ihr gemachten Versprechungen, gelang es nicht, sie zur Reise nach Berlin zu bewegen.

21. April 1908 wurde der gleich gute Zustand nachgewiesen und mir eine Photographie der sehr gut aussehenden Patientin eingesandt.

In meinen drei Fällen wurde die Resection jedesmal in analoger Weise beendet, insofern jedesmal die am Hals gesetzte Wunde sofort mit äusserer Haut bedeckt, also der erste Act der Oesophagoplastik an die Operation unmittelbar angeschlossen wurde. Ein Unterschied bestand allerdings insofern, als im ersten Fall, bei der ersten am Menschen analog den Thierversuchen ausgeführten Oesophagoplastik (Juni 1887) noch keine Gastrostomie der Resection vorausgesandt worden war, was im 2. und 3. Falle geschah. Der erstoperirte Fall zeigte nur, dass es möglich sei, mit zwei seitlich abgelösten, viereckigen Hautlappen, die in der Mitte vereinigt und nach oben und unten mit der hinteren Wand des durchtrennten und fixirten Oesophagus genau vernäht wurden, auch ohne Larynxexstirpation, eine neue hintere Speiseröhrenwand zu bilden. Zur Ausführung des zweiten Actes (Bildung der Vorderwand) kam es nicht, da die Patientin kurz nach der Operation an Herzparalyse starb. Im 2. Fall (Oesophagussarkom) wurden die zwei rechteckigen, seitlich gestielten Hautlappen mit den Rändern des hinten erhaltenen Streifens der Oesophagusschleimhaut (analog No. 1 meiner Thierversuche, s. Fig. 7) und mit den Lumenrändern vernäht. Es erfolgte Heilung per primam. In diesem Zustande, bei Bestehen einer längeren Oesophaguslippenfistel, trat das rasche

Recidiv auf, dem die Patientin erlag. Im 3. Falle wurde die Oesophagoplastik in allen Acten erfolgreich zu Ende geführt. Es handelte sich (analog No. 2 meiner Thierversuche, s. Fig. 8) um den Ersatz eines ganzen Ringes des Oesophagus (von 6 cm Länge). Nach Bildung der Oesophagusrinne, ähnlich wie im Fall 2, jedoch mit Verwendung nur eines Hautlappens der rechten Seite, der auf die Wunde gelegt und an den linken Rand des Oesophagotomieschnittes genäht worden war, wurde im zweiten Act durch Hineinschlagen von Hautlappen und Darüberverziehen der äusseren Haut die Rinne zum Rohr umgewandelt. Zuletzt erfolgte nach oben zu die Vereinigung der vorderen Circumferenz des Hautösophagus mit der des Pharynx. Der Larynx war vollständig mitresecirt, die Trachea an die Haut herausgenäht worden. Die Patientin, an der October 1906 die Resection ausgeführt wurde, blieb bisher ($1^1/_2$ Jahre) von Recidiv verschont. Sie nährt sich ausschliesslich vom Munde durch den neugebildeten fistellosen Hautösophagus. Eine Bougirung nach der Heilung erwies sich nicht als nothwendig. Die Patientin spricht mit verständlicher Pharynx-Flüsterstimme.

An die Mittheilung der von mir ausgeführten Oesophagusresectionen lasse ich eine Zusammenstellung und Besprechung der bisher wegen primärem Carcinom am Halsabschnitt des Oesophagus unternommenen Resectionen folgen, da uns die bei dieser weitaus häufigsten Indication zur Resection erreichten Resultate am meisten interessiren. Es wird sich dabei noch wiederholt Gelegenheit geben, auf meine eigenen Fälle zurückzukommen.

Uebersicht über die bisherigen Resectionen wegen primärem Oesophaguscarcinom.

1. Czerny (1877), citirt nach Max Wilms, Ueber Resection des Oesophagus. Inaug.-Dissert. Bonn. 1890. — 51 Jahre, weiblich. — Schlingbeschwerden vor 2 Jahren vorübergehend, seit 5 Monaten heftig. — Leicht blutende Geschwulst, dicht unterhalb des Pharynx. — Schnitt am Vorderrand des linken Sternocleidomastoideus. Entfernung der Geschwulst nach querer Durchtrennung des Oesophagus am Uebergang in den Pharynx und unterhalb des Kehlkopfes. Einnähen des unteren Oesophagusendes in die Hautwunde. Länge des exstirpirten Stückes 6 cm. — Günstiger Wundverlauf. Patientin durch die Oesophagusfistel ernährt, stirbt nach $1^1/_4$ Jahren an Recidiv.

2. v. Langenbeck (1882), citirt nach P. Keitel, Ein Beitrag zu den Operationen am Pharynx und Oesophagus. Inaug.-Dissert. Berlin. 1883. —

44 Jahre, weiblich. — Schlingbeschwerden seit 3 Wochen. — Auftreten von Heiserkeit. — Leichte Anschwellung am Halse, in der Höhe des Kehlkopfes. Die Geschwulst reichte, wie sich bei der Operation ergab, vom unteren Rande des Ringknorpels bis in die Höhe des Manubrium sterni. — Präliminare Tracheotomia inferior, dann Schnitt parallel dem äusseren Rande des M. sternothyreoideus. Eröffnung des Oesophagus oberhalb der Neubildung. Einführung des Fingers in die erkrankte Partie. Quere Durchtrennung erst in der Höhe des Ringknorpels. Einnähen des unteren Endes in die Hautwunde. Einführen einer Sonde. Jodoformgazetamponade. — Ernährung durch die Oesophagusfistel. Verbandwechsel erst ein-, dann zweimal täglich. Vom 6. Tage an Fieber, Rückfluss der Speisen neben der Schlundsonde, Verunreinigung der Wunde. Ernährung per anum. Durchfall, Delirien, Exitus am 19. Tag post oper. Autopsie: Eitrige Infiltration des Mediastinum posticum.

3. v. Bergmann (1883), citirt nach Keitel. — 66 Jahre, männlich. — Seit ca. 2 Jahren Heiserkeit und Schlingbeschwerden. Lymphdrüsen am Halse stark geschwollen. — Die Verengerung sitzt hinter dem Kehlkopf. 13 cm von der Mundöffnung weg. Kehlkopf etwas nach rechts verdrängt. Bei der Operation zeigt sich, dass der Tumor genau in der Höhe des Kehlkopfes an der vorderen Wand des Oesophagus sitzt, mit der hinteren Larynxwand fest verwachsen. — Schnitt längs des Vorderrandes des linken Sternocleidomastoideus. Freilegung und Incision des Oesophagus. Quere Durchtrennung und Unterbindung desselben oberhalb der Neubildung. Durchtrennung unterhalb derselben. Einnähen des unteren Endes in die Hautwunde. Länge des excidirten Stückes 6 cm. Verletzung des Larynx bei der Ablösung. Tamponcanüle in das Magenende des Oesophagus. Jodoformgazetamponade. — Abends Recurrenslähmung. Tracheotomie. Emphysem in der linken Schultergegend. Exitus nach 2 Tagen. Autopsie: In der Umgebung der Wunde purulentes Oedem. In der linken Hals- und Brustgegend Hautemphysem. Pericarditis serofibrinosa haemorrhagica. Pleritis fibrin. duplex. Mediastinitis suppurativa. Pneumonia lobi infer. dextr. et sin.

4. Novaro (1883), citirt nach G. Schulz, Der Krebs der Speiseröhre. Inaug.-Dissert. Berlin. 1886, sowie nach Gross, Gastrostomie, Oesophagotomie etc. Americ. Journal of Medic. Scienc. Philadelphia. 1884. N. S. LXXVIII. 58—60. — Männlich. — Präliminare Tracheotomie. Resection eines $1^1/_2$ Zoll langen Stückes des Oesophagus. — Heilung der Wunde, aber Exitus an Recidiv nach 7 Wochen.

5. Billroth (?), citirt nach Schulz. — Männlich. — Entfernung des Oesophagus unterhalb des Pharynx bis zum Sternum. — Während 4 Wochen Ernährung mit einer elastischen Sonde. Nach Schluss der äusseren Wunde Dilatation des Canales mit Bougies. Ende der 6. Woche geht die Sonde in das periösophageale Gewebe. Mediastinitis, Pericarditis, Exitus nach 3 Tagen.

6. Mikulicz (1884), Ein Fall von Resection des carcinomatösen Oesophagus mit plastischem Ersatz des excidirten Stückes. Prager medicin. Wochenschr. 1886. No. 10. — 50 Jahre, weiblich. — Beginn der Schluckbeschwerden vor 7 Jahren. Dann angeblich Heilung durch Sondirung. Sei:

Fig. 4.

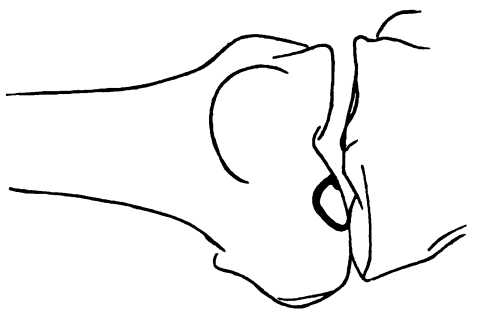

Fig. 3.

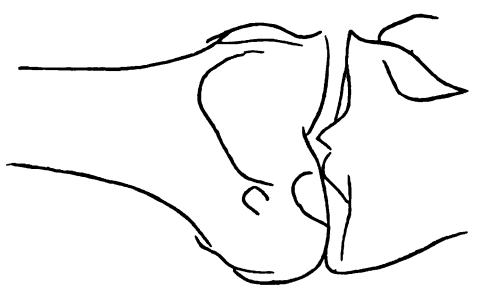

Fig. 2.

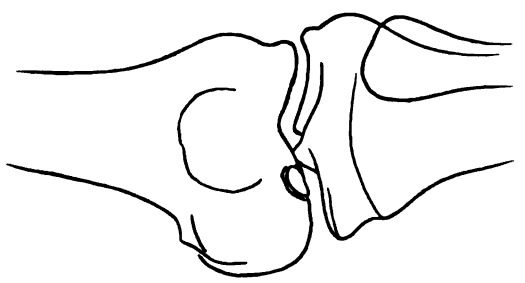

Fig. 1.

Schlundsonde. — Glatter Wundverlauf. Die Narbe zeigt nach Heilung der äusseren Wunde grosse Tendenz sich zu verengern, so dass Patientin stets eine weiche Sonde tragen muss. Nach kurzer Weglassung der Sonde (1 Stunde) gelingt die Einführung nicht mehr, und es muss mit Mühe dilatirt werden.

10. Narath (1897), Beiträge zur Chirurgie des Oesophagus und des Larynx. Archiv f. klin. Chir. 55. Bd. H. 4. 1897. — 48 Jahre, männlich. — Schlingbeschwerden seit 6 Monaten. In letzter Zeit auch Athembeschwerden. — Uebernussgrosser Tumor in der Gegend des rechten Schilddrüsenlappens. Mehrere harte Lymphdrüsen. Beginn des Hindernisses dicht unter dem Ringknorpel. Leichte Aspirationspneumonie. — Medianschnitt von der Incis. thyreoid. bis zur Inc. jug. und von da ein zweiter Schnitt parallel der rechten Clavicula. Freilegung der kleinapfelgrossen Geschwulst, die in die Hinterwand der Trachea hineinwuchert. Quere Durchtrennung der Trachea und Resection derselben, Excision der Oesophagusgeschwulst mit Durchtrennung des Oesophagus unterhalb des Ringknorpels und in der Höhe der Incis. jug. Magensonde in das untere, dickes Drain in das obere Oesophagusende. Jodoformgazetamponade. — Exitus am 4. Tage an der schon ante oper. bestehenden Schluckpneumonie. Autopsie: Beiderseitige frische serofibrinöse Pleuritis. Zahlreiche kleine pneumon. Herde. Linsengrosse Ca.-Metastasen an der Oberfläche der Lungen. Diffuses, infiltrirendes Carcinom des ganzen Oesophagus, bis zur Cardia, stenosirende Metastase im Dünndarm.

11. Garrè (?), Ueber Oesophagusresection und Oesophagoplastik. Verhandlungen der deutschen Gesellsch. f. Chirurg. XXVII. Congr. 1898. II. S. 434. — 52 Jahre, weiblich. — Ringförmiges stricturirendes Carcinom am Eingange des Oesophagus. — Oesophagotomie, dann Resection des Anfangstheiles des Oesophagus, mit Stehenlassen einer schmalen Schleimhautbrücke. Theilweiser plastischer Ersatz durch einen Hautlappen vom Halse. — Guter Wundverlauf. Exitus nach einem Jahre an Recidiv.

12. Garrè (1898), Ueber Larynx- und Oesophagusexstirpation. Münchener med. Wochenschr. 1898. No. 18. — 49 Jahre, weiblich. — Schluckbeschwerden seit 5 Monaten. In letzter Zeit Athemnoth. — Carcinom des Oesophaguseinganges mit Uebergreifen auf den Kehlkopf. Das Carcinom reicht nicht tiefer als der Ringknorpel. — 1. Tracheotomia inferior. 2. Laryngofissur. 3. Exstirpation von Kehlkopf und Oesophaguseingang, mit Stehenlassen einer 2 cm breiten Schleimhautbrücke. 4. Plastischer Verschluss der entstandenen Halbrinne durch Hautlappen. — Ernährung Anfangs durch Clysmata und Schlundsonde, dann durch die in die Fistel eingeführte Sonde allein. Heilungsverlauf gut; später Recidiv.

13. Garrè (1898), Die obige Quelle. — 28 Jahre, weiblich. — Schluckbeschwerden seit circa 4 Monaten. — Hinderniss 12 cm hinter der Zahnreihe. Ringförmiges Carcinom hinter dem Kehlkopf, nach unten auf die obersten Trachealringe übergehend. — 1. Oesophagotomie. 2. Resection des Oesophaguseinganges, des Kehlkopfes und der 5 obersten Trachealringe. Die Kehlkopfschleimhaut wird zum plastischen Ersatz des Oesophaguseinganges benutzt. Ein durch Einreissen der Nähte entstandener Defect (2—3 cm) durch

Thiersch gedeckt. 3. Schluss der so gebildeten Rinne zum Canal. — Guter Wundverlauf nach vorübergehender mediastinaler Eitersenkung. Pat. schluckt Flüssiges gut nach Schluss des Canales (bis auf eine kleine Fistel).

14. de Quervain (1899), Zur Resection des Halsabschnittes der Speiseröhre wegen Carcinom. Archiv f. klin. Chir. 58. Bd. H. 4. 1899. — 50 Jahre, männlich. — Schlingbeschwerden seit 6 Monaten. — Hinderniss 16 cm hinter den Schneidezähnen. Geschwulst vom unteren Ringknorpelrand bis in die Thoraxapertur reichend, auf den linken Schilddrüsenlappen übergreifend. — 1. Vorgängige Gastrostomie. 2. Resection des Oesophagus auf eine Länge von circa 9 cm, vom Ringknorpel bis an den oberen Rand des Aortenbogens. Versenkung des unteren Endes in den Thorax. Bildung einer Speichelfistel am Halse. Ernährung ausschliesslich durch die Magenfistel. — Glatter Heilungsverlauf. Kurz darauf Recidiv im retrosternalen Theil der Trachea.

15. Kümmell (1896). Münch. med. Wochenschr. 1897. Ver.-Beil. S. 139. — 54 Jahre, weiblich. — Schlingbeschwerden seit längerer Zeit. — Mit dem Zungenbein verwachsenes, den ganzen Halstheil einnehmendes Carcinom (eine für Sonden undurchgängige Strictur erzeugend). — Präliminare Oesophagostomie, nach 14täg. Sondenernährung Oesophagusresection (Dec. 1896) oben am Zungenbein, unten 3 cm unter der Clavicula. Fixation des Oesophagus an die äussere Haut. Nachdem die Wunde granulirt Oesophagoplastik: 1. hintere Wand durch Thiersch'sche Transplantation, 2. vordere Wand aus der Brusthaut, darüber ein zweiter äusserer Lappen gelegt. — Heilung. Nach vollendeter Plastik plötzlicher Exitus durch Larynxödem, entstanden durch Narbenverziehung der Hinterwand (nach der Thierschschen Transplantation).

16. Kümmell (?), ebendaselbst. — Weiblich. — Carcinom des Halstheiles bis zur Clavicula reichend. — Einzeitige Resection des Tumors von 9 cm Länge, untere Grenze nur durch Hervorziehen des Oesophagus erreicht. Einnähen des gesunden Oesophagusstumpfes. — Tod nach wenigen Tagen an Erschöpfung.

17. Graeve (1900), Original-Mittheilung. (Hygiea. 1900. Bd. 62. H. 11. S. 562.) nicht aufgebracht. Ref. Centralbl. f. Laryngol. 1902. S. 179. — 46 Jahre, männlich. — Carcinom am Halstheil hinter der Cartil. cricoidea. — Oesophagostomie. Resection, beide Enden in die Haut genäht. — Geheilt, später Recidiv.

18. Lindner, Münchener med. Wochenschr. 1903. No. 6. S. 233. (Chirurg. Intervention bei Speiseröhrenverengerung.) — Aelterer Mann (vor mehreren Jahren in Berlin operirt). — Carcinom am Halstheil, anscheinend 4—5 cm lang, bei der Operation aber am hinteren Umfang tief in die Brusthöhle gehend. — Einzeitige Resection des Oesophagus so tief als möglich — nicht mehr im Gesunden —, unteres Ende in die äussere Haut eingenäht. — Tod bald nach der Operation an Lungenentzündung.

19. Lindner (1901), ebendaselbst. — 57 Jahre, männlich. — Seit 3 Monaten zunehmende Schlingbeschwerden, so dass er nur Flüssiges

schlucken kann. — Carcinom am Oesophaguseingang hinter dem Larynx: beim tiefen Umgreifen desselben links eine undeutliche Resistenz fühlbar, keine Drüsen. — Einzeitige Resection (16. 2. 1901) des bei der Freilegung als höckerige Geschwulst von Wallnussgrösse hinter dem Larynx erscheinenden Carcinoms. Abtragung oben am Pharynx schwer, nach unten leicht. Hinteres Ende in die Wunde eingenäht. Schlauch eingeführt und befestigt. — Tod am 2. Tage nach der Operation unter Zeichen zunehmender Pneumonie und Herzschwäche.

20. Hildebrand (1901) Kasansky, Operative Behandlung der Oesophaguscarcinome. Inaug.-Dissert. Basel. 1905 (Jahresber. über die chir. Abtheilung des Spitals in Basel). — 62 Jahre, männlich. — Seit $1^1/_2$ Jahren Kratzen im Hals in der Höhe des Kehlkopfes und Schlingbeschwerden. Seit 4 bis 5 Wochen kann er nur Flüssiges geniessen. — Nussgrosses circuläres Carcinom in der Höhe des Schildknorpels beginnend. Strictur 20—21 cm von den Zähnen (der Tumor ist 3 cm lang und 1 cm dick circulär bis auf eine $^1/_2$ cm breite Stelle der Hinterwand). — Einzeitige Resection mit Oesophagotomieschnitt vom Jugulum bis zum Zungenbein. Geschwulst an der Trachea fest adhärent, reisst im kranken Gewebe durch. Unteres Ende in den unteren Wundwinkel eingenäht. Gummirohr eingeführt. — Nachblutung nach der Operation, die Tracheotomie erfordert. Exitus durch Aspiration von Blut in die Lungen.

21. Hildebrand (1901), ebendaselbst. — 50 Jahre, weiblich. — Vor 1 Jahr vorübergehend, seit $^1/_4$ Jahre starke bleibende Schlingbeschwerden. Vor 1 Woche Erstickungsanfall durch ein Stückchen Brot, zuletzt auch Athembeschwerden. — Carcinom in der Höhe des unteren Schildknorpelrandes und mit der Trachea verwachsen. — Einzeitige Resection mit Kragenschnitt. Entfernung eines Strumalappens. Einreissen der Trachea bei der Ablösung. Riss genäht. Oesophagus in die Hautwunde genäht. Pharynxwunde vernäht. Ernährung durch die Magensonde. — Trachealnaht geht nach 3 Tagen auf. Tracheotomie. Ein Theil der freiliegenden Trachea wird nekrotisch. Bronchopneumonie. Zeitweise Erbrechen, hier und da Erstickungsanfälle. Einlegen der König'schen Canüle. Gewichtszunahme. Nach 2 Monaten Diarrhoe. Husten, Kräfteabnahme. Tod nach 3 Monaten. Tuberculose beider Lungen, Pleuritis und Nephritis parench.

22. Westermann (1902), Hildebrand, Jahresbericht über 1902. S. 549 (Nederl. Tijdschrift v. Geneesk. I. S. 865. 1902). — Männlich. — Carcinom am Halstheil des Oesophagus. — Einzeitige Resection. Pharynxtheil am oberen Wundwinkel, der Oesophagus über dem Sternum fixirt, nachdem eine Sonde eingeführt war. — Ungestörte Wundheilung, rasche Gewichtszunahme. Tod an Recidiv nach 9 Monaten.

23. Schalita (1902), Mandelberg, Resection des Oesophagus etc. (Russ. Archiv f. Chir. 1903. H. 3.) Ref. Hildebrand über 1903. S. 444. Centralbl. f. Chir. 1903. S. 1311. — 55 Jahre, männlich. — Schluckbeschwerden seit 2 Jahren, seit 6 Monaten passiren nur mehr Flüssigkeiten. — Carcinom vom Oesophaguseingang mehrere Centimeter abwärts reichend. Hin-

derniss 15 cm hinter der Zahnreihe. — Oesophagostomie (24. 1. 1902), einmonatige Sondenernährung. Resection des Oesophagus in einer Ausdehnung von 5 cm (Carcinom sitzt an der Hinterwand), 27. 2. 1902. — Plastik: 1. Bildung der hinteren Wand durch einen nach oben gestielten Hautlappen. Aus dem Rest des zum Theil nekrotisirten wird später ein neuer Lappen gebildet. 2. (18. 8. 1902) Exstirpation einer carcinomatösen, schmerzhaften Drüse am Ringknorpel und Schluss des Oesophagus durch von beiden Seiten einwärts geklappte Hautlappen. — Heilung nur mit einer kleinen Fistel. Pat. kann alles schlucken. 18. 9. 1902 plötzlich Posticuslähmung, die am 23. 9. Tracheotomie erheischt. 8. 12. 1902 Entlassung mit Trachealcanüle und kleiner Oesophagusfistel. Ende Januar 1903 befindet er sich wohl und schluckt frei.

24. v. Hacker (Oct. 1906), diese Arbeit S. 365. — 54 Jahre, weiblich. — Schlingbeschwerden seit 4 Wochen. Festes bleibt über dem Jugulum stecken, weiche und flüssige Nahrung passirt. — Carcinom vom Oesophaguseingang 4 cm weit abwärts reichend. Nach Strumektomie Diagnose durch Oesophagoskopie und ösophagoskopische Probeincision sichergestellt. — Präliminare Gastrostomie, circuläre Resection fast des ganzen Halstheiles von 6 cm Länge (19. 10. 1906) mit Totalexstirpation des Larynx (beide Recurrentes im Tumor). Trachea herausgenäht, sofort 1. Act der Oesophagoplastik durch Hineinnähen des rechtsgestielten, rechteckigen Lappens in den Oesophagusdefect. Phayrnxschlitz verkleinert. 2. Act der Plastik. Schluss des Rohres durch thürflügelförmige Lappen. Vereinigung nach unten mit dem Oesophagus. Deckung durch 2 verzogene seitliche, rechteckige Lappen. 3. Act der Plastik. Vereinigung von Pharynx und Oesophagusrohr in der noch offenen vorderen Circumferenz. — Heilung. Patientin ernährt sich ausschliesslich vom Munde her durch den fistellos geschlossenen Hautösophagus. Magenfistel verheilt. 14 Monate nach der Resection hatte sie um 19 kg an Gewicht zugenommen (Febr. 1908). Dem letzten ärztlichen Bericht (April 1908) zu Folge fühlt sie sich vollkommen gesund und ist kein Recidiv nachweisbar. Sie spricht, wenn sie langsam spricht, gut verständlich mit tonloser Pharynxstimme. In der Trachea trägt sie ein ausserhalb derselben gespaltenes und um den Hals befestigtes Drainrohr.

25. Streissler (Klinik v. Hacker, Aug. 1907), noch nicht publicirt. — 46 Jahre, männlich. — Seit mehreren Monaten Schluckbeschwerden, seit Wochen passirt nur Flüssigkeit, die am Hinderniss stehen bleibt, um dann plötzlich hinabzugleiten. — Carcinom in der Höhe unter der Cart. cric. beginnend und nach unten ins Jugulum reichend. — Präliminare Gastrostomie (29. 7. 1907). Resection des Oesophagus (7. 8. 1907) mit Kragenschnitt, oben an der Pharynxgrenze, unten nach Herausheben des Oesophagus aus der Apertur an einer unter dieser gelegenen Stelle. Vernähen der Pharynxöffnung, Herausnähen des Oesophagus in den unteren Winkel, sorgfältige Tamponade. 26. 8. Nachresection am unteren Stumpf. — Heilung. Nach 2 Monaten Recidiv im unteren Wundwinkel, dem Patient am 1. April 1908 erlag.

Die vorstehende Zusammenstellung wurde auf jene Fälle beschränkt, in denen es sich um Resectionen des Oesophagus und zwar wegen primärem Carcinom derselben handelte.

Bezüglich der Auffassung über die Grenze zwischen Pharynx und Oesophagus schloss ich mich immer den Anatomen an, welche den Oesophagus am unteren Rande des Ringknorpels beginnen lassen und also den retrolaryngealen Raum noch zum Pharynx rechnen. Ich glaube, dass diese Eintheilung die natürlichste ist. Es stimmt dieselbe auch mit dem klinisch durch die Oesophagoskopie nachweisbaren Abschluss des Pharynx gegen den Oesophagus durch den Constrictor pharyngis inferior, den der Tubus überwinden muss, um in den eigentlichen Oesophagus einzudringen. Allerdings giebt es gewisse Grenzfälle, insbesondere stehen jene Carcinome, die hinter dem Ringknorpel sitzen und von da sich nach abwärts ausbreiten, auch wenn sie also zum Theil über dem Constrictor beginnen, in operativ-technischer Beziehung den eigentlich im Oesophagus befindlichen näher.

Dieser Auffassung entsprechend habe ich, wie Quervain, aus dessen theilweise ergänzter Statistik die ersten 14 Fälle der Tabelle (bis zum Jahre 1899) stammen, auch aus der neueren, mir zugänglich gewesenen Literatur zunächst jene Fälle ausgeschieden, in denen das Carcinom hauptsächlich den Pharynx betraf [Navratil[1]), Hildebrand's 1. und 4. Fall, 2 Fälle der Czerny'schen Klinik-Engelken). Den 1. und 4. Hildebrand'schen Fall, die Kasansky[2]) als Oesophagektomien anführt, konnte ich nach der Beschreibung nur als Pharynxcarcinomexstirpation auffassen. Im 1. Falle, der zur Heilung kam, handelte es sich um ein Carcinom, das bei der Untersuchung vom Munde aus mit dem Kirstein'schen Spatel als 2 Frankenstück grosses Geschwür sichtbar und dessen oberer Rand mit dem Finger tastbar war. Das Ulcus wurde vom Oesophagotomieschnitt mit der Scheere excidirt. Auch im 4. Fall (der infectiösen Processen an der Wunde und einer Nachblutung erlag) konnte der an der vorderen Wand am Kehlkopf sitzende Tumor laryngoskopisch nachgewiesen werden. Die Operation erwies ihn als der Cartil. thyreoidea fest aufsitzend. In den beiden, infolge von Nachblutungen ungünstig verlaufenen Fällen, die Engelken[3]) aus Czerny's Klinik als Exstirpationen des Oesophaguscarcinoms mittheilte, handelte es sich in dem einen (No. 634) um ein Pharynxcarcinom, in dem zweiten (No. 474 allerdings um ein vom unteren Pharynx auf den Oesophagus übergreifendes Carcinom; hier scheint aber, nach den spärlichen Angaben zu schliessen, keine eigentliche Resection ausgeführt worden zu sein, da auch die Drüsen nur mehr excochleirt wurden. Des weiteren wurden aus der Uebersicht jene Fälle ausgeschieden, bei denen bei Exstirpation einer malignen Struma oder

---

[1]) Navratil, Carcinom des Oesoghagus mit Pharyngotomia later. operirt. Orvosi Hetilap. No. 16. 1907. Ref. Centralbl. f. Laryngol. 1907. S. 339.

[2]) S. Kasansky, Operative Behandlung des Oesophaguscarcinoms. Inaug.-Dissert. Basel 1905. S. 34.

[3]) Engelken, Jahresbericht der Czerny'schen Klinik pro 1903. Beitr. z. klin. Chir. Bd. 43. Supplement S. 88.

Alle Einwirkungen, wodurch die hintere Kapselwand und die Kreuzbänder übermässig gespannt werden, müssen naturgemäss, je nach dem Grade der einwirkenden Kraft zu einer Verletzung der Gefässstämmchen entweder durch Compression oder durch Elongation bezw. zur Abquetschung oder Abreissung führen.

Wie gesagt, gewaltige, dem Gelenkmechanismus widersinnige Traumen, durch die das ganze Kniegelenk gequetscht oder stark distorquirt worden wäre, sind nach der Anamnese auszuschliessen. Die Traumen können nur eventuell etwas über das gewöhnliche Maass hinausgehende, durch die Construction des Gelenkes selbst bedingte Bewegungen sein. Es ist klar, dass durch übermässige Beugung das Gefäss nicht alterirt werden kann; denn dadurch wird 1. die hintere Kapselwand erschlafft und der Schlitz wahrscheinlich sogar erweitert, 2. ebenso wenig das Lig. cruciatum posterius gespannt, nur das Lig. cruc. anterius (als Hemmungsband gegen maximale Beugung) gespannt. Letzterer Umstand kann aber unser Gefäss nicht alteriren.

Wenn wir die anderen Bewegungsmöglichkeiten im Gelenke durchprobiren, giebt es eine Combination von Bewegungen, die das Gefäss in Gefahr bringt: das ist die übermässige Ueberstreckung zugleich mit starker Innenrotation des Unterschenkels. Dadurch wird nicht nur die hintere Kapselwand stark gespannt und damit das Gefässforamen verengt, sondern auch beide Kreuzbänder werden dadurch straff angezogen, indem sie noch mehr übereinander gedreht werden. Es wird diese Arterie geklemmt und kann an der Durchtrittsstelle durch die hintere Kapselwand sogar eventuell abgerissen bezw. geschädigt werden. Diesem supponirten Mechanismus wird z. B. folgendes Vorkommniss gerecht: Wenn jemand bei schlechter Beleuchtung eine Treppe hinuntergeht, die letzte Stufe verfehlt und nun mit ausgestrecktem Bein ins „Leere tappt“. Es wird dann einen Augenblick das hyperextendirte Bein mit der ganzen Körperschwere belastet, und wenn in diesem Augenblick auch noch der Unterschenkel einwärts rotirt wird, haben wir die gewünschte Combination von Bewegungen, die das Gefäss schädigen. Es kommt noch hinzu, dass in diesem Augenblick auch noch die Eminentia intercondyloidea medialis der Tibiagelenkfläche das gespannte Gefässchen gegen die mediale und obere Begrenzung der Fossa intercondyloidea femoris drücken

durch die Narbenverziehung nach Thiersch'scher Transplantation) und Fall 21 (Hildebrand, Tod nach 3 Monaten an Tuberculose der Lungen etc. nach vorausgegangener partieller Nekrose der Trachea und Pleuropneumonie). Bringt man diese 3 Todesfälle in Abhängigkeit von der Operation, so würde man sogar eine Mortalität von 48 pCt. erhalten.

Es ist wohl klar, dass, je ausgedehnter das Carcinom ist, die Operation um so eingreifender und gefährlicher sich gestalten wird und dass, je tiefer dasselbe nach abwärts reicht, die Schwierigkeiten der Isolirung und der Exstirpation und damit vor allem auch der radicalen Entfernung wachsen werden. Mir scheint aber nicht, im Gegensatz zu Quervain, dass nach der Statistik die Prognose für die tiefer als der Ringknorpel sitzenden Carcinome entschieden ungünstiger sei, als für die retrolaryngealen Tumoren.

Unter den unmittelbar an die Operation sich anschliessenden Todesfällen befinden sich allerdings 4 Fälle, in denen das Carcinom vom Ringknorpel bis zur oberen Thoraxapertur und noch weiter reichte (No. 2, 10, 16, 18), des weiteren aber auch zahlreiche Fälle, in denen die Neubildung retrolaryngeal in der Höhe des Kehlkopfes sass, nur als nuss- oder wallnussgross bezeichnet wurde (3, 19, 20) oder vom Ringknorpel $2^1/_2$—4 cm abwärts reichte (7, 8). Andererseits finden wir aber unter den glatten Heilungen nach der Operation viele Fälle, in denen sich das Carcinom vom Ringknorpel abwärts auf 2—5 cm erstreckt hatte (4, 6, 13, 24, 25, 26), ja in den Fällen von Quervain (14, Kümmell (15) und Streissler (26) mit ungestörtem Wundverlauf nach dem Eingriff, handelte es sich um vom Ringkorpel bis in die Thoraxapertur reichende Neubildung. Ich glaube, dass für die unmittelbare Operationsprognose weniger die Localisation des Carcinoms und die Länge des zu entfernenden Oesophagusstückes, als vielmehr, unter Voraussetzung einer gewissen Widerstandsfähigkeit des Kranken, die Art der Operation und die Art der Wundversorgung entscheidend sind, also insbesondere die Vermeidung von Complicationen bei der Operation (primäre Nachblutung, Verletzung des Respirationstraktes) und von primärer und secundärer Wundinfection, vor Allem die Ausschaltung der Ernährung vom Halse her (praeliminare Gastrostomie). Dafür scheinen mir auch

die Todesursachen nach der Oesophagusresection wegen Carcinoms zu sprechen.

In Fall 2 und 3 handelte es sich um eine von der Wunde ausgegangene Mediastinitis (in Fall 5 trat die Mediastinitis erst 6 Wochen später in Folge einer Sondenperforation ein), in Fall 8 um eine Nachblutung, die gleichfalls mit infectiösen Processen in der Wunde in Zusammenhang zu bringen ist. In Fall 21 trat der Tod erst nach 3 Monaten an Tuberculose, Pleuritis und Nephritis ein, auch hier dürfte die durch Nekrose der Trachea entstandene Wundinfection, sowie die folgende Pleuropneumonie zu dem letalen Ausgang wesentlich beigetragen haben.

Von den 10 Todesfällen standen also sicher 3, wahrscheinlich 4 in directem Zusammenhang mit Wundinfectionen. In 5 Fällen erfolgte der Tod theils unmittelbar nach der Operation an Herzschwäche (7), theils in den nächsten Tagen an Erschöpfung (16), an Pneumonie (18), an Pneumonie und Herzschwäche (19), an einer schon vor der Operation bestandenen fortschreitenden Schluckpneumonie (10). In diesen Fällen kann der Tod zum grössten Theil auf den Shock der Operation und die Folgen der Narkose bei schon herabgekommenen Individuen bezogen werden; ob aber bei den Pneumonien nicht infectiöse Vorgänge an der Wunde mitspielten, lässt sich nicht sicher ausschliessen. Ein Fall (20) starb unmittelbar nach der Operation durch Nachblutung aus der Wunde und durch Aspiration von Blut in die Lungen.

Die hauptsächlichen Todesursachen lassen sich also einerseits darauf zurückführen, dass die Kranken nicht mehr Widerstandskraft genug besassen, um die nie völlig aseptisch durchführbare Operation und die Folgen der Narkose zu überwinden, andererseits auf schwere und tiefer gehende Wundinfection. Den beiden in den Todesursachen sich wiederspiegelnden Hauptgefahren der Operation wirksam zu begegnen, ist die praeliminäre Gastrostomie im Stande, indem sie gestattet — wenn es überhaupt möglich ist — den Allgemeinkräftezustand des Kranken vor der Operation zu heben und die mit der Fütterung von der Halswunde verbundenen Insulte und Infectionsmöglichkeiten der Wunde zu vermeiden.

Dafür, dass die praeliminäre Gastrostomie geeignet ist, den Wundverlauf nach der Oesophagusresection vortheilhaft zu beeinflussen, spricht jedenfalls die Thatsache, dass die 3 Fälle, in denen

bisher der Resection die Magenfistelbildung vorausging (Quervain 14, v. Hacker 25, Streissler 26) alle glatt verliefen ebenso wie meine durch die Gastrostomie eingeleitete Resection wegen Sarkom), obwohl es sich zweimal um Resectionen vom (Ringknorpel bis unter die Thoraxapertur und in meinem Fall um eine mit Totalexstirpation des Larynx complicirte Operation handelte.

Für die Beurtheilung der Dauerresultate bleiben nach Abzug der erörterten 13 Todesfälle noch 13 Fälle übrig. In 6 Fällen trat der Tod an Recidiv in 7 Wochen (4), in $8^1/_2$ Monaten (9), in 9 Monaten (23), in 11 Monaten (6), in 12 Monaten (11) und nach $1^1/_4$ Jahr (1) ein; in weiteren 5 Fällen (12, 14, 17, 24, 26) ist nachgewiesen, dass Recidiv aufgetreten ist. Unbekannt ist das weitere Schicksal des von Garrè 1898 erfolgreich operirten Falles (13).

Das in meinem jetzt $1^1/_2$ Jahre nach der Resection noch recidivfreien Falle (25) erreichte Resultat ist das günstigste, das bisher mitgetheilt wurde. Mehrjährige Dauerheilungen sind noch nicht verzeichnet.

Von Complicationen, welche einerseits auf die primäre Mortalität, andererseits auf die Dauerresultate Einfluss nehmen können, scheinen mir wegen ihrer Häufigkeit die Verwachsungen des Carcinoms mit dem Luftrohr und das Uebergreifen auf dasselbe von besonderer Wichtigkeit zu sein. Unter den 25 Fällen unserer Uebersicht war in mindestens 9 Fällen (No. 3, 6, 10, 12, 13, 20, 21, 24, 25) das Oesophaguscarcinom entweder bereits mit der hinteren Larynx- oder Trachealwand verwachsen (also in 36 pCt.) und wurde entweder Larynx oder Trachea mitresecirt (No. 10, 12, 13, 25, also in 16 pCt.), oder aber es ging, wenn dies nicht der Fall war und die Kranken die Operation überlebten (erlegen sind derselben No. 3, 10, 20, 21) wiederholt Recidiv vom Larynx (6) oder von der Trachea aus (No. 24). Ja, in 2 Fällen, in denen ein Uebergreifen des Carcinoms auf die Trachea bei der Ablösung des Tumors von derselben nicht nachweisbar war, ging das Recidiv von dieser aus (14) oder sass daran fest (26). Auch spielt bei den Todesfällen die zufällige Verletzung der Luftwege eine Rolle. In Bergmann's Fall (3) entstand im Gefolge der Verletzung des Larynx bei der Ablösung

nachträglich eine Recurrenslähmung, die die Tracheotomie erforderte, auch kam es zu purulentem Oedem der Wunde. In Fall 21 riss bei der mühsamen Ablösung des Oesophagus von der Trachea diese ein, der Riss wurde genäht, es trat aber eine Nekrose der freiliegenden Trachea und Pleuropneumonie ein, was jedenfalls die Patientin, die 3 Monate nach der Operation einer Lungentuberculose erlag, sehr herabbrachte. Auch in Fall 20 war das Carcinom an der Trachea fest adhaerent und es kam bei der Ablösung zu einem Einriss im kranken Gewebe. Wegen hochgradiger Athemnoth und Blutung wurde an dem in's Bett gebrachten Patienten die Tracheotomie gemacht. Trotzdem Exitus durch Aspiration von Blut in die Trachea und die Lungen. Genauere Angaben über die Quelle der Blutung und ob die Trachealwand perforirt war, fehlen.

Unter den von Kocher erwähnten, in die Zusammenstellung nicht einbezogenen 3 Oesophagusresectionen wurde in einem Fall ein Theil der Ringknorpelplatte und die adhaerente Trachealwand mit dem Carcinom mitentfernt. In einem 2. Fall, wo das Carcinom des Oesophagus stumpf von der Trachea abgelöst werden konnte, aber der linke Recurrens durchschnitten werden musste, war nachträglich die Tracheotomie nöthig. Es scheint demnach, dass das Oesophaguscarcinom noch häufiger auf das Luftrohr übergreift, als das Larynxcarcinom auf das Schlundrohr. Wir zählten unter den 25 Oesophagusresectionen 4 Fälle, in denen Larynx oder Trachea mit resecirt wurden = 16 pCt.; Tauber[1]) fand unter 163 Laryngektomien, die er bis 1890 zusammenstellte, 11 Fälle, in denen Stücke des Schlundrohres mit entfernt werden mussten, = 6,7 pCt., allerdings lassen sich daraus allein keine sicheren Schlüsse ziehen.

Wenn wir von dem Falle Narath's (No. 10) mit Resection der Trachea absehen, der einer schon vorher bestandenen Schluckpneumonie erlag, so finden wir, dass gerade die Fälle mit absichtlich durchgeführter Resection des Kehlkopfes (Garrè No. 12 u. 13, v. Hacker No. 25) glatt geheilt sind. Von Langenbeck's und Mikulicz's Fall (No. 2 u. 6) wurde irrthümlicher Weise angenommen, dass Theile des Respirationstraktes mit entfernt wurden,

[1]) Tauber, Ueber die Kehlkopfexstirpation. Arch. f. klin. Chir. Bd. 41. S. 641ff.

ebenso dürfte es sich mit dem Fall Novaro (No. 4), über den genauere Daten fehlen, verhalten. Es sind also nicht die während der Operation absichtlich unternommenen Resectionen am Respirationstrakt, bei denen für eine zweckmässige Ableitung der Secrete desselben und gegen Schluckpneumonie Vorsorge getroffen werden kann, die so gefährlich erscheinen. Zu fürchten sind jedoch einerseits wegen der die unmittelbare Operationsprognose gefährdenden Wundinfection Verletzungen des Respirationstraktes während der Operation, wenn nicht resecirt wird, oder eine an demselben nach Ablösungen auftretende Nekrose bezw. ein Undichtwerden angelegter Nähte etc., andererseits, als die Gefahr des Recidivs steigernd, Ablösungen des Carcinoms bei festen Verwachsungen mit dem Respirationstrakt.

Nach den vorliegenden Erfahrungen dürfte wohl die Forderung gerechtfertigt sein, mit solchen Ablösungen sehr zurückhaltend zu sein und beim Uebergreifen des Carcinoms auf die Nachbarorgane überhaupt diese, also vor Allem auch Larynx oder Trachea, bezw. auch beide, rücksichtslos mit zu reseciren, statt nicht einwandfreie Ablösungen und Abtrennungen vorzunehmen.

Im Anschluss an die besprochenen Complicationen soll noch kurz auf die beim Oesophaguscarcinom am Hals zu gewärtigenden Erkrankungen der Lymphdrüsen eingegangen werden. Es sind in neuerer Zeit über die Lymphgefässe und die regionären Lymphdrüsen des Oesophagus besondere Untersuchungen von Sakata[1]) in der anatomischen Anstalt in Dresden ausgeführt worden.

Von Lymphdrüsen kommen für den Halstheil des Oesophagus zunächst die Glandul. cervic. proff. supp. in der Höhe der Theilungsstelle der Carotis in Betracht, welche dem Oesophagus eng anliegen. Sie sind es auch, welche den Nerv. recurrens mitunter allseitig umgeben. Diese Drüsengruppe setzt sich nach Sakata, indem sie durch Lymphgefässe innig mit einander verbunden ist, weit hinab, bis zum Aortenbogen, also bereits bis zu den bronchialen Drüsen, fort. Dem gegenüber kommt allerdings Beitzke[2])

[1]) Sakata, Ueber die Lymphgefässe des Oesophagus und seine regionären Lymphdrüsen etc. Mitth. aus d. Grenzgeb. Bd. 11. S. 634.

[2]) Beitzke, Ueber den Weg der Tuberkelbacillen von der Mund-Rachenhöhle zu den Lungen etc. Virchow's Archiv. Bd. 184. H. 1. S. 1.

auf Grund seiner jüngsten Injectionen und Untersuchungen zu dem Schluss, dass von der Kette der cervicalen Lymphdrüsen keine zuführenden Lymphgefässe zu den bronchialen Drüsen existiren, ebensowenig wie von den oberen Drüsen der Recurrenskette zu den unteren; die trennende Ebene liege in der Höhe des unteren Randes der Schilddrüse.

Die 2. Drüsengruppe, welche vor Allem ihre zuführenden Stämme vom Halstheil des Oesophagus erhält, ist die der Glandul. cervic. proff. inff., die in der Fossa supraclavicul. und zwar im Winkel zwischen Vena jugul. int. und der Vena subclavia liegt, mitunter reichen dieselben am äusseren Rand der Vena jugul. int. entlang nach oben bis zur Höhe der Schilddrüse.

Auf jeden Fall sind es die 2 genannten Lymphdrüsengruppen, welche beim Oesophaguscarcinom am Halstheil erkranken können. Eine diesbezügliche Verwerthung klinischer oder pathologisch anatomischer Beobachtungen beim in Rede stehenden Carcinom ist mir nicht bekannt geworden. In den Krankengeschichten und den Sectionsbefunden solcher Fälle fand ich in der Regel keine diesbezüglichen genaueren Angaben, dieselben fehlen auch bei den meisten Operationsberichten über am Halstheil ausgeführte Resectionen des Oesophagus. Dass beim Carcinom am Halstheil die Halsdrüsen und im späteren Stadium auch die supraclavicularen erkranken können, ist bekannt, genaueres, und ob dabei auch intrathorakale ohne tiefere Ausbreitung des Oesophaguskrebses erkranken, ist nicht bekannt.

Von den in der Uebersicht aufgezählten Resectionen haben in einigen nur kurze Referate zur Verfügung gestanden, aber auch in vielen Originalarbeiten ist von Drüsen überhaupt nichts erwähnt. Wir finden diesbezüglich in Garrè's 2. Fall (No. 12) die Exstirpation einer carcinomatösen, erweichten Drüse hinter dem Kieferwinkel angeführt; eine an der Vena jugul. int. gelegene mitentfernte Drüse in Czerny's 2. Fall (No. 9) war nicht carcinomatös. Ferner heisst es bei Fall 3 (v. Bergmann), „Lymphdrüsen am Hals stark geschwollen“ und bei Fall 10 (Narath), „auf der rechten Halsseite mehrere harte Drüsen um den Tumor.“ Hier wurden jedoch, als sich später Lymphdrüsenmetastasen einstellten, solche unter dem oberen Drittel des rechten Sternocleidom. sowie mehrere im Verlauf der Vena jugularis und in der Fossa supraclavicularis entfernt.

In Bezug auf die obere Gruppe der tiefen cervicalen Lymphdrüsen, welche dem Oesophagus dicht anliegen, kann man wohl annehmen, dass sie bei der gründlichen Exstirpation des Carcinoms mit entfernt werden. Anders verhält es sich jedoch mit der unteren Gruppe der tiefen Cervicaldrüsen. Um völlig sicher zu gehen, ist, wie bei anderen Carcinomen, für künftige Fälle wohl zu verlangen, in jedem Fall principiell diese supraclavicularen im Winkel zwischen Jugularis und Vena subclavia gelegenen Drüsen aufzusuchen und auszuräumen, was bisher noch nicht geschehen zu sein scheint. Allerdings muss dabei sehr auf die Verletzung des Ductus thoracicus linkerseits geachtet werden. Wir haben schon erwähnt, dass die vom Oesophagotomieschnitt rechts und links, oberhalb der Clavicula nach aussen geführten Querschnitte sich dazu gut eignen, wenn nicht im speciellen Fall besondere Schnitte passender erscheinen.

Hinsichtlich der in verschiedenen Fällen vorgenommenen Voroperationen ist mein Standpunkt ein ähnlicher wie der Quervain's.

Ich halte es für wünschenswerth, die präliminäre Tracheotomie möglichst zu vermeiden, um der Verunreinigung des Operationsgebietes vorzubeugen. Sie kann jedoch unter Umständen z. B. bei Athembeschwerden durch Uebergreifen des Carcinoms auf das Luftrohr oder zur Differentialdiagnose zwischen Larynx- und Oesophaguscarcinom nothwendig sein (No. 12). Die während der Oesophagusresection nothwendige Eröffnung des Luftrohrs behufs Mitentfernung von der Neubildung ergriffener Theile desselben, soll wenn möglich am Schluss der Operation erfolgen (Quervain). Ich bin in meinem Fall (No. 25), in dem der ganze Larynx mitentfernt wurde, in dieser Weise vorgegangen. Bisher wurde diese Eröffnung meist am Anfang oder sobald sich die Resection der Luftwege während der Operation als nöthig erwies, ausgeführt. Unter den neueren Fällen (15—26) wurde die Eröffnung der Luftwege nicht präliminär und (abgesehen von meinem Fall) auch nicht bei der Resectionsoperation ausgeführt, es ergab sich jedoch zweimal die Nothwendigkeit dazu nach der Operation (20) und im weiteren Verlauf (21) einmal nach vollendeter Heilung in Folge einer durch Recidive veranlassten Posticuslähmung (24).

Was die Oesophagotomie (oder Oesophagostomie) unterhalb des Carcinoms betrifft, so ist dieselbe in den bisherigen Re-

herstellt, welche für die spontane Heilung der Spitzentuberculose in Betracht kommen." Jetzt formulirte Quinke seine Schlusssätze im Wesentlichen wie folgt: „Die Auswahl der Fälle ist noch eine unsichere. Der Erfolg kann kaum je ein vollkommener sein; der Versuch der Operation in Fällen umschriebener Lungentuberculose ist nicht zu verwerfen. Die Aufgabe ist nur selten Verbesserung des Eiterabflusses, häufiger Begünstigung natürlicher Schrumpfung und bindegewebiger Verödung des Krankheitsherdes, daher vor Allem Mobilisirung der Brustwand durch Rippenresection und nur ausnahmsweise Eröffnung von einer Höhle." Quincke beschränkt hierbei die Operation auf die Fälle fibröser Form der Phthise und macht ihre Anzeige nicht von dem Bestehen von Cavernen abhängig.[1])

1899 berichtet Turban (Davos)[2]) über einen von ihm operirten Fall einseitiger Lungentuberculose und knüpft ebenfalls daran Erörterungen über die operative Indication.

Wohl mit Recht führt er hierbei aus, dass, „wenn es sich nur um beschränkte Krankheitsherde in der Lunge handele, die Ueberdehnung der gesunden Lungentheile der Schrumpfung zu Hülfe kommen könne, dass aber, wenn eine Seite total oder fast total erkrankt sei, im günstigen Falle der Zustand unverändert bleibe." „Gerade die erfahrungsgemäss jeder nicht chirurgischen Therapie trotzenden Fälle von ausgedehnter Tuberculose-Erkrankung einer **ganzen** Seite bei starrem Thorax sind es, wo eine grössere Thorakoplastik ohne Eröffnung der Pleurahöhle vielleicht das einzige Mittel ist, um eine Wendung zum Besseren herbeizuführen." Auch er huldigt der Auffassung, dass eine an einer beliebigen Stelle ausgeführte Mobilisirung der Brustwand dem ganzen Innenraum der betreffenden Seite zu Gute kommt, so bei Operationen an der Basis, auch der Lungenspitze. Wegen der besseren Zugänglichkeit empfiehlt Turban besonders, die seitlichen unteren Thoraxpartien zur Rippenresection zu wählen und je nach Bedürfniss durch Ausschneiden eines verti-

---

[1]) Der von Quincke in dieser Arbeit herangezogene Fall Bier's ist ein solcher combinirten Vorgehens mit der ausgesprochenen Absicht, die Lunge (Caverne) selbst direct anzugreifen; er fällt also nicht mehr in den Rahmen unserer Betrachtungen.

[2]) Turban, Zur chirurg. Behandlung der Lungentuberculose. Berl. klin. Wochenschr. 1899. S. 458.

In Bezug auf die obere Gruppe der tiefen cervicalen Lymphdrüsen, welche dem Oesophagus dicht anliegen, kann man wohl annehmen, dass sie bei der gründlichen Exstirpation des Carcinoms mit entfernt werden. Anders verhält es sich jedoch mit der unteren Gruppe der tiefen Cervicaldrüsen. Um völlig sicher zu gehen, ist, wie bei anderen Carcinomen, für künftige Fälle wohl zu verlangen, in jedem Fall principiell diese supraclaviculären im Winkel zwischen Jugularis und Vena subclavia gelegenen Drüsen aufzusuchen und auszuräumen, was bisher noch nicht geschehen zu sein scheint. Allerdings muss dabei sehr auf die Verletzung des Ductus thoracicus linkerseits geachtet werden. Wir haben schon erwähnt, dass die vom Oesophagotomieschnitt rechts und links, oberhalb der Clavicula nach aussen geführten Querschnitte sich dazu gut eignen, wenn nicht im speciellen Fall besondere Schnitte passender erscheinen.

Hinsichtlich der in verschiedenen Fällen vorgenommenen Voroperationen ist mein Standpunkt ein ähnlicher wie der Quervain's.

Ich halte es für wünschenswerth, die präliminäre Tracheotomie möglichst zu vermeiden, um der Verunreinigung des Operationsgebietes vorzubeugen. Sie kann jedoch unter Umständen z. B. bei Athembeschwerden durch Uebergreifen des Carcinoms auf das Luftrohr oder zur Differentialdiagnose zwischen Larynx- und Oesophaguscarcinom nothwendig sein (No. 12). Die während der Oesophagusresection nothwendige Eröffnung des Luftrohrs behufs Mitentfernung von der Neubildung ergriffener Theile desselben, soll wenn möglich am Schluss der Operation erfolgen (Quervain). Ich bin in meinem Fall (No. 25), in dem der ganze Larynx mitentfernt wurde, in dieser Weise vorgegangen. Bisher wurde diese Eröffnung meist am Anfang oder sobald sich die Resection der Luftwege während der Operation als nöthig erwies, ausgeführt. Unter den neueren Fällen (15—26) wurde die Eröffnung der Luftwege nicht präliminär und (abgesehen von meinem Fall) auch nicht bei der Resectionsoperation ausgeführt, es ergab sich jedoch zweimal die Nothwendigkeit dazu nach der Operation (20) und im weiteren Verlauf (21) einmal nach vollendeter Heilung in Folge einer durch Recidive veranlassten Posticuslähmung (24).

Was die Oesophagotomie (oder Oesophagostomie) unterhalb des Carcinoms betrifft, so ist dieselbe in den bisherigen Re-

sectionsfällen als präliminäre Operation 6 mal ausgeführt worden, einmal nur 6 Tage vor der Resection, wesentlich zur Klarlegung der Diagnose (No. 9), in den anderen Fällen längere Zeit vor der Hauptoperation und zwar viermal behufs besserer Ernährung des Kranken (No. 13, 15, 17, 24), einmal wegen Perforation an der Carcinomstelle (No. 25). In dem letztgenannten Fall war mein Assistent durch die aufgetretenen Perforationserscheinungen zur Incision der Phlegmone bis auf das Carcinom und zur Anlegung einer Oesophagusfistel genöthigt. Der Wundverlauf in den 6 Fällen war ein günstiger; die grosse primäre Mortalität betrifft die einzeitig ausgeführten Resectionen. Die präliminäre Anlegung einer Oesophagusfistel hat also gewiss wesentliche Vortheile. Immerhin ist es im Interesse der Vermeidung des Eintrittes von Entzündungserregern in die Wunde noch besser, wenn man bei der Resection nicht von vornherein mit dem offenen, mit dem eventuell exulcerirten Carcinom in Verbindung stehenden Lumen zu hantiren hat und wird daher jedenfalls die Anlegung der präliminären Ernährungsfistel an einer vom Operationsgebiet entfernten Stelle, also am Magen, jedesmal vorzuziehen sein. Gefährlicher als die präliminäre Oesophagusfistel ist unbedingt die Einleitung der Hauptoperation durch eine Oesophagotomie, eventuell behufs Sicherstellung der Diagnose, da hier eine Infection der frischen Wunde, durch Eindringen an der Strictur stagnirter Zersetzungsproducte, am schwersten zu verhindern ist. Es wird aber ein solches Vorgehen in der Regel zu vermeiden sein, da wir heute meist in den Stand gesetzt sind, durch die vorsichtig auszuführende Oesophagoskopie und die oesophagoskopische Probeexcision die Diagnose vorher sicherzustellen.

Ganz besonders verdient also die präliminäre Gastrostomie hervorgehoben und eindringlichst empfohlen zu werden, um so mehr, als sie leider durchaus noch nicht allgemein principiell angenommen erscheint.

Ich habe im Jahre 1897[1]) zuerst die Gastrostomie als Voract für Eingriffe am Oesophagus ausgeführt und zwar zunächst bei perioesophagealer Phlegmone, als deren Ursache eine Läsion oder vollständige Perforation des Oesophagus angenommen wurde, um

[1]) v. Hacker, Zur operativen Behandlung der periösophagealen und mediastinalen Phlegmone etc. Dieses Archiv. Bd. 64. H. 2.

In Bezug auf die obere Gruppe der tiefen cervicalen Lymphdrüsen, welche dem Oesophagus dicht anliegen, kann man wohl annehmen, dass sie bei der gründlichen Exstirpation des Carcinoms mit entfernt werden. Anders verhält es sich jedoch mit der unteren Gruppe der tiefen Cervicaldrüsen. Um völlig sicher zu gehen, ist, wie bei anderen Carcinomen, für künftige Fälle wohl zu verlangen, in jedem Fall principiell diese supraclaviculären im Winkel zwischen Jugularis und Vena subclavia gelegenen Drüsen aufzusuchen und auszuräumen, was bisher noch nicht geschehen zu sein scheint. Allerdings muss dabei sehr auf die Verletzung des Ductus thoracicus linkerseits geachtet werden. Wir haben schon erwähnt, dass die vom Oesophagotomieschnitt rechts und links, oberhalb der Clavicula nach aussen geführten Querschnitte sich dazu gut eignen, wenn nicht im speciellen Fall besondere Schnitte passender erscheinen.

Hinsichtlich der in verschiedenen Fällen vorgenommenen Voroperationen ist mein Standpunkt ein ähnlicher wie der Quervain's.

Ich halte es für wünschenswerth, die präliminäre Tracheotomie möglichst zu vermeiden, um der Verunreinigung des Operationsgebietes vorzubeugen. Sie kann jedoch unter Umständen z. B. bei Athembeschwerden durch Uebergreifen des Carcinoms auf das Luftrohr oder zur Differentialdiagnose zwischen Larynx- und Oesophaguscarcinom nothwendig sein (No. 12). Die während der Oesophagusresection nothwendige Eröffnung des Luftrohrs behufs Mitentfernung von der Neubildung ergriffener Theile desselben, soll wenn möglich am Schluss der Operation erfolgen (Quervain). Ich bin in meinem Fall (No. 25), in dem der ganze Larynx mitentfernt wurde, in dieser Weise vorgegangen. Bisher wurde diese Eröffnung meist am Anfang oder sobald sich die Resection der Luftwege während der Operation als nöthig erwies, ausgeführt. Unter den neueren Fällen (15—26) wurde die Eröffnung der Luftwege nicht präliminär und (abgesehen von meinem Fall) auch nicht bei der Resectionsoperation ausgeführt, es ergab sich jedoch zweimal die Nothwendigkeit dazu nach der Operation (20) und im weiteren Verlauf (21) einmal nach vollendeter Heilung in Folge einer durch Recidive veranlassten Posticuslähmung (24).

Was die Oesophagotomie (oder Oesophagostomie) unterhalb des Carcinoms betrifft, so ist dieselbe in den bisherigen Re-

sectionsfällen als präliminäre Operation 6 mal ausgeführt worden, einmal nur 6 Tage vor der Resection, wesentlich zur Klarlegung der Diagnose (No. 9), in den anderen Fällen längere Zeit vor der Hauptoperation und zwar viermal behufs besserer Ernährung des Kranken (No. 13, 15, 17, 24), einmal wegen Perforation an der Carcinomstelle (No. 25). In dem letztgenannten Fall war mein Assistent durch die aufgetretenen Perforationserscheinungen zur Incision der Phlegmone bis auf das Carcinom und zur Anlegung einer Oesophagusfistel genöthigt. Der Wundverlauf in den 6 Fällen war ein günstiger; die grosse primäre Mortalität betrifft die einzeitig ausgeführten Resectionen. Die präliminäre Anlegung einer Oesophagusfistel hat also gewiss wesentliche Vortheile. Immerhin ist es im Interesse der Vermeidung des Eintrittes von Entzündungserregern in die Wunde noch besser, wenn man bei der Resection nicht von vornherein mit dem offenen, mit dem eventuell exulcerirten Carcinom in Verbindung stehenden Lumen zu hantiren hat und wird daher jedenfalls die Anlegung der präliminären Ernährungsfistel an einer vom Operationsgebiet entfernten Stelle, also am Magen, jedesmal vorzuziehen sein. Gefährlicher als die präliminäre Oesophagusfistel ist unbedingt die Einleitung der Hauptoperation durch eine Oesophagotomie, eventuell behufs Sicherstellung der Diagnose, da hier eine Infection der frischen Wunde, durch Eindringen an der Strictur stagnirter Zersetzungsproducte, am schwersten zu verhindern ist. Es wird aber ein solches Vorgehen in der Regel zu vermeiden sein, da wir heute meist in den Stand gesetzt sind, durch die vorsichtig auszuführende Oesophagoskopie und die oesophagoskopische Probeexcision die Diagnose vorher sicherzustellen.

Ganz besonders verdient also die präliminäre Gastrostomie hervorgehoben und eindringlichst empfohlen zu werden, um so mehr, als sie leider durchaus noch nicht allgemein principiell angenommen erscheint.

Ich habe im Jahre 1897[1]) zuerst die Gastrostomie als Voract für Eingriffe am Oesophagus ausgeführt und zwar zunächst bei perioesophagealer Phlegmone, als deren Ursache eine Läsion oder vollständige Perforation des Oesophagus angenommen wurde, um

[1]) v. Hacker, Zur operativen Behandlung der periösophagealen und mediastinalen Phlegmone etc. Dieses Archiv. Bd. 64. H. 2.

das weitere Eindringen und die Zersetzung von Wundsecreten und Nahrungsmitteln an der Operationsstelle am Hals zu verhindern.

Durch die eigenen und die Erfahrungen anderer [Quervain[1]. Helferich[2])] kam ich dahin, die Gastrostomie principiell vor allen Operationen am Hals auszuführen, bei denen Wundflächen mit dem eröffneten Pharynx oder Oesophagus in Verbindung kommen und namentlich einige Zeit in Verbindung bleiben (Larynxexstirpation mit Eröffnung des Pharynx, Resection des Halsoesophagus. Divertikeloperationen u. s. w.). Ich schreibe es hauptsächlich der vorherigen Gastrostomie zu, dass es mir gelungen ist, 3 Perforationsfälle (am Pharynx, am Hals und am Brustoesophagus) durch die Eröffnung der Phlegmone am Hals und die Mediastinatomia collaris zur Heilung zu bringen, ebenso wie meine beiden letzten Resectionen des Halsoesophagus (Sarkom, Carcinom). Für die Gastrostomie als Voract der Oesophagusresection ist Quervain im Jahre 1899 auf's Wärmste eingetreten; er hat auch als erster die Magenfistelbildung der Oesophagusresection vorausgeschickt. Helferich hat im Jahre 1900 auf die Vortheile der Gastrostomie als Hülfsoperation vor Operationen am Pharynx und Oesophagus in einer eigenen Publication aufmerksam gemacht. Diese Vortheile bestehen, wie er mit Recht hervorhob, darin, die Ernährung des Kranken zu heben, bevor der Haupteingriff unternommen wird, des Weiteren, eine reichliche Ernährung sofort nach der Operation zu ermöglichen, die Schwierigkeiten und Unannehmlichkeiten zu beseitigen, welche dem Kranken und dem Arzt aus der häufigen Anwendung des Schlundrohres oder bei bleibendem Rohr erwachsen, und zu verhindern, dass eventuell genähte Stellen durch die zur Ernährung erforderlichen Manipulationen beleidigt werden.

Dass diese Grundsätze nicht rasch allgemein angenommen wurden, zeigt der Umstand, dass bei den Oesophagusresectionen unserer Zusammenstellung nur in dem Falle Quervain's und in den Fällen meiner Klinik die vorherige Magenfistelbildung ausgeführt wurde.

Allerdings habe ich auffallender Weise keine verwerthbaren Mittheilungen über andere nach dem Jahre 1903 ausgeführte Resectionen des Halsösophagus wegen primärem Carcinom auffinden

[1]) Quervain, l. c.
[2]) Helferich, Deutsche Zeitschr. f. Chir. Bd. 55. S. 540.

können. Es sind wohl solche Resectionen, wahrscheinlich auch mit vorausgeschickter Gastrostomie, ausgeführt worden, die noch nicht publicirt sind oder deren Berichte mir nicht zugänglich waren. So hat z. B. Kocher eingehende Mittheilungen über seine Resectionen in seiner Operationslehre in Aussicht gestellt und darin die Gastrostomie bei Resectio oesophagi als nothwendig bezeichnet.

Dass man zur Gastrostomie ein Verfahren anwenden muss, das die Schlussfähigkeit der Fistel verbürgt, ist selbstverständlich. Ich verwende dazu in der Regel meine Sphincterbildung aus dem Musc. rectus mit Lucke's Canalbildung combinirt, welches Verfahren (v. Hacker-Lucke) sich mir vorzüglich bewährt hat[1]), auch schliesst sich diese Magenfistel von selbst, wenn man das eingelegte Rohr immer dünner nimmt und dasselbe schliesslich ganz entfernt, was aber wegen der grossen Gefahr eines Recidivs nach der Resection wegen Carcinom erst nach Monaten geschehen soll. Die Magenfistelbildung kann der Resection einige Wochen vorausgesandt werden, um eventuell die Ernährung des Kranken zu heben. Der Eingriff lässt sich in der Regel gut unter localer Anästhesie ausführen, wovon ich mich in zahlreichen Fällen überzeugte.

So pflege ich die Magenfistelbildung mit Schleich'scher Infiltration auszuführen einerseits, wenn es sich um herabgekommene Kranke z. B. mit Oesophaguscarcinom handelt, andererseits, wenn unmittelbar danach ein anderer Eingriff in Narkose zu folgen hat, z. B. die Incision einer Halsphlegmone nach Oesophagusperforation etc.

Dass die Magenfistel in Fällen, in denen sich nach der Resection eine Wiederherstellung des Speiserohrs nicht durchführen lässt (No. 14), zeitlebens für die Ernährung zu dienen hat, braucht nicht besonders betont zu werden.

Ausser den genannten kommen meiner Meinung nach noch 2 Vortheile der präliminären Gastrostomie in Betracht. Erstens ermöglicht es dieselbe, worauf ich bei der Indicationsstellung zu sprechen komme, mitunter, die untere Grenze der carcinomatösen Strictur vor der Operation genauer zu bestimmen, ferner erleichtert

---

[1]) v. Hacker, Mehrjährige Magenfistelernährung bei völligem Narbenverschluss der Speiseröhre. Bemerkungen über Magenfistelverschluss und Magenfistelernährung. Beitr. z. klin. Chir. Bd. 51. 1906.

die dadurch getroffene Vorsorge für die Ernährung der Kranken das chirurgische Handeln, falls sich die beabsichtigte Resection als undurchführbar erweist. Aus der Literatur liessen sich zahlreiche Fälle anführen, in denen beim Oesophaguscarcinom am Hals eingegangen und im Verlauf die Operation wegen Verwachsungen und zu tiefer Lage oder Ausdehnung des Carcinoms aufgegeben wurde. Ich will hier nur einige Fälle anführen. So begegnete dies Sonnenburg[1]) (1884) in zwei Fällen, ferner in je einem Falle Kraske[2]) (1885), Fränkel[3]) (1886), Gersuny[4]) (1887), Lindner[5]) (1901). In all diesen Fällen wurde die abgebrochene oder unvollständige Operation mit der also zum Theil im kranken Gewebe angelegten Oesophagostomie beendet. Ich[6]) selbst habe einen ähnlichen Fall im Jahre 1892 erlebt bei einem ösophagoskopisch und mikroskopisch nachgewiesenen Carcinom (Strictur 16 cm von den Zähnen), das sich bei der Operation als mit der Trachea verwachsen und zu tief nach abwärts reichend erwies. Ich führte dann statt der Resection sofort die Gastrostomie aus.

Die Indication für die Resection ist zwar einfach zu formuliren, aber nicht immer so sicher zu stellen. Sie ist gegeben im Fall eines noch mit Aussicht auf Erfolg entfernbaren Carcinoms des Halsösophagus bei entsprechendem Kräftezustand des Kranken.

Für die Diagnose „Carcinom" kommt wesentlich die Oesophagoskopie, die Probeincision bei derselben und die folgende mikroskopische Untersuchung in Betracht.

Hinsichtlich des Sitzes des Tumors wurde schon früher angeführt, dass für die hier in Rede stehende Operation wesentlich nur die Geschwülste des eigentlichen Oesophagus und höchstens noch die hinter dem Ringknorpel sitzenden in Betracht kommen, nicht aber die höher gelegenen, zu deren radicaler Operation mehr die Pharyngotomia mediolateralis, seltener die Pharyngotomia lateralis mit Uebergang zur Oesophagotomie in Anwendung kommt. Am günstigsten sind solche Fälle, in denen die Diagnose, wenn man so sagen darf, nur von innen her (durch Sondirung und

[1]) Sonnenburg, Deutsche med. Wochenschr. 1884. S. 459.
[2]) Kraske, Herrenknecht. Dissert. Freiburg 1891.
[3]) Fränkel, Deutsche med. Wochenschr. 1886. S. 522.
[4]) Gersuny, Wiener med. Wochenschr. 1887. S. 1394.
[5]) Lindner, Münchener med. Wochenschr. 1903. No. 6. S. 233.
[6]) v. Hacker, Sphincterbildung etc. Beitr. z. klin. Chir. Bd. 17. H. 2.

Oesophagoskopie) gemacht wurde, obwohl selbst da schon Verwachsungen mit den Nachbarorganen (namentlich dem Luftrohr) vorhanden sein können. Ist der Tumor bereits von aussen her als festere Partie tastbar, so wird derselbe nur dann mehr vom Halse her zu entfernen sein, wenn man seinen unteren Rand über dem Jugulum beim Schluckact und Zurückneigen des Kopfes noch begrenzen kann (Quervain). Ist das nicht der Fall oder ist eine ausgedehntere seitliche Ausbreitung auf Nachbarorgane mit etwa fühlbaren Drüsenschwellungen (Recurrenslähmung etc.) vorhanden, dann sind die Aussichten schlechte.

Wie wichtig es für künftige Fälle wäre, vor der Operation die Ausbreitung des Carcinoms nach abwärts nachzuweisen, lehrt ein Blick auf die bisherigen Resectionen. So wurde in zwei letal verlaufenen Fällen (10, 18) die Durchtrennung des Oesophagus noch im Carcinom gemacht. In 3 anderen Fällen (14, 16, 26) war bei der Operation die untere Grenze des Carcinoms nur mit Hervorziehen des Oesophagus aus der Thoraxapertur zu erreichen; in Quervain's Fall (14) wurde die Speiseröhre sogar bis in die Höhe des Aortenbogens resecirt. In beiden Fällen, die die Operation überlebten (14, 26), trat Recidiv auf, und zwar in der Gegend des unteren Oesophagusstumpfes.

Durch die radioskopische Untersuchung nach Füllung mit Wismuthbrei können wir im Allgemeinen uns über den Beginn, mitunter auch noch über den Verlauf einer Strictur orientiren. Die untere Grenze derselben ist jedoch damit kaum jedesmal sicher zu stellen. Wenn wir aber dem früher ausgesprochenen Princip folgen, vor jeder beabsichtigten Resection die Gastrostomie auszuführen und diese nur bei an und für sich oder durch die Fistelernährung erzieltem, befriedigendem Kräftezustand des Kranken unternehmen, ist uns dadurch auch ein Mittel an die Hand gegeben, in vielen Fällen wenigstens, auch die untere Grenze des Carcinoms zu bestimmen. Vorausgesetzt, dass die Strictur noch für die dünnste Sonde oder Darmsaite durchgängig ist, können wir diese aus der Fistel herausholen, sie durch einen daran angebundenen Faden ersetzen und an diesem ein entsprechendes Drain oder ein Bougie befestigen und nach oben bis zum unteren Stricturende ziehen. Eine farbige Marke am Faden, in der Höhe der Zahnreihe angebracht, gestattet dann, den Abstand des unteren Stricturendes

von dieser Stelle zu bestimmen. Die Bougie oder das Drain ist von einem solchen Durchmesser zu wählen, dass es vom Munde eingeführt, die Strictur nicht passirt. Meist wird ein solches Drain leicht durch die Magenfistel zu ziehen sein, es kann dazu auch ausgezogen werden. Da das Carcinom in der Regel die Wand verengt, wird man sich dadurch wenigstens beiläufig über das Ende des Carcinoms unterrichten können. Hat man auf diese Weise die untere Grenze bestimmt, dann wird man zweckmässig die gefundene Distanz von der Zahnreihe aussen abmessen, um zu bestimmen, ob das untere Ende des Carcinoms bei zurückgeneigtem Kopf noch über das Jugulum fällt, ob also der Fall für die Exstirpation vom Hals her geeignet erscheint. In bestimmten Zahlen dürfte sich die untere Grenze, bis zu der man den Oesophagus vom Halse her exstirpiren kann, nicht allgemein gültig ausdrücken lassen, da nach meinen Messungen die Länge des Halstheils des Oesophagus bei beiden Geschlechtern ziemlich gleichmässig variirt (von 4—7,5 cm) und da auch die Distanz von der Zahnreihe bis zum Oesophagusanfang beim Mann von 14—16, beim Weib von 12—15 cm schwankt. Hinsichtlich der in Frage stehenden Grenzbestimmung erscheint ein Symptom nicht uninteressant, das Lindner von seinem 2. nicht mehr resecirbaren Fall von Oesophaguscarcinom (mit Stenose 22 cm von den Zähnen) erwähnt. Dasselbe bestand darin, dass, wenn der Patient, um Flüssigkeiten hinabzubringen, mit den Fingern in der Gegend des Jugulum links einen Druck nach hinten unten ausübte, die Flüssigkeit mit Glucksen in die Tiefe entwich. Auch der untersuchende Chirurg fühlte, als er mit dem Finger über dem l. Jugulum etwas tiefer eindrückte, ein Quatschen, als drückte man mit Luft gemischte Flüssigkeit durch eine enge Oeffnung. Ich selbst habe dieses Symptom einmal bei einer Oesophagusstrictur im oberen Brusttheil, nahe der Thoraxapertur, beobachtet; mehrmals gaben in solchen Fällen die Patienten auch an, dass verschluckte Flüssigkeiten einige Zeit lang angehalten würden, um dann plötzlich hinabzurutschen. Beide Symptome setzen voraus, dass ein grosses Quantum Flüssigkeit sich im Oesophagus oberhalb der Strictur ansammeln könne. Wenn sie beim Carcinom zur Beobachtung kommen, so dürfte es sich meist um einen für die Resection nicht mehr geeigneten Sitz der Neubildung handeln.

Bevor wir nun zur Ausführung der Operation übergehen, soll noch kurz die Art der Anaesthesirung besprochen werden. Die Oesophagusresection kann mitunter unter Localanaesthesie ausgeführt werden, in der Regel wird jedoch die Narkose nicht zu umgehen sein. Von den zwei Carcinomfällen meiner Grazer Klinik ist in einem (26) die Resection mit Schleich'scher Infiltration ganz zu Ende geführt worden, im andern (25) wurde auf Wunsch der Patientin, die schon zweimal in Localanaesthesie operirt worden war (Strumaoperation, Gastrostomie) chloroformirt. Beim Oesophagussarkom wurde mit Schleich'scher Infiltration begonnen, dann kelenisirt und zum Schluss chloroformirt.

Der Hautschnitt, der, um gute Uebersicht zu haben, ausgiebig sein muss, wurde bisher in der Regel am Innenrand des Kopfnickers wie zur Oesophagotomie gemacht und eventuell bogenförmig nach der andern Seite verlängert. Kocher hat, seiner Operationslehre zu folgen, 2 Mal den Kragenschnitt wie zur Kropfexcision gemacht, unter Ablösung der Haut, Platysma und Fascie aufwärts; einmal den Oesophagotomieschnitt, von dem er anführt, dass auch er bei hohem Sitz der Neubildung genügenden Zugang gebe. Unter den Fällen der Uebersicht scheint der Kragenschnitt nur 2mal ausgeführt worden zu sein (21, 26). Ich habe bisher den Schnitt am Innenrande des Kopfnickers nach abwärts und mit Durchtrennung des Sternalkopfes des Sternocleidom. ausgeführt, der nach oben zu beliebig verlängert werden kann. Von ihm aus kann man nach Bedarf oben und unten Querschnitte nach der Seite ausführen, welche eventuell die Glandul. cervic. prof. infer. an der Jugularis und über der Clavicula zugänglich machen und eine sich etwa anschliessende Hautplastik erleichtern. Der Kragenschnitt scheint mir für alle Eventualitäten nicht so zweckmässig. Behufs einer Hautplastik könnte man allerdings dann in entsprechender Breite nach oben zu einen 2. Parallelschnitt anlegen, um die doppeltgestielten Lappen dann zwischen die Lumina der beiden Oesophagusstümpfe hineinzulegen, ähnlich wie ich es zur Abkürzung der Plastik beim Thierversuch gemacht habe[1]). Da man aber im Vorhinein den Gang der Operation, die Ausbreitung der Neubildung etc.

[1]) v. Hacker, Versuche einer Oesophagoplastik beim Hunde in: Ueber die nach Verätzungen entstehenden Speiseröhrenverengerungen. Wien, A. Hölder, 1889. S. 111.

nicht genau kennt, erscheint im Allgemeinen der Oesophagotomieschnitt geeigneter zu sein.

Bei tiefsitzender Neubildung ist es sehr zweckmässig, nach dem Hautschnitt den Sternalansatz des Kopfnickers und sodann den Omohyoideus zu durchtrennen. Die Freilegung des Oesophagus erfolgt darnach ganz wie bei der Oesophagotomie. Ist ein Schilddrüsenlappen mit dem Carcinom verwachsen oder behindert er den Raum, so wird er exstirpirt. Dabei, sowie bei der weiteren Freilegung der Neubildung ist stets auf die Recurrentes Rücksicht zu nehmen. Um deren Intactheit beständig zu controlliren, empfiehlt Quervain, wenn das Carcinom an der Brustapertur isolirt werden soll, die Narkose zu unterbrechen, um den Kranken phoniren zu lassen.

Bezüglich des weiteren Operationsverlaufes beziehe ich mich zunächst auf die einfache Oesophagusresection ohne Resection am Respirationstracte.

Während der Operation ist jedenfalls Rücksicht zu nehmen auf die möglichste Asepsis der Wunde. Diese ist kaum vollkommen durchzuführen, da man ja den Verdauungsschlauch eröffnen muss und da es sich oft um ein exulcerirtes Carcinom handelt. Ist bereits eine Oesophagusfistel vorhanden, so ist dieselbe nach Umschneidung der Haut zu tamponiren und provisorisch zu schliessen. Ist der Oesophagus mit dem Tumor isolirt, dann wäre es am besten, ihn ober- und unterhalb im Gesunden nach doppelter Unterbindung oder theilweise Abklemmung zu durchtrennen und das resecirte geschlossene Stück, wie am Darm, zu entfernen. Nach unten zu ist dies häufiger möglich, nachdem er so weit freigelöst wurde, um die Grenze genau zu beurtheilen. Jedenfalls muss auch die Durchschnittsstelle noch gründlich controllirt werden. Nach oben zu ist dies bei höherem Sitz des Carcinoms meist nicht möglich, hier muss man in der Regel eröffnen, um sicher im Gesunden zu resecciren. Hat man aber zuerst den Oesophagus in der angegebenen Weise nach abwärts durchtrennt, so wird das untere mit Jodoformgaze geschützte Lumen provisorisch an den Wundwinkel genäht, dann das geschlossene obere Ende erfasst, nach aufwärts gehoben, von der Wirbelsäule abgelöst und alsbald die ganze vorliegende Wundhöhle tamponirt, bevor die Abtrennung gegen den Pharynx ausgeführt wird. Im Falle der Plastik kann

die Wunde dann sofort durch die hineineingeschlagene Haut bedeckt werden. Ist es nicht gelungen, die Operation rein durchzuführen (durch Austritt von Secret aus dem Oesophagus, Einreissen des zerfallenen Carcinom u. s. w.), so kann die Wunde tamponirt werden und eventuell nachträglich die Plastik angeschlossen werden.

Die Resection muss im Gesunden und nicht zu nahe an der Carcinomgrenze erfolgen, doch war dies bisher in einigen Fällen (10, 18) nicht möglich. Mitunter kann eine schmale Schleimhautbrücke namentlich entlang der Hinterwand zurückgelassen werden, was für alle Fälle günstig ist, ob eine Plastik angereiht wird oder nicht. Für den Fall, als nach der ja meist ausgeführten circulären Resection die Enden nur etwa 4 cm von einander abstehen, wurde bisher in der Regel empfohlen, eine Annäherung derselben durch die Naht (in 2 Etagen) zu versuchen. In dem 2. Fall Czerny's (9) mit einer Diastase von fast 4 cm, dem einzigen, in dem dies versucht wurde, war eine circuläre Naht wegen der zu starken Spannung nicht möglich und nur die Anlegung der Catgutnähte durchführbar. Auch hier trat eine immer mehr zunehmende Strictur ein, ähnlich wie in den Fällen, in denen weder Naht noch Plastik unternommen, sondern nach Einnähen des unteren Oesophagusstumpfes in die Halswunde eine Heilung des wunden Zwischenstückes per granulationem angestrebt wurde (Billroth 5, Mikulicz 6). Ja, es entstand auch eine Strictur in Kümmell's Fall (15), in dem, erst nachdem die Wunde granulirte, die hintere Wand durch Thiersch'sche Transplantation gebildet wurde. In diesem Falle kam es sogar in Folge der Narbenverziehung nach der Transplantation zum Exitus durch plötzliches Larynxödem, so dass Kümmel räth, in künftigen Fällen zur Bildung der hinteren Wand Hautlappen einzunähen, was bei meinem Vorgang in der Regel von Anfang her geschieht.

Bei Resection eines ganz kurzen Stückes wäre ja eine solche primäre Vereinigung gewiss anstrebenswerth, etwas kann ja der Oesophagus auch aus dem Mediastinum herausgezogen werden. Zur Sicherung der Naht könnte man nach Narath's Vorschlag den Oesophagus an die praevertebrale Muskulatur und Fascie mit Nähten fixiren. Eine circuläre Naht dürfte jedoch meiner Meinung nach nur bei Resection wegen Narbenstrictur in Frage kommen,

da man ja beim Carcinom trachten wird, die Resection weit im Gesunden durchzuführen, wodurch doch mindestens ein fast 4 cm langes Ringstück verloren gehen wird.

Das fehlende Oesophagusstück nach Herausnähen des unteren Endes oder beider Enden durch die Narbenmasse ersetzen zu lassen, halte ich nicht für vortheilhaft, die Enden werden zwar durch das schrumpfende Bindegewebe einander genähert, es entsteht aber, wie erwähnt, immer darnach eine Strictur.

Wird die Resection unter dem oberen Sternalrand durchgeführt und ist dabei ein Herausnähen des Stumpfes unmöglich, so muss das Oesophagusende, nachdem es, wenn möglich, vorher unterbunden wurde, um eine Verunreinigung der Wunde zu verhindern, in den Thoraxraum versenkt und eine Jodoformgazetamponade angeschlossen werden. Voraussetzung dazu ist die vorgängige Gastrostomie. Am oberen Ende ist zur Ableitung des Speichels und zur Vermeidung der Aspiration von Mund- und Nasensecret in die Lungen eine Rachenfistel aufrecht zu halten.

Wird die Durchtrennung, wie gewöhnlich, über dem Jugulum gemacht, dann soll an die Wiederherstellung der Continuität des Schlundrohres gedacht werden. Will man aus irgend welcher Ursache damit noch warten, so wird der untere Oesophagusstumpf herausgenäht und sein Lumen rings mit äusserer Haut umsäumt. Die obere Oesophagus- oder Pharynxöffnung soll aus den genannten Gründen offen bleiben.

Ich selbst bin entschieden dafür, wenn keine zwingende Contraindication vorliegt, nach der Resection die Wunde wennmöglich mit äusserer Haut zu bedecken und damit auch gegen die Oesophaguslumina abschliessen. Es wird dadurch gleichzeitig das geleistet, was ich als 1. Act der Oesophagoplastik bezeichnet habe, es wird die hintere Oesophaguswand, eine Oesophagusrinne, gebildet. Die eigentliche Rohrplastik wird erst später durchgeführt. Auf die Oesophagoplastik komme ich noch des Näheren später zu sprechen.

Helferich[1]) hat gelegentlich der Exstirpation eines Larynxcarcinoms, wobei ein Theil des Pharynx und Oesophagus mit rese-

[1]) Helferich, Ueber Pharynxplastik. Arch. f. klin. Chirurgie. Bd. 77. 1905. S. 783.

cirt und eine Drüsengeschwulst vor dem Sternocleidom. mit entfernt wurde, nach gründlicher Exstirpation des Erkrankten, die Trachea und ebenso den unteren Oesophagusstumpf herausgenäht und die Plastik erst nach einem vollen Jahr, als von einem Recidiv keine Spur vorhanden war, ausgeführt. Er wies auch für solche Fälle auf das Princip hin, bei malignen Tumoren die Exstirpation ohne Rücksicht auf eine etwa folgende Plastik vorzunehmen. Das Princip ist ja gewiss ein völlig richtiges.

Ich glaube auch, dass die Exstirpation des Oesophaguscarcinoms so durchgeführt werden soll, wie es die Ausdehnung der Erkrankung in dem Einzelfalle erfordert. An der Schnittführung dürfte sich dadurch aber nicht viel ändern. Helferich hat auch einen Medianschnitt und am oberen und unteren Ende desselben Querschnitte nach rechts und links ausgeführt. Mit einer solchen Schnittführung lässt sich, wenn am Schluss der Operation die Verhältnisse darnach sind, die von mir angestrebte primäre Wundbedeckung mit äusserer Haut (und darin besteht der 1. Act der Oesophagoplastik) am besten durchführen.

Ist der Schnitt am Rande des Kopfnickers bis zum Jugulum gemacht und eine gewisse Ablösung der Haut nach den Seiten durchgeführt, dann kann sich in dem (in meinen Thierversuchen bereits vorgesehenen) Fall des Erhaltenseins eines Schleimhautstreifens an der Hinterwand die Wundbedeckung sehr einfach gestalten, indem die mobilisirten Ränder des Oesophagotomieschnittes an die seitlichen Schnittränder dieses Längsstreifens herangezogen und angenäht werden. Auf diese Weise entsteht dann (wie in meinem Resectionsfall wegen Sarkom) eine längere Oesophaguslippenfistel. Genügt dies nicht, wie namentlich bei vollständig circulärer Oesophagusresection (eventuell mit Kehlkopfexstirpation combinirt), dann müssen am oberen und unteren Ende beiderseits Querschnitte hinzugefügt werden, was theilweise bereits zur eigentlichen Operation nothwendig ist, wodurch rechts und links je nachdem grössere oder kleinere rechteckige seitlich gestielte Hautlappen zum Hineinschlagen in die Wunde gebildet werden. Diese Lappen werden dann, wenn es geht, vor der Wirbelsäule mit ihren inneren Rändern vereinigt, oder aber unter Freilassung einer Längswunde, die zu tamponiren ist, mit diesen an die prävertebrale Muskulatur und Fascie angenäht. Ausserdem werden sie mit ihren queren

Schnitträndern oben an die hintere Circumferenz des Pharynx, unten an die hintere Circumferenz des in seinem vorderen Umkreis bereits mit der äusseren Haut vereinigten Oesophaguslumens angenäht. Ist der Larynx mit entfernt worden und die Trachea nach Gluck in ein Knopfloch der Haut (rechts vom Oesophaguslumen) herausgenäht worden, dann wird mit dem unteren Hautlappenrand auch dieses Lumen umsäumt.

Durch diesen Vorgang wird die ganze Wundfläche bedeckt und ausserdem werden die Oesophaguslumina, sowie eventuell das Tracheallumen, gegen die Wunde abgeschlossen. Am Halse bleibt keinerlei offene Wunde zurück, bis auf die Lücken für die vorsichtshalber unter die Lappen eingeführten Drains. Auf diese Weise entsteht dann eine Oesophagusrinne, in welcher der Speichel nach abwärts fliesst; durch ein in diese eingelegtes Rohr kann man das obere und untere Lumen in Verbindung setzen, wie ich schon 1887 vorschlug.

Ich habe diese Art der Wundbedeckung und damit den 1. Act der Oesophagoplastik in allen meinen 3 Fällen von Oesophagusresection am Halstheil durchgeführt. Der erste Fall (Carcinom 1887, No. 7) ist kurz nach der Operation an Herzschwäche gestorben. Er zeigte aber, dass es bei völlig circulärer Oesophagusresection möglich sei, mit zwei seitlich abgelösten viereckigen Hautlappen, die in der Mittellinie vereinigt und nach oben und unten mit der hinteren Wand des durchtrennten und mit Fäden fixirten Oesophagus genau vernäht wurden, eine neue hintere Speisenröhrenwand zu bilden. In den beiden anderen Fällen (Sarkom, Carcinom) war der Verlauf darnach ein völlig glatter, sowohl bei der uncomplicirten Resection wegen Sarkom, wo hinten ein Schleimhautstreifen erhalten blieb, als bei der mit Kehlkopfexstirpation complicirten circulären Resection wegen Carcinom (No. 2). Beide Kranke konnten in der 4. Woche nach der Operation durch ein zwischen Pharynx und Oesophaguslumen eingeschaltetes Rohr Flüssigkeiten schlucken. Die Wundheilung erfolgt in dieser Weise jedenfalls viel rascher als bei offener Tamponade. Es ist anzunehmen, dass bei der Eröffnung des Luftrohres die durch die Tamponade der grossen Wundfläche unterhaltene Secretion eher zu Complicationen von Seiten der Respirationsorgane führen kann, als dies bei der primären Bedeckung der Wunde zu erwarten ist.

Löcher der seitlichen Bodenwand und durch Peritoneum parietale, Musculatur und Haut gehen, in die Bauchdecken eingenäht. Die untere Bodenwand ist entfernt, so dass nun Bauchhöhle und Hohlraum des Tellers mit einander communiciren. Ich fülle jetzt die ganze Bauchhöhle mit körperwarmer physiologischer Kochsalzlösung, darauf den Teller, und nun läuft während der ganzen Dauer des Versuchs von der einen Seite die Kochsalzlösung zu, an der anderen Seite ab. So habe ich annähernd gleiche Temperatur im Innern der Bauchhöhle sowohl wie im Teller. Ich kann aber jetzt im Teller und in der Bauchhöhle manipuliren, ohne dass die Luft ihren schädlichen Einfluss ausüben kann. Die einfachen Manipulationen rufen aber an den Därmen, wenn man nicht allzu roh vorgeht, keine Circulationsstörungen hervor und man hat trotzdem den grossen Vortheil, sich den Darm bequem zu Gesicht zu bringen.

Es fragte sich also, ob nun hierbei entsprechend unseren bisherigen Vorstellungen eine längere Dauer der Contractionsreizung an beiden Darmschenkeln zu consecutiv entzündlicher Hyperämie und Schwellung und zu Erweiterung und Erschlaffung der Darmschlinge führt. Und weiter, ob wir auch jetzt im Stande sind, im Thierversuch eine künstliche Brucheinklemmung zu erzielen.

Als Reiz benutzte ich hierbei ausnahmslos die temporäre Umschnürung als bestes Mittel, einfach und bequem zum Ziel zu gelangen. Ich verwandte wieder feinen Gummischlauch und Gummiband.

In ganz ausgezeichneter Weise trat nun hierbei in allen Fällen ohne jede Ausnahme, einerlei ob für 5, 10 Minuten oder länger die temporäre Umschnürung gewirkt hatte, die consecutive Hyperämie in deutlichster Weise auf. Sie betraf die ganze Schlinge und schnitt scharf jedesmal am äusseren Rande der Umschnürungsstelle ab. Je länger die Dauer um so intensiver die Hyperämie, an die sich bald eine Schwellung anschliesst. Sie tritt übrigens auch dann auf, wenn vorher die Mesenterialgefässe unterbunden waren. In gleicher Weise konnte man stets auch die regelmässig sich einstellende Erweiterung des Darmabschnittes erkennen. Ich habe an sehr zahlreichen Versuchen diese Beobachtungen immer wieder machen können.

Und schliesslich erreichte ich auch hierbei stets eine typische

und eitrige Mediastinitis zu verhindern, sowie der Schluckpneumonie und Nachblutungen aus der Wunde zu begegnen. Quervain hat bereits, insbesondere für die ohne Plastik operirten Fälle, auf die wichtigsten diesbezüglichen Maassnahmen ausführlich hingewiesen, insbesondere auf den häufig nothwendigen Verbandwechsel, die Sorge für die Ableitung des Speichels nach aussen, die Achtung auf etwaige Secretverhaltung in der Wunde, insbesondere im Winkel zwischen herausgenähtem Oesophagus und vorderer Wand der Wunde, eventuelle Trennung eines mediastinalen Tampon durch Guttaperchapapier von der oberen Halstamponade u. A. m.

Durch die Plastik wird, wenn sie erfolgreich verläuft, die Nachbehandlung jedenfalls wesentlich vereinfacht, immerhin ist auch da im Anfang ein häufigerer Verbandwechsel behufs Entfernung der aufgesaugten Wund- und anderer Secrete nothwendig. Sollte die Plastik nicht den gewünschten Verlauf nehmen und eine mehr oder weniger weitgehende Entfernung der Nähte erforderlich werden, dann muss die Wunde secundär entsprechend tamponirt und drainirt werden.

Ist nach dem geschilderten Vorgang des 1. Actes der Oesophagoplastik durch äussere Haut Heilung erfolgt, so ist damit die Nachbehandlung der Oesophagusresection beendet, da der Kranke keine äussere Wunde mehr trägt und die begonnene Plastik ja nicht unbedingt zu Ende geführt werden muss: jedenfalls kann damit längere Zeit gewartet werden. Ein solcher Kranker kann in der Regel besser als ein ohne Plastik behandelter durch ein eingeführtes Rohr die Rachenfistel mit dem Oesophagus in Verbindung setzen, ja dadurch auch Flüssigkeiten schlucken. Die Magenfistel soll jedenfalls belassen werden.

In dem Sarkomfall habe ich nach dem gelungenen 1. Act der Oesophagoplastik absichtlich gewartet, da der besonders maligne Charakter der Neubildung die Gefahr eines raschen Recidivs nahelegte. Dasselbe ist thatsächlich so schnell erfolgt und in kurzer Zeit so umfänglich geworden, dass jeder weitere Eingriff aussichtslos erschien.

Ist nach längerer Beobachtung kein Recidiv eingetreten, so kann dem meist sehnsüchtigen Wunsch des Kranken, später doch

wieder Alles vom Munde aus geniessen zu können, entsprochen und die Oesophagoplastik weiter durchgeführt und eventuell vollendet werden. Darüber wird in dem der Oesophagoplastik durch äussere Haut und ihrer bisherigen Entwickelung gewidmeten Anhang noch ausführlicher gehandelt werden.

Hinsichtlich der Lagerung des Patienten nach der Oesophagusresection kann in einzelnen Fällen eine kopfabhängige Lage (durch Erhöhung des Bettfussendes) als vortheilhaft erscheinen. Es wird dies besonders dann der Fall sein, wenn man bei Eiterung Senkungen ins Mediastinum befürchtet. In den Fällen, in denen die Bedeckung der Resectionswunde mit Haut, also der 1. Act der Oesophagoplastik, gelungen ist, sowie in den Fällen, wo überdies nach gleichzeitiger Resection am Luftrohre die Trachea oder die beiden Lumina derselben herausgenäht werden, ist in der Regel keine dringende Indication gegeben. Sie könnte sich im Verlauf durch irgend welche Complicationen ergeben. So wäre diese Lagerung zweckmässig, um bei am neugebildeten Oesophagus entstandener Fistel ein Ueberfliessen von Secret in die nach Larynxexstirpation am Jugulum herausgenähte Trachea zu verhindern u. dergl. Eines möchte ich aber hervorheben, dass in Fällen, in denen Kranke durch eine angelegte Magenfistel ernährt werden, diese in der Regel auch eine etwa nothwendige kopfabhängige Lage gestattet. Ich habe in meinen Fällen, wo eine solche Fistel principiell angelegt wurde (vor der Incision von Phlegmonen am Hals, die ins Mediastinum abzusteigen drohten etc.) nie gesehen, dass bei dieser Lagerung etwa Mageninhalt nach dem Hals zu zurückgeflossen wäre, ausser in Fällen, in denen der Cardiaabschluss, etwa durch einen dort oder in der Nähe sitzenden Krankheitsprocess (Carcinom) gestört war. Es würde dies jedoch denkbar sein, wenn die Magenfistel zu nahe gegen den Fundus und die Cardia zu angelegt ist, und dadurch einen abnormen Zug an der Cardia ausübt.

Zum Schlusse stelle ich kurz jene Grundsätze zusammen, welche mir auf Grund der bisher über die Resection des Oesophaguscarcinoms am Halstheil von mir und anderen gemachten Erfahrungen behufs Besserung sowohl der unmittelbaren als der Dauerfolge nach dieser Operation als besonders wichtig erscheinen. Auf die Einzelheiten der Technik der Operation und der Nachbe-

Ventrikel durch das Foramen Monroi in Verbindung. Der III. Ventrikel communicirt durch den sehr engen Aqueductus Sylvii mit dem IV. Im Bereiche desselben finden sich die einzigen sichergestellten Communicationen mit dem Subarachnoidalraum, und zwar in Form des median gelegenen Foramen Magendie, sowie der seitlich gelegenen Foramina Luschkae (Aperturae laterales) [Obersteiner (1), Oppenheim (2) u. v. A.]. Sie sind daher für die Lymphcirculation zwischen den Hirnventrikeln und den grossen Lymphcisternen an der Hirnbasis ausserordentlich wichtig. Die Oeffnungen im IV. Ventrikel führen offen in die grösste der subarachnoidalen Cisternen, die Cisterna cerebello-medullaris.

Sowohl in den Seitenventrikeln als im unpaaren III. und IV. finden wir die Telae chorioideae, auch Plexus chorioidei genannt. Dieselben sind für die Pathogenese des Hydrocephalus jedenfalls von erheblicher Bedeutung. Sie bestehen bekanntlich aus Duplicaturen der Pia mater, die zwischen ihren Blättern auch noch Reste der Arachnoidea enthalten. Zwischen den Piablättern sind reichlich Blutgefässe eingeschlossen, und zwar in Form von Plexus, die dem Aderhautgeflecht die charakteristische Gestalt geben; man kann zuführende Arterie und abführende Vene den einzelnen Zotten entsprechend, unterscheiden. Gegen die Ventrikelinnenseite zu sind die sämmtlichen Plexus von einem einschichtigen, charakteristischen Epithel bekleidet. Obersteiner meint, es sehe so aus, als ob hier die Zellen des Neuroepithels zu Drüsenzellen geworden seien, bestimmt den Liquor cerebrospinalis abzusondern.

Der Liquor cerebrospinalis wird also thatsächlich und wohl fast ausschliesslich von den Telae chorioideae geliefert, so dass wir eine vermehrte Production desselben vorwiegend auf eine anatomische oder functionelle Störung in diesen zurückführen dürfen.

Die Subarachnoidalräume. Zwischen der dem Knochen dicht anliegenden Dura mater und der Arachnoidea befindet sich der durch Endothelauskleidung glatt aussehende Subduralraum; er enthält nur sehr spärliche Flüssigkeit. Er ist ein Lymphraum, von dem aus sich vermittelst Farbeinjection die perineuralen Lymphräume füllen lassen. Die Arachnoidea liegt der Dura ziemlich dicht an, begleitet die Pia nicht in die Sulci. Zwischen Arachnoidea und Pia befindet sich der durch zahlreiche endothelbekleidete Bänder, Häutchen und Balken in ein Maschenwerk verwandelte Subarachnoidalraum. Durch stärkeres Auseinanderweichen von Pia und Arachnoidea erweitert sich derselbe an manchen Stellen zu grösseren Hohlräumen, den sogenannten Cisternen. Ueber den feineren Bau und die Leistungen der Arachnoideabalken ist trotz der eingehenden Untersuchungen von Key und Retzius nur wenig bekannt. Innerhalb dieses Subarachnoidealraums verlaufen die grösseren Blutgefässe des Gehirnes.

Nicht unwesentlich für die Pathogenese der krankhaften Flüssigkeitsansammlungen in den Lymphräumen des Gehirnes sind ferner die Arachnoidalzotten oder Pacchionischen Granulationen (s. Taf. V, Fig. 1). Dieselben stellen solide, hernienartig geformte Ausbuchtungen der Arachnoidea

Lumina des Speiserohres und eventuell des Luftrohres), wodurch zugleich der erste Act einer Oesophagoplastik vollzogen ist, als die vortheilhafteste Wundversorgung.

Anhang. Hautplastik am Halsschnitt des Oesophagus (Dermato-Oesophagoplastik).

I. Entwickelung, bisherige Anwendung und Erfolge der Oesophagoplastik.

Meine Versuche der Oesophagoplastik mit Haut (1886 u. 1887) zunächst am Thier, dann am Menschen, waren die ersten, bei denen es unternommen wurde, sei es ein Halbrohr oder ein ganzes Rohrstück eines Schleimhautkanals am Halse durch äussere Haut zu ersetzen. Witzel[1]) ist dann analog vorgegangen, um nach Exstirpation einer erkrankten Larynxhälfte dieses Halbrohr aus äusserer Haut zu bilden. Er hat dazu jedoch nach der von Gersuny angegebenen Methode einen nur durch subcutanes Gewebe gestielten, sonst umschnittenen Hautlappen verwendet. Vor mir hatte Mikulicz[2]) am Oesophagus eine partielle Dermatoösophagoplastik zum Ersatz eines fensterartigen Defectes der vorderen Wand durchgeführt. Nach Resection eines Oesophagusringes (wegen Carcinom Fall 6 der Tabelle) mit Einnähung des unteren Oesophagusstumpfes und Tamponade der Wunde war an Stelle des resecirten Stückes ein sich verengernder und durch Narbenzusammenziehung verkürzender Kanal entstanden, in den sich die Haut von den Rändern tief hineingezogen hatte. Durch Umschneidung der die Fistel umgebenden Haut wurde jederseits ein $1^1/_2$ cm breites Hautläppchen zu den Seiten der 2 cm langen Fistel mit der Epidermisfläche nach innen geschlagen mit den Rändern vernäht, und darüber wrude die verzogene äussere Haut vereinigt.

Am Luftrohr lagen bei kleinen Defecten, wie bei den sogenannten Luftfisteln, schon ähnliche, partielle Plastiken vor, insbesondere gehören hierher die zu dieser „Bronchoplastik", wie man es nannte, verwendeten Verfahren von Velpeau und Balassa[3]),

[1]) O. Witzel, Ueber die Verwendung umgeschlagener Hautlappen zum Ersatz von Schleimhautdefecten, insbesondere zur Laryngoplastik. Centralbl. f. Chir. 1890. No. 45. S. 849.

[2]) Mikulicz, Prager med. Wochenschr. 1886. No. 10, l. c.

[3]) R. Keller, Ein Fall von Bronchoplastik. Inaug.-Dissert. Jena 1864.

bei denen ein gestielter und ein gedoppelter Hautlappen mit einer Epidermisfläche nach innen gelagert wurde.

Der Erfolg nach der partiellen Plastik in Mikulicz's Fall veranlasste mich, den Versuch zu machen, nach der ringförmigen Resection eines Schleimhautkanals dadurch bessere Resultate zu erzielen, dass ich trachtete, den ganzen ringförmigen Schleimhautdefect vollständig durch die Haut zu ersetzen und damit sofort nach der Operation zu beginnen. Darin besteht das Wesentliche der von mir eingeführten Oesophagoplastik. Bei den von mir diesbezüglich in den Jahren 1886 und 1887 ausgeführten Thierversuchen hatte ich, da sie ja mit Rücksicht auf die beim Menschen mögliche Plastik ausgeführt wurden, darauf Bedacht genommen, dass einmal ein schmälerer oder breiterer Längsstreifen der Oesophagusschleimhaut verwendbar sein könne (s. Fig. 7), während ein anderes Mal die ganze Circumferenz des Rohres zu ersetzen sein werde (s. Fig. 8). Ich machte daher bereits am Hunde einerseits Versuche einer partiellen, andererseits einer totalen Oesophagoplastik.

Die Thierversuche sollten zeigen: „1. ob die äussere Haut zum Ersatz eines grösseren Theils des Rohrs so zu verwenden sei, dass dieselbe mit der Oesophagusschleimhaut vernäht, direct mit derselben verwachse, 2. ob der Ersatz eines ganzen Ringes des Oesophagus dadurch geleistet werden könne." Der dabei zur Ausführung gelangte Plan war der, zweizeitig zu operieren, und nach der Resection zuerst durch Hineinschlagen zweier rechteckiger Hautlappen, die mit der eventuell bestehenden hinteren Schleimhautbrücke (s. Fig. 7) oder bei circulärem Defect mit einander in der Mitte vernäht und ausserdem oben und unten mit der hinteren Circumferenz des Oesophagus- resp. Pharynxlumens vereinigt werden, eine hintere Oesophaguswand zu bilden (s. Fig. 8). Die beiden, meinen seinerzeitigen Mittheilungen [1]) entnommenen Figuren 7 und 8 geben eine schematische Darstellung dieses 1. Actes der Oesophagoplastik. Fig. 7 für den Fall des Stehenbleibens eines Längsstreifens der hinteren Oesophaguswand, Fig. 8 für den Fall einer völlig circulären Resection. Zur Abkürzung des Verfahrens wurde im Thier-

[1]) v. Hacker, Ueber die nach Verätzungen entstehenden Speiseröhrenverengerungen. Wien, A. Hölder, 1889. S. 111ff. Versuche einer Oesophagoplastik beim Hunde.

versuch, statt zweier rechteckiger seitlich gestielter Lappen, ein Brückenlappen der Haut gebildet und zwischen die durchtrennten Lumina eingeschaltet.

In einem 2. Akte sollten sodanu die Stiele der Hautlappen rechts und links durchtrennt und miteinander zu einem Rohr und dieses mit der vorderen Circumferenz des Oesophagus- resp. Pharynx-

Fig. 7.

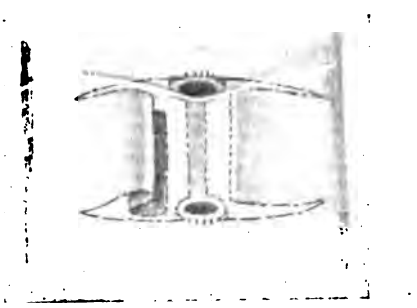

Fig. 8.

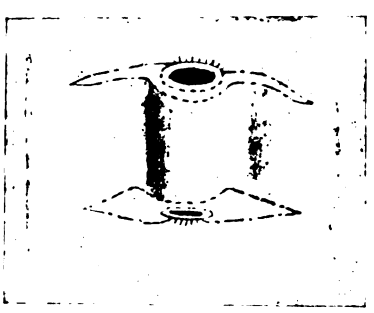

lumens vernäht und darüber die durch seitliches Abpräpariren verschieblich gemachte Haut vereinigt werden.

Die Thierversuche gelangten zwar zu keinem vollständigen Abschluss, zeigten aber, dass die Möglichkeit eines Ersatzes ringförmiger Oesophagusstücke durch äussere Haut besteht und dass diese mit der Schleimhaut direct verwächst. Die Bildung des hinteren Halbrohres, also der erste Act, war zweimal vollkommen gelungen, so dass der verschluckte Speichel längs derselben in den Brusttheil hineinglitt. Auch der zweite Act

wär vollständig durchgeführt worden, es waren aber durch Eiterung einiger Nähte Lücken in der aussen vereinigten Haut und im gebildeten Hautrohr entstanden, und als diese verschlossen werden sollten, ging der Hund in der dazu eingeleiteten Chloroformnarkose zu Grunde.

Am Menschen führte ich dann diese primäre Hautplastik in ihrem 1. Acte das erste Mal am 29. Juni 1887 nach Resection eines 4 cm langen Stückes des Oesophagus wegen Carcinom aus (S. 363 und No. 7 der Uebersicht). Die 66jährige Frau starb kurz nach der Operation an Herzschwäche. Es hatte sich jedoch gezeigt, dass es auch beim Menschen möglich sei, nach der Oesophagusresection (ohne Mitnahme des Larynx) mit 2 seitlich gestielten rechteckigen Hautlappen, die in der Mitte vereinigt werden konnten und nach oben und unten mit der hinteren Wand des durchtrennten und durch Fäden fixirten Speiserohrs genau vernäht waren, eine neue hintere Speiseröhrenwand zu bilden. Dass auch der 2. Theil der Operation am Menschen in der von mir vorgeschlagenen und am Hund ausgeführten Art durch Hineinschlagen von Hautlappen zum Ersatz des vorderen Halbrohres gelingen müsste, war mir nach dem von Mikulicz' mit dem principiell gleichen Vorgang erreichten Verschluss der Lippenfistel und nach dem Thierversuche nicht mehr zweifelhaft. Die meisten seitdem am Speiserohr, nach Resection desselben unternommenen, Plastiken wurden mehr weniger dem von mir nach den Thierexperimenten entwickelten Plan entsprechend ausgeführt, nur mit einzelnen je nach den Besonderheiten des Falles begreiflichen Modificationen. Poulsen[1]) hat in seinem Fall von Pharynxplastik (nach Exstirpatio pharyngis unter Mitnahme des gesunden Kehlkopfes wegen Carcinom im Cavum laryngo-pharyngeum) in jeder Hinsicht genau nach derselben Methode operirt, wie ich sie zum Ersatz eines ringförmigen Oesophagusstückes zuerst empfohlen hatte. Er ist in seinem Fall am Menschen etwa so weit gelangt, wie ich beim Thierversuch. Die Bildung der hinteren Schlundwand war gelungen, zur Herstellung der vorderen Wand wurden zwei seitliche Hautlappen mit der Epidermisfläche nach innen geschlagen, in der Mitte mit einander, nach oben und unten mit der vorderen Pharynx- resp. Oesophagus-

[1]) Poulsen, Zur Pharyngo- und Oesophagoplastik. Centralbl. f. Chir. 1891. No. 7. S. 15.

wand vereinigt. Die Verheilung gelang, nur am unteren Wundwinkel gegen den Oesophagus zu blieb, in Folge einer circumscripten Lappengangraen, ein kleiner Defect der Wand, und Pat. ging, nachdem die neugebildete vordere Schlundwand nach oben schon mit ein paar von den Seiten des Halses genommenen Hautlappen gedeckt war, an Schluckpneumonie zu Grunde. Der Verlauf des Falles zeigt, wie richtig es ist, wenn wir heute vor der Resection und Plastik prinzipiell eine vorgängige Gastrostomie verlangen.

Erst der Fall Hochenegg's[1]) in dem wegen übergreifenden Larynxcarcinom Pharynx und Oesophagus zum Theil mitresecirt wurde, hat gezeigt, dass die Oesophagoplastik nach dem von mir angegebenen Operationsverfahren am Menschen vollständig gelingen kann. Hochenegg ging entsprechend dem im Fall des Erhaltenbleibens eines Streifens der hinteren Wand entworfenen Plan vor, indem er an diesen Streifen die 2 seitliehen Hautlappen annähte, so dass eine grösstentheils mit Cutis ausgekleidete Halbrinne entstand. In der 2. Sitzung wurde die Halbrinne durch Umschlagen der äusseren Haut nach innen gebildet und dazu ein grösserer viereckiger Hautlappen der rechten Seite verwendet. Da eine versuchte Bedeckung der Wundflächen mit Thiersch'scher Transplantation nicht gelang, wurden in einem 3. Act 3 Fisteln, die sich gebildet hatten und zum Oesophagus führten, geschlossen und über die Wundfläche schräg ein der linken Halsseite entnommener Hautlappen mit oberer Basis gelagert. Es heilte schliesslich alles bis auf eine kleine Fistel, aus der beim Schlucken einige Tropfen aussickerten; im übrigen konnte Pat. vollständig wie ein Normaler essen. Einer mündlichen Mittheilung zu Folge sind dem Pat. später ganze Büschel von Haaren in den oberen Theil des Speiserohrs gewachsen, was ihn beim Schlingen belästigte.

Novaro[2]) soll gleichfalls in einigen Fällen eine Hautplastik am Speiserohr ausgeführt haben; ich fand darüber keine näheren Mittheilungen.

Dem Hochenegg'schen reiht sich als zweiter ganz zu Ende

---

[1]) Hochenegg, Totale Kehlkopfexstirpation und Resection des Oesophagus wegen Carc. laryng. etc. Wiener klin. Wochenschr. 1892. No. 8.

[2]) Novaro, Un caso d'asportarione parziale cella faringe etc. Centralbl. f. Chir. 1891. S. 660.

Endlich erwähnen wir noch, dass unter besonderen Umständen als Ersatz von Blutgefässen aus Serosalappen gebildete Röhren für den Zweck der Drainage in Betracht gezogen werden können. Haben doch Carrels (l. c.) und Mariotti (l. c.) einen Arterien- oder Venendefect durch einen röhrenförmig vernähten Bauchfelllappen zu ersetzen versucht!

Kehren wir zu den Blutgefässen zurück. Arterien haben den Vortheil stärkerer Wandung und bedeutenderen Klaffens der Lichtung, geringerer Compressibilität durch das umliegende Gewebe; ob sie vom Standpunkte der Vitalität günstiger für den Vorgang der freien Ueberpflanzung sind, vermag ich zur Stunde nicht mit Sicherheit anzugeben. Ich glaube es aber. Ein grosser Theil der bisherigen Transplantationsversuche ist mit Arterien ausgeführt und schien leichter mit Erfolg durchzuführen, als bei Verwendung von Venen; es fehlt jedoch keineswegs an vollständig gelungenen Experimenten mit Venen, und lassen sich diese gleichfalls sicher transplantiren. Allerdings wird die Arterie als höher stehender und daher selbständigerer Theil des Gefässsystems angesehen. — Diesen grossen Vortheilen stehen deren Verwendung für unseren Zweck auch sehr gewichtige Nachtheile entgegen. Arterien starken Kalibers lassen sich sowohl demselben, als einem anderen Individuum nur schwer entnehmen; die tiefere Lage der Schlagadern bedingt einen verletzenderen Eingriff gegenüber den leicht erreichbaren Subcutanvenen. Die Opferung einer grösseren Körperarterie stellt unter allen Umständen eine schwere Schädigung des Spenders dar. Nur relativ wenige Arterien sind in der für den Eingriff zuweilen nöthigen Ausdehnung ohne starke Ramificirung zu erhalten; dies ist fast nur bei Extremitätenarterien der Fall. Es kommen also für gewöhnlich wohl nur kleinere Gefässe in Betracht.

Als bequemst zu erreichen ist vor Allem der A. radialis und ulnaris Erwähnung zu thun. Ausserdem kommen noch in Betracht die A. tibialis antica oder postica in ihren mehr peripher gelegenen Abschnitten; endlich erwähnen wir noch der A. transversa scapulae und transversa colli, sowie der A. maxillaris externa, welche Gefässe sich wohl gelegentlich in genügender Länge gewinnen lassen. Von grösseren Arterien kommen wohl nur die A. brachialis, sowie einer der Hauptstämme der A. profunda femoris, endlich die Strecke der A. carotis externa nach Abgabe ihrer wichtigen Seitenäste für Schilddrüse, Zunge, Unterkieferdrüse in Betracht.

Wir erwähnen schon hier, obwohl wir darauf noch zurückkommen, dass angesichts der sehr erheblichen Retraction aus

„Unter angemessener Anfrischung im Bereich der Narben gelang es ohne grosse Mühe, den wohlgenährten Hautlappen so zu lagern, dass eine Art Röhre zu Stande kam, welche durch die Hautseite genügend mit Epithel versorgt war, während die wunde Fläche des Lappens durch Hinüberziehen seitlicher Theile der Halshaut die nöthige Bedeckung erhielt.“ Nur am Stiel des Lappens, nahe der Trachealöffnung, verblieb noch eine kleine Lücke. Nach ungestörter Wundheilung wurde diese geschlossen, indem am Stiel des Lappens der Hautrest noch wund gemacht und mit der gleichfalls freipräparirten Narbenseite des Halses vernäht wurde. Der Patient, der im Stande war, trockenes Brod ebenso gut zu schlucken als ein Wasserglas in raschem Zuge zu leeren, wurde in voller Gesundheit dem Chirurgencongress 1905 vorgestellt.

Eine nur partielle Oesophagoplastik hat Krause[1]) nach Exstirpation der linken Kehlkopfhälfte und der vorderen Wand des Oesophagus wegen recidivirten Endothelioms ausgeführt.

Der Defect des Oesophagus wurde durch einen der oberen Brustgegend entnommenen gestielten und völlig haarlosen Hautlappen ersetzt, dessen Epidermisseite dem Kehlkopfinneren zugerichtet war und somit dem erhaltenen rechten Stimmband gegenüber lag. Auf diesem Wege wurde der Oesophagus vollkommen gegen die Trochea abgeschlossen. 4 Wochen später wurde nach Durchtrennung des Stiels ein im hinteren Abschnitt des Mundbodens noch vorhandenes, nach Aussen führendes Communicationsloch durch Anfrischung geschlossen. Patient konnte nach der Heilung flüssige und feste Speisen schlucken, allmählich sollte er an die Entfernung der Canüle und das Athmen nach oben gewöhnt werden, beim Zuhalten der Canüle sprach er mit lauter, kräftiger, nur wenig heiserer Stimme.

Auch Gluck[2]) hat über gelungene Pharyngo-Oesophagoplastiken nach Exstirpation laryngo-pharyngealer Carcinome berichtet und auf dem Chirurgencongress 1902 zwei Fälle demonstrirt, in denen die Operation vor $3^1/_2$ und $5^1/_2$ Jahren ausgeführt worden war. Gluck scheint sich dazu meines Verfahrens zu bedienen, da er bereits in seinem Vortrage 1898 sagte: „v. Hacker, Hochenegg, Narath und ich haben zur Oesophagoplastik gestielte

---

[1]) Krause, Exstirpation der linken Kehlkopfhälfte und der vorderen Wand des Oesophaghus mit plastischem Ersatz. Deutsche med. Wochenschr. 1900. Vereinsbeil. S. 194.

[2]) Th. Gluck, Probleme und Ziele der plastischen Chirurgie. Verhandl. d. 16. Congr. f. innere Medicin in Wiesbaden. 1898.

doppelte Hautlappen benutzt etc.“. Gluck[1]) näht nach seiner Methode die Trachea präliminär vor und ebenso den Oesophagusstumpf, und macht exacte Tamponade der Wunde. Die Plastik führt er, falls es nöthig erscheint, nach drei Wochen bis einem Monat aus. Nähere Details über die Art der Durchführung der Plastik habe ich nicht gefunden.

Garrè[2]) hat dreimal nach der Resection des Oesophagus wegen primärem Carcinom desselben Plastiken unternommen, einmal wurde sie nur begonnen, zweimal erfolgreich durchgeführt.

Im 1. Falle (No. 11), wo nach der Resection (mit Erhaltung des Larynx) ein schmaler Schleimhautstreifen des Oesophagus zurückgeblieben war, wurde bei granulirender Wunde ein Theil der hinteren Oesophaguswand durch einen gestielten Hautlappen aus der Halshaut ersetzt. In diesem Stadium trat Recidiv auf, an dem Patient nach einem Jahre starb.

In einem 2. Falle (No. 12) liess Garrè bei einem primären Oesophaguscarcinom, das auf den Ringknorpel gewuchert war (nach Totalexstirpation des Larynx und nach Resection des oberen Oesophagustheiles, wobei ein 2 cm breiter Streifen der Hinterwand zurückgeblieben war), die Oesophagusrinne durch die Hineinziehung der äusseren Haut zu Stande kommen. Der 2. Act der Plastik wurde nach meiner Methode durch Thürflügellappen aus der Halshaut und Verschiebung von Halshautlappen über dieselben durchgeführt. Die Plastik war, bis auf eine zur Ernährung noch belassene Fistel, vollendet, als Recidiv auftrat. Garrè hat noch über einen 2. Fall einer gelungenen Oesophagoplastik berichtet (No. 13). Auch hier handelte es sich um ein primäres Oesophaguscarcinom, auf die Trachea übergreifend, die weitgehend resecirt werden musste. Das Schleimhautrohr des als nutzlos entfernten Kehlkopfes wurde, nach Spaltung desselben, zum Ersatz der hinteren Oesophaguswand benutzt, die vordere nach meiner Methode durch hineingeschlagene Thürflügellappen, über denen die Halshaut direct vernäht werden konnte, zur Röhre geschlossen. Es war

---

[1]) Th. Gluck, Der gegeewäatige Stand der Chirurgie des Schlundes, Kehlkopfes und der Trochea. Arch. f. klin. Chir. Bd. 69. S. 456ff.

[2]) Garrè, Ueber Oesophagusresection mit Oesophagoplastik. Verhandl. der Deutschen Gesellschaft für Chirurgie. 27. Congress. 1898. II. S. 434 (Archiv Bd. 57. S. 3). — Ueber Larynx- und Oesophagusexstirpation. Münch. med. Wochenschr. 1898. No. 18.

die Ventrikel fliessen könnte, besonders dann, wenn die Steigerungen des Sinusdruckes plötzlich und stossweise erfolgen, während bei geringen, aber constanten Druckdifferenzen kaum ein Einströmen in den ja mit Flüssigkeit völlig erfüllten und unter einer gewissen elastischen Wandspannung stehenden Hohlraum erfolgen dürfte. Man darf ja nicht vergessen, dass der Sinus eine Strombahn darstellt, in der die Blutströmung herzwärts gerichtet ist, in der in Folge des Abströmens einer Flüssigkeitssäule von einer gewissen Höhe auf die Seitenbahnen eine Saugwirkung ausgeübt wird. Allerdings stellt die Eingangs beschriebene Art der Einmündung des Sinus sigmoideus in den Bulbus der V. jugularis (s. Fig. 3 u. 4) eine sowohl gegen rasche schädelwärts gerichtete Drucksteigerungen, als plötzliches Abströmen halswärts wirksame Vorrichtung dar.

Man kann sich bei Betrachtung dieser Art der Einmündung sehr wohl vorstellen, dass plötzliche Blutdrucksteigerungen durch Husten, forcirtes Athmen oder Pressen zuerst den Bulbus der V. jugularis maximal dehnen und mit verringertem Anstoss gegen das Blutleitersystem der harten Hirnhaut geworfen werden. — Aber gerade das Vorkommen von Rindenblutungen bei Keuchhusten [Hartmann (56)] lässt doch die Annahme solcher Drucksteigerungen nicht ganz von der Hand weisen.

Es lässt sich nun eine ganze Reihe von Vorkehrungen zur Verhütung dieser unerwünschten rückläufigen Blutströmung treffen.

Am günstigsten wäre es wohl, wenn die für die Ableitung des Liquors bestimmte Gefässverbindungsstrecke zwischen Ventrikel und Sinus möglichst enge wäre. Bekanntlich pflanzt sich eine plötzliche Druckwirkung durch ein capillares Rohr langsam und abgeschwächt fort. Andererseits stellt aber ein zu feines Rohr auch für den Liquorabfluss in Folge der Möglichkeit einer Compression von aussen nicht ganz günstige Verhältnisse dar. — Aus diesem Grunde empfehlen sich auch allzu zarte dünnwandige Venen nicht für die Ventrikeldrainage, sondern ist unserer Ansicht nach eine gewisse Rigidität des Gefässrohres geradezu nothwendig für einen gesicherten Abfluss.

Bei der Verwendung von Venen, als Arterien grösseren Kalibers dachten wir der Rückströmung in folgender Weise zu begegnen.

vorderen Oesophaguswand vereinigt. Sodann wurde jederseits ein rechteckiger Hautlappen mit der Basis lateral abpräparirt, von denen der rechte viel grösser genommen wurde, damit er über den gebildeten Hautösophagus geschlagen die Nahtreihe nach links überrage, was auch der Fall war. Die Ränder der Lappen wurden unter fingerbreitem Abstand voneinander beide an den Musc. sternocleido angenäht und untereinander durch Brückennähte verbunden. Mit dem unteren Rand der rechten Lappen wurde die Trachealmündung umsäumt. Im Bereich der vorderen Circumferenz wurde der obere Rand des deckenden Hautlappens mit dem oberen Rand des neugebildeten Oesophagus einstweilen vernäht. Erst in einem letzten Act folgte, nach Anfrischung, die Vernähung von Oesophagus und Pharynx. Die Heilung kam ohne jede bleibende Fistel zu Stande. Der Erfolg der hier vollkommen von Anfang bis zu Ende nach dem ursprünglichen Plane durchgeführten Oesophagoplastik ist der denkbar beste; bereits über ein Jahr nährt sich die Kranke ausschliesslich wieder auf natürlichem Wege.

An diese beim Carcinom ausgeführten Dermato-Oesophagoplastiken schliesst sich eine von Rokitzky nach Spaltung einer ringförmigen Narbenstrictur am Halstheil mit vollem Erfolg ausgeführte interessante Hautplastik an. Ich beschreibe sie kurz auf Grund der seiner Arbeit beigegebenen Abbildungen: Es wurden von der rechten Halsseite ein längerer rechteckiger Hautlappen zugeschnitten. Sein oberer Rand verlief von der Gegend unter dem Kinne schräg bis einige Querfinger unter das Ohr nach abwärts. Von den darauf senkrechten Schnitten wurde der von der Kinngegend ausgehende bis in den typischen Oesophagotomieschnitt hineingeführt, ihn etwa an der Grenze zwischen oberem und mittlerem Drittel treffend. Der zweite dazu parallele Schnitt wurde so lange geführt, dass zwischen seinem Ende und der Wunde eine mehrere Finger breite Brücke blieb. Der Lappen wurde mit der Epidermis nach innen gekehrt und mit ihm die Ränder sowohl des Narbenstreifens der früheren Strictur, als auch die beiden ösophagotomischen Oeffnungen, umsäumt und dadurch etwa $^5/_6$ des Oesophagusdefectes geschlossen. Am 9. Tage wurde der Lappenstiel durchtrennt und der Lappen mit Nähten an den noch übrigen Defect genäht. Die Heilung war 1 Monat nach dem 1. Act vollendet. Nach längere Zeit durchgeführter Bougierung schluckte Patientin alle

möglichen Speisen, sie hatte in 4 Monaten 10 Kilo an Gewicht zugenommen und zeigt keine Erscheinungen eines Divertikels, ausgenommen eine kaum sichtbare Schwellung, welche während des Schluckactes an der Stelle der früheren Oesophagoplastikwunde erscheint.

Rokitzky[1]) empfiehlt das Verfahren für alle Fälle, in denen eine Schleimhautbrücke nach hinten erhalten oder zu bilden ist, während er für die vollen circulären Oesophagusdefecte „v. Hacker's Methode" reservirt. Das von Rokitzky angewandte Verfahren ist jedenfalls nachzuprüfen.

Nach der Abbildung bekam ich den Eindruck, dass der lange, auch noch zu drehende Lappen eine verhältnismässig schmale Ernährungsbrücke bekömmt und dass daher leicht ein Theil derselben nekrotisch werden kann. Bei einem bärtigen Mann dürfte derselbe auch nicht soweit gegen das Kinn hinauf geschnitten werden, wie es in seinem Fall bei einem Mädchen thunlich war.

Um eine partielle Oesophagoplastik nach einer Verletzung dürfte es sich in einem Falle Madelung's[2]) gehandelt haben, von dem ich nur einen kurzen Bericht fand. Dieselbe wurde an einer 22jährigen Frau ausgeführt, die sich im Tentamen suicidii den Halstheil der Luftröhre, den Kehlkopf und die Speiseröhre mit Messerstichen zerfetzt und zerstört hatte. Die Art der Plastik ist in dem Bericht über die Vorstellung der Patienten nicht erwähnt.

Als einer merkwürdigen und auch nicht ungefährlichen Methode soll noch der von Rosanow[3]) ausgeführten Autoösophagoplastik Erwähnung gethan werden. Sie wurde im Anschluss an eine Exstirpation eines Larynxcarcinoms unternommen, wobei die vordere Oesophaguswand mit resecirt wurde. Sie bestand darin, dass der Oesophagus nach abwärts frei präparirt wurde, so dass er 5 cm weit (?) aus der Apertur nach oben gezogen wurde und aus dem so heraufgezogenen intacten Oesophagusrohr ein an der linken Seite gestielter langer Lappen nach abwärts geschnitten wurde, der dann nach oben geschlagen und damit der Defect

[1]) Rokitzky, l. c.

[2]) Madelung, Vorstellung im unterelsässischen Aerztevereins. Strassburg, 1. Juli 1905. Deutsche med. Wochenschr. 1905. S. 1584.

[3]) Rosanow, Chirurgie, 1904 (russ.). Ref. nach Centralbl. f. Chirurgie. 1904. S. 432.

gedeckt wurde. Eine Fistel schloss sich selbst. Der Pat. konnte gut schlucken. Nach 5 Monaten wurde ein Drüsenrecidiv operirt.

Es liegen also Berichte über drei gelungene Pharyngo-ösophagoplastiken vor, in denen Kranke gut schlucken konnten (Gluck 2. Helferich 1), bei denen die Carcinomexstirpation (wegen Larynxcarcinom) 1—5½ Jahren zurückliegt. Eigentliche, ausgedehnte Oesophagoplastiken, mindestens Halbrohrplastiken, wurden 7 zu Ende geführt, zwei bei primärem Larynxcarcinom (Hochenegg. Narath), 5 bei primärem Oesophaguscarcinom (Garrè 2, Kümmell. Schalita, v. Hacker). Auch in diesen letzteren Fällen hat die Plastik den Kranken bisher noch wenig dauernden Nutzen gebracht, da in den meisten Fällen das Carcinom zu rasch recidivirte (Garrè 11. Schalita 23). In Kümmell's (15) Fall stand der Tod im Zusammenhang mit der Plastik. Ueber das Schiksal des letzten Falles Garrè's (13) ist nichts bekannt geworden. Von den Oesophagoplastiken wegen primärem Oesophaguscarcinom ist bisher nur in meinem Falle (24) die tadellose Gebrauchsfähigkeit der neugebildeten Speiseröhre durch längere Zeit (1½ Jahre) festgestellt.

Wenn wir auch um die Dauerhaftigkeit des Erfolges bei Neubildungen immer besorgt sein müssen, was auch für die früher erwähnte erfolgreiche partielle Plastik Krause's bei dem recidivirten Endotheliom gilt, so werden wir in dieser Hinsicht bei wegen Stricturen nach Verletzung oder Verätzung unternommenen und gelungenen Plastiken weniger skeptisch urtheilen. Wir werden daher annehmen, dass das vorzügliche Resultat, das Rokitzky nach Spaltung der Narbenstrictur durch plastischen Ersatz des ganzen übrigen Rohrtheils erzielte, sowie der Erfolg der partiellen Plastik Madelung nach der Selbstmordverletzung ein bleibender war.

II. Modificationen der Oesophagoplastik im Einzelfalle und zur Vermeidung nachträglicher Uebelstände.

Macht man mein ursprüngliches Verfahren, das man am besten als doppelte Thürflügelplastik bezeichnen könnte, so ergiebt sich im speziellen Fall auch da eine eventuell verschiedene Lappenbildung. Hat man zur Larynxexstirpation einen Medianschnitt und dann Querschnitte gemacht, so hat man beiderseits rechteckige eventuell verschieden grosse Lappen zur Bildung der Hinterwand

des Oesophagus, der Oesophagusrinne (1. Act); hat man dagegen den Oesophagotomieschnitt gemacht und erst secundär eventuell Querschnitte nur nach rechts, so kann man eventuell mit diesem Lappen allein die Wunde decken. Es ist hier dann eben nur ein Thürflügel vorhanden, statt zweier, wie bei einer Flügelthür. Dass bei manchen einfacheren Fällen (ohne Larynxexstirpation) die unterminirten Hauträuder an eine etwa stehen gebliebene oder gebildete hintere Schleimhautbrücke herangezogen und angenäht werden können, ohne Bildung rechteckiger Lappen, hat mein Sarkomfall gezeigt. Zum 2. Act (Rohrschluss) kann man von den seitlichen rechteckigen Hautlappen beliebig den rechten oder den linken grösser anlegen, ja eventuell das ganze Halbrohr aus einem Seitenlappen bilden. Ist das Hautrohr vernäht, dann ist damit die eigentliche Oesophagusbildung beendet. Die Bedeckung der Wundflächen (Hautrohr und Defecte) kann verschieden gemacht werden. Wählt man auch dazu seitliche rechteckige Lappen, so ist darauf zu achten, dass durch dieselben vor allem die Längsnaht des Hautrohrs bedeckt werde und ferner die untere Hautrohrösophagusnaht. Hat man für den Rohrschluss den grösseren Lappen von der einen Seite genommen, so ist es zweckmässig, diesmal den grösseren Decklappen von der anderen Seite zu beziehen, dann wird die Längsnaht sicher gedeckt und es werden nicht zwei Nahtreihen übereinander kommen. Meist ergibt sich das übrigens von selbst, weil auf der Seite, wo der Decklappen grösser zu machen ist, mehr verfügbare und verschiebbare Haut noch vorhanden ist.

Diese so benannte doppelte Thürflügelplastik, sowie überhaupt jede grössere plastische Operation am Oesophagus, ist gewiss leichter bei mitentferntem Larynx. Es haben darauf bereits Narath und Rokitzky hingewiesen. Durch die Larynxexstirpation wird jedenfalls Platz geschaffen, unter Umständen kann auch das gesunde Schleimhautrohr des Larynx zur Plastik mitverwendet werden. Ich glaube aber, dass auch bei erhaltenem Larynx eine, eventuell etwas modificirte, Plastik möglich ist, zum grösstentheil sogar nach meiner ursprünglichen Methode. Dass die Oesophagusrinnenbildung durch Hineinschlagen der Haut, auch wenn keine Schleimhautbrücke erhalten ist, möglich ist, hat mein erster Fall (No. 7) gezeigt. In meinem Sarkomfall (S. 364) war eine Schleimhautbrücke an der Hinterwand erhalten geblieben. Hier hatte sich nach dem 1. Act (Rinnen-

bildung) die Haut von den Seiten so gegen den Oesophagus eingezogen, dass man durch den Fingerdruck das Rohr vorne leicht schliessen konnte (wie man an der Abbildung Fig. 1 sieht). Es wäre hier der 2. Act des Rohrschlusses, durch Vernähung umgeklappter Thürflügellappen sicher gelungen, hätte nicht das rasche Recidiv jeden weiteren Eingriff verhindert. Da in dem Fall seitlich keine rechteckigen Lappen gebildet, sondern nur die mobilisirten Hautwundränder bis an die Seiten der Schleimhautbrücke herangenäht werden konnten, ist anzunehmen, dass die Rinnenbildung auch gelungen wäre bei circulärer Resection unter Bildung solcher Lappen. In Schalita's Fall ist die hintere und dann die vordere Wand aus äusserer Haut gebildet und die Plastik beendet worden, obwohl der Larynx nicht mitentfernt wurde. Im Gegensatz zu meinen Fällen handelte es sich hier um einen Mann. Zur Bildung des Hautrohres selbst dürfte also meiner Meinung nach auch bei erhaltenem Kehlkopf, in der Regel die Möglichkeit gegeben sein, so dass 1. die Halbrinne gebildet und 2. das Rohr durch Hineinschlagen von Hautlappen geschlossen wird. Nach dem 1. Act ist es ja auf jeden Fall gut wegen eventuellem Recidiv länger zu warten, inzwischen dehnt sich die Halshaut. Etwas anderes ist es, ob man nach dem 2. Act, nach dem Rohrschluss, noch genügend Haut zu Bedeckung dieses Rohres und der entstandenen Defecte am Halse hat. Bei Hautmangel wird man hauptsächlich dieses Rohr und die Nahtlinien desselben durch einen gestielten Lappen bedecken, der, wenn es vom Hals nicht mehr möglich ist, von der Brust, eventuell vom Oberarm genommen wird. Selbst die von mir unter Verwendung ein- oder doppelstieliger Lappen zuerst vorgeschlagene und so bezeichnete „Wanderlappentransplantation“ [1]), z. B. vom Rücken her, wäre dazu möglich. Die etwa seitlich am Halse zurückbleibenden Wunddefecte können tamponirt, eventuell mit Thiersch'schen oder Krause'scher Lappen belegt wergen.

Die Dermato-Oesophagoplastik gehört zu den schwierigeren Plastiken, auch ist darauf Bedacht zu nehmen, den durch die Eigenthümlichkeiten der localen Verhältnisse, durch die Eröffnung

---

[1]) v. Hacker, Ueber den Ersatz grösserer Hautdefecte durch Transplantation frischer ein- und doppelstieliger Lappen aus entfernteren Körpertheilen. Archiv f. klin. Chirurgie. Bd. 37. H. 1.

eines oder selbst zweier Schleimhautcanäle, die eventuelle Freilegung der grossen Halsgefässe, die Unterbindung grösserer Aeste etc. sich ergebenden Gefahren entgegenzutreten. Meiner Meinung nach wird man die Gefahr des Eindringens von Infectionsstoffen (Mund-, Rachen-, Wundsecret) in das eröffnete Zellgewebe nach Resection des Oesophagus am besten verhindern, wenn man die Wunde sofort mit Hautlappen bedeckt und damit auch die hintere Circumferenz der Lumina des durchtrennten Pharynx und Oesophagus vereinigt, also den 1. Act der Oesophagoplastik, die Bildung einer Oesophagusrinne, an die Carcinomexstirpation anreiht. Bei Mitresection des Larynx wird die Trachea womöglich in ein Knopfloch der Haut herausgenäht, wodurch sie rings von Haut umsäumt und auch durch eine Brücke vom Oesophagus getrennt erscheint. Eine Brücke zwischen den beiden Oeffnungen erleichtert die Anfrischung und Annähung der Decklappen im 2. Acte. Es ist darauf Bedacht zu nehmen, dass die Trachealöffnung etwas rechts von der Oesophagusöffnung zu liegen kommt, und beide nicht gerade hintereinander liegen, damit die Gefahr des Einfliessens von Secreten in die Respirationsorgane, namentlich wenn es zu Nahtdefect oder zu Nekrosenbildung beim Schluss des Hautrohres kommt, verringert wird.

Dass den Gefahren der Infection und Schluckpneumonie am mächtigsten durch die vorausgesandte Gastrostomie entgegengewirkt wird, wurde schon öfters betont. Mit der Nothwendigkeit der Fütterung vom Halse her, durch den Oesophagus, fällt auch die Reizung zur Speichelsecretion, zu Schluckbewegungen, die Gefahr der Nahtlockerung, sowie der Verunreinigung durch Nahrungsmittel etc. weg. Der Verlauf nach der Resection und der sofortigen Oesophagusrinnenbildung war in meinen Fällen (Sarcom, Carcinom) ein völlig glatter.

Hinsichtlich des 2. Actes, Umwandlung der Oesophagusrinne in ein Rohr, kann man in zweifacher Weise verfahren. 1. mit einzeitigem Rohrschluss: Man kann, wenn man die seitlichen nach innen geschlagenen Hautlappen der Länge nach zum Rohr vereinigt, und nach unten die Continuität derselben mit dem Oesophagus durch die Naht hergestellt hat, auch nach oben zu Hautrohr und Pharynxschleimhaut genau vernähen, so dass das Speiserohr nach Aussen völlig geschlossen ist, und nun die Haut-

bedeckung folgen lassen. Die Wundflächen gar nicht zu decken, oder Thiersch'sche Transplantationen darauf zu machen, ist nicht zu empfehlen, da die Nahtstellen ganz offen liegen und die Thiersch'schen Läppchen nicht ordentlich anheilen (Hochenegg). Andererseits halte ich aber eine ganz vollständige Hautbedeckung darnach für riskirt. Wenn jetzt Speichel und Mundrachensecret sofort durch das Hautrohr geschluckt werden, kann, wenn zufällig an einer der 3 Nahtreihen eine Undichtigkeit entsteht, eine Infection unter den angenähten Lappen zu Stande kommen. Will man den Rohrverschluss auf einmal herstellen, dann halte ich es für besser, mit einem seitlich oben oder unten gestielten Hautlappen des Halses nur eine theilweise Deckung, namentlich der wichtigsten Nahtstellen vorzunehmen (Hochenegg), die übrige Wunde aber granuliren zu lassen, eventuell könnte auch bei Mangel an Halshaut dazu ein Brustlappen Verwendung finden.

2. kann man den Rohrverschluss in zwei Acten vornehmen. Die rechteckigen Decklappen werden so geschnitten, dass die ganze Längsnaht gedeckt wird und dass sie der Länge nach miteinander vernäht oder in einem Abstand auf den Sternocleido genäht werden können. Nach oben zu wird ihr Rand mit dem oberen Rand des aus umgeschlagener Haut gebildeten Rohres (einstweilen) vernäht und auch sonst die Wunde so völlig nach oben geschlossen, dass daselbst nur eine Pharynxlippenfistel und die Hautrohrmündung offen bleibt. Die Vereinigung der Oeffnung des Pharynx und des Hautösophagus nach vorheriger Anfrischung (mittelst Schleimhautinnenrohr und darüber gelegter Hautnaht) bleibt einem folgenden Acte vorbehalten: Ich ging (s. S. 365ff.) in der zweitgenannten Art vor, um eine sichere Heilung der Nähte des von oben durch Vioformgaze locker ausgefüllten Hautrohres zu erzielen. Durch die angegebene Abnähung nach oben sollte das Eindringen von Secret aus der Pharyngsfistel in die mit Haut bedeckte Wunde vermieden werden. Unter dem rechten Hautlappen kam es aber doch, von der Drainage gegen die grossen Gefässe, zu einer etwas stärkeren Secretion, auch entstand eine haarfeine Fistel an der rechten unteren Vereinigungsstelle des Hautrohres mit dem Oesophagus. Am 11. Tage nach diesem 2. Act der Plastik trat ein leichtes Erysipel auf, das zum Glück schadlos verlief und die bereits eingeleitete Heilung nicht störte. Zu Bronchitis oder Pneumonie war es nicht ge-

kommen. Jedenfalls ist auch nach dem 1. und 2. Act der Oesophagoplastik der Verband häufig zu erneuern, da, so lange eine Pharynxlücke besteht, doch immer Schleim und Speichel auf die Nahtstellen kommt.

Auch nach vollendeter Plastik können sich noch gewisse Uebelstände geltend machen, denen man schon bei der Operation vorzubeugen trachten soll. Es gehört hierher 1. das Hineinwachsen der Barthaare in das neugebildete Rohr. Es wurde dies in dem Falle Hochenegg's beobachtet und auch von einer Pharyngoplastik Gluck's mitgetheilt. Die Gefahr ist bei der letzgenannten Operation natürlicherweise eine grössere, da die Haut von einer höheren Partie genommen wird. In meinen drei operirten Fällen handelte es sich zufällig um Frauen, deren Halshaut sich sehr gut eignete. Im Ganzen dürfte es nicht sehr häufig sein, dass der Bart so tief unter das Kinn reicht, dass diese Hautpartien benutzt werden müssten. Jedenfalls ist vor dem Rasiren genau darauf zu achten und ist die Grenze des Bartwuchses eventuell zu bezeichnen, damit lediglich Wollhaar tragende Partien Verwendung finden. Kann die Halshaut nicht in der typischen Weise von den Seiten des Oesophagotomie- oder Medianschnittes zur Plastik verwendet werden, dann sind Modificationen nothwendig, die im Einzelfalle verschieden sein können. Leichter wird es sein, wenn eine hintere Schleimhautbrücke steht. Es kann dann, namentlich bei nicht zu langem Rohrdefect, ein gestielter, eventuell zungenförmiger Hautlappen aus geeigneter Hautstelle gebildet und durch Annähen an die seitlichen Brückenränder eine Art Röhre gebildet werden, die nach Trennung des Stiels vollkommen geschlossen wird. Wenn ich Helferich's Beschreibung richtig verstanden habe, so ist derselbe derart, also in ganz ähnlicher Weise vorgegangen, wie es später Rokitzky[1]) (nach Spaltung einer Narbenstrictur) ausführte, beschrieb und abbildete. Es ist ja selbstverständlich, das die Art der Bildung der zur Rohrformirung zu verwendenden Hautlappen (sowie auch des oder der zur Deckung nothwendigen) nicht in jedem Falle die gleiche zu sein braucht. Das Wesentliche des Verfahrens besteht darin, dass der ganze Rohrdefect womöglich vollständig aus nicht behaarter Haut ge-

[1]) Rokitzky, Zur Frage der Oesophagoplastik. Arch. f. klin. Chirurgie. Bd. 82. S. 600.

bildet werde. Zur Bildung der hinteren Rohrwand könnten eventuell auch gestielte Lappen der Brusthaut (wenn diese nicht etwa gerade stark behaart ist) Verwendung finden, vielleicht auch solche, die ihre Basis am Sternalrand haben, während der freie Theil die Richtung gegen die Achselhöhle nehmen würde, wie ich sie zum Ersatz von Wangenschleimhaut statt der Hahn'schen oder Israel-schen Methode empfohlen habe[1]). Bei solchen Lappen treten die wichtigsten Hauptgefässe an ihrer Basis ein und verlaufen den Rippen parallel.

Auch daran könnte man in Zukunft denken, an einem vorbereiteten Hautlappen durch Einschlagen der Haut nach Innen ein Hautrohr vorzubilden und diesen gestielten Lappen (der Hals- oder Brusthaut) dann in den Defect zu legen und die Enden des Hautrohres mit denen des Speiserohres oben und unten zu vereinigen.

Wurde der Larynx mitentfernt und ist seine Schleimhautauskleidung sicher gesund, so kann es unter Umständen sehr zweckmässig sein, nach Garrè's Vorgang dieselbe zur Oesophagoplastik zu verwerthen. Man könnte davon gerade für die oberste Partie Gebrauch machen, wenn in dieser Höhe seitlich nur behaarte Haut verfüglich wäre. Diese Schleimhautplastik ist, davon abgesehen, auch in anderen Fällen sehr practisch, wenn die Halshaut nicht genug verziehbar oder etwa durch vorausgegangene Narbenbildung verändert ist etc.

Ein zweiter Uebelstand, der sich einige Male nach der Oesophagoplastik geltend machte, ist eine gewisse Verengerung am neugebildeten Rohr durch Narbenzusammenziehung. Ich glaube, dass eine solche immer dann möglich ist, wenn ein Theil der Rohrwand durch Granulation und Vernarbung gebildet wurde. In den vorliegenden Plastikfällen wurde das Speiserohr ganz durch äussere Haut, welcher Plan meinen Thierversuchen und Operationen zu Grunde lag, dreimal gebildet (Hochenegg, Schalita und v. Hacker). Der 2. Act der Plastik (Rohrschluss) wurde durch Hineinschlagen thürflügelartiger Hautlappen fünfmal durchgeführt (Hochenegg, Naratz, Garrè zweimal, Schalita), durch andere Lappenbildung zweimal (Helferich, Kümmell). Die hintere Wand wurde mehrmals auf andere Weise als durch Hineinschlagen

[1]) v. Hacker, Zur Wangenbildung bei grösseren penetrirenden Defecten. Zeitschr. f. Heilkunde. Bd. 9.

von Hautlappen hergestellt. Garrè hat sie einmal durch Kehlkopfschleimhaut gebildet, die einen sehr vollkommenen Ersatz bietet. Für weniger vortheilhaft halte ich es, zu diesem Zweck bei geschaffener Schleimhautbrücke (Narath) oder schon bestehender (Garrè No. 12) die Haut durch die Granulations- und Narbenbildung sich selbst hereinziehen zu lassen, da dabei doch beiderseits Längsnarben entstehen. Bei Helferich bestand nach dem Auseinandergehen der genähten Pharynx und Oesophagusenden die hintere Wand aus Narbe. Kümmell deckte die granulirende Hinterwand durch Thiersch'sche Läppchen, die grösstentheils anheilten. Es kam nun allerdings nicht in allen Fällen, in denen die Wand zum Theil aus Narbe bestand, zu einer störenden Strictur. Frei davon blieb Helferich's Patient; es war wohl hier, durch die Bildung der seitlichen und vorderen Wand aus Haut, Raum genug vorhanden. Garrè's Fall (No. 12) ist zu kurz beobachtet, er bekam bereits Recidiv, als er noch durch eine belassene Oesophagusfistel ernährt wurde. In Narath's Fall hatte sich eine Quernarbe dort gebildet, wo die Pharynx und Oesophagus vereinigende Naht auseinander gegangen war; zur Neigung zur Stricturbildung mögen hier doch vielleicht auch die Längsnarben beigetragen haben. In Kümmell's Fall kam es durch die Narbenbildung und Strictur zum plötzlichen Tod an Larynxödem. Hier dürften wohl doch grössere Stellen ungedeckt geblieben sein. Das Thiersch'sche Verfahren könnte unter Umständen zur Bildung der Hinterwand z. B. an dem Theil, für den nur bärtige Haut verfügbar wäre, von Vortheil sein; allerdings müsste dann eine Ueberschwemmung der Läppchen mit Secret ausgeschlossen sein.

Da eine Narbenbildung auch eintritt, wenn der Versuch misslingt, eine primäre Vereinigung der beiden durchtrennten Enden des Speiserohres (wenigstens an der hinteren Wand) durch Nähte zu bewerkstelligen (Narath, Helferich), selbst wenn man zur Stütze Nähte durch die prävertebrale Fascie und Musculatur legt, glaube ich, dass man, wenn die Naht nicht verlässlich erscheint, besser thun wird, den primären Defect plastisch zu ersetzen.

Aus den beobachteten Uebelständen geht wohl hervor, dass womöglich die vollständige Bildung eines Haut- oder Schleimhautrohres nach der Resection anzustreben sei.

XXII.

(Aus der chirurg. Abtheilung [Prof. Fränkel] und dem pathol.-anatom. Institut [Prof. Albrecht] der allgemeinen Poliklinik in Wien.)

Zur Anatomie der Cephalocelen.[1]

Von

Dr. Hans Salzer.

(Hierzu Tafel IV und 3 Textfiguren.)

Auf wenigen Gebieten der chirurgischen Pathologie ist in den letzten Decennien ein so gewaltiger Wandel vor sich gegangen, wie in der Erkenntniss des Baues und der Entstehung der Hirn- und Rückenmarksbrüche. v. Recklingshausen war es vor allem, der in seiner im Jahre 1886 erschienenen klassischen Arbeit „Untersuchungen über die Spina bifida" den Grund gelegt hatte zu den neuen Anschauungen, die von seinen Nachfolgern wie Berger, Muscatello, Hildebrand, de Ruyter, Siegenbeck van Heukelom und vielen Anderen theils bestätigt, theils weiter ausgebildet worden sind. Für uns kommt hauptsächlich die Frage nach dem Verhalten der Dura mater bei Cephalocelen sowie deren feinerer Bau in Betracht, nachdem wir in der letzten Zeit drei dieser verhältnissmässig seltenen Fälle zu beobachten und zu operiren Gelegenheit hatten, und zwar Fälle, die für solche Untersuchungen besonders geeignet waren. Der früher feststehende Satz, dass die äussere Umhüllung der Kopf- und Rückenmarksbrüche von Dura mater gebildet wird, wurde v. Recklinghausen als für die Spina bifida nicht bestehend nachgewiesen, vielmehr gezeigt,

[1] Auszugsweise vorgetragen am 3. Sitzungstage des XXXVII. Congresses der Deutschen Gesellschaft für Chirurgie, 23. April 1908.

dass nicht nur die „knöcherne Hülle, sondern nach meinem Dafürhalten auch jedes Mal die Dura mater einen Defect trägt“. Auch bei richtigen Meningocelen scheint dies der Fall zu sein. Was v. Recklingshausen für die Spina bifida nachgewiesen hat, bestätigt Muscatello für die Encephalocystocelen und die Encephalocystomeningocelen und hält das Fehlen der Dura mater auch bei cranialer Meningocele für wahrscheinlich. Siegenbeck v. Heukelom kann im Jahre 1897 die von v. Recklingshausen und Muscatello gemachten Befunde nur bestätigen. Wie sehr durch diese Untersuchungen auch die Ansicht über die Entstehung dieser Missbildungen gewonnen hat, kann man am leichtesten daraus ersehen, dass man abgekommen ist, die Ursache in einem partiellen Hydrocephalus zu suchen, der nach aussen drängt und so die Cephalocele bildet, dass vielmehr in der mangelhaften Ausbildung des Schädelmesoblasts an gewissen Stellen der Grund liegt, der zur Bildung dieser angeborenen Geschwülste führt. Meine Untersuchungen konnte ich, wie gesagt, an drei Fällen anstellen, und zwar betrafen dieselben zwei occipitale und eine sincipitale Cephalocele. Die drei Kinder wurden operirt; 2 davon leben und sind gesund; eines starb 6 Wochen nach der Operation an acuter Gastroenteritis und konnte so bei der Section auch das Schädelinnere untersucht werden.

Der erste Fall betraf ein gut entwickeltes fünfmonatliches Mädchen, das, abgesehen von der Geschwulst am Hinterkopfe keinerlei Abnormitäten aufwies. Diese Geschwulst (Textfigur 1) war ein 4 cm langer und 2 cm breiter, circa 5 mm hoher Tumor, der in der Mittellinie sagittal gestellt ist und mit dem oberen Drittel auf der kleinen Fontanelle aufruht. Das obere Drittel ist von leicht derber Consistenz, während die unteren zwei Drittel mehr einem schlaffen Hautsack entsprechen. Die kleine Fontanelle ist von gewöhnlicher Grösse. Der Tumor ist von normaler Haut bedeckt, die einen 8 cm langen Haarschopf trägt, während die übrigen Kopfhaare nur 2 cm lang sind. Weder beim Schreien noch bei Druck ändert sich der Spannungszustand der Geschwulst. Pulsation ist nicht nachweisbar. Ich hielt die Geschwult für eine nach Heinecke intrauterin ausgeheilte Meningocele und war daher nicht wenig erstaunt, als ich bei der Operation, die im Umschneiden und Entfernen der Geschwulst bestand, wahrnahm, dass von dem Tumor ein sulzig ödematöser Stiel durch eine Lücke in der kleinen Fontanelle in das Schädelinnere hineinzog. Dieser Stiel wurde durchtrennt, die Lücke in der Dura mater genäht, darüber die Haut vollständig vernäht. Das Kind wurde geheilt entlassen und befand sich vier Monate post operationem vollständig wohl.

Bei einem sagittalen Durchschnitt durch den Tumor (Taf. IV, Fig. 1) sieht man, dass derselbe nicht, wie erwartet werden konnte, einen Hohlraum einschliesst, sondern von einem homogenen Gewebe gebildet wird, das von der Umgebung durch eine bindegewebige Hülle getrennt ist und an der Oberfläche bis an die Haut heranreicht. Der Tumor besteht aus einem feinmaschigen Bindegewebe, das gegen die Oberfläche zu locker, gegen die Basis zu etwas fester gefügt ist, ein Bindegewebe, welches wabenartig von Hohlräumen durchsetzt ist, die bald spaltförmig, bald grosse Lücken bildend, den Tumor zu einem cavernomähnlichen gestalten (Taf. IV, Fig. 2). Zum grössten Theile bildet das Bindegewebe ein äusserst feinfaseriges, zartes Netz. Nur gegen die

Fig. 1.

Basis zu werden die Bindegewebsbündel etwas stärker. Beim ersten Anblick sogleich in die Augen springend sind stark gefärbte grosse Zellen, welche im ganzen Tumor zahlreich vorhanden sind und anfänglich den Eindruck von Neoplasmazellen hervorrufen. Diese grossen Zellen sind theils einkernig, theils mehrkernig, ja 8 bis 10kernige Riesenzellen und sind zahlreich anzutreffen. Meist sind dieselben von länglicher Form und laufen an dem einen oder an beiden Polen fadenförmig aus und liegen dann an der Oberfläche der Bindegewebszüge, begrenzen so die vorgenannten Hohlräume, in deren Lumen sie mächtig vorspringen. Die grossen plumpen Riesenzellen liegen meist in dicht gefügtem Bindegewebe. An quergetroffenen Bündeln sieht man oft die Zellen sich halbmondförmig um die Fibrillen legen. An vielen Stellen machen diese Zellen den Eindruck von vergrösserten Endothelzellen. Sie hängen mit ihren feinen Fortsätzen zusammen und begrenzen so die Spalten und Lücken im

Gewebe. An anderen Stellen macht es wieder den Eindruck, als ob die Zellen direct in die Bindewebsfasern übergehen würden, also Bindegewebszellen entsprechen würden. Die Zellkerne nehmen bei der Färbung nach Unna-Pappenheim grüne, das Proplasma rothe Farbe an. In diesem Gewebe befinden sich zahlreiche Gefässe, die besonders mehr gegen die Oberfläche hin zu plexusähnlichen Bündeln zusammengelagert sind.

Während, wie früher erwähnt, das den Tumor bildende Bindegewebe gegen die Oberfläche zu locker gefügig ist, verdichtet es sich nicht nur gegen die Basis, sondern auch gegen die Seitenflächen des Tumors zu und geht dort allmählich, ohne scharfe Grenze, in das den Tumor an den Seitenflächen umhüllende Bindegewebe über (Taf. IV, Fig. 1 M, M). Dieses Bindegewebe besteht aus ziemlich derben, sich mannigfach kreuzenden Bindegewebsbündeln, die ganz ungeordnet von der Basis des Tumors an, denselben bis zur Haut hin nach aussen zu begrenzend nach oben ziehen. Dabei lösen sich zahlreiche Bündel an der gegen das Unterhautzellgewebe zu befindlichen Seite ab, um sich in das subcutane Gewebe zu verlieren. An Schnitten, die nach Malori gefärbt sind, ersieht man, dass die elastischen Fasern sich in diesen Bindegewebshüllen gerade so verhalten, wie im subcutanen Bindegewebe. An einigen Stellen sind mitten in diesen Bindegewebszügen mehr minder zahlreiche Bündel glatter Musculatur eingelagert, und zwar hauptsächlich an der dem Tumor zugekehrten Seite der Umhüllung. Auffallend ist, dass diese glatten Muskelbündel meist circulär um den Tumor herum gerichtet sind, nur wenige ziehen von der Schädelbasis gegen die Haut zu. Dort, wo diese Bindegewebshülle an die Haut herankommt, verschmilzt sie vollständig mit dem Corium der Haut, so dass an der breiten Oberfläche des Tumors zwischen Haut und Tumorgewebe sich keine bindegewebige Hülle mehr nachweisen lässt, vielmehr senken sich die Gebilde der Haut, wie Haare und Schweissdrüsen, ziemlich tief in das Tumorgewebe ein, und zwar meist tiefer als dies beim normalen Unterhautbindegewebe der Fall ist (Taf. IV, Fig. 1 h). Die den Tumor bedeckende Haut selbst ist von vollständig normaler Beschaffenheit und unterscheidet sich durch nichts von der den Schädel bekleidenden Haut an anderen Stellen.

Wie wir später ausführen werden, entspricht das hier beschriebene Tumorgewebe einer veränderten Arachnoidea, so dass wir sagen können, dass wir hier den seltenen Fall einer reinen occipitalen Meningocele vor uns haben. Einen ähnlichen Fall beschreibt Kirmisson, der das Tumorgewebe mit einem vollgesogenen Schwamm vergleicht und hinzufügt, dass die Natur dieses Tumors besonders durch den Umstand klargelegt wird, dass der Tumor mit der Dura mater durch einen Stiel in Verbindung stand und durch die hintere Fontanelle lief. Auch in unserem Falle bestand dieser Stiel, doch konnten wir zeigen, dass der Tumor garnichts mit der Dura mater zu thun hatte, vielmehr aus verändertem

Arachnoidealgewebe bestand und durch eine Lücke in der Dura mater mit dem Schädelinnern in Verbindung stand. Die bindegewebige Hülle des Tumors wird nicht von der Dura mater gebildet, wie man aus dem Verhalten derselben gegen die Umgebung und aus dem Vorhandensein von glatten Muskelbündeln schliessen kann, vielmehr von subcutanem Bindegewebe, das an der Stelle, wo es an die Haut herantritt, mit dem Corium so vollständig verschmilzt, dass an der Kuppe der Geschwulst Arachnoidealgewebe unmittelbar unter der normalen Haut sich befindet. So kann es kommen, dass sich Haare und Schweissdrüsen unmittelbar in das Arachnoidealgewebe einsenken können. Was Muscatello auf Grund seiner eingehenden Untersuchungen nur für sehr wahrscheinlich halten konnte, dass nämlich auch bei der cranialen Meningocele die Dura mater mangelhaft entwickelt ist und die Arachnoidea die Stelle der Flüssigkeitsansammlung ist, konnte ich an diesem Falle zeigen: Es giebt occipitale Meningocelen, bei deren Aufbau die Dura mater gar keinen Antheil nimmt.

Selbstverständlich ist, dass in diesen Fällen von Meningocelen, wo kein Cystenraum vorhanden ist, sondern das Arachnoidealgewebe einen cavernomähnlichen Bau annimmt und so einen Tumor bildet, das von Kirchhoff angeführte diagnostische Hilfsmittel der Möglichkeit der Entleerung des Tumors mittelst Pravazspritze nicht stichhaltig sein kann.

Der zweite von mir beobachtete Fall betraf ein sechsmonatiges, atrophisches Kind männlichen Geschlechtes, das nur 3800 g wog, einen Schädelumfang von 36 cm aufwies und am Hinterhaupte, in der Gegend der kleinen Fontanelle einen $2^1/_2$ cm hohen, von normaler Haut bedeckten Tumor hatte, dessen Umfang an der Basis etwa 8 cm betrug (Textfig. 2). Die am Tumor befindlichen Haare sind etwa doppelt so lang wie die Haare des übrigen Kopfes. Der Tumor war etwas durchscheinend, von teigig weicher Konsistenz, konnte durch Druck nicht verkleinert werden, wies keine Pulsation auf und konnten durch Druck auch keine Hirndrucksymptome ausgelöst werden. Da die Eltern des Kindes dringend die Entfernung des Tumors wünschten, das Kind sich sonst verhältnissmässig wohl befand, wurde die Operation vorgenommen, die darin bestand, dass der Tumor in frontaler Richtung ovalär umschnitten und vom Schädel abgelöst wurde. Dabei zeigte sich, wie im vorhergegangenen Falle, dass vom Tumor aus ein Strang durch eine Lücke in der kleinen Fontanelle in das Schädelinnere zog. Der Strang war von fibröser Beschaffenheit, war nicht so stark ödematös wie der Verbindungsstrang im früheren Falle. Die Lücke in der häutigen Schädelkapsel wurde vernäht und darüber die Haut-

naht in querer Richtung angelegt. Leider war verabsäumt worden, genügend grosse Hautlappen vom Tumor selbst abzupräpariren, so dass die Naht nur unter ziemlich starker Spannung zu Stande gebracht werden konnte. Es schnitten auch in der Folge einige Nähte durch und es bildete sich eine klaren Liquor secernirende Fistel, die in der Mitte einer daumennagelgrossen, rein granulirenden Wunde sich befand. 6 Wochen post operationem ging das Kind an einer acuten Enteritis zu Grunde und konnten wir die Section des Schädels vornehmen lassen.

Fig. 2.

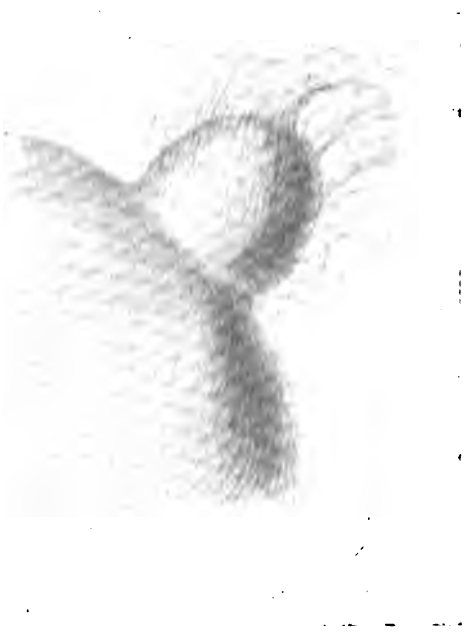

Sectionsbefund (Professor Albrecht): Am Hinterhaupte, der kleinen Fontanelle entsprechend, eine kronenstückgrosse, granulirende rundliche Wunde, Nach Präparirung der Schädeldecke fand sich im linken Scheitelbein unmittelbar neben der Mittellinie, aber der linken Hälfte der kleinen Fontanelle entsprechend, eine ovaläre dellenförmige Vertiefung, welche mehr in ihrer rechten Hälfte von einer derben faserigen Membran, in der linken Hälfte von abgerundeten Knochenrändern begrenzt ist. Der Querdurchmesser misst etwa 13 mm und der kurze Längsdurchmesser 5 bis 6 mm. Der Grund dieser Delle ist von sich kreuzenden Bündeln derben Bindegewebes gebildet. An einer Stelle ist das Lumen einer etwa 2 mm messenden Vene eröffnet und etwa in der Mitte der fibrösen Begrenzung der Delle gegen rechts zu findet sich eine leicht sondirbare, ovaläre, etwa 2 mm der Länge nach messende Oeffnung, von welcher sich aus ein schlitzförmiger Kanal zwischen beiden Blättern der Falx

major sondiren und verfolgen lässt. Dieser Kanal öffnet sich breit, indem die beiden genannten Duralblätter nach beiden Seiten die Kleinhirnhemisphären als Tentorium überspannen (Textfig. 3). Auf dem Horizontalschnitt durch das Gehirn stellt sich die innere Oeffnung dieses Kanals als ein ungefähr 1 cm langer, fast sagittal gestellter Spalt dar, aus dem ein eigenthümliches, sehr weiches, zum Theile sulziges, zum Theile grauweissliches, markähnliches Gewebe in dünner Schicht vorragt (Taf. IV, Fig. 3 z). Dasselbe scheint von einer sehr zarten gefässreichen Membran eingehüllt oder durchsetzt zu sein. Wie weit dieses Gewebe in den Kanal nach aussen hineinreicht, lässt sich ohne weitere Präparation nicht entscheiden. Ebensowenig findet sich eine einwandfreie Fortsetzung dieser Gewebsschichte auf der unteren Hälfte des horizontalen Durchschnittes des Gehirnes, namentlich nicht im Bereiche des

Fig. 3.

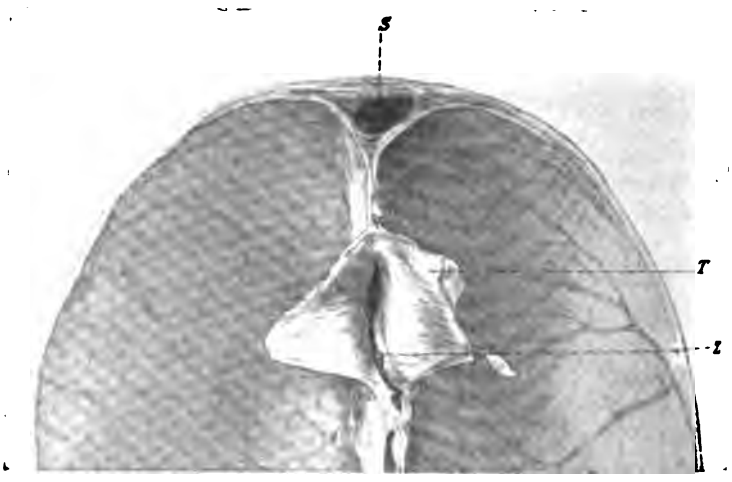

Oberwurmes des Kleinhirnes und der hinteren Vierhügelpaare, wo sich der anatomischen Lage nach eine derartige Fortsetzung vorfinden sollte. Im Uebrigen zeigt das Gehirn nichts Pathologisches.

Das durch Operation gewonnene Präparat wird in Zenker'scher Flüssigkeit fixirt, gehärtet, in frontaler Richtung in Serien zerlegt. Auch die kleine Fontanelle mit dem Schädelknochen und der Falx major wurden ebenso wie der gegen das Hirn zu gerichtete Zapfen der mikroskopischen Untersuchung unterworfen. Was zunächst den Tumor anlangt, so erkennt man bei Lupenvergrösserung (Taf. IV, Fig. 3) leicht, dass der grösste Theil des Tumors von einem zarten Gewebe A gebildet wird, das nach den Seiten hin durch eine mehrminder starke Bindegewebsmembran (M, M) abgegrenzt ist. An der Basis befindet sich ein kleiner, circa kaffeebohnengrosser, derber Antheil (6), der in seinem Innern einen vielbuchtigen Hohlraum birgt (C). Die Wand dieses Hohl-

raumes ist aus einer gefalteteten, verschieden starken Membran gebildet. Durch die Faltung läuft der Hohlraum in zahlreiche Winkel und Buchten aus. In diesem Falle haben wir also die Cephalocele aus zwei verschiedenen Antheilen zusammengesetzt: das die Hauptmasse des Tumors bildende Gewebe und der an der Basis befindliche, den Hohlraum einschliessende kleine Tumor. Fassen wir Ersteres näher ins Auge, so sieht man, dass es zumeist aus einem äusserst zarten, lockeren Bindegewebsnetz gebildet wird, das durch seine Anordnung ein Labyrinth von Hohlräumen erzeugt. Gegen die Basis zu werden die Bindegewebsbündel dicker. Auch hier sind zwischen den einzelnen Bündeln überall spaltförmige oder wabenartige Hohlräume vorhanden. Auch in diesem Falle finden wir in diesem Bindegewebe zahlreiche ein- und mehrkernige grosse Zellen, die an vielen Stellen den Eindruck vergrösserter Endothelzellen machen, an anderen Stellen wieder mehr an Bindegewebszellen erinnern. Sie haben meist eine längliche Gestalt, laufen an einem oder beiden Polen in feine Bindegewebsfasern aus, bilden so die Wand der obenerwähnten Hohlräume, ragen dabei mit ihrem Leib in das Lumen vor; an anderen Stellen legen sie sich halbmondförmig um starke Bindegewebsbündel, an anderen wieder liegen sie als vier- bis fünfkernige Riesenzellen im Bindegewebe eingelagert. Gefässe findet man überall im Tumorgewebe. Gegen die Oberfläche zu und in der Nähe des an der Basis befindlichen kleineren Tumors sind plexusartige Venennetze vorhanden, die besonders an letzterer Stelle von ziemlicher Ausdehnung sind. In dem den kleinen Tumor umgebenden Bindegewebe findet man einige kleine verkalkte Partieen.

Der an der Basis befindliche Tumor besteht aus einer nicht besonders dicht gefügten Bindegewebsschicht von verschiedener Dicke, in deren Umgebung man an zwei bis drei Stellen kleine Klümpchen von Hirnsubstanz nachweisen kann. Die an die vorhin erwähnten Hohlräume unmittelbar angrenzenden Bindegewebslagen führen keine elastischen Fasern, sind gegen den Hohlraum zu fast nirgends von Epithel- oder Endothelzellen bedeckt. Nur an einigen Schnitten sieht man tief in einer Bucht deutlich die Reste eines hohen cubischen oder Cylinderepithels, welches aber alle Zeichen des Verfalles aufweist. Dort kann man auch noch auf ganz kurze Strecken hin unter diesem Epithel nervöse Elemente finden, die am meisten Aehnlichkeit mit Hirn aufweisen.

Was die Umhüllung des Tumors anlangt, so wird diese an den Seitentheilen von einer mässig starken Lage ziemlich derben Bindegewebes gebildet, dessen Fasern sich mannigfach kreuzen und gegen das subcutane Fett zu als bindegewebige Septa in das Fett einstrahlen. Ganz spärlich findet man in dieser bindegewebigen Hülle Bündel glatter Muskelfasern eingesprengt. Gegen die Kuppe der Geschwulst zu tritt die bindegewebige Hülle des Tumors an die Haut heran und verschmilzt vollständig mit dem Corium, so dass über ein beträchtliches Stück hin die Haut direct auf dem Tumorgewebe sich befindet. Haare senken sich tief in das Tumorgewebe ein; auch Schweissdrüsen liegen in unmittelbarer Nachbarschaft desselben.

An den Sagittalschnitten, die durch den Schädel in der Gegend der kleinen Fontanelle geführt wurden, dort wo die Encephalocele mit dem Schädel-

innern communicirte (Taf. IV, Fig. 4), kann man deutlich an Querschnitten den Sinus longitudalis (S), die die beiden Fontanellen begrenzenden Knochenränder (K) und die Fontanelle bildende Bindegewebsmembran sehen. Das Bindegewebe, welches zum Tumor hinaufzog und dort die laterale Abgrenzung des Tumorgewebes gegen das subcutane Bindegewebe bildete (M), entspringt mehr von der Aussenseite des Knochenrandes. Das die äussere Wand des Sinus bildende Blatt der Dura mater zieht an diesen Bindegewebsbündeln vorbei (Da). Der zwischen den beiden Duralblättern gelegene Theil der Encephalocele (Z) weist gut ausgebildetes Hirngewebe auf, das in Form eines Zapfens, mit ovalärem Querschnitt sich allmählich verjüngend, bis an die Stelle reicht, wo die beiden Durablblätter auseinanderweichen, um das Tentorium zu bilden. Dieser Hirnzapfen wird bedeckt von einer ziemlich derb gefügten, wenig Gefässe führenden Leptomeninx. Das gegen das Schädelinnere zu freie Ende des Zapfens besteht aus stark gefalteter Arachnoidea mit reichlichen Gefässnetzen, von nervöser Substanz ist nur mehr ein ganz kleiner Rest aufzufinden.

Fassen wir die hier angeführten Befunde kurz zusammen, so können wir sagen, dass wir es hier mit einer Encephalocystomeningocele zu thun haben, die mit dem Schädel in Verbindung stand, den Zusammenhang mit dem Gehirn aber vollständig verloren hatte. Der Nachweis von Cylinderepithel an der Wand des Hohlraumes spricht allein schon dafür, dass dieser Raum einst mit dem Centralcanal im Zusammenhange stand. In der Wand findet sich auch noch an einigen Stellen Hirnsubstanz. Der zweite Antheil der Geschwulst wird von einer in ähnlicher Weise veränderten Arachnoidea dargestellt wie in dem früheren Falle. Die bindegewebige Umhüllung hat auch hier mit der Dura mater keinen Zusammenhang, sie wird vielmehr von subcutanem Bindegewebe und von Bindegewebszügen dargestellt, die von der Aussenseite des Knochens entspringen. Dieses Fehlen der Dura mater bei Encephalocystomeningocelen hat ja schon Muscatello in seinen Fällen nachweisen können. Sehr auffallend ist die Aehnlichkeit des ebenbeschriebenen Tumors mit einer von Hildebrand beschriebenen frontalen Encephalocele, bei welcher nach diesem Autor ein kleiner Hirntheil in einem grossen Tumor lag, der von einem Netzwerk feinster Fasern mit eingestreuten, recht grossen Zellen gebildet war. Diese Zellen haben einen oder zwei Kerne. Das Tumorgewebe erinnert Hildebrand an ein teleangiektatisches Gliom. Sehr auffallend in unserem Falle ist der Befund der Fortsetzung des Tumors als Strang zwischen die beiden Blätter der Falx major

und weist dadurch den geringen Grad jener Entwickelungshemmung auf, den Siegenbeck bei seinen Fällen nachweisen konnte, wo das Tentorium gespalten geblieben ist und die Hirnhernie unter dem unvollkommen gebliebenen Confluens sinuum ausgetreten ist, auffallend die Thatsache, dass eine Encephalocele den Zusammenhang mit dem Hirn vollständig aufgegeben hat. Der zwischen den Blättern der Falx major gelegene Verbindungszapfen ging in von Arachnoidea gebildete Bindegewebsbündeln über, die sich in den weichen Hirnhäuten des kleinen Hirnes verloren.

Betrachten wir die beiden beschriebenen Fälle im Zusammenhange, so finden wir ganz auffallend viel Uebereinstimmendes. Und da möchte ich zunächst auf die eigenartige Umwandlung der Arachnoidea in das beschriebene cavernomähnliche Gewebe mit den darin befindlichen grossen Zellen aufmerksam machen. Wie früher erwähnt, hat schon Hildebrand auf dieses tumorartige Gewebe mit den eingestreuten grossen Zellen aufmerksam gemacht. Doch hielt er den Tumor für ein teleangiektatisches Gliom, eine Anschauung, die ich auf Grund meiner Untersuchungen nicht theilen möchte. Vielmehr neige ich mich mehr der Ansicht zu, dass auch bei Hildebrand der beschriebene Tumor aus verändertem Arachnoidealgewebe bestanden hat. de Ruyter spricht von einem cavernösen Gewebe, das in die Wand der Cyste eingelagert ist, Berger von einer Hyperplasie der meningealen Umhüllung, Muscatello beschreibt die erheblich verdickte Arachnoidea, die durch Blut- und Lymphstauung in ein fibromyomatöses Gewebe umgewandelt erscheint. Auch er erwähnt in diesem Gewebe grosse rundliche und spindelförmige Zellen. Als ich für den Befund in meinen beiden Fällen eine Erklärung suchte, ging ich daran, die Veränderung der Arachnoidea zu untersuchen, die dieselbe bei verschiedenen Erkrankungen und Entzündungsprocessen erleidet. Und da konnte ich finden, dass in den weisslich getrübten Flecken der Leptomeninx bei Paralytikern auch zahlreiche, meist an den Rändern der Saftspalten liegende grosse Zellen aufzufinden sind, die den früher beschriebenen grossen Zellen sehr ähnlich sind. Riesenzellen dagegen konnte ich keine auffinden. Die Zellen haben längliche Form, laufen nach beiden Seiten in feine Bindegewebsfasern auf, springen mit ihrem Körper meist in die Gewebslücken

vor, hängen mit ihren Ausläufern untereinander zusammen und begrenzen auf diese Weise die Gewebslücken und Spalten. Die Zellen haben hier meist nur 1, selten 2—3 Kerne. Vergleichen wir nun mit diesem Befunde die Verhältnisse unserer beiden Fälle, so kann man sagen, dass der zweite Fall gewissermassen den Uebergang bildet von der soeben beschriebenen Form von Meningitis zu dem von diesen grossen Zellen fast ganz durchsetzten cavernösen Gewebe des ersten Falles. Hier war das Kind meist in ganz normaler Weise auf dem Hinterkopfe und damit auf dem Tumor gelegen. Derselbe war daher zahlreichen traumatischen Einflüssen ausgesetzt. Im zweiten Falle dagegen lag das Kind stets auf der Seite, hütete sich gewissermaassen vor Druck auf den Tumor. So sind die Veränderungen, die ich geneigt bin auf chronische Reize, wie Druck, Stauung und Oedem zurückzuführen. in dem ersten Falle weit ausgesprochener als in dem zweiten Falle. Die Riesenzellen dürften ihrer hauptsächlichen Lage nach zu schliessen, aus Endothelzellen hervorgegangen sein.

In beiden Fällen konnte vollständiger Mangel der Dura nachgewiesen werden und konnte so die Meinung Muscatello's, dass es sehr wahrscheinlich sei, dass auch bei der cranialen Meningocele die Dura mangelhaft entwickelt ist und die Arachnoidea der Sitz der Flüssigkeitsansammlung ist, auf das Beste bestätigt werden. Der Nachweis der mangelhaften Ausbildung der Dura oder das Fehlen derselben ist ja für die Beurtheilung der Entstehung dieser Geschwülste von ganz besonderer Wichtigkeit; liegt ja in der mangelhaften Ausbildung des Mesoderms an dieser Stelle der Grund zur Bildung der Hirn- oder Rückenmarksbrüche [1]).

Und endlich noch das Verhalten der epidermoidalen Gebilde, der Haare und Schweissdrüsen zur Arachnoidea respective zur

[1]) Der Grund für diese mangelhafte Mesoderm-Ausbildung muss schon in der Keimanlage gelegen sein. Man könnte sich sonst nicht einen Fall erklären, den wir kürzlich zu beobachten Gelegenheit hatten. Wir operirten ein Kind mit über mannsfaustgrosser Spina bifida. Die Anamnese ergab, dass von den 4 Kindern der Frau nur eines normal war: das erste hatte einen apfelgrossen Tumor im Nacken und starb 3 Wochen alt, das zweite Kind starb im Alter von 6 Monaten an einer gleichen Missbildung wie das zur Operation gebrachte. Von 4 Kindern wiesen also 3 Spaltbildungen in den Umhüllungen des Centralnervensystems auf.

Hirnsubstanz selbst. In beiden Fällen befindet sich zwischen der vollständig normalen Haut und der veränderten Arachnoidea an der breiten Kuppe der Geschwulst keinerlei bindegewebige Hülle. Es senken sich vielmehr die Haare und Schweissdrüsen tief in das Arachnoidealgewebe ein (Taf. IV, Fig. 1 und 3). Ein ganz ähnliches Verhalten konnte ich auch bei einer sincipitalen Encephalocele nachweisen. Bei einem 7 Wochen alten Säugling befand sich in der Gegend des rechten Nasenbeines eine erbsengrosse, von vollständig normaler Haut bedeckte Geschwulst. Dieselbe wurde entfernt und erwies sich aus Hirnsubstanz bestehend. Bei der mikroskopischen Untersuchung zeigte sich, dass sich hier zwischen Hirnsubstanz und Haut keinerlei bindegewebige Schicht befindet und hier senken sich nun Haare und Schweissdrüsen direct in das Hirngewebe ein, so dass Bilder zu Stande kommen, wie sie Taf. IV, Fig. 5 zeigt: vollständig normal ausgebildete Schweissdrüsen mitten in Hirnsubstanz gelegen. Der Umstand nun, dass Arachnoidea oder Hirn bei diesen Geschwülsten unmittelbar unter der normalen Haut gelegen sind, dass sich zwischen Haut und den erwähnten intracraniellen Bildungen keine Bindegewebsmembran befindet, vielmehr sich Haare und Schweissdrüsen tief in das Arachnoidealgewebe oder Hirngewebe einsenken, so dass eine Folliculitis schon zu einer Meningitis resp. Encephalitis führen kann, muss unser therapeutisches Handeln auf einen radicaleren Standpunkt drängen. Diese Tumoren sind sobald als möglich zu entfernen, da ihre Träger durch dieselben sich in einer grösseren Lebensgefahr befinden als wir bisher anzunehmen gewohnt waren.

Was schliesslich bei diesen Tumoren die Differentialdiagnose anlangt, ob dieselben in offener Communication mit dem Schädelinnern stehen oder nicht, so müssen wir sagen, dass wir dafür gar keinen sicheren Anhaltspunkt haben. Beide von uns beobachtete Tumoren sassen breitbasig auf, bei keinem konnte man Pulsation nachweisen, keiner war compressibel, durch Druck konnten keine Hirndrucksymptome ausgelöst werden, und trotzdem standen beide in offener Communication mit dem Schädel. Es wird daher angezeigt sein, diese offene Communication in allen Fällen von Cephalocelen anzunehmen.

Literatur.

Berger, Considérations sur l'origine, le mode de développement et le traitement de certaines encephalocèles. Rev. de chirurgie. X. Bd. 1890.

Heinecke, Die chirurgischen Krankheiten des Kopfes. 1882.

Hildebrand, Zur operativen Behandlung der Hirn- und Rückenmarksbrüche. Deutsche Zeitschr. f. Chir. Bd. 28. 1888. — Untersuchungen zur Lehre von der Spina bifida und den Hirnbrüchen. Deutsche Zeitschr. f. Chir. Bd. 36. 1893.

Kirchhoff, E., Eulenburg's Real-Encyklopädie. 1895. Gehirnbruch.

Kirmisson, Lehrbuch der chirurgischen Krankheiten angeborenen Ursprungs. 1899.

Muscatello, Ueber die angeborenen Spalten des Schädels und der Wirbelsäule. Archiv f. klin. Chir. Bd. 47. 1894.

v. Recklinghausen, Untersuchungen über die Spina bifida. 1886.

de Ruyter, Schädel- und Rückgratspalten. Archiv für klinische Chirurgie. Bd. 40. 1890.

Siegenbeck van Heukelom, Ueber die Encephalocele. Archiv. f. Entwickelungsmechanik. Bd. 4. 1897.

Erklärung der Abbildungen auf Tafel IV.

Figur 1. Medianer Frontalschnitt durch die occipitale Meningocele. *A* verändertes Arachnoidealgewebe, *M* bindegewebige Umhüllungsmembran. *H* in der Arachnoidea gelegene Haare.

Figur 2. Das in Fig. 1 erwähnte veränderte Arachnoidealgewebe in stärkerer Vergrösserung mit den Riesenzellen (Endothelien).

Figur 3. Medianer Frontalschnitt durch die occipitale Encephalocystomeningocele. *A* verändertes Arachnoidealgewebe mit den darin befindlichen Haaren *H*, *M* bindegewebige Umhüllungsmembran, *G* der aus degenerirter Hirnsubstanz bestehende Tumor, *C* Centralcanal.

Figur 4. Frontalschnitt durch das Schädeldach des Falles der Fig. 3 in der Gegend der kleinen Fontanelle *F*. *K* Knochenränder, *M* Durchtrennungsstelle der Umhüllungsmembran, *S* Sinus longitudinalis, *D* Dura mater, *a* äusseres, *i* inneres Blatt, *Z* der zwischen den Blättern der Falx major gelegene Verbindungszapfen.

Figur 5. Schweissdrüse in Hirnsubstanz gelegen bei einer sincipitalen Encephalocele.

XXIII.

(Aus der I. chirurgischen Universitäts-Klinik in Wien. — Hofrath Professor A. Freiherr v. Eiselsberg.)

Ueber postoperative Lungencomplicationen embolischer Natur.[1]

Von

Dr. Egon Ranzi,

Assistenten der Klinik.

Die Mittheilung Trendelenburg's[2] über operative Behandlung der Lungenembolie auf der vorjährigen Naturforscherversammlung in Dresden war die Veranlassung dazu, dass mein Chef, Herr Hofrath v. Eiselsberg, mir die klinische Bearbeitung der an der I. chirurg. Klinik in Wien beobachteten postoperativen Lungencomplicationen embolischer Natur übertrug. Es sollte in der Zusammenstellung einerseits die Häufigkeit, das Auftreten, die vermuthliche Ursache der Embolien an einem grösseren chirurgischen Material untersucht werden, andererseits die Fälle auf die Frage geprüft werden, ob ein operativer Eingriff nach dem klinischen Verlauf, bezw. nach dem Sectionsbefund möglich gewesen wäre oder nicht.

Von diesen Gesichtspunkten ist das Material, welches die Fälle aus der Klinik und Privatpraxis des Herrn Hofrath v. Eiselsberg in den letzten 7 Jahren, d. i. seit 1. April 1901, umfasst, zusammengestellt[3].

Im Ganzen wurden bei 6871 Operationen (wobei die ambulatorisch ausgeführten Operationen nicht eingerechnet sind) 57 Lungencomplicationen (0,82 pCt.) beobachtet, deren embolische Natur

[1] Auszugsweise vorgetragen am 1. Sitzungstage des XXXVII. Congresses der Deutschen Gesellschaft für Chirurgie, 21. April 1908.

[2] Trendelenburg, Zur Herzchirurgie. 79. Versamml. deutsch. Naturf. u. Aerzte in Dresden 1907; ref. Centralbl. f. Chirurgie. 1907. S. 1302.

[3] Bei der Durchsicht der Krankengeschichten war mir der Operateur der Klinik, Dr. Brunner, behülflich.

XXXI.

(Aus der I. chirurg. Klinik [Prof. v. Eiselsberg] und dem pathol.-anatom. Institut [Prof. Weichselbaum] in Wien.)

Ueber das anatomische Verhalten intrarenal eingepflanzten Nebennierengewebes.[1]

Von

Professor Dr. Oskar Stoerk, Assistenten am Institut, und
Privatdocent Dr. Hans v. Haberer, Assistenten der Klinik.

(Hierzu Tafel VI und 7 Textfiguren.)

Im 86. Bande dieses Archivs hat der Eine von uns[2] über das Schicksal thierischer Nebennieren berichtet, welche er experimentell in die Niere verpflanzt hatte. Der Zweck dieser, über Anregung Prof. v. Eiselsberg's angestellten Versuche war die Erzielung dauernder Einheilung von Nebennierengewebe in die Niere, um eventuell auf experimentellem Wege der Frage nach der Entstehung jener menschlichen Nierentumoren näher zu treten, welche nach der Hypothese Grawitz's aus, im Fötalleben an und in die Nierenrinde versprengten Antheilen des Nebennierenrindengewebes ihren Ursprung nehmen sollen — also der Frage nach der Entstehung der sogenannten Hypernephrome.

Entgegen den bisher fast vollständig ergebnisslos gebliebenen Bemühungen, Stücke der Nebenniere oder das ganze Organ gefässlos an anderen Körperstellen mit dauerndem Erfolg zur Einheilung

[1] Auszugsweise vorgetragen von Herrn v. Haberer am 1. Sitzungstage des XXXVII. Congresses der Deutschen Gesellschaft für Chirurgie, 21. April 1908.

[2] v. Haberer, Experimentelle Verlagerung der Nebenniere in die Niere. Arch. f. klin. Chirurgie. Bd. 86. H. 2.

6871 Operationen — 263 (3,8 pCt.) Lungencomplicationen — 57 (0,8 pCt.) embolische Processe.

Operation	Lungen-embolien	Lungen-infarkte	embol.-eitrige Processe	Summe
ıparotomien:	9	9	6	24
Probelaparotomie	2	1	—	3
Resect. ventric.	1	—	—	1
Gastroenterostomie	1	—	3	4
Gastrostomie	1	—	—	1
Res. coeci	—	—	1	1
Ileocolostomie	1	—	—	1
Colostomie	2	—	—	2
Abdomino-sacrale Rectumexst.	—	—	1	1
Cholecystektomie	1	—	—	1
Appendicitis acuta	—	2	—	2
im Intervall	—	6	—	6
intermediär	—	—	1	1
rnien:	6	6	—	12
H. umbilic. lib.	2	—	—	2
incarc.	1	2	—	3
H. inguinalis lib.	2	3	—	5
incarc.	—	1	—	1
H. cruralis incarc.	1	—	—	1
aske'sche Rectumexstirpation	3	—	—	3
ɜren- und Blasenoperationen:	1	1	3	5
Nephrektomie	—	1	1	2
Nephrotomie	—	—	1	1
Sect. alta	1	—	1	2
erationen an Kopf und Hals:	1	—	1	2
Res. mandibulae	1	—	—	1
Strumektomie (Ca.)	—	—	1	1
erationen am Thorax:	—	2	2	4
Amput. mammae	—	2	1	3
Thorakotomie	—	—	1	1
erationen an den Extremiten:	3	2	2	7
Enucleatio hum.	1	—	—	1
Amput. fem.	1	—	1	2
Naht einer Pseudarthrose	—	1	—	1
Reposition einer Fractura crur.	—	1	—	1
Incision wegen Gonitis purul.	1	—	—	1
Resect. der Vene wegen Thrombophlebitis	—	—	1	1
	23 (13 Männer, 10 Frauen)	20 (8 Männer, 12 Frauen)	14 (8 Männer, 6 Frauen)	57

darunter 12 (0,3 pCt.) Lungenembolien und 9 (0,2 pCt.) Lungeninfarkte. In unserem Material entfallen auf 1772 Laparotomien 23 embolische Affectionen (1,35 pCt.).

Während Aufrecht[1]) die embolische Affection bei Appendicitis für ziemlich selten hält, führt Sonnenburg[2]) die Embolie als die häufigste Ursache der Lungencomplicationen nach Appendicitisoperationen an. Er theilte am Chirurgencongress 1902 mit, dass er unter 1000 Fällen von Perityphlitisoperationen 16 Embolien und Infarcte beobachten konnte, auf ein weiteres Tausend von Radicaloperationen, über welches Mühsam[3]) am Chirurgencongress 1905 berichtete, entfielen 37 embolische Lungencomplicationen. Läwen[4]) sah in der Trendelenburg'schen Klinik unter 399 Perityphlitisoperationen 3 Embolien, die alle tödtlich verliefen. Unter 677 Appendixoperationen unserer Zusammenstellung waren 9 embolische Complicationen (1,47 pCt.)

Unter 804 Bruchoperationen fand Läwen 6 embolische Lungencomplicationen, Bibergeil giebt bei einem fast gleich grossen Material (864 Hernienoperationen) 2 Embolien und 3 Lungeninfarcte an. Unter unseren 1018 Hernienoperationen fanden sich 12 embolische Affectionen (1,17 pCt.) Gussenbauer hat bekanntlich als erster auf die besondere Häufigkeit der Embolien nach Operationen incarcerirter Hernien hingewiesen. Nach seiner Ansicht gelangen die in den Gefässen der incarcerirten Darmschlinge entstandenen Thromben nach Reposition der Schlinge in die Blutbahn und geben zur Entstehung von Infarcten Veranlassung. Pietrzikowski[5]) hat diese Gussenbauer'sche Theorie an der Hand eines umfangreichen Materials und durch experimentelle Untersuchungen bearbeitet. Wenn auch von Lesshaft[6]) und Hermann[7]) bestritten, so hat diese Theorie durch die Mi-

[1]) E. Aufrecht, Die Lungenentzündungen. Nothnagel's spec. Path. und Ther. Bd. XIV. II. Theil. 1899. S. 399.

[2]) E. Sonnenburg, Lungencomplicationen bei Appendicitis. Verh. d. deutsch. Ges. f. Chir. 1902. II. S. 552 u. Arch. f. klin. Chir. 1902. Bd. 68. S. 46.

[3]) Mühsam, Verh. d. deutsch. Ges. f. Chir. 1905. I. S. 120.

[4]) A. Läwen, Ueber Lungencomplicationen nach Bauchoperationen. Beitr. z. klin. Chir. 1906. Bd. 50. S. 501.

[5]) E. Pietrzikowski, Ueber die Beziehungen der Lungenentzündung zum eingeklemmten Bruch. Zeitschr. f. Heilk. 1890. Bd. X. S. 267.

[6]) J. Lesshaft, Ueber die nach Lösung incarcerirter Hernien auftretenden Lungenerscheinungen. Virchow's Archiv. 1891. Bd. 123. S. 335.

[7]) M. Hermann, Ueber Localanästhesie und die Grenzen ihrer Anwendung. Wiener klin. Wochenschr. 1898. S. 1137.

theilungen von Klemm[1]) und Schloffer[2]) eine wesentliche Bestätigung erfahren. Bayer[3]) und Dsirne[4]) haben als erste ausserdem auf das Auftreten von Lungeninfarcten bei freien Hernien aufmerksam gemacht. Schloffer[5]) bringt, wie er am Chirurgencongress 1905 mittheilte, das Auftreten der embolischen Affectionen mit der Operationsmethode in Verbindung und empfiehlt die Wölfler'sche Methode, bei der im Gegensatz zur Bassini'schen eine Verlagerung des Samenstranges nicht stattfindet. Gottstein[6]) geht noch weiter und glaubt auf Grund der Erfahrungen der von Mikulicz'schen Klinik, dass die Annahme embolischer Processe im Sinne Gussenbauer's nicht nur bei Hernien, sondern auch bei Laparotomien überhaupt Geltung haben dürfte.

Auch an unserem Material ist das Ueberwiegen der embolischen Affection bei incarcerirten Hernien zu sehen. Auf 993 freie Hernien entfielen 7, d. i. 0,7 pCt., auf 125 incarcerirte 5, d. i. 4 pCt. embol. Complicationen.

Dass die Procentzahl der Lungenembolien bei Rectumcarcinom in unseren Fällen eine so hohe ist (108 Fälle mit 3 Lungenembolien, d. i. 2,7 pCt.) hat wohl dieselben Gründe, wie das häufige Auftreten der Embolien bei gynäkologischen Operationen. Gerulanos[7]) hebt mit Recht für diese Fälle hervor, dass die grossen Venen des Beckens mit verminderter Triebkraft geradezu zur Entstehung von Thrombose prädisponiren. Die Entstehung der Embolie wird ferner in diesen Fällen, wie Schachtler[8]) betont, dadurch begünstigt, dass die Thrombose der Beckenvenen meist symptomlos verläuft und dass die Beckenvenen klappenlos

---

[1]) Klemm, Eingeklemmte Hernie und Lungeninfarct. St. Petersb. med. Wochenschr. 1897. No. 4. Ref. Centralbl. f. Chir. 1897. S. 759.

[2]) H. Schloffer, Bakteriologische Bruchwasseruntersuchungen mit Rücksicht auf die die Brucheinklemmung complicirende Pneumonie. Beitr. z. klin. Chirurgie. 1895. Bd. 14. S. 813.

[3]) C. Bayer, Hämorrhagischer Lungeninfarct nach Radicaloperation einer freien Hernie. Centralbl. f. Chir. 1899. S. 217.

[4]) J. Dsirne, Zwei Fälle von hämorrhagischem Lungeninfarct nach Radicaloperation freier Leistenbrüche. Centralbl. f. Chir. 1899. S. 454.

[5]) Schloffer, Verh. d. deutsch. Ges. f. Chir. 1905. I. S. 114.

[6]) G. Gottstein, Erfahrungen über locale Anästhesie in der Breslauer chir. Klinik. Arch. f. klin. Chir. Bd. 57. 1898. S. 409.

[7]) M. Gerulanos, Lungencomplicationen nach operativen Eingriffen. Deutsche Zeitschr. f. Chir. 1900. Bd. 57. S. 361.

[8]) Schachtler, Beiträge zur Embolie der Lungenarterie. Inaug.-Dissert. Zürich 1895. Cit. nach Gerulanos.

sind. Das Gleiche wie für die gynäkologischen Operationen gilt für die Exstirpation des Rectums.

Wenn wir nach einer Erklärung für die Entstehung der Thrombosen in den einzelnen Fällen suchen, so müssen vor allem diejenigen Fälle angeführt werden, in welchen locale Ursachen zur Bildung von Thromben vorhanden waren, sei es, dass die Erkrankung selbst in ihrer Umgebung zur Thrombenbildung führte, sei es, dass im Anschlusse an den Eingriff Verhältnisse vorhanden waren (Eiterung), die eine Thrombenbildung im Operationsterrain begünstigten. In die erste Gruppe müssen 9 Fälle gezählt werden: In dreien dieser Fälle waren es Geschwulstthrombosen, die in der Umgebung von Tumoren entstanden waren: einmal bei einem Rectumcarcinom (Fall 3), wobei es zur tödtlichen Embolie des Stammes der Pulmonalarterie kam, zweimal (Fall 46, 48) bei Hypernephrom, wobei eine embolische Verschleppung in die Lunge und nachfolgende Infection (Gangrän, Abscess) erfolgte. In einem anderen Fall (14) waren die arteriosklerotischen Gefässveränderungen bei Gangrän des Fusses die Ursache der Thrombose. In weiteren 4 Fällen kam die Thrombose unmittelbar durch eitrige Processe zustande und zwar zweimal in den Lebervenen durch acute Appendicitis (54) und durch Leberabscesse (52), einmal in Folge einer complicirten Unterschenkelfractur und nachfolgender Phlegmone (44) und einmal im Anschlusse an eine Gasphlegmone des Oberarmes (13), welche die Enucleation nothwendig machte. Endlich ist in diese Gruppe noch ein Fall (53) zu rechnen, bei dem im Gefolge eines periurethralen Abscesses eine eitrige Thrombophlebitis der Vena saphena auftrat. Trotz Exstirpation des erkrankten Venengebietes kam es zur embolischen Verschleppung von inficirten Thromben in die Lunge und consecutiven Lungenabscessen.

Die zweite der oben angeführten Gruppen, bei der es im Anschluss an die Operation zur Eiterung im Operationsgebiet und dadurch zu Thrombose gekommen war, umfasst 7 Fälle. Es gehören hierher 3 Rectumexstirpationen (Fall 10, 16 und 50), wobei es zur Thrombenbildung im Bereich der Beckenvenen kam, 2 Mammaamputationen (Fall 33, 51), darunter eine nach Halsted, wobei die Vena axillaris thrombosirte, eine Resection des Coecum (55) mit Thrombose in einer Pfortaderwurzel und endlich eine Strumektomie wegen Carcinom (57), bei dem es am

21. Tag zum Infarct und nachträglicher Vereiterung desselben gekommen war.

Neben diesen localen Ursachen, bei denen die Thrombose, welche zur Lungencomplication führte, in der Umgebung der Krankheitsherde bezw. im Operationsterrain entstand, kommen in einer grossen Reihe von Fällen allgemeine Ursachen hinzu. Hierbei sind in erster Linie Erkrankungen des Herzens zu nennen, welche durch Herabsetzung der Circulation ein wichtiges ätiologisches Moment zur Ausbildung von Thrombosen darstellen. In 26 von 46 verwerthbaren Fällen finden wir Erkrankungen des Herzens (Myodegeneratio, Klappenfehler), die theils durch die klinischen Untersuchungen, theils hinterher am Sectionstisch gefunden wurden. Ganz besonders häufig sind die Herzmuskelerkrankungen unter den Fällen von tödtlicher Lungenembolie vertreten. Unter 15 in dieser Hinsicht verwerthbaren Fällen bestanden 11 mal Herzfleischdegenerationen.

Als ein weiteres zur Thrombose bezw. Embolie prädisponirendes Moment muss die Schädigung des Herzmuskels durch die vorausgegangene Narkose genannt werden. An unserer Klinik wird die Narkose mit Billroth'scher Mischung oder die combinirte Narkose mit Billroth'scher Mischung und Aether bevorzugt. Die erstere kam von den 52 verwerthbaren Fällen in 26 Fällen, die letztere in 15 Fällen zur Anwendung, in 3 Fällen wurden reine Aethernarkosen, in 3 Fällen bei kurzdauernden Eingriffen Aetherrausch ausgeführt, 2 Operationen wurden in Schleich'scher Localanästhesie, 3 in Lumbalanästhesie gemacht, wobei allerdings zweimal wegen theilweisen Versagens zur Narkose mit Aether gegriffen werden musste. Morphininjectionen wurden zweimal vor der Narkose gegeben, in einem Falle kam die combinirte Morphin-Scopolamin-Billroth-Mischungs-Narkose in Anwendung.

Sieht man die 36 Fälle, in denen genaue Angaben über die Dauer der Narkose vorliegen, durch, so findet man folgende Zahlen:

1—15 Min.	1
15—30 „	8
30—60 „	9
über 1 Stunde.	18
	36

Aber auch Statistiken aus
grosse Häufigkeit der Embolie
fand Lubarsch unter 584 Fäl
347mal, d. i. 59.1 pCt. Lungenarterienemb

n unseren 57 Fällen starben 25 an Lungenembolie selbst. In Fällen waren andere Todesursachen vorhanden und wurde die nbolie als Nebenbefund oder Theilerscheinung der Erkrankung i der Section gefunden. 18 Pat. wurden geheilt.

Die Zeit des Eintrittes der embolischen Erscheinungen in Fällen, in welchen genaue klinische Angaben vorliegen, ist aus r folgenden Tabelle ersichtlich.

Die Embolie trat ein:

n Operationstag	in 3		Am 11. Tag . .	in 3		
1. Tag . .	„ 1		„ 12. „ . .	„ 1		
2. „ . .	„ 6		„ 13. „ . .	„ 1		
3. „ . .	„ 3	23 Fällen	„ 15. „ . .	„ 3	8 Fällen	
4. „ . .	„ 6		„ 18. „ . .	„ 1		
5. „ . .	„ 4		„ 20. „ . .	„ 1		
6. „ . .	„ 1		„ 21. „ . .	„ 2		
7. „ . .	„ 2		„ 29. „ . .	„ 1	7	„
8. „ . .	„ 1	9 „	„ 39. „ . .	„ 1		
9. „ . .	„ 2		nach 3 Monaten .	„ 1		
10. „ . .	„ 3			47		

Es ergiebt sich daraus, dass die grösste Anzahl von Embolien 23) in den ersten 5 Tagen nach der Operation auftrat, sie sind ohl mit Wahrscheinlichkeit auf die unmittelbar schädigende Wir- ung der Operation bezw. Narkose zu beziehen. Zum Zustande- ommen der Thrombose und Embolie in der späteren Zeit nach er Operation vom 18. Tag bis zum 3. Monat mag in den 7 in etracht kommenden Fällen das lange Krankenlager der Patienten itgewirkt haben.

Als Ursache der Embolie in den Fällen, in welchen die Ge- innsel aus der Umgebung von Eiterherden stammten, muss wohl ngenommen werden, dass die Eiterung hier durch Erweichung er Thrombenmassen die Veranlassung zum Loslösen der Gerinnsel egeben hat. Von verschiedenen Autoren werden jedoch auch in den Fällen, in welchen die Embolien entfernt vom Operationsgebiet oder Krankheitsherd ihren Ausgang nehmen, Infectionen als Ursachen der Embolien herangezogen. Es sollen leichte Infectionen der Wunde, die sich klinisch höchstens durch etwas erhöhte Temperatur manifestiren, genügen, um eine ätiologische Rolle bei der Verschleppung der Thromben zu spielen. Unter 28 Fällen, in welchen ein embolischer Insult auftrat, fanden wir, obwohl die

Wunden p. p. heilten, 10mal Störungen im Wundverlauf, insofern als leichte Temperaturerhöhungen bestanden.

In einem Falle (22) wurde bei der 6 Stunden nach dem Tode vorgenommenen Section die bakteriologische Untersuchung der Wunde und des Embolus gemacht. Dabei zeigten die Agarculturen aus der Wunde vereinzelte Colonien von B. coli. Der Embolus erwies sich als steril. Es müssen weitere systematische bakteriologische Untersuchungen derartiger Fälle zeigen, ob die Vermuthung, dass auch bei Embolien, die entfernt von der Wunde ihren Ausgangspunkt haben, Infectionen der Wunde eine ätiologische Rolle zukommt, auf Richtigkeit beruht.

Ueber die unmittelbaren auslösenden Momente der Embolien liegen naturgemäss nur in wenig Fällen nähere Anhaltspunkte vor. In 3 Fällen entstanden die Embolien im Anschlusse an das Aufstehen, es war dies im Falle 2 nach der Radicaloperation einer incarcerirten Cruralhernie, in Fall 34 nach einer Appendicitisoperation am 15. Tag und im Fall 19 nach einer Resection des Unterkiefers am 4. Tag. Zwei dieser Fälle verliefen tödtlich. In einem Fall (17) wurde die tödtliche Embolie nach einem heftigen Hustenanfall beobachtet, in einem anderen Fall (15) trat sie unmittelbar nach der Stuhlentleerung auf. In einem Falle (7) scheint die Beckenhochlagerung die Verschleppung eines Gerinnsels hervorgerufen zu haben.

Bei einem 61jährigen Patienten, bei dem vor 8 Tagen wegen totaler Urinverhaltung die Punctio vesicae ausgeführt werden musste, wurde am 26. 5. 04 die Sectio alta unter dem Verdachte, dass es sich um einen Stein handle, vorgenommen. Bei der Operation fand sich eine hochgradige Prostatahypertrophie als Ursache der Harnretention; während der Operation wurde zur besseren Inspicirung der Blase Beckenhochlagerung angewendet. Unmittelbar darauf hatte Pat. einen schweren Collaps, weshalb die Operation rasch abgebrochen und ein Katheter durch die Urethra durchgeführt wurde. Nach kurzer Zeit erfolgte abermals ein Collaps und nach 4 Stunden ein dritter, der in wenigen Minuten zum Exitus führte. Die Section ergab eine Embolie des Stammes der Art. pulmonalis, ausgehend von einer Thrombose der linken Vena femoralis.

Eine ganz analoge Beobachtung konnten wir erst vor Kurzem bei einem Falle machen, der nicht mehr in dieser Zusammenstellung aufgenommen ist. Bei einer 38jährigen Frau, welche wegen Darmverschlusses laparotomirt wurde, trat in unmittelbarem Anschluss an die Beckenhochlagerung ein embolischer Insult auf.

In einem Falle trat die Embolie im Anschluss an die Stauungsbehandlung auf. Bei einer 36jährigen Frau (27), bei der wegen Pseudarthrose die Naht der Tibia ausgeführt wurde, wurde zur Anregung der Callusbildung nach der Operation die Stauung nach v. Dumreicher ausgeführt. Eines Tages traten nach Abnahme der Binde Lungenerscheinungen auf, die auf einen Infarct zu beziehen waren und nach kurzer Zeit wieder zurückgingen.

Auch in einem zweiten Falle dürften mechanische Momente zur Thrombose und Embolie geführt haben. Bei einem 58jährigen Patienten (4), bei welchem Incisionen des Kniegelenkes wegen eitriger Entzündung desselben gemacht worden waren, bildete sich in der Folgezeit eine immer mehr zunehmende Luxationsstellung des Unterschenkels gegenüber dem Oberschenkel aus. Dadurch kam es zur Abknickung und zur Thrombose der Vena poplitea, von wo aus die tödtliche Embolie vermuthlich erfolgte. Eine Section wurde, da Pat. bereits die Klinik verlassen hatte, nicht gemacht.

In einer Reihe von Fällen (25, 36, 39, 41, 42) gingen die Infarcterscheinungen in den Lungen einen, ja selbst mehrere Tage dem Auftreten der Thrombose zuvor. Es ist dies wohl dadurch zu erklären, dass die Thrombose zuerst nur eine wandständige war und erst später obturirend wurde und sich dadurch klinisch manifestirte.

Mehrfache Embolien wurden bei 2 Umbilicalhernien (22 u. 39) und bei einem Mammacarcinom (33) beobachtet. Von 57 Fällen konnte 37mal der Ausgangspunkt der Embolie durch klinische Untersuchung bezw. am Sectionstische eruirt werden. In der Hälfte dieser Fälle (18mal) war der Ausgangspunkt das Operationsgebiet oder die Nachbarschaft des Erkrankungsherdes, in weiteren 18 Fällen stammten die Ursachen aus den Venen der unteren Extremität, nur in einem Falle (22) aus einem anderen Venengebiet (prävesicale Venen). Aufrecht[1]) und Lotheissen[2]) machen als Ausgangspunkt für die Embolie in der überwiegenden Zahl der Fälle auf Thrombosen in den Venen der unteren Extremität aufmerksam. Unter 66 Fällen Lotheissen's war 40mal diese Localisation nachweisbar.

Was die Seite der Thrombosen an den unteren Extremitäten anlangt, so war auch in unseren Fällen die linke häufiger ergriffen

[1]) Aufrecht, l. c.

[2]) G. Lotheissen, Zur Embolie der Lungenarterie nach Verletzungen und operativen Eingriffen. Beitr. z. klin. Chir. 1902. Bd. 32. S. 655.

(8 gegen 5), eine Beobachtung, die mit der anderer Autoren übereinstimmt.

Als Erklärung dieses Befundes wurden von Gerhardt[1]) und neuerdings von Riedel[2]) anatomische Verhältnisse herangezogen. Wie Riedel besonders hervorhebt, ist die V. iliaca sin. einem dreifachen und zwar mehr oder minder rechtwinkeligen Arteriendrucke ausgesetzt und disponirt in Folge dessen zur Entstehung von Thrombosen. Die von Lennander aufgestellte Vermuthung, dass die Thrombose in solchen Fällen durch Koprostase in der Flexura sigmoidea entstand, stellte sich, wie dieser Autor erwähnt, als irrig heraus. Auch die von Witzel[3]) aufgestellte Theorie, dass die linksseitige Thrombose bei Appendixoperationen durch die Unterbindung der Vasa epigastrica zu Stande käme, erscheint uns gegenüber der Ansicht Gerhardt's und Riedel's schon deshalb weniger plausibel, weil nicht nur bei Appendixoperationen, sondern nach Laparotomien überhaupt das Ueberwiegen der linksseitigen Thrombosen constatirt wird.

Die von Cohnheim[4]) zuerst beschriebene sogenannte gekreuzte oder paradoxe Embolie kommt durch ein weit offenes Foramen ovale bei gleichzeitig bestehender Stauung im rechten Herzen zu Stande, worauf besonders Zahn[5]) aufmerksam gemacht hat. Fälle dieser Art sind u. A. von Litten[6]), Zahn, Hauser[7]), Marchand[8]) und Lubarsch[9]) beschrieben. Schmorl[10]) und

[1]) C. Gerhardt, Der hämorrhagische Infarct. Volkmann's klinische Vortr. IV. Serie. No. 91.

[2]) Riedel, Ueber die linksseitige Schenkelvenenthrombose nach der Laparotomie. Archiv f. klin. Chir. 1902. Bd. 66. S. 977.

[3]) O. Witzel, Wie entsteht die Thrombose der Vena iliaca externa links nach der Appendicektomie. Centralbl. f. Chir. 1905. S. 737.

[4]) Cohnheim, Vorlesungen über allg. Patholog. 1877. Bd. I. S. 144.

[5]) F. W. Zahn, Ueber paradoxe Embolie u. ihre Bedeutung für die Geschwulstmetastase. Virchow's Archiv. Bd. 115. 1889. S. 71. — Ueber einen Fall von primärem Sarkom der Samenblase, zugleich als Beitrag über eine eigenthümliche Art von Geschwulstmetastasen. Deutsche Zeitschr. f. Chir. Bd. 22. 1885. S. 22.

[6]) M. Litten, Ueber embolische Muskelveränderung und die Resorption todter Muskelfasern. Virchow's Archiv. Bd. 80. 1880. S. 281.

[7]) G. Hauser, Ueber einen Fall embolischer Verschleppung von Thrombenmaterial aus dem rechten Herzen in periphere Körperarterien. Münchener med. Wochenschr. 1888. S. 583.

[8]) F. Marchand, Zur Kenntniss der Embolie und Thrombose der Gehirnarterien, zugleich ein Beitrag zur Casuistik der primären Herztumoren und der gekreuzten Embolie. Berl. klin. Wochenschr. 1894. S. 1.

[9]) O. Lubarsch, Zur Lehre von der Parenchymzellenembolie. Fortschr. d. Med. Bd. 11. 1893. S. 805. — Die allg. Pathologie. I, 1. Wiesbaden 1905. S. 203.

[10]) G. Schmorl, Zwei Fälle von Leberruptur mit embolischer Verschleppung von Lebergewebe. Deutsches Archiv f. klin. Med. Bd. 42. 1888. S. 499.

Lubarsch haben eine paradoxe Gewebsembolie nach Leberzerreissung, Zahn 4 Fälle von paradoxen Geschwulstembolien gesehen. Ueber die Häufigkeit des offenen Foramen ovale und der paradoxen Embolien finden wir bei Zahn und bei Lubarsch ziffernmässige Angaben. Zahn sah unter 711 Sectionen 139mal, d. i. 19,5 pCt., offenes Foramen ovale und in 7 Fällen darunter paradoxe Embolien (5pCt.). Lubarsch's Statistik giebt eine viel geringere Zahl von paradoxen Embolien, auf 1932 Sectionen entfielen 505 Fälle von offenem Foramen ovale (26,2 pCt.) und darunter 6 Fälle von paradoxer Embolie (1,2 pCt.). Unter unseren Fällen von Lungenembolien waren zweimal paradoxe Embolien vorhanden.

Der erste Fall betraf eine 70jährige Frau, bei der wegen eines inoperablen Rectumcarcinoms die Colostomie ausgeführt wurde. Am 10. Tage traten Erscheinungen von Lungenembolie auf, die am 12. Tage zum Exitus führten. Die Section (Dr. Landsteiner) ergab Embolie von Aesten der Lungenarterie nach Thrombose der Schenkelvenen. Kleine Infarcte der linken Niere durch paradoxe Embolie. Offenes Foramen ovale.

In noch schönerer Weise war die Fortsetzung der Embolie durch das offene Foramen ovale in die Aorta und ihre Aeste in einem zweiten Fall[1]) vorhanden. Hier handelte es sich um eine 43jährige Frau, bei der am 19. 11. 07 die Radicaloperation einer Umbilicalhernie gemacht wurde. Nach dreitägigem Wohlbefinden trat am 4. Tage ein Collaps und starke Athemnoth auf, der sich am 7. Tage wiederholte und in fünf Stunden zum Tode führte. Die Section (Prof. Stoerk) zeigte eine Embolie der Art. pulmonalis und ihrer Aeste, sowie durch ein weites For. ovale hindurch der Aorta ascendens und sämmtlicher Aeste am Arcus aortae nach Thrombose im praevesicalen Venengebiet. Vereinzelte frische hämorrhagische Lungeninfarcte. Embolie der rechten A. ren. mit beginnender Nierennekrose. Frischer Infarct des oberen Milzpoles.

Wenn wir uns nun der Besprechung der Maassregeln zur Bekämpfung der Thrombose und Embolie zuwenden, so müssen wir in der Prophylaxe der Thrombose die hervorragendste Aufgabe unserer Bestrebungen erblicken. Es wurde bereits an der Hand unserer Fälle auseinandergesetzt, dass die Degeneration des Herzmuskels ein wesentliches Moment bei der Entstehung der Thrombosen ausmacht.

Es muss daher unsere Aufgabe sein, vor Allem die Herzaction möglichst zu kräftigen, und zwar soll dies nicht nur nach der

[1]) Das Präparat dieses Falles wurde am 29. Nov. 1907 von Prof. Stoerk in der K. K. Gesellsch. d. Aerzte in Wien demonstrirt.

Operation geschehen, sondern es soll wenigstens bei schweren Eingriffen eine Vorbereitung mit geeigneten Mitteln (am besten hat sich uns Digalen bewährt) vorausgehen. Gleichfalls um die schädigende Wirkung auf das Herz möglichst zu verringern, halten wir es für sehr wichtig, mit dem Narcoticum möglichst zu sparen. Wir können hier allerdings nicht dem Standpunkt v. Lichtenberg's[1]) beipflichten, der die Localanästhesie für eine grosse Reihe von Operationen angewendet wissen will, sondern wir trachten die schädlichen Wirkungen der Narkose einerseits durch möglichste Herabsetzung der Dauer der Narkose, andererseits durch unschädlichere Narcotica zu verringern. Es wird daher nicht nur die Vorbereitung des Patienten vor Einleitung der Narkose vorgenommen, sondern auch während der Operation, z. B. bei Laparotomien, bei den Manipulationen am Darm die Narkose fast vollständig weggelassen. Wegen seiner geringeren Gefährlichkeit wird meist zur Fortsetzung der mit Billroth'scher Mischung angefangenen Narkose Aether verwendet. Eine schädigende Wirkung des Aethers, wie sie Riedel annimmt, in der Weise, dass nach Aufhören der Aethernarkose der Blutdruck sinkt und dadurch Thrombosen eher zu Stande kommen, haben wir nie beobachtet.

Wenn auch die theoretische Möglichkeit zugegeben werden muss, so wird es doch durch die Verabreichung der oben angeführten herzstärkenden Mittel (Digalen etc.) gelingen, das gefährliche Absinken des Blutdruckes zu verhindern. Gleichfalls um das Narcoticum möglichst zu sparen, sind wir in letzter Zeit zur combinirten Narkose mit Skopolamin-Morphin nach den Angaben Kümmell's[2]) [3]) (0,0005 Skop. und 0,01 Morphin $1^1/_2$—2 Stunden vor der Operation) übergegangen. Neben den anderen günstigen Wirkungen dieser Narkose (Herabsetzung der Schleimsecretion, selteneres Erbrechen, Wegfall der psychischen Erregung unmittelbar vor der Narkose) scheint uns die geringere Quantität des nothwendigen Narcoticums auch in Bezug auf die Entstehung der

[1]) A. v. Lichtenberg, Allgemeine Betrachtungen über die Eintheilung und Verhütungsmöglichkeit der postoperativen Lungencomplicationen. Beitr. z. klin. Chir. 1908. Bd. 57. S. 354.

[2]) Kümmell, Verh. d. deutsch. Ges. f. Chir. 1905. I. S. 113.

[3]) W. Grimm, Die mit Skopolamin-Morphin combinirte Inhalationsnarkose und ihre günstige Beziehung zu den Pneumonien nach Bauchoperationen. Beitr. z. klin. Chir. Bd. 55. 1907. S. 1.

Thrombose und Embolie von Wichtigkeit. Allerdings erlauben unsere Erfahrungen mit Skopolamin-Morphinnarkose noch kein abschliessendes Urtheil, und es wird sich erst in Zukunft zeigen, ob diese Narkose für die Verhütung der Thrombose von einem wesentlichen Einfluss ist. Unter 238 Fällen von Skopolamin-Morphinnarkose war eine Embolie (Fall 22).

Von grosser Wichtigkeit erscheint uns nach der Operation eine systematisch durchgeführte Athemgymnastik zu sein. Weiter erzielen wir eine Ventilation der Lungen dadurch, dass wir die Lage des Oberkörpers des Patienten mit Hilfe von verstellbaren Rückenlehnen verändern und die Patienten dadurch bald eine sitzende, bald eine mehr liegende Lage einnehmen lassen. Zur Erzielung einer genügenden Blutcirculation in den unteren Extremitäten wenden wir nach Laparotomien eine vorsichtige Massage, Abreibungen mit Franzbranntwein oder nassen Tüchern und vorsichtige active und passive Bewegungen der Extremitäten an. Von der prophylaktischen Erhöhung des unteren Bettendes, wie sie Lennander[1]) behufs Herstellung günstigerer Abflussbedingungen empfiehlt, haben wir in systematischer Weise nicht Gebrauch gemacht. Nach grossen Eingriffen bei anämischen und herzschwachen Individuen haben wir jedoch diese Lage mit gutem Erfolg angewendet. Dagegen lagern wir fast regelmässig Kissen unter die Kniekehlen unserer Laparotomirten, nicht so sehr von der Idee ausgehend, dass hierdurch die Abflussbedingungen für das Venenblut des Oberschenkels bessere würden, als vielmehr, damit durch die Entspannung der Muskeln sowohl Blutcirculation als auch die Athmung günstig beeinflusst werde.

Zu dem von chirurgischer (Witzel[2]), Kümmell) als auch gynäkologischer (Krönig[3]) Seite in neuerer Zeit sehr empfohlenen frühen Aufstehenlassen nach Laparotomien konnten wir uns bisher nicht entschliessen. Wir lassen die Patienten nach Laparotomien 14—17 Tage, nach Herniotomien 14 Tage im Bett. Wie im Vorhergehenden auseinandergesetzt wurde, kam in unseren Fällen die

[1]) K. G. Lennander, Ueber die Möglichkeit, Thrombose in den Venen der unteren Extremitäten nach Operationen zu verhüten, nach denen längeres Stillliegen nöthig ist. Centralbl. f. Chir. 1899. S. 553.

[2]) O. Witzel, Die postoperative Thrombo-Embolie. Deutsche Zeitschr. f. Chir. 1906. B. 85. S. 228.

[3]) Döderlein-Krönig, Operative Gynäkologie. Leipzig 1907. S. 143.

Embolie in einer sehr beträchtlichen Zahl (23) in den ersten fünf Tagen nach der Operation zur Beobachtung. Um diese also zu vermeiden, müsste man nach unseren Erfahrungen die Patienten schon in den ersten Tagen post operationem aufstehen lassen. Ein solches Vorgehen halten wir den doch zu gefährlich. Damit soll jedoch durchaus nicht gesagt sein, dass wir nie die Patienten vor der oben angegebenen Zeit aufstehen lassen. Bei alten kachektischen Leuten, bei Symptomen einer beginnenden Pneumonie setzen auch wir ebenso wie wohl die Mehrzahl der Chirurgen die Patienten gelegentlich frühzeitig in den Lehnstuhl. Nur das principielle frühe Aufstehen — und nur ein solches Vorgehen könnte möglicher Weise einen Einfluss auf die Thrombenbildung haben — halten wir für zu riskirt. Wir haben gerade mit Rücksicht auf die Bestrebungen, die Patienten frühzeitig aufstehen zu lassen, bei Sectionen solcher Laparotomien oder Hernien, die innerhalb der ersten 10 Tage ad exitum kamen, sowie auch gelegentlich von Relaparotomien auf den Zustand der Wunde genau geachtet, haben jedoch stets den Eindruck gehabt, dass die Bauchnarbe in dieser Zeit nach der Operation zu schwach ist, als dass sie den an ihre Festigkeit gestellten erhöhten Anforderungen beim Aufstehen genügende Widerstand leisten könnte, besonders da wir uns wiederholt überzeugen konnten, dass das zur Naht verwendete Jodcatgut am 10. Tage bereits resorbirt war. Auch die üblen Erfahrungen, die wir mit dem postoperativen Vorfall von Baucheingeweiden nach Laparotomien während der Zeit der Wundheilung in mehreren Fällen gemacht haben, hielten uns davon ab, die Zeit der Ruhelagerung im Bett abzukürzen.

Zu den 157 Fällen der Madelung'schen[1]) Zusammenstellung können wir 6 eigene Beobachtungen von postoperativem Prolaps der Baucheingeweide hinzufügen.

Fall 1. 54jähr. Frau. Carcinom der ectopirten Blase. 21. 1. 05. Exstirpation des Tumors, wobei die Bauchhöhle eröffnet und dann wieder durch Nähte exact geschlossen wird. In dem durch die Exstirpation des Tumors bleibenden Defect werden die Ureterenenden herausgeleitet. Am Abend des Operationstages Prolaps von Dünndarmschlingen nach Dehiscenz der oberen Nähte. Reposition der Därme und durchgreifende Naht. Heilung.

[1]) O. Madelung, Ueber den postoperativen Vorfall von Baucheingeweiden. Verh. d. deutschen Ges. f. Chir. 1905. II. S. 168 u. Arch. f. klin. Chir. Bd. 77. 1905. S. 347.

Fall 2. 71jähr. Frau. Enterostenose infolge Carcinoms des Colon transversum. 11. 10. 04. Ileosigmoideostomie. Am 4. Tag Prolaps einer Dünndarmschlinge nach Heraussetzen der Patientin in einen Stuhl. Reposition. Naht der Bauchdecken. Heilung.

Fall 3. 34jähr. Frau. Ulcus pylori. 6. 5. 05. Gastroenterostomia retroc. post. Starkes Erbrechen durch 3 Tage. Am 10. Tag Entfernung der Nähte. Am 11. Tage Prolaps der vorderen Magenwand. Durchgreifende Bauchdeckennaht. Heilung.

Fall 4. 56jähr. Mann. Tuberculosis coeci. 23. 7. 06. Ileocolostomia lateralis. Starker Husten infolge eitriger Bronchitis. Am 10. Tag Entfernung der Nähte, am 11. Tag Prolaps von Dünndärmen infolge Dehiscenz. Reposition. Durchgreifende Nähte der Bauchdecken. Exitus am 14. Tage. Section: Eitrige Peritonitis. Lopulärpneumonie d. l. Unterlappens.

Fall 5. 38jähr. Mann. Tumor pancreatis. 27. 11. 06. Probelaparotomie. Fortwährendes Erbrechen. Am 10. Tag Entfernung der Nähte. Nach Magenausheberung am selben Tag Prolaps von Dünndärmen. Es wird wegen der bestehenden Stenosenerscheinungen des Magens die Gastroenterostomia retrocol. post ausgeführt. Sodann Reposition der Eingeweide. Durchgreifende Naht der Bauchdecken. Heilung.

Fall 6. 67jähr. Mann. Carcinoma recti. 20. 3. 08. Colostomia axialis. Wegen Bronchitis am 3. Tag aufgestanden. Am 4. Tag Prolaps einer Dünndarmschlinge. Reposition und Naht der Bauchdecken. Heilung.

In zwei dieser Fälle (2. und 6.) war der Prolaps durch das frühe Aufstehen bedingt, in den anderen Fällen müssen anderweitige Schädlichkeiten, Husten und Erbrechen, angeschuldigt werden. Aber auch diese Fälle zeigen, dass die Bauchnarbe in den ersten 10 Tagen für erhöhte Anforderungen häufig nicht Stand zu halten vermag.

Was unser Verhalten bei eingetretener Thrombo-Embolie betrifft, so sind wir in den vorerwähnten Fällen conservativ vorgegangen und haben bisher noch keine Gelegenheit zur Ausführung von der von Trendelenburg auf Grund seiner Thierexperimente vorgeschlagenen Operation gehabt. Wir haben nach Eintritt der Thrombose die Extremität auf Kissen hochgelagert und für vollkommene Ruhigstellung gesorgt, jede Massage und Bewegung wurde ängstlich vermieden. Auch das Einreiben mit Ung. cinereum soll meines Erachtens besser unterlassen werden. Bei eingetretenem embolischen Insult haben wir, wie schon oben angedeutet, durch intramusculäre Digalen-, subcutane Kampfer- und Coffeininjectionen, bei gleichzeitig bestehender Anämie durch intravenöse Kochsalzinfusionen, denen wir

nach dem Vorschlage Heidenhain's[1]) in letzter Zeit einige Tropfen (6—8 Tropfen auf 1 Liter) Adrenalin zufügen, die Herzaction zu heben gesucht. Gegen die stechenden Schmerzen bei Infarct ist Morphin das souveräne Mittel, welches durch die schmerzlindernde Wirkung die Athmung und dadurch die Ventilation der Lungen in ausgiebiger Weise fördert.

Die Frage der operativen Behandlung der Lungenembolien ist von Trendelenburg[2]) auf der vorjährigen Naturforscherversammlung angeregt worden. Auf Grund von Versuchen an Thieren und an der Leiche schlägt Trendelenburg[3]) in seiner letzten Publicationen vor, das Herz durch einen unterhalb der linken Clavicula liegenden Lappen mit sternaler Basis, in dessen Bereich die 2. ev. die 3. Rippe resecirt wird, frei zu legen und nach Eröffnung des Herzbeutels die A. pulmonalis durch eine im Sinus pericardii durchgesteckte Sonde vorzuhebeln und zu incidiren. Zur Entfernung des Gerinsels aus der Pulmonalarterie und in ihrer Aeste bediente sich Trendelenburg zuerst einer eigens construirten Saugspritze, später einer Polypenzange.

Wenn wir die 23 Fälle von Lungenembolie unserer Zusammenstellung darauf durchsehen, ob auf Grund der klinischen Symptome und des Sectionsbefundes die Trendelenburg'sche Operation möglich gewesen wäre, so müssen wir die Fälle in 3 Gruppen scheiden:

1. In Fälle, bei denen die Embolie sofort, d. i. binnen wenigen Minuten zum Exitus führte (5 Fälle).
2. In solche Fälle, bei denen die schweren Erscheinungen der Lungenembolie plötzlich einsetzten und die Patienten unter steigender Zunahme der Symptome erst nach geraumer Zeit, oft nach Stunden zu Grunde gingen (9 Fälle), endlich
3. in Fälle, in denen sich die Erscheinungen der Embolie direct an die Operation anschlossen (3 Fälle)[4]).

---

[1]) L. Heidenhain, Ueber Behandlung peritonitischer Blutdrucksenkung mit intravenösen Syprarenin-Kochsalzinfusionen. Mitth. a. d. Grenzgeb. d. Med. u. Chir. Bd. 18. 1908. S. 837.

[2]) F. Trendelenburg, l. c.

[3]) F. Trendelenburg, Zur Operation der Embolie der Lungenarterie. Centralbl. f. Chir. 1908. S. 92.

[4]) Die noch übrigen 6 Fälle sind hier, da eine Section nicht ausgeführt wurde, nicht berücksichtigt.

Die letztgenannte Gruppe wird wohl kaum Gelegenheit zur Vornahme der Trendelenburg'schen Operation geben. Der von der Operation geschwächte Patient, der noch unter der unmittelbaren Nachwirkung der Narkose steht, wird voraussichtlich einen so schweren Eingriff nicht überstehen.

Anders jedoch bei den 2 ersterwähnten Gruppen. Am ehesten wird man sich zur Vornahme der Operation bei der ersten Gruppe, den plötzlichen bezw. in wenigen Minuten zum Tode führenden Fällen entschliessen. Bei diesen ist nichts mehr zu verlieren und es gelingt vielleicht doch ein oder das andere Mal noch das Leben zu retten. Allerdings werden die äusseren Umstände in der Praxis häufig derartige sein, welche den Erfolg von vornherein vereiteln.

Zwischen dem Exitus und der Vornahme der Operation wird wohl meist ein so langer Zeitraum liegen, dass die Chancen bei diesen Fällen recht geringe sind. Nach dem Thierversuche muss jedoch bei geeigneten Maassnahmen die Möglichkeit eines Erfolges durchaus zugegeben werden[1]).

Günstiger wohl liegen die Verhältnisse in dieser Hinsicht bei den Fällen der 2. Gruppe, bei denen ein schwerer embolischer Insult plötzlich einsetzt, bei welchen jedoch der Exitus erst nach längerer Zeit erfolgt. Allerdings unterliegt die Indicationsstellung zur Operation hier enormen Schwierigkeiten. Wir haben erst vor Kurzem bei einem durch Adhäsionen bedingten Ileusfall infolge eines im Anschlusse an die Operation aufgetretenen embolischen Insultes so schwere Symptome durch fast 12 Stunden gesehen, dass wir an einem Aufkommen der Patientin verzweifelten und doch ist es durch Verabreichung von excitirenden Mitteln (Digalen etc.) sowie intravenösen Infusionen mit Kochsalz-Adrenalin gelungen, die Patientin über die Embolie hinwegzubringen. Ich wollte diesen Fall nur deshalb anführen, weil er mir zu beweisen scheint, dass wir auch in ganz verzweifelt scheinenden Fällen durch die Stärkung des Herzens noch hie und da einen Erfolg erzielen können. Ich habe den Eindruck, dass man in dem eben erwähnten Fall durch einen operativen Eingriff geschadet hätte.

Es ist also die Entscheidung, ob man operiren soll oder nicht,

---

[1]) Der inzwischen von Sievers (Deutsche Zeitschr. f. Chir. 1908. Bd. 93. S. 282) publicirte Fall hat den Beweis für die Durchführbarkeit der Operation am Menschen erbracht.

so lange die Patientin lebt, sehr schwierig. Man wird aber in solchen protrahirt verlaufenden Fällen unmittelbar post mortem bezw. in der Agonie die Operation auszuführen haben, wobei der Umstand, dass in Folge der protrahirten Verlaufszeit die Vorbereitungen zur Operation möglich sind, für die praktische Ausführung sehr in Betracht kommt. Allerdings müssen erst weitere Erfahrungen zeigen, ob das Herz durch die längere Zeit fortdauernde Ueberarbeit nicht so sehr erschöpft ist, dass es an der Grenze seiner Leistungsfähigkeit angelangt ist.

Ein weiterer für die Operation sehr wichtiger Punkt ist der Umstand, dass wir nicht im Stande sind, den Sitz der Embolie mit Sicherheit zu bestimmen. Günstig für die Operation sind bloss die Fälle, in denen der Embolus im Stamm oder in einem Hauptast der Arteria pulmonalis steckt. Es ist dies fast immer in den Fällen mit plötzlichem Exitus der Fall. In den Fällen mit protrahirtem Verlauf kann wohl auch der Sitz des nicht obturirenden Embolus im Stamm oder Hauptast liegen und erst durch weitere Ablagerung von Gerinsel kommt es dann zum Verschluss des Gefässes oder aber es sind von vornherein multiple Emboli in den Aesten der Pulmonalarterie.

Unter unseren neun Fällen mit protrahirtem Verlauf zeigte die Section 5 Mal in den Nebenästen der A. pulmonalis sitzende Emboli, 2 Mal war der Stamm und 2 Mal ein Hauptast verlegt. Die Entfernung der Emboli aus den Verzweigungen der A. pulm. in den 5 Fällen wäre kaum möglich gewesen.

Gelegentlich wird wohl auch der Erfolg der Operation durch Abnormitäten, wie dies unter den 2 Fällen von paradoxen Embolien sicher in dem einen (22) geschehen wäre, in dem eine Verlegung der Aorta ascendens und ihrer Aeste vorlag, in Frage gestellt werden.

Dass man eine gewisse Auswahl der Fälle treffen wird, dass hohes Alter und inoperables Leiden eine Contraindication darstellen, braucht nicht besonders hervorgehoben zu werden. Bei halbwegs kräftigen Individuen wird jedoch die Trendelenburg'sche Operation unserer Meinung nach als eine lebensrettende zu versuchen sein[1].

[1]) Durch das Entgegenkommen der Assistenten des hiesigen pathologischen Institutes Prof. Ghon u. Stoerk war es uns möglich, bei 3 an Lungenembolie plötzlich verstorbenen Patienten vor der Section die Trendelenburg'sche Operation an der Leiche auszuführen. Wir konnten uns hierbei von dem guten Zugang, den der Trendelenburg'sche Lappenschnitt giebt, überzeugen:

Das therapeutische Vorgehen bei Thrombose und Embolie möchte ich in folgende Schlusssätze zusammenfassen:

Neben der strengen Durchführung der Asepsis halten wir die Vorbereitung der Patienten vor der Operation mit Herzmitteln, die Nachbehandlung der Patienten mit Athemgymnastik, Lageveränderung des Thorax, leichter Massage der Extremitäten, für die wesentlichsten Mittel prophylaktisch der Gefahr der Thrombo-Embolie zu begegnen.

Bei consequenter Durchführung der oben erwähnten Maassregeln erscheint uns, das frühe Aufstehen nach Laparotomien nicht nothwendig, sondern im Gegentheil aus anderen Gründen zu gefährlich.

Bei eingetretener Thrombose und Embolie ist vollkommene Ruhe, Stärkung der Herzaction mit Excitantien sowie Morphin gegen die Lungenerscheinungen anzuwenden.

Die Trendelenburg'sche Operation soll in geeigneten Fällen versucht werden, jedoch erst dann, wenn alle anderen Mittel versagt haben.

Im Anschluss möchte ich noch über einen Fall von Lungenembolie berichten, der nach Fertigstellung dieser Arbeit an der

allerdings war es in dem einen Fall noch nothwendig, zur besseren Uebersicht Theile des Sternums mit der Knochenkneifzange auszubeissen. Eine Verletzung des N. phrenicus kann leicht vermieden werden, wenn man das Pericard in seiner Mitte möglichst nahe dem Sternalrand eröffnet. Von Wichtigkeit erscheint es, dass nach Eröffnung des Herzbeutels jedes Drehen am Herzen bezw. an den grossen Gefässen vermieden wird, man läuft sonst Gefahr, wie dies in einem Fall geschah, die Aorta statt der Pulmonalis zu incidiren.

Zwei weitere Fälle, die erst in jüngster Zeit zur Obduction kamen und daher in dieser Statistik nicht mehr aufgenommen sind, mögen hier kurz erwähnt werden. Bei dem einen Fall, einem 69jährigen Mann, der wegen Hämorrhoiden operirt worden war, trat am 5. Tag nach einer Stuhlentleerung eine Lungenembolie auf, die in ein paar Minuten zum Exitus führte. Bei der an der Leiche vorgenommenen Operation wurde ein Embolus von der Grösse eines Blutegels aus der A. pulmonalis entfernt. Die im Anschluss daran ausgeführte Obduction ergab nun, dass allerdings der in den Hauptästen der Lungenarterie sitzende centrale Theil des Embolus operativ entfernt worden war, dass jedoch die peripheren Antheile des Embolus allenthalben die kleinen Verzweigungen der Arterie verlegten. Wesentlich günstiger lagen die Verhältnisse in dem zweiten Fall. Bei einem 43jährigen Mann trat nach einer Probelaparotomie, die wegen eines Sarkoms des Pankreaskopfes ausgeführt worden war, am 2. Tag eine in wenigen Minuten letal verlaufende Lungenembolie ein. Hier gelang es, wie die nachträgliche Section zeigte, den grossen, den Stamm und die 2 Hauptäste der A. pulmonalis ausfüllenden Embolus bis auf ein bohnengrosses Gerinnsel nach der Trendelenburg'schen Methode zu entfernen.

Klinik beobachtet wurde und bei dem die Trendelenburg'sche Operation versucht worden war. Leider konnte dabei ein, wenn auch nur vorübergehender Erfolg [wie in den Fällen von Sievers[1] und Trendelenburg[2])] nicht erzielt werden.

Bei einem 25jährigen Patienten war am 4. 6. 08 wegen Varicocele und offenem Leistencanal die Bassini'sche Radicaloperation mit Resection des Plexus pampiniformis ausgeführt worden. In den nächsten 2 Tagen befand sich Pat. wohl, hatte jedoch leichte Temperatursteigerungen bis 38°. Am Abend des 3. Tages klagte er plötzlich über Unwohlsein, das sich nach einer leichten Besserung nach einigen Minuten erneuerte. Einige Kampferinjectionen brachten keine Besserung. Als ich den Pat. etwa 3 Minuten nach Beginn der Symptome sah, bot derselbe die Erscheinungen des schwersten embolischen Insultes. Pat. war vollkommen bewusstlos, Pupillen weit, das Gesicht livid verfärbt, Athmung sehr angestrengt und tief. Der Puls in der Radialis nicht, in der Carotis nur schwach fühlbar.

Mit Rücksicht auf den äusserst bedrohlichen Zustand entschloss ich mich, die Trendelenburg'sche Operation vorzunehmen. Rasch wurde der Pat. in den Operationssaal gebracht, die nötigste Desinfection vorgenommen und die aseptisch bereitgehaltenen Instrumente zurecht gerichtet. Eine Narkose war bei dem bewusstlosen Zustand des Patienten unnöthig. Die Athmung hatte inzwischen vollkommen sistirt.

Nach Umschneidung eines Hautmuskelappenes mit sternaler Basis wurde die linke 2. und 3. Rippe freigelegt und dieselben in einer Ausdehnung von etwa 5 cm resecirt. Die Pleura wird zurückgeschoben, wobei sie an einer kleinen Stelle, die sofort mit einer Klemme gefasst wird, einreisst. Der nun freiliegende Herzbeutel wird in der Medianlinie gespalten. Da mir die von Trendelenburg angegebene Sonde nicht zur Verfügung stand, so verwendete ich zum Vorhebeln der grossen Gefässe eine Steinsonde, die in den Sinus transversus pericardii eingeführt wurde. Sodann wurde die Arteria pulmonalis mit 2 Seidenfäden angeschlungen und zwischen diesen incidirt. Die in die Pulmonalis eingeführte Kornzange förderte nun ausser mehreren kleineren Gerinnseln einen 10 cm langen kleinfingerdicken und zwei weitere 5 cm lange Emboli zu Tage. Ich tastete nun mittelst des eingeführten kleinen Fingers die Pulmonalis ab und konnte constatiren, dass der linke Ast frei war, nicht so sicher war ich betreffs des rechten Astes. Da ich jedoch mittelst der neuerdings eingeführten Kornzange kein Gerinnsel mehr fand und ein Schwall Blut aus der Pulmonaliswunde hervorkam, so glaubte ich, dass die Passage frei sei, eine Annahme, die sich, wie die Section zeigte, als irrig erwies. Die Arterienwunde wurde nun mit einer Klemme provisorisch geschlossen. Nach der Entfernung des Embolus begann die Herzthätigkeit wieder, wenn auch un-

---

[1]) R. Sievers, Ein Fall von Embolie der Lungenarterie nach der Methode von Trendelenburg operirt. Deutsche Zeitschr. f. Chir. 1908. Bd. 93. S. 282.

[2]) F. Trendelenburg, Zur Operation der Embolie der Lungenarterie. Deutsche med. Wochenschr. 1908. No. 27.

regelmässig, einzusetzen und besserte sich auf intravenöse Kochsalzinfusion, Massage des Herzens und Adrenalininjection in das Herz soweit, dass langsame rhythmische Contractionen erfolgten. Während die Freilegung der Pulmonalis und die Entfernung des Embolus verhältnissmässig leicht und rasch ausgeführt werden konnten, so dass vom Beginn der embolischen Symptome bis zur Entfernung des Embolus etwa 10 Minuten vergangen waren, erwies sich die Naht der Pulmonalis als der weitaus schwierigere Theil der Operation, indem zwischen den angelegten Knopfnähten das Blut wieder hervorsickerte, so dass ein mehrmaliges Vorhebeln der grossen Gefässe mittelst der Steinsonde zum Anlegen von neuen Nähten nothwendig wurde. Hierauf Schluss des Pericards und des Loches in der Pleura, Ligatur der A. mammaria int., Naht des Hautmuskellappens. Inzwischen war die Herzaction wieder kleiner und unregelmässig geworden. Künstliche Athmung und Zufuhr von Sauerstoff konnten keine Athembewegungen auslösen. Etwa 40 Minuten nach Beginn der embolischen Erscheinungen war die Herzthätigkeit vollkommen erloschen.

Die Section (Prof. Ghon) zeigte, dass der linke Ast der Art. pulmonalis frei war, dass jedoch der rechte Ast von einem Gerinnsel, das in die kleineren Verzweigungen hineinragte, verstopft war. Im Herzbeutel etwas flüssiges Blut. Die Art. pulmonalis an der Nahtstelle verengt, zeigt über der mittleren Klappe eine kleinen schlitzförmigen Intimariss, der vermuthlich durch das Hervorhebeln entstanden war. Im Gebiet der Bassini'schen Radicaloperation einige Tropfen Secret, in dem sich mikroskopisch Eiterkokken fanden. Einzelne Venen des Operationsgebietes thrombosirt. Status thymico-lymphaticus.

A. Lungenembolien (23 Fälle).

1. 18. 6. 01. 50 Jahre alte Frau. — Diagnose: Ca. cyst. felleae. — Operation: Probelaparotomie. — Herz- und Gefässerkrankungen: Fettherz. — Narkose: B.-M. 25 g, 25 Min. — Wundverlauf: per primam. — Beginn und Dauer der embol. Lungenerscheinungen: am 4. Tage, 3 Stunden. — Ausgangspunkt der Embolie: ?. — Embolie der kleinen Aeste der A. pulm. — Gestorben. — Sectionsbefund: zahlreiche kleinste Emboli der Aeste der A. pulm. mit Infarct im rechten Unterlappen. — Todesursache: Embolie.

2. 28. 1. 03. 75 Jahre alte Frau. — Diagnose: H. crur. incarc. — Operation: Herniotomie. — Herz- und Gefässerkrankungen: Myodeg. cord., Arteriosklerose. — Localanästhesie. — Wundverlauf: per primam. — Beginn und Dauer der embol. Lungenerscheinungen: am 13. Tage, einige Minuten. — Ausgangspunkt der Embolie: Thrombose der vena saphena sin. u. Varicen. — Embolie des Stammes der A. pulm. — Gest. — Sectionsbefund: Embolie der A. pulm., Fettherz, hochgradige Arteriosklerose, Hypertrophie des linken Herzens. — Todesursache: Embolie (im Anschluss an das Aufstehen).

3. 21. 2. 03. 30 Jahre alte Frau. — Diagnose: Ca. recti. — Operation: Kraske'sche Operation. — Herz- und Gefässerkrankungen: fettige Degeneration des Herzens. — Narkose: B.-M. 22 g, Aether 120 g, 65 Minuten. — Beginn und Dauer der embol. Lungenerscheinungen: im Anschluss an die Operation, 20 Stunden. — Ausgangspunkt der Embolie: Operationsgebiet. —

Embolie des rechten Hauptastes der A. pulm. — Gest. — Sectionsbefund: Geschwulstembolie des rechten Astes der A. pulm. nach Thrombosirung von Venen in der Wundhöhle durch Geschwulstmassen. Allgemeine Anämie. Fettige Degeneration des Herzens, der Leber und der Niere. — Todesursache: Embolie.

4. 16. 6. 03. 58 Jahre alter Mann. — Diagnose: Gonitis purul. sin. — Operation: Incision. — Narkose: Aetherrausch (20 g), 5 Min. — Wundverlauf: per sec., zuerst Temperatursteigerung, dann afebril. — Beginn u. Dauer der embol. Lungenerscheinungen: nach 3 Monaten, 10 Min. (?). — Ausgangspunkt der Embolie: linker Unterschenkel. — Gest. — Keine Section. — Todesursache: Embolie. — Thrombose, vermuthlich durch die Luxationsstellung im Knie entstanden.

5. 5. 11. 03. 43 Jahre alter Mann. — Diagnose: Lymphosarcoma jejuni. — Operation: Probelaparotomie, nach 3 Tagen Relaparotomie wegen Ileuserscheinungen. — Herz- und Gefässerkrankungen: leichte Arteriosklerose. — Narkose: B.-M. 20 g, 20 Min. — Beginn und Dauer der embol. Lungenerscheinungen: im Anschluss an die Operation, 30 Min. — Ausgangspunkt der Embolie: ?. — Embolie des linken Hauptastes der A. pulm. — Gest. — Sectionsbefund: Embolie des linken Astes der A. pulm., eitrige Bronchitis, Lobulärpneum. im rechten Unterlappen. — Todesursache: Embolie.

6. 26. 3. 04. 47 Jahre alter Mann. — Diagnose: Ca. flex. sigm. — Operation: Ileorectostomie. — Herz- und Gefässerkrankungen: Degeneration des Herzens. — Narkose: Aether 360 g, 1 Std. 45 Min. — Wundverlauf: per primam, leicht febriler Verlauf. — Beginn und Dauer der embol. Lungenerscheinungen: am 20. Tage, 18 Stunden. — Ausgangspunkt der Embolie: linke Vena fem. — Embolie des Stammes der A. pulm. — Gest. — Sectionsbefund: Embolie und Thrombose der A. pulm., confluirende Lobulärpneumonie, allgemeine Anämie. — Todesursache: Embolie.

7. 18. 5. 04. 61 Jahre alter Mann. — Diagnose: Prostatahypertrophie. — Operation: Sect. alta. — Herz- und Gefässerkrankungen: Fettherz, Arteriosklerose mittleren Grades. — Narkose: B.-M., 10 g, 20 Min. — Beginn und Dauer der embol. Lungenerscheinungen: im Anschluss an die Operation, 6 Stunden. — Ausgangspunkt der Embolie: Schenkelvenen. — Embolie des Stammes der A. pulm. — Gest. — Sectionsbefund: Embolie der A. pulm., Fettherz. — Todesursache: Embolie (im Anschluss an Beckenhochlagerung eingetreten.

8. 17. 11. 04. 70 Jahre alte Frau. — Diagnose: Ca. recti. — Operation: Colostomie. — Herz- und Gefässerkrankungen: Arteriosklerose. — Narkose: Aether 100 g, 45 Min. — Wundverlauf: per primam, leicht febriler Verlauf. — Beginn und Dauer der embol. Lungenerscheinungen: am 10. Tage, 13 Stunden. — Ausgangspunkt der Embolie: Schenkelvenen. — Embolie der kleineren Aeste der A. pulm. — Gest. — Sectionsbefund: Embolie von Aesten der Lungenarterien, offenes For. ovale, kleine Infarcte der linken Niere durch paradoxe Embolie. Retrorect. Abscess. Marasmus. — Todesursache: Embolie.

9. 14. 1. 05. 40 Jahre alter Mann. — Diagnose: H. ing. bil. — Operation: Bassini bil. — Narkose: B.-M. 20 g, Aether 130 g, 65 Min. — Wundverlauf: rechts per primam, links etwas Secret. — Beginn und Dauer der embol. Lungenerscheinungen: am 4. Tage, einige Minuten. — Ausgangspunkt

der Embolie: ?. — Embolie des Stammes der A. pulm. — Gest. — Sectionsbefund: Embolie der A. pulm. — Todesursache: Embolie.

10. 18. 1. 05. 34 Jahre alte Frau. — Diagnose: Ca. recti. — Operation: Res. recti. — Herz- und Gefässerkrankungen: Degeneration des Herzmuskels, Arteriosklerose. — Narkose: 0,01 Morphin, B.-M. 20 g, Aether 140 g, 1 Std. 15 Min. — Wundverlauf: febril, Beckenphlegmone. — Beginn und Dauer der embol. Lungenerscheinungen: am 29. Tage, ca. 4 Stunden. — Ausgangspunkt der Embolie: Vena hypogastrica (Operationsgebiet). — Embolie der Aeste der linken A. pulm. — Gest. — Sectionsbefund: Mehrfache reitende Emboli der Aeste der linken A. pulm., eitrige Thrombophlebitis der linken Vena hypogastrica, phlegmonöse Entzündung des Beckenbindegewebes, circumscripte Peritonitis, allgemeine Anämie. — Todesursache: Embolie.

11. 9. 8. 05. 36 Jahre alte Frau. — Diagnose: Choledochusverschluss durch Stein. — Operation: Cholecystektomie und Hepaticusdrainage. — Narkose: B.-M. — Beginn und Dauer der embol. Lungenerscheinungen: am 2. Tage plötzlicher Exitus. — Nicht secirt. — Todesursache: Embolie.

12. 25. 10. 05. 30 Jahre alter Mann. — Diagnose: Hernia ing. bil., Hernia umb. — Operation: Radicaloperation. — Herz- u. Gefässerkrankungen: systol. Geräusch. — Narkose: B.-M. — Wundverlauf: leichte Temperatursteigerungen. — Beginn und Dauer der embol. Lungenerscheinungen: am 3. Tage plötzlicher Exitus. — Nicht secirt. — Todesursache: Embolie.

13. 28. 10. 05. 68 Jahre alter Mann. — Diagnose: Gasphlegmone des rechten Armes. — Operation: Enucleatio humeri. — Narkose: Aetherrausch 60 g, 20 Min. — Wundverlauf: p. s. — Beginn und Dauer der embol. Lungenerscheinungen: am 21. Tage, ca. 20 Stunden. — Ausgangspunkt der Embolie: Vena axillaris (Operationsgebiet). — Embolie der Aeste der rechten A. pulm. — Gest. — Sectionsbefund: Embolie einzelner Aeste der rechten A. pulm., Thrombophlebitis der rechten Vena axillaris, Thrombose der A. axillaris, confluir. Lobulärpneumonie der rechten Lunge, beiderseits seröseitrige Pleuritis und Peritonitis. — Todesursache: Embolie.

14. 26. 12. 05. 72 Jahre alter Mann. — Diagnose: Gangraena pedis dextr. — Operation: Amput. fem. — Herz- und Gefässerkrankungen: hochgradiges Fettherz und Arteriosklerose. — Narkose: Lumbalanästhesie u. Aetherrausch. — Wundverlauf: per primam. — Beginn und Dauer der embol. Lungenerscheinungen: am 5. Tage, ca. 1 Tag. — Ausgangspunkt der Embolie: vena femor. dextr. (Operationsgebiet). — Embolie des rechten Hauptastes der A. pulm. — Gest. — Sectionsbefund: Embolie der rechten A. pulm. u. totale hämorrhagische Infarcirung des rechten Oberlappens, frische Lobulärpneumonie in beiden Unterlappen, Thrombose der rechten V. fem., iliaca, hypogastrica bis zur V. cava, ausgehend von der Ligatur der Gefässe an der Amputationsstelle. — Todesursache: Embolie.

15. 27. 12. 05. 67 Jahre alter Mann. — Diagnose: Ca. pylori — Operation: Billroth II. — Herz- und Gefässerkrankungen: braune Atrophie des Herzens, Arteriosklerose geringen Grades. — Narkose: B.-M. 65 g, Aether 100 g, 2 Std. 10 Min. — Wundverlauf: per primam. — Beginn und Dauer der

embol. Lungenerscheinungen: am 5. Tage, 4 Min. — Ausgangspunkt der Embolie: rechte Vena popl. u. tib. ant. — Gest. — Sectionsbefund: Embolie beider A. pulm. — Todesursache: Embolie (Exitus nach der Stuhlentleerung).

16. 10. 1. 06. 58 Jahre alte Frau. — Diagnose: Ca. recti. — Operation: Resectio recti. — Herz- und Gefässerkrankungen: Fettherz. — Narkose: B.-M. 30 g, Aether 290 g, 1 Std. 25 Min. — Wundverlauf: leicht febril, Nekrose des untersten Rectumtheiles. — Beginn und Dauer der embol. Lungenerscheinungen: am 10. Tage plötzlicher Exitus. — Ausgangspunkt der Embolie: Vena iliaca und linke Hypogastrica (Operationsgebiet). — Embolie des Stammes der A. pulm. — Sectionsbefund: Embolie der A. pulm., nach Thrombose der Vena iliaca und hypogastrica, Adipositas univers., Fettherz. — Todesursache: Embolie.

17. 14. 5. 06. 45 Jahre alte Frau. — Diagnose: H. umbil. — Operation: Radicaloperation. Narkose: B.-M. 80 g, 1 Std. 30 Min. — Wundverlauf: per primam, leicht febriler Verlauf, Hämatom. — Beginn und Dauer der embol. Lungenerscheinungen: am 5. Tage, einige Minuten. — Ausgangspunkt der Embolie: varicöse Unterschenkelvenen. — Embolie des Stammes der A. pulm. — Gest. — Sectionsbefund: Embolie der A. pulm., eitrige Bronchitis mit kleinen lobulärpneum. Herden, Adipositas. — Todesursache: Embolie (nach heftigem Husten).

18. 6. 7. 06. 60 Jahre alte Frau. — Diagnose: H. umbil. incarc. — Operation: Radicaloperation. — Narkose: B.-M. — Beginn und Dauer der embol. Lungenerscheinungen: am 2. Tage plötzlicher Exitus. — Nicht secirt. — Todesursache: Embolie.

19. 17. 7. 07. 60 Jahre alter Mann. — Diagnose: Ca. oris et mandib. — Operation: Res. mandib. — Herz- und Gefässerkrankungen: Myodeg. cord. — Narkose: B.-M., 1 Std. 30 Min. — Beginn und Dauer der embol. Lungenerscheinungen: am 4. Tage plötzlicher Exitus. — Nicht secirt. — Todesursache: Embolie (im Anschluss an das Aufstehen).

20. 21. 10. 07. 57 Jahre alter Mann. — Diagnose: Ileus infolge Ca. flex. sigm. — Operation: Colostomie. — Herz- u. Gefässerkrankungen: Fettherz, leichte Arteriosklerose: — Narkose: B.-M., Aether. — Wundverlauf: per prim. — Beginn und Dauer der embol. Lungenerscheinungen: am 3. Tage, ca. 18 Stunden. — Ausgangspunkt der Embolie: linke Cruralvene. — Embolie eines Astes der A. pulm. — Gest. — Sectionsbefund: Embolie der A. pulm., Adipositas. — Todesursache: Embolie.

21. 24. 10. 07. 61 Jahre alter Mann. — Diagnose: Ca. oesophagi. — Operation: Gastrostomie. — Herz- und Gefässerkrankungen: Fettherz. — Narkose: B.-M. 65 g, 30 Min. — Beginn u. Dauer der Lungenerscheinungen: am 1. Tage, 10 Stunden. — Ausgangspunkt der Embolie: Schenkelvene. — Embolie des linken Hauptastes der A. pulm. — Gest. — Sectionsbefund: Embolie der linken A. pulm., hämorrh. Infarcirung des rechten Unterlappens. Adipositas. — Todesursache: Embolie.

22. 16. 11. 07. 43 Jahre alte Frau. — Diagnose: H. umbilic. — Operation: Radicaloperation. — Herz- und Gefässerkrankungen: leise Herztöne. — Narkose: Skop.-Morph., B.-M. 20 g, Aether 35 g, 40 Min. — Wundverlauf:

per prim. (Hämatom). — Beginn und Dauer der Lungenerscheinungen: am 4., dann am 7. Tage, 5 Stunden. — Ausgangspunkt der Embolie: prävesicale Venen. — Embolie des Stammes der A. pulm. — Gest. — Sectionsbefund: Embolie der A. pulm., paradoxe Embolie der Aorta am Abgang der Halsgefässe durch offenes For. ovale. Vereinzelte frische hämorrh. Lungeninfarkte, Embolie der rechten A. ren. mit beginnender Nierennekrose, Infarct im oberen Milzpol. — Todesursache: Embolie.

23. 27. 1. 08. 36 Jahre alter Mann. — Diagnose: Ulcus ventric. — Operation: Gastroenterostomie. — Herz- und Gefässerkrankungen: Varicen. — Narkose: B.-M. — Beginn und Dauer der embol. Lungenerscheinungen: am 2. Tage plötzlicher Exitus. — Nicht secirt. — Todesursache: Embolie.

B. Lungeninfarcte (20 Fälle).

24. 15. 11. 01. 71 Jahre alte Frau. — Diagnose: Ca. mamm. — Operation: Amput. mamm. — Narkose: B.-M. — Wundverlauf: per primam (Hämatom). — Lungenbefund und Beginn der embol. Erscheinungen: Infarct am 3. Tage. — Geheilt.

25. 7. 6. 02. 38 Jahre alte Frau. — Diagnose: H. ing. irrep. — Operation: Radicaloperation. — Herz und Gefässe: normal. — Narkose: B.-M. 25 g, 30 Min. — Wundverlauf: eine Stichcanaleiterung, sonst per prim. — Lungenbefund und Beginn der embol. Erscheinungen: Infarct, seröse Pleuritis am 12. Tage. — Ausgangspunkt der Embolie und Beginn der Thrombose: Vena femor., am 21. Tage. — Geheilt.

26. 3. 9. 02. 48 Jahre alter Mann. — Diagnose: Ca. duct. cystici, Carcinomatosis peritonei. — Operation: Probelaparotomie. — Herz- und Gefässerkrankungen: Insuff. und Stenose der Valv. mitr. u. aortae, Arteriosklerose leichten Grades. — Narkose: B.-M. 40 g, Aether 100 g, 25 Min. — Wundverlauf: fieberlos, kleine Dehiscenz. — Ausgangspunkt der Embolie und Beginn der Thrombose: Schenkelvene am 12. Tage. — Gest. — Sectionsbefund: Ca. duct. cyst., Metastasen in der Leber, Pankreas, periton. Drüsen u. Peritoneum, frische Endocarditis, 2 hämorrh. Lungeninfarcte. — Todesursache: Carcinomatose.

27. 9. 1. 02. 36 Jahre alte Frau. — Diagnose: Pseudarthrosis cruris. — Operation: Naht. — Narkose: B.-M. — Wundverlauf: per primam. — Infarct nach v. Dumreicher'scher Stauung. — Ausgangspunkt der Embolie: Thrombose am Unterschenkel. — Geheilt.

28. 5. 6. 02. 38. Jahre alter Mann. — Diagnose: Fract. cruris. — Reposition in Narkose. — Narkose: B.-M. — Lungen-Infarct. — Geheilt.

29. 25. 11. 02. 40 Jahre alter Mann. — Diagnose: Appendicitis à froid. — Radicaloperation. — Narkose: B.-M. — Wundverlauf: per primam. — Lungen-Infarct und Pneumonie. — Geheilt.

30. 10. 12. 02. 48 Jahre alter Mann. — Diagnose: Appendicitis à froid. — Radicaloperation. — Narkose: B.-M. — Wundverlauf: p. pr. — Lungen-Infarct. — Geheilt.

31. 2. 10. 03. 40 Jahre alte Frau. — Diagnose: Hypernephrom der rechten Niere. — Operation: transperiton. Exstirpation. — Herz- und Gefäss-

erkrankungen: systol. Geräusch, leichte Arteriosklerose. — Narkose: Aether 150 g, 1 Std. 40 Min. — Ausgangspunkt der Embolie: Operationsgebiet. — Gest. — Sectionsbefund: Serös-fibrinöse diff. Peritonitis, Metastasen in den Drüsen an der V. renalis u. Aorta, Thrombose der V. cava u. uterina, hämorrh. Infarct im rechten Unterlappen. — Todesursache: Peritonitis.

32. 5. 11. 04. 38 Jahre alter Mann. — Diagnose: Appendicitis acuta. — Operation: Radicaloperation. — Narkose: B.-M. — Wundverlauf: per prim. — Lungeninfarct. — Geheilt.

33. 19. 2. 04. 56 Jahre alte Frau. — Diagnose: Ca. mamm. — Operation: Amput. mamm. — Herz und Gefässe: normal. — Narkose: B.-M. 120 g, $1^1/_2$ Stunden. — Wundverlauf: leichte Eiterung, leichtes Fieber. — Lungenbefund und Beginn der embol. Erscheinungen: Infarct in der linken Lunge am 11. Tage. — Ausgangspunkt der Embolie: Operationsgebiet? In der 4. Woche Thrombose der linken V. popl. — Geheilt. — 2mal Thrombosen.

34. 22. 11. 04. 30 Jahre alte Frau. — Diagnose: Appendicitis à froid. — Radicaloperation. — Herz und Gefässe: normal. — Lumbalanästhesie. — Wundverlauf: per primam. — Lungenbefund u. Beginn der embol. Erscheinungen: Infarkt am 15. Tage. — (Im Anschluss an das Aufstehen.) — Geheilt.

35. 22. 2. 05. 36 Jahre alter Mann. — Diagnose: H. ing. bil. — Radicaloperation. — Herz und Gefässe: normal. — Narkose: B.-M. 60 g, Aether 170 g, 1 Std. 25 Min. — Wundverlauf: per primam. — Lungenbefund und Beginn der embol. Erscheinungen: Infarct am 10. Tage. — Ausgangspunkt der Embolie und Beginn der Thrombose: ?. — Geheilt.

36. 13. 10. 05. 46 Jahre alte Frau. — Diagnose: Hernia umb. inc. — Radicaloperation. — Herz und Gefässe: normal. — Narkose: Aether 270 g, 1 Std. — Wundverlauf: per primam. — Lungenbefund und Beginn der embol. Erscheinungen: Infarct am 5. Tage. — Ausgangspunkt der Embolie und Beginn der Thrombose: Thrombose am linken Bein am 6. Tage. — Geheilt.

37. 1. 8. 06. 54 Jahre alter Mann. — Diagnose: Hernia ing. inc. — Radicaloperation. — Herz und Gefässe: normal. — Narkose: B.-M. 70 g, 1 Std. 10 Min. — Wundverlauf: leichte Röthung der Wunde. — Lungenbefund und Beginn der embol. Erscheinungen: Infarct rechts am 13. Tage. — Ausgangspunkt der Embolie: linke Unterschenkelvene. — Geheilt.

38. 1. 8. 06. 29 Jahre alter Mann. — Diagnose: Appendicitis chron. — Radicaloperation. — Herz und Gefässe: normal. — Narkose: B.-M. 110 g, Aether 30 g, 1 Std. 10 Min., Asphyxie. — Wundverlauf: per primam. — Lungenbefund und Beginn der embol. Erscheinungen: Infarct im rechten Unterlappen am 11. Tage. — Ausgangspunkt der Embolie: ?. — Geheilt.

39. 11. 8. 06. 62 Jahre alte Frau. — Diagnose: Hernia umb. inc. — Radicaloperation. — Herz- und Gefässerkrankungen: Fettherz. — Narkose: B.-M. 90 g, Aether 50 g, 1 Std. 20 Min. — Wundverlauf: per primam. — Lungenbefund und Beginn der embol. Erscheinungen: Infarct rechts am

8. Tage, innerhalb 6 Wochen mehrmals Infarcte. — Ausgangspunkt der Embolie: Thrombose der linken Schenkelvene am 15. Tage. — Geheilt.

40. 27. 5. 07. 39 Jahre alte Frau. — Diagnose: Hernia ing. bil. Radicaloperation. — Herz und Gefässe: normal. — Narkose: B.-M. 60 g, 45 Min. — Wundverlauf: per primam. — Lungenbefund und Beginn der embol. Erscheinungen: Infarct rechts am 11. Tage. — Ausgangspunkt der Embolie: Thrombose der rechten Unterschenkelvene. — Geheilt.

41. 28. 9. 01. 40 Jahre alte Frau. — Diagnose: Appendicitis à froid. — Radicaloperation. — Herz und Gefässe: normal. — Narkose: Lumbalanästhesie versagt, B.-M. 45 g, Aether 40 g, 35 Min. — Wundverlauf: per primam. — Lungenbefund und Beginn der embol. Erscheinungen: Infarct rechts am 2. Tage. — Ausgangspunkt der Embolie: Thrombose des rechten Unterschenkels am 5. Tage. — Geheilt.

42. 11. 10. 07. 50 Jahre alte Frau. — Diagnose: Appendicitis acuta. — Radicaloperation. — Herz und Gefässe: normal. — Narkose: B.-M. 70 g, 50 Min. — Wundverlauf: leichte Secretion, sonst per primam. — Lungenbefund und Beginn der embol. Erscheinungen: Infarct rechts am 13. Tage. — Ausgangspunkt der Embolie: am rechten Unterschenkel am 14. Tage. — Geheilt.

43. 7. 5. 07. 25 Jahre alter Mann. — Diagnose: Appendicitis à froid. — Radicaloperation. — Narkose: B.-M. — Wundverlauf: per primam. — Lungeninfarct am 9. Tage. — Geheilt.

C. Embolisch eitrige Processe (14 Fälle).

44. 9. 1. 02. 44 Jahre alter Mann. — Diagnose: Fract. crur. complic. — Operation: Debridement, nach 2 Tagen Amput. fem. — Herz- und Gefässerkrankungen: Herzdegeneration, Arteriosklerose. — Narkose: B.-M. 50 g, 45 Min. — Wundverlauf: hohes Fieber, p. s. — Klin. Erscheinungen: am 2. Tage Infarcterscheinungen. — Ausgangspunkt der Embolie: eitrige Thrombophlebitis der rechten Vena crur. — Gestorben am 11. Tage. — Sectionsbefund: Thrombophlebitis der V. crur. nach Amput., eitrige Bronchitis mit lobulärpneum. Herden und Pleuritis über dem rechten Unterlappen, Endocarditis der Aortenklappen, vereiternder Infarct der Milz und acuter Milztumor, metastat. eitrige Nephritis. — Todesursache: Pyämie.

45. 5. 2. 02. 57 Jahre alte Frau. — Diagnose: Ulc. ventric. — Operation: Gastroenterostomia retroc. post. — Herz- und Gefässerkrankungen: syst. Geräusch. — Wundverlauf: per primam. — Klin. Erscheinungen: am 9. Tage Collaps, Anämie. — Ausgangspunkt der Embolie: Thrombose der linken V. fem. — Gestorben am 11. Tage. — Sectionsbefund: Anämie nach Blutung aus d. Ulcus rot. am Pyl., Thrombose der linken V. fem. und beginnende Pneumonie des rechten Unterlappens, Marasmus. — Todesursache: Blutung.

46. 25. 11. 02. 55 Jahre alter Mann. — Diagnose: Hämaturie infolge Hypernephrom. — Operation: Sect. alta. — Herz- und Gefässerkrankungen: dumpfe Töne. — Narkose: B.-M. 40 g, Aether 20 g, 45 Min. — Fieberhafter

Wundverlauf. — Klin. Erscheinungen: am 6. Tage Herderscheinungen in der Lunge. — Ausgangspunkt der Embolie: Tumorthrombose der linken V. renal. u. V. cava und Blutthrombose der V. fem. u. poplit. — Gestorben am 7. Tage. — Sectionsbefund: Grawitz-Tumor, Lebermetastasen, eitrige Cystitis und Pyelonephritis, pyämische Abscesse in der Lunge mit recenter eitriger Pleuritis und in der Leber. — Todesursache: Pyämie.

47. 5. 1. 04. 34 Jahre alter Mann. — Diagnose: Ca. ventric. — Operation: Gastroenterostomia retroc. post., nach 2 Tagen Jejunost. wegen Circulus. — Herz- und Gefässerkrankungen: Herzdegeneration. — Narkose: B.-M. 20 g, Aether 100 g, 40 Min. — Lungenerscheinung am 7. Tage. — Gestorben am 10. Tage. — Sectionsbefund: circumscr. Peritonitis, Lobulärpneumonie im linken und Lobärpneumonie im rechten Unterlappen mit Gangrän nach Thrombose eines Astes der A. pulm., fettige Degeneration der Parenchyme, Anämie. — Todesursache: Circulus und consec. Peritonitis.

48. 29. 3. 04. 54 Jahre alter Mann. — Diagnose: Hypernephroma renis. — Operation: Nephrektomie. — Herz und Gefässe: normal. — Narkose: B.-M. 70 g, Aether 230 g, 2 Std. 30. Min. — Wundverlauf: Fieber, p. s. — Am 18. Tage Lungenerscheinungen. — Ausgangspunkt der Embolie: Tumorthrombose in der V. cava. — Gestorben am 41. Tage. — Sectionsbefund: Tumorembolie des rechten Hauptastes der A. pulm. mit Gangrän fast des ganzen rechten Unterlappens, einzelne Metastasen in der Lunge, Degeneration der Parenchyme. — Todesursache: Embolie.

49. 10. 8. 04. 22 Jahre alte Frau. — Diagnose: Paranephritischer und Nierenabscess. — Operation: Nephrotomie. — Herz- und Gefässerkrankungen: Mitralinsufficienz. — Narkose: protrah. Aetherrausch: 30 Min. — Wundverlauf: p. s. — Lungenerscheinungen am 39. Tage. — Gestorben am 43. Tage. — Sectionsbefund: Embolie eines Astes der A. pulm. mit Infarcirung und Vereiterung des linken Unterlappens, Pleuritis links, Insufficienz der Mitralis, Dilatation des rechten Ventrikels, Stauungsorgane. — Todesursache: Embolie.

50. 7. 11. 04. 39 Jahre alte Frau. — Diagnose: Ca. recti. — Operation: abdomino-sacr. Exstirpation mit Colostomie. — Herz und Gefässe: normal. — Narkose: Morph. 0,01 g, B.-M. 20 g, Aether 300 g, 2 Stunden. — Wundverlauf: hohes Fieber, Eiterung in der sacr. Wundhöhle u. der Lap.-Wunde. — Septische Erscheinungen. — Ausgangspunkt der Embolie: Thrombose der V. iliaca dextra (Operationsgebiet). — Gest. am 11. Tage. — Sectionsbefund: circumscr. Peritonitis des kleinen Beckens, Thrombophlebitis der V. iliaca dextra, embol. Abscesse des rechten Lungenunterlappens. — Todesursache: Pyämie.

51. 11. 1. 05. 49 Jahre alte Frau. — Diagnose: Ca. mammae. — Operation: Halsted'sche Operation. — Herz u. Gefässe: normal. — Narkose: B.-M. 55 g, 1 Std. 45 Min. — Wundverlauf: Fieber, Eiterung der Wunde. — Am 4. Tage Herderscheinungen in der Lunge. — Ausgangspunkt der Embolie: eitrige Thrombophlebitis der V. axillaris dextra (Streptokokken). — Gest. am 15. Tage. — Sectionsbefund: embol. Abscesse der rechten Lunge, rechtsseitige serös-eitrige Pleuritis, acute Nephritis, Degeneration der Parenchyme. — Todesursache: Pyämie.

52. 2. 7. 05. 62 Jahre alte Frau. — Diagnose: Empyema dextra. — Operation: Incision. — Herz u. Gefässe: normal. — Schleich'sche Localanästhesie. — Fieberhafter Wundverlauf. — Ausgangspunkt der Embolie: Thrombophlebitis einer Lebervene. — Gestorben am 2. Tage. — Sectionsbefund: Lithiasis der Gallengänge mit multipler Abscedirung in der Leber, Thrombophlebitis eines Lebervenenastes, embolische Abscesse beider Lungen, besonders rechts, rechtsseitiges Empyem. — Todesursache: Pyämie.

53. 6. 10. 05. 31 Jahre alter Mann. — Diagnose: Periurethr. Abscess, nach 27 Tagen Thrombophlebitis der V. saphena. — Operation: Incision, Resection der Vene. — Herz und Gefässe: normal. — Narkose: B.-M. 50 g, 30 Min. — Fieberhafter Wundverlauf. — Herderscheinungen in der Lunge. — Ausgangspunkt der Embolie: V. saphena (Operationsgebiet). — Gest. am 3. Tage. — Sectionsbefund: multiple hämorrh. pneum., theils abscedirende Herde beider Lungen, Milztumor, trübe Schwellung von Herz u. Leber. — Todesursache: Pyämie.

54. 9. 2. 06. 25 Jahre alter Mann. — Diagnose: Appendicitis mit Abscess. — Radicaloperation. — Herz- und Gefässerkrankungen: Herzdegeneration. — Narkose: B.-M. 75 g, Aether 100 g, 1 Stunde 10 Min. — Wundverlauf: p. s. — Septisches Fieber, Incision eines Psoasabscesses und eines parasacralen Abscesses. — Ausgangspunkt der Embolie: Operationsgebiet? — Gestorben nach 4 Monaten. — Sectionsbefund: Abscess des Musc. psoas u. iliacus, Abscess der Leber, Thrombophlebitis der V. hepat., zahlreiche Lungenabscesse, fibrinös-eitrige Pleuritis, parietale Thrombose in der V. fem., Marasmus. — Todesursache: Pyämie.

55. 1. 5. 06. 58 Jahre alte Frau. — Diagnose: Ca. coeci. — Operation: Res. coeci und Ileocolostomie. — Herz- u. Gefässerkrankungen: fettige Degeneration des Herzens, Arteriosklerose. — Narkose: B.-M. 100 g, 1 Std. 20 Min. — Fieberhafter Wundverlauf. — Am 3. Tage Lungenerscheinungen. — Ausgangspunkt der Embolie: Thrombose einer Pfortaderwurzel. — Gestorben am 10. Tage. — Sectionsbefund: Peritonitis, embol. Abscesse der linken Lunge u. confluirende, zum Theil vereiternde Lobulärpneum., Thrombose der A. fem. u. iliaca sin. und A. axill. dextra. — Todesursache: Peritonitis, Pyämie.

56. 16. 7. 06. 50 Jahre alte Frau. — Diagnose: Ca. ventric. — Operation: Gastroenterost. retroc. post. — Herz u. Gefässe: normal. — Narkose: B.-M. 35 g, Aether 75 g, 1 Std. 10 Min. — Fieberhafter Wundverlauf. — Am 4. Tage Herderscheinungen. — Ausgangspunkt der Embolie: Thrombose beider Schenkelvenen. — Gestorben am 5. Tage. — Sectionsbefund: eitrige Peritonitis, vereiternde Infarcte beider Lungen nach Embolie von Aesten der Lungenarterie, beiderseits eitrige Pleuritis. — Todesursache: Pyämie.

57. 29. 4. 07. 40 Jahre alter Mann. — Diagnose: Ca. gland. thyr. — Operation: Exstirpation. — Wundverlauf: per primam. — Klin. Erscheinungen: am 21. Tage Infarct u. consec. Lungenabscess, Incision des Abscesses. — Gest. — Keine Section. — Todesursache: Pyämie.

XXIV.

(Aus der Königl. chirurg. Universitätsklinik [Prof. Küttner] und der chirurg. Abtheilung des Israelitischen Krankenhauses [Prof. Gottstein] zu Breslau.)

Weitere Fortschritte in der Therapie des chronischen Cardiospasmus (mit sackartiger Erweiterung der Speiseröhre).[1]

Von

Prof. Dr. Georg Gottstein.

(Mit 4 Textfiguren.)

Die Therapie des chronischen Cardiospasmus war bis vor wenigen Jahren eine fast ausschliesslich symptomatische. Man begnügte sich damit, die katarrhalischen Erscheinungen der Speiseröhre durch Spülungen zu beseitigen und die Ernährung während vieler Wochen per rectum oder ausschliesslich durch die Magensonde durchzuführen. Im Uebrigen wurde durch elektrische und medicamentöse Behandlung versucht, den Tonus der Oesophagusmusculatur zu heben und den des Cardiamuskels herabzusetzen[2]. In besonders vorgeschrittenen Fällen, in denen die Inanition schon einen so hohen Grad erreicht hatte, dass der Tod zu befürchten war, versuchte man, durch Anlegung einer Magenfistel dem Leiden beizukommen. Leider zeigte sich, dass bei einem Theil dieser Fälle auch die Gastrostomie keinen Effect mehr hatte; die Patienten starben trotzdem. Ich erinnere hier nur an die von

[1]) Abgekürzt vorgetragen am 2. Sitzungstage des XXXVII. Congresses der Deutschen Gesellschaft für Chirurgie, 22. April 1908.

[2]) An anderer Stelle bin ich ausführlich auf diese therapeutischen Bestrebungen eingegangen, siehe Pathologie und Therapie des chronischen Cardiospasmus. 1908.

Leichtenstern[1]), Rumpel[2]), Hölder[3]) publicirten Fälle. Wir selbst haben in der v. Mikulicz'schen Klinik ebenfalls einen derartigen Fall beobachtet. Trotz Gastrostomie trat nach 14 Tagen der Tod unter den Erscheinungen der zunehmenden Inanition ein.

Der Weg einer causalen Therapie wurde zuerst durch v. Mikulicz, der von dem Spasmus der Cardia als ätiologischem Factor des Leidens überzeugt war, beschritten. Er führte Januar 1900 bei einem jungen Mädchen die Gastrostomie aus, um durch Sondirung ohne Ende nach v. Hacker eine Dauerdehnung der Cardia vorzunehmen. Eine zu diesem Zweck construirte Kanüle[4]) wurde wiederholt für mehrere Tage und Wochen eingelegt. Die besondere Schwierigkeit der Methode lag darin, dass die Kanüle, trotzdem sie an ihrem oberen und unteren Ende bedeutende kolbige Anschwellungen aufwies, bei Schluckbewegungen, die nicht zu vermeiden waren, in den Magen rutschte. Auch das Einlegen der Kanüle selbst stiess auf grosse Schwierigkeiten. Schon hierbei ereignete es sich nicht selten, dass die Kanüle im Oesophagus blieb oder in den Magen hineinrutschte. Jedoch gelang es mehrmals, sie an die richtige Stelle zu legen. Es trat auch stets nachher eine Besserung des Befindens ein, die aber immer nur von kurzer Dauer war.

In gleicher Weise wie v. Mikulicz gingen 1901 und 1902 Martin[5]) und Cahen[6]) in Cöln vor. Sie legten genau nach den Angaben von v. Hacker[7]), wie er es für die durch Verätzung entstandenen Narbenstricturen des Oesophagus empfohlen hat, Drains in die Cardia ein. Beide berichteten damals von einer ausserordentlich günstigen Beeinflussung des Leidens und sprachen von

[1]) Leichtenstern, Beiträge zur Pathologie des Oesophagus. Deutsche med. Wochenschr. 1891.

[2]) Rumpel, Die klinische Diagnose der spindelförmigen Speiseröhrenerweiterung. Münch. med. Wochenschr. 1897. No. 15.

[3]) Hölder, Vereinsblatt der pfälzischen Aerzte. Januar 1893.

[4]) Siehe Gottstein, Technik und Klinik der Oesophagoskopie. Gustav Fischer, Jena. Ferner: Mitth. aus den Grenzgebieten. 1901. Bd. VIII. S. 57.

[5]) Martin, Zur chirurgischen Behandlung des Cardiospasmus und der spindelförmigen Speiseröhrenerweiterung. Mitth. aus den Grenzgebieten der Med. u. Chir. Bd. VIII. 1901.

[6]) Cahen, Zur chirurgischen Behandlung des Cardiospasmus. Münch. med. Wochenschr. 1902. No. 11.

[7]) v. Hacker, Discussion zu dem Vortrage von Reisinger. Verhandl. der Deutschen Gesellschaft f. Chirurgie. 1907. S. 88.

einer Heilung durch diese Behandlung. Auf Grund unserer Resultate bei dem jungen Mädchen verhielten wir uns diesen Publicationen gegenüber skeptisch. Wie recht wir damit hatten, ergaben die Mittheilungen von Martin, sowie die von Cahen auf dem Chirurgencongress 1907. Beide theilten mit, dass ihre Fälle recidivirt seien.

In neuerer Zeit ist Kraske[1]) in gleicher Weise vorgegangen. Er berichtet 1906 über völlige Heilung. Ferner hat noch 1907 v. Hacker[2]) selbst 2 Fälle mitgetheilt, bei denen er, wie er sich ausspricht, eine momentane Heilung erzielte.

Während bei dieser Methode versucht wurde, die Cardia zwar durch eine dauernde Einwirkung zu dehnen, die Kraft aber nur in geringfügigem Maasse einwirken zu lassen, ging Rosenheim in anderer Weise vor. Rosenheim[3]) benutzte zur Dehnung die von Schreiber für andere Zwecke construirte Sonde; er wollte diese Methode der „Ueberdehnung" nur für diejenigen Fälle angewandt wissen, in denen eine, wenn auch nur dünne Sonde ohne Anwendung stärkerer Gewalt durch die Cardia hindurchglitt. Die Sonde wurde bis in den Magen eingeführt und nach Einpumpen von Wasser der so entstehende kugelartige oder olivenförmige, prall elastische, nachgiebige Ballon durch die Cardia ganz allmählich hindurchgezogen. Rosenheim hielt bei vorsichtigem Vorgehen eine Verletzung der Cardia für kaum denkbar, „umsomehr, als der Druck auf den relativ gesunden subdiaphragmatischen Theil der Cardia wirkt." Aber die Besserung, die er auf diese Weise erzielte, war nur eine kurzdauernde, die Dehnungen mussten sehr häufig und dauernd durchgeführt werden.

Die Rosenheim'sche Methode wurde später von Strauss[4]) modificirt, indem er eine der Kausch'schen Narkosensonde nachgebildete Tamponkanüle für diesen Zweck verwandte. Strauss publicirte einen Fall, bei dem er mit diesem Instrument eine solche Besserung erzielte, dass Pat. völlig beschwerdefrei war.

---

[1]) Kraske, Oberrheinische Aerzteversammlung zu Freiburg. 5. 7. 1906. Münch. med. Wochenschr. 1906. No. 49. S. 2416.

[2]) v. Hacker, Verhandlungen der Deutschen Gesellschaft f. Chir. 1907.

[3]) Rosenheim, Beiträge zur Kenntniss der Divertikel und Ektasien der Speiseröhre. Zeitschr. f. klin. Med. Bd. 41. 1902.

[4]) H. Strauss, Zur Diagnose u. Therapie der cardiospastischen Speiseröhrenerweiterung. Berl. klin. Wochenschr. 1904. No. 49.

„allerdings war eine Stagnation im Oesophagus noch vorhanden.“ Bemerkt sei noch, dass in diesem Strauss'schen Falle eine wesentliche Besserung schon vor Beginn der Dehnung erzielt worden war. Durch vorherige mehrwöchentliche rectale Ernährung und Ausspülung der Speiseröhre hatte Pat. schon 21 Pfund zugenommen; die weitere Zunahme nach Beginn der Dehnung betrug 7 Pfund.

Ueber einen weiteren Fall von Ueberdehnung durch Gummiballon herichtete Wilms[1]) zuerst auf der Naturforscherversammlung in Breslau 1904 im Anschluss an meinen Vortrag „über die operative Behandlung des Cardiospasmus“ und 1905 in der Leipziger medicinischen Gesellschaft. Wilms, der in ähnlicher Weise wie Rosenheim vorging, hatte durch Ueberdehnung ein Sistiren des Erbrechens für mehrere Tage erzielt; auch er hält es für nothwendig, die Dehnungen von Zeit zu Zeit zu wiederholen und hofft, durch Steigerung des Druckes im Ballon eine Dauerheilung erzielen zu können.

Im Februar 1903 entschloss sich v. Mikulicz[2]), veranlasst durch seine eigenen Misserfolge bei der Dehnung nach dem Princip der Sondirung ohne Ende nach v. Hacker, sowie durch die Misserfolge Rosenheim's mittelst momentaner milder Ueberdehnung, operativ vorzugehen. Er wollte an der Cardia den gleichen Eingriff vornehmen, wie er zuerst für den Sphincter ani bei Fissura ani von Récamier angegeben wurde und sich vorzüglich bewährt hat. Nach Laparotomieschnitt und nach querer Eröffnung des Magens führte v. Mikulicz zunächst 2 Finger in die Cardia ein, dehnte dieselbe und führte jetzt unter steter Controlle der Finger eine Zange ein, deren mit Gummi überzogene Branchen er bis zu einem Umfang von 13 cm spreizte. Nachdem v. Mikulicz im ersten dieser Fälle eine völlige Heilung erzielt hatte, operirte er noch 5 weitere Fälle in derselben Weise. In 5 von diesen 6 Fällen wurde eine völlige Heilung erzielt, in dem einen Falle, in dem nur eine Besserung eintrat, hatte sich im Anschluss an die Deh-

[1]) Wilms, Verhandl. der Gesellsch. deutscher Naturforscher und Aerzte. Breslau 1904. Abtheilung für Chirurgie. S. 134.

[2]) v. Mikulicz, Zur Pathologie u. Therapie des Cardiospasmus. Deutsche med. Wochenschr. 1904. No. 1 u. 2, sowie Gottstein, Die operative Behandlung des Cardiospasmus. Verhandlungen deutscher Naturforscher u. Aerzte. Breslau 1904. Abtheilung für Chirurgie. S. 132.

nung ein Abscess gebildet, der durch die Bauchnarbe zur Perforation kam. Offenbar sind in Folge dieses Abscesses Verziehungen an der Cardia zu Stande gekommen, die eine völlige Heilung nicht eintreten liessen. Schon 1904 konnte ich darüber berichten, dass in den 5 Fällen die Heilung bereits lange Zeit angehalten hatte. Die Heilung ist auch weiterhin in allen Fällen von Bestand gewesen. Die Gewichtszunahme der Pat. ist zum Theil eine ganz enorme; einer dieser Patienten hat nach der Operation 75 Pfund zugenommen[1]).

Nach Publication der v. Mikulicz'schen Methode wurde sie bald auch von anderer Seite angewandt. In ganz gleicher Weise wie v. Mikulicz sind noch Ledderhose[2]), Goldmann[3]) und Graff[4]) vorgegangen; sie alle haben einen vollen Erfolg erzielt. In dem Graff'schen Falle wurde zur Dehnung nicht eine Kornzange, sondern ein Metallinstrument verwandt, das nach dem Princip des Goddert'schen Uterusdilatators gebaut war. Von anderen Autoren wurde die v. Mikulicz'sche Methode modificirt. Zuerst dehnte Wilms[5]) anstatt mit einer Zange nur mittelst zweier Finger, ein Verfahren, wie es v. Mikulicz bei seiner Operation nur als Voract anwandte, bevor er mit dem Metallinstrument dehnte. Wilms berichtete 1904, mit dieser Methode nur eine Besserung für kurze Dauer erzielt zu haben.

In derselben Weise wie Wilms sind 1906 Bonsdorf[6]) und Erdmann[7]) vorgegangen. Beide warnten vor einer brüsken Dehnung in der v. Mikulicz'schen Weise und dehnten nur mittelst zweier Finger. Sie berichten über Heilungen; ob dieselben auch

---

[1]) Diese Fälle sind ausführlich in meiner Arbeit über Pathologie und Therapie des Cardiospasmus mitgetheilt.

[2]) Ledderhose, Unterelsässischer Aerzteverein. 31. 5. 1904. Münch. med. Wochenschr. 1904. No. 26. S. 1179, sowie Verhandlungen der Ges. deutscher Naturforscher und Aerzte in Breslau 1904. Abtheilung f. Chirurgie. S. 134.

[3]) Goldmann, Verein Freiburger Aerzte. 22. 2. 1905. Münchener med. Wochenschr. 1905. No. 29. S. 1416.

[4]) Graff, Deutsche med. Wochenschr. 1907. No. 11. S. 447, sowie G. Ellermann, Ueber Cardiospasmus. Inaug.-Diss. Bonn 1906.

[5]) Wilms, l. c.

[6]) Bonsdorf, Beitrag zur Frage der operativen Behandlung des Cardiospasmus. Nordisk Tidskrift for Terapi. 1906. Bd. IV. H. 4, Ref. Münchener med. Wochenschr. 1906. No. 17. S. 833.

[7]) Erdmann, Cardiospasmus. Annals of Surgery. Februar 1906. Ref. im C. f. Chirurgie. 1906. S. 681.

von Dauer gewesen sind, darüber fehlen bisher Angaben. Insgesammt ist also dieses Leiden in 12 Fällen operativ vom Magen aus angegriffen worden.

So ausgezeichnete Resultate nun auch die Methode v. Mikulicz's ergeben hat, so durfte man sich doch nicht verhehlen, dass der Eingriff, den man dem Pat. zumuthen musste, ein recht grosser war. v. Mikulicz selbst war sich von Anfang an darüber klar, dass, wenn es gelänge, in gleicher Weise eine derartig forcirte Dehnung extremsten Grades vom Munde aus vorzunehmen und Heilung zu erzielen, diese Methode sicherlich dem operativen Eingriff vorzuziehen wäre. Darauf hin zielten die Bestrebungen in der Breslauer chirurgischen Klinik, durch ein Metallinstrument von oben her die Cardia zu dehnen. In dem v. Mikulicz'schen Falle, in dem eine vollständige Heilung von Beschwerden durch die Operation nicht erzielt worden war, versuchte v. Mikulicz zunächst die Einführung eines von mir construirten Instrumentes, das nach dem Prinzip des Otis'schen Harnröhrendilatators gebaut war[1]). Bei dem Gebrauch zeigte sich, dass die dünnen federnden Metallbranchen dem enormen Druck, der ausgeübt werden musste, nicht im Entferntesten gewachsen waren, sie verbogen sich. Daraufhin construirte v. Mikulicz selbst ein Metallinstrument, das ihm aber zur Anwendung zu gefährlich erschien. Er sah deshalb von der Einführung desselben ab.

v. Mikulicz gab aber den Gedanken einer Dehnung von oben nicht auf. Besonders schien ihm der Wilms'sche Gedanke beachtenswerth, dass ein Dauererfolg durch eine weitere Steigerung des Druckes von oben her vielleicht doch noch erzielt werden könnte. Nur konnte sich v. Mikulicz nicht verhehlen, dass diese Methode nicht ganz ungefährlich war, weil man im Blinden arbeitete. Henle[2]) hatte nun die Idee, dieses Arbeiten im Blinden

[1]) In ähnlicher Weise ist auch Jacobs-Antwerpen schon früher vorgegangen. Ob er mit dieser Methode Patienten behandelt hat und ob er Heilerfolge erzielt hat, ist aus den spärlichen Mittheilungen in der Münchener med. Wochenschr. 1900. No. 38. S. 1320 nicht zu entnehmen. XII. Interner med. Congress. Paris 1900. 4. Sitzungstag.

[2]) Henle hat diese Methode in einem Falle verwandt und völligen Erfolg damit erzielt. Verhandlungen der deutschen Gesellsch. f. Chir. 1907. Dieser Fall ist späterhin auch von mir beobachtet worden. Einer objectiven Untersuchung behufs Feststellung eines Residualbestandes in der Speiseröhre wollte sich Pat. nicht unterziehen. Pat. ist etwa 2 Jahre nach der Operation unter Erschei-

dadurch aufzuheben, dass er zwar die Bauchhöhle eröffnete, nicht aber den Magen, im Uebrigen aber nach der Wilms'schen Methode mit der Dehnung von oben her unter starkem Druck vorging. Hierdurch wurde die Gefährlichkeit der Operation bedeutend vermindert und eine Controlle der Operation durch die Hand ermöglicht.

v. Mikulicz entschloss sich in einem 7. Falle in gleicher Weise vorzugehen. Es wurde aber nur eine Heilung der Beschwerden erzielt. Pat. erbrach nicht mehr; wie sich aber später bei Nachuntersuchungen nach $^3/_4$ Jahren herausstellte, blieb die Stagnation bestehen, wenn auch in bedeutend vermindertem Maasse. Auf Grund dieses Heilerfolges ging v. Mikulicz in einem 8. Falle noch einen Schritt weiter und versuchte in gleicher Weise wie Wilms nur von oben her zu dehnen. In diesem Falle trat aber nur eine Besserung von 3 Tagen ein, dann hatte Pat. wieder über die alten Beschwerden zu klagen. Hierzu kam noch, dass sich bei der Dehnung zeigte, wie gefährlich sie werden konnte, sobald man den Druck auch nur einigermaassen steigerte. In dem Momente des Passirens des Ballons durch die Cardia war durch das Anziehen desselben die Cardia so hochgradig in den Oesophagus invaginirt, dass die Lage derselben etwa der Höhe des Aortenbogens entsprach. Hätten hier alte Adhäsionen in der Bauchhöhle bestanden, so wäre es sicherlich zu schweren Verletzungen und unübersehbaren Folgen gekommen.

Bevor ich den historischen Bericht über die bisherigen therapeutischen Versuche beschliesse, sei noch darauf hingewiesen, dass noch in ganz anderer operativer Weise, dem Leiden beizukommen, versucht worden ist. Schon vor 10 Jahren empfahlen Rumpel[1] und Jaffé[2]), die das ätiologische Moment ganz ausser Acht liessen, in der Weise vorzugehen, dass sie vom Rücken aus den erweiterten Speiseröhrensack durch Resection verkleinerten. Am Lebenden wurde diese Operation von ihnen nicht ausgeführt. Erst 1907 be-

nungen zunehmender Kachexie und tumorartiger Bildungen in der Leber verstorben. Die Diagnose lautete auf Lebercarcinom. Da eine Section nicht gemacht wurde, kann nichts darüber ausgesagt werden, ob der Cardiospasmus in irgend einem ursächlichen Zusammenhange mit dem Ausgange gestanden hat.

[1]) Rumpel, l. c. Münch. med. Wochenschr. 1897. No. 15.

[2]) Jaffé, Ueber idiopathische Oesophaguserweiterung. Münchener med. Wochenschr. 1897. No. 15.

richtet Reisinger[1]) auf dem Chirurgencongress über eine ähnliche mit Erfolg ausgeführte Operation.

Reisinger eröffnete nach vorheriger Anlegung einer Magenfistel — nach dem Vorgange von Rehn u. s. w. — das hintere Mediastinum von der rechten Seite aus. Es gelang von hier aus ohne Nebenverletzung, insbesondere ohne Verletzung der Pleura und unter minimaler Blutung fast den ganzen Brusttheil des Oesophagus bis nahe an den Durchtritt durch das Zwerchfell bloss zu legen. In Folge eines Collapses musste die Operation in diesem Stadium abgebrochen werden; die Höhle wurde tamponirt. Nach mehreren Wochen wurde der Oesophagus aus seinen Verwachsungen gelöst und statt der früher beabsichtigten Oesophagoplicatio durch Ausschneiden eines Längsstreifens und nachfolgender zweizeitiger Naht das Oesophagusrohr verengert. Der Streifen hatte eine Länge von 15 cm und variirte in seiner Breite um 2—3 cm. Es bedurfte wiederholter Nachoperationen, um endlich nach vielen Wochen das Oesophagusrohr dauernd herzustellen. Der Zustand der Patientin ist gegen früher ganz bedeutend gebessert. Sie erbricht nicht mehr, kann feste und flüssige Speisen ohne Beschwerden geniessen; das Oppressionsgefühl, welches ihr früher die Nachtruhe raubte, ist ziemlich geschwunden.

Ich glaube nicht, dass diese Operation sobald von anderer Seite wiederholt werden wird.

Ueberblicken wir die bisherigen Methoden zur Heilung des chronischen Cardiospasmus, so können wir mit vollem Recht sagen, dass, abgesehen von der v. Mikulicz'schen Operation und deren Modificationen keine andere Methode zu einer Dauerheilung geführt hat. Es ist dies eigentlich recht wunderbar, denn die v. Mikulicz'sche Operation ist nichts wesentlich Anderes als die Ballondehnungsmethoden nach Rosenheim, Strauss, Wilms und Henle, eine forcirte Dehnung.

Woran liegt es, dass diese Ballondehnungsmethode so ganz anders wirkt? Darüber wird man sich erst klar, wenn man diese Frage auf experimentellem Wege zu lösen versucht. Nimmt man einen Gummiring — ein Stück eines Gummidrains von dem Durchmesser von etwa 1 cm und von einer Länge von ca. 1—2 cm, das im Experiment den Cardiamuskel darstellt — und zieht ein derartiges Ballondehnungsinstrument, gleichgültig, ob wir ein solches von Rosenheim, Strauss, Wilms oder Henle benutzen, durch diesen Ring hindurch, so sieht man, wie er nur ganz un-

[1]) Reisinger, Ueber die operative Behandlung der Erweiterung des Oesophagus. Verhandl. d. deutschen Ges. f. Chirurgie. 1907. S. 86.

wesentlich durch diese Ballondehnung dilatirt wird, selbst wenn man den Ballon ganz gross nimmt und stark mit Wasser füllt. Diese Dehnung des Gummiringes ist eine so geringfügige, weil der Gummiballon in Folge seiner Elasticität nachgiebt und

Fig. 1.

sich an den Stellen, wo er den geringsten Widerstand findet, also oberhalb und unterhalb des Gummiringes, ausdehnt; je dünner und nachgiebiger wir den Gummi des Ballons wählen, desto weniger wird der letztere wirken. Die Wirkung eines derartigen Ballons

bei chronischem Cardiospasmus (Fig. 1) ist, dass die Cardia beim Anziehen durch den Gummiballon stark nach oben gezogen wird, ohne dass der Ballon passirt, und dass der Druck schon ein enorm starker sein muss, bis der oberste Theil des

Fig. 2.

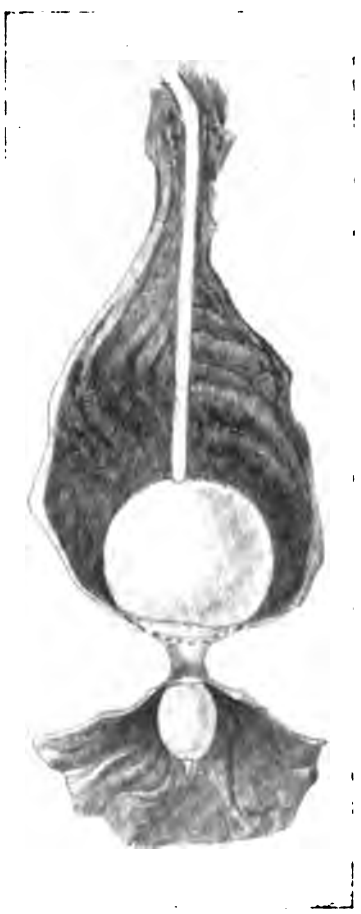

Ballons in die Cardia zu liegen kommt. Liegt dieser Theil nun in der Cardia, so wird er, da die im Ballon befindliche Flüssigkeit nach unten ausweicht, stark zusammengepresst werden. Es wird gelingen, einen Theil des Ballons bis in den Oesophagus hinein

zu ziehen. Jetzt verändert sich das Bild. In diesem Moment liegt der mittlere Theil des Ballons innerhalb der Cardia, ohne ausgedehnt zu sein, und oberhalb und unterhalb der Cardia finden sich Theile des Ballons, die sich ausdehnen. In Folge der weiteren Zugwirkung wird sich der Ballon oberhalb stärker anfüllen und sich jetzt mit Schnelligkeit durch die Cardia hindurchziehen lassen. Hierzu kommt noch, dass die geringe Dehnung, die ein derartiger Ballon beim Durchziehen durch die Cardia ausübt, dadurch beeinträchtigt wird, dass der Druck nur ein ganz momentaner ist. Am besten erläutern die beiden nebenstehenden Zeichnungen die Wirkung der Rosenheim'schen Sonde (Fig. 1 u. 2).

Diese Methode hat, abgesehen davon, dass eine ausgiebige Dehnung nicht eintritt, noch den grossen Nachtheil, dass, bevor der Ballon überhaupt in der Cardia selbst in Wirksamkeit tritt, je nach dem Grade der Zugwirkung und nach der Grösse des Ballons, eine mehr oder weniger hochgradige Invagination der Cardia in den Oesophagus eintritt[1]).

Nach diesen Experimenten war es von vorn herein klar, dass wir einen derartigen Gummiballon nur dann benutzen durften, wenn wir den Ballon nicht durch die Cardia hindurchziehen, sondern die Dehnung in situ wirken lassen. Die Gefahr der Invagination wurde dadurch beseitigt, aber dann war noch immer der Dehnungseffect in Folge des Ausweichens des Ballons nach unten und oben ein ungenügender.

Während ich mit der Construction eines Ballons beschäftigt war, der dieses Ausweichen verhindern sollte, wurde mir bekannt, dass Geissler-Berlin die Idee gehabt hatte, einen Gummiballon zu benutzen, in den er einen nicht dehnbaren Stoff einlegte. Mir schien ein Versuch mit dieser Methode wohl angebracht[2]). Die mir damals zur Verfügung gestellte Sonde bestand aus einem weichen Magenschlauch. Oralwärts vom Auge des Magenschlauches befand sich ein kleiner etwa 6—7 cm langer Ballon, der von spindelförmiger, noch mehr einer Kugel sich nähernden Form ge-

[1]) Diese Invagination ist in den Zeichnungen nicht mit eingezeichnet.

[2]) An dieser Stelle spreche ich Herrn Stabsarzt Dr. Geissler meinen ergebensten Dank dafür aus, dass er mir gestattet hat, seine Methode praktisch zu verwerthen, da er selbst über kein geeignetes Material verfügte. Geissler hat seine Sonde in einer Arbeit „Zur Behandlung des Cardiospasmus" in der Münch. med. Wochenschr. 1908. No. 13 publicirt.

baut war. Aussen, neben dem Magenschlauch führte ein dünner Gummischlauch in diesen Ballon, der auf dem Magenschlauch aufsass. Der eigentliche Dehnungsballon bestand aus 3 Schichten, einer äusseren und inneren Gummischicht und einer mittleren Tricotschicht. Hierdurch war erreicht, dass der Gummiballon bei Einlegung in die Cardia nicht nach oben oder unten ausweichen konnte.

In einem bei mir zur damaligen Zeit gerade in Behandlung befindlichen Fall benutzte ich diese Sonde; es stellte sich aber bald heraus, dass sie in dieser Form nicht verwendbar war. Es war ganz unmöglich, den Ballon an die richtige Stelle der Cardia zu legen; bald wich der Ballon nach dem Oesophagus, bald nach dem Magen zu aus, so dass es sich bei der 1. Dehnung auch nur um ein Durchziehen des Ballons handelte.

Fig. 3.

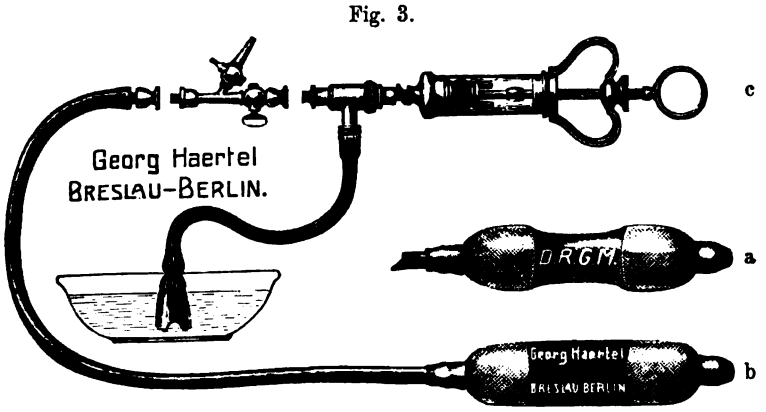

Hierzu kam, dass die Sonde, die nicht aus Seidengewebe, sondern aus weichem Gummi war, sich in Folge ihrer leichten Biegsamkeit schwer in die Cardia einführen liess. Es wurden deshalb innerhalb der nächsten $1^1/_2$ Jahre bei weiterem Gebrauch eine grosse Anzahl von Veränderungen nothwendig; doch sind die bisherigen Veränderungen noch nicht als definitiv zu bezeichnen[1]).

[1]) In obiger Figur 3 findet sich die definitive Form des Ballons. Durch Einlegen einer Gummiverstärkung auf den inneren Gummiballon ist es gelungen, den Ballon so zu bauen, dass er sich bei geringfügiger Dehnung zunächst nur spindelförmig aufbläht (Fig. 3a). Hierdurch ist erreicht, dass die Mitte des Ballons in der Cardia liegen bleibt und der Ballon nicht nach oben oder unten ausweichen kann. Erst bei weiterer Aufblähung verwandelt sich die Spindel in einen Cylinder (Fig. 3b), wodurch die extrem forcirte Dehnung der Cardia in situ erreicht wird.

An Stelle des Tricotgewebes ging ich später zu dichtem Seidenstoff über, der sich praktischer und brauchbarer erwies. Tricotgewebe platzt leicht, und es kam vor, dass sich ein Theil des inneren Gummiballons nach aussen vorwölbte, so dass ein Ablassen

Fig. 4.

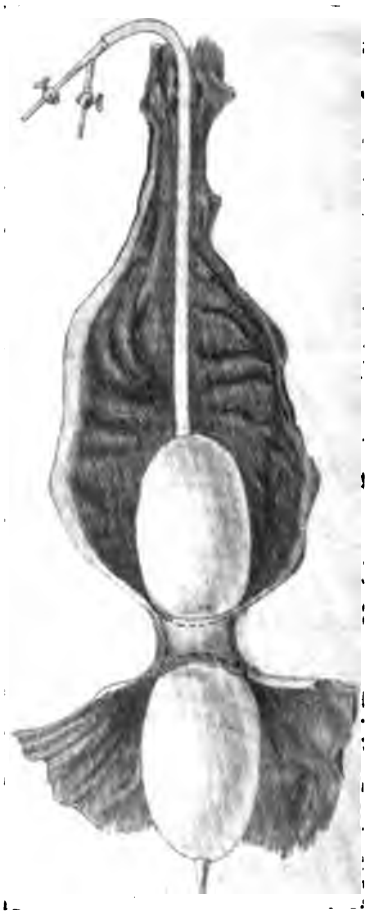

des Wassers durch die Sonde nicht gelang und das Instrument nur mit Schwierigkeit entfernt werden konnte.

Wie ganz anders ein derartiger, durch einen undurchlässigen Stoff verstärkter Ballon im Experiment wirkt, zeigt obenstehende

Zeichnung (Fig. 4). Die Dimensionen der Dehnung der Cardia und der Ausdehnung des Ballons oberhalb und unterhalb, im Oesophagus und Magen, sind annähernd in dem Verhältniss eingezeichnet, wie es sich im Experiment am Gummiring ergeben hat.

Um den Ballon mit der nothwendigen Menge von Flüssigkeit füllen zu können — es gehen in denselben 120—200 ccm Wasser hinein — ist es vortheilhaft, sich der Zawadski-Spritze zu bedienen, die für die Infiltrationsanästhesie angegeben worden ist (Fig. 3c). Wir haben hierdurch zugleich den Vortheil, den Druck gleichmässiger gestalten zu können. Um von aussen eine Controle darüber zu haben, wie weit der in der Cardia liegende Ballon gedehnt worden ist, können wir einen gleichen Ballon aussen anbringen, ähnlich wie dies bei der Trendelenburg'schen Tamponcanüle üblich ist. Behufs Constatirung des Druckes, den wir bei der Dehnung anwenden, sind Strauss und Wilms so vorgegangen, dass sie ein Quecksilbermanometer eingeschaltet haben. Ich halte eine derartige Messung nicht für unbedingt nöthig, da man sich am besten durch die Schmerzen des Patienten leiten lässt.

Bemerkt sei noch, dass man sich stets mit einer Anzahl Gummiüberzüge für den Ballon versehen muss, da sie sehr leicht platzen und es bisher noch nicht gelungen ist, sie in einer haltbareren Form herzustellen. Sie sind leicht überzuziehen, so dass jeder Instrumentenmacher in der Lage ist, dies auszuführen[1]).

Bevor ich näher auf die 6 Fälle, in denen ich mit dieser Sonde den chronischen Cardiospasmus zu heilen versucht habe, eingehe, mögen die Krankengeschichten folgen. Ich publicire dieselben ausführlich, um zu zeigen, in welcher Weise die Diagnose gesichert worden ist und ganz besonders, in welcher Weise das Heilresultat objectiv nachgewiesen werden kann.

Vorher ist es aber noch nothwendig, sich darüber zu verständigen, was wir unter „Heilung eines chronischen Cardiospasmus" verstehen.

In den meisten der publicirten Fälle wird von einer Heilung gesprochen, wenn die Patienten von dem lästigen Erbrechen entweder ganz befreit sind oder nur selten darunter zu leiden haben,

[1]) Die Dilatationssonde wird von Herrn Georg Haertel-Breslau hergestellt.

und wenn eine grössere Gewichtszunahme constatirt wird. Ob sich auch objectiv durch unsere Untersuchungsmethoden eine Besserung nachweisen lässt, darüber fehlen in den meisten Arbeiten Angaben.

Rosenheim[1]) schreibt: »In der letzten Zeit vor der Entlassung enthält der Oesophagus spärliche zäh anhaftende Speisereste Morgens nüchtern, deren Vorhandensein der Patient gar nicht merkt, die ihn speciell auch Nachts nicht stören und deren Herauswaschung mit wenigen Einläufen leicht möglich ist.

Strauss[2]) schreibt: Heute wiegt Patientin 130 Pfund. Sie ist völlig beschwerdefrei und völlig arbeitsfähig. Es zeigte sich aber eine Capacität der Speiseröhre von 420 ccm (nicht mm). Die Stagnation der Speiseröhre ist zwar nicht völlig geschwunden, aber nur ganz unbeträchtlich.

Dies sind die einzigen Angaben, die ich fand. In diesen Fällen ist ausdrücklich bemerkt, dass noch Stagnation vorhanden ist, trotzdem sie als geheilt betrachtet werden.

Wenn wir den Patienten vor Recidiven bewahren wollen, ist es nothwendig, die Herabsetzung der Permeabilität der Cardia ganz aufzuheben und an der Cardia wieder normale Durchgängigkeitsverhältnisse zu schaffen, es setzen sonst in kurzer Zeit wieder die alten Beschwerden ein. Die Erweiterung des Oesophagus selbst ist nur in ganz geringfügigem Maasse rückbildungsfähig; ist auch nur eine geringe Stagnation vorhanden, so tritt bald wieder ein entzündlicher Zustand des untersten Oesophagusabschnittes ein, der wieder den Krampf begünstigt, und es dauert nicht lange, so ist der frühere Zustand eingetreten. Die normale Durchgängigkeit der Carda weisen wir in ganz einfacher Weise dadurch nach, dass nach Genuss von Nahrungsmitteln eine Stagnation, d. h. ein Residualbestand in der Speiseröhre nicht mehr vorhanden ist. Zahlenmässig, je nach dem Grade der Herabsetzung der Permeabilität der Cardia, zeigen uns dies die v. Mikulicz'schen Druckversuche. Erst wenn durch sie der objective Nachweis geführt ist, dass eine Stagnation in der Speiseröhre nicht mehr vorhanden ist, können wir von einer „völligen Heilung" sprechen.

Wir müssen deshalb eine subjective und objective Heilung beim chronischen Cardiospasmus unterscheiden. Unter einer objectiv nachweisbaren Heilung verstehen wir eine solche, bei

[1]) l. c. Separatabzug. S. 25.
[2]) l. c. Separatabzug. S. 5.

der die Cardia wieder ihre normale Permeabilität erreicht hat, unter einer subjectiven eine solche, bei der die Beschwerden beseitigt sind, das Leiden aber nur in ein latentes Stadium übergegangen ist. Es liegen die Verhältnisse beim chronischen Cardiospasmus ganz ähnlich wie bei der Prostatahypertrophie, einem ebenfalls eminent chronischen Leiden, bei dem wir auch in vielen Fällen nur eine subjective Heilung erzielen, indem das Leiden in ein latentes Stadium übergeführt wird; die Urinbeschwerden schwinden zwar, aber objectiv lässt sich noch ein Residualharn in der Blase nachweisen.

Der Nachweis einer objectiven Heilung beim chronischen Cardiospasmus erscheint mir unbedingt erforderlich, um eine völlige Heilung constatiren zu können.

Fall I. 2. 1. 06. Frl. M. N., 28 Jahre, aus J., Privatpatientin. Pat. will als Kind niemals krank gewesen sein, auch bleichsüchtig sei sie nie gewesen. Seit etwa 4 Jahren habe sie Beschwerden beim Essen. Sie hätte das Gefühl, als wenn immer etwas in der Speiseröhre stecken bliebe. Hierzu käme noch Brennen hoch oben am Gaumen und Druckgefühl in der Halsgegend ohne jede Schmerzen. Nur wenn sie sich bücke oder arbeite, empfinde sie mitunter stechende Schmerzen, die einige Minuten anhalten. Höchst selten seien krampfartige Schmerzen, dann gewöhnlich nie während der Zeit der Menses, aufgetreten. Seit 3 Jahren treten etwa 2—3 Mal im Jahr Krampfanfälle hinter dem Brustbein ein, die etwa $^1/_4$ Stunde lang anhalten, mit plötzlich ziehenden Schmerzen beginnen und langsam abklingen. Der krampfartige Schmerz habe sich verloren, sobald sie Thee getrunken habe. Das Essen schmecke ihr ausgezeichnet, indessen müsse sie alles sehr lange durchkauen, ehe es in den Magen gehe. Sie brauche mehr als doppelt so viel Zeit als Andere, besonders um Kartoffeln, Klösse und Fleisch herunter zu bekommen. Brot und Semmel gehe besser herunter. Manchmal komme etwas in den Mund herauf, besonders nüchtern am Morgen nach dem Gurgeln. Sehr häufig komme aber auch 2 bis 3 Stunden nach dem Essen etwas von dem Genossenen empor. Grössere Mengen seien nie emporgekommen. Von Getränken gehen kalte schlechter herunter. Wein, Bier und Schnaps machen ein zusammenziehendes Gefühl und werden deshalb nicht genommen.

Pat. ist innerhalb der letzten 4 Jahre bei verschiedenen Aerzten in Behandlung gewesen, die bald Gurgelwasser verschrieben, bald mit Olivensonden untersucht hätten, ohne ein Hinderniss zu finden, bald die Beschwerden auf die Schilddrüse bezogen und sie mit Güssen und Dampfbädern behandelt hätten. Von allen Aerzten aber sei ihr Leiden als nervös erklärt worden.

Status: Allgemeinstatus o. B. Die 13 mm dicke, cylindrische Schlundsonde stösst bei 48 cm auf ein Hinderniss, bei einer Schluckbewegung passirt sie die Cardia unter dem Gefühl des Engagement. Neben der Sonde kommen

etwa 15 ccm schaumigen Schleims mit Semmelbrocken empor. Ein weicher Schlauch, 13 mm dick, stösst 49 cm tief auf ein Hinderniss. Es entleeren sich durch und neben dem Schlauch 35 ccm alkalisch reagirender Flüssigkeit. Bei Schluckbewegung wird das Hinderniss an der Cardia überwunden, und der Schlauch passirt in den Magen.

3. 1. 06. Nüchterne Ausheberung des Oesophagus ergiebt 11 ccm alkalisch reagirender Flüssigkeit. Bei Schluckbewegung passirt der Schlauch durch die Cardia. Es werden aus dem Magen 16 ccm ausgehebert, stark sauer, Congo +, HCl 18, Gesammtacidität 30.

Pat. erhält jetzt 400 ccm Hafermehlsuppe. Nach $^3/_4$ Stunden werden aus dem Oesophagus 55 ccm ausgehebert, alkalisch reagirend; und es finden sich darin mehr als erbsengrosse Semmelstücke. Nach leichtem Widerstand passirt nach einer Schluckbewegung der Magenschlauch in den Magen, aus dem 15 ccm stark sauer reagirenden Inhalts ausgehebert werden. Congo +.

Röntgenuntersuchung: Pat. erhält 80 g Kartoffel-Wismuthbrei zu essen und isst ihn in kleinen Pausen. Pat. giebt an, dass nichts stecken geblieben ist, sondern Alles ohne Beschwerden in den Magen gegangen sei. Vor und nach der Untersuchung Röntgenaufnahme. Bald nach der Aufnahme wird der Magenschlauch in den Oesophagus eingeführt. Kaum hat derselbe den Oesophaguseingang passirt, so kommen grössere Mengen Kartoffel-Wismuthbreis, mit Schleim vermischt, empor, neben und durch den Schlauch. Nach einer hierauf vorgenommenen Ausspülung der Speiseröhre kommen grössere Massen Breis empor. Nach Beendigung der Ausspülung wird der Schlauch in den Magen eingeführt. Auch hier befindet sich Kartoffel-Wismuthbrei. Das Röntgenbild, in ventro-dorsaler Strahlenrichtung angefertigt, ergiebt einen Schatten, der spindelförmig vom Ansatz der III. Rippe am Wirbelkörper beginnt und bis zur XII. Rippe herabreicht. Der Schatten hat eine Breite von etwa 5 cm und zeigt die stärkste Vorwölbung nach rechts in der Höhe der VIII. Rippe. Auch auf der linken Seite ist eine starke Ausbuchtung in der Gegend der XI. Rippe zu sehen. Der Schatten hebt sich deutlich gegen den Herzschatten ab.

4. 1. 04. Nochmalige nüchterne Ausheberung. Die Speiseröhre erweist sich als leer. Der weiche Magenschlauch stösst an der Cardia auf ein leichtes Hinderniss. Auch der Magen ist leer. Erst bei Einfüllung von 100 ccm Wasser kommt 70 ccm leicht getrübte Flüssigkeit empor, die freie HCl enthält. Hierauf Probemahlzeit (125 g gebratenes gehacktes Rindfleisch). Nach 3 Stunden wird der Schlauch in den Oesophagus eingeführt. Zunächst kommt weder neben noch durch den Schlauch etwas heraus. Ausspülung der Speiseröhre. Neben dem Schlauch kommen 220 ccm alkalisch reagirende Flüssigkeit, durch den Schlauch 200 ccm. Unter leichtem Widerstand passirt der Schlauch in den Magen, aus dem 220 ccm freie HCl, Pepsin und Labferment enthaltende Mengen ausgehebert werden.

5. 1. 06. Druckversuch. Warmes Wasser fängt bei einem Druck von + 2 mm Hg an gleichmässig einzulaufen. Es fliessen ein 70 ccm. Dann tritt eine kleine Pause ein. Einfliessen bis 90 ccm. Hierauf weitere Pause. Forcirte

Drucksteigerung: bei + 12 mm Hg läuft es ein. Neben dem Nelatonkatheter kommt aus dem Oesophagus etwas Luft heraus. Nach Einfliessen von 130 ccm kleine Pause. Erst nach Schluckbewegung weiteres Einfliessen. Jetzt läuft es schnell und gleichmässig ein, bis 610 ccm eingeflossen sind. Hierauf Entfernung des Nelatonkatheters und Einführung eines Schlauches in die Speiseröhre. Bei Ausheberung aus der Speiseröhre werden 11 ccm durch den Schlauch entleert; neben dem Schlauch kommen 80 ccm, mit Semmelbrocken vermischt, heraus. Insgesammt eingeflossen sind 610 ccm; durch die Cardia in den Magen gegangen 520 ccm.

Kaltes Wasser. Es fliessen zunächst 90 ccm ein. Hierauf tritt Pause ein, nach weiteren 10 ccm wieder Pause, dann Pause nach Einfliessen von 140 ccm, jetzt läuft es sehr langsam ein, bis 170 ccm eingeflossen sind, dann Pausen bei 190 ccm und 200 ccm. Während des Einfliessens ist der Druck auf + 4 mm Hg gestiegen. Im Folgenden treten öfter mehr oder weniger grosse Pausen während des Einfliessens ein, nach 240, 260, 290, 350, 390 ccm. Jetzt sieht man ein Zurücktreten des Wassers in den Cylinder um 30 ccm, also bis 360 ccm. Nach einer Schluckbewegung fliesst es schnell und gleichmässig weiter bis 590 ccm eingeflossen sind. Jetzt schnelle und forcirte Drucksteigerung auf + 30 mm Hg, worauf das Wasser schnell bis 790 ccm einfliesst. Hierauf Entfernung des Nelatonkatheters. Pat. hat während der Untersuchung nichts erbrochen. Bei Ausheberung durch den Schlauch 60 ccm, neben dem Schlauch 50 ccm; insgesammt sind in der Speiseröhre von 790 ccm 110 ccm zurückgehalten worden, durch die Cardia sind in den Magen 680 ccm eingegangen.

6. 1. 08. Oesophagoskopische Untersuchung. Dieselbe gelingt leicht. Das Rohr dringt bis in den Magen, 48 cm tief, ein. Die Cardia macht bei 42 cm einen fast normalen rosettenartigen Eindruck. Direct oberhalb der Cardia ist eine deutliche Erweiterung nicht zu sehen, dagegen bei 26 cm, wo man auch das „Dilatationsgeräusch" hört, hochgradiger Speichelfluss; schätzungsweise entleeren sich während der Untersuchung etwa 200 ccm Schleim.

Auf Grund des Röntgenbildes, der v. Mikulicz'schen Druckversuche, sowie der Oesophagoskopie wird die Diagnose eines Cardiospasmus leichten Grades mit geringer Erweiterung der Speiseröhre gestellt.

Es wird am 18. 1. 06 die 1. Dehnung vorgenommen und zwar mit dem einfachen Henle'schen Gummiballon. Der Gummiballon wird in den Magen eingeführt und nach stärkerer Füllung durch die Cardia hindurch gezogen. Bei einem bestimmten Füllungsgrad, der einem Umfang des Ballons von 7 cm entspricht, gelingt es, den Ballon durch die Cardia hindurchzuziehen. Hierbei ist die Cardia etwa 8—12 cm hoch in den Oesophagus eingestülpt.

28. 1. 06. Pat. hat das Gefühl, als wenn das Essen besser herunterginge. Aber am Schluss des Essens besteht noch das Gefühl des Druckes, das erst beim Nachtrinken von Wasser verschwindet. Heute erneutes Hindurchziehen des Gummiballons bei einem Umfang von 11 cm. 29. 1. 06. Heute werden mit dem Henle'schen Gummiballon nochmals 4 forcirte Dehnungen

vorgenommen. Die letzten gelingen leicht. Bei der letzten Dehnung ist eine Spur Sanguis am Ballon. Pat. klagt auch über Schmerzen, so dass von weiteren Dehnungen für heute Abstand genommen werden muss. 30. 1. 06. Pat. hat das Gefühl, dass es ihr besser ginge, aber Mohrrüben und Kartoffeln seien doch noch stecken geblieben. 12. 2. 06. Pat. gibt auch jetzt noch an, dass Festes nicht gut herunterginge, wenn sie nicht nachtrinke. Eine Besserung spüre sie entschieden. Sie glaube, dass die Speisen nicht mehr bis zur nächsten Mahlzeit liegen bleiben, und dass es ihr möglich sei, feste Speisen durch Flüssigkeit bald in den Magen zu spülen.

Auch jetzt ist bei Einführung des weichen Schlauches an der Cardia noch ein Hinderniss zu fühlen, das erst bei Schluckbewegung überwunden wird. Es werden noch mehrmals Dehnungen mit dem Gummiballon nach Henle vorgenommen. 13. 2. 06. Pat. gibt an, dass es ihr entschieden besser ginge. Die dicke harte Sonde stösst bei 42 cm nur auf leichten Widerstand. 14. 2. 06. Der Widerstand für die Sonde ist heute etwas stärker. Wiederum Einführung des einfachen Gummiballons nach Henle; doch klagt Pat. über Schmerzen in der linken Seite, so dass von einer Dehnung Abstand genommen wird, da eine Reizung der Cardia zu bestehen scheint.

26. 2. 06. Im Allgemeinen geht es der Pat. besser, sie hat aber am Schlusse des Essens noch immer das Gefühl, als wenn etwas stecken bliebe. 2 Pfund Gewichtszunahme. Bei Einführung des Schlauches in die Speiseröhre erweist sich diese als leer. Auch heute findet die Sonde bei 42 cm leichten Widerstand. Im oberen Theile des Oesophagus leichtes Dilatationsgeräusch. Es wird nochmals Dehnung mit Henle'schem Ballon versucht, aber Pat. klagt bald beim Anziehen über solche Schmerzen, dass Abstand genommen werden muss. 27. 2. 06. Pat. erhält heute Probebeefsteak. Bei der einfachen Ausheberung entleert sich nichts, wie sich später erweist, weil der Magenschlauch sich durch Fleischstückchen verstopft hat. Bei Spülung mit 250 ccm Wasser kommt aus der Speiseröhre eine grössere Anzahl von Fleischstückchen neben der Sonde aus dem Munde, auch etwas durch den Schlauch heraus.

28. 2. 06. Bisher sind nur Dehnungen mit dem Henle'schen Ballon vorgenommen worden.

Röntgendurchleuchtung: Pat. bekommt ca. 100 ccm Kartoffel-Wismuthbrei zu essen. Man sieht einen deutlichen Schatten, nicht so deutlich in den oberen als in den unteren Partien. Bei schräger Durchleuchtung in Fechterstellung sieht man deutlich zwischen Wirbelsäule und Herzschatten einen nach unten deutlichen Schatten, von dem ein Zipfel mehrere Centimeter unterhalb des Zwerchfells reicht. Pat. hat von den Kartoffel-Wismuthbrei-massen kein Druckgefühl.

1. 3. 06. Pat. hat hin und wieder noch Druckgefühl, besonders im oberen Theile der Speiseröhre, gleichsam krampfartig.

Heute wird zum ersten Male das Dilatationsinstrument eingeführt. Pat. klagt schon bei verhältnissmässig geringer Füllung über Druckbeschwerden, die allmählich nachlassen, sodass die Sonde weiter gefüllt werden kann. Es

ist möglich, sie bis zu einem Inhalt von 25 ccm zu füllen. Der Versuch, den auf 7 cm Umfang gedehnten Ballon herauszuziehen, gelingt nicht. Pat. bekommt solche Schmerzen, dass bald davon Abstand genommen wird. Nach Entleerung der im Ballon enthaltenen Flüssigkeit wird das Dilatationsinstrument mit Leichtigkeit entfernt. Nach 5 Minuten erneute Einführung. Diesmal hat Pat. bei Dehnung bis 7 cm Umfang kein Druckgefühl, ausser im Moment der stärksten Dehnung. Bei der zweiten Dehnung gelingt es, bei Zurückziehen der Sonde um 13 cm, sie in die Speiseröhre zu ziehen. Diesmal geringe Beschwerden. Nach weiteren 5 Minuten dritte Dehnung, wobei die Dilatationssonde spielend in die Cardia passirt, die in der Cardia liegende Sonde gleitet bei Zug leicht in den Oesophagus. 2. 3. 06. Heute Einführung der dicken Schlundsonde spielend leicht, aber doch noch leichter Widerstand an der Cardia. Dehnung mit der Dilatationssonde dreimal bis auf 7 cm Umfang. Beim 3. Male gelingt es, sie mit Leichtigkeit herauszuziehen.

19. 3. 06. Pat. stellt sich erneut vor. In 17 Tagen hat sie 4 Pfund zugenommen. Sie kann alles essen, auch Klösse und Kartoffeln. Festes Fleisch gehe ohne Beschwerden herunter. Am Schluss hat sie aber noch immer ein leichtes Druckgefühl, das bald nach dem Trinken von Flüssigkeit nachlässt. Aus diesem Grunde nochmalige Dehnung. Heute Einführung der modificirten Dilatationssonde. Es gelingt, allerdings unter Schmerzen, sie bis zu 8 cm Umfang zu füllen. Beim Anziehen der Sonde wird auch die Cardia nach oben gezogen.

20. 3. 06. Nach der gestrigen Dehnung ist es der Pat. ausgezeichnet gegangen. Heute erneute Dehnung bis 10 cm Umfang.

21. 3. 06. Noch zweimalige Dehnung bis 11 cm Umfang. Pat. hat sehr intensive Schmerzen: sofort nach Herauslassen des Wassers lassen diese nach. 22. 3. 06. Dehnung bis ca. $11^1/_2$ cm Umfang. 23. 3. 06. Pat. hat alles gegessen, sogar Brot mit Weisskäse ging gut herunter. Kein Drücken.

19. 4. 06. Pat. theilt brieflich mit, dass sie nicht mehr zu kommen brauche, da es ihr ausgezeichnet ginge. 19. 7. 06. Pat. hat 10 Pfund zugenommen, sie hat keine Beschwerden. Sie kann alles ohne Ausnahme essen.

11. 4. 08. Patientin theilt brieflich mit, dass die Heilung weiter angehalten hätte. Sie hätte noch weitere 15 Pfund zugenommen. Es ginge alles ausgezeichnet herunter, nur bei frischem Obst, wie Kirschen und Pflaumen, hätte sie noch Beschwerden. Sie bezieht diese auf die Schalen. Denn, wenn sie die Kirschen oder Pflaumen gekocht gegessen hätte, hätte sie keine Beschwerden gehabt.

In diesem Falle handelt es sich um ein 28 jähriges Fräulein, bei der die ersten Beschwerden im 24. Lebensjahr aufgetreten sind. Sie äusserten sich bei ihr besonders in krampfartigen Schmerzen und Emporwürgen von Speisen. Die Untersuchung ergab, dass es sich um einen verhältnissmässig leichten Fall von Cardiospasmus handelte. Bei dem v. Mikulicz'schen Druckversuche zeigte sich

ein Residualbestand der Speiseröhre von etwa 110 ccm. Zunächst war eine grosse Anzahl von Dehnungen mit dem Henle'schen Gummiballon vorgenommen und damit eine Besserung, aber keine Heilung erzielt worden. Nachher wurde die ursprüngliche Geissler'sche Ballonsonde angewandt und gleichfalls eine weitere bedeutende Besserung erzielt. Aber erst nach mehrfacher Dehnung mit der neuen Dilatationssonde, zunächst bis 8, dann bis 10 und bis $11^1/_2$ cm Umfang trat eine völlige Heilung ein, die auch nach 2 Jahren noch angehalten hat. Patientin hat seit Beginn der Behandlung insgesammt 31 Pfund an Gewicht zugenommen.

Druckversuche nach Erzielung des Heilresultates sind bisher noch nicht gemacht worden.

Fall II. Restaurateur A. L., 37 Jahre, aus O. Privatpatient. 29. 3. 06. Pat. ist hereditär nicht belastet. 1886/87 Malaria. Das jetzige Leiden besteht seit einem Jahr. Die Störungen in der Nahrungsaufnahme treten besonders Mittags auf. Patient fühlt, dass während der Mahlzeit plötzlich ein Bissen vor dem Magenmund liegen bleibt. Nach einigen Minuten geht der Bissen von selbst herunter. Am schnellsten verschwinden die Beschwerden, wenn Patient einige Male durch das Zimmer geht. Legt sich Patient nach dem Essen schlafen, so fühlt er, dass Speisen vor dem Magenmund liegen. Wenn er dann nach 1 Stunde Kaffee trinkt, so fühlt er deutlich, wie die Speisen erst durch den Kaffee heruntergespült werden. Ein Erbrechen der Nahrung vom Tage vorher ist niemals aufgetreten, dagegen kommt es vor, dass Patient früh morgens, wenn er hustet, einen Mund voll Schleim aus der Speiseröhre heraufbringt. Dieser schmeckt nach den am Abend vorher genossenen Speisen. Mitunter haben ihm auch Flüssigkeiten allein Beschwerden gemacht. Feste Speisen gehen bald ganz gut, bald garnicht herunter. Wenn Patient beschwerdefrei ist, dann geht Alles gut in den Magen; treten jedoch die Beschwerden auf, so bleibt auch alles ohne Unterschied der Art stecken. Bei stark kohlensäurehaltigem Bier kommt nach Genuss mehrerer Gläser Bier (Patient ist Gastwirth) mitunter etwas Schaum herauf. Nach reichlichem Alkoholgenuss hat er eine Verschlechterung nicht beobachtet. Keine Gewichtsabnahme. Patient steht seit Jahren auf dem Gewicht von 86 kg. Keine Stuhlverstopfung, aber nachts starke Blähungen; dann sind am folgenden Tage die Beschwerden grösser. Kein Foetor ex ore.

Status: Allgemeinstatus o. B. Die 13 mm dicke, cylindrische Schlundsonde stösst bei 45 cm auf ein Hinderniss. Dem Pat. werden nüchtern aus der Speiseröhre mit dem Magenschlauch 10 ccm entleert. Hierauf erhält Pat. 400 ccm Schleimsuppe. Nach $^3/_4$ Stunde aus der Speiseröhre 8 ccm, aus dem Magen 11 ccm entleert. Alle drei Proben reagiren neutral. Urin o. B.

Das Röntgenbild in ventro-dorsaler Strahlenrichtung ergiebt nach Einnahme von Kartoffel-Wismuthbrei einen Schatten, der von der IV. Rippe an

spindelförmig bis nahe an die XII. Rippe heranreicht. Der Schatten geht auf der linken Seite fast senkrecht nach unten, während er sich nach rechts hin ausbaucht und seine grösste Breite von 4 cm in der Höhe der IX. Rippe erreicht, um von da wieder allmählich schmaler zu werden.

30. 3. 06. Die Oesophagoskopie stösst wegen des völlig erhaltenen Gebisses auf ziemliche Schwierigkeiten. Es gelingt jedoch, mittels der Leitsonde das Rohr zunächst bis 23 cm einzuführen. Man sieht dort viel dicken, schaumigen, weissen Schleim liegen. Nachdem derselbe einigermaassen fortgetupft ist, wird das Rohr weiter geführt, zunächst bis 41 cm. Hier ist die Schleimhaut leicht geröthet, aber respiratorisch gut beweglich. Bei einigem Zuwarten sieht man zwischen den von rechts hinten nach links vorn ziehenden Falten von links und vorn her etwas zähen Schleim heraustreten. Es gelingt, das Rohr noch bis 46 cm tief zu führen. Die Schleimhaut ist hier prall gespannt, Magenschleimhaut ist nicht zu sehen, die Cardia fest geschlossen. Es wird das Rohr wieder zurückgezogen, man befindet sich erst bei 41 cm in einer kleinen Höhle. Bei 39 cm sieht man die Zwerchfellschenkel bei der Athmung respiratorisch beweglich, von links vorn nach rechts hinten ziehend. Unterhalb befindet sich ein kleiner Schleimhautsack (6 cm lang). Oberhalb von 39 cm ist die Speiseröhre nur wenig erweitert. Bei Exspiration sieht man die Falten sich aneinander legen, bei Inspiration auseinander gehen. Es entsteht ein deutliches Dilatationsgeräusch. Während die Höhle von 32 bis 39 cm verhältnissmässig geringfügig ist, ist dieselbe von 22—32 cm etwas grösser. Bei 22 cm hört die Erweiterung auf.

Auf Grund der Anamnese, des Röntgenbildes, sowie des Befundes bei der Oesophagoskopie wird die Diagnose auf ein Anfangsstadium des chronischen Cardiospasmus mit leichter Erweiterung der Speiseröhre gestellt und mit Dehnungen mit der Dilatationssonde begonnen.

6. 4. 06. Einführung der Dilatationssonde so, dass die Mitte der Ausbuchtung etwa bei 45 cm — in die Cardia — zu liegen kommt. Es werden zunächst 20 ccm Wasser eingefüllt. Ein weiteres Einpressen von Wasser stösst auf grossen Widerstand, der jedoch plötzlich nachlässt, und es kann noch eine weitere Menge Wasser eingeführt werden. Es wird zunächt angenommen, dass der Ballon geplatzt ist, beim Anziehen desselben erweist es sich, dass er in den Magen gerutscht ist. Es wird der Ballon deshalb zunächst entleert, wieder an die richtige Stelle gelegt und nochmals gedehnt. Nach Einführung von etwa 40 ccm Wasser bekommt Pat. sehr heftige Schmerzen, die Sonde muss entfernt werden. An der Sonde befand sich neben Schleim ein Streifchen Blut. 10. 4. 06. Pat. giebt an, dass es ihm etwas besser gegangen sei. Er hätte jetzt das Gefühl, als wenn alles hindurchginge. Der krampfartige Schmerz sei gar nicht mehr aufgetreten. In den letzten Tagen kämen ihm auch Gase zum Munde heraus, was früher nie der Fall war. 14. 4. 06. Befinden des Pat. ausgezeichnet. Er hat gar keine Beschwerden mehr. Er kann sogar Brot mit harter Kruste essen. Keine Krampfanfälle. Auch die Blähungen hören nach Einnahme von doppelkohlensaurem Natron auf. Die 14 mm dicke cylindrische Schlundsonde geht spielend leicht und ohne Spur eines Hindernisses in den

pielle Klärung seiner Durchführbarkeit und eine scrupulöse Technik unerlässlich. Ich habe beide in der gleich zu schildernden Weise mir ausgearbeitet.

Jeder beschäftigte Chirurg wird über selbst gewonnene Erfahrungen bei ausgedehnter Thorakoplastik verfügen, welche zum Schlusse von Resthöhlen nach Pleuraempyemen ausgeführt wurden. Hier operiren wir bei schwartiger starrer Pleura, bei schon offenem Pleuraraum, haben in ihrer Lage fixirte Brustinnenorgane vor uns. Das erstrebte physiologische Endziel dieses Eingriffes ist neben dem definitiven Schluss der Empyemhöhle die partielle Wiederentfaltung der Lunge. Mit der für die Lungentuberculose zu entwerfenden Operation hingegen streben wir das gerade Gegentheil an: Wir operiren bei geschlossener Pleurahöhle, bei meist sehr zarter Pleura pulmonalis und costalis, betrachten ihre peinlichste Schonung als eine der Hauptaufgaben der Technik und wollen die noch entfaltete Lunge in ihrem Volumen einengen. Das Ziel der Operation ist: Einwirkung des Atmosphärendruckes auf die erhaltene Pleura, Lösung dieser vom knöchernen Brustkorb bezw. des Brustkorbes von der Pleura und damit von der Lunge. Die ganze Technik des operativen Vorgehens wird dadurch eine wesentlich andere als bei der vormaligen „Thorakoplastik“ und wir möchten daher empfehlen, für die zu schildernde Operation, die Pleura-Lungen-Befreiung vom Zuge der unnachgiebigen Brustwand, die Bezeichnung „Pleuro-Pneumolysis“ zu wählen, oder wenn man will: mit dem Zusatz thoracoplastica; ist doch eben nicht die Pleura, sondern die Lunge das Endziel der Brustwandentknochung. Um es nochmals hervorzuheben: die Pleurablätter können bei bestehender Lungentuberculose von normaler Zartheit sein oder brauchen nur an einzelnen Stellen geringe Verdickungen oder Verwachsungen miteinander zu zeigen. Die Pleurae sind also nachgiebig, folgen jedem Druck von aussen oder Zug von innen. Sie sind aber auch sehr leicht verletzlich und der Verletzung der Pleura costalis folgt mehr oder weniger umfangreicher Pneumothorax. Will man also diesen sowohl als auch den Eingriff ganz unnöthig complicirendes eventuelles Pleura-Empyem auf alle Fälle vermeiden, so muss auf die peinlichste Schonung der Pleura costalis während der Operation Bedacht genommen werden.

pfindung, wie z. B. bei schlechtem Geruch usw. auf. Das Erbrochene besteht früh morgens fast immer nur aus wässrigem Schleim und geringen Speiseresten vom Tage vorher. Ein wirkliches Erbrechen mit Uebelbefinden hat Pat. nur selten. Tritt dies besonders nach Alcoholgenuss oder Tabakabusus ein, so ist es sehr schmerzhaft. Pat. kann auf Wunsch durch Husten oder Würgbewegungen die Entfernung der Speisen aus der Speiseröhre vornehmen. Er leidet an Schmerzanfällen in der Magengend, die nach beiden Seiten des Rückens ausstrahlen, sogar bis in die Arme. Sie treten ganz plötzlich auf und lassen allmählich nach. Es bestehen mitunter schmerzfreie Pausen von mehreren Wochen. Zeiten völligen Wohlbefindens kämen nicht vor. Störungen in der Nahrungsaufnahme treten bei jeder Mahlzeit auf. Um die Speisen, die in der Speiseröhre stecken geblieben sind, in den Magen zu befördern, trinkt Pat. grosse Mengen Flüssigkeit nach. Pat. fühlt dann, wie die Flüssigkeiten mit den festen Speisen zusammen durch den Magenmund hindurchtreten. Das Erbrochene ist unverdaut und schmeckt leicht säuerlich, meistens nach dem Vorhergenossenen. Flüssigkeit allein passirt glatt. Feste Speisen gehen allein gar nicht herunter. In der Nacht leidet Pat. häufig an starkem Speichelfluss. Von den Nahrungsmitteln geht besonders schlecht Zwieback herunter, ferner die festeren Fleischsorten, wie Rindfleisch. Weiches und fettes Fleisch geht am leichtesten herunter. Kleine Bissen gehen besser herunter als grössere, aber nur deswegen, weil sie sich leichter durch nachgetrunkene Flüssigkeit herunter spülen lassen. Nach Selterwasser sind die Beschwerden besonders stark. Nach Bier kommt Schaum aus der Speiseröhre heraus, Cognac verursacht starkes Brennen.

13. 9. 06. 13 mm dicke, cylindrische Schlundsonde stösst 42 cm tief auf ein Hinderniss, das aber auf Zuwarten überwunden wird. Pat. empfindet beim Durchführen der Sonde stets einen Schmerz. Pat. hat 3 Stunden vorher gegessen, aus dem Oesophagus ausgehebert 35 ccm Speisemassen ohne Geruch, schwach sauer. Von 100 ccm Wasser kommen ca. 70 ccm zurück. Er erhält jetzt 400 ccm Haferschleim, nach $^3/_4$ Stunde 35 ccm durch die Sonde, neben der Sonde 10 ccm, insgesammt 45 ccm, mit Schleim vermischt, neutral reagirend. Aus dem Magen 75 ccm Gesammtacidität 58. Freie HCl 26.

Es werden 370 ccm Wasser eingefüllt; von diesen werden neben dem Schlauch 80 ccm, durch den Schlauch 175 ccm nach oben ausgewürgt. Es sind also 120 ccm in den Magen gegangen. Jetzt erhält Pat. 100 ccm Milch. Aus dem Oesophagus ausgehebert ca. 20 ccm, neben dem Schlauch 75 ccm, es sind daher 5 ccm passirt.

14. 9. 06. Röntgenbild ohne und mit Kartoffel-Wismuthbrei. Pat. fühlt keine stärkeren Druckerscheinungen. Das Röntgenbild in ventro-dorsaler Strahlenrichtung ergiebt einen von der III. bis über die XI. Rippe hinausreichenden Schatten, der in verschiedener Höhe von verschiedener Breite ist. Am breitesten erweist er sich zwischen der IX. und X. Rippe von ca. $6^1/_2$ bis 7 cm. Eine ähnliche Verbreiterung zeigt er noch in der Höhe der IV. Rippe. Schmälere Parthien von $4^1/_2$ bis $5^1/_2$ cm Breite sind zwischen der V., VI. und IX. Rippe sichtbar. Besonders deutlich sind einzelne Einschnürungen auf der

linken Seite zu sehen, sie heben sich scharf gegen den Herzschatten ab. Auf der rechten Seite ist besonders eine Einschnürung in der Höhe der V. Rippe sichtbar.

Druckversuch: Luftdruck bei Inspiration — 4 mm Hg., bei Exspiration + 4 mm Hg., bei Würgbewegung + 40 mm Hg., bei forcirter Inspiration — 8 mm Hg., bei forcirter Exspiration + 34 mm Hg., bei Husten + 140 mm Hg., bei Schlucken + 8 mm Hg.

Warmes Wasser. Es fliesst bei ganz geringem Druck gleichmässig ein. Nach Einfliessen von 160 ccm fliesst es allmählich langsamer, nach 180 ccm tritt eine Pause von mehreren Secunden ein. Pat. würgt jetzt neben dem Nelatonkatheter grosse Mengen empor. Hierauf Weiterfliessen, bis 260 ccm eingeflossen sind. Erneutes Emporwürgen, schnelles Weiterfliessen, bis 760 ccm eingeflossen sind. Es sind neben dem Schlauch 160 ccm Wasser emporgewürgt worden. Wieviel bei der darauf erfolgten Einführung des Magenschlauches aus dem Oesophagus ausgehebert wurde, ist nicht bekannt. Die betreffenden Zahlen sind leider verloren gegangen. Es waren, soweit erinnerlich, 200 ccm. Eingeflossen sind 760 ccm.

Selter: Sofortiges Einfliessen. Aber schon nach Einfliessen von 30 ccm fliesst es nicht mehr weiter. Erneute Drucksteigerung. Emporwürgen. Hierauf fliesst es bis 170 ccm ein. Erneutes Emporwürgen, worauf es bis 180 ccm einfliesst. Immer erneutes Emporwürgen. Insgesammt eingeflossen 820 ccm. Nebenbei herausgewürgt 160, durch den Schlauch aus dem Oesophagus ausgehebert 250 ccm. Es sind daher in den Magen gegangen 470 ccm, etwa die Hälfte.

17. 9. 06. Der Versuch einer Oesophagoskopie selbst mit ganz dünnem Rohr misslingt, weil Pat. einen sehr kurzen, dicken Hals hat und ein Zurückbeugen des Kopfes nach hinten nicht möglich ist.

Da auf Grund des Röntgenbildes und der klinischen Untersuchung, der Anamnese, der Ausheberung und des Druckversuches an der Diagnose eines Cardiospasmus mit Erweiterung der Speiseröhre kaum gezweifelt werden kann, werden Dilatationsversuche gemacht. Die ersten Versuche scheitern, weil es ausserordentlich schwierig ist, die Sonde an die richtige Stelle an die Cardia zu legen. Erst nach Cocainisirung gelingt dies. Es wird eine Dehnung bis 8 cm vorgenommen. Pat. bekommt heftige Schmerzen. Es ist unmöglich, die gefüllte Sonde aus der Cardia zu entfernen; erst nach Ablassen des Wassers kann sie herausgenommen werden. Es zeigt sich, dass der innere Ballon geplatzt ist. Pat. fühlt sich nach der Dehnung bedeutend leichter. Weiterhin ist Pat. noch mehrfach gedehnt worden. Er selbst hat dann das Dehnen gelernt. Zu einer forcirten Dehnung hat er nicht bestimmt werden können.

30. 12. 07. Pat. hat sich mehrere Monate hindurch alle 2—3 Tage selbst gedehnt. Seine Beschwerden sind jetzt nur noch ganz leichter Art. Aufstossen und Würgen seien kaum noch aufgetreten. Schmerzanfälle treten fast nie mehr auf. Wenn er länger als 4 Tage gewartet habe, hätte er wieder nachtrinken müssen. Während er früher im Laufe des Tages 4 Liter nachgetrunken habe, brauche

er jetzt nur noch $1^1/_2$ Liter nachzutrinken. Gewöhnlich finden sich bei der Ausheberung in der Speiseröhre 10—15 ccm Schleim. Anderes als Schleim habe er niemals nachweisen können, auch nicht bei den täglichen Ausspülungen. Pat. legt das Dehnungsinstrument mit seiner Mitte bei 42 cm ein, er habe in letzter Zeit bis zu $12^1/_2$ cm gedehnt.

15. 5. 08. Pat. stellt sich heute noch einmal vor und giebt an, dass es ihm ausgezeichnet gehe, seit beinahe $^1/_2$ Jahr hätte er nichts mehr gemacht und sei völlig beschwerdefrei. Erbrechen und Emporwürgen sei seit sehr langer Zeit überhaupt nicht mehr aufgetreten.

In diesem Falle handelt es sich um einen 45 jährigen Mann, dessen Beschwerden im 27. Lebensjahre, also 18 Jahre vorher, begonnen hatten. Abgesehen von Krampfanfällen litt er noch an häufig auftretendem Erbrechen. In diesem Falle wurde die Diagnose auf Grund der Anamnese, der klinischen Untersuchung und des Röntgenbildes gestellt. Die Oesophagoskopie stiess auf unüberwindliche Schwierigkeiten. Der Druckversuch ergab hier recht charakteristische Zahlen, da bei warmem Wasser etwa $^1/_4$, bei Selterwasser etwa nur die Hälfte durch die Cardia in den Magen passirte. Es wurden von mir selbst nur wenige Dehnungen vorgenommen. Pat. hat gelernt, sich selbst zu dehnen. Zu einer forcirten Dehnung war er bisher nicht zu bestimmen. Er selbst behauptete allerdings bei einer Vorstellung $1^1/_2$ Jahr nach der 1. Dehnung, dass er sich selbst bis $12^1/_2$ cm Umfang gedehnt hätte. Mitte Mai d. J., nach etwa 2 Jahren, giebt er an, dass er seit $^1/_2$ Jahr keinerlei Dehnung mehr vorgenommen habe, da er sich völlig beschwerdefrei fühle; ein Erbrechen und Emporwürgen sei nicht mehr aufgetreten. Auch in diesem Falle fehlen noch die nach der Dehnung nothwendigen Druckversuche.

Während die bisherigen 3 Fälle Privatpatienten waren, die sich einer klinischen Beobachtung nicht unterziehen wollten, und bei denen infolge dessen die Untersuchung, insbesondere die Controlluntersuchungen, nicht ausgeführt werden konnten, ist in den 3 folgenden Fällen auch eine genaue klinische Beobachtung durchgeführt worden und vor Allem sind in diesen Fällen nach der Dehnung behufs Feststellung der objectiven Heilerfolge Nachuntersuchungen vorgenommen worden. Diese Fälle zeigen vor Allem den grossen Werth der Druckversuche für die Beurtheilung des Heilresultates.

Fall IV. Frl. L. F., 18 Jahre alt, aus Kl. D., Pat. der Kgl. chirurg. Universitätsklinik, ist hereditär nicht belastet, bis vor 3 Jahren stets gesund

gewesen. Damals trat eine Anschwellung am Halse auf, die sich allmählich vergrösserte, aufbrach und eiterte. Seit Februar 1906, seit $1^1/_2$ Jahren merkt Pat., dass feste Speisen nicht mehr gut geschluckt werden können, auch wenn sie mit Flüssigkeit vermischt sind. Pat. hat das Gefühl, als wenn die Speisen in Höhe des Kehlkopfes stecken blieben. Flüssigkeiten gehen meist glatt in den Magen, doch hin und wieder kommt es vor, dass sie kurze Zeit in der Speiseröhre liegen bleiben. Nach einigen Minuten fühlt dann Pat., dass sie in den Magen hinunterstürzen. Zwischen den verschiedenen Flüssigkeiten besteht kein wesentlicher Unterschied weder bei warmem, noch bei kaltem Wasser, noch bei kohlensäurehaltigen Getränken. Sobald sie feste Speisen schluckt, bekommt sie Aufstossen und muss sie wieder emporbringen. Es ist mehr ein Emporwürgen als ein Erbrechen. Diese Speisemassen erscheinen auf einmal ohne jede Nausea. Am leichtesten werden die Speisen in sitzender oder stehender Stellung, die Hände in die Seite gestützt, emporgewürgt. Dass Speisen von einer früheren Mahlzeit mit emporgebracht werden, hat Pat. nie bemerkt. Die Speisen sind immer unverdaut. Ohne Flüssigkeit passiren feste Speisen nie in den Magen. Fleischstücke allein werden immer emporgebracht. Ein Unterschied in den verschiedenen Fleischsorten besteht nicht. Wurst, Brot und Semmel kann sie, wenn sie dazu trinkt, in den Magen bringen. Fett könne gut geschluckt werden. Kleine Bissen gehen besser herunter als grosse. Zum Herunterspülen benutzt Pat. am besten Bier und Selter. Warm und kalt macht keinen Unterschied, eben so wenig Kohlensäure. Pat. ist auch im Stande, die Speisen auf Aufforderung in die Höhe zu bringen. Seit $^1/_2$ Jahr treten periodisch mit Regelmässigkeit alle Wochen einmal Schmerzanfälle auf, gewöhnlich frühmorgens zwischen 3 und 4 Uhr. Sie empfindet dann einen Druck hinter dem Brustbein, der auch auf die übrige Brust ausstrahlt. Wenn in der Nacht Schmerzanfälle auftreten, muss sich Pat. auf die linke Seite legen, dann wird es besser. Perioden völligen Wohlbefindens sind seit Februar 1906 nicht mehr vorgekommen. Pat. erinnert sich nicht, je Speisen aus dem Magen emporgebracht zu haben. Aufstossen allein kommt vor, ohne dass Emporwürgen eintritt. Ziemlich starker Foetor ex ore: der Geruch ist dumpfig. An Körpergewicht will Pat. zeitweise stark abgenommen haben.

12. 6. 07. 13 mm dicke cylindrische Sonde passirt mit leichtem Hinderniss ohne besondere Schwierigkeit bis in den Magen. Die ösophagoskopische Untersuchung gelingt ohne besondere Schwierigkeit. In der Speiseröhre findet sich sehr viel dicker, zäher Schleim, der zunächst ausgetupft werden muss. Die Schleimhaut der Speiseröhre ist auffallend blass, erst in der Tiefe von 40 cm sieht sie geröthet aus. Die Cardia ist rosettenförmig verschlossen. Beim Zurückziehen des Rohres sieht man, dass die Röthung der Schleimhaut bis 36 cm hinaufreicht und dann langsam abnimmt. Die Speiseröhre ist in ihrem thorakalen Theile stark erweitert. Die Dilatation reicht allmählich abnehmend bis 18 cm nach oben.

Das in ventro-dorsaler Strahlenrichtung aufgenommene Röntgenbild ergiebt einen sich gegen den Herzschatten deutlich abhebenden tieferen Schatten,

der von dem 3. Intercostalraum bis nahe an die 12. Rippe heranreicht. Während der Schatten auf der rechten Seite fast senkrecht nach unten zieht und sich nur in der Höhe der 10. Rippe etwas nach links hin convex ausbuchtet, geht der Schatten auf der rechten Seite in convexem Bogen nach unten und setzt sich etwas oberhalb der 11. Rippe sackartig ab und verschmälert sich dann bis etwa 3 cm. Eine kleine Einschnürung ist auf der rechten Seite noch in der Höhe des 6. Intercostalraums sichtbar.

2. 9. 07. Luftdruckversuch. Bei ruhiger Inspiration und Exspiration Schwankungen von 4 mm Hg., bei forcirter Inspiration bis —14 mm Hg., bei forcirter Exspiration —2 mm Hg., bei Hustenstoss +24 mm Hg., bei Schluckbewegung nur ganz geringer Ausschlag.

Flüssigkeitsdruckversuch: Warmes Wasser. Es fliesst ein bei Druck von +8 mm Hg., es hört nach 100 ccm auf zu fliessen. Bei geringfügiger Drucksteigerung fliesst es dann bis 120 ccm, nach kurzer Pause Weiterfliessen, macht dann immer wieder Pausen, läuft dann bei einer Schluckbewegung wieder bis 190. Jetzt wird forcirte Drucksteigerung bis +60 mm Hg. vorgenommen. Hierauf schnelles Weiterfliessen; es wird jetzt die Flüssigkeit in grossen Mengen neben dem Schlauch herausgewürgt. Es fliessen im Ganzen 800 ccm ein. Emporgewürgt werden 300 ccm, durch den eingeführten Magenschlauch entleert werden 30 ccm und neben dem Schlauch 30 ccm, insgesammt 360 ccm; da 800 ccm eingeflossen sind, ist über die Hälfte in den Magen passirt.

Kaltes Wasser fängt schon bei Druck von +4 mm Hg. an zu fliessen. Schon während des Einfliessens der ersten 100 ccm kommt etwas neben dem Nelatonkatheter zum Munde heraus. Bei 130 ccm kleine Pause, nach Emporwürgen Weiterfliessen bis 200 ccm, erneutes Emporwürgen, Einfliessen bis 220 ccm, es treten immer kleine Pausen ein, nachheriges Emporwürgen bei 220, bei 280, bei 350 ccm. Nach Schluckbewegung fliesst es dann schnell weiter bis 390 ccm eingeflossen sind. Es wurden emporgewürgt 300 ccm. Durch den Schlauch wurden entleert 75 ccm, neben dem Schlauch 30 ccm. Es ist also sicher nichts durch die Cardia hindurchgekommen.

Kaltes Selterwasser. Es fliesst bei Druck von +10 mm Hg. zunächst schnell ein bis 80 ccm, fliesst dann nach mehreren Secunden bis 100 ccm weiter, worauf Emporwürgen eintritt. Hiernach Weiterfliessen bis 150 ccm. Um ein Weiterfliessen zu erzielen, muss eine forcirte Drucksteigerung vorgenommen werden. Hierauf Emporwürgen bis auf 210 ccm. Wieder forcirte Drucksteigerung. Hierauf Weiterfliessen bis 250 ccm. Nach einer Schluckbewegung Weiterfliessen bis 300 ccm. Jetzt tritt Emporwürgn ein, dann Weiterfliessen bis 350 ccm. Nochmaliges Emporwürgen, Weiterfliessen bis 400 ccm. Insgesammt werden emporgewürgt 250 ccm. Durch den Magenschlauch 180 ccm entleert, neben dem Schlauch 30 ccm entleert. Es ist also höchstens die ganz minimale Menge von 35 ccm in den Magen passirt.

5. 9. 07. Dehnung mit der modificirten Dilatationssonde. Es gelingt wegen der Kürze des Ballons nicht, denselben an die geeignete Stelle in die Cardia zu legen.

9. 9. 07. Auch heute wird versucht, den Ballon an die richtige Stelle zu legen. Mit Sicherheit gelingt es jedoch nicht, doch klagt Pat. bei Dehnung auf 8 cm Umfang über heftige Schmerzen. Zunächst wird Pat. mit Sondirung mit dicker Sonde behandelt, die sie zu Hause selbst vornimmt.

2. 1. 08. Pat. stellt sich heute wieder vor. Es ist ihr in der Zwischenzeit erträglich gegangen, sie hatte nur selten Erbrechen. Heute Cardiadehnung mit der modificirten Dilatationssonde. Während einer Schluckbewegung dringt das Instrument leicht ein. Bei Dehnung auf 7 cm Umfang klagt Pat. über Beschwerden. Allmählich wird bis 9 cm Umfang gedehnt.

6. 1. 08. Pat. giebt an, sie hätte nach der letzten Dehnung sehr heftige Schmerzen gehabt, es ginge ihr aber bedeutend besser als früher, sie könne jetzt gut schlucken. Heute gelingt es bis 10 cm Umfang zu dehnen. Das erste Druckgefühl hat sie bei Dehnung auf 6 cm Umfang. Beim Versuch des Herausziehens des Ballons kann derselbe erst wieder entfernt werden, nachdem der Umfang auf 6 cm heruntergegangen ist.

9. 1. 08. Pat. geht es so ausgezeichnet, dass sie nach Hause fahren will. Noch eine Dehnung. Auch heute bei 6 cm Umfang Schmerzen, aber diesmal geringer als die früheren Male. Bei 8 cm Umfang sind die Schmerzen stark.

13. 1. 08. Heute gelingt die Dehnung bis 12 cm Umfang. Erst bei $10^1/_2$ cm starke Schmerzen. Es gelingt heute schon bei Umfang von 8 cm den Ballon aus der Cardia herauszuziehen.

Bei mehrfachen Ausheberungen nüchtern und nach Nahrungsaufnahme erweist sich der Oesophagus völlig leer.

17. 4. 08. Pat. stellt sich heute als völlig geheilt vor.

Druckversuch 17. 4. 08. Warmes Wasser. Bei Druck von + 14 mm Hg. fliesst das Wasser gleichmässig unter leichten Druckschwankungen bis 120 ccm ein. An dieser Stelle leichtes Anhalten der Wassersäule. Hierauf Weiterfliessen, bis 450 ccm eingeflossen sind, emporgewürgt wird nichts. Auch bei nachheriger Ausheberung aus der Speiseröhre kommt nichts heraus. Dagegen tritt eine Brechbewegung ein, bei der 40 ccm, aus dem Magen stammend, herauskommen. Dass diese 40 ccm aus dem Magen stammen, ergiebt die spätere chemische Untersuchung.

Kaltes Wasser. Gleichmässiges Einfliessen bei Druck von + 14 mm Hg. Während des Einfliessens Anstieg auf + 20 mm Hg. Nach Einfliessen von 150 ccm tritt ein kurzes Stehenbleiben der Wassersäule ein. Der Druck bleibt gleich. Das Einfliessen scheint etwas langsamer zu gehen als bei warmem Wasser. Nach Einfliessen von 130 ccm nochmaliges Anhalten, dann schnelles Einfliessen, bis insgesammt 450 ccm eingeflossen sind. Durch den Nelaton-Katheter nichts emporgewürgt, und auch bei der Ausheberung mit dem Magenschlauch kommt nichts aus der Speiseröhre heraus.

Kaltes Selterwasser. Bei Druck von + 18 mm Hg. fliesst es langsam aber gleichmässig ein, bis 200 ccm eingeflossen sind. Zunächst wird forcirte Drucksteigerung vorgenommen bis auf + 40 mm Hg., worauf es mit enormer Schnelligkeit bis 450 ccm einfliesst. Es wird nichts emporgewürgt, und auch bei der Ausheberung findet sich nichts in der Speiseröhre.

Bei dieser 18 Jahre alten Patientin hatten sich die ersten Symptome des Leidens $1^1/_2$ Jahr vorher eingestellt. Neben Krampfanfällen musste Pat. bei fast allen Mahlzeiten Speisen emporwürgen. Auf Grund der Anamnese, der Oesophagoskopie und der Röntgenuntersuchung war die Diagnose eines Cardiospasmus mit sackartiger Dilatation der Speiseröhre sicher gestellt. Die Druckversuche zeigten, dass bei kaltem und bei Selterwasser eine Passage nur in ganz minimalem Maasse eintrat. Es wurde zunächst im October 1907 eine Dehnung von 8 cm Umfang vorgenommen. Pat. stellte sich zu erneuter Dehnung erst im Januar dieses Jahres vor. Im Zeitraum von 1 Woche wurde 3 mal gedehnt, bei der 3. Dehnung bis 12 cm Umfang. Mitte April stellte sich Pat., die in der Zwischenzeit zu Hause gewesen war, völlig geheilt vor. Die Druckversuche ergaben im Gegensatz zu den im October 1907 angestellten, dass jetzt alle Flüssigkeiten, sowohl kaltes Wasser wie Selter, ohne jeden Restbestand, selbst bei hohem Druck, in den Magen passirten.

Fall V. 20.1.08., Frau O.S., 55 Jahre alt, aus Breslau. Privatpat., aufgenommen im Israelitischen Krankenhaus. Pat. ist hereditär nicht belastet, hat als Kind Masern gehabt und war sonst stets gesund. Sie litt mehrere Jahre an Kreuzschmerzen, die als Muskelschwäche erklärt wurden. Diese Beschwerden liessen 2 Monate nach Beginn des jetzigen Leidens nach. Seit langen Jahren leidet sie an Haemorrhoidalbeschwerden. Ihr jetziges Leiden begann im 48. Lebensjahr, also vor etwa 6 Jahren, als das Klimakterium einsetzte. Sie hatte vorher sehr grosse Aufregungen. Als Pat. von einem Spaziergange zurückkehrte, konnte sie plötzlich nicht mehr schlucken, d. h. sie fühlte, wie die Speisen in der Speiseröhre unten am Magenmund stecken blieben und nicht in den Magen eintraten. Am schlimmsten war das vor 4 und 3 Jahren, sodass Pat. sich meist mit dem Magenschlauch ernähren musste. Ein hiesiger Professor diagnosticirte nervöse Krampfanfälle, gab Arsen, Eisen und Chinin. Der Zustand wechselte; manchmal musste Pat. eine Sonde benutzen, manchmal brauchte sie keine. Bei Beginn des Leidens traten Herzbeängstigungen ein. Bei Erbrechen, an dem Pat. ständig litt, trat Druck in der Magengegend auf. Die Speisen traten wie von selbst in den Mund ein; sie kamen wie im Schusse heraus. Wenn die Speiseröhre voll ist, so treten Athembeschwerden und Druckgefühl hinter dem Sternum ein. Seit Beginn des Leidens besteht ein trockener, quälender Husten. Wenn die Speiseröhrenbeschwerden geringer sind, so soll dieser stärker sein und umgekehrt. Am heftigsten tritt er nachts auf. Aufgefallen ist der Pat., dass bei schlechtem Befinden der Stuhl heller ist, als normal. Die Störungen des Essens sind im Allgemeinen unabhängig von der Tageszeit, nur ist es ihr seit etwa $1^1/_2$ Jahren aufgefallen, dass sie

jetzt besonders nachts kommen, dass das Erbrechen häufiger im Liegen stattfindet, als im Sitzen oder Stehen und etwa 1 Stunde nach der Nahrungsaufnahme eintritt. Nüchtern hätte sie keine Beschwerden. Bleiben die Speisen in der Speiseröhre stecken und hilft Pat. mit Schlucken nach, so gelingt es manchmal, die Speisen in den Magen zu bringen. Nach aussen die Speisen emporzuwürgen, gelingt der Pat. leicht ohne jeden Kunstgriff. Pat. fühlt die Stelle ganz genau, an der die Speisen stecken bleiben. Nur selten kommt es vor, dass sie sie mehr der Mitte des Brustbeines entsprechend fühlt. Vor etwa 3 Jahren kam es öfter vor, dass Pat. am Morgen das Mittagessen vom vorhergehenden Tage erbrach. Jetzt wird früh meist nur Schleim oder Milch vom Abend vorher erbrochen. Das Erbrochene enthält stets nur unverdaute Speisen. Wenn Pat. Schwierigkeiten beim Schlucken hat, so trinkt sie Wasser nach, wodurch die Passage häufig erleichtert wird. Häufig aber passiren auch Flüssigkeiten allein nicht glatt. Das Emporgewürgte schmeckt manchmal, besonders Nachts, sauer. Obstipation ist häufig, sodass Pat. seit $^3/_4$ Jahren ununterbrochen Abführmittel einnehmen muss. Einen Einfluss auf das Schlucken hat sie dabei nicht beobachtet. Foeter ex ore besteht nicht, nur des Morgens schlechter Geschmack. Blut hat sie im Emporgewürgten nie beobachtet. Die Gewichtsabnahme ist zeitweise recht gross. Seit Beginn des Leidens glaubt sie etwa 11 Pfund abgenommen zu haben; in den letzten 4 Monaten allerdings 6 Pfund. Bis jetzt hat ihr kein Mittel Linderung gebracht. Gries und Reisbrei geht immer noch besser herunter als Fleisch. Warme Flüssigkeiten passiren leichter als kalte. Bier wird mit weissem Schaum vermischt heraufgebracht. Im Allgemeinen besteht nur ein geringes Bedürfniss nach Flüssigkeiten. Da sich auf die Behandlung des Professors das Leiden nicht besserte, war Pat. längere Zeit in einer Klinik und im Bade. Auch da trat keine Besserung ein. Sie begab sich dann für mehrere Wochen in Behandlung eines Magenarztes, auch dann keine Aenderung. Sie hatte zuletzt so viel Aerzte consultirt, dass sie zu keinem mehr gehen wollte.

Status: Mittelgrosse, gracile, mässig genährte Pat. Keine Drüsenschwellungen. Allgemeinstatus o. B. Leberrand ragt $1^1/_2$—2 Querfinger breit über den Rippenbogen. Urin normal. Nervensystem o. B. Der Pat. gehörende 9 mm - Magenschlauch geht nicht durch die Cardia durch. Auch der Pat. selbst gelingt es heute nicht. Dagegen passirt dicker Magenschlauch ohne Schwierigkeiten. Bald nach Einführung des Schlauchs bis 25 cm kommt ein Theil der vorher genossenen Speisen neben und durch den Schlauch heraus.

Pat. erbricht am 1. Tage nach ihrer Aufnahme im Krankenhause von selbst etwa 325 ccm des zu sich Genommenen.

21. 1. 08. Nüchtern ausgehebert, neben dem Schlauch 20 ccm, durch den Schlauch 40 ccm, insgesammt 60 ccm. Aus dem Magen zunächst nichts, nach 100 ccm Wasser werden 40 ccm ausgehebert. Das aus dem Oesophagus Ausgeheberte ist sauer, aus dem Magen amphoter. Congo weder im Oesophagus- noch im Magensaft. Dagegen wird Pepsin im Magensaft nachgewiesen.

Pat. erhält eine Probesuppe von 400 ccm Hafermehl. Neben der Sonde werden nach $^3/_4$ Stunden herausgewürgt 50 ccm, durch die Sonde 200 ccm, insgesammt also 250 von 400 ccm. Aus dem Magen ausgehebert 140 ccm. Reaction ist sowohl im Oesophagus als im Magen sauer. Congo: Oesophagus und Magen negativ. Pepsin im Magen positiv.

22. 1. Nüchterne Ausheberung. 20 ccm von saurer Reaction. Milchsäure positiv. Pat. wird heute geröntgent. Nach der Röntgenaufnahme wird der Wismuthbrei wieder ausgehebert. Es entleeren sich bei der Ausheberung aus dem Oesophagus 10 ccm neben dem Schlauch, 85 ccm durch den Schlauch, von saurer Reaction, Milchsäure positiv.

Das in ventro-dorsaler Strahlenrichtung aufgenommene Röntgenbild zeigt einen sich gegen Herz- und Wirbelsäulenschatten sehr scharf absetzenden Schatten von durchschnittlich $6^1/_2$ cm Breite. Der Schatten macht in seinem oberen und unteren Theil 2 starke Krümmungen. Im obersten Theile, in der Höhe der 3. und 11. Rippe, liegt der Schatten mehr nach links hin, von der 5. bis zur 11. mit leichter Convexität mehr nach rechts hin und geht dann mit einer sich ausziehenden subdiaphragmatisch gelegenen Spitze nach links herüber. Die grösste Breite zeigt der Schatten in der Höhe der 10. Rippe von etwa $6^1/_2$ cm, ferner in der Höhe der 3. und 4. Rippe von 6 cm. Eine deutliche Einschnürung ist unterhalb der 4. Rippe zu sehen. An dieser Stelle ist der Schatten nur 4 cm breit. Am Auffälligsten ist das Schmälerwerden des Schattens, der beinahe in eine Spitze ausläuft, von der 11. Rippe bis unter die 12. herunter. Von der 11. an wird der Schatten etwa $2^1/_2$ bis 2 cm breit. Der von der 5. bis zur 11. Rippe nach rechts hin leicht convexe Schatten zeigt noch eine Anzahl kleinerer Einschnürungen.

23. 1. Nochmals 400 ccm Hafermehlsuppe. Aus dem Oesophagus 25 ccm neben dem Schlauch und 170 ccm durch den Schlauch; neutrale Reaction. Zuckerreaction positiv. Aus dem Magen 180 ccm. Schwach sauer. Congo negativ. Pepsin schwach positiv.

Druckversuch. Warmes Wasser. Das Wasser fliesst gleichmässig unter leichten Druckschwankungen ein. Nachdem 180 ccm eingelaufen sind, werden 120 emporgewürgt, worauf das Wasser gleich weiter fliesst mit Pausen, die 1—2 Sekunden dauern. Der Nelatonkatheter wird herausgewürgt. Hierauf Einführung des Magenschlauches. Neben dem Schlauch kommen 40 ccm, durch den Schlauch 100 ccm heraus. Insgesammt entleeren sich 260 ccm. Da nur 250 ccm eingefüllt sind, ist nichts von dem Wasser in die Cardia hindurchgetreten.

Kaltes Wasser. Gleichmässiges Einfliessen. Während des Einfliessens entleert sich etwas Luft aus der Speiseröhre durch Aufstossen. Nach Einfliessen von 120 ccm bleibt die Flüssigkeitssäule 1 Secunde stehen und ebenso bei 140 ccm und bei 160 ccm. Erneutes Aufstossen von Luft, sowie Schluckbewegung. Es fliesst jetzt bis 180 ccm weiter. Erneutes Luftaufstossen. Hierauf Weiterfliessen bis 210 ccm. Jetzt wird etwas herausgewürgt, worauf das Wasser viel schneller bis 260 ccm weiter fliesst. Bei erneutem Luftaufstossen Emporwürgen und Weiterfliessen bis auf 280 ccm. Jetzt bleibt die

Wassersäule ruhig stehen. Man sieht deutlich die Athembewegungen, die einen Unterschied in der Wassersäule bis 20 ccm ausmachen. Hierauf forcirte Drucksteigerung. Erst jetzt fliesst es weiter bis auf 320 ccm. Nach Emporwürgen Weiterfliessen bis 340 ccm. Bei erneuter forcirter Drucksteigerung Weiterfliessen bis 500 ccm. Während der Untersuchung wurden emporgewürgt 270 ccm. Nach Einführung des Schlauches kommen neben demselben 30 und durch Ausheberung 190 ccm heraus. Insgesammt werden entleert 500 ccm, ebenso viel, wie eingeflossen sind.

Kaltes Selterwasser. Gleichmässiges Einfliessen bis 90 ccm. Hierauf Luftaufstossen und langsames Weiterfliessen bis 180 ccm, worauf die Flüssigkeitssäule stehen bleibt. Nunmehr forcirte Drucksteigerung. Bei Druck +30 mm Hg. fliesst es weiter bis 240 ccm. Emporwürgen neben dem Katheter. Weiterfliessen bis 310 ccm. Erneutes Emporwürgen. Weiterfliessen bis 390 ccm. Erneutes Emporwürgen. Jetzt schnelles Weiterfliessen bis 520 ccm. Emporgewürgt wurden 300 ccm. Neben dem Schlauch kommen 60 ccm, durch Ausheberung 175 ccm heraus, insgesammt 535 ccm. Eingeflossen sind 520 ccm. Es ist also während dieses Versuches nichts durch die Speiseröhre hindurchgetreten.

24. 1. Nüchterne Ausheberung aus dem Oesophagus neben der Sonde 3 ccm, durch die Sonde 55 ccm von saurer Reaction, aus dem Magen nach 100 ccm Wasser 38 ccm sauer, Pepsin positiv.

Probemahlzeit von 125 g Fleisch, 1 Semmel und 1 Glas Wasser. Nach 3 Stunden neben der Sonde 15 ccm, durch die Sonde 35 ccm aus dem Oesophagus, von saurer Reaction. Milchsäure positiv. Gesammtacidität 22 ccm, aus dem Magen 5 ccm, bei Restbestimmung nach 100 ccm Wasser 60 ccm von saurer Reaction. Congo negativ. Pepsin positiv. Gesammtacidität 14.

29. 1. 08. Oesophagoskopie: Bei 30 cm kommt man in einen grossen See von Flüssigkeit, trotzdem Pat. nüchtern gewesen ist und der Oesophagus vorher ausgehebert worden war. Es kommen bei Schrägstellung des Tisches ca. 55 ccm Flüssigkeit heraus. Unterhalb des Hiatus oes. sieht man mehrere weisse feste Stücke liegen, die geronnene Milch sind. Bei ca. 39 cm sieht man die Cardia liegen, die spaltförmiges Lumen zeigt. Bei der Athmung liegt der feste Punkt nach vorn und rechts hin, während sich die übrigen Theile bewegen. Das Ganze sieht aus wie ein Karpfenmaul, bei dem sich bei Exspiration die Lippen nach hinten und links hin aneinander liegen. Die Schleimhaut ist stark gewulstet und geröthet. Geht man mit dem Rohr tiefer, so stellt sich bei etwa 42 cm der ruhende Punkt fest ein. Die gewulstete Schleimhaut legt sich in das Lumen des Rohres. Man sieht weder bei Exspiration noch bei Inspiration eine Spur von Bewegung. Bei 37 cm sieht man deutlich die beiden Schenkel des Diaphragmas, die sich bei Inspiration viel weiter öffnen, als normal ist. Sie ziehen vonvorn rechts nach hinten links, der subdiaphragmatische Theil ist stark erweitert und enthält stark geröthete, gewulstete Schleimhaut. Die Partie oberhalb des Diaphragmas ist blass und die Excursionsfähigkeit des ösophagoskopischen Tubus eine sehr grosse, das Dilatationsgeräusch ist sehr ausgeprägt. Der subdiaphragmatische Theil scheint stärker

ausgebuchtet als der Brusttheil. Bei 24 cm findet sich eine leichte Krümmung der Speiseröhre mit der Convexität nach der Wirbelsäule und bei 18 cm eine Krümmung mit der Convexität nach vorn. Bei 15 cm ist das Lumen geschlossen.

Aus der Anamnese, dem klinischen Befunde, der Röntgenuntersuchung, der Oesophagoskopie und dem Druckversuch wird die Diagnose auf chronischen Cardiospasmus mit stark erweiterter Speiseröhre gestellt.

2. 2. Erste Cardiadehnung. Die Mitte des Ballons kommt bei 42 cm zu liegen. Es gelingt erst, nachdem der Ballon einmal gefüllt war und noch im Oesophagus, nach einer 2. Füllung zu weit im Magen gelegen hat, nach Ablassen von etwas Wasser ihn in die Cardia zu legen und dann zu füllen. Bei ca. $8^1/_2$ cm Umfang klagt Pat. über heftige Schmerzen. Bei ca. $7^1/_2$ cm Umfang gelingt es, den Ballon aus der Cardia herauszuziehen.

5. 2. Pat. giebt an, dass es ihr nach der Dehnung bedeutend besser gegangen sei, die Milch sei gut heruntergegangen. Sie hatte am nächsten Tage Butterbrot, Hasenbraten etc. essen können und hätte nicht nachzutrinken brauchen. Am 3. Tage hätte sie frühmorgens zusammenziehende Schmerzen bis in den Rücken gehabt, die etwa $^1/_4$ Stunde angehalten hätten. Nachts sei sie wegen erneuter Schmerzen aufgewacht. Heute sei sie schmerzfrei. Sie hätte die Sonde eingeführt. Es kam aber viel weniger als früher heraus.

5. 2. 08. Zunächst Ausheberung, es kann aus der Speiseröhre nichts ausgehebert werden. Das Dilatationsgeräusch ist deutlich hörbar. Im Schlauch selbst finden sich 3 ccm Schleim. Pat. trinkt jetzt 200 ccm Wasser, was früher immer schlecht ging. Es findet sich 5 Minuten nachher nichts davon in der Speiseröhre.

2. Cardiadehnung: Das Dehnungsinstrument kann heute spielend leicht in die Cardia eingelegt werden. Bei Umfang von 8 cm klagt Pat. über Schmerzen, bei 9 cm Umfang jammert sie laut. Puls beschleunigt. Der Ballon bleibt etwa 2 Minuten darin liegen. Beim Anziehen zeigt sich, dass der Ballon fest in der Cardia liegt. Erst bei 7 cm Umfang gelingt es, das Instrument aus der Cardia herauszuziehen. Diese Dehnung hat Pat. mehr Schmerzen gemacht, als das erste Mal.

10. 2. Das Befinden der Pat. ist ausgezeichnet. Rückstände überhaupt nicht mehr vorhanden. Heute dritte Dehnung. Der Ballon kommt nicht richtig zu liegen. Füllung bis 12 cm Umfang gelingt ohne Schwierigkeiten. Ein Zurückziehen in die Cardia ist unmöglich, erst bei Umfang von 8 cm kommt der Ballon in die Cardia zu liegen, jetzt erneute Füllung, bei 9 cm Umfang treten Schmerzen ein, bei 10 cm starke Schmerzen. Die letzten 20 ccm Wasser müssen wegen hochgradigen Schmerzes langsam eingefüllt werden. Der Ballon bleibt mehrere Minuten liegen. Bei Umfang von 8 cm gelingt es leicht, den Ballon aus der Cardia herauszuziehen.

14. 4. Pat. stellt sich heute erneut vor. Sie giebt an, dass sie in den letzten 8 Wochen 15 Pfund an Gewicht zugenommen habe, sie hätte in den

letzten Tagen aber wieder das Gefühl von etwas Drücken in der Speiseröhre. Emporgekommen sei niemals etwas.

Bei der Untersuchung zeigt sich, dass nichts in der Speiseröhre ist. auch bei der Ausspülung mit 100 ccm Wasser kommt trotz starken Pressens nichts empor.

15. 4. Druckversuch. Pat. hat früh Morgens gegessen. Es kommt bei Ausheberung nichts aus der Speiseröhre heraus. Bei Druck von + 14 mm Hg fliessen 450 ccm Wasser gleichmässig schnell ein. Nach Ausheberung findet sich nichts im Oesophagus. Das gleiche Bild zeigt sich bei 450 ccm kaltem Wasser und bei 450 ccm kaltem Selter, trotzdem auch forcirte Drucksteigerung bis auf + 40 mm Hg. gemacht worden ist.

Die ersten Beschwerden traten bei der 55jährigen alten Dame vor 6 Jahren auf. Dieselben waren zeitweise so schlimm, dass sie sich durch den selbst eingeführten Magenschlauch ernähren musste. Die genauere Untersuchung, insbesondere die Oesophagoskopie und die Röntgenuntersuchung, ergaben einen chronischen Cardiospasmus mit hochgradiger Erweiterung der Speiseröhre. Die v. Mikulicz'schen Versuche zeigten, dass in diesem Falle weder warmes, noch kaltes Wasser, noch Selterwasser bei geringem Druck in den Magen passirte. Es wurden im Zeitraum von acht Tagen 3 Dehnungen vorgenommen, die 1. auf $8^1/_2$, die 2. auf 9. die 3. auf 10 cm Umfang. Es trat hierauf eine vollständige Heilung ein. Als Pat. sich Mitte April wieder vorstellte, hatte sie bereits 15 Pfund — innerhalb zweier Monate — zugenommen. Erbrechen war seither völlig ausgeblieben. Die Druckversuche ergaben, dass jede Art von Flüssigkeit ohne Spur von Residualbestand die Cardia passirte, und neuere Nachrichten ergaben, dass Pat. weiterhin ca. 20 Pfund zugenommen hat.

Herr R. W., 58 Jahre alt, aus B., Privatpatient, aufgenommen im Israelitischen Krankenhaus. Pat. ist hereditär nicht belastet. Frau und Kinder gesund. Im Alter von 7 Jahren Nervenfieber, mit 15 Jahren Brustfellentzündung, Soldat gewesen. Im Anschluss daran 4 Jahre lang Malariaanfälle. Vor 7 Jahren mehrmonatliche Rippenfellentzündung. Pat. litt damals auch an Appetitlosigkeit. An Einzelheiten kann er sich nicht mehr erinnern. Vor 5 Jahren stellte sich zum ersten Male ein Schluckhinderniss am untersten Theile der Speiseröhre ein, das bei Witterungswechsel besonders deutlich bemerkt wurde. Pat. hatte dann das Gefühl, als wenn das eben Genossene kurz vor dem Magen stecken bliebe; er musste dasselbe sofort wieder emporbringen. Das Emporbringen geschah im Schuss, ohne Uebelkeit und ohne besondere Nausea. Nach dem Emporwürgen konnte er bald wieder weiter essen. Oft trat 2—3 Mal Emporwürgen ein, bis die Passage völlig frei war. Bemerkte er.

dass die Speisen ein Hinderniss am Magenmund fanden, so konnte er auch durch Nachtrinken das Steckengebliebene meistens nicht herunterbringen. Dass bestimmte Speisen oder Flüssigkeiten einen besonderen Einfluss auf den Schluckact hätten, hat er niemals bemerkt. Die Speisen, die emporkommen, sind unverdaut, manchmal schmecken sie leicht säuerlich. Alle Getränke, auch Selter und Bier gehen ohne Schwierigkeit durch. An Gewicht hat Pat. im letzten Jahre 7 Pfund abgenommen.

Status: Grosser, kräftig gebauter Mann. Untersuchung der inneren Organe o. B. Die 13 mm dicke cylindrische Oesophagussonde stösst bei 42 cm auf einen Widerstand, der auf Zuwarten und bei Schluckbewegung überwunden wird. Ein dicker Magenschlauch geht nicht hindurch. Es entleeren sich aus dem Oesophagus 100 ccm Speichel, vermischt mit Semmelbrocken. Pat. bekommt am Abend 400 g Haferschleimsuppe.

27. 2. 08. Ausheberung nüchtern. Es entleeren sich 130 ccm dicken Brotbreies mit vielem Schleim, trotzdem Pat. am Abend vorher kein Brot zu sich genommen hatte. Gesammtacidität 22, Milchsäure positiv. Pat. erhält hierauf 400 ccm Haferschleim. Nach $^1/_2$ Stunde werden aus dem Oesophagus 165 ccm Haferschleimsuppe von schwach saurer Reaction ausgehebert. Gesammtacidität 5. Trommerreaction positiv. Aus dem Magen werden 5 ccm gallig gefärbter, trüber Flüssigkeit ausgehebert, Lab. positiv.

Hierauf erhält Pat. 400 ccm Milch, die sofort ausgehebert werden. Aus dem Oesophagus kommen 210 ccm Milch neben und durch den Schlauch heraus, aus dem Magen 90 ccm. Auf Restbestimmung noch 110 ccm geronnene Milch von saurer Reaction. Gesammtacidität 32. Lab. positiv.

Es ergiebt sich hieraus, dass die Residualmenge des Oesophagus etwa 150—210 ccm beträgt.

Das in ventro-dorsaler Strahlenrichtung aufgenommene Röntgenbild zeigt einen sich gegen Wirbelsäule- und Herzschatten deutlich absetzenden tieferen Schatten, der an seiner breitesten Stelle etwa $8^1/_2$ cm breit ist. Die breiteste Stelle befindet sich in Höhe der 11. Rippe. Auf der linken Seite zieht der Schatten ziemlich senkrecht nach unten, während er rechts eine Anzahl bald grösserer, bald kleinerer convexer Ausbuchtungen zeigt. Zwischen 6. und 7. Rippe befindet sich eine Einschnürung. An dieser Stelle ist der Schatten nur $5^1/_2$ cm breit. Ferner zeigte sich eine leichte Einschnürung unterhalb der 8. Rippe, etwa von 6 cm Breite. In der Höhe der 12. Rippe ist der Schatten noch $6^3/_4$ cm breit.

Oesophagoskopie. Nach Ausheberung von 100 ccm Schleim — Pat. hat seit dem Abend vorher noch nichts gegessen — Einführung des Rohres vom linken Mundwinkel aus, da rechts die hohen, vollständig erhaltenen Zähne stören. Man kommt schon bei 30 cm in einen grossen Sack, der viel schleimige Flüssigkeit enthält, trotzdem die Speiseröhre eben erst ausgehebert ist. Bei 44 cm stellt sich die Cardia ein. Man sieht nach Austupfen von dickem zähen Schleim von hinten und links her faltige Schleimhaut nach rechts und vorn hin ziehend. Trotz Schiefstellen des Tisches gelingt es nicht, ein klares

der Herzspitze ein leises blasendes systolisches Geräusch. Im Röntgenbilde ist die Abschattung der linken Seite gleichmässig. Nur der obere Lappen hat noch eine hellere Zone, entsprechend dem früheren Cavernenbefund im Röntgenbilde. Diese Zone ist aber zweifellos wesentlich an Umfang verringert.

3. 4. Entlassung zur Nachkur in einen Luftcurort des Harzes.

Fall III. M., Mathilde, 34 Jahre, aus B.

Vater starb an Phthise, Mutter lebt und ist gesund. Patientin erkrankte October 1896 mit Husten und Heiserkeit, aber ohne Fieber, keine Blutung. Vom 29. 1. 1897 bis 1. 6. 1898 in Davos gewesen. Damals linke Lunge völlig frei, rechter Oberlappen ziemlich stark infiltrirt und auch schon über dem Unterlappen einige Krankheitsherde. Im Auswurf zahlreiche Tuberkelbacillen; wurde mit T.-R.-Koch behandelt und wesentlich gebessert entlassen. Vom 1. 6. 1898 bis Herbst 1904, also $6^1/_2$ Jahre, zu Hause und während 5 Jahren anscheinend gesund geblieben. In den letzten $1^1/_2$ Jahren zu Hause mehr Husten, Auswurf und Abmagerung. Am 4. 10. 04 kam Patientin wieder nach Davos, mit schwerer Infiltration des rechten Oberlappens und Cavernenbildung in der Spitze. Auch die Erkrankung des rechten Unterlappens deutlicher geworden; ferner leichte Infiltration der linken Spitze. Patientin blieb bis 15. 4. 05 in Davos und wurde wesentlich gebessert entlassen. Sie war wieder mit Tuberculin behandelt worden. Vom 15. 10. 05 bis 3. 3. 06 wieder in Davos, mit nicht wesentlich verändertem Zustande der Lungen. Rückkehr nach Davos am 22. 10. 06. Caverne im rechten Oberlappen grösser geworden, dieselbe auch hinten oben auscultativ nachweisbar. Die obere Hälfte des rechten Unterlappens stärker infiltrirt mit beginnendem Zerfall. Auch untere Hälfte des Unterlappens kränker geworden, ebenso linke Spitze. Puls frequenter, Gewichtsabnahme. Erst völlig fieberfrei und bei gutem Befinden; dann in der zweiten Hälfte November 1906 Schnupfen, Bronchitis; dann am 23. 3. 07 leichte Angina, zunächst mit völligem Fieberabfall, dann aber 10 Tage später descendirende Bronchitis und Temperaturen bis 38,8°. Seit dieser Zeit (März 1907) wurde Patientin nie wieder völlig fieberfrei; auch blieben Husten und Auswurf vermehrt, besonders zeigten sich zur Zeit der Menses regelmässige Erhebungen der Temperaturen, dabei verschlimmerte sich namentlich der rechte Oberlappen und die obere Hälfte des rechten Unterlappens. Die linke Seite blieb stationär.

Der mehrfach vorgenommene Versuch der Anlegung eines künstlichen Pneumothorax misslingt, wegen pleuritischer Verwachsungen. Andauernd Fieber. Im Mai 1908 seitens des Herrn Prof. Brauer aufgenommener Status ergab: intensive Dämpfung über der ganzen rechten Lunge, hinten und rechts vorn über dem Schlüsselbein bronchial-amphorisches Athmen, ebenso über dem rechten Oberlappen hinten amphorisches Athmen und klingende Rhonchi. Ueber dem rechten Unterlappen hinten reines Bronchial-Athmen, grobe klingende Rasselgeräusche. Ueber der unteren Hälfte des Unterlappens rauhes Inspirium, verlängertes Exspirium und grobe halbklingende Geräusche. Lautes, grobes schnurrendes Pfeifen über der ganzen rechten Lunge. Ueber dem

9. 3. Pat. giebt an, dass es ihm im Allgemeinen besser gehe. Nur einmal nach dem Kaffeetrinken sei derselbe Zustand wie früher aufgetreten, der 15 Minuten lang angehalten habe. Er hätte mehrmals erbrechen müssen.

12. 3. Heute Ausheberung des Oesophagus. Restbestand von 60 ccm. 13 mm dicke cylindrische Sonde stösst auch heute bei 47 cm auf ein Hinderniss. Erneute Cardiadehnung. Es gelingt erst nach einer Anzahl Schluckbewegungen den Ballon durch die Cardia hindurchzubringen. Pat. klagt schon bei 8 cm Umfang über Schmerzen, die bei allmählicher stärkerer Füllung immer mehr zunehmen. Es wird der Ballon gefüllt bis zu einem Umfang von 11 cm. Der Ballon bleibt 3 Minuten lang liegen. Erst nach Entleerung auf $7^1/_2$ cm Umfang gelingt es, den Ballon aus der Cardia herauszuziehen.

6. 4. 08. Pat. stellt sich heute wieder vor. Sein Befinden hat sich wesentlich geändert. Er befindet sich viel wohler. Gewichtszunahme 2 Pfund. Er giebt an, er könne alles essen, auch harte Semmel mit Kruste. Ein einziges Mal beim Kaffeetrinken sei eine Kleinigkeit emporgekommen. Er verspüre aber noch immer ein kleines Necken in der Nähe des Magenmundes. Trotzdem Pat. vorher Kaffee und Semmel zu sich genommen hat, kommt bei Ausheberung der Speiseröhre nichts heraus; aus dem Magen entleert sich erst bei Restbestimmung etwas Semmel mit Kaffee.

Nachdem Pat. um 11 Uhr Mittagbrot zu sich genommen hat, wird er $5^1/_2$ Stunden später um $4^1/_2$ Uhr ausgehebert. In der Schlundsonde findet sich etwas schleimiges Fleisch, insgesammt kommen nur 25 ccm heraus. Hierauf Dehnung bis auf 9 cm Umfang. Der Ballon platzt, so dass von weiteren Dehnungen Abstand genommen werden muss.

10. 4. 08. Aus dem Oesophagus 50 ccm ausgehebert.

13. 4. 08. Heute Ausheberung aus dem Oesophagus. Es werden 40 ccm entleert. Einführung des Dehnungsinstrumentes. Pat. fängt bei Umfang von 9 cm über Schmerzen zu klagen an.

14. 4. 08. Erneuter Druckversuch.

Warmes Wasser. Es fliesst bei Druck von + 16 mm Hg sehr schnell ein, bis 90 ccm eingeflossen sind, dann tritt eine kleine Pause ein, weiter bei 140 ccm und bei 210 ccm, hierauf völliges Stehenbleiben der Wassersäule für mehrere Secunden; dann Weiterfliessen bis 240 ccm. Da es nicht weiterfliesst wird forcirte Drucksteigerung vorgenommen. Bei Druck von + 20 mm Hg fliesst es schnell und gleichmässig weiter, bis 400 ccm eingeflossen sind. Emporgewürgt wurde nichts. Durch den Schlauch ausgehebert 90 ccm, daher in den Magen passirt 360 ccm.

Kaltes Wasser. Auf Druck von + 12 mm Hg fliesst es schnell und gleichmässig unter leichten Schwankungen ein, bis 400 ccm eingeflossen sind. Ein leichtes Stehenbleiben der Wassersäule bei 355 ccm und bei 375 ccm. Die Quecksilbersäule steigt bis auf + 20 mm Hg. an, worauf es weiter fliesst, bis 450 ccm eingeflossen sind. Emporgewürgt wird nichts; Ausheberung ergiebt Restbestand von 160 ccm, so dass 290 ccm in den Magen passirt sind.

Kaltes Selterwasser. Bei Druck von + 30 mm Hg gleichmässig schnelles Einfliessen, bis 190 ccm eingeflossen sind. Nach einer Pause von

5 Secunden fliesst es bis 170 ccm weiter, nach einer weiteren Secunde bis 280 ccm, dann Pausen bei 310 ccm und bei 330 ccm. Da es nicht weiterfliesst forcirte Drucksteigerung auf + 60 mm Hg. Hierauf schnelles Einfliessen, bis 450 ccm eingeflossen sind. Kein Emporwürgen. Bei Aushebung werden 130 ccm entleert, demnach sind von 450 ccm 320 ccm in den Magen passirt.

Nachdem Pat. 3 Stunden vorher Mittagbrot gegessen hat, wurden 40 ccm aus der Speiseröhre entleert, nach einer Ausspülung mit 100 ccm Wasser 65 ccm. Reaction stark sauer. Gesammtacidität 26. Congo, Lab., Pepsin negativ. Es wird heute bis auf Umfang von 10 cm gedehnt. Pat. klagt über sehr heftige Schmerzen. Die Sonde bleibt 3 Minuten lang liegen. Bei einer hierauf vorgenommenen nochmaligen Dehnung gelingt es, bis $11^1/_2$ cm Umfang zu dehnen.

15. 4. Pat. hat die gestrige Untersuchung sehr angestrengt.

Bei diesem 58jährigen Manne traten die ersten Beschwerden vor 5 Jahren ein. Auch er hatte, besonders durch das häufige 2—3 mal während einer Mahlzeit auftretende Emporwürgen sehr zu leiden. Auch hier ergab die Oesophagoskopie, sowie das Röntgenverfahren einen Cardiospasmus mit hochgradiger sackartiger Erweiterung der Speiseröhre, bis in den obersten Halstheil der Speiseröhre hinaufreichend. Die zunächst im Oesophagus aufgefundene Residualmenge betrug ca. 200 ccm. Die v. Mikulicz'schen Druckversuche ergaben bei warmem Wasser einen Restbestand von 150, bei kaltem von 260 ccm., und ebenso bei kaltem Selterwasser. Während bei warmem Wasser $^3/_4$ der Flüssigkeit passirten, war bei kaltem Wasser und Selterwasser nur $^1/_4$ passirt. Es wurden in dem Zeitraum von 10 Tagen 3 Dehnungen vorgenommen, bei der 1. u. 2. Dehnung bis 8 cm Umfang und bei einer 3. bis 11 cm Umfang. Patient stellte sich 4 Wochen später erneut vor. Es sei ihm nur ein einziges Mal bei Kaffeetrinken eine Kleinigkeit emporgekommen. Er habe 2 Pfund an Gewicht zugenommen. Bei mehrmaliger Untersuchung des Residualbestandes ergab sich nur einmal eine Menge von 50 ccm. Subjectiv scheint demnach Patient völlig geheilt zu sein. Die erneut vorgenommenen v. Mikulicz'schen Druckversuche zeigten, dass eine wesentliche Besserung eingetreten war, aber noch keine Heilung. Zu einem Emporwürgen während der Druckversuche kam es nicht. Bei warmem Wasser waren $^1/_4$ in den Magen passirt, bei kaltem $^2/_3$ und von Selterwasser $^3/_4$. In diesem Falle ist demnach eine vollständige Heilung noch nicht erfolgt. Die einmalige Dehnung auf 11 cm hat noch nicht genügt.

Doch ist nach erneuten Dehnungen wohl mit Sicherheit eine Heilung zu erwarten.

Es sind insgesammt 6 Fälle nach dieser Methode behandelt worden, die ersten sind zum Theil schon 2 Jahre und länger geheilt. Wenn ich gezögert habe, diese Resultate schon früher zu publiciren, so war der Grund der, dass die ersten 3 Fälle verhältnissmässig leichte Stadien des Cardiospasmus zeigten, die auch einer Heilung leichter zugänglich sein konnten. Hierzu kam noch, dass diese Patienten Privatpatienten waren, die nur ambulatorisch behandelt sein wollten. Es konnten an ihnen nach den Dehnungen nicht so exacte Nachuntersuchungen angestellt werden, wie dies wünschenswerth ist. Wenn Patienten sich völlig geheilt fühlen, so lehnen sie recht häufig jegliche Einführung eines Instrumentes ab; sie befürchten, dass dadurch ihr früheres Leiden wieder von Neuem hervortreten kann. Trotzdem nun die Nachuntersuchungen in diesen Fällen nicht gemacht worden sind, so glaube ich doch, dass wir sie als geheilt bezeichnen können. Denn tritt ein Recidiv in diesen Fällen ein, so kommt es, wenigstens nach meinen bisherigen Erfahrungen, in verhältnissmässig kurzer Zeit. Die Patienten stammen aber alle aus den Jahren 1906 und 1907, zum Theil auch aus einer Beobachtungszeit, die 2 Jahre und länger zurückliegt. Unter den 3 leichteren Fällen befand sich auch ein Patient, bei dem das Leiden als noch im Anfangsstadium befindlich bezeichnet werden musste. Aber auch in diesem Anfangsstadium zeigte das Röntgenbild schon eine sehr deutlich sichtbare Erweiterung der Speiseröhre.

In dem 3. Falle fehlt die oesophagoskopische Untersuchung, die sonst in allen Fällen durchgeführt werden konnte. Trotzdem wir eine gleichzeitige organische Erkrankung durch die direkte Besichtigung nicht ausschalten konnten, so ist doch mit Sicherheit anzunehmen, dass es sich auch in diesem Falle um einen chronischen Cardiospasmus handelt. Der klinische Befund, die Bestimmung des Residualbestandes, das Ergebniss der Röntgendurchleuchtung, sowie das der v. Mikulicz'schen Druckversuche liessen an sich schon keinen Zweifel daran zu. Hierzu kommt noch, dass die Anamnese ergiebt, dass das Leiden bald 20 Jahre besteht. Wir kennen, abgesehen von dem Pulsionsdivertikel der Speiseröhre, keine Erkrankung derselben, die nach einem so langen Zeitraum nicht zu viel schwereren Störungen geführt hätte. Das Pulsions-

divertikel des Oesophagus liegt aber fast ausnahmslos im oberen Theil der Speiseröhre; von tiefsitzenden sind bisher nur 3 Fälle beobachtet; ob diese sich nicht auch primär auf der Basis eines chronischen Cardiospasmus entwickelt haben, ist bisher nicht sicher entschieden.

In unseren 3 letzten Fällen von Cardiospasmus bestand im Gegensatz zu den anderen eine hochgradige Beeinträchtigung der Permeabilität der Cardia mit weit vorgeschrittener Erweiterung der Speiseröhre. Gelang es, diese Fälle zur Heilung zu bringen, so konnte die Methode als eine brauchbare empfohlen werden.

Diese Fälle waren schon so weit vorgeschritten, dass bei dem v. Mikulicz'schen Druckversuche mit warmem Wasser zwar noch ein Theil passirte, dass aber schon bei kaltem Wasser oder gar Selterwasser nur ein Minimum oder fast gar nichts hindurchging, sobald auch nur ein geringer Druck auf die Cardia einwirkte. Von diesen 3 Fällen sind 2 völlig geheilt, in einem 3. Falle ist eine ganz wesentliche Besserung erzielt worden. Es sei an dieser Stelle nochmals betont, dass die Heilungen, wie sie von anderen Autoren berichtet werden, in allen unseren Fällen erreicht wurden, dass aber die Anforderungen, die an ein völliges Heilresultat gestellt werden müssen, doch wesentlich grössere sind. Diese Anforderungen sind in unserem letzten Falle noch nicht erfüllt. Gerade hierbei zeigt sich die grosse Bedeutung der v. Mikulicz'schen Druckversuche; sie sind für die objective Feststellung des Heilresultates von ausschlaggebender Bedeutung. Während vor der Dehnung, schon bei leichtem Druck, fast nichts durch die Cardia in den Magen passirte, sondern sämmtliche Flüssigkeit emporgewürgt oder im Oesophagus selbst zurückgehalten wurde, ergab sich nach gelungener Dehnung das fast wunderbar erscheinende Resultat, dass weder ein Tröpfchen emporgewürgt, noch bei einer nachherigen Ausheberung auch nur der geringste Residualbestand in der Speiseröhre nachgewiesen werden konnte, trotzdem der Versuch nicht nur bei geringem Druck, sondern auch bei forcirtester Drucksteigerung angestellt wurde.

Im letzten Falle können wir noch von keinem vollkommenen Heilerfolg sprechen, da die Druckversuche ergaben, dass die Menge des Residualbestandes nach der Dehnung noch $^1/_8$ bis $^1/_4$ der eingelaufenen Menge betrug. Vor der Dehnung war sie $^3/_4$ bis $^4/_5$

der Gesammtmenge. Dieser Rückgang des Residualbestandes genügt schon, um das Erbrechen des Patienten zu beseitigen, nicht aber, ihn völlig zu heilen.

Was die Dehnung selbst anbetrifft, so haben wir niemals irgend welche unangenehmen Zufälle auch bei Dehnungen extremsten Grades beobachtet. Die Methode hat den ganz besonderen Vortheil vor der v. Mikulicz'schen Operation, dass man sie ohne grossen Eingriff und ohne Schaden für den Patienten mehrmals wiederholen kann. Dadurch sind wir in der Lage, nicht sofort beim ersten Male die extremste Dehnung vorzunehmen, sondern vorher leichte allmählich ansteigende Dehnungen vorangehen zu lassen, um so die späteren extremen vorzubereiten und zu erleichtern. In 2 unserer Fälle haben wir eine Spur von Blut an der Sonde gesehen, ohne dass über die geringste Störung im Schluckakt von Seiten der Patienten geklagt wurde oder eine Temperaturerhöhung sich hätte constatiren lassen. Nicht unwichtig ist, dass diese Dehnungen ambulatorisch vorgenommen werden können.

Die Patienten klagen, wenn die Sonde an der richtigen Stelle liegt, mitunter über sehr starke Schmerzen bei der Dehnung. Es liegt aber jeder Zeit in der Hand des Arztes, die Stärke der Dehnung, wenn die Schmerzen zu gross sind, dadurch zu variiren, dass er etwas Flüssigkeit abfliessen lässt. In keinem einzigen meiner Fälle war es nothwendig, irgend ein Mittel zur Anästhesirung zu geben. Ich würde mich aber bei sehr heftigen Schmerzen nicht davor scheuen, eine Morphiuminjection zu machen. Eine Narkose bei der Dehnung vorzunehmen, halte ich für nachtheilig; wir begeben uns dadurch des Vortheils der Controlle, die der Schmerz uns anzeigt.

In einem unserer Fälle, Fall 3, haben wir den Rachen cocainisiren müssen, damit die Sonde, da häufige Würgbewegungen eintraten, ruhig liegen blieb.

Wie weit sollen wir nun bei der Dehnung vorgehen? Ein gewisses Criterium hierfür war die forcirte Dehnung bei der v. Mikulicz'schen Operation. Es erwies sich hierbei eine Dehnung von 13 cm Umfang als erforderlich. Ich glaube demnach, dass wir durchschnittlich auf eine Dehnung von 12—14 cm kommen müssen, um eine Dauerheilung zu erzielen. Was unsere Fälle betrifft, so war der Grad der Dehnung bie zur Heilung verschieden,

Maasse auf das Herz rückwirken, so dass in den Stunden der Einstellung des Herzens auf die veränderten neuen Kreislaufsverhältnisse in der Lunge und auf die eigene veränderte Lage jene gefahrdrohende Störung der Herzthätigkeit eintritt. Wir werden deshalb mit dieser Herzstörung wohl auch in jedem Falle in den ersten Tagen nach der Operation zu rechnen haben, mag er auch noch so günstig liegen und noch so sorgfältig für den Eingriff vorbereitet sein. Ueber die Stärke dieser physikalischen Insulte dürfte nur das Maass relativer Dicke bezw. Adhäsionsveränderung der Pleurablätter entscheiden.

Den erwähnten physikalisch-mechanischen Einflüssen auf die Lunge der operirten Seite bei voll-nachgiebiger Pleura costalis und pulmonalis folgen dann die Narben-Schrumpfungsvorgänge, welche durch geeignete Verbände unterstützt werden können. Hierzu empfiehlt sich ein comprimirender Heftpflasterverband oder Heftpflasterverband mit Gummizugzwischenlage (Fig. 9). Dieser Verband behebt auch die lästige Ueberblähung der kranken, durch die Brustwand nicht mehr beschränkten Lunge während des Hustens, ein Vorgang, welcher das Auswerfen des Sputums erschwert. Ein solcher Verband dient daher ebenso der Kräftigung der Hustenstösse, als er der Sputumentleerung sehr förderlich sein kann. Keineswegs tritt aber bei allen Kranken das Bedürfniss eines solchen Verbandes hervor. Die percutorischen und auscultatorischen Veränderungen über der kranken Lunge, welche sich ihrerseits von Woche zu Woche mehr nach ihrer Wurzel zu retrahirt, sind die der tympanitischen oder absoluten Dämpfung, des Compressionsathmens, des Rückganges der Cavernensymptome und der Rasselgeräusche[1]). Der Auswurf lässt so rasch an Menge nach, dass diese Seite der Beobachtung wohl eine der eindruckvollsten während des weiteren Verlaufes ist: von durchweg rund 200 ccm eitrigen Sputums pro Tag ging bei unseren Kranken innerhalb 6, 8, 10 Wochen der Auswurf auf eine tägliche Menge von 5—10—20 ccm im Durchschnitt zurück und der Charakter des Sputums wurde mehr glasig, schleimig, flüssig.

[1]) In eingehender Weise sind diese Phänomene von mir, auch auf Grund weiterer Fälle dargestellt in dem Sitzungsbericht der „Gesellschaft zur Beförderung der gesammten Naturwissenschaften zu Marburg“ vom 8. Juli 1908. Hier habe ich auch bereits die spätere Umfangszunahme (Volumen auctum) der gesundseitigen Lunge, sowie die spätere Herzlage genauer wiedergegeben.

mittels eines Gummiballons, der in situ
t durch die Schmerzen eine Controle
viel geringere Nachtheile bietet,
ung nach v. Mikulicz unter
der Finger ausgeübt wird,
der v. Mikulicz'schen
erselben ein Einriss
daran kam es
urch die Naht-
itat doch wesent-

alle Fälle verwenden?
manchen, insbesondere in
, eine dünne oder dicke Sonde,
ia hindurchzuführen. In solchen
s anderes übrig bleiben, als zur
tiven Methode zurückzugreifen. Auf
gen bei der v. Mikulicz'schen Operation
rnen, sich mit einer Dehnung mit 2 Fingern
e Kraft der Spreizung des 2. und 3. Fingers
sbesondere wenn die linke Hand benutzt wird, ist
ngfügige um eine Dauerheilung zu erzielen. Der Miss-
dem Wilms'schen Falle zeigt uns dies zur Genüge. Wir
en daher entweder ein Metallinstrument zu Hülfe nehmen
ussen, um die verlangte extremste Dehnung von 13 cm zu er-
reichen, oder wir können auch so vorgehen, dass wir nach Er-
öffnung des Magens von diesem aus die Dilatationssonde ein-
führen. Ist aus irgend welchen Gründen vorher eine Gastrostomie-
fistel angelegt worden, so kann man zunächst den Versuch machen,
von der Fistel aus die Dilatationssonde in die Cardia einzulegen,
wissen wir doch, dass eine Entrirung der Cardia vom Magen aus
in manchen Fällen noch gelingt, wo eine Einführung vom Munde
aus unmöglich ist. Gelingt auch dies nicht, so können wir auch
noch in der Weise vorgehen, dass man nach dem Princip der
Sondirung ohne Ende nach v. Hacker an einem Faden die Dila-
tationssonde in die Cardia hineinzieht und dann dehnt. Der Druck,
der durch einen derartigen mit Wasser gefüllten, durch Seidenstoff

Wassersäule ruhig stehen. Man sieht deutlich die Athembewegungen, die einen Unterschied in der Wassersäule bis 20 ccm ausmachen. Hierauf forcirte Drucksteigerung. Erst jetzt fliesst es weiter bis auf 320 ccm. Nach Emporwürgen Weiterfliessen bis 340 ccm. Bei erneuter forcirter Drucksteigerung Weiterfliessen bis 500 ccm. Während der Untersuchung wurden emporgewürgt 270 ccm. Nach Einführung des Schlauches kommen neben demselben 30 und durch Ausheberung 190 ccm heraus. Insgesammt werden entleert 500 ccm, ebenso viel, wie eingeflossen sind.

Kaltes Selterwasser. Gleichmässiges Einfliessen bis 90 ccm. Hierauf Luftaufstossen und langsames Weiterfliessen bis 180 ccm, worauf die Flüssigkeitssäule stehen bleibt. Nunmehr forcirte Drucksteigerung. Bei Druck +30 mm Hg. fliesst es weiter bis 240 ccm. Emporwürgen neben dem Katheter. Weiterfliessen bis 310 ccm. Erneutes Emporwürgen. Weiterfliessen bis 390 ccm. Erneutes Emporwürgen. Jetzt schnelles Weiterfliessen bis 520 ccm. Emporgewürgt wurden 300 ccm. Neben dem Schlauch kommen 60 ccm, durch Ausheberung 175 ccm heraus, insgesammt 535 ccm. Eingeflossen sind 520 ccm. Es ist also während dieses Versuches nichts durch die Speiseröhre hindurchgetreten.

24. 1. Nüchterne Ausheberung aus dem Oesophagus neben der Sonde 3 ccm, durch die Sonde 55 ccm von saurer Reaction, aus dem Magen nach 100 ccm Wasser 38 ccm sauer, Pepsin positiv.

Probemahlzeit von 125 g Fleisch, 1 Semmel und 1 Glas Wasser. Nach 3 Stunden neben der Sonde 15 ccm, durch die Sonde 35 ccm aus dem Oesophagus, von saurer Reaction. Milchsäure positiv. Gesammtacidität 22 ccm. aus dem Magen 5 ccm, bei Restbestimmung nach 100 ccm Wasser 60 ccm von saurer Reaction. Congo negativ. Pepsin positiv. Gesammtacidität 14.

29. 1. 08. Oesophagoskopie: Bei 30 cm kommt man in einen grossen See von Flüssigkeit, trotzdem Pat. nüchtern gewesen ist und der Oesophagus vorher ausgehebert worden war. Es kommen bei Schrägstellung des Tisches ca. 55 ccm Flüssigkeit heraus. Unterhalb des Hiatus oes. sieht man mehrere weisse feste Stücke liegen, die geronnene Milch sind. Bei ca. 39 cm sieht man die Cardia liegen, die spaltförmiges Lumen zeigt. Bei der Athmung liegt der feste Punkt nach vorn und rechts hin, während sich die übrigen Theile bewegen. Das Ganze sieht aus wie ein Karpfenmaul, bei dem sich bei Exspiration die Lippen nach hinten und links hin aneinander liegen. Die Schleimhaut ist stark gewulstet und geröthet. Geht man mit dem Rohr tiefer, so stellt sich bei etwa 42 cm der ruhende Punkt fest ein. Die gewulstete Schleimhaut legt sich in das Lumen des Rohres. Man sieht weder bei Exspiration noch bei Inspiration eine Spur von Bewegung. Bei 37 cm sieht man deutlich die beiden Schenkel des Diaphragmas, die sich bei Inspiration viel weiter öffnen, als normal ist. Sie ziehen vonvorn rechts nach hinten links, der subdiaphragmatische Theil ist stark erweitert und enthält stark geröthete, gewulstete Schleimhaut. Die Partie oberhalb des Diaphragmas ist blass und die Excursionsfähigkeit des ösophagoskopischen Tubus eine sehr grosse, das Dilatationsgeräusch ist sehr ausgeprägt. Der subdiaphragmatische Theil scheint stärker

ausgebuchtet als der Brusttheil. Bei 24 cm findet sich eine leichte Krümmung der Speiseröhre mit der Convexität nach der Wirbelsäule und bei 18 cm eine Krümmung mit der Convexität nach vorn. Bei 15 cm ist das Lumen geschlossen.

Aus der Anamnese, dem klinischen Befunde, der Röntgenuntersuchung, der Oesophagoskopie und dem Druckversuch wird die Diagnose auf chronischen Cardiospasmus mit stark erweiterter Speiseröhre gestellt.

2. 2. Erste Cardiadehnung. Die Mitte des Ballons kommt bei 42 cm zu liegen. Es gelingt erst, nachdem der Ballon einmal gefüllt war und noch im Oesophagus, nach einer 2. Füllung zu weit im Magen gelegen hat, nach Ablassen von etwas Wasser ihn in die Cardia zu legen und dann zu füllen. Bei ca. $8^1/_2$ cm Umfang klagt Pat. über heftige Schmerzen. Bei ca. $7^1/_2$ cm Umfang gelingt es, den Ballon aus der Cardia herauszuziehen.

5. 2. Pat. giebt an, dass es ihr nach der Dehnung bedeutend besser gegangen sei, die Milch sei gut heruntergegangen. Sie hatte am nächsten Tage Butterbrot, Hasenbraten etc. essen können und hätte nicht nachzutrinken brauchen. Am 3. Tage hätte sie frühmorgens zusammenziehende Schmerzen bis in den Rücken gehabt, die etwa $^1/_4$ Stunde angehalten hätten. Nachts sei sie wegen erneuter Schmerzen aufgewacht. Heute sei sie schmerzfrei. Sie hätte die Sonde eingeführt. Es kam aber viel weniger als früher heraus.

5. 2. 08. Zunächst Ausheberung, es kann aus der Speiseröhre nichts ausgehebert werden. Das Dilatationsgeräusch ist deutlich hörbar. Im Schlauch selbst finden sich 3 ccm Schleim. Pat. trinkt jetzt 200 ccm Wasser, was früher immer schlecht ging. Es findet sich 5 Minuten nachher nichts davon in der Speiseröhre.

2. Cardiadehnung: Das Dehnungsinstrument kann heute spielend leicht in die Cardia eingelegt werden. Bei Umfang von 8 cm klagt Pat. über Schmerzen, bei 9 cm Umfang jammert sie laut. Puls beschleunigt. Der Ballon bleibt etwa 2 Minuten darin liegen. Beim Anziehen zeigt sich, dass der Ballon fest in der Cardia liegt. Erst bei 7 cm Umfang gelingt es, das Instrument aus der Cardia herauszuziehen. Diese Dehnung hat Pat. mehr Schmerzen gemacht, als das erste Mal.

10. 2. Das Befinden der Pat. ist ausgezeichnet. Rückstände überhaupt nicht mehr vorhanden. Heute dritte Dehnung. Der Ballon kommt nicht richtig zu liegen. Füllung bis 12 cm Umfang gelingt ohne Schwierigkeiten. Ein Zurückziehen in die Cardia ist unmöglich, erst bei Umfang von 8 cm kommt der Ballon in die Cardia zu liegen, jetzt erneute Füllung, bei 9 cm Umfang treten Schmerzen ein, bei 10 cm starke Schmerzen. Die letzten 20 ccm Wasser müssen wegen hochgradigen Schmerzes langsam eingefüllt werden. Der Ballon bleibt mehrere Minuten liegen. Bei Umfang von 8 cm gelingt es leicht, den Ballon aus der Cardia herauszuziehen.

14. 4. Pat. stellt sich heute erneut vor. Sie giebt an, dass sie in den letzten 8 Wochen 15 Pfund an Gewicht zugenommen habe, sie hätte in den

letzten Tagen aber wieder das Gefühl von etwas Drücken in der Speiseröhre. Emporgekommen sei niemals etwas.

Bei der Untersuchung zeigt sich, dass nichts in der Speiseröhre ist, auch bei der Ausspülung mit 100 ccm Wasser kommt trotz starken Pressens nichts empor.

15. 4. Druckversuch. Pat. hat früh Morgens gegessen. Es kommt bei Ausheberung nichts aus der Speiseröhre heraus. Bei Druck von + 14 mm Hg fliessen 450 ccm Wasser gleichmässig sohnell ein. Nach Ausheberung findet sich nichts im Oesophagus. Das gleiche Bild zeigt sich bei 450 ccm kaltem Wasser und bei 450 ccm kaltem Selter, trotzdem auch forcirte Drucksteigerung bis auf + 40 mm Hg. gemacht worden ist.

Die ersten Beschwerden traten bei der 55jährigen alten Dame vor 6 Jahren auf. Dieselben waren zeitweise so schlimm, dass sie sich durch den selbst eingeführten Magenschlauch ernähren musste. Die genauere Untersuchung, insbesondere die Oesophagoskopie und die Röntgenuntersuchung, ergaben einen chronischen Cardiospasmus mit hochgradiger Erweiterung der Speiseröhre. Die v. Mikulicz'schen Versuche zeigten, dass in diesem Falle weder warmes, noch kaltes Wasser, noch Selterwasser bei geringem Druck in den Magen passirte. Es wurden im Zeitraum von acht Tagen 3 Dehnungen vorgenommen, die 1. auf $8^1/_2$, die 2. auf 9, die 3. auf 10 cm Umfang. Es trat hierauf eine vollständige Heilung ein. Als Pat. sich Mitte April wieder vorstellte, hatte sie bereits 15 Pfund — innerhalb zweier Monate — zugenommen. Erbrechen war seither völlig ausgeblieben. Die Druckversuche ergaben, dass jede Art von Flüssigkeit ohne Spur von Residualbestand die Cardia passirte, und neuere Nachrichten ergaben, dass Pat. weiterhin ca. 20 Pfund zugenommen hat.

Herr R. W., 58 Jahre alt, aus B., Privatpatient, aufgenommen im Israelitischen Krankenhaus. Pat. ist hereditär nicht belastet. Frau und Kinder gesund. Im Alter von 7 Jahren Nervenfieber, mit 15 Jahren Brustfellentzündung, Soldat gewesen. Im Anschluss daran 4 Jahre lang Malariaanfälle. Vor 7 Jahren mehrmonatliche Rippenfellentzündung. Pat. litt damals auch an Appetitlosigkeit. An Einzelheiten kann er sich nicht mehr erinnern. Vor 5 Jahren stellte sich zum ersten Male ein Schluckhinderniss am unteren Theile der Speiseröhre ein, das bei Witterungswechsel besonders deutlich bemerkt wurde. Pat. hatte dann das Gefühl, als wenn das eben Genossene kurz vor dem Magen stecken bliebe; er musste dasselbe sofort wieder emporbringen. Das Emporbringen geschah im Schuss, ohne Uebelkeit und ohne besondere Nausea. Nach dem Emporwürgen konnte er bald wieder weiter essen. Oft trat 2—3 Mal Emporwürgen ein, bis die Passage völlig frei war. Bemerkte er,

dass die Speisen ein Hinderniss am Magenmund fanden, so konnte er auch durch Nachtrinken das Steckengebliebene meistens nicht herunterbringen. Dass bestimmte Speisen oder Flüssigkeiten einen besonderen Einfluss auf den Schluckact hätten, hat er niemals bemerkt. Die Speisen, die emporkommen, sind unverdaut, manchmal schmecken sie leicht säuerlich. Alle Getränke, auch Selter und Bier gehen ohne Schwierigkeit durch. An Gewicht hat Pat. im letzten Jahre 7 Pfund abgenommen.

Status: Grosser, kräftig gebauter Mann. Untersuchung der inneren Organe o. B. Die 13 mm dicke cylindrische Oesophagussonde stösst bei 42 cm auf einen Widerstand, der auf Zuwarten und bei Schluckbewegung überwunden wird. Ein dicker Magenschlauch geht nicht hindurch. Es entleeren sich aus dem Oesophagus 100 ccm Speichel, vermischt mit Semmelbrocken. Pat. bekommt am Abend 400 g Haferschleimsuppe.

27. 2. 08. Ausheberung nüchtern. Es entleeren sich 130 ccm dicken Brotbreies mit vielem Schleim, trotzdem Pat. am Abend vorher kein Brot zu sich genommen hatte. Gesammtacidität 22, Milchsäure positiv. Pat. erhält hierauf 400 ccm Haferschleim. Nach $^1/_2$ Stunde werden aus dem Oesophagus 165 ccm Haferschleimsuppe von schwach saurer Reaction ausgehebert. Gesammtacidität 5. Trommerreaction positiv. Aus dem Magen werden 5 ccm gallig gefärbter, trüber Flüssigkeit ausgehebert, Lab. positiv.

Hierauf erhält Pat. 400 ccm Milch, die sofort ausgehebert werden. Aus dem Oesophagus kommen 210 ccm Milch neben und durch den Schlauch heraus, aus dem Magen 90 ccm. Auf Restbestimmung noch 110 ccm geronnene Milch von saurer Reaction. Gesammtacidität 32. Lab. positiv.

Es ergiebt sich hieraus, dass die Residualmenge des Oesophagus etwa 150—210 ccm beträgt.

Das in ventro-dorsaler Strahlenrichtung aufgenommene Röntgenbild zeigt einen sich gegen Wirbelsäule- und Herzschatten deutlich absetzenden tieferen Schatten, der an seiner breitesten Stelle etwa $8^1/_2$ cm breit ist. Die breiteste Stelle befindet sich in Höhe der 11. Rippe. Auf der linken Seite zieht der Schatten ziemlich senkrecht nach unten, während er rechts eine Anzahl bald grösserer, bald kleinerer convexer Ausbuchtungen zeigt. Zwischen 6. und 7. Rippe befindet sich eine Einschnürung. An dieser Stelle ist der Schatten nur $5^1/_2$ cm breit. Ferner zeigte sich eine leichte Einschnürung unterhalb der 8. Rippe, etwa von 6 cm Breite. In der Höhe der 12. Rippe ist der Schatten noch $6^3/_4$ cm breit.

Oesophagoskopie. Nach Ausheberung von 100 ccm Schleim — Pat. hat seit dem Abend vorher noch nichts gegessen — Einführung des Rohres vom linken Mundwinkel aus, da rechts die hohen, vollständig erhaltenen Zähne stören. Man kommt schon bei 30 cm in einen grossen Sack, der viel schleimige Flüssigkeit enthält, trotzdem die Speiseröhre eben erst ausgehebert ist. Bei 44 cm stellt sich die Cardia ein. Man sieht nach Austupfen von dickem zähen Schleim von hinten und links her faltige Schleimhaut nach rechts und vorn hin ziehend. Trotz Schiefstellen des Tisches gelingt es nicht, ein klares

Bild zu bekommen. Es findet sich eine sehr stark erweiterte Speiseröhre, die bis 20 cm hoch hinaufreicht.

Druckversuch. Warmes Wasser. Es beginnt bei Druck von + 6 mm Hg gleichmässig und schnell einzufliessen und fliesst unter allmählicher Drucksteigerung bis auf + 14 mm Hg weiter, fängt dann an allmählich langsamer zu laufen bis nach Einlaufen von 250 ccm eine 2 Secunden lange Pause eintritt, dann fliesst es langsam weiter und bleibt nach erneuten Pausen von 2 Secunden bei Einfliessen von 300, 360 und 390 ccm stehen. Nach einer Pause von etwa 5 Secunden fliesst es bis 420 ccm weiter. Da es nicht weiter einfliessen will, wird forcirte Drucksteigerung bis auf + 40 mm Hg vorgenommen, worauf es schnell ohne Pause weiter fliesst, bis 650 ccm eingeflossen sind. Emporgewürgt wird nichts. Ausgehebert werden 150 ccm, es sind also in den Magen eingeflossen 500 ccm.

Kaltes Wasser. Es fliesst das Wasser bis 150 ccm bei Druck von + 16 mm Hg ein. Dann tritt eine Pause ein, es fliesst dann bei Druck von + 18 mm Hg bis 170 ccm weiter, nach weiterer Pause bis 190 ccm. Da es nicht mehr einfliessen will, wird forcirte Drucksteigerung auf + 35 mm Hg vorgenommen, worauf das Wasser sofort weiter fliesst, allerdings langsam, bis 230 ccm und nach einer Schluckbewegung bis 290 ccm eingeflossen sind. Hierauf forcirte Drucksteigerung auf + 40 mm Hg. Jetzt Weiterfliessen bis zu 310 ccm. Erneute Drucksteigerung auf + 60 mm Hg, worauf unter Luftaufstossen und Eintreten von Husten der Nelatonkatheter heraufgewürgt wird. 400 ccm waren im Ganzen eingeflossen. Ausgehebert wurden 260 ccm, emporgewürgt 40 cm, es waren also durch die Cardia hindurchgeflossen 100 ccm.

Kaltes Selterwasser. Es fliesst bei Druck von + 20 mm Hg langsam ein, der Druck steigt bald auf + 30 mm Hg, bis 90 ccm eingeflossen sind. Da es nicht weiter fliesst, wird forcirte Drucksteigerung auf + 44 mm Hg vorgenommen, worauf es bis 120 ccm weiterfliesst. Hierauf forcirte Drucksteigerung auf + 60 mm Hg, schnelles Weiterfliessen unter Luftaufstossen bis auf 310 ccm. Weitere forcirte Drucksteigerung auf + 100 mm Hg. Im Ganzen fliessen 330 ccm ein. Aus der Speiseröhre werden 250 ccm ausgehebert, demnach sind durch die Cardia nur 80 ccm hindurchgeflossen.

Auf Grund des anamnestischen, sowie des klinischen Befundes des sehr charakteristischen Röntgenbildes, sowie des Druckversuches, wird die Diagnose auf Cardiospasmus mit hochgradiger sackartiger Erweiterung der Speiseröhre gestellt.

2. 3. Erste Cardiadehnung bis auf 8 cm Umfang. Zuerst war der Ballon in den Magen gerutscht, beim zweiten Versuch geplatzt. Erst bei Einführung einer neuen Sonde gelang die Dehnung, die dem Pat. nur leichte Schmerzen bereitete.

3. 3. Erneute Dehnung. Auch dieses Mal zeigt es sich, dass der Ballon in den Magen gerutscht ist. Auch heute nur Dehnung bis auf 8 cm Umfang möglich.

4. 3. Pat. hat sich nach der letzten Dehnung bedeutend leichter gefühlt, die Speisen sind leichter heruntergegangen als früher.

9. 3. Pat. giebt an, dass es ihm im Allgemeinen besser gehe. Nur einmal nach dem Kaffeetrinken sei derselbe Zustand wie früher aufgetreten, der 15 Minuten lang angehalten habe. Er hätte mehrmals erbrechen müssen.

12. 3. Heute Ausheberung des Oesophagus. Restbestand von 60 ccm. 13 mm dicke cylindrische Sonde stösst auch heute bei 47 cm auf ein Hinderniss. Erneute Cardiadehnung. Es gelingt erst nach einer Anzahl Schluckbewegungen den Ballon durch die Cardia hindurchzubringen. Pat. klagt schon bei 8 cm Umfang über Schmerzen, die bei allmählicher stärkerer Füllung immer mehr zunehmen. Es wird der Ballon gefüllt bis zu einem Umfang von 11 cm. Der Ballon bleibt 3 Minuten lang liegen. Erst nach Entleerung auf $7^1/_2$ cm Umfang gelingt es, den Ballon aus der Cardia herauszuziehen.

6. 4. 08. Pat. stellt sich heute wieder vor. Sein Befinden hat sich wesentlich geändert. Er befindet sich viel wohler. Gewichtszunahme 2 Pfund. Er giebt an, er könne alles essen, auch harte Semmel mit Kruste. Ein einziges Mal beim Kaffeetrinken sei eine Kleinigkeit emporgekommen. Er verspüre aber noch immer ein kleines Necken in der Nähe des Magenmundes. Trotzdem Pat. vorher Kaffee und Semmel zu sich genommen hat, kommt bei Ausheberung der Speiseröhre nichts heraus; aus dem Magen entleert sich erst bei Restbestimmung etwas Semmel mit Kaffee.

Nachdem Pat. um 11 Uhr Mittagbrot zu sich genommen hat, wird er $5^1/_2$ Stunden später um $4^1/_2$ Uhr ausgehebert. In der Schlundsonde findet sich etwas schleimiges Fleisch, insgesammt kommen nur 25 ccm heraus. Hierauf Dehnung bis auf 9 cm Umfang. Der Ballon platzt, so dass von weiteren Dehnungen Abstand genommen werden muss.

10. 4. 08. Aus dem Oesophagus 50 ccm ausgehebert.

13. 4. 08. Heute Ausheberung aus dem Oesophagus. Es werden 40 ccm entleert. Einführung des Dehnungsinstrumentes. Pat. fängt bei Umfang von 9 cm über Schmerzen zu klagen an.

14. 4. 08. Erneuter Druckversuch.

Warmes Wasser. Es fliesst bei Druck von + 16 mm Hg sehr schnell ein, bis 90 ccm eingeflossen sind, dann tritt eine kleine Pause ein, weiter bei 140 ccm und bei 210 ccm, hierauf völliges Stehenbleiben der Wassersäule für mehrere Secunden; dann Weiterfliessen bis 240 ccm. Da es nicht weiterfliesst wird forcirte Drucksteigerung vorgenommen. Bei Druck von + 20 mm Hg fliesst es schnell und gleichmässig weiter, bis 400 ccm eingeflossen sind. Emporgewürgt wurde nichts. Durch den Schlauch ausgehebert 90 ccm, daher in den Magen passirt 360 ccm.

Kaltes Wasser. Auf Druck von + 12 mm Hg fliesst es schnell und gleichmässig unter leichten Schwankungen ein, bis 400 ccm eingeflossen sind. Ein leichtes Stehenbleiben der Wassersäule bei 355 ccm und bei 375 ccm. Die Quecksilbersäule steigt bis auf + 20 mm Hg. an, worauf es weiter fliesst, bis 450 ccm eingeflossen sind. Emporgewürgt wird nichts; Ausheberung ergiebt Restbestand von 160 ccm, so dass 290 ccm in den Magen passirt sind.

Kaltes Selterwasser. Bei Druck von + 30 mm Hg gleichmässig schnelles Einfliessen, bis 190 ccm eingeflossen sind. Nach einer Pause von

5 Secunden fliesst es bis 170 ccm weiter, nach einer weiteren Secunde bis 280 ccm, dann Pausen bei 310 ccm und bei 330 ccm. Da es nicht weiterfliesst forcirte Drucksteigerung auf + 60 mm Hg. Hierauf schnelles Einfliessen, bis 450 ccm eingeflossen sind. Kein Emporwürgen. Bei Ausheberung werden 130 ccm entleert, demnach sind von 450 ccm 320 ccm in den Magen passirt.

Nachdem Pat. 3 Stunden vorher Mittagbrot gegessen hat, wurden 40 ccm aus der Speiseröhre entleert, nach einer Ausspülung mit 100 ccm Wasser 65 ccm. Reaction stark sauer. Gesammtacidität 26. Congo, Lab., Pepsin negativ. Es wird heute bis auf Umfang von 10 cm gedehnt. Pat. klagt über sehr heftige Schmerzen. Die Sonde bleibt 3 Minuten lang liegen. Bei einer hierauf vorgenommenen nochmaligen Dehnung gelingt es, bis $11^1/_2$ cm Umfang zu dehnen.

15. 4. Pat. hat die gestrige Untersuchung sehr angestrengt.

Bei diesem 58 jährigen Manne traten die ersten Beschwerden vor 5 Jahren ein. Auch er hatte, besonders durch das häufige, 2—3 mal während einer Mahlzeit auftretende Emporwürgen sehr zu leiden. Auch hier ergab die Oesophagoskopie, sowie das Röntgenverfahren einen Cardiospasmus mit hochgradiger sackartiger Erweiterung der Speiseröhre, bis in den obersten Halstheil der Speiseröhre hinaufreichend. Die zunächst im Oesophagus aufgefundene Residualmenge betrug ca. 200 ccm. Die v. Mikulicz'schen Druckversuche ergaben bei warmem Wasser einen Restbestand von 150, bei kaltem von 260 ccm., und ebenso bei kaltem Selterwasser. Während bei warmem Wasser $^3/_4$ der Flüssigkeit passirten, war bei kaltem Wasser und Selterwasser nur $^1/_4$ passirt. Es wurden in dem Zeitraum von 10 Tagen 3 Dehnungen vorgenommen, bei der 1. u. 2. Dehnung bis 8 cm Umfang und bei einer 3. bis 11 cm Umfang. Patient stellte sich 4 Wochen später erneut vor. Es sei ihm nur ein einziges Mal bei Kaffeetrinken eine Kleinigkeit emporgekommen. Er habe 2 Pfund an Gewicht zugenommen. Bei mehrmaliger Untersuchung des Residualbestandes ergab sich nur einmal eine Menge von 50 ccm. Subjectiv scheint demnach Patient völlig geheilt zu sein. Die erneut vorgenommenen v. Mikulicz'schen Druckversuche zeigten, dass eine wesentliche Besserung eingetreten war, aber noch keine Heilung. Zu einem Emporwürgen während der Druckversuche kam es nicht. Bei warmem Wasser waren $^4/_5$ in den Magen passirt, bei kaltem $^2/_3$ und von Selterwasser $^3/_4$. In diesem Falle ist demnach eine vollständige Heilung noch nicht erfolgt. Die einmalige Dehnung auf 11 cm hat noch nicht genügt.

Doch ist nach erneuten Dehnungen wohl mit Sicherheit eine Heilung zu erwarten.

Es sind insgesammt 6 Fälle nach dieser Methode behandelt worden, die ersten sind zum Theil schon 2 Jahre und länger geheilt. Wenn ich gezögert habe, diese Resultate schon früher zu publiciren, so war der Grund der, dass die ersten 3 Fälle verhältnissmässig leichte Stadien des Cardiospasmus zeigten, die auch einer Heilung leichter zugänglich sein konnten. Hierzu kam noch, dass diese Patienten Privatpatienten waren, die nur ambulatorisch behandelt sein wollten. Es konnten an ihnen nach den Dehnungen nicht so exacte Nachuntersuchungen angestellt werden, wie dies wünschenswerth ist. Wenn Patienten sich völlig geheilt fühlen, so lehnen sie recht häufig jegliche Einführung eines Instrumentes ab; sie befürchten, dass dadurch ihr früheres Leiden wieder von Neuem hervortreten kann. Trotzdem nun die Nachuntersuchungen in diesen Fällen nicht gemacht worden sind, so glaube ich doch, dass wir sie als geheilt bezeichnen können. Denn tritt ein Recidiv in diesen Fällen ein, so kommt es, wenigstens nach meinen bisherigen Erfahrungen, in verhältnissmässig kurzer Zeit. Die Patienten stammen aber alle aus den Jahren 1906 und 1907, zum Theil auch aus einer Beobachtungszeit, die 2 Jahre und länger zurückliegt. Unter den 3 leichteren Fällen befand sich auch ein Patient, bei dem das Leiden als noch im Anfangsstadium befindlich bezeichnet werden musste. Aber auch in diesem Anfangsstadium zeigte das Röntgenbild schon eine sehr deutlich sichtbare Erweiterung der Speiseröhre.

In dem 3. Falle fehlt die oesophagoskopische Untersuchung, die sonst in allen Fällen durchgeführt werden konnte. Trotzdem wir eine gleichzeitige organische Erkrankung durch die direkte Besichtigung nicht ausschalten konnten, so ist doch mit Sicherheit anzunehmen, dass es sich auch in diesem Falle um einen chronischen Cardiospasmus handelt. Der klinische Befund, die Bestimmung des Residualbestandes, das Ergebniss der Röntgendurchleuchtung, sowie das der v. Mikulicz'schen Druckversuche liessen an sich schon keinen Zweifel daran zu. Hierzu kommt noch, dass die Anamnese ergiebt, dass das Leiden bald 20 Jahre besteht. Wir kennen, abgesehen von dem Pulsionsdivertikel der Speiseröhre, keine Erkrankung derselben, die nach einem so langen Zeitraum nicht zu viel schwereren Störungen geführt hätte. Das Pulsions-

5 Secunden fliesst es bis 170 ccm weiter, nach einer weiteren Secunde bis 280 ccm, dann Pausen bei 310 ccm und bei 330 ccm. Da es nicht weiterfliesst forcirte Drucksteigerung auf + 60 mm Hg. Hierauf schnelles Einfliessen, bis 450 ccm eingeflossen sind. Kein Emporwürgen. Bei Ausheberung werden 130 ccm entleert, demnach sind von 450 ccm 320 ccm in den Magen passirt.

Nachdem Pat. 3 Stunden vorher Mittagbrot gegessen hat, wurden 40 ccm aus der Speiseröhre entleert, nach einer Ausspülung mit 100 ccm Wasser 65 ccm. Reaction stark sauer. Gesammtacidität 26. Congo, Lab., Pepsin negativ. Es wird heute bis auf Umfang von 10 cm gedehnt. Pat. klagt über sehr heftige Schmerzen. Die Sonde bleibt 3 Minuten lang liegen. Bei einer hierauf vorgenommenen nochmaligen Dehnung gelingt es, bis $11^1/_2$ cm Umfang zu dehnen.

15. 4. Pat. hat die gestrige Untersuchung sehr angestrengt.

Bei diesem 58 jährigen Manne traten die ersten Beschwerden vor 5 Jahren ein. Auch er hatte, besonders durch das häufige 2—3 mal während einer Mahlzeit auftretende Emporwürgen sehr zu leiden. Auch hier ergab die Oesophagoskopie, sowie das Röntgenverfahren einen Cardiospasmus mit hochgradiger sackartiger Erweiterung der Speiseröhre, bis in den obersten Halstheil der Speiseröhre hinaufreichend. Die zunächst im Oesophagus aufgefundene Residualmenge betrug ca. 200 ccm. Die v. Mikulicz'schen Druckversuche ergaben bei warmem Wasser einen Restbestand von 150, bei kaltem von 260 ccm., und ebenso bei kaltem Selterwasser. Während bei warmem Wasser $^3/_4$ der Flüssigkeit passirten, war bei kaltem Wasser und Selterwasser nur $^1/_4$ passirt. Es wurden in dem Zeitraum von 10 Tagen 3 Dehnungen vorgenommen, bei der 1. u. 2. Dehnung bis 8 cm Umfang und bei einer 3. bis 11 cm Umfang. Patient stellte sich 4 Wochen später erneut vor. Es sei ihm nur ein einziges Mal bei Kaffeetrinken eine Kleinigkeit emporgekommen. Er habe 2 Pfund an Gewicht zugenommen. Bei mehrmaliger Untersuchung des Residualbestandes ergab sich nur einmal eine Menge von 50 ccm. Subjectiv scheint demnach Patient völlig geheilt zu sein. Die erneut vorgenommenen v. Mikulicz'schen Druckversuche zeigten, dass eine wesentliche Besserung eingetreten war, aber noch keine Heilung. Zu einem Emporwürgen während der Druckversuche kam es nicht. Bei warmem Wasser waren $^4/_5$ in den Magen passirt, bei kaltem $^2/_3$ und von Selterwasser $^3/_4$. In diesem Falle ist demnach eine vollständige Heilung noch nicht erfolgt. Die einmalige Dehnung auf 11 cm hat noch nicht genügt.

Doch ist nach erneuten Dehnungen wohl mit Sicherheit eine Heilung zu erwarten.

Es sind insgesammt 6 Fälle nach dieser Methode behandelt worden, die ersten sind zum Theil schon 2 Jahre und länger geheilt. Wenn ich gezögert habe, diese Resultate schon früher zu publiciren, so war der Grund der, dass die ersten 3 Fälle verhältnissmässig leichte Stadien des Cardiospasmus zeigten, die auch einer Heilung leichter zugänglich sein konnten. Hierzu kam noch, dass diese Patienten Privatpatienten waren, die nur ambulatorisch behandelt sein wollten. Es konnten an ihnen nach den Dehnungen nicht so exacte Nachuntersuchungen angestellt werden, wie dies wünschenswerth ist. Wenn Patienten sich völlig geheilt fühlen, so lehnen sie recht häufig jegliche Einführung eines Instrumentes ab; sie befürchten, dass dadurch ihr früheres Leiden wieder von Neuem hervortreten kann. Trotzdem nun die Nachuntersuchungen in diesen Fällen nicht gemacht worden sind, so glaube ich doch, dass wir sie als geheilt bezeichnen können. Denn tritt ein Recidiv in diesen Fällen ein, so kommt es, wenigstens nach meinen bisherigen Erfahrungen, in verhältnissmässig kurzer Zeit. Die Patienten stammen aber alle aus den Jahren 1906 und 1907, zum Theil auch aus einer Beobachtungszeit, die 2 Jahre und länger zurückliegt. Unter den 3 leichteren Fällen befand sich auch ein Patient, bei dem das Leiden als noch im Anfangsstadium befindlich bezeichnet werden musste. Aber auch in diesem Anfangsstadium zeigte das Röntgenbild schon eine sehr deutlich sichtbare Erweiterung der Speiseröhre.

In dem 3. Falle fehlt die oesophagoskopische Untersuchung, die sonst in allen Fällen durchgeführt werden konnte. Trotzdem wir eine gleichzeitige organische Erkrankung durch die direkte Besichtigung nicht ausschalten konnten, so ist doch mit Sicherheit anzunehmen, dass es sich auch in diesem Falle um einen chronischen Cardiospasmus handelt. Der klinische Befund, die Bestimmung des Residualbestandes, das Ergebniss der Röntgendurchleuchtung, sowie das der v. Mikulicz'schen Druckversuche liessen an sich schon keinen Zweifel daran zu. Hierzu kommt noch, dass die Anamnese ergiebt, dass das Leiden bald 20 Jahre besteht. Wir kennen, abgesehen von dem Pulsionsdivertikel der Speiseröhre, keine Erkrankung derselben, die nach einem so langen Zeitraum nicht zu viel schwereren Störungen geführt hätte. Das Pulsions-

divertikel des Oesophagus liegt aber fast ausnahmslos im oberen Theil der Speiseröhre; von tiefsitzenden sind bisher nur 3 Fälle beobachtet; ob diese sich nicht auch primär auf der Basis eines chronischen Cardiospasmus entwickelt haben, ist bisher nicht sicher entschieden.

In unseren 3 letzten Fällen von Cardiospasmus bestand im Gegensatz zu den anderen eine hochgradige Beeinträchtigung der Permeabilität der Cardia mit weit vorgeschrittener Erweiterung der Speiseröhre. Gelang es, diese Fälle zur Heilung zu bringen, so konnte die Methode als eine brauchbare empfohlen werden.

Diese Fälle waren schon so weit vorgeschritten, dass bei dem v. Mikulicz'schen Druckversuche mit warmem Wasser zwar noch ein Theil passirte, dass aber schon bei kaltem Wasser oder gar Selterwasser nur ein Minimum oder fast gar nichts hindurchging, sobald auch nur ein geringer Druck auf die Cardia einwirkte. Von diesen 3 Fällen sind 2 völlig geheilt, in einem 3. Falle ist eine ganz wesentliche Besserung erzielt worden. Es sei an dieser Stelle nochmals betont, dass die Heilungen, wie sie von anderen Autoren berichtet werden, in allen unseren Fällen erreicht wurden, dass aber die Anforderungen, die an ein völliges Heilresultat gestellt werden müssen, doch wesentlich grössere sind. Diese Anforderungen sind in unserem letzten Falle noch nicht erfüllt. Gerade hierbei zeigt sich die grosse Bedeutung der v. Mikulicz'schen Druckversuche; sie sind für die objective Feststellung des Heilresultates von ausschlaggebender Bedeutung. Während vor der Dehnung, schon bei leichtem Druck, fast nichts durch die Cardia in den Magen passirte, sondern sämmtliche Flüssigkeit emporgewürgt oder im Oesophagus selbst zurückgehalten wurde, ergab sich nach gelungener Dehnung das fast wunderbar erscheinende Resultat, dass weder ein Tröpfchen emporgewürgt, noch bei einer nachherigen Ausheberung auch nur der geringste Residualbestand in der Speiseröhre nachgewiesen werden konnte, trotzdem der Versuch nicht nur bei geringem Druck, sondern auch bei forcirtester Drucksteigerung angestellt wurde.

Im letzten Falle können wir noch von keinem vollkommenen Heilerfolg sprechen, da die Druckversuche ergaben, dass die Menge des Residualbestandes nach der Dehnung noch $^1/_3$ bis $^1/_4$ der eingelaufenen Menge betrug. Vor der Dehnung war sie $^3/_4$ bis $^4/_5$

der Gesammtmenge. Dieser Rückgang des Residualbestandes genügt schon, um das Erbrechen des Patienten zu beseitigen, nicht aber, ihn völlig zu heilen.

Was die Dehnung selbst anbetrifft, so haben wir niemals irgend welche unangenehmen Zufälle auch bei Dehnungen extremsten Grades beobachtet. Die Methode hat den ganz besonderen Vortheil vor der v. Mikulicz'schen Operation, dass man sie ohne grossen Eingriff und ohne Schaden für den Patienten mehrmals wiederholen kann. Dadurch sind wir in der Lage, nicht sofort beim ersten Male die extremste Dehnung vorzunehmen, sondern vorher leichte allmählich ansteigende Dehnungen vorangehen zu lassen, um so die späteren extremen vorzubereiten und zu erleichtern. In 2 unserer Fälle haben wir eine Spur von Blut an der Sonde gesehen, ohne dass über die geringste Störung im Schluckakt von Seiten der Patienten geklagt wurde oder eine Temperaturerhöhung sich hätte constatiren lassen. Nicht unwichtig ist, dass diese Dehnungen ambulatorisch vorgenommen werden können.

Die Patienten klagen, wenn die Sonde an der richtigen Stelle liegt, mitunter über sehr starke Schmerzen bei der Dehnung. Es liegt aber jeder Zeit in der Hand des Arztes, die Stärke der Dehnung, wenn die Schmerzen zu gross sind, dadurch zu variiren, dass er etwas Flüssigkeit abfliessen lässt. In keinem einzigen meiner Fälle war es nothwendig, irgend ein Mittel zur Anästhesirung zu geben. Ich würde mich aber bei sehr heftigen Schmerzen nicht davor scheuen, eine Morphiuminjection zu machen. Eine Narkose bei der Dehnung vorzunehmen, halte ich für nachtheilig; wir begeben uns dadurch des Vortheils der Controlle, die der Schmerz uns anzeigt.

In einem unserer Fälle, Fall 3, haben wir den Rachen cocainisiren müssen, damit die Sonde, da häufige Würgbewegungen eintraten, ruhig liegen blieb.

Wie weit sollen wir nun bei der Dehnung vorgehen? Ein gewisses Criterium hierfür war die forcirte Dehnung bei der v. Mikulicz'schen Operation. Es erwies sich hierbei eine Dehnung von 13 cm Umfang als erforderlich. Ich glaube demnach, dass wir durchschnittlich auf eine Dehnung von 12—14 cm kommen müssen, um eine Dauerheilung zu erzielen. Was unsere Fälle betrifft, so war der Grad der Dehnung bie zur Heilung verschieden,

es wurde wenigstens bis 10 cm, in einem Falle bis $12^1/_2$ cm Umfang gedehnt.

Im 1. Falle wurden, nachdem etwa 15 Dehnungen mit dem Henle'schen Ballon nur zu einer Besserung geführt hatten, zuerst mit dem ersten Modelle zwei Sitzungen à 3 Dehnungen bis auf 7 cm Umfang vorgenommen. 17 Tage später wurden mit der modificirten Dilatationssonde innerhalb von 4 Tagen 4 Dehnungen ausgeführt, am 1. Tage bis auf 8, am 2. bis auf 10, am 3. bis auf 11, am 4. bis auf $12^1/_2$ cm Umfang. In dem 2. Falle, dem Anfangsstadium, wurde nur eine zweimalige Dehnung mit einer Pause von 6 Wochen vorgenommen und bei der 2. Dehnung bis auf 11 cm Umfang gedehnt. Im 3. Fall wurden von mir selbst nur Dehnungen geringen Umfanges vorgenommen. Da Patient es sich nicht einrichten konnte, nach Breslau zu kommen, so dehnte er sich selbst, und wie er mittheilt, hätte er bis $12^1/_2$ cm Umfang gedehnt.

Viel systematischer als in diesen 3 Fällen wurden die Dehnungen bei den anderen vorgenommen. Im 4. Falle wurde in 8 Tagen 3mal gedehnt, nachdem $^1/_4$ Jahr vorher eine leichte Dehnung bis 8 cm Umfang gemacht war. In der 1. Sitzung gelang es, die Cardia bis zu einem Umfang von 9 cm, in der 2. bis zu 10 cm, in der 3. und letzten bis 12 cm Umfang zu dehnen.

Im 5. Falle, der ein ganz besonderes glänzendes Heilresultat gezeigt hat, wurde innerhalb 8 Tagen nur 3mal gedehnt. Bei der 1. Dehnung auf $8^1/_2$ cm, bei der 2. auf 9 cm, bei der 3. auf 10 cm Umfang. Wir sehen hieraus am besten, wie ausserordentlich variabel bei den einzelnen Patienten der nothwendige Grad der Dehnung ist.

Recht charakteristisch ist hierfür auch der letzte Fall, bei dem innerhalb von 10 Tagen 3 Dehnungen von 8, 8 und 11 cm vorgenommen wurden, und trotzdem die Dehnung 1 cm mehr als im vorigen Falle betragen hat, ist doch kein völliges objectives Heilresultat erzielt worden.

Auf Grund meiner bisherigen Erfahrungen scheint es am vortheilhaftesten zu sein, wenn irgend möglich, in ein und derselben Sitzung mehrere Dehnungen hintereinander vorzunehmen, so weit sich dies mit dem Befinden der Patienten vereinigen lässt. Ich habe den Eindruck gewonnen, als wenn die in derselben Sitzung vorgenommene 2. und 3. Dehnung eine viel ausgiebigere Wirkung hätte als die erste.

Auf der Naturforscherversammlung 1904 in Breslau sprach sich im Anschluss an die Bemerkung von Wilms sowohl v. Mikulicz wie Naunyn gegen das brüske Vorgehen der Dehnung mit dem Gummiballon aus.

Die Bedenken, die ich gegen das Durchziehen eines Gummiballons habe, sind oben ausführlich auseinander gesetzt worden.

Dass aber eine Methode mittels eines Gummiballons, der in situ liegt, und bei dem jederzeit durch die Schmerzen eine Controle durch den Patienten möglich ist, viel geringere Nachtheile bietet, als die Methode der forcirten Dehnung nach v. Mikulicz unter Narkose, wenn sie auch unter Controle der Finger ausgeübt wird, ist wohl klar. Bei den 6 Fällen, die nach der v. Mikulicz'schen Methode operirt wurden, liess sich in einem derselben ein Einriss in die Schleimhaut nicht vermeiden; im Anschluss daran kam es zu einer Abscessbildung, die sich glücklicher Weise durch die Nahtlinie entleerte, aber, wie es scheint, das Dauerresultat doch wesentlich beeinträchtigt hat.

Können wir nun diese Methode für alle Fälle verwenden? Diese Frage muss verneint werden. In manchen, insbesondere in den schwersten, ist es nicht möglich, eine dünne oder dicke Sonde, vom Munde aus durch die Cardia hindurchzuführen. In solchen Fällen wird uns kaum etwas anderes übrig bleiben, als zur v. Mikulicz'schen operativen Methode zurückzugreifen. Auf Grund meiner Erfahrungen bei der v. Mikulicz'schen Operation möchte ich davor warnen, sich mit einer Dehnung mit 2 Fingern zu begnügen. Die Kraft der Spreizung des 2. und 3. Fingers einer Hand, insbesondere wenn die linke Hand benutzt wird, ist eine zu geringfügige um eine Dauerheilung zu erzielen. Der Misserfolg in dem Wilms'schen Falle zeigt uns dies zur Genüge. Wir werden daher entweder ein Metallinstrument zu Hülfe nehmen müssen, um die verlangte extremste Dehnung von 13 cm zu erreichen, oder wir können auch so vorgehen, dass wir nach Eröffnung des Magens von diesem aus die Dilatationssonde einführen. Ist aus irgend welchen Gründen vorher eine Gastrostomiefistel angelegt worden, so kann man zunächst den Versuch machen, von der Fistel aus die Dilatationssonde in die Cardia einzulegen, wissen wir doch, dass eine Entrirung der Cardia vom Magen aus in manchen Fällen noch gelingt, wo eine Einführung vom Munde aus unmöglich ist. Gelingt auch dies nicht, so können wir auch noch in der Weise vorgehen, dass man nach dem Princip der Sondirung ohne Ende nach v. Hacker an einem Faden die Dilatationssonde in die Cardia hineinzieht und dann dehnt. Der Druck, der durch einen derartigen mit Wasser gefüllten, durch Seidenstoff

noch seiner Nachgiebigkeit fast ganz beraubten Ballon ausgeübt wird, ist ein ganz anderer, als der eines einfachen Drains, das — wenn auch für längere Zeit — in die Cardia eingelegt wird.

Ich möchte auf Grund meiner bisherigen Erfahrungen in 6 Fällen diese Methode der forcirten Dauerdehnung der Cardia vom Munde aus durch die Dilatationssonde auf das Wärmste empfehlen.

XXV.

Zur Frage der Osteochondritis dissecans am Knie.[1]

Von

Professor Dr. K. Ludloff (Breslau).

(Mit 14 Textfiguren.)

Vor 20 Jahren hat König durch seine Arbeit „Ueber freie Körper in den Gelenken" die Frage über die Entstehung der Corpora libera in ein neues Stadium gebracht, indem er für diese einen besonderen Krankheitsprocess, die Osteochondritis dissecans, zu Grunde legte. 10 Jahre später hat Barth in seiner Arbeit „Die Entstehung und das Wachsthum der freien Gelenkkörper" den Nachweis zu führen gesucht, dass in den allermeisten Fällen irgendwelche Traumen die Ursache für das Erscheinen der Körper in der Gelenkhöhle sind und die Hauptrolle spielen.

Seit dem Erscheinen dieser beiden grundlegenden Arbeiten ist kaum ein Jahr verflossen, ohne dass bis auf den heutigen Tag neue Beiträge erschienen wären, die die eine oder andere Ansicht zu stützen suchen. Ich weise nur unter anderen auf die Arbeiten von Hildebrand, Martens, Müller, Büdinger hin.

Diese Autoren haben über die verschiedenen Gelenke werthvolle Beobachtungen beigebracht; aber entschieden ist die Frage noch nicht, bald scheint die Osteochondritis dissecans, bald das Trauma als Ursache bewiesen.

Ich selbst habe nun an 3 Kniegelenken im letzten Vierteljahr Beobachtungen machen können, von denen ich glaube, dass sie

[1]) Vorgetragen am 4. Sitzungstage des XXXVII. Congresses der Deutschen Gesellschaft für Chirurgie, 24. April 1908.

einige neue Momente in diese Frage hineinwerfen und unter diesem Gesichtspunkte Interesse verdienen, ohne dass ich mich deshalb der Meinung hingebe, dadurch eine allgemein gültige Antwort zu geben. Ich beschränke mich in meinen Darlegungen absichtlich nur auf die Verhältnisse des Kniegelenks und will versuchen, erst einmal an diesem Gelenke anatomischen Details mehr Berücksichtigung zu verschaffen, die vielleicht von Wichtigkeit für die ganze Frage sind.

Die Hauptdaten der Krankengeschichte sind ganz kurz folgende:

Der I. Patient, ein 27jähriger Maurer, hat seit ca. 8 Jahren zunehmende Beschwerden im rechten Knie, die im Laufe der Jahre sich so steigerten, dass er endlich die Klinik aufsuchte. Er giebt ausdrücklich und aufs Bestimmteste an, niemals einen schweren Fall oder ein Trauma erlitten zu haben, das ihm wesentliche Beschwerden gemacht habe, allerdings sei er manchmal, wie jeder andere Mensch, auf ebener Erde hingefallen und habe sich ans Knie gestossen. (Eine wiederholte Auskunft, die in der Zeit der Rentenbewerbung sicher von Bedeutung ist.) Die Beschwerden, die ihn schliesslich zur Klinik führten, waren stechende Schmerzen, die unter der Kniescheibe eintraten, in der ersten Zeit nur nach längerem angestrengten Gehen, in der letzten Zeit hauptsächlich, wenn er bei Frostwetter auf glattem Wege hätte fest auftreten oder wenn er das Bein habe stark durchdrücken müssen, wie beim Leitersteigen mit belastetem Oberkörper. Diese Beschwerden seien so heftig geworden, dass er schliesslich immer danach gestrebt hätte, mit leicht gebeugten Knien zu gehen und Leitern zu steigen. Das Knie sei niemals angeschwollen gewesen, Arbeitsunfähig sei er erst in den letzten Wochen geworden. Alle bisherigen Maassnahmen, wie Massage, Einreibung, Heissluftbehandlung, seien für die Besserung des Leidens vollständig erfolglos geblieben. Anamnestisch ist in Bezug auf Traumen wie gesagt nichts zu erheben, ebensowenig über sonstige Leiden. Er sei sonst gesund und kräftig gewesen. Soldat sei er nicht geworden, weil er sich infolge einer Quetschung am rechten 2. und 3. Finger eine Versteifung des 3. Gelenkes zugezogen habe.

Durch gewöhnliche Untersuchungsmethoden liess sich am Knie kein positiver Befund erheben; kein Erguss im Gelenk, vollständig freie Beweglichkeit, nur beim Klopfen auf die Patella leichte Sensation in der Mitte unter der Kniescheibe mehr nach dem medialen Condylus zu. Die aufgenommenen Röntgenbilder ergaben dagegen einen überraschenden Befund, den ich in Fig. 1 dargestellt habe. (Diese Zeichnung ist eine verkleinerte Pauszeichnung von der Originalplatte, ebenso wie die anderen.)

Es zeigte sich nämlich auf der Aufnahme in Rückenlage am unteren Rande des Condylus medialis bei dieser Projection beinahe in der Mitte zwischen der Einsenkung durch die Fossa intercondyloidea und dem medialen Rande ein Schatten von dichterer Knochensubstanz ungefähr in Grösse und Form eines Dattelkernes. Dieser hellere Körper ist von einem dunkleren schmalen Hof umgeben.



Fig. 4.

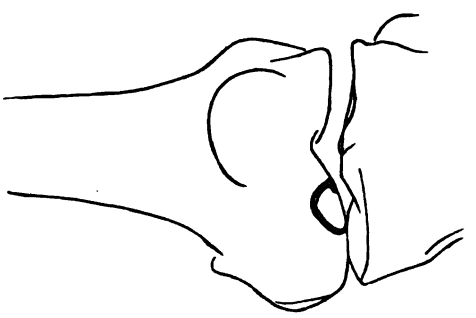

Fig. 3.

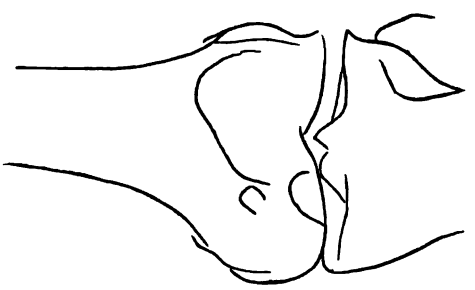

Fig. 2.

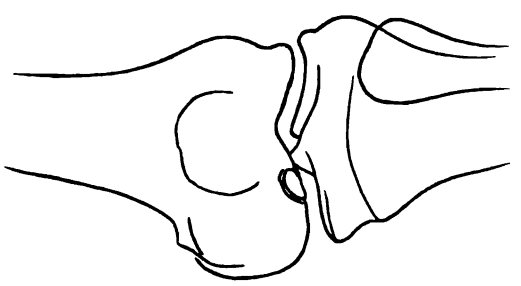

Fig. 1.

Fig. 5.

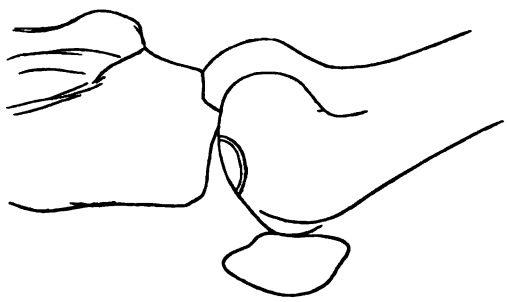

Fig. 6.

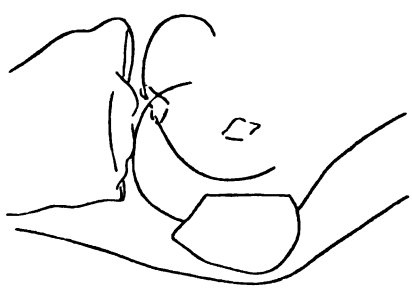

Fig. 7.



Fig. 8.

In Seitenaufnahme (Fig. 5), auf dem äusseren Condylus aufliegend, erscheint dieser Körper ebenfalls sehr deutlich von derselben Gestalt wiederum am unteren Rande ungefähr in der Mitte zwischen dem hinteren Rande des Condylus medialis und der Facies patellaris.

Das Bild des anderen Kniees gab vollständig normale Verhältnisse ohne diesen Körper.

Daraus stellte ich die Diagnose „Osteochondritis dissecans", schlug dem Patienten eine Operation (Eröffnung des Gelenkes) vor und operirte ihn am 29. 1. 1908.

Der Hergang der Operation und der Befund bei derselben war folgender:

Kocherscher Schnitt von ca. 15 cm zur Eröffnung des Gelenkes leicht bogenförmig lateral concav ungefähr 1 cm medial vom medialen Patellarrande. Die Patella wurde nach aussen umgekippt und das Knie beinahe rechtwinklig

Fig. 9.

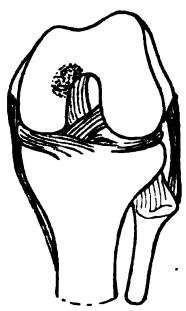

gebeugt, so dass man die beiden Condylen, besonders den ganzen medialen und die Tibiagelenksfläche und Menisken übersehen konnte. Zu meinem grössten Erstaunen und der an der Operation Betheiligten war am Condylus medialis und besonders an der im Röntgenbild so deutlichen Stelle nicht das geringste Pathologische zu sehen. Ich suchte weiter im Gelenk und fand nichts. Deprimirt über die Täuschung durch das Röntgenbild wollte ich eben die Gelenkwunde wieder schliessen, als durch eine etwas andere Beleuchtung mir eine Stelle im Knorpel auffiel, die ungefähr 1 cm medial von dem lateralen Rande des Condylus medialis und der Insertion des Ligamentum cruciatum posterius lag (cfr. Fig. 9). Hier erschien ungefähr in der Grösse einer Erbse der Knorpel nicht so bläulich wie an den übrigen Stellen. Dieser mehr weissgelbliche Bezirk ging ohne scharfe Grenzen, ohne jede Furche, ohne jede Fissur oder Rauhigkeit allmählich in den bläulichen Knorpel über.

Ich berührte diese Stelle mit der Pincette und constatirte ein leichtes Balottement unter der Pincette. Eine abermalige genaue Inspection des Knorpels nach Fissur oder Furche ergab nicht die geringste Spur einer Verletzung oder Continuitätstrennung. Nach Consultation mit Prof. Küttner umschnitt ich den ganzen Bezirk im Knorpel oval vollständig im Gesunden; die laterale Grenze

reichte bis zur Insertion des Ligamentum cruciatum posterius. Nach Durchschneidung des Knorpels zog ich das umschnittene Knorpeloval mit einem feinen Häkchen ab. Beim Abziehen hob sich mit der Knorpeldecke ein Stück Knochen mit aus einer präformirten Mulde in der Spongiosa des Knochens heraus und blieb in Verbindung mit einigen kleinen Fädchen, die am Grunde der Knochenmulde festsassen. Nach Durchtrennung dieser fädigen Verbindung mit der Scheere gewann ich ein biconvexes Knorpelknochenstück, wie es in Figur 10, 11 und 12 von 3 Seiten abgebildet ist. Der Knorpel lag fest auf dem Knochenstück auf. Die Unterfläche des Knochens war mit graugelblichen Granulationen bedeckt, aus denen 2 kleine Fadenstümpfchen hervorragten. Die durch die Operation aufgedeckte Knochenmulde im Condylus medialis war ebenfalls mit einer dünnen Schicht graugelber Granulationen bedeckt. Mit dem

Fig. 10. Fig. 11. Fig. 12.

scharfen Löffel wurden die Granulationen abgekratzt und dabei constatirt, dass der Knochen sehr hart war und nicht blutete; erst nachdem eine ungefähr 1 mm dicke Schicht entfernt war, kam der Löffel auf weichere blutende Spongiosa, wie wir sie sonst in Vorstellung haben. Es wurden nun exact die einzelnen Theile der Synovialis und der übrigen Kapsel und Haut mit dünnster Seide genäht und ein leichter Compressionsverband über Zellstoffkissen ohne Schiene angelegt. — Reactionsloser Wundverlauf. Nach 10 Tagen stand Pat. auf, wurde dann nach weiteren 8 Tagen erst am Oberschenkel und später auch am Knie massirt und ist seit 15 Tagen aus der Behandlung entlassen. Der jetzt erhobene Befund zeigt eine fest verheilte Schnittwunde, vollständig freie normale Beweglichkeit im Kniegelenk. Pat. geht und steht ohne alle abnormen Sensationen, kniet nieder, macht vollständig normale tiefe Kniebeuge ohne jede Behinderung, auf beiden Seiten vollständig gleichmässig. Bei extremer Beugung fühlt die aufgelegte Hand nur ein leichtes Knorpelrucksen, das aber keine Schmerzen verursachen soll. Pat. hat die Klinik verlassen, um nach Ostern seine Arbeit als Maurer wirder aufzunehmen.

Ein paar Tage später kam der II. Patient, ein 43jähriger Arbeiter, zu uns mit typischen Gelenkmaussymptomen im rechten Knie. Der freie Körper war deutlich zu fühlen und trieb sich meistens im oberen Recessus umher.

Wir machten wieder Röntgenaufnahmen beider Knie und constatirten folgende Befunde, die in Figur 2, 3, 6 und 7 dargestellt sind (cf. S. 517 u. 518). Zum besseren Vergleich sind die Pauszeichnungen des linken Kniees herumgedreht worden, um die Kniee in gleicher Stellung nebeneinander zu haben.

Vollständig überraschend war der Befund am scheinbar gesunden linken Knie (Fig. 3).

Während im sog. gesunden linken Knie in Rücken- und Seitenlage das Röntgenbild denselben Befund wie im Fall 1 ergab, war der Befund am kranken rechten Knie (Fig. 2) bei technisch einwandsfreier Platte doch nicht so deutlich. Man sieht nur eine weniger auffallende dunkle Stelle ohne den hellen Körper an derselben Stelle wie in Fig. 1 und 3. Oberhalb dieser dunklen Stellen lag ein erbsengrosser hellerer Fleck medial neben der Patella, nach der Palpation der Gelenkmaus entsprechend. Die sonstige Untersuchung der Kniee ergab ein in jeder Beziehung vollständig normales linkes Knie. Das rechte Knie dagegen hatte eine Umfangsvergrösserung von ca. $1^1/_2$ cm, etwas verdickte Kapsel, besonders an der Umschlagstelle des Recessus, deutliches Balottement der Patella, ferner eine Einschränkung der Beugung bis auf 90^0. Keine Crepitation. Klopfempfindlichkeit unter der Patella war nicht nachzuweisen.

Da Pat. im linken Knie nicht die geringsten Beschwerden hatte, liess er sich nur zu einer Operation des rechten herbei. Dieselbe wurde in derselben Weise wie bei 1 vorgenommen am 18. 2. 08; dabei constatirten wir folgendes:

Nach Eröffnung des Gelenks und Umkippen der Patella erschien am Condylus medialis genau an der Stelle wie bei I eine von unregelmässigen zerklüfteten Knorpelrändern umgebene Mulde, in der an einem bindegewebigen Faden ein Knorpelkörper hing, der nur ungefähr die Hälfte der Nische einnahm; der mediale Theil der Mulde war frei. Beim weiteren Suchen sprang der vorher gefühlte freie Körper unter der medialen Wundlefze heraus. Er hatte eine länglich-ovale Gestalt, bestand zur Hälfte aus Knochen und abgeschliffenem Knorpel und passte genau in den lateralen Theil der Knochenmulde des Condylus medialis. Umschneidung der Knochenmulde im gesunden Knorpel, Auskratzung mit dem scharfen Löffel. Es ergab sich derselbe Befund wie bei I.

Im Uebrigen war die ganze Synovialis geröthet, gereizt, verdickt, ferner auffallend viele gelbe zähe Synovia im Knie. Der Knorpel der beiden Condylen und der Tibia, soweit ersichtlich war, war bläulich und normal, nur waren die Ränder der Facies patellaris etwas überragend und überwallend mit leicht eingekerbten Rändern. Sonstige Spuren von Arthritis deformans, Zerfaserung des Gelenkknorpels, waren nirgends sichtbar, auch nicht an der Unterseite der Patella.

Schluss der Wunde wie bei I. Reactionsloser Verlauf und Nachbehandlung wie bei I. Pat. hat ebenfalls am Sonnabend vor Ostern die Klinik ver-

lassen, um seine Arbeit wieder aufzunehmen. Er hat nicht die geringsten Schmerzen und Beschwerden mehr, nur kann er das rechte Knie wie vorher nur bis 90° beugen. Erguss im Gelenk besteht nicht mehr, die Kapsel fühlt sich nicht mehr so verdickt an wie vor der Operation.

Seit dieser Zeit habe ich noch mehrere Kniee wegen unklarer Symptome eröffnet und sehr oft aufgerauhte Knorpel mit zahlreichen Knochenfissuren gefunden, so dass ich hier mit voller Sicherheit derartige Veränderung der Knorpelflächen im Sinne der Arthritis deformans verneinen muss.

Ueberblicken wir nun das bisher von uns gefundene Material, so wird unsere Aufmerksamkeit sofort auf folgende Thatsachen gelenkt:

1. In beiden Fällen soll nach ausdrücklicher Angabe der Patienten kein Trauma vorgelegen haben.

2. Localisation, Form und Grösse des betreffenden Körpers sind in beiden Fällen in 3 Kniegelenken dieselben.

3. Im Fall II sind beide Kniegelenke betroffen.

4. Im Fall I ist über dem „dissecirten" Knochenstück der Knorpel vollständig intact gewesen.

In Bezug auf das Trauma als Ursache ist die Angabe beider Patienten sehr wichtig, weil, wie wir wissen, Barth das Trauma besonders für die Entstehung der freien Körper beschuldigt. Das Ablehnen eines Traumas von Seiten des Patienten fällt beim heutigen Stand der Krankenversicherung ganz besonders schwer ins Gewicht, in einer Zeit, wo die Neigung zur Hervorhebung eines Traumas wegen der Rentenbewerbung besonders nahe liegt. Aber trotz dieser Verneinung des Traumas durch die Patienten selbst möchte ich ebensowenig wie Barth ein wirklich stattgefundenes Trauma ausschliessen; denn beide Patienten gehören Berufszweigen an, bei denen grössere oder geringere Verletzungen zum alltäglichen Vorkommniss gehören; der eine ist Maurer, der andere Handarbeiter in einer Fabrik, wo er seit vielen Jahren mit schwerer Arbeit beschäftigt ist; er hat Aecker gepflügt und Fuhren gethan. Lasten auf- und abgeladen. Bei allen diesen Beschäftigungen kommen so oft Verstauchungen, übermässige Beanspruchung der Gelenke vor, dass im Gegensatz zu anderen Beschäftigungen unter Verletzungen etwas Aussergewöhnliches verstanden wird. Kleinere Verletzungen werden bei dieser Gewöhnung einfach ver-

gessen. So können wir die Angaben der Patienten bloss so auffassen, dass keine aussergewöhnlichen Vorkommnisse stattgefunden haben, die den Patienten eine Zeit lang arbeitsunfähig gemacht haben. Nach unserer ärztlichen Auffassung müssen wir immerhin gewisse Traumen als möglich, sogar als wahrscheinlich vorgekommen annehmen.

Viel mehr als diese negative Uebereinstimmung der beiden Fälle in Bezug auf das Trauma regt uns die positive in Bezug auf die Localisation des Processes zum Nachdenken und Nachforschen an.

Nach den Röntgenbildern spielt sich in drei Kniegelenken der Process am gleichen Orte ab. Dieser Ort liegt immer am Condylus medialis an derselben Stelle. Nach dem Röntgenbild scheinbar auf der höchsten Convexität des Condylus medialis, nach der Autopsie in vivo bei geöffnetem Gelenk neben der lateralen Kante des Condylus medialis da, wo das Ligamentum cruciatum posterius am Condylus medialis inserirt. Das Röntgenbild und der andere Befund scheinen in einem gewissen Widerspruch zu stehen. Wenn wir aber die in vivo constatirte Stelle, die auf der Figur 9 punktirt angedeutet ist, auf einen skeletirten Condylentheil eines Oberschenkels anzeichnen und nun in dieselbe Stellung bringen wie bei der Röntgenaufnahme und einvisiren, so erhalten wir dieselbe Projection auf die Unterlage, wie sie auf den Röntgenbildern in Rückenlage und in Seitenlage sichtbar sind.

Wenn wir nun weiter die Literatur auf diese Frage hin durchsehen, so stossen wir zunächst in dem II. Band von „Grashey's Atlas chirurgisch pathologischer Röntgenbilder“ auf 2 weitere Fälle (1 in Seitenlage und 1 in Rückenlage, cf. Fig. 4 und Fig. 8, S. 517 u. 518); wieder genau dieselbe Localisation und wieder dieselbe Form des Körpers. Gehen wir weiter in der Literatur zurück, so finden wir, wo überhaupt genauere Angaben vorliegen, in der weit überwiegenden Mehrzahl der Fälle, die hier für das Kniegelenk in dieser Beziehung in Betracht kommen, immer wieder den Condylus medialis als den Sitz des freien Körpers angegeben.

Bei Barth und bei Martens findet sich je eine Abbildung, die genau unserem Befunde entsprechen; ferner giebt Beck eine Schilderung, die genau unserem Bilde entspricht, und auch das

Präparat, das von W. Müller auf der Naturforscher-Versammlung zu Breslau demonstrirt wurde, zeigte nach meiner Erinnerung dieselben Eigenthümlichkeiten.

Diese frappante Aehnlichkeit kann unmöglich nur auf einen Zufall zurückgeführt werden. Hier muss eine Gesetzmässigkeit in Localisation, Form und Grösse angenommen werden.

Wir werden so zu der Frage angeregt: „Weshalb entsteht in der Mehrzahl der Fälle der freie Gelenkkörper gerade an den Condylus medialis in der Gegend des Ansatzes des Ligamentum cruciatum posterius?“ Nach dem Röntgenbild ist diese Stelle noch dadurch charakterisirt, dass sie immer lateral von der Eminentia intercondyloidea medialis tibiae liegt.

In der Literatur ist ferner erwähnt, dass der losgelöste Körper noch durch eine bindegewebige Verbindung mit der Insertion des Ligamentum cruciatum posterius im Zusammenhang gestanden habe.

Bevor wir die eben aufgeworfene Frage zu beantworten suchen, möchte ich noch einmal kurz auf die beiden anderen Thatsachen (3. u. 4., S. 522) hinweisen: Unversehrtheit des Knorpels an dieser Stelle bei Fall I und Doppelseitigkeit in Fall II. Diese Punkte werden bei der Beantwortung der Frage berücksichtigt werden müssen.

Wenn wir unsere Fragestellung in Beziehung bringen zur Auffassung König's und Barth's, so müssen wir das Problem lösen: Weshalb spielt sich der dissecirende osteochondritische Process gerade typisch an dieser Stelle ab, und weshalb wirkt gerade an dieser Stelle das supponirte Trauma ein?

König und seine Schüler haben schon zur Genüge nachgewiesen, dass durch directen Schlag und Stoss, wie er ein uneröffnetes Kniegelenk überhaupt treffen kann, niemals ein solcher Körper aus der Continuität herausbefördert werden kann.

Er nimmt in Folge dessen an, dass dem Process eine Circulationsstörung zu Grunde liegen muss, durch die der betreffende Gelenkabschnitt ausser Ernährung gesetzt wird, und dass erst nachträglich dann durch secundäre geringe Traumen nach Ertödtung des betreffenden Gewebes eine Loslösung und Transport ins Gelenkcavum stattfinden kann. Diese Circulationsstörung kann

nach seiner Ansicht durch ein „Verstossen“ der betreffenden Stelle herbeigeführt werden.

Dieses „Verstossen“ müssen wir wohl identisch mit Gelenkcontusion ansehen. Nach der von uns betonten Localisation könnte diese durch directe Gewalt herbeigeführte Contusion auf den Condylus medialis nur mittelbar durch die Patella erreicht werden; denn diese bedeckt gerade diese Stelle. So würden wir auf diese Weise hingeführt zu dem von Büdinger beobachteten subchondralen Haematom.

Sicher hat diese Auffassung etwas ungemein Bestechendes, besonders wenn wir erwägen, dass derartige Stösse auf die Kniescheibe entschieden Traumen sind, die leicht vorkommen und leicht aus dem Gedächtniss des betreffenden Patienten verschwinden können. König aber betont dabei keineswegs die Localisation an dieser Stelle mit Zuhülfenahme der Patella als Mittelsperson. Auch Barth nimmt die Patella bei seiner rein traumatischen Auffassung nicht in dieser Weise zu Hülfe. Ihm war wohl diese Localisation aufgefallen; er berücksichtigt aber ihr Verhältniss zum Ligamentum cruciatum posterius. Während König mehr die directe Gewalteinwirkung als ätiologisches Moment gelten lässt, wendet Barth sich mehr der indirecten Gewalteinwirkung zu, indem er eine innere Gelenkdistorsion durch die Kreuzbänder annimmt.

Damit ist allerdings in sehr plausibler Weise die eigenartige Localisation, auch die Grösse und Form des Körpers erklärt, aber sofort drängen sich uns andere Zweifel auf, vor Allem der: Ist es denn möglich, dass ohne gewaltige übermässige Traumen, wie in unseren Fällen, das Lig. cruciatum post. so gezerrt wird, dass ein Stück der Ansatzstelle mit herausgerissen wird oder durch Zug so gezerrt wird, dass es überhaupt gelockert und wenn nicht herausbefördert, doch so geschädigt wird, dass es abstirbt und secundär ins Gelenkcavum befördert wird.

Ich habe nun einerseits die von König angenommene Circulationsstörung der Gefässversorgung in Bezug auf unsere Localisation am Condylus medialis, andererseits die von Barth betonte Distorsion des Lig. cruciatum posterius an Cadavern von Kindern und Erwachsenen studirt und experimentell zu prüfen gesucht.

Wenn man diese in Gestalt und Grösse sich gleichenden, intensiven Schatten gebenden Körper inmitten eines dunklen Hofes liegen sieht, drängt sich einem ganz unwillkürlich der Gedanke auf, dass wir es mit sequesterartigen Gebilden zu thun haben, ähnlich wie sie König und Krause als Infarcte bei Kniegelenkstuberculose abbilden.

Da, wie schon oben auseinandergesetzt ist, diese Körper immer an dieser Stelle liegen, habe ich nun nach einem constanten Gefäss gesucht, das gerade diese Gegend und nur diesen ganz circumscripten Bezirk versorgt.

Ich habe nun zunächst an vielen skelettirten Oberschenkeln von Erwachsenen diese Stelle genau inspicirt und folgende Beobachtung gemacht: Gerade an der Stelle der Fossa intercondyloidea, die unserem Bezirk anliegt, und wo das Lig. cruciatum posterius inserirt, findet sich eine bohnengrosse, vollständig glatte Stelle, die im Gegensatz zu der ganzen übrigen Fossa condyloidea auch nicht ein einziges Foramen nutricium aufweist. Die meisten und grössten Foramina nutricia liegen medial und dorsal (hinter der Insertionsstelle des Lig. cruc. post.) Nur am unteren Rande dieses Insertionsbezirks liegen ein paar ganz kleine Gefässlöcher. Am Knochen der Erwachsenen können wir also eine Praedilectionsstelle für Infarcte hier nicht constatiren. Ich habe mich nun weiter über die Gefässversorgung an dieser Stelle bei Kindern zu informiren gesucht.

Nun findet sich bei Lexer eine Abbildung eines injicirten Oberschenkels, wo gerade an dieser Stelle des Condylus medialis ein kleines Gefäss eintritt und sich nur an dieser Stelle verzweigt.

Aber dieses Gefässchen ist unbedeutender als das des Condylus lateralis am Rande der Fossa intercondyloidea und unbedeutender als die Gefässe, welche von den Epicondylen aus in die Epiphyse eintreten.

Könnten wir uns nun damit schon erklären, dass an einem Knie schliesslich einmal ein solcher Infarct mit tuberculösen oder osteomyelitischen Herden entstehen könnte, müssen wir aber sehr bald stutzig werden im Fall II, wo in beiden Knieen je im Condylus medialis ein solcher Infarct hätte entstehen müssen. Diese Doppelseitigkeit und vollständige Symmetrie spricht nach allen

unseren Erfahrungen schon gegen Tuberculose oder Osteomyelitis als ätiologisches Moment, ganz abgesehen davon, dass beide Patienten auch nicht die geringsten Symptome aufweisen, dass sich noch an anderen Stellen des Körpers Tuberculose oder Osteomyelitis etablirt hat.

Beide Patienten sind sonst vollständig gesund und haben auch niemals eine tuberculöse oder osteomyelitische Erkrankung durchgemacht. Auch die gewonnenen Präparate geben bei mikroskopischen Untersuchungen nicht die geringsten Anhaltspunkte für Tuberculose oder Osteomyelitis.

Nachdem sich für die Infarcttheorie keine befriedigende Unterlage ergeben hatte, musste nun diese Stelle im Bezug auf Praedilection für Traumen geprüft werden.

Unsere Stelle liegt in nächster Nachbarschaft des Lig. cruciatum posterius. Barth nimmt an, dass durch Zerrung und übermässige Beanspruchung des Lig. cruciatum posterius hier eine Verletzung des Knorpels und Knochens stattfinden kann. Diese Annahme hat bei Berücksichtigung der constanten Localisation sehr viel für sich. In Folge dessen habe ich versucht, sowohl an Knieen von Neugeborenen wie von Erwachsenen das Lig. cruc. post. durch Ueberstreckung und zugleich übermässige Innenrotation abzureissen. Trotz grösster Gewalteinwirkung habe ich weder am kindlichen Femur noch weniger am erwachsenen Femur das Ligamentum cruciatum posterius abreissen können, wenn das übrige Kniegelenk, besonders die Seitenbänder, intact waren. Bei den kindlichen Oberschenkeln kam es dabei regelmässig zu Epiphysenlösungen, aber das Ligament riss nicht ab. Erst nach Durchschneidung der Seitenbänder gelang es, das Lig. cruc. post. durch den oben geschilderten Mechanismus herauszureissen. Bei den Kindern blieb dabei ein etwa linsengrosses Knorpelstück am Ligament hängen, so dass im Condylus medialis an der medialen Wand der Fossa intercondyloidea eine kleine Vertiefung entstand, über die die Knorpeloberfläche des Condylus etwas überragte.

Beim Erwachsenen wurde eine feine häutige Schicht von der Grösse einer Bohne von der Knorpeloberfläche mit abgezogen, die Spongiosa unter dem Knorpel blieb vollständig intact. Die Form und Grösse des herausgerissenen Knorpelstückes entsprach ungefähr unserem Körper. Dieser Verletzungsmechanismus jedoch ist für

unsere Fälle garnicht verwerthbar; denn erstens haben wir keine anamnestischen Angaben dafür, dass überhaupt so starke Traumen stattgefunden haben; zweitens waren in unseren Fällen sicher die Seitenbänder nicht verletzt oder verletzt gewesen. Also kann das Trauma in dieser Form ätiologisch nicht für die Entstehung unserer Körper herbeigezogen werden.

Bei der Inspection dieser Gelenke habe ich aber nun wiederholt eine auffallende Beobachtung gemacht.

Während in den Kniegelenken der Leichen Erwachsener an der Synovialfalte vor den Kreuzbändern nichts Besonderes zu constatiren war, traten in der ungemein zarten Synovialis der kindlichen Kniee die feinen Gefässe sehr deutlich hervor. Es fiel dabei sofort auf, dass sich über dem Ligamentum cruciatum posterius in der Richtung dieses Bandes in der Synovialis immer ein wohlcharakterisirtes Gefäss nach dem Condylus medialis verbreitet, während über dem Lig. cruciatum anterius niemals ein solches Gefäss sichtbar wurde. Ich habe dieses Gefässstämmchen des Ligamentum cruciatum posterius weiterhin centralwärts verfolgt. Dasselbe verschwindet zwischen den beiden Kreuzbändern nach hinten und kommt aus der Arteria genu media. Diese unpaarige Arterie entspringt direct aus der Poplitea, tritt durch ein Loch in der hinteren Kapselwand ins Gelenk und geht nach den Kreuzbändern. Sehr schön ist diese Arterie zu sehen auf den stereoskopischen Photogrammen von Hildebrand, Scholz und Wieting, wo man deutlich sieht, dass sie ohne Anastomosen im Gegensatz zu den übrigen im Kniegelenk endet.

Wenn nun dieses Gefäss geschädigt wird, müssen bestimmte Theile der Synovialis und ein circumscripter Theil des Condylus medialis gerade da, wo diese Endarterie eintritt, in der Gegend der Insertion des Lig. cruciatum posterius in ihren Circulationsverhältnissen und somit in ihrer Ernährung beeinträchtigt werden.

Nun fragt es sich, wie kann dieses Gefäss alterirt werden? Da scheinen es nun zwei Stellen im Gefässverlauf zu sein, die geradezu zur Verletzung prädisponirt sind:

1. die Durchtrittsstelle durch die hintere Kapselwand,
2. die Stelle, wo das Gefässstämmchen zwischen den beiden Kreuzbändern von hinten hervorkommt und sich auf das Lig. cruc. posterius umschlägt.

Alle Einwirkungen, wodurch die hintere Kapselwand und die Kreuzbänder übermässig gespannt werden, müssen naturgemäss, je nach dem Grade der einwirkenden Kraft zu einer Verletzung der Gefässstämmchen entweder durch Compression oder durch Elongation bezw. zur Abquetschung oder Abreissung führen.

Wie gesagt, gewaltige, dem Gelenkmechanismus widersinnige Traumen, durch die das ganze Kniegelenk gequetscht oder stark distorquirt worden wäre, sind nach der Anamnese auszuschliessen. Die Traumen können nur eventuell etwas über das gewöhnliche Maass hinausgehende, durch die Construction des Gelenkes selbst bedingte Bewegungen sein. Es ist klar, dass durch übermässige Beugung das Gefäss nicht alterirt werden kann; denn dadurch wird 1. die hintere Kapselwand erschlafft und der Schlitz wahrscheinlich sogar erweitert, 2. ebenso wenig das Lig. cruciatum posterius gespannt, nur das Lig. cruc. anterius (als Hemmungsband gegen maximale Beugung) gespannt. Letzterer Umstand kann aber unser Gefäss nicht alteriren.

Wenn wir die anderen Bewegungsmöglichkeiten im Gelenke durchprobiren, giebt es eine Combination von Bewegungen, die das Gefäss in Gefahr bringt: das ist die übermässige Ueberstreckung zugleich mit starker Innenrotation des Unterschenkels. Dadurch wird nicht nur die hintere Kapselwand stark gespannt und damit das Gefässforamen verengt, sondern auch beide Kreuzbänder werden dadurch straff angezogen, indem sie noch mehr übereinander gedreht werden. Es wird diese Arterie geklemmt und kann an der Durchtrittsstelle durch die hintere Kapselwand sogar eventuell abgerissen bezw. geschädigt werden. Diesem supponirten Mechanismus wird z. B. folgendes Vorkommniss gerecht: Wenn jemand bei schlechter Beleuchtung eine Treppe hinuntergeht, die letzte Stufe verfehlt und nun mit ausgestrecktem Bein ins „Leere tappt". Es wird dann einen Augenblick das hyperextendirte Bein mit der ganzen Körperschwere belastet, und wenn in diesem Augenblick auch noch der Unterschenkel einwärts rotirt wird, haben wir die gewünschte Combination von Bewegungen, die das Gefäss schädigen. Es kommt noch hinzu, dass in diesem Augenblick auch noch die Eminentia intercondyloidea medialis der Tibiagelenkfläche das gespannte Gefässchen gegen die mediale und obere Begrenzung der Fossa intercondyloidea femoris drücken

muss. Derartige und ähnliche geringfügige Traumen kommen häufig vor und werden kaum im Gedächtniss behalten, besonders bei schwer arbeitenden Personen, so beim Auf- und Abladen von Lasten, beim Leiterauf- und absteigen mit belastetem Rücken. So würde unsere Auffassung der Forderung Barth's nach dem Trauma gerecht werden.

Nun ist mir aber auf den Röntgenbildern noch ein Punkt aufgefallen: Der intensive Knochenschatten, den das losgelöste Knochenstückchen, das noch an seiner Stelle liegt, giebt, während nach vollständiger Loslösung dieses Körpers im Röntgenbilde die Knochenmulde kaum als Defect zu sehen ist.

Solche intensive Knochenschatten haben wir doch hauptsächlich bei Sequestern in Folge entzündlicher, besonders osteomyelitischer Processe. Fin Befund, der wieder so recht für die Osteochondritis dissecans auf entzündlicher Basis zu sprechen scheint. Oder haben wir etwa an dieser Stelle einen schon präformirten dichteren Knochenbezirk vor uns?

Um dieser Frage auf den Grund zu gehen, habe ich durch normale Femurcondylen Parallelschnitte gemacht und diese röntgenographirt und füge diese Röntgenogramme bei. Die Schnitte habe ich aus naheliegendem Grunde in anderer Richtung angelegt, wie sie gewöhnlich gemacht werden, nicht vertical oder horizontal, sondern schräg parallel der Facies patellaris femoris. Sofort fällt uns auf dem II. Schnitt (Fig. 13b und 14b) auf, dass die innere Structur des Condylus medialis femoris eine ganz andere ist als die des Condylus lateralis. Die Spongiosa des medialen Condylus ist im Allgemeinen viel lockerer gebaut als die des lateralen; aber die Ansatzstelle des Ligamentum cruciatum posterius (↘) zeichnet sich durch ganz intensiven Schatten aus; hier ist eine ganz besonders dichte Corticalis angeordnet, ähnlich dem Adam'schen Bogen am Schenkelhals. Am Condylus lateralis, an der Ansatzstelle des Ligamentum cruciatum anterius vermissen wir diese circumscripte Knochendichte ganz und gar. Es ist das ja auch erklärlich; denn functionell leistet das Ligamentum cruciatum posterius ungleich mehr und ist auch ungleich stärker, vielleicht das stärkste Band, das wir im menschlichen Körper haben.

Der dichtere Knochenschatten unseres Körpers beruht also darauf, dass gerade von dieser dichten Corticalis ein Stück losgelöst ist.

Dieser eigenartige Bau der Ansatzstelle des Lig. cruciatum anterius erklärt aber auch noch eine andere Beobachtung, die wir bei der Operation gemacht haben, nämlich die, dass die Knochen-

Fig. 13.

Fig. 14.

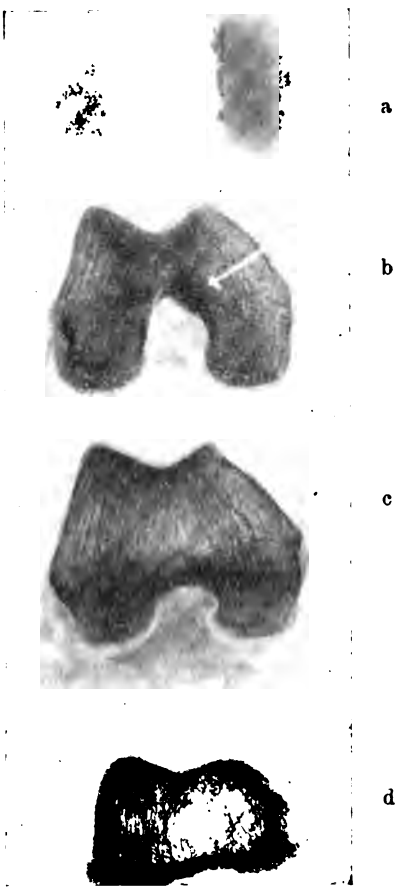

mulde von sehr hartem dichten Knochen gebildet war, die sich schwer abkratzen liess, und dass erst nach Entfernung dieser dichten Schicht die uns bekannte lockere blutende Spongiosa zum Vorschein kam.

Nun müssen wir noch die Fäden erklären, die aus der Knochenmulde nach dem losgelösten Knochenstück ziehen, die König

schon beobachtete, und die wir ebenfalls bestätigen können. Ich halte diese für Skarpey'sche Fasern, die sich ja bekanntlich immer da besonders entwickeln, wo Bänder etc. an die Corticalis sich ansetzen. Wenn irgendwie für die Entwickelung dieser Fasern Gelegenheit gegeben ist, so hier, wo das Ligamentum cruciatum posterius angreift; sie sind es ja gerade, die das Band fest anheften. Diese Fasern widerstehen naturgemäss dem dissecirenden Process am längsten.

Unter Berücksichtigung dieser Befunde erkläre ich mir nun die Entstehung der freien Körper im Kniegelenk, die nicht auf der Basis eines schweren Traumas (Contusion oder Distorsion) oder auf der Basis der Arthritis deformans oder eines sonstigen destruirenden Processes des ganzen Gelenkes entstehen, auf folgende Weise: Geringe, öfter vorkommende Zerrungen des Kniegelenkes durch Ueberstreckung und Innenrotation schädigen die Arteria genu media durch diesen Mechanismus. Dadurch tritt Störung der Circulation in dem lateralen Theil des Condylus medialis in der Gegend der Insertion des Ligamentum cruciatum posterius und allmähliches Absterben des ausser Ernährung gesetzten Knochenbezirkes ein. Nachdem das Knochenstück abgestorben ist, kommt es später zur Dissection der darüber liegenden Knorpeldecke, die nun an dieser Stelle auch nicht mehr genügend ernährt wird. Eine Zeitlang wird dieser Knochenknorpelkörper noch in seiner Nische festgehalten, bis auch die Skarpey'schen Fasern (die als Fäden imponiren) absterben, oder durch andere Traumen abgerissen werden. In diesem Augenblick wird der vorher allmählich gebildete freie Körper ins Gelenk „geboren", und damit werden die Erscheinungen des freien Körpers manifest.

Wenn wir diese Pathogenese festhalten, können wir einerseits den auffallenden Befund in unserem Fall I erklären, dass der Knorpel noch vollständig intact war, während der Knochenkörper schon gelöst und noch an den Fäden hing, andererseits auch den Fall mit seiner Doppelseitigkeit verstehen.

Im Fall II haben wir die verschiedenen Stufen desselben Processes an beiden Knien.

Noch eins scheint mir bemerkenswerth:

Im Falle I liegen die Anfänge der Beschwerden sieben Jahre zurück. Es ist wohl möglich, dass sich diese Processe schon in

der Jugend, in der Periode der Adolescenz vorbereiten, in einer Zeit, wo die Gefässversorgung am wachsenden Knochen noch von viel grösserer Wichtigkeit als beim fertigen erwachsenen Knochen ist, und erst lange Jahre später zum Abschluss kommen.

Bei dieser Auffassung des Vorganges kann man eigentlich auch keinen Widerspruch mehr zwischen den Ansichten König's und Barth's und ihrer Schüler finden. Wenn wir Störung der Gefässversorgung als Ursache des Entstehens der freien Körper zu Grunde legen, betreten wir die Brücke, die von König's zu Barth's Lager hinüberführt, und wir können mit den Worten König's schliessen: „Unsere Körper sind garnicht herausgesprengt; sie sind ertödtet und müssen erst durch die Arbeit des lebenden Gewebes herausbefördert werden. In diesem Sinne könnte man sich die Betheiligung schwerer Gewalt denken; der Knochen ist an umschriebener Stelle „verstossen", die Gefässernährung beeinträchtigt, so dass er abstirbt, wie ein Stück gequetschter Haut." Für „verstossen" möchte ich sagen „gezerrt", den ganzen Vorgang aber als Osteochondritis dissecans auf traumatischer Basis auffassen.

Literatur.

Büdinger, Ueber Ablösung von Gelenktheilen u. verwandte Processe. Deutsche Zeitschr. f. Chir. Bd. 84. XIV.

Barth, A., Zur Lehre von den freien Gelenkkörpern. Verh. d. Deutsch. Ges. f. Chir. 1896. — Die Entstehung und das Wachsthum der freien Gelenkkörper. Langenbeck's Archiv. Bd. 56. XXII.

Hildebrand, Experimentelle Beiträge zur Lehre von den freien Gelenkkörpern. Deutsche Zeitschr. f. Chir. 1895. Bd. 42.

Hildebrand, Scholz, Wieting, Das Arteriensystem des Menschen im stereoskopischen Röntgenbild. Wiesbaden 1904.

König, Fr., Ueber freie Körper in den Gelenken. Deutsche Zeitschr. f. Chir. Bd. 27. S. 90. — Zur Geschichte der Fremdkörper in den Gelenken. Langenbeck's Archiv. Bd. 59. II. — Die Tuberculose der menschlichen Gelenke. 1906.

Krause, Fedor, Die Tuberculose der Knochen und Gelenke. 1899.

Martens, Zur Kenntniss der Gelenkkörper. Deutsche Zeitschr. f. Chir. Bd. 53.

Müller, W., Demonstration zur Gelenkpathologie. Centralbl. f. Chir. 1904. S. 1398.

XXVI.

Die operative Beeinflussung einseitiger Lungenphthise durch totale Brustwandmobilisirung und Lungenentspannung (Pleuro-Pneumolysis totalis).[1]

Von

Professor Dr. P. L. Friedrich (Marburg).

(Mit 9 Textfiguren.)

Wenn auch die bisherigen Erfolge chirurgischen Vorgehens bei der Lungentuberculose nicht dazu angethan sind, das Vertrauen des inneren Mediciners zu operativem Eingreifen bei dieser Erkrankung zu stärken, so sollte doch die Hoffnung nicht aufgegeben werden, in Fällen, welche der allgemeinen und internen Behandlung der Lungentuberculose trotzen und welche langsam und sichtlich fortschreiten, durch operatives Eingreifen eine Wendung anzustreben.

Wenn wir hier von den Mitteln der Allgemeinbehandlung der Tuberculose absehen und nur die chirurgischen Versuche betrachten, so sind bisher vorwiegend Eingriffe an der kranken Lunge selbst von Seiten der Chirurgen ausgeführt worden und eben hierbei bei dem Vordringen gegen Cavernen und gegen tuberkelerkranktes Lungengewebe sind die definitiven Erfolge weit hinter den Erwartungen zurückgeblieben.

Hatte es auch nahegelegen, die einzelne Caverne direct durch Punction und Injection medicamentöser Substanzen in Angriff zu

[1] Abgekürzt vorgetragen am 3. Sitzungstage des XXXVII. Congresses der Deutschen Gesellschaft für Chirurgie, 23. April 1908.

nehmen (Mosler, Hüter), oder sie nach Rippenresection dem Messer unmittelbar zugänglich zu machen (Sonnenburg, Sarfert u. A.), so konnte es doch bei der Verbreitungsweise der cavernösen Phthise nicht überraschen, dass, selbst im Falle günstiger Beeinflussung dieses einen Herdes, nur selten für die Gesammtheit der Erkrankung ein grösserer Nutzen zu erreichen war. Die weitergehenden Bestrebungen, tuberculöse Lungenabschnitte blutig abzutragen (Tuffier, Lawson, Doyen), fanden in der Beschränkung der Durchführbarkeit dieses Vorgehens, der Gefahr des Eingriffs bei einigermaassen grösserem Umfange der Erkrankung und der berechtigten Forderung, beginnende Lungentuberculose von chirurgischen Eingriffen auszuschliessen, ihre enge Begrenzung. Auch konnte nur über ganz vereinzelte Besserungen nach derartigen Operationen berichtet werden. Ob der Forderung C. W. Freund's, ganz beginnender Spitzentuberculose durch Lösung des beengenden Druckes der ersten Rippe operativ entgegenzutreten, in Zukunft Folge zu geben sei, mag heute unererörtert bleiben.

Demgegenüber verdient aber doch vielleicht der Weg eine Prüfung, welcher auf ein directes Eingehen auf die kranke Lunge verzichtet und bei nachweisbarem Lungenzerfall, beim Vorhandensein starrwandiger Cavernen die erkrankte Lunge aus der Thoraxspannung befreit und das erkrankte Lungengewebe in sich zusammensinken lässt, welcher mit einer solchen Lungenlösung einen Druck auf die erkrankte Lunge verbindet, zu ihrer Volumeinengung und weitgehenden Ausschaltung vom Athmungsgeschäft führt. Wissen wir doch ohnehin aus der alltäglichen Erfahrung bei der sogen. „chirurgischen Tuberculose" der Extremitäten, was Ruhigstellung, Schrumpfung und bindegewebige Abkapselung für die Heilung der Tuberculose zu leisten vermögen und lehrt doch endlich der Obductionstisch, welches Maass von bindegewebiger Induration die Lunge bei sogen. „gutartiger" Phthise zu durchsetzen vermag, — ein Hinweis auf die spontan sich vollziehenden Heilbestrebungen dieses Organes. Hier begegnen wir um die tuberculösen Herde herum bedeutender Neubildung fibrösen Bindegewebes, so dass die tuberculösen Massen davon eingeschlossen werden und die Weiterverbreitung der Tuberkelbacillen verhindert werden kann (Friedrich Müller). Wo die Lunge durch Schrumpfung, durch Volumeinengung zur Selbstheilung zu gelangen vermag, wie vor-

wiegend an den Lungenspitzen, ist es das sich bildende Bindegewebe, dessen Zuge die deckenden Brustwandtheile folgen. Selbst von den Cavernen wissen wir zur Genüge, dass ihre Wand unter Bildung kräftigen Granulationsgewebes allmählich mit derbem Bindegewebe sich auskleiden kann, so dass die so gereinigten Cavernen nichttuberculösen Bronchieektasien ähnlich werden.

Und weiter lehren Beobachtung und Erfahrung, dass in allen den Fällen, wo spontan eine Neigung zur Ausheilung der Phthise besteht, diese klinisch an der Heranziehung aller der erkrankten Lunge benachbarten Organe sich zu erkennen giebt. Der Schrumpfungsvorgang der Lunge zieht nicht nur die Schlüsselbeingruben ein, er zieht Mediastinum, Herz, Diaphragma lungenwärts und nur die knöcherne Thoraxwand vermag diesem Zuge nicht zu folgen. Zwar verengen sich die Intercostalräume, die Rippen rücken aneinander, aber ihr starrer Knochenpanzer setzt weiterem Zuge eine Grenze.

Es liegt daher nahe, aus der Belauschung dieser spontan sich vollziehenden Veränderungen der Wände des krankseitigen Brustraumes den natürlichen Heilprocess durch künstliche Mittel zu unterstützen und zu beschleunigen. Die Mittel zur Nachgiebigmachung der knöchernen Brustwand können aber nur chirurgischer Art sein. Wir dürfen daher wohl den Satz als unanfechtbar hinstellen, dass, wenn es gelänge, gefahrlos die Volumeinengung, damit die bindegewebige Schrumpfung und partielle Ruhigstellung einer cavernös-phthisischen Lunge operativ zu erreichen, dahingehende Versuche nicht nur berechtigt sein sollten, sondern geboten erscheinen. Der technischen Möglichkeiten, solches zu erreichen, giebt es mehrere:

1. Die Eröffnung des Thoraxraumes, die Ablösung der durch Pleuraadhäsionen fixirten und ausgespannten Lunge und die nachfolgende Einwirkung eines offnen Pneumothorax auf die retrahirte Lunge. Die Gefahren dieses Eingriffs stehen aber in keinem Verhältniss zu dem Erfolg. Zu den ganzen Mühsalen der Lungentuberculose wird sich fast ausnahmslos ein Pleuraempyem hinzugesellen und die ganzen schweren Folgen einer Eiterung einer grossen starrwandigen Höhle summiren sich zu dem bestehenden Leiden; ja es können bei der Lösung der Lunge Cavernenwandtheile eingerissen werden, nach deren Verletzung jeder Hustenstoss

Caverneninhalt in den Pleuraraum drängt. Einer der ersten Verfechter der operativen Inangriffnahme der Lungentuberculose beschritt diesen Weg, fügte aber sofort die Resection einer oder mehrerer Rippen hinzu, um mit der Atmosphärendruckwirkung auf die erkrankte Lunge die partielle Raumverkleinerung des Brustraums zu verbinden. Zwar decorticirte er nicht, setzte aber den offnen Pneumothorax.

2. Die zweite Methode würde die Herstellung eines von Fall zu Fall zu dosirenden Stickstoff - Pneumothorax sein: durch eine Punctionsöffnung (Forlanini) oder durch eine sofort wieder zu schliessende Incision [Murphy, Brauer[1])]. Ich selbst bin Zeuge überraschend günstiger Erfolge dieses in der Hand meines internen Herrn Collegen geübten Verfahrens gewesen. Bei Pleuraverwachsungen, wie sie die Lungentuberculose fortgeschritteneren Grades an einer oder mehreren Stellen begleiten können, findet dieses Verfahren jedoch seine Begrenzung.

3. Der dritte Weg, der Lunge die Volumeinengung und Schrumpfung und damit die Ausschaltung der erkrankten Partien vom Athmungsgeschäft zu verschaffen, ist die Abtragung der knöchernen Brustwand über dem erkrankten Lungenabschnitt oder überhaupt über der erkrankten Seite.

Bereits im Jahre 1888 hatte Quincke[2]) erstmalig so vorzugehen vorgeschlagen, auch die Indication für so zu behandelnde Fälle zu umgrenzen versucht: „Bei den grösseren tuberculösen Abcessen der Lunge — denn etwas anderes sind Cavernen ja nicht — ist das umgebende Gewebe in viel grösserer Ausdehnung schwielig verdichtet und von entzündlichen und tuberculösen Herden durchsetzt, dazu noch oft an die Thoraxwände angeheftet. Die einfache Eröffnung nützt nichts, weil ja der Inhalt gar nicht unter Druck steht; die Caverne persistirt vielmehr deshalb, weil sie ausgespannt erhalten wird . . . . Soll die Caverne sich schliessen, so muss die Spannung aufgehoben werden . . . . selbst wenn die Caverne gegen ihre Umgebung schon vorher möglichst eingekapselt war, ist ihr auch nur theilweiser Ersatz durch eine Narbe kein geringer Gewinn, weil damit nicht nur eine Eiterfläche, sondern vor Allem die beständige Brutstätte neuen gefähr-

[1]) S. die diesbezügl. Arbeiten Brauer's und seiner Schüler.
[2]) Quincke, Berl. klin. Wochenschr. 1888. No. 18.

lichen Infectionsmaterials vernichtet, verkleinert oder abgekapselt wird. Indicirt wird ein operativer Eingriff in Fällen sein, wo bei übrigens gesunder oder fast gesunder Lunge, der tuberculöse Herd ein umschriebener ist (Fälle von einer oder mehreren Cavernen), hier würde sich über kurz oder lang doch eintretende diffuse Phthise durch partielle Resection der obersten Rippen und künstliche Bildung einer tief eingezogenen Lungennarbe vielleicht einmal verhüten lassen." Merkwürdig ist, dass diese Ausführungen Quincke's, denen auch F. A. Hoffmann[1]) beipflichtet, verhallt sind, ohne dass Interne und Chirurgen sich die Hände zu gemeinsamer Prüfung dieser klaren Erörterungen gereicht haben.

Der erste, von dem es bekannt geworden ist, dass er im Sinne des Quincke'schen Vorschlages, doch ohne diesen zu kennen, gehandelt hat, ist Karl Spengler (Davos) gewesen[2]). Seine diesbezüglichen Ausführungen sind auf reiche lungen-pathologische Erfahrungen gestützt und gipfeln in Operationsvorschlägen, die zum Theil im Wortlaut wiederzugeben ich mir nicht versagen möchte. Er wies erneut auf die immer wieder zu machende Beobachtung hin, dass namentlich bei Phthisis jugendlicher Personen eine grosse Neigung zur Verkleinerung des krankseitigen Brustraumes besteht, dass das Herz, das Mediastinum, das Diaphragma, die Supra- und Infraclaviculargruben gegen die schrumpfende Lunge herangezogen werden und nur die knöcherne Thoraxwand der vollkommenen Volumeneinengung der Lunge hindernd im Wege stehe, und dass dementsprechend durch Brustwandmobilisirung die natürliche Tendenz der Lungenschrumpfung operativ unterstützt werden solle. Auch käme es gar nicht so sehr darauf an, ob man die vorwiegend cavernös zerstörte Lungenpartie mit der Rippenresection treffe, als vielmehr das principiell Wesentliche die Einengung des krankseitigen Brustraumes überhaupt sei — zur Anbahnung und Unterstützung der Heilung. Hatte doch, wie

---

[1]) F. A. Hoffmann in Nothnagel's Handbuch. Bd. 14.

[2]) Spengler, Verh. d. Naturf.-Vers. in Bremen 1890. — Chirurgische u. klimatische Behandlung der Lungenschwindsucht. Vortrag, gehalten in der Schweizerischen naturforschenden Gesellschaft. 1891. — Ueber Thorakoplastik und Höhlendesinfection bei Lungenphthise. Deutsche med. Wochenschr. 1903. — Die Arbeiten Spengler's wurden mir zum Theil erst nach meinem Vortrag auf dem Chirurgencongress zugänglich und bekannt.

Spengler citirt, auch schon A. Weil[1]) (1872) auf den Nutzen lungen - volumeinengender Processe im Brustraum hingewiesen. K. Spengler unterzog selbst allerdings fast nur solche Fälle der operativen Therapie, wo er mit der Entleerung eines Pleuraexsudates einen offenen Pneumothorax schaffen und ihm eine partielle Rippenresection folgen lassen konnte. „Ist die Phthise nicht durch einen pleuralen Erguss complicirt, so ist eine Rippenresection ohne Eröffnung der Pleurahöhle indicirt." „Haben wir es mit einem Empyem, einem Pneumo- oder Pyopneumothorax tuberculosus zu thun, so hat an Stelle dieser ein offener Pneumothorax mit Atmosphärendruck zu treten . . . ." „Der offene Pneumothorax schafft bezüglich der Complicationen die günstigsten Bedingungen bezüglich des Grundleidens ebenfalls, aber nur unter der Bedingung, dass auch der Thorax durch genügende Resection verkleinert worden ist." „Meines Erachtens muss jedes andere als das Radicalverfahren grundsätzlich verworfen werden; durch keine der anderen Methoden sind wir im Stande, so constante für die Heilung der Complicationen, wie der Grundkrankheit gleich günstige Verhältnisse zu schaffen." Für Fälle ohne Pneumothorax und ohne Pleuritis tritt K. Spengler für die „extrapleurale" Rippenresection ein. Der Umfang der Resection wurde 1903 von ihm in folgenden Ziffern angegeben: „Kleinere Stücke der 10., 9., 8., event. auch der 7. Rippe; Minimum der Resection 25 cm Rippenmaterial, in schweren Fällen 30 und darüber. Durchtrennung dicht vor dem Tuberculum cost., vorn an beliebiger Stelle." Nicht völlig klar ist seine Stellungnahme zur Pleura costalis, auf deren Behandlung ich gerade das grösste Gewicht legen möchte. Denn er fährt in dieser seiner neuesten Schilderung des operativen Vorgehens mit den Worten fort: „Die Eröffnung der Pleurahöhle wird man meist nach Abtragung des ersten Rippenstückes am tiefsten Punkte vornehmen und einen Theil des Pleurainhaltes abfliessen lassen . . . . Ich habe diese Operation 8 mal ausgeführt . . . . bei 5 Kranken war die Empyemseite ganz ergriffen, 3 hatten Larynx- und Darmtuberculose, bei 2 Fällen bestand der eitrige Erguss schon so lange, dass . . . . Vier der

[1]) A. Weil, Zur Lehre vom Pneumothorax. Leipzig 1882. — Des effets du pneumothorax et de l'épanchement consécutif chez les phthisiques. Gazette hebdomadaire. 1872. No. 29.

Kranken erlagen nach längerem Krankenlager: vielleicht hat eine zu grosse Pleuraöffnung dazu beigetragen." Er berichtet dann über den weiteren, zum Theil günstigen Verlauf seiner anderen Fälle und schlägt vor, die Pleura möglichst nicht zu eröffnen, gegebenenfalls die „extrapleurale Plastik" an Theilen der 7., 6., 5., 4., 3. Rippe zur Ausführung zu bringen.

Es möge entschuldigt werden, wenn ich diese Dinge alle in so weitgehender Weise reproducire. Angesichts unseres Operationsvorschlags war es für mich unerlässlich, hier ausführlich zu sein. Denn von den Einzelheiten der operativen Methode dürfte der Erfolg oder Misserfolg des ganzen Vorgehens im Wesentlichen abhängig sein. Summa summarum hat sich also Spengler auf Theilresectionen von 1—5 Rippen beschränkt, hat meist mit offenem Pneumothorax operirt, ist aber zur Erkenntniss des Nutzens der Schonung der Pleura costalis gelangt und hat diesen entsprechend gewürdigt.

Im Jahre 1896 kam Quincke erneut auf seine früheren Vorschläge zurück[1]): „Wir können behaupten, dass die Starre des die obere Thoraxhälfte bildenden Knochenringes eine Grundbedingung für die Bildung der Cavernen überhaupt ist, dass ohne sie Tuberculose in den Lungenspitzen, wie in anderen Organen, nur zur Bildung von Schwielen mit eingesprengten Käseherden und sinuösen Abscessen führen würde; wir dürfen vermuthen, dass gerade durch dieses anatomische Moment, indem es die Abkapselung erschwert, die Ausbreitung der Tuberculose in den Lungen mehr als in den anderen Organen begünstigt wird. In Consequenz dieser Anschauung könnte man sogar versucht sein, auch nicht cavernöse Formen umschriebener Spitzentuberculose mit Rippenresection zu behandeln."

„Viel wichtiger, als die Eröffnung der Höhle ist die Mobilisirung ihrer Wand durch genügende Abtragung der bedeckenden Rippen. Ich möchte daher die Resection als das jedenfalls zuerst anzuwendende Verfahren hinstellen, da es weniger eingreifend ist und da es gerade diejenigen Bedingungen

---

[1]) Ueber Pneumotomie bei Phthise. Mitth. a. d. Grenzgeb. d. Med. u. d. Chir. Bd. 1. S. 234.

herstellt, welche für die spontane Heilung der Spitzentuberculose in Betracht kommen." Jetzt formulirte Quinke seine Schlusssätze im Wesentlichen wie folgt: „Die Auswahl der Fälle ist noch eine unsichere. Der Erfolg kann kaum je ein vollkommener sein; der Versuch der Operation in Fällen umschriebener Lungentuberculose ist nicht zu verwerfen. Die Aufgabe ist nur selten Verbesserung des Eiterabflusses, häufiger Begünstigung natürlicher Schrumpfung und bindegewebiger Verödung des Krankheitsherdes, daher vor Allem Mobilisirung der Brustwand durch Rippenresection und nur ausnahmsweise Eröffnung von einer Höhle." Quincke beschränkt hierbei die Operation auf die Fälle fibröser Form der Phthise und macht ihre Anzeige nicht von dem Bestehen von Cavernen abhängig.[1])

1899 berichtet Turban (Davos)[2]) über einen von ihm operirten Fall einseitiger Lungentuberculose und knüpft ebenfalls daran Erörterungen über die operative Indication.

Wohl mit Recht führt er hierbei aus, dass, „wenn es sich nur um beschränkte Krankheitsherde in der Lunge handele, die Ueberdehnung der gesunden Lungentheile der Schrumpfung zu Hülfe kommen könne, dass aber, wenn eine Seite total oder fast total erkrankt sei, im günstigen Falle der Zustand unverändert bleibe." „Gerade die erfahrungsgemäss jeder nicht chirurgischen Therapie trotzenden Fälle von ausgedehnter Tuberculose-Erkrankung einer **ganzen** Seite bei starrem Thorax sind es, wo eine grössere Thorakoplastik ohne Eröffnung der Pleurahöhle vielleicht das einzige Mittel ist, um eine Wendung zum Besseren herbeizuführen." Auch er huldigt der Auffassung, dass eine an einer beliebigen Stelle ausgeführte Mobilisirung der Brustwand dem ganzen Innenraum der betreffenden Seite zu Gute kommt, so bei Operationen an der Basis, auch der Lungenspitze. Wegen der besseren Zugänglichkeit empfiehlt Turban besonders, die seitlichen unteren Thoraxpartien zur Rippenresection zu wählen und je nach Bedürfniss durch Ausschneiden eines verti-

[1]) Der von Quincke in dieser Arbeit herangezogene Fall Bier's ist ein solcher combinirten Vorgehens mit der ausgesprochenen Absicht, die Lunge (Caverne) selbst direct anzugreifen; er fällt also nicht mehr in den Rahmen unserer Betrachtungen.

[2]) Turban, Zur chirurg. Behandlung der Lungentuberculose. Berl. klin. Wochenschr. 1899. S. 458.

calen nach oben sich zuspitzenden Keiles mehr auf die Verkürzung des Querdurchmessers oder durch Entfernung eines horizontalen Streifens auf die Verkürzung des Längsdurchmessers der Brustwandseite hinzuwirken. Er will Periost und Rippenstümpfe zudem cauterisirt wissen und entfernte, seinem Plan entsprechend, in dem von ihm berichteten Fall von der 4. Rippe 3 cm, von der 5. 4,5 cm. von der 6. 16 cm, von der 7. 19,5 cm, von der 8. 10,5 cm, von der 9. Rippe 11 cm, im Ganzen 64,5 cm Rippenmaterial. Für die Auswahl geeigneter Fälle fasst sich Turban folgendermaassen: In einigen verhältnissmässig seltenen Fällen, aber von totaler oder fast totaler Erkrankung einer Seite bei gutem Zustande der anderen kann unsere Operation, wenn mehrmonatige Beobachtung genügende Widerstandskraft, Tendenz zur Schrumpfung, aber starr bleibenden Thorax ergeben hat, dem Kranken nützlich sein. Ich würde sie auch bei weniger schweren Zerstörungen, bei über einer ganzen Seite disseminirten Herden für möglich halten und dann noch einen entsprechend grösseren Erfolg von ihr erwarten." Ueber weitere Frfolge ist von Turban in den folgenden Jahren nichts mehr berichtet werden, doch hat er die Liebenswürdigkeit gehabt, durch briefliche Mittheilungen seine eigenen Erfahrungen dahin zu ergänzen, dass er im Ganzen 4 Fälle mit, wie ich sie bezeichnen möchte, Theilresectionen des knöchernen Brustkorbes behandelt hat, dass der erste eine sehr günstige Beeinflussung seiner Phthise gezeigt hat, ein mit Pleuraeröffnung behandelter nach wenigen Monaten starb, die anderen beiden eine spätere Controlle nicht ermöglichten.

Im Jahre 1902 tritt A. Landerer[1]) mit der verhältnissmässig grossen Zahl von 9 Fällen eigener Beobachtung hervor, in denen er in mehr oder weniger grossem Umfange Rippenresectionen ausgeführt und unter gleichzeitiger Hetolbehandlung sehr wesentliche Besserungen des allgemeinen und des Lungenbefundes erzielt zu haben angiebt. Landerer hebt hervor, dass es wohl keinen grossen Unterschied ausmache, ob die Höhlen, deren Verkleinerung wir anstreben, zwischen Lunge, Pleura und Thoraxwand sitzen, wie die Empyemhöhlen, oder in den Lungen selbst, wie die Cavernen. Landerer hat in dem Bericht über seine Fälle nicht immer genaue

[1]) A. Landerer, Die operative Behandlung der Lungentuberculose. Münch. med. Wochenschr. 1902. S. 1948.

Angaben über den Umfang der Resectionen gemacht; durchschnittlich, kann man sagen, hat er 3—5 Rippen partiell resecirt, jede in einer Ausdehnung von etwa 4—8 cm, vereinzelt bis 15 cm. Er hat in 2 Fällen im Bereich der 1.—3. bezw. 4. Rippe operirt, sonst meist zwischen der 4. bezw. 5. und 9. Rippe. Er tritt für rasches Operiren ein, für möglichste Beschleunigung bei der Versorgung jeder Blutung, für ein Ausgreifen der Operation über die Grenzen der Erkrankung hinaus und ist gegen die exacte Naht der Weichtheilschnitte; er macht auf die zuweilen überraschende Dünnheit der Schicht zwischen Pleura costalis und Cavernenwand (ev. nur $1\,^1/_2$ mm) aufmerksam und betont besonders, dass die das Herz und die grossen Gefässe deckenden Brustwandpartien von der Operation verschont bleiben müssen, und dass man auch rechterseits gut thue, die Rippenknorpel ganz oder theilweise zu erhalten. Um dem Kranken nach der Operation die Hustenkraft zu erhalten, befürwortet er Morphinverabreichung. Bei seinem Versuch, die für die Operation geeigneten Fälle zu umgrenzen, kommt er zu folgendem Resultat: Fälle acuter Tuberculose eignen sich nicht; am geeignetsten sind Fälle mit nachweisbaren Zerstörungen, die stationär oder langsam progredient sind. Mässige Temperatursteigerungen scheinen nicht den Eingriff zu verbieten; dringend zu empfehlen scheint ein operativer Eingriff bei Unterlappentuberculose. Auch Landerer hat die Erfahrung gemacht, dass Tuberculöse die Thorakoplastik verhältnissmässig gut vertragen, und endlich, dass länger dauernde Besserungen, ja temporäre Heilungen zu erzielen sind. Im Jahre 1901 und 1903 äussern sich Garrè und Quincke[1]) dahin, dass sie bei den tuberculösen Cavernen mehr von einer Mobilisirung der Brustwand als von einer Pneumotomie erhoffen; sie betonen, dass das Nachgiebigmachen der Brustwand auch auf solche tiefergelegene tuberculös erkrankte Theile der Lunge entspannend und relativ immobilisirend wirken wird, welche noch nicht von Höhlen durchsetzt sind. Sie glauben allerdings, dass die „Wirkung der Thorakoplastik noch wesentlich durch Eröffnung der Pleura und Ablösung der flächenhaften Adhäsion gesteigert“ werden könne. Auch führen sie aus, dass vom allgemein-pathologischen Standpunkt für

[1]) Verhandlungen der Naturforscherversammlung zu Hamburg. 1901. — Grundriss der Lungenchirurgie. 1903. S. 63.

die operative Behandlung diejenigen Formen der Lungentuberculose, welche noch nicht zu Gewebszerfall geführt haben und auch nicht dazu tendiren, mindestens ebenso aussichtsvoll erscheinen wie Cavernen, „wenn dieselben nur local beschränkt sind". Auch betonen sie noch besonders als Indication zur Entspannung eines erkrankten Lungentheiles sehr profuse, hartnäckige oder recidivirende Blutung. Dass Sistirung des Vorschreitens der Lungenerkrankung auch da zu erzielen sei, wo die Erkrankung über einen Oberlappen oder über eine ganze Lunge verbreitet sei, wird von ihnen erwartet und doch machen sie an anderer Stelle alle Eingriffe von der Voraussetzung eines „einzigen umschriebenen Lungenherdes" abhängig. Auf alle Fälle plaidiren sie für „möglichst ausgiebige" Resection, um die erkrankte Lunge gehörig entspannen zu können, ohne über eigene Erfahrungen auf diesem Gebiete zu berichten.

Ich habe die Stellungnahme der genannten Autoren sowohl zur Indication operationsgeeigneter Fälle, als zur jeweiligen Methodik des Vorgehens, zum guten Theil im Wortlaut angeführt, um zu zeigen, dass bei dem Allen gemeinsamen Grundgedanken, durch Ruhigstellung und Entspannung der Lunge einen heilenden Einfluss auf diese selbst auszuüben, hinsichtlich der Auswahl der Fälle und der Art des Vorgehens nicht unbeträchtliche Differenzen obwalten.

Dieses ist nicht überraschend, sondern bei der Unsicherheit gegenüber dem Neuen nur zu natürlich.

Ganz besonders machen eben erfahrungsgemäss die physikalisch-diagnostischen Schwierigkeiten der Cavernendiagnose, des jeweiligen Standes und der Ausdehnung der Lungenerkrankung eine allgemeine Festlegung der die Operation indicirenden Fälle sehr schwierig.

Wenn irgendwo auf einem Gebiet gemeinsamer Thätigkeit wird der Chirurg hier der Führung des inneren Mediciners bedürfen und erst aus dem sorgfältigen Studium und der längeren Beobachtung eines Falles, aus Erfolg oder Misserfolg anderer Behandlungsmaassnahmen eine individualisirende Indication herleiten. Denn auch der Forderung, dass die der Operation zu unterziehenden Fälle streng einseitige sein möchten, wird man thunlichst, aber nicht immer streng Rechnung tragen können, da jeder erfahrene Arzt weiss.

wie selten bei ausgedehnt-einseitiger Erkrankung die andere Seite ganz frei von Tuberculose ist.

Zunächst wird man begreiflicherweise den operativen Versuch einer ausgedehnten Mobilisirung des knöchernen Brustkorbes auf solche Fälle beschränken, welche bei einseitiger Lungentuberculose keinerlei Besserung oder sogar langsam fortschreitende Verschlechterung trotz aller Mittel der allgemeinen, medicamentösen oder specifisch-antibakteriellen (Tuberculin-) Behandlung erkennen lassen, und wo die einfachere, ungefährlichere Therapie des künstlichen Pneumothorax nicht zum Ziele führt (Brauer). So gestaltet waren die Fälle, deren gütige Zuweisung zwecks ausgedehnter Brustwandmobilisirung zur Herbeiführung intensiverer Volumeneinengung der Lunge ich meinem internen Collegen, Herrn Prof. Brauer, verdanke; und auf so charakterisirte Fälle haben wir wenigstens bisher unseren Eingriff beschränkt, dessen Methodik und Ergebnisse im Nachfolgenden geschildert werden sollen.

Das Maass zu erzielender Schrumpfung bei beschränkter Abtragung des knöchernen Thorax ist ein relativ bescheidenes, wenn auch das Princip Turban's immer noch vollkommener wirken muss, als die beschränkte Herausnahme weniger Rippen der mittleren Brustwandabschnitte.

Um die für die Schrumpfung denkbar günstigsten Bedingungen zu schaffen, muss, wie einfache physikalische Erwägungen ergeben, die Abtragung der knöchernen Brustwand eine recht ergiebige sein; ja es dürfte, wie unsere Fälle zeigen werden, die Abtragung der 2.—10. Rippe vom Angulus costae oder richtiger, von der Wirbelsäule an bis zum Knorpelbeginn das erstrebenswerthe Ziel des die Lungenschrumpfung ermöglichenden Eingriffes sein.

Zahlreiche eigene experimentelle lungenchirurgische Studien während der letzten Jahre hatten mich mit den Vorgängen des Volumenausgleichs im Brustraum sehr vertraut gemacht.[1])

I. Das eigene operative Programm und seine Durchführung.

Sollte ein Eingriff, wie der eben angedeutete, von uns gewagt werden, so war bei der geplanten Grösse desselben eine princi-

[1]) Friedrich, Ueber den Raumausgleich in der Brusthöhle nach einseitiger Lungenamputation, nebst Bemerkungen über das operative Mediastinalemphysem. Verh. d. Chir.-Congresses. 1908. Archiv f. klin. Chirurgie. 1908.

pielle Klärung seiner Durchführbarkeit und eine scrupulöse Technik unerlässlich. Ich habe beide in der gleich zu schildernden Weise mir ausgearbeitet.

Jeder beschäftigte Chirurg wird über selbst gewonnene Erfahrungen bei ausgedehnter Thorakoplastik verfügen, welche zum Schlusse von Resthöhlen nach Pleuraempyemen ausgeführt wurden. Hier operiren wir bei schwartiger starrer Pleura, bei schon offenem Pleuraraum, haben in ihrer Lage fixirte Brustinnenorgane vor uns. Das erstrebte physiologische Endziel dieses Eingriffes ist neben dem definitiven Schluss der Empyemhöhle die partielle Wiederentfaltung der Lunge. Mit der für die Lungentuberculose zu entwerfenden Operation hingegen streben wir das gerade Gegentheil an: Wir operiren bei geschlossener Pleurahöhle, bei meist sehr zarter Pleura pulmonalis und costalis, betrachten ihre peinlichste Schonung als eine der Hauptaufgaben der Technik und wollen die noch entfaltete Lunge in ihrem Volumen einengen. Das Ziel der Operation ist: Einwirkung des Atmosphärendruckes auf die erhaltene Pleura, Lösung dieser vom knöchernen Brustkorb bezw. des Brustkorbes von der Pleura und damit von der Lunge. Die ganze Technik des operativen Vorgehens wird dadurch eine wesentlich andere als bei der vormaligen „Thorakoplastik“ und wir möchten daher empfehlen, für die zu schildernde Operation, die Pleura-Lungen-Befreiung vom Zuge der unnachgiebigen Brustwand, die Bezeichnung „Pleuro-Pneumolysis“ zu wählen, oder wenn man will: mit dem Zusatz thoracoplastica; ist doch eben nicht die Pleura, sondern die Lunge das Endziel der Brustwandentknochung. Um es nochmals hervorzuheben: die Pleurablätter können bei bestehender Lungentuberculose von normaler Zartheit sein oder brauchen nur an einzelnen Stellen geringe Verdickungen oder Verwachsungen miteinander zu zeigen. Die Pleurae sind also nachgiebig, folgen jedem Druck von aussen oder Zug von innen. Sie sind aber auch sehr leicht verletzlich und der Verletzung der Pleura costalis folgt mehr oder weniger umfangreicher Pneumothorax. Will man also diesen sowohl als auch den Eingriff ganz unnöthig complicirendes eventuelles Pleura-Empyem auf alle Fälle vermeiden, so muss auf die peinlichste Schonung der Pleura costalis während der Operation Bedacht genommen werden.

Ein ausserordentlich wichtiger Factor für das gute Gelingen des Eingriffes ist die geschickte Anästhesirung, sowie die Lagerung des Kranken und die grösstmögliche Geschwindigkeit des Operirens. Um die Aspirationsgefahr aus den tuberculös erkrankten Lungentheilen während oder nach der Operation für die noch gesunde Lunge auszuschalten, kann an Vorsichtsmaassnahmen bei der Anästhesirung und Lagerung gar nicht genug geschehen. Die Reflexe der Bronchial- und Trachealschleimhaut müssen für die Hustenkraft erhalten bleiben. Die Thätigkeit des durch das lange Kranksein muskelgeschädigten Herzens darf nicht noch durch narkotische Gifte auf eine zu harte Probe gestellt werden und doch soll der arme Kranke auch möglichst schmerzlos den grossen Eingriff überstehen. Auch hier hat sich „combinirte Analgesirung" immer vortrefflich bewährt.

Um Wiederholungen zu vermeiden, möge zunächst der Gang der Operation geschildert sein, so wie er sich bei mehrfacher Ausführung uns bewährt hat.

Der nüchtern erhaltene Kranke bekommt 20 Minuten vor Beginn 0,015—0,02 g Morphin subcutan und wird dann in eine halbsitzende Lage auf den Operationstisch gebracht, bei einer Schräglagerung des Oberkörpers von etwa 30 Grad zudem aus der Rückenlage so in die Seitenlage auf die gesunde Seite gedreht, dass eine Rumpfdrehung von etwa 45 Grad um die Längsachse mit ihm ausgeführt wird. Der Lagerungsdruck für die gesunde Lungenseite ist sonach ein verhältnissmässig geringer. Der Arm der zu operirenden Seite wird steil nach oben gehalten. Nunmehr wird in der ganzen Ausdehnung des geplanten Hautschnittes, welcher 3 Finger breit nach aussen vom Brustbeinrand, 1 Finger breit nach unten vom Schlüsselbein beginnt, und im grossen Bogen (Fig. 1) bis zur 10. Rippe nach abwärts, am Rücken bis zum 2. Brustwirbel (3 Finger von dessen Dornfortsatz) (nach Art des Schede'schen) wieder in die Höhe geführt wird, mit reichlicher Chloräthyl-Besprayung und Infiltrations-Injection die Durchtrennung der Haut und, in der unteren Hälfte des Schnittes, der Muskulatur bis auf die Rippen durchgeführt. Dieser Schnitt umgreift die Zacken des Serratus anticus major, legt in seinen oberen Theilen den M. pectoralis und latissimus dorsi frei und gestattet durch Einsetzen von Haken in diese beiden grossen Muskeln, unter partieller Ein-

kerbung derselben, nunmehr in raschem Zuge die Loslösung des ganzen Serratus, der auf ihm verlaufenden Thoracicus-Nerven und -Gefässe bis hinauf zur Axilla bezw. den Subclaviagefässen.

Fig. 1.

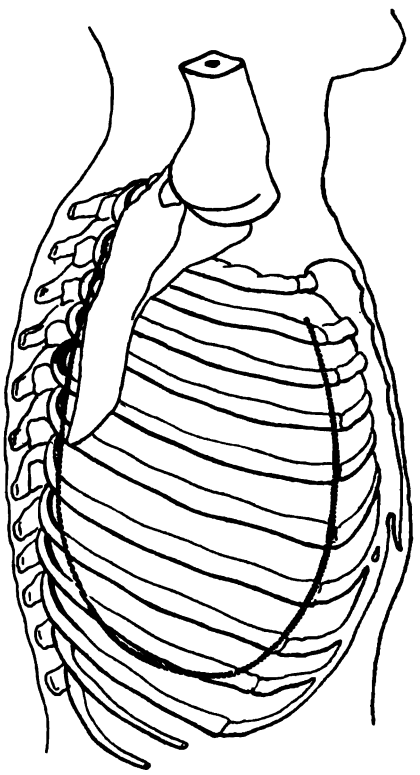

Schnittführung für den Haut-Muskellappen.

Fig. 2.



Zur raschen Rippenumgehung besonders von mir construirtes Elevatorium[1].

Während dieses Zurückschlagens des grossen Haut-Muskellappens, welches innerhalb von 3 Minuten wohl ausführbar ist, erhält der Kranke etwas Chloroform. Es ist hierbei erstaunlich zu sehen, wie

[1]) Zu beziehen durch Holzhauer, Fabrik chirurg. Instrumente, Marburg.

die Mithilfe des Morphiums, nachdem die Haut unter örtlicher Analgesie durchtrennt worden ist, es jetzt zulässt, mit wenig Inhalationsnarkose sehr lange Zeit auszukommen. Allerdings fällt hierbei die Geschicklichkeit eines gut geschulten und sorgfältig beobachtenden Narkotiseurs ausserordentlich ins Gewicht. Mein Assistenzarzt Dr. Heyde hat sich bei allen diesen Operationen immer mit bestem Erfolge dieser Aufgabe unterzogen und gebührt ihm hierfür besonderer Dank.

Gegenüber der Operationsweise bei Empyem-Resthöhlen, wo die Thorakoplastik sich dem vorhandenen Höhlenumfang anzupassen hat, kann ein Vorgehen, wie das geschilderte, als Operation der Wahl bezeichnet werden. Gleichzeitig mit der Zurückdrängung des Muskellappens wird die Scapula weit zurückgeschlagen, so dass sie im rechten Winkel von der Brustwand absteht. Führt man den Schnitt so, wie eben angegeben, unter Zurückhaltung der grossen Muskeln und Aufklappung des ganzen Lappens, am Rande des Serratus, so kann man die ganze knöcherne Thoraxwand im Bereich von 8—10 Rippen sich fast ohne jeden Blutverlust zu Gesicht bringen. 10—15 Gefässzangen rasch während des Schneidens angelegt, sichern fast vollständig den Verschluss ev. blutender Gefässe. Die Rippenresection wurde dann immer in kaum von den sonstigen Regeln abweichender Art ausgeführt: Nach Längsschnitt in der Mitte des vorderen Periostes wird mit kräftigem und stark gebogenem, eigens hierzu construirtem Elevatorium (cf. Fig. 2) jede Rippe umgangen, an ihrer Vorder- und Rückseite rasch ausgelöst, mit Baumscheere nahe am Knorpelansatz durchtrennt und nach hinten bis zum Wirbelansatz ausgelöst. Nachdem so die 2. bis einschliesslich 10. Rippe in einer Längsausdehnung von 10 bis 25 cm abgetragen sind — es sind das durchschnittlich rund 130 bis 160 cm Rippen — wird möglichst rasch auch die ganze Intercostalmusculatur und das Pleuraperiost aller dieser Rippen entfernt; die Intercostalgefässe werden so weit hinten als möglich unterbunden, die Intercostalnerven zur Verhütung späterer Neuralgien ebenfalls möglichst hoch oben resecirt. Bis zu diesem Act brauchen nicht mehr als 25—30 Minuten im Ganzen zu vergehen. Nach dieser totalen Entknochung sinkt die Lunge mit den beiden Pleurablättern hiluswärts so zurück, dass ihre Oberfläche hinter das Niveau der die vorderen und hinteren Rippenstümpfe verbindenden

Fig. 3.

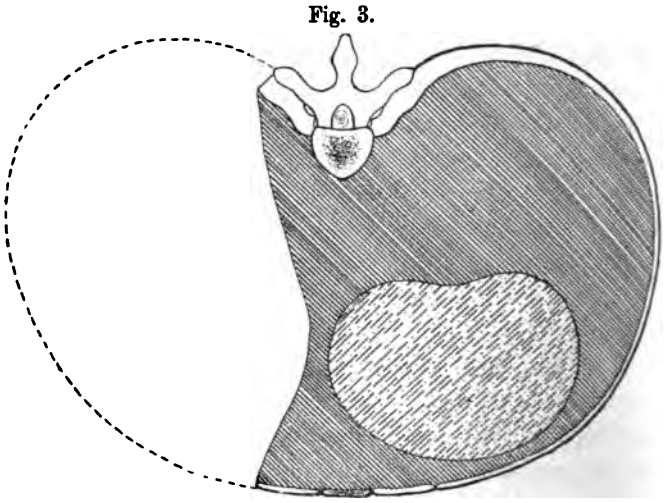

Unmittelbare Wirkung der rechtsseitigen Entknochung auf die dem Atmosphärendruck sofort nachgebende Pleura costalis und Lunge. (Schematisch.)

Fläche zurückreicht (Fig. 3 u. 4). Nunmehr folgt der zeitraubendste Theil der Operation, der schon mit Rückgang der Chloroformzuführung durchgeführt werden kann: Die Unterbindung der Muskel- und Hautgefässe, die Wiedereinnähung des grossen Muskellappens

Fig. 4.

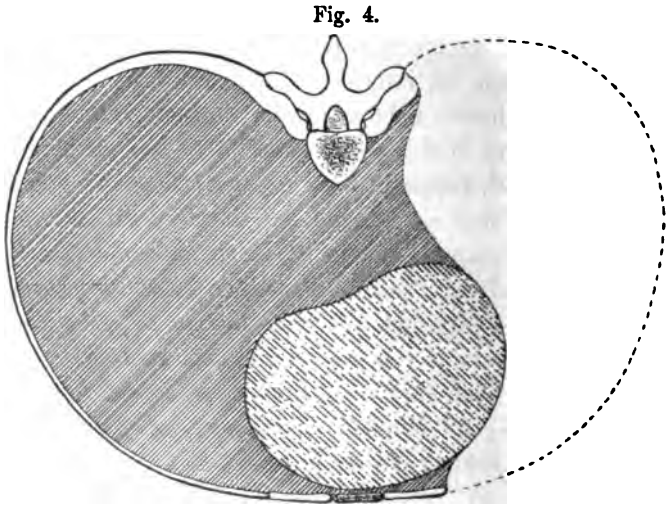

Dasselbe wie Fig. 3, linksseitig. (Schematisch.)

gewissen Grenzen und kann nicht beliebig lange, wie es in unserem Falle nothwendig wäre, stattfinden. — Während lockere intacte Bindegewebsräume grosse Mengen von Flüssigkeit in kürzester Zeit resorbiren, induriren und infiltriren sie sich bei längerer Dauer des Oedems plastisch, werden derb und verlieren die Resorptionsfähigkeit wenigstens zum Theil. Sie kann durch künstlich herbeigeführte Hyperämie uud durch Massage lange Zeit immer wieder erhöht werden, ohne jedoch den ursprünglichen Werth zu erreichen.

Diese durch zahlreiche Erfahrungen erhärtete Thatsache lässt uns zu dem Schlusse kommen, dass subcutane, subaponeurotische, intermusculäre Abflusswege als Drainage in Hinsicht ihrer Dauerhaftigkeit als unsicher anzusehen sind. Die Drainagen gegen die Körperoberfläche oder einen mit dieser in Zusammenhang stehenden, Luft führenden Hohlraum (Nase und deren Nebenhöhlen, Rachen) erscheinen wegen der ganz eminenten Infectionsgefahr sehr bedenklich. Die von der Natur geschaffenen Selbstdrainagen geschehen unter Vermittelung eines Netzes ektatisch gewordener feinster Lymphgefässe (Lymphvaricen), das offenbar retrograde Infectionen erschwert; man darf nicht vergessen, dass wir nicht in der Lage sind, Aehnliches auf künstlichem Wege zu schaffen.

Man muss also von einer Drainage der Hirnventrikel verlangen: 1. dauernd garantirten Abfluss des Liquors auf einem entsprechend hergestellten Wege; 2. Vermeidung jedweder Communication mit der Körperoberfläche oder einem mit dieser im Zusammenhange stehenden Hohlraume; 3. die Schaffung der für den Begriff der Drainage nothwendigen physikalischen Vorbedingungen entweder in Form eines Gefälles oder in Form der Capillarwirkung. Handelt es sich um die Schaffung eines Gefälles, so muss der Druck in dem für den Abfluss des Liquors bestimmten Hohlorgan dauernd oder doch für gewöhnlich niedriger sein als in der Stätte seiner Production und Ansammlung.

Setzen wir diese Forderungen ins Practische um, so müssen wir folgendes verlangen:

Einen völlig mit Endothel ausgekleideten Canal, der den Ventrikelhohlraum mit dem für die Abfuhr des Liquor bestimmten Hohlraum lückenlos verbindet, sowie einen Hohlraum oder ein Gefässsystem mit niedrigerem Innendrucke, als in den

Fig. 6.



Dasselbe wie Fig. 5 von Fall II. (B.) = 145,5 cm Rippe.

Fig. 7.

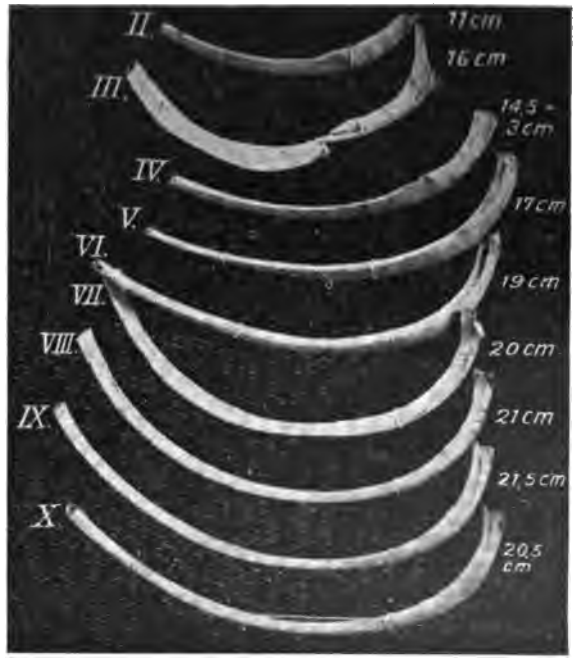

Dasselbe wie Fig. 5 von Fall III. (M.) = 163,5 cm Rippe.

Lappens ist in jedem Falle per primam erfolgt (abgesehen von dem geschilderten Auseinanderweichen).

Ein grosser technisch-practischer Vorzug der Operation ist, was gegenüber Missverständnissen noch besonders hervorgehoben werden möge, dass sie ohne Druckdifferenzapparate auszuführen ist. Nur für den Fall, dass eine Läsion der Pleura costalis zu Stande kommen sollte, haben wir den Brauer'schen Apparat in Bereitschaft gehalten, ihn aber in keinem der bisherigen Fälle zur Verwendung gebracht.

Der Gesammtverbrauch von Chloroform betrug in unseren Fällen 5—14 ccm. Wissen wir ohnehin, dass Tuberculöse die Chloroforminhalation verhältnissmässig gut vertragen, so gelang es eben auch bei geschildertem Vorgehen dauernd die Reflexthätigkeit der Schleimhäute zu erhalten und doch befriedigende Schmerzabstumpfung zu erzielen.

Ich habe diese Technicismen auf Wunsch vieler Kollegen in allen Einzelheiten angegeben, weil auf die Art der Ausführung der Operation wohl viel für den unmittelbaren Erfolg derselben ankommen dürfte.

Es mögen nunmehr die Krankengeschichten der drei auf diesem Wege operirten Kranken folgen.

II. Krankengeschichten.

Fall I. Deutschhausklinik: C., Fernand, aus Oigny, 28 Jahre alt. Phthisis pulmonis sinistri cavernosa.

Schwester leidet an Coxitis tuberculosa. Pat. erkrankte 1900 an trockener Pleuritis beider Seiten, Husten, Auswurf; Verschlimmerung im Laufe des Sommers: Fieber, sucht die verschiedensten Kurorte auf (in den Pyrenäen, Riviera, Hochgebirge, Schwarzwald). Seit 1903 fast beständig bettlägerig. Tuberculincur im Winter 1906/7, ohne nachweisbare Beeinflussung des Krankheitsprocesses. Seit 2. 5. 07 im Sanatorium Clavadel-Davos (Dr. Frey).

Status[1]): Graciler Körperbau, mittlerer Ernährungszustand, sehr blasses Aussehen, Trommelschlägerfinger. Respiration beschleunigt. Puls in Ruhe 110—120, regelmässig, klein. Temperatur andauernd erhöht bis 39,5 bis 40 Grad.

Thorax: Links vorn stark abgeflacht, nachschleppend, ganze linke Lunge intensiv gedämpft, vorn bis zur 4. Rippe mit Tympanie, über linker Spitze mit Schallwechsel, hinten bis Spina scapulae tympanitisch gedämpft.

---

[1]) Diese Angaben verdanken wir der Liebenswürdigkeit des Herrn Dr. Frey, Clavadel-Davos.

Nach Entlassung zur Nachkur an die Riviera laufen wiederholt Nachrichten besten subjectiven und objectiven Befindens ein[1]).

Eine bei diesem Kranken versuchte Ausmessung des durch das Einsinken der Brustwand erzielten Einschrumpfungsmaasses ergiebt eine Einengung des Lungenvolumens um $^1/_2$ bis $^3/_5$ des normalen Volumens.

Fall II. Medicinische und chirurgische Universitätsklinik Marburg. B., Ernst, 19 Jahre alt, Gymnasiast aus Potsdam. Phthisis cavernosa pulmonis sinistri.

Vater an „Hirnschlag", Mutter an „Hirnhautentzündung" gestorben, nachdem sie viele Jahre an tuberculöser Kniegelenkentzündung gelitten hatte. Geschwister gesund. Patient hat als Kind Masern, Scharlach und Röthein überstanden, war sonst nie ernstlich krank. Juli 1905: Stechen auf der linken Brust, zunehmendes Fieber, Mattigkeit, Dispensirung vom Schulunterricht.

21. 9. 05. Anfall mit hohem Fieber, über 39°, Ohnmacht; schwerer Bronchialkatarrh, dann Lungenentzündung (vermuthlich tuberculisirende Pneumonie). Pat. verbrachte 3 Monate fiebernd im Bett, war dann, bei Fortbestand des Fiebers, ausser Bett. März 1906: Lungenheilstätte Belzig, wo Pat. neun Monate verblieb; von da deutsche Heilstätte Davos (Chefarzt Dr. Brecke) von Dezember 1906 bis October 1907.

15. 10. 07. Aufnahme in die med. Universitätsklinik zu Marburg (Prof. Brauer). Pat. klagt über grosse Mattigkeit, Appetitstörung, unregelmässigen Stuhl, häufiges Stechen auf der linken Brust, dauernde Kurzathmigkeit. Zäher eitriger Auswurf, zum Theil münzenförmig; Menge über 200 ccm pro Tag. Abends andauernd Temperatursteigerung, häufig bis über 39°, Morgens nur selten unter 37°. Körpergewicht 51,7 kg. Pat. sehr schmächtig, allgemeiner Ernährungszustand sehr gering, hectische Wangenfarbe. Brustkorb flach, linke Seite eingesunken, nachschleppend, über der rechten Spitze leichte Schallverkürzung, links hinten starke Dämpfung, nach unten zu mit tympanitischem Beiklang; links vorn oben über der Clavicula starke Dämpfung; unterhalb der Clavikel tympanitische Dämpfung; weiter nach abwärts Tympanie noch deutlicher. Traube'scher Raum frei. Die Auscultation ergiebt rechts hinten oben lautes vesiculäres Inspirium, deutlich hauchendes (fortgeleitetes) Exspirium. Links oben ist das Athemgeräusch abgeschwächt, links vorne unter der Clavicula laut bronchial, mit amphorischem Beiklang; über dem ganzen linken Unterlappen Bronchialathmen; in den anderen seitlichen Partien abgeschwächtes Bronchialathmen.

Rhonchi rechts nicht zu hören; über dem linken Oberlappen sind dieselben zäh, feucht, klingend, zum Theil metallisch klingend. Ueber dem Unterlappen zum Theil feuchte, klingende, zum Theil zähe, giemende Rasselgeräusche.

Das Röntgenbild zeigt die ganze linke Seite, besonders in ihren unteren Abschnitten, stark abgeschattet. Im Unterlappen ist die physikalisch-diagnosticirbare Caverne auch im Röntgenbild wieder zu erkennen.

[1]) Die letzte während der Correctur am 3. September 08.

Das Herz gegen die linke Seite herangezogen; das Zwerchfell ist links extrem heraufgezogen und bei der Athmung vollkommen bewegungslos. Am 17. 10. 07 Versuch, einen Pneumothorax künstlich anzulegen (Prof. Brauer). Nach linksseitiger Freilegung der Pleura costalis, in der mittleren Axillarlinie, trifft man im 4. Intercostalraum auf eine dicke Schwarte und es gelingt nicht, den freien Pleuraspalt zu finden. Sputum sehr reichlich, über 200 ccm, sehr viel Husten. Im Sputum sehr viel Tuberkelbazillen. Urin enthält häufig geringe Eiweissmengen. Da Patient trotz aller therapeutischen Bemühungen zusehends elender wird, an Gewicht abnimmt, anhaltend fiebert, da ferner bei dem überaus jammervoll aussehenden Menschen jegliche Aussicht, durch interne Behandlung Besserung zu erreichen, mehr und mehr schwindet, wird die Frage der operativen Herbeiführung der Lungeneinengung erwogen. Daher 6. 1. 08 Verlegung in die chirurgische Klinik. Hier ergänzt Patient die Anamnese noch dahin, dass er im October 1906 an linksseitiger Mittelohrentzündung erkrankt gewesen sei, welche Mitte 07 ärztliche Behandlung erforderte; auch sollte im September 07 ärztlicherseits ein Geschwür am Kehlkopf angenommen worden sein. Der Kranke zeigt jetzt äusserst reducirtes Fettpolster, sehr dürftige Musculatur, sehr leidenden Gesichtsausdruck, blasse Schleimhäute, keine nachweisbaren Drüsenschwellungen. Das linke Trommelfell ist in seiner ganzen unteren Hälfte perforirt. Kehlkopf ohne sicheren Befund. Die tiefe Einziehung der Supra- und Intraclaviculargruben links ist mit Tieferhalten der linken Schulter gepaart, dementsprechend leichte Skoliose der Wirbelsäule. Epigastrischer Winkel ca. 80 Grad; Thoraxmaasse bei Horizontalstellung des Armes: rechts oben 43—45 Grad, links oben 38—38,5 Grad, rechts unten 37 bis 39 Grad, links unten 37,5—39,5 Grad.

Leib weich, nirgends druckempfindlich. Urin zur Zeit frei von Eiweiss und Zucker.

14. 1. Operation (Friedrich): Morphin 0,01. Gesammt-Chloroformverbrauch 5 g. Rechte halbe Seitenlage bei leicht erhöhtem Oberkörper. Schnitt von der Mitte der linken Clavikel bogenförmig nach abwärts bis zum unteren Rand der 10. Rippe, dann wieder bogenförmrg in die Höhe zwischen Scapula und Wirbelsäule bis zur 2. Rippe. Schnitt überall unmittelbar bis auf die Rippen; sorgfältiges Fassen aller Gefässe. Zurückdrängung des Pectoralis major und minor und des Latissimus dorsi; Abschälen des Serratus anticus major im ganzen Zusammenhang, nach oben Abdrängen des Schulterblattes; Resection der 2. bis einschliesslich 10. Rippe, vorn an der Knorpelgrenze beginnend, mit dem Angulus costae endend, in Ausdehnung von 8—22,5 cm der einzelnen Rippen. Reposition der Scapula, sorgfältige Einnähung des Muskellappens, Herausleitung eines dünnen Drain. Steriler Mullverband, Fixation des linken Armes gegen den Thorax. Dauer der Operation insgesammt 65 Minuten. Die Operation hat sich ohne jeden Zwischenfall vollzogen.

Verlauf: Unmittelbar nach der Operation klagt Patient über heftigen Wundschmerz, Hustenreiz und Athemnoth. Puls 128, verhältnissmässig voll.

Infusion von 1 Liter physiologischer Kochsalzlösung subcutan, führt zu sofortigem Nachlassen der Athemnoth.

15. 1. Patient hat auf 0,01 g Morphin leidlich gut geschlafen, Sputum leicht blutig gefärbt, 180 ccm. Ganz geringes Hautemphysem der linken Bauchhälfte. Patient erhält Sauerstoffinhalation, mit gutem subjectiven Erfolge.

16. 1. Wundschmerz lässt nach. Starker Hustenreiz. Puls kräftig, sehr beschleunigt. Wegen Durchschlagens des Verbandes 1. Verbandwechsel. Neben dem Drain sind bereits mehrere Catgutnähte gelöst und die Hautnaht in vier Querfingerbreite auseinander gewichen. Jodoformmulltamponade.

17. 1. Starker Hustenreiz: Auswurf wird viel schleimiger, flüssiger, rechte Lunge frei.

18. 1. Irregularität des Pulses in der Schlagfolge, nicht in der Qualität der einzelnen Welle. Irregularität immer nach Hustenanfällen besonders deutlich. Ueber dem Herzen kein pathologischer Auscultationsbefund. Athemnoth gering. Urinmenge seit der Operation nie verändert. Urin ohne Eiweiss. Keine Oedeme. Entfernung des Drains, Tamponade des im unteren Umfang auseinander gewichenen Wundtheiles.

21. 1. Irregularität des Pulses hält an. Patient erholt sich täglich mehr, sieht frischer aus und fühlt sich kräftiger, Appetit nimmt zu, Hustenreiz noch stark, namentlich die Nachtruhe störend. Auswurf an Menge 120 ccm, flüssiger. Rechte Lunge frei.

25. 1. Puls wieder regelmässig, von mittlerer Höhe und Spannung, starker Hustenreiz bei vermindertem Auswurf. Guter Appetit. Urin frei von Eiweiss. Wundfläche von frischem Aussehen.

30. 1. Ueber der rechten Lungenspitze vereinzelte knarrende Rasselgeräusche.

7. 2. Pat. klagt noch über stechende Schmerzen im Bereich der linken 10. Rippe und an den freien Enden der resecirten Rippen. Linke Brusthälfte schon sehr stark eingesunken, deutliche inspiratorische und exspiratorische Einziehung, namentlich bei Hustenstössen leichte Vorblähung, Klopfschall allenthalben gedämpft. Ueber der ganzen linken Lunge Athemgeräusch bronchial; auf der Höhe der In- und Exspiration nur noch vereinzeltes Rasseln. Herz stark nach links verschoben. Deutliche Herzpulsation im 2. und 3. linken Intercostalraum 4 Querfinger breit vom linken Sternalrande entfernt. Herztöne rein. Rechts vorn unten leichtes pleuritisches Reiben. Hustenreiz lässt nach.

18. 2. Sichtliche Hebung des Allgemeinbefindens und -Zustandes; freie Beweglichkeit im linken Schultergelenk. Rohe Kraft bei den Bewegungen gering. Hustenreiz nimmt ab. Nachtschlaf ohne Schlafmittel bis zu 6 Stunden Dauer, ohne jede Unterbrechung.

Temperaturverlauf zeigt ein rasches Absinken des bis zum Tage der Operation bestehenden Fiebers[1]). Gewichtszunahme durchschnittlich pro Woche ein Pfund.

---

[1]) Zu meinem Bedauern konnten diese Curven nicht in den Druck aufgenommen werden. Mir schienen sie als Beweismaterial für die ersten dieser Fälle wichtig genug. Auch die Curve dieses Falles findet sich „Medic. Klinik" l. c.

7. 3. 08. Zurückverlegung in die medicinische Klinik. Hier werden noch folgende Notizen während vierzehntägiger Beobachtung gesammelt: Sehr viel besseres Aussehen des Patienten; ausser zweimaliger abendlicher Temperatursteigerung bis 37,3° dauernd fieberfrei. Puls um 90; Sputummenge zwischen 1 und 10 ccm; Sputum flüssig, wenig eitrig, im Wesentlichen schleimig, Tuberkelbacillen nicht nachgewiesen; linke Brustwandseite tief eingezogen, Brustumfang in der Höhe der Mammilla rechts 37,5, links 31,5 cm.

Fig. 8.

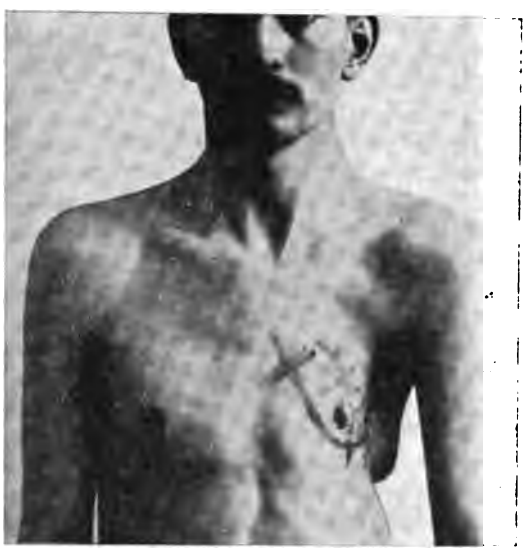

Fall II. (B.) bei der Entlassung.

Inspiratorischer, nahezu vollkommener Stillstand der linken Seite, während die rechte gute Excursionen macht; percutorisch über der ganzen linken Seite starke Dämpfung; links unterhalb der Clavikel noch tympanitischer Beiklang. Die rechte Lungenspitze zeigt ein sehr scharf begrenztes, ca. 7 cm breites Schallfeld; die untere Grenze rechts vorn 6, hinten 12, gut verschieblich.

Ueber der ganzen linken Seite Athemgeräusch stark abgeschwächt, überall von hauchendem Charakter. Unter der Clavicula deutlich amphorisch hauchend, aber sehr viel leiser als früher. Rhonchi nirgends zu hören, nur vereinzelt ein zähes, klingendes Rasseln. Rechts über der ganzen Seite Vesiculärathmen; rechts hinten oben über der Spitze ganz vereinzelt ein Rhonchus. Herz stark nach links verlagert. Spitzenstoss (Fig. 8) im vierten Intercostalraum; über

der Herzspitze ein leises blasendes systolisches Geräusch. Im Röntgenbilde ist die Abschattung der linken Seite gleichmässig. Nur der obere Lappen hat noch eine hellere Zone, entsprechend dem früheren Cavernenbefund im Röntgenbilde. Diese Zone ist aber zweifellos wesentlich an Umfang verringert.

3. 4. Entlassung zur Nachkur in einen Luftcurort des Harzes.

Fall III. M., Mathilde, 34 Jahre, aus B.

Vater starb an Phthise, Mutter lebt und ist gesund. Patientin erkrankte October 1896 mit Husten und Heiserkeit, aber ohne Fieber, keine Blutung. Vom 29. 1. 1897 bis 1. 6. 1898 in Davos gewesen. Damals linke Lunge völlig frei, rechter Oberlappen ziemlich stark infiltrirt und auch schon über dem Unterlappen einige Krankheitsherde. Im Auswurf zahlreiche Tuberkelbacillen; wurde mit T.-R.-Koch behandelt und wesentlich gebessert entlassen. Vom 1. 6. 1898 bis Herbst 1904, also $6^1/_2$ Jahre, zu Hause und während 5 Jahren anscheinend gesund geblieben. In den letzten $1^1/_2$ Jahren zu Hause mehr Husten, Auswurf und Abmagerung. Am 4. 10. 04 kam Patientin wieder nach Davos, mit schwerer Infiltration des rechten Oberlappens und Cavernenbildung in der Spitze. Auch die Erkrankung des rechten Unterlappens deutlicher geworden; ferner leichte Infiltration der linken Spitze. Patientin blieb bis 15. 4. 05 in Davos und wurde wesentlich gebessert entlassen. Sie war wieder mit Tuberculin behandelt worden. Vom 15. 10. 05 bis 3. 3. 06 wieder in Davos, mit nicht wesentlich verändertem Zustande der Lungen. Rückkehr nach Davos am 22. 10. 06. Caverne im rechten Oberlappen grösser geworden, dieselbe auch hinten oben auscultativ nachweisbar. Die obere Hälfte des rechten Unterlappens stärker infiltrirt mit beginnendem Zerfall. Auch untere Hälfte des Unterlappens kränker geworden, ebenso linke Spitze. Puls frequenter, Gewichtsabnahme. Erst völlig fieberfrei und bei gutem Befinden; dann in der zweiten Hälfte November 1906 Schnupfen, Bronchitis; dann am 23. 3. 07 leichte Angina, zunächst mit völligem Fieberabfall, dann aber 10 Tage später descendirende Bronchitis und Temperaturen bis 38,8°. Seit dieser Zeit (März 1907) wurde Patientin nie wieder völlig fieberfrei; auch blieben Husten und Auswurf vermehrt, besonders zeigten sich zur Zeit der Menses regelmässige Erhebungen der Temperaturen, dabei verschlimmerte sich namentlich der rechte Oberlappen und die obere Hälfte des rechten Unterlappens. Die linke Seite blieb stationär.

Der mehrfach vorgenommene Versuch der Anlegung eines künstlichen Pneumothorax misslingt, wegen pleuritischer Verwachsungen. Andauernd Fieber. Im Mai 1908 seitens des Herrn Prof. Brauer aufgenommener Status ergab: intensive Dämpfung über der ganzen rechten Lunge, hinten und rechts vorn über dem Schlüsselbein bronchial-amphorisches Athmen, ebenso über dem rechten Oberlappen hinten amphorisches Athmen und klingende Rhonchi. Ueber dem rechten Unterlappen hinten reines Bronchial-Athmen, grobe klingende Rasselgeräusche. Ueber der unteren Hälfte des Unterlappens rauhes Inspirium, verlängertes Exspirium und grobe halbklingende Geräusche. Lautes, grobes schnurrendes Pfeifen über der ganzen rechten Lunge. Ueber dem

linken Oberlappen vorn Inspirium scharf, Exspirium verlängert, nach Hustenstössen einige feine trockene Rhonchi.

Von da ab zusehends dauernde Verschlechterung. Daher am 10. 1. Aufnahme in die Deutschhausklinik zu Marburg. Befund jetzt im Wesentlichen sich mit demjenigen vom Mai 1907 deckend, nur zeigt die rechte Lunge noch ausgedehntere Zerfallserscheinungen.

18. 1. 08: Operation der Brustwandmobilisirung (Friedrich). Vorbereitungen wie oben geschildert. Combinirte Analgesirung: Morphium, Chloräthyl, Schleich-Infiltration, Chloroform-Gesammtverbrauch: 12 ccm.

Lappenschnitt (Grösse des Lappens: 23 × 32 cm), vorn unmittelbar unter der Clavicula beginnend, die rechte Mamma am Aussenrande umkreisend; dann wird diese von ihrer Unterlage abgelöst und nach innen umgeklappt; in weitem Bogen läuft der Schnitt bis zur 10. Rippe; am Rücken 3 cm von der Wirbelsäule entfernt, parallel den Dornfortsätzen in die Höhe steigend, in gleicher Höhe wie vorn.

In raschen Zügen wird unter sofortigem Gefässfassen, ohne Blutverlust, der Brust-Muskelgürtel gelöst, nach oben zurückgeschlagen, unter gleichzeitigem Hochklappen des ganzen Schulterblattes, bis hinauf zur 1. Rippe.

Diese ganze Skelettirung lässt sich ausgezeichnet und rasch bewerkstelligen. Der muskelentblösste knöcherne Brustkorb liegt jetzt in einer Ausdehnung der 1. bis 11. Rippe frei. Es wird begonnen mit der Abtragung der 10. Rippe, und dann der Reihe nach nach aufwärts bis einschliesslich der 2. Rippe jede Rippe partiell abgetragen. Die einzelnen Nervi intercostales werden danach in ganzer Ausdehnung resecirt. Namentlich im Bereich der oberen Rippen wird die Auslösung der Rippen aus ihrem Wirbelgelenk angestrebt, die auch leicht gelingt. An den unteren Rippen erstreckt sich die Abtragung auf die Strecke bis übbr den Angulus costae wirbelwärts hinaus. Im ganzen sternalen oberen Quadranten der nunmehr freiliegenden Pleura zeigt sich dieselbe dermaassen zart, dass man das Spiel der darunter während der Respirationsphasen sich auf- und niederbewegenden Lunge sehr schön verfolgen kann. Nach sorgfältiger Unterbindung aller Blutgefässe, Herunterklappen des Muskellappens und Annähung desselben im ganzen Umfange der Durchtrennung; dünnes Drainrohr vom unteren Ende nach der Wirbelsäule zu in die Höhe.

Vollständige sorgfältige Adaptionsnaht des Hautlappens bis auf die Drainöffnung, typischer trockener Verband.

Während der ganzen Operation wird nicht die geringste Störung, sowohl von Sputum-Aspiration als von Seiten des Herzens beobachtet; in Folge dessen wird der Patientin auch unmittelbar nach Beendigung der Operation Morphium verabreicht.

Bei der Abendvisite um 6 Uhr: Blässe des Gesichts, geringe Schweissproduction, geringes Hüsteln, Puls etwas kleiner als vor der Operation, aber keineswegs besorgnisserregend; Nachts 11 Uhr, bei nochmaliger Visite: sehr kleiner kaum fühlbarer Puls, Anämie des Gesichtes hochgradig, der ganze Körper in Schweiss gebadet, Extremitäten etwas kühl. Von da ab und die

ganze Nacht hindurch macht sich wegen der unregelmässigen Herzaction die ununterbrochene Verwendung von Excitantien (Campher, Coffein, Kochsalzinfusionen, Sauerstoffinhalation) nothwendig. Der Herzcollaps schien während dieser Nacht sehr bedrohlich. Schon am nächsten Morgen war der Puls wesentlich gehoben und damit auch der ganze Allgemeinzustand.

19. 1. Abends: fast normales Verhalten der Herzthätigkeit.

Zu erwähnen ist, dass natürlich immer der Verband auf Durchbluten controllirt wurde, und dass der Verbandwechsel am 19. ergab, dass weder am Verband irgend welche Flüssigkeit vorhanden war, noch dass unter dem grossen Brustwandlappen irgend welche Blutmengen angesammelt waren. Dauer der Operation vom Beginn der Analgesirung an: 65 Minuten.

Am 17. Tage nach der Operation (3. 2. 08) entwickelt sich deutlich, nachdem dauernd Fiebertemperaturen bestanden hatten (s. Anm. S. 558), eine leichte Anschwellung mit ganz geringer Röthung und tiefer Fluctuation im Bereich des obersten Endes des Lappens in seinem vorderen Umfang, nachdem bereits vor wenigen Tagen die reactionslose Wundlinie von den Nähten befreit war. Bei Einführen der Kornzange in einen kleinen angelegten Hautspalt entleert sich eine Menge von etwa 50 ccm einer dünnflüssigen, leicht getrübten von kleinen weissen Flöckchen durchsetzten, reichlich Fetttropfen tragenden Flüssigkeit. Die Kornzange dringt hier mühelos nach oben 10 cm tief ein, innerhalb der nächsten Tage entleeren sich aus diesem Canal im Zusammenhang mit den Hustenstössen reichliche Mengen typisch tuberculösen, detritusreichen, serös-eitrigen Secretes. Diese Entleerung charakteristischen serösen Eiters dauert durch mehrere Wochen an. Die eingeführte Kupfersonde dringt mühelos, bei wiederholtem Versuch innerhalb der nächsten Wochen, bis hoch oben hinauf unterhalb der Clavikel bis zur Lungenspitze vor. Unter täglichen Spülungen mit 1proc. Höllensteinlösung wird allmählich das Secret immer geringer und der Canal fängt an, von der Lungenspitze her mehr und mehr durch Granulationsbildung sich zu schliessen und ist laut brieflicher Nachricht im Juli 08 fistellos geheilt (Nachtrag während des Druckes der Arbeit). Vermuthlich hat es sich demnach um einen Cavernen-Durchbruch gehandelt. Husten und Auswurf sind innerhalb der ersten 3 Wochen sehr lästig, namentlich Nachts. Aber die Auswurfsmenge von vormals 150 geht schon im Laufe der 2. Woche beträchtlich zurück, um am Tage der Entlassung nur noch die durchschnittliche Menge von 20—30 ccm zu ergeben. Der Auswurf lässt an Eitergehalt beträchtlich nach, ist wiederholt fast rein serösschleimig und ergiebt am Ende der Behandlung nur noch vereinzelt Tuberkelbacillen; zuweilen lassen sich solche nicht mehr[1]) im Sputum nachweisen.

---

[1]) Herr Dr. med. Lucius Spengler, in dessen Behandlung Patientin nach der Entlassung aus unserer Klinik wieder zurücktrat, theilt mir im Juni 08, also ein halbes Jahr nach der Operation, mit, dass sowohl er als ein anderer vom Fall nicht unterrichteter Untersucher Tuberkelbacillen im Sputum nicht mehr nachzuweisen vermocht hätten.

Ueber den Lungen gehen die reichlichen Rhonchi mehr und mehr zurück und sind am Tage der Entlassung grösstentheils verschwunden. Die Anfangs nach der Operation bestehende, wechselnd starke Atemnoth, welche namentlich nach Hustenstössen auftrat, so wie die paradoxen, die Patientin bei jedem Hustenstoss belästigenden Bewegungen der rechten Brustwand werden durch sachgemässen Verband mit Brustwandcompression behoben. Mit dem fortschreitenden Einsinken und der narbigen Ruhigstellung der rechten Seite kann dieser Verband in Fortfall kommen und beängstigende Athemnoth kehrt nicht wieder. Ueber der linken Lungenspitze ist ein Fortschreiten der Krankheitserscheinungen nicht zu beobachten; im Gegentheil sind die früher nachweisbaren verschärften — zum Theil wohl fortgeleiteten — Athemgeräusche nicht mehr als solche zu hören und haben sie einem weichen vesiculären Inspirium, mit noch verlängertem Exspirium Platz gemacht.

Die Kranke erholt sich in ihrem subjectiven Befinden, in ihrem Aussehen von Woche zu Woche, das Körpergewicht nimmt langsam, aber in regelmässiger Weise fortschreitend zu.

Lungen-Schlussstatus (Prof. Brauer) aufgenommen 19. 3. 08.

Rechte Schulter etwas tiefer als die linke. Bei der Inspiration wird die linke Seite breit und gut gehoben und auch im sagittalen Durchmesser gut ausgedehnt. Die rechte Seite sinkt deutlich inspiratorisch ein und bläht sich exspiratorisch etwas vor. Die untere Thoraxapertur wird in- und exspiratorisch gleichmässig gut bewegt.

Hinten rechterseits dieselben Erscheinungen wie vorn.

Die Athmung ist auf der linken Seite ein klein wenig rauher als normal, und zwar ist dieses über der ganzen linken Seite zu hören, wohl eine Folge der ausgiebigeren Ventilation dieser Seite.

Keine Rhonchi.

Rechts oben brettharte Dämpfung, die etwa bis zur Spina geht, von da an normaler Schall. Man hört über den eingesunkenen Partien ein inspiratorisches Athemgeräusch. Ueber der Clavicula weiches amphorisches Athmen ohne Rhonchi, nur nach Hustenstössen einige Rhonchi. Ein Athemgeräusch unter dem Einfluss des Pressens ist nicht zu hören. Hinten unten abgeschwächtes Vesiculärathmen, etwas rauh, einzelne feuchte Rhonchi. Von der 2. Rippe an hört vorn das amphorische Athmen auf, setzt das stark abgeschwächte rauhe Vesiculärathmen ein. Ueber den untersten Abschnitten seitlich kaum ein Athemgeräusch zu hören.

Herz: Etwas nach rechts verlagert.

19. 3. 08: Entlassung.

III. Epikritische Betrachtungen.

Betrachten wir hiernach die wesentlichsten Punkte im bisherigen Heilverlauf unserer Kranken, der sich allenthalben ziemlich einheitlich gestaltet, so verdienen folgende hervorgehoben zu werden: Wird durch peinliche Vorkehrungen namentlich die

Thätigkeit des meist schlaffen Herzens dieser Kranken unterstützt und während des Operationsaktes und unmittelbar nach der Operation denkbarst jeder Aspirationsgefahr aus der kranken in die gesunde Lunge vorgebeugt, so überstehen die Kranken zunächst die Operation selbst, das darf man wohl sagen, überraschend gut. Kaum dass es während der Operation ein oder mehrere Male zu vorübergehender Cyanose des Gesichts kommt, kaum dass der Puls eine wesentliche Aenderung erfährt, ist es zunächst erreichbar, die Kranken verhältnissmässig wenig erschöpft vom Operationstisch wieder ins Bett zu bringen. Der Blutverlust lässt sich bei den erwähnten Maassnahmen auf ein sehr geringes Maas reduciren, was bei der allgemeinen Empfindlichkeit Tuberculöser gegen Blutverluste wichtig ist.

Innerhalb der ersten 24 oder 48 Stunden treten jedoch wichtige Störungen der Herzthätigkeit ein. Sie wurden von uns am intensivsten in dem Falle rechtsseitiger Brustwandmobilisirung (Fall M.), am geringsten im Fall B. beobachtet. Sie nehmen unsere Aufmerksamkeit im allerhöchsten Maasse in Anspruch und fordern dauernde Nachhilfe.

Bereits nach 13 Stunden (Fall M.) kann die Arbeitskraft des Herzens sich so verändern, dass der Puls klein, hochgradig beschleunigt (Fall C. und Fall M.) und irregulär (Fall B.) wird. Dieser Zustand kann in wenigen Stunden behoben sein, er kann aber auch mit mehr oder weniger Schwankungen sich über einen oder mehrere Tage hinziehen (Fall C.) Verschiedene Momente mögen für diesen Herzcollaps in Betracht kommen. Wichtig erscheinen mir folgende: So naheliegend es ist, an eine Nachwirkung der Narkotica zu denken, möchte ich ihnen doch, da ihre Menge auf ein so geringes Maass beschränkt werden kann, eine wesentliche Rolle nicht zuerkennen. Dass sich einleitende Infectionsvorgänge die Störung verursachen könnten, dagegen spricht der ractionslose weitere Wundverlauf; auch werden diese durch die peinlichen aseptischen Maassnahmen, das rasche Operiren so gut wie ausgeschlossen. Immerhin lässt sich nicht ohne Weiteres von der Hand weisen, dass die Resorption austretender Gewebsflüssigkeit bei so grossem inneren Wundgebiet in Betracht kommen könnte. In keinem unserer Fälle vermochten wir Secretretention oder ein grösseres Hämatom nachzuweisen. Auch würden wir

diese Retention schwerlich ohne Temperaturanstieg sich vollziehen sehen, welcher, wie der Fall C. zeigt, den Herzaollaps nicht einleitet oder begleitet. Am naheliegendsten ist es, ganz mechanische Momente in ursächlichen Zusammenhang mit diesem „Delirium cordis“ zu bringen. Die veränderten physikalischen Bedingungen für den Kreislauf der krankseitigen Lunge, so wie die der Thorax - Wandentspannung rasch folgende Dislocation des Herzens und der Wurzel der grossen Gefässe, die Einengung des Herzens zwischen der unter dem Atmosphärendruck zusammensinkenden einen Lunge und der compensatorisch sich weitenden anderen Lunge, dürften das Wesentlichste sein. Liegen doch bei der Thorax-Wandresection ohne pleuritische Schwarten, wie sie eben diese Operation darstellt, die Bedingungen für Verschiebung und rasche Volumänderung der krankseitigen Lunge und — rückwirkend auch der gesundseitigen — ganz anders als bei den Resectionen starrwandiger Empyeme, wo der schon lange bestehende offene Pneumothoraxzustand und die Schwartenbildung der Pleura pulmonalis eine gewisse Stabilität für die Lage der Lunge und des Herzens geschaffen haben.

Bei der Mobilisirung einer Brustwandseite aber über nachgiebigen Pleurablättern folgt jeder Inspiration eine tiefe Einziehung der Lunge auf der operirten, also kranken Seite; die Wirkung des negativen inspiratorischen Intrapleuraldruckes wird durch die Nachgiebigkeit der ganzen Brustwand gesteigert. Man kann wohl den Vergleich wagen, dass jede Inspiration in beschränktem Maasse auf der kranken Seite eine acute Pneumothoraxwirkung schafft, weil der Atmosphärendruck fast voll auf die resecirte Seite wirken kann. Damit würden zugleich enorme Blutdruckdifferenzen und Stromschwankungen im Gebiet der Arteria pulmonalis der kranken Lunge resultiren; andererseits sucht die gesunde Lungenseite den mit dem Zusammensinken der kranken Seite mehr und mehr sich steigernden Athmungsausfall durch ein mässiges acutes Emphysem zu compensiren, welches ebenfalls nicht ohne Rückwirkung auf die Thätigkeit des rechten Ventrikels bleiben kann. Das „Mediastinalflattern“, wie wir es bei acut einsetzendem Pneumothorax — namentlich im Thierversuch — zu Stande kommen sehen, wenn nicht entzündliche Fixationen die Blätter des Mediastinums starr gemacht haben, mag auch bei unserem Eingriff in beschränktem

Maasse auf das Herz rückwirken, so dass in den Stunden der Einstellung des Herzens auf die veränderten neuen Kreislaufsverhältnisse in der Lunge und auf die eigene veränderte Lage jene gefahrdrohende Störung der Herzthätigkeit eintritt. Wir werden deshalb mit dieser Herzstörung wohl auch in jedem Falle in den ersten Tagen nach der Operation zu rechnen haben, mag er auch noch so günstig liegen und noch so sorgfältig für den Eingriff vorbereitet sein. Ueber die Stärke dieser physikalischen Insulte dürfte nur das Maass relativer Dicke bezw. Adhäsionsveränderung der Pleurablätter entscheiden.

Den erwähnten physikalisch-mechanischen Einflüssen auf die Lunge der operirten Seite bei voll-nachgiebiger Pleura costalis und pulmonalis folgen dann die Narben-Schrumpfungsvorgänge, welche durch geeignete Verbände unterstützt werden können. Hierzu empfiehlt sich ein comprimirender Heftpflasterverband oder Heftpflasterverband mit Gummizugzwischenlage (Fig. 9). Dieser Verband behebt auch die lästige Ueberblähung der kranken, durch die Brustwand nicht mehr beschränkten Lunge während des Hustens, ein Vorgang, welcher das Auswerfen des Sputums erschwert. Ein solcher Verband dient daher ebenso der Kräftigung der Hustenstösse, als er der Sputumentleerung sehr förderlich sein kann. Keineswegs tritt aber bei allen Kranken das Bedürfniss eines solchen Verbandes hervor. Die percutorischen und auscultatorischen Veränderungen über der kranken Lunge, welche sich ihrerseits von Woche zu Woche mehr nach ihrer Wurzel zu retrahirt, sind die der tympanitischen oder absoluten Dämpfung, des Compressionsathmens, des Rückganges der Cavernensymptome und der Rasselgeräusche[1]). Der Auswurf lässt so rasch an Menge nach, dass diese Seite der Beobachtung wohl eine der eindruckvollsten während des weiteren Verlaufes ist: von durchweg rund 200 ccm eitrigen Sputums pro Tag ging bei unseren Kranken innerhalb 6, 8, 10 Wochen der Auswurf auf eine tägliche Menge von 5—10—20 ccm im Durchschnitt zurück und der Charakter des Sputums wurde mehr glasig, schleimig, flüssig.

[1]) In eingehender Weise sind diese Phänomene von mir, auch auf Grund weiterer Fälle dargestellt in dem Sitzungsbericht der „Gesellschaft zur Beförderung der gesammten Naturwissenschaften zu Marburg“ vom 8. Juli 1903. Hier habe ich auch bereits die spätere Umfangszunahme (Volumen auctum) der gesundseitigen Lunge, sowie die spätere Herzlage genauer wiedergegeben.

Die Tuberkelbacillenbefunde können trügerisch sein. Bemerkenswerth bleibt aber, dass, wie die regelmässigen Nachuntersuchungen unserer Fälle ergaben, der Bacillenbefund in allen Fällen innerhalb von Wochen enorm zurückging, bis zu völligem Schwinden der Bacillen[1]).

Fig. 9.

Schräger Pflasterzug zum Gegendruck für die entknochte Brustwand bei der Expectoration.

In Parallele hierzu nimmt allmählich der Hustenreiz ab und 6—8—10 Stunden ungestörten Nachtschlafes werden für die Kranken wieder möglich. Ueberraschend ist endlich der rasche Rückgang der bis dahin audauernden, schwankenden Fieber-

[1]) S. die oben citirte Nachbeobachtung L. Spengler's im Falle III, sowie die anzuführende Ergänzung, dass wir bisher in 3 Fällen später nicht mehr Bacillen nachzuweisen vermochten.

bewegungen zur normalen Körpertemperatur. In keinem unserer Fälle traten Symptome von Seiten der Nieren hervor.

Dass hierdurch nicht nur das subjective Befinden der Kranken sich heben muss, dass das hectische Aussehen normaler Gesichtsfarbe innerhalb von Wochen weicht, ist verständlich. Keiner unserer Kranken litt jenseits der 3., 4. Woche noch an durch die Rippenresection und die Intercostalnervenabtragung bedingtem Wundschmerz. Bei sämmtlichen Kranken nahm das Körpergewicht zu, so dass wir Alles in Allem doch berechtigt sind, von so namhafter Besserung des allgemeinen und örtlichen Krankheitszustandes zu sprechen, wie es der fortschreitend schlechte Zustand vor der Operation nicht hätte erwarten lassen.

So weit bisher unsere Erfahrungen über die spätere Thoraxconfiguration reichen[1]), darf gesagt werden, dass, je radicaler man die Rippen bis zur Wirbelsäule entfernt, um so weniger die schrumpfende Kraft der Weichtheile Ansatzpunkte zu einer skoliotischen Verbiegung der Wirbelsäule findet; denn jeder Rippenrest dient, wie auch Karewsky und Karl Spengler schon hervorgehoben haben, als Hebelarm, und die auf ihn wirkende Kraft der schrumpfenden Weichtheile pflanzt sich auf die Wirbelsäule fort.

Wohl könnte ich mir denken, dass es in diesem oder jenem Falle geboten sein mag, dass man, um die mechanischen Einflüsse auf Lunge und Herz und insbesondere auf den Lungenkreislauf gefahrloser zu gestalten, die Operation in 2 Acte zerlege, vielleicht in der 1. Sitzung nur die unteren 4 bis 5 Rippen abtrage, in einer 2. Sitzung die oberen 4 bis 5 Rippen. Auch lasse ich heute noch unentschieden, ob sich eine operative Verkürzung der 1. Rippe nothwendig macht. Als wesentlich ist aber daran festzuhalten, dass über eine grosse Fläche der krankseitigen Brustwand hin die operative Mobilisirung angestrebt werde.

Ob endlich, wie es die dritte unserer Beobachtungen fast an die Hand giebt, in diesem oder jenem Fall die Mobilisirung der Brustwand, ihre Entknochung, für uns nur der erste Act für spätere dadurch leichter gewordene Freilegung und directe ope-

[1]) Und alle neueren Fälle bestätigen dieses.

rative Inangriffnahme von Krankheitsherden in der Lunge selbst (so von Cavernen) werden könnte, soll und kann heute noch nicht entschieden werden. Auch wird erst die Zukunft zeigen müssen, inwieweit nach Ausschaltung der einen Lunge, die erhöhte Inanspruchnahme der anderen, ihre vermehrte „Ventilation" einen günstigen Einfluss auf ganz beginnende Tuberculose in dieser hat, analog dem Nutzen der compensatorischen Function, wie er sich im Thierexperiment bei der Nierentuberculose erweisen lässt [1]).

Auch möge es gestattet sein, noch den folgenden an diesen Kranken gemachten Beobachtungen Raum zu geben: Im Falle II (B.) sahen wir (s. Krankengeschichte), dass, obgleich der Kranke keineswegs etwa unter den Folgen eines grösseren Blutverlustes litt, die verschiedene Male auftretende Athemnoth regelmässig nach einer subcutanen Kochsalzinfusion wich. Von subjectiv sehr günstiger Wirkung zeigten sich in den ersten Tagen der Lungeneinengung nach der Operation Sauerstoffinhalationen [2]).

Das Ergebniss unserer Arbeit, in kurzen Sätzen zusammengefasst, ist folgendes:

1. In Fällen fibrös-cavernöser, vorwiegend einseitiger Lungenphthise, welche unter wechselnder Fieberbildung trotz aller interner und klimatischer Therapie langsam aber stetig fortschreitet, oder bei denen eine gewisse Tendenz zur Ausheilung (tiefe Einziehungen usw.) nachzuweisen ist, empfiehlt es sich, die Entspannung des cavernösen Lungen-Gewebes, die Volumeneinengung und

---

[1]) Friedrich, Experimentelle Beiträge zur Kenntniss der chirurgischen Tuberculose, insbesondere der Tuberculose der Knochen, Gelenke u. Nieren und zur Kenntniss ihrer Beziehung zu Traumen. 71. Naturforscher-Versammlung in München und Deutsche Zeitschr. f. Chir. Bd. 53. 1899. — Friedrich und Nösske, Studien über die Localisirung des Tuberkelbacillus etc. Ziegler's Beiträge z. path. Anat. Bd. 26. — Meinertz, Nierentuberculose und Blutströmung. Habilitationsschr. Rostock 1908.

[2]) Ueber ihren unmittelbaren Nutzen kann Niemand im Zweifel sein, der über Beobachtungen, wie die von mir gemachte, bei Lungenschussverletzung verfügt: Ein 18jähr. Bursche hatte aus unmittelbarer Nähe einen Rehpostenschuss aus einer Jagdflinte erhalten. Brustwand und ganze linke Lunge waren auf die Breite eines Mützendeckels buchstäblich siebartig durchlöchert. Anfälle schwerster Dyspnoe, tiefe Cyanose, Unfähigkeit zu sprechen wichen innerhalb weniger Minuten der concentrirten O-Inhalation, so dass der beklagenswerthe Kranke unablässig um diese subjective Erleichterung bat. Er erlag schliesslich dem Lungenbrand und der jauchigen Pleuro-Mediastinitis.

-Schrumpfung der Lunge operativ herbeizuführen und zu unterstützen.

2. Die Mobilisirung der Brustwand ist eine unvollkommene, wenn, wie bisher, nur beschränkte Rippentheile entfernt werden. Eine totale Entknochung der krankseitigen Brustwand mit peinlichster Schonung der Pleura costalis ist gut durchführbar und sichert den angestrebten Erfolg.

3. Die Gefahren der Operation liegen vorwiegend in der Inanspruchnahme des Herzens, und diese waren bisher überwindbar.

4. Der unmittelbare Operationseffect zeigt sich in Fieberrückgang, beträchtlicher Verminderung der Auswurfmengen und Aenderung des Auswurfs nach Charakter desselben und Bacillenbefund; ferner in Nachlass des Hustens, Zunahme des Körpergewichtes und namhafter subjectiver Besserung.

5. Inwieweit die vermehrte respiratorische Inanspruchnahme der gesundseitigen Lungenhälfte günstig oder nachtheilig auf alte oder beginnende Krankheitsherde in dieser einwirkt, konnte bisher noch nicht festgestellt werden. Ebensowenig liegen Obductionsbefunde vor, welche eindeutig pathologisch-anatomischen Aufschluss über den Endeffect unserer operativen Maassnahmen an der erkrankten Lunge geben könnten.

XXVII.

Ueber den Raumausgleich in der Brusthöhle nach einseitiger Lungenamputation, nebst Bemerkungen über das operative Mediastinalemphysem.[1]

Von

Professor Dr. P. L. Friedrich (Marburg).

(Mit 6 Textfiguren.)

In dem experimentellen Teile meines vorjährigen Chirurgen-Congress-Referates zur „Lungenchirurgie" wurde die lebensgefährliche Bedeutung des traumatischen und operativen Mediastinalemphysems hervorgehoben.

Das Mediastinalemphysem traumatischer Entstehung ist schon früheren Autoren bekannt gewesen. Seine Entstehung nach Keuchhusten, bei Emphysema pulm., Bronchitis hat den inneren Mediciner vorwiegend beschäftigt und Friedrich Müller hat ihm vor Jahren eine eingehende diagnostische Studie gewidmet[2]). Die prognostische und therapeutische Bedeutung dieses Emphysems hat jedoch mit Hinsicht auf Lungenoperationen die ihr gebührende Würdigung noch nicht erfahren.

Als Franz König 1864[3]) über die Fälle von traumatischem Pneumothorax mit „zunehmender Spannung" Umschau hielt, hob er

[1]) Vorgetragen am 3. Sitzungstage des XXXVII. Congresses der Deutschen Gesellschaft für Chirurgie, 23. April 1908.

[2]) Friedrich Müller, Ueber Emphysen des Mediastinums. Berl. klin. Wochenschr. 1881.

[3]) F. König, Ueber Lungenverletzungen. Archiv f. Heilkunde. 5. Jahrg. 1864. S. 147ff.

hervor, dass bei gleichzeitig bestehendem Emphysem der Weichtheile „in der Zunahme desselben der einzig praktische Fingerzeig für die Lungenwunde gegeben“ sei und S. 320 jener Arbeit trat er bei „fortschreitender Spannungszunahme im Pneumothorax“ mit W. Roser für die Punktion ein, während französische Chirurgen [Dupuytren[1]), Boyer[2]), Malgaigne[3]) und Legouest[4])] sich bereits für Thorakocentese entschieden hatten, um die Luft frei nach aussen ausströmen zu lassen. (Ebenso wie neuerdings König selbst und von Bramann.) Und weiter sagte damals König an anderer Stelle (S. 297): „in den schwersten Fällen findet das Ausströmen der Luft durch eine Verletzung an der Lungenwurzel und durch Aufblähen des Mediastinums statt, des Zellgewebes am Halse und an der Trachea. Geht das Emphysem zuerst vom Halse aus, so hat man mit Wahrscheinlichkeit das Mittelfellgewebe als den Ausgangspunkt zu betrachten“.

Einen hierher gehörigen Fall von traumatischer Abreissung des linken Bronchus hatte Biermer[5]) beschrieben.

Neben dieser schon verschiedenerseits studirten traumatischen Genese des progredienten Mediastinalemphysems ist aber für die Chirurgie neuerdings die operative Genese in den Vordergrund getreten. Es kann sich nämlich als tödtliche Complication nach operativen Eingriffen an der Lunge entwickeln.

Die Möglichkeiten solcher Entstehung sind gegeben:

1. wenn in der Nähe des Lungenhilus operirt wurde, und
2. wenn operativ zu eröffnende Bronchien zu verschliessen waren und der Verschluss keinen Bestand hatte.

Längs der Lungenwurzel kann unter der Umschlagstelle der Pleura die Luft von der Lunge unmittelbar ins Mediastinum gelangen; oder zu nahe am Mediastinum eröffnete oder durchtrennte Bronchien können, wenn ihr Verschluss versagt, später gegen das Mediastinum zurückschlüpfend, die direkte Quelle der Lufteinblasung in den Mittelfellraum werden. Hebt doch schon jede tiefe Inspiration physiologischer Weise die Wurzeln der grossen Bronchien mediastinalwärts und beträchtlich nach oben.

---

[1])—[3]) Cit. bei [4]).
[4]) L. Legouest, Traité de Chirurgie d'armée. Paris 1863.
[5]) Schweizer'sche Zeitschr. f. Heilk. 2. Bd. 1. u. 2. Heft.

Die Technik des Bronchienverschlusses bei Operationen gewinnt hierdurch in erhöhtem Masse an Bedeutung und ihr galten dementsprechend auch vorwiegend jene operativ-technischen Ausführungen in meinem vorjährigen Vortrag. Ich habe diese Technik inzwischen weiter zu vervollkommnen gesucht. Lenhartz kam durch einfache elastische Ligirung und später nachfolgende Abtragung des betreffenden Lungenlappens zum Ziel. Garrè durch Uebernähung des ligirten Bronchus mit Resten des Lungengewebes. Verschluss und Heilung im Thierexperiment (Hund, Ziege) gestalten sich wesentlich leichter zuverlässig, als beim Menschen.

Fig. 1.

Ganz plötzlich einsetzendes Emphysema mediast. und allgemeines Körperemphysem am 7. Tage nach der Operation. (Eigener Versuch.)

Zwei Beispiele an Thier und Mensch mögen nun die ernste Bedeutung des progredienten Mediastinalemphysems, die Unsicherheit und Unzulänglichkeit unseres bisherigen Könnens, die Fehler der Technik und die Möglichkeit ihrer Verhütung illustriren. Diese Beispiele dienten mir ebenfalls bereits im vorigen Jahre als Unterlage.

Bei einem kleinen Hunde (Terrier) wurde die Amputation sämmtlicher Lappen der rechten Lunge von einem 10 cm langen Intercostaleinschnitt aus ohne Rippenresection peinlichst aseptisch bewerkstelligt.

Bei der Abtragung des Mittellappens erfolgte ein 3 cm langer Einriss in die zugehörige Vena pulmonalis, welcher durch wandständige Ligatur geschlossen werden konnte. Der Blutverlust war ein grosser, schätzungsweise 100 ccm. Das Thier erholte sich gleichwohl rasch; war bereits nach 24 Stunden wieder munter, bis zum 7. Tage nach der Operation zeigte der Heilverlauf keinerlei Besonderheiten: das Tier springt herum, hat gefressen, hat dauernd normale Temperatur. Am 7. Tage morgens fängt es plötzlich an, sich zusammenzukauern und zeigt am Brustkorb Hautemphysem. Das Emphysem nimmt rasch an Umfang zu und erreicht bereits am Mittag Dimensionen, wie sie

vorstehende Abbildung zeigt (Fig. 1.). Gegen 1 Uhr 30 Minuten erfolgt der Tod. Die Obduction ergiebt neben dem allgemeinen Hautemphysem, dessen Luftmengen sich unter Wasser auf annähernd 7 Liter bemessen, starkes Emphysema interstitiale längs der tiefen Halsmuskeln, enormes Emphysem des Mediastinums, des Pericards, des ganzen retropleuralen, peripleuralen und retroperitonealen Zellgewebes. Am rechten Hilus findet sich eine in einen Tropfen Eiter eingebettete Bronchien-Ligatur gelockert und der zugehörige Bronchus zwischen die Blätter des Mediastinums hinein zurückgezogen.

Epikrise. Die Lockerung der Bronchienligatur an sich würde nur Luftaustritt in den Pleuraraum, eventuell mit Spannungspneumothorax, unter Umständen durch die Intercostalwunde hindurch Unterhautzellgewebsemphysem — möglicherweise auch von progredientem Charakter — bedingt haben. Fortschreitend hätte dann das Unterhautzellgewebsemphysem zur Entwickelung eines Mediastinalemphysems führen können. Das Zurückziehen des nach Lösung der Ligatur offenen Bronchus in das Mediastinum hinein hat hier aber vorerst zum Mediastinalemphysem und dann weiter zum allgemeinen Körperemphysem geführt. Der Tod erfolgte unter dem Bilde der Erstickung. Eröffnung des Brustraumes, Entleerung und eventuell Absaugung der Luft in der Unterdruckkammer können vielleicht im Stande sein, der unmittelbaren Gefahr dieses Mediastinalemphysems für Circulation und Athmung zu begegnen. Herr Dr. Sauerbruch wird über hierher gehörige Beobachtungen aus unserer Klinik demnächst berichten.

Eine fast analoge tiefbetrübende Beobachtung am Menschen ist folgende:

K., Marie, 20 Jahre alt, Dienstmädchen aus D., seinerzeit verlegt von der medicinischen Klinik (Prof. Minkowsky) mit der Diagnose: Diffuse bronchiectatische Cavernenbildung im linken Unterlappen, starke Bronchitis, beginnende Bronchiectasien der rechten Lunge.

Operation (Friedrich) in der pneumatischen Kammer am 2. März 1907. Amputation des cavernös durchsetzten Unterlappens in oberflächlicher Chloroformnarkose (Verbrauch 7 ccm Chloroform).

Von einem 12 cm langen Schnitt im 7. Intercostalraum aus, nach Resection der 7., 8., 9. Rippe in einer Ausdehnung von je 15 cm, wird die Lunge unter streng aseptischen Cautelen freigelegt.

Nach Eröffnung der Pleura kommt der Oberlappen in anscheinend gesundem Zustande zu Gesicht, der Unterlappen hebt sich demgegenüber durch tiefbraun-rothe Verfärbung, durch zahlreiche Unebenheiten an seiner Oberfläche, grübchenartige Einziehungen, weitgehende Schrumpfung ab. Er ist durch

vereinzelte fadenartige Adhäsionen gegen die Pleura costalis in Höhe des Angulus costae der 8. und 9. Rippe fixirt. Die Fixation lässt sich leicht lösen und würde keinerlei Abdichtung des betreffenden Lungenabschnittes gegen die freie Pleura ergeben haben. Die ganze übrige Pleuraoberfläche des Ober- und Unterlappens ist ohne Adhäsion; nur sind die beiden Lappen gegeneinander breit flächenhaft durch solche von spinnwebenartiger Zartheit verklebt. Diese lassen sich stumpf mit dem Finger ablösen. Danach wird der Unterlappen bis an die Lungenwurzel hin verfolgt. Am Hilus mehrere bohnengrosse Lymphdrüsen, welche Gefäss- und Bronchiensitus etwas verwischen. Nachdem der Hilusstiel mit stark geschweifter Zange (ähnlich der Nierenstielzange) gefasst, wird der Unterlappen in ganzer Breite am Hilus abgetragen; die Arteria pulmonalis des Unterlappens isolirt unterbunden, der Hauptbronchus für sich gefasst und umschnürt; danach die anderen Gefässe gefasst und mit Catgut unterbunden; endlich ein Teil restirenden Lungenparenchyms über den Stumpf genäht. Bei der Auslösung des gegen das Mittelfell etwas stärker adhärenten Unterlappens kommt es an 2 Stellen zu Verletzung der Pleura mediastinalis! Zufolge des Unterdruckes von 8 mm stellt sich sofort ein Theil des rechtsseitigen Unterlappens von normaler Färbung in die Mediastinalwunde ein: es folgt für Minuten Athemstillstand, tiefe Cyanose des Gesichts, Weite und Starre der Pupillen. Beschleunigung (108) und Unregelmässigkeit des Pulses. Ein derartiger Collapszustand wiederholt sich zweimal während der ganzen Operation, und zwar jedesmal, wenn an der Pleura mediastinalis Manipulationen (Tamponade) unumgänglich waren.

Die Kranke hat während der Operation fast kein Blut verloren, insbesondere ist die Ausschneidung des ganzen Unterlappens ohne jeden Blutverlust von statten gegangen. Gegen den Hilusstumpf wird ein grosser Beuteltampon eingeführt, danach die Thoraxwunde in mehreren Schichten bis auf die Tamponöffnung geschlossen, der Wundverband noch in der pneumatischen Kammer angelegt, die Patientin anscheinend in gutem Allgemeinzustand, mit vollem Puls, ins Bett gebracht.

Die erste Nacht ward mit gutem Schlaf verbracht. Am 3. Tage post operat. Kleiner- und Weicherwerden des Pulses, schlechter Gesammteindruck, Cyanose und starke Wundsecretion. Entfernung des Tampons am Hilus (in der pneumatischen Kammer). Am 4. Tage, nach sehr hustenreicher Nacht, rasch fortschreitender Verfall der Kräfte. Gegen Mittag wird ein deutliches Emphysem der Fossae supraclaviculares beobachtet, das innerhalb kurzer Zeit über den Hals, das Gesicht, die Brustwand fortschreitet und sich innerhalb einer Stunde über den ganzen Körper ausbreitet. Patientin wird benommen, der Puls unfühlbar. Ein nochmaliger Verbandwechsel in der Kammer lässt die Stelle des Luftaustritts nicht mit Sicherheit erkennen und am 5. Tage p. o. tritt unter fortwährender Zunahme des Körperemphysems der Tod ein.

Die Obduction (Geheimrat Grawitz) liess zwar die Stelle des Lufteintritts in das Mediastinum nicht mehr ermitteln, zeigte aber das Mediastinum durch-

Zeit liegenden Röhre oder eine Verletzung der gegenüberliegenden Ventrikelwand zu fürchten hat. Die Centimetereintheilung ermöglicht einmal, die Stellung der Röhre genau zu überwachen, andererseits für eine eventuelle Wiederholung der Punctionsdrainage einen technischen Anhaltspunkt, sowie einen Maassstab für eine etwa eingetretene Besserung (Ventrikelverkleinerung). Das Wichtigste aber ist, dass wir genau die Entfernung zwischen Ventrikelhohlraum und Gehirnoberfläche kennen lernen, damit wir das für die Drainage verwendete Gefässstück auch in die richtige Tiefe versenken, eine Forderung, auf die besonderes Gewicht zu legen ist. Das freie Ende des Gefässrohres soll gerade nur ein kleines Stück in den Hohlraum hineinsehen.

Auf jeden Fall aber empfiehlt es sich, die Flüssigkeit aus den Seitenkammern nicht zu rasch abfliessen zu lassen; das kann schweren Collaps, Athmungsstillstand, sowie Luftaspiration in den Seitenventrikel bedingen; mehrmals hat man bei raschem Ablassen der Flüssigkeit plötzlich Exitus letalis gesehen. — Wir stopfen, um ein langsames Abtropfen zu erzielen, eine Watteflocke in die Troicartröhre. Nun wird am Sinus alles für die Einpflanzung vorbereitet.

Der Längsblutleiter muss in einer Ausdehnung von mindestens 2—3 cm vollständig frei zu Tage liegen; das ist sowohl für die ausserordentlich wichtige provisorische Blutstillung, als für die Exactheit der anzulegenden Naht von Bedeutung. Jedenfalls empfiehlt es sich, die Oeffnung im Schädel so anzulegen, dass die Dura auch nach der nicht zur Drainage bestimmten Schädelseite hin 2 cm von der Mittellinie gerechnet, noch freigelegt ist. Die anzulegende Trepanationsöffnung muss also, wenn es sich nicht um angeborene Hydrocephali mit extrem verdünnten Schädeldecken, bei denen man noch dazu innerhalb der grossen Fontanelle operirt, 5 cm Länge und 3—4 cm Breite haben.

Wir fahren nun in unserer Beschreibung dort weiter, wo wir früher stehen geblieben waren. Der kleine u-förmig umschnittene Duralappen, den wir schon gleich nach Anlegung der Trepanationsöffnung gebildet hatten, wird noch etwas gegen die Mittellinie zu verlängert. Dabei ist aber grosse Vorsicht nöthig; man darf eben nicht vergessen, dass die sogenannten Lacunae laterales seitliche Ausstülpungen des Längsblutleiters darstellen und manch-

diastinum, Zwerchfell), sondern auch die knöcherne Thoraxwand selbst, ohne alle entzündliche Vorgänge sich dermaassen im Verlauf eines Jahres der Raumverengerung anpassen, wie man es bisher nur als Schrumpfungseffect nach langwierigen entzündlichen Processen im Brustraum zu beobachten Gelegenheit gehabt hat. An der Hand von Cadaverpräparaten solcher lungenamputirten und ein Jahr nach der Operation getödteten Hunde, wie solche Präparate in Abbildung beigefügt sind, möge das Wissenswertheste dieser Vorgänge kurz dargelegt werden.

Die Präparate wurden so gewonnen, dass die Hunde, in einen abgeschlossenen Behälter gebracht, durch Chloroformausgiessen in diesen rasch getödtet wurden. Nach wenigen Athemzügen pflegen die Thiere todt zu sein. Dann wurde die Bauchaorta freigelegt, durchschnitten und ausbluten gelassen, 10proc. Formol-Alkohol unter langsamem Spritzen-Druck in die Aorta injicirt. Schon nach 2, 3 Injectionsspritzen (ca. 200 ccm Flüssigkeit) pflegt der Körper der Thiere in eine Art tetanischer Muskelstarre zu gerathen und man gewinnt eine ausgezeichnete Situs-Fixation sämmtlicher Körperinnenorgane. Danach wurden die Cadaver auf 8 Tage in die gleiche Lösung eingelegt und dann erst Fensterschnitte oder Thoraxquerschnitte durch Durchsägung hergestellt, wie ich sie Ihnen hier vorführe[1]).

Wenn man am Hund einen, mehrere oder alle Lappen der einen Lunge auf operativem Wege abträgt, so sieht man schon während des Operationsactes eine allmähliche Verschiebung der anderseitigen Lunge und des Herzens nach dem Defect hin eintreten. Bis zur Verschlussnaht der Brustwand kann der Lungendefect durch ein acutes „vicariirendes" Emphysem der anderen Lungenhälfte und durch Verlagerung des Herzens bis auf ein Drittel ausgeglichen sein. Wenn man nach einigen Tagen oder Wochen die Thiere tödtet, so ist der ganze Hohlraum auf der Lungendefectseite wieder vollständig ausgefüllt.

Bei den jetzt nach Jahresfrist getödteten Thieren zeigt sich das gleiche Ergebniss von Bestand.

---

[1]) Bei allen diesen Präparationen habe ich mich der liebenswürdigen Unterstützung der Herren Geheimrath Gasser und Prof. Zumstein vom anatomischen Institut zu erfreuen gehabt, welchen ich an dieser Stelle nochmals bestens danken möchte.

stillung am Längsblutleiter auszuarbeiten, die uns gestattet, in aller Ruhe den etwas subtilen Eingriff der Gefässeinführung und Nahtbefestigung zu vollführen. Ich habe über diese technische Frage eine Reihe von Versuchen angestellt und glaube zur Stunde in der Lage zu sein, ein allen Anforderungen genügendes Verfahren zu empfehlen.

Die Schwierigkeiten der provisorischen Blutstillung beruhen 1. in der dreieckigen Gestalt des Sinus; 2. in der durch die rechts- und linksseitige Durahälfte, sowie durch die Falx bedingten Wandspannung; 3. in der Anwesenheit von in ihrer Ausdehnung kaum je mit Sicherheit zu bestimmenden seitlichen Divertikeln (Lacunae laterales); 4. in der Einmündung zahlreicher dünnwandiger Piavenen.

Ich habe verschiedene Vorrichtungen zur temporären Blutleere construirt und versucht. Das erste construirte Compressorium besteht aus zwei gleich grossen Gummisäckchen, durch je einen kurzen Schlauch mit einem T-Stück aus Metall verbunden und von diesem aus mittelst eines kleinen Gummiballons aufzublähen (s. Fig. 9). Die beiden Gummisäckchen werden dem Sinus entsprechend am vorderen und hinteren Umfang der Trepanationsöffnung zwischen Dura und Schädelkapsel geführt, mit Luft gefüllt und sollen durch ihren Druck den Sinus nach beiden Seiten von der Blutzufuhr absperren. — Beim Schädel mit offener grosser Fontanelle versagt diese Vorrichtung völlig, beim knöchernen Schädel findet zwar eine erhebliche Compression statt, es erfolgt aber keine völlige Blutleere, weil die gegen die Falx zu sehende Sinusecke durch die Eindrückung der dorsalen Wand nicht genügend verlegt werden kann. In unserem 1. Falle wurde die Blutung zwar bedeutend geringer, stand jedoch nicht völlig.

Eine zweite Vorrichtung besteht aus einer kleinen Zange mit federnden, ein Rechteck oder einen Halbkreis bildenden, Branchen (s. Fig. 10); dieses Zängelchen ist bestimmt, den Sinus nach Einschneiden der Dura auch auf seiner anderen Seite nach Einführung der Branchen parallel zur Falx von beiden Seiten her zu comprimiren. Für den Sinus allein gelingt dies ohne Zweifel, aber gerade die gegen den Scheitel zu am reichlichsten angeordneten Lacunae laterales werden entweder bei der Spaltung der Dura knapp am Sinus verletzt oder nicht genügend mitcomprimirt.

Für die weitaus beste Art der Sinuscompression halte ich das Verfahren mittelst der Gummifäden. Es besteht darin, dass man auch auf der nicht für die Drainage bestimmten Seite einen ganz ähnlichen Duralappen bildet, wie vorhin beschrieben, die beiden Lappen sanft in die Höhe zieht, dadurch die Falx zur Anschauung bringt und dieselbe nun sowohl am vorderen, als am hinteren

Präparat No. 1 entstammt einem Hund, welchem im December 1906 die ganze rechte Lunge unter peinlich aseptischen Cautelen amputirt worden war. Der Hund hatte inzwischen über die Hälfte an Körpergewicht zugenommen, sprang munter umher, zeigte normale Fresslust und ausser beim Bellen, welches einen etwas fauchenden Klang hatte, war kaum etwas Krankhaftes an ihm zu merken. Die Lungenamputation war von einem Intercostalschnitt aus im vierten Intercostalraum ohne Rippenresection unter Druckdifferenz ausgeführt worden. Die lineäre Narbe ist ohne Besonderheiten. Die Naht des Wundgebietes war durch pericostale Stichführung absolut dicht ge-

Fig. 4. Fig. 5.

Amputation der ganzen linken Lunge (Tödtung 15 Monate post operationem).

macht worden und über diese pericostale Naht in zweiter Schicht eine Muskelnaht, in dritter Schicht die Hautnaht gelegt worden. Aus dem damaligen Versuchsprotokoll ist zu ergänzen, dass es sich um ein 17 Pfund schweres Thier handelte, dass alle Operationsacte unter kymographischer Registrirung des Blutdruckes in der Arteria femoralis ausgeführt wurden. (Es handelt sich um dasselbe Thier, bei dem Pleurareizungen, Mediastinaldruckregistrirung auf der Curve zum Ausdruck gelangt, die meiner vorjährigen Congressarbeit beigegeben war.) Die ganze Lungenamputation hatte vom Hautschnitt bis zur Hautnaht 36 Minuten gedauert. — Nach Herabklappung der ganzen rechten Brustwand des gewonnenen Formolpräparates zeigt sich das Herz von spiegelndem Pericard bedeckt, der gleichmässig spiegelnden, keinerlei entzündliche

Veränderungen zeigenden Pleura fest anliegend, es hat also mit den Gefässwurzeln den rechten Brustraum eingenommen. Man sieht im unteren Abschnitt des Thoraxfensters das hoch heraufsteigende Zwerchfell, im hinteren unteren Umfang einen Zipfel des linken Unterlappens sich in den rechten Brustraum hereindrängen und die Blätter des Mediastinums intact, spiegelnd, vor sich hertreiben (Fig. 2). Die in gleicher Weise mit Herunterklappung der ganzen Brustwand eröffnete linke Thoraxhälfte ist von linker Lunge in toto ausgefüllt (Fig. 3). Von dem nach rechts verlagerten Herzen ist hier nichts zu sehen. Das Herz hat eine geringe Drehung um die Längsachse gemacht. Der Aortenstamm und Oesophagus bleiben bei Betrachtung von rechts her vom Herzen vollständig bedeckt. Das Diaphragma steht wesentlich tiefer als auf der rechten Seite.

Fig. 6.

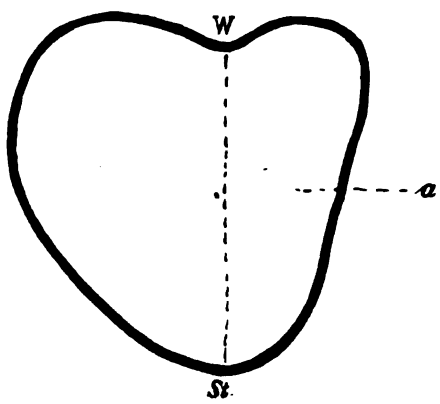

a Amputationsseite. W Wirbel. St Sternum.

Präparat No. 2 (Amputation der ganzen linken Lunge). Aus dem Versuchsprotokoll vom 18. Januar 1907 sei Folgendes bemerkt: Gewicht des Thieres 10 Pfund. Totale Lungenamputation durch linksseitigen Intercostalschnitt bei Rückenlagerung des Thieres. Unter peinlichster Abnähung des Wundgebietes, peinlichster Asepsis wird ohne Rippenresection von dem Schnitt aus in Aethernarkose zunächst der Oberlappen dicht am Hilus amputirt, dann der mittlere und dann der Unterlappen. Dauer der ganzen Operation: 35 Minuten, der Lungenamputation als solcher: 13 Minuten; Verlauf ohne jede Blutung, ohne Verletzung des Mediastinums und des Pericards. Uebernähung der Bronchienstümpfe am Hilus mit Catgutnaht gelingt gut. Schon während des Operationsactes rückt bei einem Minusdruck von 10 mm Herz und rechte Lunge sowie linkes Diaphragma so in den Lungendefect ein, dass der durch die Amputation entstandene Hohlraum bereits bis auf ein Drittel reducirt erscheint. Verlauf ohne Besonderheiten. Schon nach 18 Tagen ist dem Hund kaum noch etwas von der Operation in seinem Verhalten anzu-

merken. Bei Tödtung am 26. 3. 08 (14 Monate p. op.) hatte er $5^1/_2$ Pfund an Körpergewicht zugenommen. Der Querschnitt (Fig. 4) ist an der Stelle gelegt, wo man das Heraufdrängen der linken Diaphragmakuppe gut erkennen kann, während in gleicher Höhe die rechte Pleurahälfte noch von Lungengewebe eingenommen ist. Das Herz liegt in breiter Fläche der linken Brustwand an.

Fig. 5 zeigt den Querschnitt höher oben, zeigt, wie der ganze linke Pleuraraum dem rechten gegenüber namhaft verkleinert ist und von Herz und Gefässwurzeln, Oesophagus und Aorta ganz eingenommen wird. Besonders anschaulich wird die Raumveränderung der Pleuraseite, deren Lunge amputirt worden ist, durch die genau nach dem Präparat aufgenommene Umfangslinienzeichnung (Fig. 6).

Hieraus ergiebt sich die Thatsache, dass es 1. gelingt, absolute Heilungen auch im ganzen weiteren Verlauf bei Amputation einer ganzen Lungenhälfte zu erzielen und zwar, bei richtiger Bronchienversorgung, ohne jede entzündliche Veränderung oder Adhäsionsbildung der Pleura und des Pericards. 2. Dass der grosse Defect, welchen die Fortnahme der ganzen einen Lunge setzt, bald annähernd vollständig und später definitiv ohne alle entzündlich narbigen Schrumpfungsvorgänge ausgeglichen wird und zwar, durch Verlagerung des Herzens, des Mediastinums gegen den Defect hin, durch „vicariirendes" Emphysem der anderen Lunge, durch beträchtliches Höherrücken des Zwerchfelles und Abflachung der Rippen. Besonders bemerkenswerth ist die Anpassung auch der die Rippen tragenden Brustwand selbst insofern, als die Rippen vom Angulus her gegen das Sternum sich verflachen und dadurch der Brustraum der Defectseite beträchtlich eingeengt wird (s. Fig. 3—6). Es genügt also der Ausfall der Lungen bezw. der Ausfall der respiratorischen Function der Intercostalmusculatur allein, ohne dass irgendwelche entzündlichen Vorgänge concurriren — um die Rippen durch Inactivitätsatrophie zu verflachen und dadurch den Brustraum zu verkleinern.

Welche Perspectiven sich hieraus für eine ganze Reihe pathologischer Zustände (bei Rhachitis, für die Scoliosengenese und -Entwickelung u. A.) ergeben, soll weiteren Untersuchungen vorbehalten bleiben, mit denen ich theils selbst beschäftigt bin, theils meinen Assistenten, Herrn Docent Dr. Häcker bereits betraut habe.

XXVIII.

(Aus der Königl. chirurg. Universitätsklinik zu Greifswald. — Director: Prof. Dr. Friedrich.)

Experimentelle Untersuchungen über Einklemmung von Brüchen.[1]

Von

Professor Dr. Carl Ritter.

Der Mechanismus der Brucheinklemmung ist bekanntlich ein altes Problem in der Chirurgie. Und so zahlreich die Arbeiten, die dieser Frage gewidmet sind, so verschieden die Erklärung. Jedenfalls sind wir auch heute noch von einer allgemein anerkannten Beantwortung der Frage nach dem Zustandekommen der Brucheinklemmung weit entfernt.

Das Thema ist insofern wieder actuell geworden, als bekanntlich der Mechanismus der retrograden Incarceration vor Kurzem zu lebhafter Discussion geführt hat. Ohne Kenntniss des Mechanismus der Einklemmung überhaupt ist aber ein Verständniss der retrograden Incarceration wohl nicht gut möglich.

Wenn ich nun noch einmal dieser Frage nahegetreten bin, so geschah es vor Allem deshalb, weil unsere Anschauungen über die physiologischen Verhältnisse in der Bauchhöhle ganz erheblich andere geworden sind, seitdem zum letzten Mal Einklemmungsversuche angestellt worden sind. Es war nicht ausgeschlossen, dass damit die Schwierigkeiten, die sich der experimentellen Erzeugung von eingeklemmten Brüchen bisher entgegengestellt hatten, zu beheben waren. Ausserdem aber haben sich auch unsere

[1] Abgekürzt vorgetragen am 4. Sitzungstage des XXXVII. Congresses der Deutschen Gesellschaft für Chirurgie, 24. April 1908.

klinischen Erfahrungen über die eingeklemmten Brüche sehr wesentlich geändert.

An die Kotheinklemmung, die annimmt, dass plötzlich durch einen starken Exspirationsdruck Darminhalt in eine im Bruchsack gelegene Darmschlinge geschleudert und diese dadurch verschlossen wird, glaubt — das muss, meine ich, einmal offen ausgesprochen werden — eigentlich kein Mensch mehr so recht. Vor Allem enthält der Dünndarm, und nur dieser Theil des Darmes kommt eigentlich für die Einklemmung in Betracht, überhaupt gar keinen Koth. Und ferner wissen wir heute, dass eine reine Kothstauung an sich durchaus noch keine Einklemmung hervorruft, ganz abgesehen davon, dass man jetzt kaum jemals zeitlich an eine Kothstauung im Bruch sich eine wirkliche Einklemmung anschliessen sieht, wie das die früheren Autoren als die Regel hingestellt haben. Des weiteren macht auch die Annahme eines so starken und plötzlich einwirkenden Druckes, der nöthig wäre, um eine Kotheinklemmung durch Stauung des Darminhaltes erklärlich zu machen, grosse Schwierigkeiten. Die einfachen peristaltischen Bewegungen reichen nach allgemeiner Anschauung keineswegs dazu aus. Schliesslich spricht auch gegen die Kotheinklemmung, dass sie nur auf Darmbrüche gemünzt ist und nicht einmal alle Darmincarcerationen zu erklären im Stande ist. Jedenfalls ist ein solcher Modus bei den Littré'schen Hernien, die nach unseren heutigen Erfahrungen im Gegensatz zu früher sehr häufig sind, einfach unmöglich, denn es erscheint undenkbar, wie der vermehrte Darminhalt nur eine Stelle der Darmwand ausdehnen soll, und wie bei dem sonst offenen Lumen die Kothpassage zwischen zu- und abführendem Schenkel unterbrochen sein kann.

Im Gegensatz zur Kotheinklemmung ist die elastische anscheinend leicht verständlich. Durch eine starke Action der Bauchpresse, z. B. durch kräftigen Hustenstoss, wird eine Darmschlinge, Netz oder Tube in den Bruchsack getrieben. Dabei wird die Bruchpforte für einen Moment gedehnt, wird weiter. Es kann also mehr Inhalt als früher in den Bruchsack eintreten. Dann aber schnurrt die Bruchpforte dank ihrer Elasticität zusammen und wird wieder enger. Der Inhalt im Bruchsack ist nun grösser wie vorher und so wird die Darmschlinge von der Bruchpforte elastisch umschnürt und festgehalten. Die Folge ist dann entweder, wenn

der arterielle und venöse Zufluss behindert ist, anämische Nekrose des ganzen Bruchinhaltes, oder, wenn, wie das meist der Fall ist, nur der venöse Abfluss gehemmt ist, eine Stauung mit ihren Folgen, ödematöse Schwellung der Darmwand, Austritt von Bruchwasser, Blutungen und Thrombosen in dem Darm und dem Mesenterium, die sich schliesslich zu Gangrän mit Perforation der Wand steigern können.

Aber auch dieser Mechanismus scheint mir durchaus nicht so einwandsfrei, wie er offenbar allgemein angenommen wird. Denn, wenn schon mehr Bruchinhalt im Bruchsack vorhanden ist, als eigentlich hineingeht, wie ist es dann möglich, dass der Bruchinhalt noch anschwellen und dass neben ihm noch Bruchwasser austreten kann?

Aber ich fand auch bei der Untersuchung von sehr zahlreichen Patienten mit sogen. Bruchanlage, wenn ich den Finger an die Bruchpforte führte und den Patienten in hockender Stellung zum Pressen aufforderte, dass die Bruchpforte nicht weiter, sondern enger wird. Das Gleiche beobachteten wir bei der Radicaloperation von Brüchen, sowohl beim Leisten- als auch beim Schenkelbruch unter Localanästhesie, wenn enge Bruchpforten vorliegen und die Beine etwas an den Leib angezogen werden. Das wissen wir ja auch von den Bauchoperationen her. Wenn man bei einer Appendicitis einen Gazetampon oder ein Drain aus der Wunde bei einem Kinde entfernt hat, so gelingt es, so lange das Kind schreit, nicht die Tamponade (oder Drainage) zu erneuern, aber sofort, wenn es zu schreien und zu pressen aufhört.

Eine ähnliche Beobachtung macht man zuweilen beim Thier, dem man einen zu kleinen Bauchschnitt gemacht hat. Presst das Thier, so quillt aus dem Bauch eine Darmschlinge hervor, die ganz weiss anämisch aussieht, presst es nicht mehr, so wird sie sofort hyperämisch.

Des weiteren passt in diesen Mechanismus gar nicht die sogenannte retrograde Incarceration hinein, bei der bekanntlich der an der Bruchpforte eingeklemmte Theil garnicht im Bruchsack, sondern in der Bauchhöhle liegt. Diese Form der Einklemmung ist bekanntlich noch Gegenstand der Discussion. Aber eine Reihe von Autoren ist der Meinung, dass der Bruchinhalt einmal in dem Bruchsack gelegen hat und dort eingeklemmt gewesen ist. Dann

ist wenigstens die Möglichkeit vorhanden, die Einklemmung nach dem allgemeinen Princip des elastischen Einklemmungsmechanismus zu erklären. Sonst ist sie noch schwerer verständlich. Aber auch im ersten Falle ist es mir unverständlich, wie nach dem Princip der elastischen Einklemmung ein Zurückschlüpfen denkbar ist.

Das alles spricht mehr dafür, dass die Bruchpforte im Moment der Einklemmung enger, nachträglich weiter wird.

Und wenn wir uns nun einmal nach den äusseren Umständen umsehen, unter denen die Einklemmung erfolgt, so werden bekanntlich besonders starke Anstrengungen in gebückter Stellung, so vor Allem längeres Arbeiten in gebückter Stellung[1]), Heben einer schweren Last, heftiges Drängen im Sitzen oder Hocken bei erschwertem Stuhlgang, lautes Schreien, plötzlicher gewaltsamer Sprung, Fall und Aehnliches, ferner das Abrutschen eines Bruchbandes und Druck desselben an falscher Stelle sowie Taxisversuche angegeben.

Dasjenige, was alle diese äusseren Momente ausser anderen gemeinsam haben, ist ein Druck, eine Pressung auf den Bruch, besonders am Bruchring. Wir wissen nun aber, dass schon ein Druck auf den Darm genügt, um an dieser Stelle eine Anämie und Contraction hervorzurufen (Kocher). Wenn diese Contraction und Anämie länger und stärker wirkt, so muss das auch auf die Schlinge selbst wirken. Sie wird für längere Zeit der ernährenden Zufuhr beraubt und das kann nicht ohne Folgen bleiben. Es wäre nicht unmöglich, dass die Hyperämie u. s. w. der Schlinge nicht einer einfachen Stauung, sondern einer entzündlichen Reaction auf die Schädigung entstammt und erst nachträglich zu den schweren Stauungserscheinungen führt, wenn die Bruchpforte für die nun geschwollene Schlinge zu eng wird. Da andererseits jeder Contraction eines Darmtheils eine Erschlaffung mit Erweiterung folgt, so müsste darin ein weiteres Repositionshindernis liegen. Damit wäre auch die Füllung eines in Einklemmung begriffenen Darmtheiles mit Darminhalt verständlich. Jedenfalls brachte mich diese Auffassung dazu, noch einmal die Einklemmung beim Thier künstlich zu versuchen.

[1]) Es ist übrigens etwas anderes, ob man einen Menschen husten lässt, wobei der Bauch sich vorwölbt, oder ob der Mensch bei gebeugter Haltung stark presst, wobei der Bauch stark eingezogen wird.

Es fragte sich also, ob wir auf Grund solcher Vorstellungen im Stande sind, eine Einklemmung beim Thier zu erzielen. Ich habe an Hunden experimentirt. Als Bruchinhalt nahm ich stets den Dünndarm. Zur Herstellung des Bruchringes benutzte ich schmale Hartgummiplatten, in die eine Anzahl (bis zu 5) verschieden weite runde Löcher gebohrt waren. Die Ränder waren sorgfältig ausgefeilt. Da ich stets zahlreiche solcher Platten vorräthig hatte, so standen mir jeder Zeit alle möglichen Grössen von Bruchringen zur Verfügung.

Ich habe auch einige Male kleine Glasfläschchen mit engem Hals und rundem weiten Bauch angewandt. Sie stellen sehr einfach den Bruchsack dar, sind aber unpractisch, da sie naturgemäss Luft enthalten und die Bruchschlinge nur schwer in sich aufnehmen.

Eine grosse Schwierigkeit besteht darin, die richtige Weite des Ringes zu finden. Eine constante Breite bezw. Dicke hat der Darm nun einmal nicht. Natürlich darf man den Ring nicht zu weit nehmen, da eine Einklemmung zur Unmöglichkeit wird, wenn überhaupt kein Missverhältniss zwischen Weite des Darmes und Weite des Ringes erzielt werden kann.

Andererseits liegt die Gefahr zu grosser Enge vor. Man kann dadurch allein schon eine Einklemmung erzielen, die aber nie im Leben vorkommen wird, sonst müsste stets beim Durchtritt durch eine enge Bruchpforte eine Einklemmung zu Stande kommen, was bekanntlich nicht der Fall ist. Ich habe nun stets dafür gesorgt, dass der Darm ganz bequem durch den Ring hindurchgeht und neben ihm bequem noch ein Glasstab hindurch gesteckt werden kann. Vor allem dürfen nie als unmittelbare Folge des Hindurchziehens einer Schlinge Stauungszeichen oder Circulationsstörungen überhaupt auftreten.

Die Versuche wurden nun so angestellt: Ich eröffne durch Laparotomie die Bauchhöhle, schlage das Netz in die Höhe und ziehe mir eine Dünndarmschlinge hervor. Unter Vermeidung jeglicher Maltraitirung wird nun eine Dünndarmschlinge von etwa 20 bis 30 cm sehr schnell durch den Ring hindurchgesteckt; ist der Ring zu eng, wird ein weiterer, ist er zu weit, ein engerer genommen. Doch hat man das bald heraus. Auch hierbei muss so schonend wie möglich vorgegangen werden. Zuerst wird die Darmkuppe durch den Ring durchgestossen und dann die Kuppe

von der anderen Seite her mit den Fingern gefasst und hindurchgezogen.

Jetzt wird gewartet, ob eine Stauung oder Circulationsstörung eintritt und dann werden eben oberhalb des Ringes beide Darmschenkel für längere Zeit in Contraction versetzt.

Als Reiz benutzte ich anfangs den mechanischen, indem ich mit dem stumpfen Stiel eines Instrumentes (Elevatorium) schnell einen oder mehrere nicht zu kräftige Schläge an den beiden Darmschenkeln eben oberhalb bezw. ausserhalb des Ringes ausführte. Doch ist das Verfahren roh und es ist nicht ausgeschlossen, dass durch diese Reizung der Darm zu sehr geschädigt wird.

Später nahm ich statt dessen die elektrische Reizung, indem ich entweder die eine Elektrode auf die Brust und die andere in gebogener Drahtform um beide Darmschenkel herumlegte und nun kurze Zeit einwirken liess, oder indem ich beide Elektroden in Form gebogener Drähte um die Darmschenkel herumführte.

Dass durch solche elektrische Reizung wirklich an den Stellen der Einwirkung keine Schädigung der Darmwand eintritt, die für die spätere Incarceration mehr als das Verhalten der ganzen Schlinge verantwortlich zu machen ist, habe ich noch besonders dadurch nachgewiesen, dass ich in einer Reihe von Controllversuchen den Ring fortliess und nur eine Darmschlinge an beiden Enden genau so mit den Elektroden reizte, wie vorher an den durch den Ring gezogenen, und dann die Darmschlinge wieder in die Bauchhöhle versenkte. Diese Thiere blieben gesund und munter und auch bei erneuter Laparotomie zeigte sich nichts Besonderes am Darm.

Es tritt also durch einfache elektrische Reizung an den beiden Enden einer Darmschlinge noch keine Gangrän oder Circulationsstörung höheren Grades ein, wenn die Schlinge nicht durch den Ring gezogen wird.

Um jede Möglichkeit einer Schädigung des Darmes zu vermeiden, habe ich auch Adrenalin als Contractionsreiz verwandt, indem ich einen mit Adrenalin getränkten Gazestreifen um die beiden Darmschenkel herumlegte.

Später habe ich als bestes Mittel, schnell und einfach zum Ziele zu kommen, die temporäre Umschnürung mit einem Gummischlauch oder Band benutzt.

Einerlei nun, ob ich den Darm mechanisch, elektrisch oder mit Adrenalin reizte, jedesmal erzielte ich eine typische, stets gleichartige Einklemmung der durch den Ring gezogenen Darmschlinge.

Die unmittelbare Folge des Reizes ist stets ein stark anämischer Contractionsring der ganzen Darmwand an den beiden Stellen der Einwirkung. Sie wird dicker und fühlt sich derb an, während die Breite des Darmes zugleich an beiden Stellen abnimmt. Auch die Gefässe des Mesenteriums sind contrahirt. Sehr bald darauf bemerkt man ein kräftiges Pulsiren der Arterie und ein Anschwellen der Venen im Mesenterium. Die im Bruchring befindliche Darmschlinge zeigt jetzt leichte Hyperämie. Eine Peristaltik habe ich an ihr nach der Einwirkung des Reizes nicht mehr beobachtet.

Jetzt wird die Bauchhöhle geschlossen. Unterdessen hört man im Bauch häufig lautes Gurren, das im Verlauf weniger Minuten sich stets wiederholt. Vorher waren keine Darmgeräusche nachweisbar.

Anfangs habe ich am Tage darauf die Bauchhöhle von neuem eröffnet: sie ist mit klarem blutigen Serum (ohne jede Spur von üblem Geruch) gefüllt. Die Darmschlinge befindet sich ausnahmslos noch im Ring. Der Ring ist aber nicht mehr an der früheren Stelle, sondern ist mehr nach der Radix mesenterii zu hinaufgerückt. d. h. die im Ring befindliche Schlinge ist länger als bei Beginn des Versuches geworden. Die ganze jetzt im Ring befindliche Darmschlinge ist jetzt sehr stark hyperämisch, aber nicht nur venös sondern auch arteriell, ausserdem geschwollen. Der Darm erscheint weiter als früher, fibrinöse Verklebungen, die zwischen den Därmen bestehen, lassen sich leicht lösen. Dagegen ist es unmöglich, den Ring über die Darmschlinge herüberzustreifen und ihn so zu entfernen. Der übrige Darm erscheint normal.

Die Bauchhöhle wird erneut geschlossen.

Später habe ich die Einklemmung ruhig abgewartet.

Gewöhnlich schon vom Beginn der Operation an oder etwas später nimmt das Thier keine Nahrung mehr zu sich oder bricht sie, wenn sie doch genommen wird, sofort wieder aus. Nicht immer aber öfter beobachtet man auch übelriechendes kothartiges ganz dünnes Erbrechen. Das Thier liegt theilnahmslos da, wird matt und elend. Ausnahmslos stirbt es spontan und zwar in der Regel in 2—3—4 Tagen.

Die Section ergiebt in allen Fällen das gleiche Bild:

Die durch den Bruchring hindurchgezogene Schinge ist auch jetzt noch peripher vom Ring, ist also nicht wieder herausgeschlüpft. Im Gegentheil: während ursprünglich nur etwa 20 bis 30 cm Dünndarm durch den Ring gezogen waren, befindet sich jetzt ein ganz gewaltiges Convolut peripher vom Ring. Garnicht selten ist der ganze untere Abschnitt oder fast der gesammte Dünndarm durch den Ring geschlüpft und erst das Cöcum mit seiner Appendix oder eine früher aus anderen Gründen angelegte Enteroanastomose zwischen Dünndarm und Cöcum bilden ein unüberwindliches Hinderniss für ein weiteres Durchschlüpfen des Darmes.

Die Thatsache des weiteren Durchtretens von Darm durch den Ring einer in Einklemmung befindlichen Darmschlinge ist nicht neu. Sie ist vielmehr von zahlreichen Autoren in Thierexperimenten beobachtet und ist auch bei Menschen in geringem Grade stets beobachtet.

Das Thierexperiment ist hier deshalb meiner Ansicht nach sehr wichtig, weil es einwandsfrei beweist, dass die Anschauung falsch ist, die meint, es bilde sich beim Durchschlüpfen des Darmes mit seinem Mesenterium durch den Ring sehr bald ein Keil, der die eigentliche Ursache der Einklemmung sei. Dann könnte wohl nicht der ganze Dünndarm so glatt durch den doch relativ recht engen Ring hindurchziehen[1]).

Allerdings entspricht das nachträgliche Hindurchtreten eines so grossen Darmconvoluts den Verhältnissen beim Menschen nicht. Denn schon sehr bald setzt dort einem weiteren Vordringen der Bruchsack ein absolutes Hinderniss entgegen, während hier ein solches Hinderniss fehlt.

Ich habe aber absichtlich, wie ich oben schon ausgeführt habe, in Uebereinstimmung mit fast allen Autoren in den meisten Fällen auf diese Analogie verzichtet. Durch Anwendung eines künstlichen Bruchsackes werden die Verhältnisse nur sehr complicirt und das Resultat der Einklemmung ist viel beweisender, wenn sie auch, ohne dass der Bruchsack dabei eine Rolle spielen kann, stets gelingt.

Allerdings muss man nun eins berücksichtigen. Tritt soviel

[1]) Die eingehende experimentelle Begründung für die Ablehnung früherer Einklemmungstheorien, an die ich zu Beginn dieser Arbeit naturgemäss herangegangen bin, ist einer ausführlicheren Mittheilung vorbehalten.

Darm durch den Ring, so kann das Thier das nicht so lange vertragen wie der Mensch sonst eine Brucheinklemmung. So ist es verständlich, wenn das Thier schon nach 2—3—4 Tagen zu Grunde geht, auch dann, wenn es noch nicht zur Perforation gekommen ist.

Im Uebrigen ist das Verhalten der im Bruch befindlichen Darmschlinge ganz der beim Menschen eingeklemmten analog. Der incarcerirte Darm ist ad maximum gebläht, prall gespannt und mit Luft und blutigem Darminhalt gefüllt. Er zeigt tiefbraune, blau- oder schwarzrothe Farbe. Auch das Mesenterium ist meist bräunlichroth gefärbt. Die Gefässe sind hier wie dort stark erweitert und gefüllt, im Mesenterium sind zahlreiche Thrombosen und massenhafte kleine Blutungen oder blutig Infiltration.

Die Schlinge bezw. das Darmconvolut ist absolut im Ring unverschieblich, irreponibel. An der Bruchpforte sind die Darmschenkel in Form von Bruchringen ganz eng. Und der Inhalt des incarcerirten Darmes lässt sich in keiner Weise durch die Bruchringe hindurchpressen, ebenso wenig wie es gelingt, Darminhalt des nicht eingeklemmten Darmes in die incarcerirte Schlinge zu streichen. Der zuführende Darm ist weit, der abführende eng, collabirt. Zuweilen zeigt der incarcerirte Darm noch theilweise spiegelnde Serosa, gewöhnlich sind die Därme aber in ganzer Ausdehnung fibrinös beschlagen oder mit fibrinösen weissen Belägen versehen und untereinander verklebt. Durchweg hat das Netz sich schützend über den Ring und das Darmconvolut gelegt. Meist muss man bei der Obduction den Ring vom Netz fest eingehüllt suchen, und findet ihn erst, wenn das Netz gewaltsam entfernt wird.

Die übrigen Därme sind absolut normal, nicht entzündet, nicht hyperämisch ohne Thrombosen und Blutungen im Mesenterium. Die Serosa ist glatt und spiegelnd. Es sind keine Verklebungen der Darmschlingen untereinander vorhanden.

Die Bauchhöhle enthält stets nur verhältnissmässig wenig blutige oder blutig seröse Flüssigkeit ohne jeden üblen Geruch. Es besteht keine Peritonitis. Ich habe aber auch zwei Mal eine Peritonitis gesehen, im ersten Fall ganz leichten Grades. Hier war die Kuppe der Bruchschlinge von grünlich schwärzlicher Farbe und ausserordentlich verdünnt. Beim Anfassen trat an einem Bruchring eine Perforation ein.

Hier stand also die Perforation an den bekannten 3 typischen Stellen (an der Kuppe und den Bruchringen der Darmschlinge) unmittelbar bevor. Im anderen Fall war es schon zu Lebzeiten zu einer Perforation gekommen und zwar am zuführenden Bruchring[1]). Auch hier war es zu einer allgemeinen Peritonitis gekommen. Ueberall befanden sich massenhafte kleine Kothklümpchen in der Bauchhöhle.

Aus diesen Versuchen ging also offenbar hervor, dass ein unnachgiebiger Ring, durch den ursprünglich eine Darmschlinge sich hat bequem hindurchziehen lassen, noch nachträglich für die Schlinge zu eng werden und eine Incarceration bedingen kann, wenn man den Darm mit seinen Gefässen central vom Ring mechanisch, elektrisch usw. zur Contractur bringt. Auf die Contractur folgt Schwellung der Bruchschlinge. Und das geschieht einmal dadurch, dass mehr Blut in die Schlinge hineinfliesst und dort gestaut wird und andererseits dadurch, dass die Peristaltik der Darmwand abnimmt bew. aufhört, so dass sie sich prall mit blutigem Darminhalt und Gas füllen kann.

Zur Controlle dieser Incarcerationen machte ich folgenden Gegenversuch:

Ich ziehe wiederum bei einem Hunde eine Dünndarmschlinge von 20—30 cm Länge durch die künstliche Bruchpforte. Ich mache keine mechanischen oder elektrischen Reizungen, sondern packe Ring und Darmschlinge schnell wieder in die Bauchhöhle zurück und nähe den Bauch zu.

Das Tier bleibt am Leben und scheint dauernd gesund. Nach 14 Tagen mache ich die Relaparotomie. In der Bauchhöhle keine Spur von Peritonitis. Alle Därme sind spiegelnd blank und glatt. Innerhalb des Ringes liegt auch hier ein ganz gewaltiges Convolut von Dünndarmschlingen, die untereinander und mit dem Netz vielfach verklebt und verwachsen sind. Die Verklebungen sind schon schwer zu lösen. Der Darm zeigt ebensowenig wie das Mesenterium Entzündungs- oder Stauungserscheinungen. Der Darminhalt

---

[1]) Auch in diesen beiden Fällen war der Darm weiter durch den Ring hindurchgeschlüpft, so dass die beiden Bruchringe nicht den Stellen des Darms entsprechen, an denen seiner Zeit der Reiz angewendet ist, und die Perforation kaum dem (mechanischen) Reiz zur Schuld gelegt werden kann.

lässt sich leicht durch die künstliche Bruchpforte hin und her. hinein und heraus streichen. An der Bruchpforte sind keine Verengerungen des Darmlumens vorhanden.

Ich habe den gleichen Versuch oft wiederholt, stets mit gleichem in Bezug auf die Incarceration negativem Erfolge. Hier ist es also nicht zur Einklemmung gekommen, nachdem ich einfach eine Schlinge durch den Ring gezogen, sonst aber jede mechanische Reizung unterlassen hatte.

Mit diesen Versuchen schien das, was ich Anfangs vermuthet hatte, seine Bestätigung gefunden zu haben.

Aber sind wir wirklich berechtigt, diese Versuche als beweisend anzusehen? Ich glaube keineswegs.

Ich habe bisher eins garnicht berücksichtigt, das ist die Schädigung, die durch die Eröffnung der Bauchhöhle den Bauchorganen zugefügt wird. Es ist ja aber bekannt, dass der Druck der Luft, die Kälte und die Austrocknung eine Lähmung der Peristaltik und des weiteren eine Entzündung der Därme hervorruft, die noch Tage andauern kann, auch wenn schon nach kurzer Zeit die Bauchhöhle wieder geschlossen wird. Zwar habe ich mich bemüht, jedesmal die Darmschlinge nach der geschehenen Manipulation wieder in die Bauchhöhle zu reponiren. Trotzdem bleibt es nicht aus, dass sie wiederholt und auch öfter für längere Zeit der Luft ausgesetzt bleibt, da die Manipulation selbst längere Zeit dauert. Für unsere Versuche ist damit aber der Einwand jedenfalls wohl berechtigt, dass gar nicht die an der Darmschlinge vorgenommene Manipulation, sondern vielmehr lediglich die Schädigung, die die Eröffnung mit sich bringt, die Einklemmung verursacht hat.

Diesen Vorwurf muss ich aber auch sämmtlichen Untersuchern machen, die vor mir in dieser Frage gearbeitet haben. Auch sie haben ohne Rücksicht auf die physiologischen Vorgänge bei der Laparotomie experimentirt und das ist auch der Grund, warum ich sämmtliche bisherigen künstlchen Einklemmungen für wenig beweiskräftig halten muss.

Die Schädigung in der Bauchhöhle durch die Laparotomie muss ausgeschaltet werden zur Erzielung einwandsfreier Versuche. Ich habe diese Schwierigkeit dadurch zu beseitigen gesucht, dass

ich den Bauch mit physiologischer 0,9proc. warmer Kochsalzlösung füllte und unter permanenter Berieselung manipulirte.

Ich habe diese Versuche nur mit elektrischer Reizung angestellt.

Auch hier erzielte ich in allen Fällen eine typische Incarceration genau in der oben beschriebenen Weise. Ich machte auch hier den Controllversuch.

Ich ziehe wieder in mehreren Fällen eine Darmschlinge durch ein enges Loch des Hartgummiringes. Sonst wird an der Schlinge nichts Besonderes vorgenommen. Während der Operation findet dauernd Berieselung mit warmer physiologischer Kochsalzlösung statt. Darauf wird die Schlinge reponirt und die Bauchhöhle geschlossen.

Die Thiere bleiben am Leben. Bei einem späteren Versuche zeigt sich, dass die Darmschlinge im Ring nicht incarcerirt, durchgängig und von normaler Farbe ist.

In einem Fall zeigte sich nach 14 Tagen bei der Relaparotomie die im Ring befindliche Schlinge ad maximum gebläht, aber von ganz normaler Farbe, nicht incarcerirt, vollkommen und leicht durchgängig. Um den Ring hatte sich eine sehr derbe Membran gebildet.

Also auch in diesen Fällen, in denen keine Reizung stattfand, ist es nicht zur Einklemmung gekommen, obwohl in dem einen Fall die Schlinge sehr stark mit Darminhalt gefüllt und ad maximum gebläht war. Der Darm war sowohl nach oben als nach unten leicht durchgängig.

Nur einmal ist es bei gleicher Versuchsanordnung zu einer Einklemmung gekommen:

Laparotomie mit Kochsalzlösung am 17. 3. 06. Beim Versuch, die Schlinge durch ein Loch des Hartgummibretts hindurchzuziehen, erweist sich dies als zu klein. Da ich kein anderes kleineres zur Hand habe, muss es erst vom Mechaniker weiter gebohrt werden. Unterdess wird die Darmschlinge reponirt und die Bauchhöhle provisorisch geschlossen. Als dann der grösser gebohrte Ring versucht wird, stellt er sich noch immer als sehr eng heraus, so dass es schlecht gelingt, die Darmschlinge überhaupt hindurchzuziehen. Nachher sieht sie cyanotisch aus.

Am 19. 3. 06 morgens wird die Hündin tot gefunden.

Im Bauch befindet sich nicht sehr reichliche blutige Flüssigkeit. Nirgends eine Spur von Peritonitis. Nirgends Verklebungen.

Die Bruchschlinge ist sehr weit, etwa ums Doppelte weiter als der an sich schon erweiterte zuführende Darm oberhalb des Ringes. Sie ist tiefblauschwarz. Die Wand ist schlaff, weich. Sie ist prall mit blutigem Inhalt gefüllt. Sie ist wieder viel länger als sie zur Zeit des Versuchs war.

Der zuführende Darm ist, wie schon gesagt, weit, der abführende eng.

Während der übrige Darm vollkommen normales Aussehen hat, ist eine Stelle desselben tief dunkelblauroth. Sie entspricht der Darmparthie, die ich das erste Mal durch den ganz engen Ring hindurchzustecken versucht hatte.

Hier war es also zu einer typischen Einklemmung gekommen, obwohl ich nichts Besonderes an der Darmschlinge vorgenommen hatte, und obwohl ich Kochsalzspülung angewendet hatte. Ich brauche aber wohl nicht noch besonders darauf hinzuweisen, dass hier die Enge des Ringes allein schuld war. Es war überhaupt schwer, die Schlinge durch den Ring hindurchzuziehen, und sie sah hinterher gleich gestaut aus. Beides soll aber nicht sein und ist jedenfalls in den hier mitgetheilten Versuchen, wie schon oben erwähnt, nicht beabsichtigt.

Die tiefblaurothe Farbe, die sich noch bei der Section zeigte, ist übrigens ein Zeichen dafür, wie stark der Darm durch das Hindurchziehen eines sehr engen Ringes geschädigt wird; denn sonst habe ich bei einfachem Durchziehen eines Darmtheiles durch einen Ring unter Kochsalzspülung nie noch Tagen eine so starke Röthung gesehen.

Aber auch diese Versuche halte ich nicht für beweisend. Auch die Berieselung mit Kochsalzlösung hat ihre Misslichkeiten. Um die Manipulationen am Darm ausführen zu können, muss man die Schlinge, selbst wenn man noch so vorsichtig zu Werke geht, jedesmal aus dem Bauch herausholen und die Manipulationen am Darm dauern doch zum mindesten einige Minuten. So kann man es nicht vermeiden, sie jedesmal für einige Zeit in Berührung mit der Luft zu bringen und so wird die Wirkung der Kochsalzlösung illusorisch.

Zudem konnte ich mich nicht mit Sicherheit davon überzeugen, dass hier auf den Contractionsring an den Darmschenkeln jedesmal eine Hyperämie und Erweiterung der Darmschlinge mit der Regelmässigkeit folgt, wie man das eigentlich erwarten sollte. Ich habe diese Frage, von der ja eigentlich die ganze Arbeit ausgegangen war, wiederholt in der Weise zu entscheiden gesucht, dass ich eine temporäre Umschnürung mit Gummiband oder -schlauch vornahm.

Eine Darmschlinge wird sammt ihrem Mesenterium mit einem Gummischlauch oder Gummiband ein oder mehrmals fest umschlungen und die Enden mit einer Klemme versehen. Die Pulsation ist jetzt verschwunden und die Schlinge sieht blassbläulich aus.

(Eine wirklich anämische Blutleere ist beim Darm nur sehr schwer zu erzielen. Ich habe aber auch darauf gar kein Gewicht gelegt, denn durch wiederholtes energisches Streichen ruft man einen sehr erheblichen Reiz hervor, der den Versuch trüben kann.)

Dann versenke ich den Darm mit seiner Umschnürung in die Bauchhöhle zurück und warte 5, 10, 15 Minuten, je nachdem; hole ihn hervor und löse den Schlauch.

Ich hatte solche Versuche auch schon ohne Kochsalzspülung gemacht, hatte dabei aber ein absolut negatives Resultat erzielt. Die Darmschlinge blieb genau so wie sie vorher gewesen war, als ich sie aus dem Bauche hervorgeholt hatte. Das war aber im Grunde genommen kein Wunder, denn es war eigentlich von vornherein anzunehmen, dass der Reiz der kalten, trocknenden, drückenden Luft stärker ist als der Reiz einer immerhin kurzdauernden temporären Abschnürung. Möglicherweise war also selbst, wenn eine consecutive Hyperämie auftritt, sie nur deshalb nicht zu sehen, weil der stärkere Reiz der Luft den ganzen Darm noch in Contraction hielt, oder wenn schon auf diesen Reiz die Hyperämie gefolgt war, die ganze Schlinge gleichermaassen in entzündlichen Zustand versetzt hatte. Es fehlte eben an der Controle eines der Luft nicht ausgesetzten normalen Darmstücks.

Aber auch bei den Versuchen mit Kochsalzspülung hatte ich keine einwandfreien Resultate. Das eine Mal schien es so, als ob eine Hyperämie auftrat, das andere Mal war nicht die Spur zu sehen. Negativ war das Resultat übrigens stets dann, wenn der Hund schon einmal, selbst vor 1—2 Monaten, laparotomirt war.

Einen Fingerzeig schien mir folgende Beobachtung zu geben:

Unter Kochsalzspülung wird in genau der gleichen bisherigen Anordnung eine Schlinge temporär abgeschnürt und wird in die Bauchhöhle versenkt, die Bauchhöhle selbst mit Kochsalz-Compressen verschlossen gehalten, auf die die warme Kochsalzlösung dauernd herunterrieselt. Jetzt hole ich für einen Moment die Schlinge aus dem Bauche hervor. Fast unmittelbar darauf steift sich die ganze anämische Darmpartie und hebt sich, während sie mit den Fingern leicht gehalten wird, fast als ob sie in die Höhe kletterte. Daneben sind noch kleine Contractionsringe und -Wellen zu beobachten.

Aus dieser Beobachtung, die ich oft wiederholte, ging hervor,

dass schon der momentane Reiz der Luft ganz besonders auf eine anämische Schlinge als Contractionsreiz einwirkt.

Die Methode der Kochsalzberieselung, so vorsichtig sie angewendet wurde, war also für diese Art von Untersuchungen vollständig ungeeignet. Durch die Kochsalzberieselung wurde eigentlich weiter nichts erreicht, als dass der Reiz der kalten u. s. w. Luft für die aus der warmen Bauchhöhle kommende Darmschlinge nur künstlich noch verstärkt wurde. Um so stärker war voraussichtlich die auf diesen Reiz folgende Hyperämie und Erschlaffung der Darmwand und um so weniger war es wahrscheinlich, dass die Einklemmung nicht dadurch schon hervorgerufen worden war.

Aus allen diesen Gründen versuchte ich die Schädigungen, die durch die Laparotomie gegeben sind, zu beseitigen. Ich suchte sie zunächst dadurch zu umgehen, dass ich die Darmschlinge aus der Bauchhöhle herauslagerte. Versuche, den Darm durch die Bauchwand hindurch zu leiten, habe ich von vornherein aufgegeben, frühere Untersucher haben sich damit schon genügend ohne Glück versucht und eine Darmschlinge, in äuseren Theilen liegend, verändert sich bekanntlich sehr bald stark.

Ich versuchte eine Verlagerung in die Brusthöhle.

Nach Laparotomie in der Mittellinie eröffne ich das Zwerchfell an der linken Seite (19. 5. 06) und ziehe rasch eine Dünndarmschlinge in die linke Brusthöhle hinein. Dann befestige ich mit einigen Nähten Zwerchfell und Darm, um das Loch allseitig fest zu schliessen.

Das Thier — in Aethernarkose — übersteht den Eingriff trotz schwerer Athmung sehr gut. Aber als ich nach einem Monat nun die Bauchhöhle wieder öffnete, fand ich so zahlreiche Verwachsungen der Därme und des Netzes vor, dass es unmöglich war, die in der Brusthöhle gelegene Schlinge vom Bauch aus isolirt elektrisch zu reizen.

Bei der Section des später nach anderen Versuchen gestorbenen Thieres fand sich die Schlinge wohlbehalten in ganz normalem Zustande in der Brusthöhle vor.

Auf Grund dieses negativen Resultates habe ich von ähnlichen Versuchen Abstand genommen.

Die Abhaltung jeglichen Reizes durch die Luft habe ich schliesslich dadurch erreicht, dass ich künstlich die Bauchhöhle selbst zu vergrössern suchte. Es gelang mir das in folgender Weise: Ein weiter Blechteller mit tiefem, schmalem Boden wird nach Eröffnung der Bauchhöhle mit einigen Nähten, die durch

Löcher der seitlichen Bodenwand und durch Peritoneum parietale, Musculatur und Haut gehen, in die Bauchdecken eingenäht. Die untere Bodenwand ist entfernt, so dass nun Bauchhöhle und Hohlraum des Tellers mit einander communiciren. Ich fülle jetzt die ganze Bauchhöhle mit körperwarmer physiologischer Kochsalzlösung, darauf den Teller, und nun läuft während der ganzen Dauer des Versuchs von der einen Seite die Kochsalzlösung zu, an der anderen Seite ab. So habe ich annähernd gleiche Temperatur im Innern der Bauchhöhle sowohl wie im Teller. Ich kann aber jetzt im Teller und in der Bauchhöhle manipuliren, ohne dass die Luft ihren schädlichen Einfluss ausüben kann. Die einfachen Manipulationen rufen aber an den Därmen, wenn man nicht allzu roh vorgeht, keine Circulationsstörungen hervor und man hat trotzdem den grossen Vortheil, sich den Darm bequem zu Gesicht zu bringen.

Es fragte sich also, ob nun hierbei entsprechend unseren bisherigen Vorstellungen eine längere Dauer der Contractionsreizung an beiden Darmschenkeln zu consecutiv entzündlicher Hyperämie und Schwellung und zu Erweiterung und Erschlaffung der Darmschlinge führt. Und weiter, ob wir auch jetzt im Stande sind, im Thierversuch eine künstliche Brucheinklemmung zu erzielen.

Als Reiz benutzte ich hierbei ausnahmslos die temporäre Umschnürung als bestes Mittel, einfach und bequem zum Ziel zu gelangen. Ich verwandte wieder feinen Gummischlauch und Gummiband.

In ganz ausgezeichneter Weise trat nun hierbei in allen Fällen ohne jede Ausnahme, einerlei ob für 5, 10 Minuten oder länger die temporäre Umschnürung gewirkt hatte, die consecutive Hyperämie in deutlichster Weise auf. Sie betraf die ganze Schlinge und schnitt scharf jedesmal am äusseren Rande der Umschnürungsstelle ab. Je länger die Dauer um so intensiver die Hyperämie, an die sich bald eine Schwellung anschliesst. Sie tritt übrigens auch dann auf, wenn vorher die Mesenterialgefässe unterbunden waren. In gleicher Weise konnte man stets auch die regelmässig sich einstellende Erweiterung des Darmabschnittes erkennen. Ich habe an sehr zahlreichen Versuchen diese Beobachtungen immer wieder machen können.

Und schliesslich erreichte ich auch hierbei stets eine typische

Incarceration[1]), wenn ich vorher die Schlinge durch einen Ring gezogen hatte und nun temporäre Umschnürung anwandte. Den Beginn sieht man schon im Teller. Dann reponirt man die Schlinge in die Bauchhöhle, legt darauf eine Kochsalzcompresse, löst mit zwei Schnitten die Fäden, entfernt den Teller und näht nun schnell die Bauchdecken über der Compresse zu, die man schliesslich vor der letzten Naht entfernt.

Ich habe sieben solcher Versuche gemacht.

Voraussetzung ist auch hier naturgemäss, dass ein Missverhältniss zwischen Weite der künstlichen Bruchpforte und Darmweite überhaupt möglich ist. Sonst erlebt man natürlich ein negatives Resultat, wie es auch mir ein Mal passirt ist, als ich keinen Ring, der der Darmweite entsprach, zur Hand hatte, den Versuch aber beenden wollte und deshalb einen viel zu weiten Ring nahm.

Zwei Mal nahm ich als Bruchsack einen kleinen weitbauchigen runden feinen Glaskolben mit engem Hals. Die Darmschlinge im Glas-Bruchsack ist genau von gleicher Beschaffenheit, wie ich das oben bei der Incarceration beschrieben habe. Sehr hübsch gewinnt man auf diese Weise das Bruchwasser.

Ich habe aber schon oben ausgeführt, warum die Anwendung solcher Bruchsäcke unbequem ist. Bei der Operation unter Kochsalz füllt sich zudem das Glasgefäss auch noch mit Kochsalz, was eine weitere Complication ist.

Da nicht der ganze Dünndarm oder ein grosser Theil desselben ausser Function gesetzt ist, bleiben die Thiere länger am Leben. Sie starben in meinen Fällen erst nach 7 bezw. 8 Tagen.

In den anderen Fällen gingen die Thiere schon nach 2 bis 3 Tagen ein. Hier war denn wieder ein grosser Theil des Dünndarms durch den Ring hindurchgetreten und eingeklemmt. Die Verhältnisse waren genau so wie ich sie oben schon ausführlich besprochen habe.

Das Verfahren der temporären Umschnürung mit Gummischlauch hat sich übrigens bei diesen Versuchen als ganz ungeeignet erwiesen. In Controllversuchen stellte es sich nämlich heraus, dass alle Thiere, denen eine einfache temporäre Umschnürung, ohne dass

[1]) Die farbigen Photographien der gewonnenen Präparate wurden auf dem Congress demonstrirt.

vorher die Darmschlinge durch die künstliche Bruchpforte gesteckt war, auch wenn sie nur 10—15 Minuten gedauert hatte, nach etwa 8—10 Tagen ohne Ausnahme spontan zu Grunde gingen. Es fand sich Gangrän der ganzen betreffenden Darmschlinge, entweder mit Perforationsperitonitis oder ohne sie, die aber dicht bevorstand.

Die Umschnürung, sogar einmalige selbst mit ganz feinem Gummischlauch, ist also schon zu stark für den Darm. Dagegen sah ich in zahlreichen entsprechenden Controllversuchen mit feinem Gummiband nie dergleichen.

Aus diesen Versuchen ergiebt sich also, dass man eine Brucheinklemmung bei Thieren dadurch erzielen kann, dass man die durch eine künstliche Bruchpforte hindurchgezogene Darmschlinge einer temporären Schädigung aussetzt. Auf die Anämie und Contraction der Schlinge, die dadurch hervorgerufen wird, folgt eine Erschlaffung und Erweiterung der Darmwand mit entzündlicher Hyperämie und Schwellung. So wird die Schlinge voluminöser und die Bruchpforte für ein Zurückschlüpfen zu klein, ganz abgesehen davon, dass dank der geschädigten Peristaltik eine active Rückbewegung durch die Bruchpforte erschwert wird.

Sobald es zu einem Missverhältniss zwischen Weite des Darmes und der Bruchpforte gekommen ist, setzen die Stauungserscheinungen ein, die nun die weitere Incarceration noch befördern.

Welcher Art die Schädigung ist, ist völlig gleichgültig. Ich habe gezeigt, dass schon ein anämisirender Contractionsreiz von einiger Dauer im Stande ist, die Einklemmung einzuleiten. Ob diese Art der Schädigung die einzige ist, will ich durchaus nicht behaupten.

XXIX.

(Aus der Königl. chirurgischen Klinik zu Greifswald.)

Drainage der Hirnventrikel mittelst frei transplantirter Blutgefässe; Bemerkungen über Hydrocephalus.[1]

Von

Professor Dr. Erwin Payr.

(Hierzu Tafel V und 24 Textfiguren.)

I. Theil.[2]

M. H.! Die Behandlung der krankhaften Flüssigkeitsansammlungen in den Kammern des Hirnes, speciell des Hydrocephalus internus ist uralt — aber auch heute noch in ihren Erfolgen äusserst bescheiden.

Das ist vielleicht etwas befremdend angesichts der gerade in letzter Zeit sich so glanzvoll entwickelnden modernen Hirnchirurgie. Ihre Erfolge waren angesichts der enorm hohen Anforderungen diagnostischer und technischer Natur langsamer und schwerer zu erringen, als auf anderen Gebieten unseres Faches. Gerade die letzten Jahre aber zeigen uns einen stolzen und dabei hoch interessanten Wettlauf zwischen diagnostischer Feinheit und Vertiefung und technischen Fortschritten. Neurologe und Chirurg halten sich geizig in vielversprechender Grenzgebietarbeit gleichen Schritt.

Beim Hydrocephalus ist noch viel, ja beinahe alles zu erobern. Wir können ja nicht ungerecht sein und verkennen, dass auch da viele und emsige Arbeit geleistet ist, aber unsere ther-

[1] Auszugsweise vorgetragen am 2. Sitzungstage des XXXVII. Congresses der Deutschen Gesellschaft für Chirurgie, 22. April 1908.

[2] Der experimentelle Theil (die Thierversuche) folgt als II. Abtheilung nach.

1. eine weisslichgelbe, wulstförmig gegen das Lumen des Blutleiters vorspringende Partie seiner Wand. Dieselbe hat völlig glatte Endothelbekleidung und zeichnet sich von der Nachbarschaft lediglich durch die etwas veränderte Farbe aus. 2. sieht man eine nach hinten zu sehende scharfrandige Falte, mit welcher jene Verdickung abschliesst. Diese Falte stellt eine nach Art einer Venenklappe (s. Fig. 17) gegen das Lumen vorspringende Wandduplicatur dar. 3. Unter jener Falte gelangt man mit der Sonde unschwer in einen Canal, der anscheinend nach einem ca. 8 mm langen Verlauf blind endigt.

Legt man nun die gespaltene Sinuswand zurück, so sieht man (siehe Fig. 18) einen $2^1/_2$ cm langen, ca. 3 mm dicken Strang an den Sinus heran-

Fig. 18 (Fig. 17 umgedreht).

implantirte Vene.

ziehen und in diesen übergehen. 2 feinste, noch gut erhaltene Seidennähte erweisen hiermit die Implantationsstelle. Dreht man nun die Dura um, so kann man diesen schwach federkieldicken Strang noch ein Stück weit lateral gegen links verlaufen sehen; er endigt dann plötzlich mit zerfetzten Rändern, ist also offenbar bei der Herausnahme des Gehirnes an dieser Stelle durchrissen worden. Durchschneidet man etwa $^1/_2$ cm seitwärts von der als weissgelbe Vorwölbung in der Sinuswand beschriebenen Stelle den daselbst deutlich als rundliches Gebilde sichtbaren Strang, so sieht man ein Lumen von 1 mm Durchmesser (im Formalin gehärtetes Präparat). Dasselbe klafft und ist nicht durch eine Thrombusmasse erfüllt. Wenn man jetzt abermals mit einer ge-

Ventrikel durch das Foramen Monroi in Verbindung. Der III. Ventrikel communicirt durch den sehr engen Aqueductus Sylvii mit dem IV. Im Bereiche desselben finden sich die einzigen sichergestellten Communicationen mit dem Subarachnoidalraum, und zwar in Form des median gelegenen Foramen Magendie, sowie der seitlich gelegenen Foramina Luschkae (Aperturae laterales) [Obersteiner (1), Oppenheim (2) u. v. A.]. Sie sind daher für die Lymphcirculation zwischen den Hirnventrikeln und den grossen Lymphcisternen an der Hirnbasis ausserordentlich wichtig. Die Oeffnungen im IV. Ventrikel führen offen in die grösste der subarachnoidalen Cisternen, die Cisterna cerebello-medullaris.

Sowohl in den Seitenventrikeln als im unpaaren III. und IV. finden wir die Telae chorioideae, auch Plexus chorioidei genannt. Dieselben sind für die Pathogenese des Hydrocephalus jedenfalls von erheblicher Bedeutung. Sie bestehen bekanntlich aus Duplicaturen der Pia mater, die zwischen ihren Blättern auch noch Reste der Arachnoidea enthalten. Zwischen den Piablättern sind reichlich Blutgefässe eingeschlossen, und zwar in Form von Plexus, die dem Aderhautgeflecht die charakteristische Gestalt geben; man kann zuführende Arterie und abführende Vene den einzelnen Zotten entsprechend, unterscheiden. Gegen die Ventrikelinnenseite zu sind die sämmtlichen Plexus von einem einschichtigen, charakteristischen Epithel bekleidet. Obersteiner meint, es sehe so aus, als ob hier die Zellen des Neuroepithels zu Drüsenzellen geworden seien, bestimmt den Liquor cerebrospinalis abzusondern.

Der Liquor cerebrospinalis wird also thatsächlich und wohl fast ausschliesslich von den Telae chorioideae geliefert, so dass wir eine vermehrte Production desselben vorwiegend auf eine anatomische oder functionelle Störung in diesen zurückführen dürfen.

Die Subarachnoidalräume. Zwischen der dem Knochen dicht anliegenden Dura mater und der Arachnoidea befindet sich der durch Endothelauskleidung glatt aussehende Subduralraum; er enthält nur sehr spärliche Flüssigkeit. Er ist ein Lymphraum, von dem aus sich vermittelst Farbeinjection die perineuralen Lymphräume füllen lassen. Die Arachnoidea liegt der Dura ziemlich dicht an, begleitet die Pia nicht in die Sulci. Zwischen Arachnoidea und Pia befindet sich der durch zahlreiche endothelbekleidete Bänder, Häutchen und Balken in ein Maschenwerk verwandelte Subarachnoidalraum. Durch stärkeres Auseinanderweichen von Pia und Arachnoidea erweitert sich derselbe an manchen Stellen zu grösseren Hohlräumen, den sogenannten Cisternen. Ueber den feineren Bau und die Leistungen der Arachnoideabalken ist trotz der eingehenden Untersuchungen von Key und Retzius nur wenig bekannt. Innerhalb dieses Subarachnoidealraums verlaufen die grösseren Blutgefässe des Gehirnes.

Nicht unwesentlich für die Pathogenese der krankhaften Flüssigkeitsansammlungen in den Lymphräumen des Gehirnes sind ferner die Arachnoidalzotten oder Pacchionischen Granulationen (s. Taf. V, Fig. 1). Dieselben stellen solide, hernienartig geformte Ausbuchtungen der Arachnoidea

gegen die Dura, und zwar hauptsächlich gegen die grossen venösen Bluträume, die Sinus durae matris dar. — Sie sind also gestielt, besitzen kolbige, pilzförmige, seltener blumenkohlartige Gestalt, bestehen aus arachnoidalem Bindegewebe und besitzen auch die dieser Haut eigenthümliche Endothelbekleidung. Sie stellen ihrer Topographie nach Ueberbrückungen des Subduralraumes dar und verbinden solcher Art die im Uebrigen durch eine capillare Flüssigkeitsschicht getrennten Membranen.

Diese Arachnoidalzotten stülpen sich also in die Duralsinus oder deren normalerweise vorkommenden seitlichen Ausbuchtungen (Lacunae laterales oder Parasinoidalräume) vor, sind jedoch von dem Blut führenden Hohlraum durch eine gewöhnlich sehr verdünnte Duralamelle geschieden. Nicht selten verursachen die Pacchioni'schen Granulationen im Schädel tiefe grubenartige Defecte. Gelegentlich stülpen sie sich auch direct in die Wände von Diploevenen ein oder sind von Seitenästen von solchen umsponnen. Die grösste Zahl der Arachnoidalzotten findet man dem Sinus sagittalis super. und seinen seitlichen Divertikeln entsprechend; spärlicher sind sie an den übrigen Blutleitern der harten Hirnhaut.

Der Liquor cerebrospinalis erfüllt also normalerweise die Hirnventrikel, steht in freier Communication mit den verschiedenen grösseren Räumen und dem Maschenwerk des Subarachnoidalraumes des Gehirns, ferner mit dem spinalen Arachnoidalraume und stellt so ein Druckschwankungen ausgleichendes, das Centralnervensystem erfüllendes und umhüllendes Fluidum dar.

Die Production des Liquors ist, wie man gelegentlich bei Verletzungen gesehen hat, offenbar eine sehr reichliche. Der Abfluss des Liquors erfolgt sowohl gegen die Blutbahn, als gegen die Lymphwege. Der erstere Abfuhrweg ist entschieden der hauptsächliche. Nach den zahlreichen experimentellen Untersuchungen von Ziegler (3), Grashey (4), Kocher (5), Cushing (6) u. v. A. kann es als völlig feststehend bezeichnet werden, dass ein Abfluss des Liquor cerebrospinalis gegen die venöse Blutbahn auf dem Wege der Arachnoidalzotten, und zwar hauptsächlich gegen die Sinus und ihre seitlichen Anhänge, in zweiter Linie gegen die Diploevenen stattfindet. Man hat nicht nur Farbstoffe in verschiedenster Versuchsanordnung diesen Weg zurücklegen sehen, sondern auch durch Injection feinster corpusculärer Elemente die Durchlässigkeit der betreffenden Membranen für diese bewiesen. Auch Eiweisslösungen (Serum) finden den Durchtritt, Milch lässt sich besonders leicht nachweisen. Bei eiterigen und blutigen Ergüssen im Subarachnoidalraum findet man Eiter oder Blutkörperchen in den Zotten.

Der zweite Abfuhrweg für den Liquor ist die Lymphbahn. Der Subarachnoidalraum steht in Verbindung mit Lymphbahnen in der Umgebung der grossen Hirnnervenstämme, besonders des N. opticus und acusticus (Ohrlabyrinth); ausserdem bestehen gelegentlich als natürlicher Abfluss für krankhafte Flüssigkeitsansammlungen benützte Verbindungen gegen die Nase und deren Nebenhöhlen, gegen die Lymphräume des Auges, sowie endlich gegen die Lymphgefässe und Lymphdrüsen des Halses.

Der für gewöhnlich meist benützte Abflussweg ist jedoch der gegen die venöse Blutbahn. Farbstoffe lassen sich im Blute an entfernter Stelle bereits zu einer Zeit nachweisen, wo noch keine Spur von Färbung an den lymphatischen Organen des Halses zu bemerken ist. — Wir sind berechtigt, anzunehmen, dass in Fällen, in denen der normale hauptsächliche Abflussweg gegen die venösen Sinus aus irgend einem Grunde unterbrochen ist, die Lymphbahnen den Abfluss wenigstens eines Theiles des Liquors ermöglichen; dies zeigt sich bei zu den Erscheinungen des Hirndruckes führenden Erkrankungen durch Abfluss des Liquors aus in Folge des hohen Druckes ektatisch gewordenen Lymphcapillaren von Nase, Auge und Ohr. Es treten also die Lymphabflusswege vicariirend für die gestörte Abfuhr auf dem Blutwege ein.

Der Liquor cerebrospinalis ist eine leicht alkalische, reichlich Salze enthaltende, eiweissarme, vollständig klare und farblose Flüssigkeit von 1005—1010 specifischem Gewicht.

Der Eiweissgehalt schwankt zwischen 0,03 und 0,05 pCt. Der Kochsalzgehalt beträgt 0,56—0,8 pCt., der Zuckergehalt 0,06—0,09 pCt. Der Gefrierpunkt entspricht annähernd dem des Blutes.

Gesammtmenge, Tagesmenge, Druck unterliegen sehr bedeutenden Schwankungen. Die diesbezüglichen Angaben sind ungemein different. Normaliter ist der Liquor cerebrospinalis steril, enthält nahezu keine zelligen Bestandtheile, gewöhnlich nur ein paar mononucleäre Leukocyten. Am ehesten sind noch die bei Lumbal- oder Spina bifida-Punctionen ergebenen Resultate der Norm entsprechend anzusehen; bei spontan oder traumatisch bedingtem Abfluss von Liquor sind sowohl Menge, als Druck und Gehalt an organischen und unorganischen Verbindungen nicht als normal zu bezeichnen.

Einige anatomische Bemerkungen über die Venen des Gehirns, die grossen Sinus und deren Abflussverhältnisse gegen die Jugularvenen scheinen mir zur Begründung des von mir gemachten Vorschlages der Ventrikeldrainage am Platze zu sein (s. Taf. V, Fig. 2).

Die Gehirnvenen sind weit, äusserst zartwandig, klappenlos, entbehren des Muskelmantels und sind daher ungemein leicht compressibel. Die Sinus sind in die Substanz der harten Gehirnhaut eingebettete, mit Endothel ausgekleidete Canäle, welche jedoch vollständig einer musculären Wand g entbehren und gleichfalls klappenlos sind. Das Blut aus den Gehirnvenen findet seinen Abfluss gegen die verschiedenen Sinus. In den Sinus longitudinalis münden die das Blut eines grossen Theiles der Grosshirnoberfläche abführenden oberen Gehirnvenen. Browning (7) theilt dieselben in vordere, etwa dem Stirnhirnantheil entsprechend, und hintere, ungefähr den hinteren $^2/_3$ des Längsblutleiters entsprechend. Zwischen diesen „vorderen“ und „hinteren“ oberen Gehirnvenen besitzt der Längsblutleiter eine etwa 4—5 cm lange Strecke, der entsprechend keine seitlichen Einmündungsstellen von Gehirnvenen sich finden. — Gerade diese Stelle ist für die von uns benutzte Technik nicht unwichtig. Die Einmündung

der vorderen Venen findet oben oder seitlich im Sinus statt, während die hinteren in seine Unterwand einmünden. Das Gebiet der mittleren, das Blut aus den grossen Stammganglien, den Chorioidealplexus und den Marklagern der Hemispären in die Vena magna Galeni abführenden Venen enthält die wichtigsten, bei Compression besonders bedeutungsvollen venösen Abflussbahnen des Gehirns. Die unteren, das Blut des Temporal-Occipitallappens,

Fig. 3.

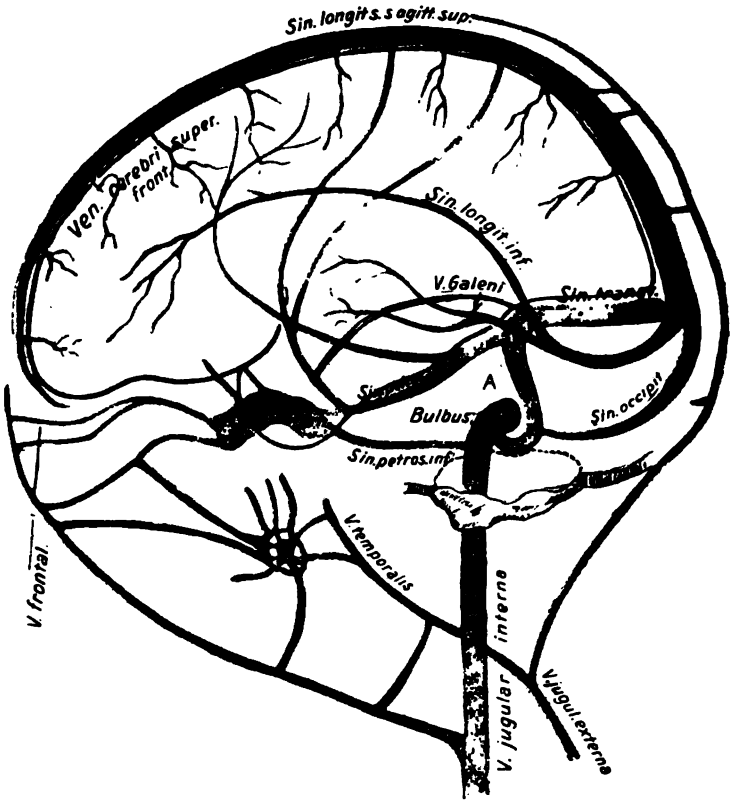

Schema über die Gehirnvenen,
aus Handbuch der pathol. Anatomie des Nervensystems, Bd. I.

sowie des Kleinhirns und Hirnstammes abführenden Venen münden in die an der Schädelbasis gelegenen Sinus und die V. basilaris.

Nicht unwichtig erscheint mir die Art der Einmündung des Sin. sigmoideus in den Bulbus der Vena jugularis. Anton (8) hat dieselbe mit einem Syphon verglichen (s. Fig. 3 u. 4).

Der Sinus macht kurz vor seiner Einmündung eine Biegung nach aufwärts, wobei sich sein Lumen unmittelbar vor dem Eingange in die weite

die Gestalt einer Kuppel besitzende Fossa jugularis bedeutend vermehrt. Macewen (9) knüpft an die genaue Beschreibung dieser anatomischen Thatsachen die Bemerkung an, dass es sich da um eine Vorrichtung zur Verminderung der Gewalt des vom Schädel thoraxwärts fliessenden Blutstromes handelt (s. Fig. 4). Ein Blick auf Fig. 3 belehrt uns aber auch, dass bei plötzlichen Blutdrucksteigerungen innerhalb der grossen venösen Gefässe des Thorax mit einem Rückstoss gegen die grossen Halsvenen die aus der Jugularvene kommende Blutmasse ebenfalls nicht ganz frei und ungehindert die verschiedenen Hirnsinus erfüllen und überdehnen kann, sondern dass gleichfalls durch die Erweiterung bei A, sowie die verjüngte Einmündung des Sinus sig-

Fig. 4.

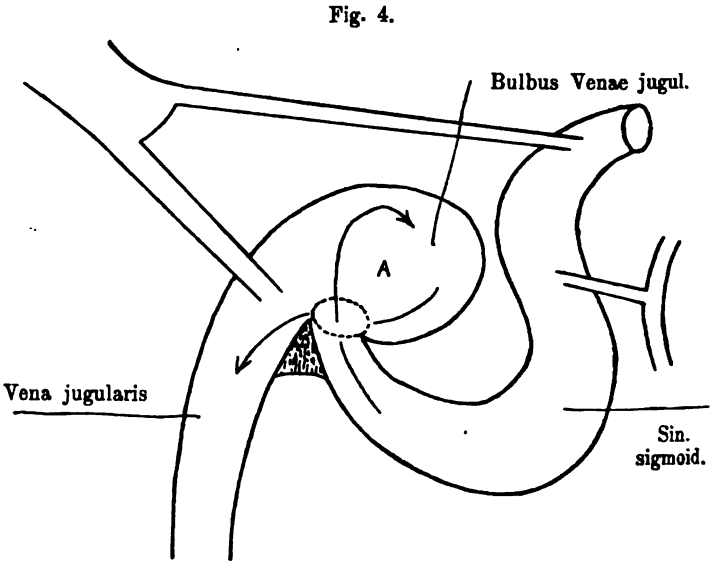

Aus Macewen, Infectiös-eitrige Erkrankungen des Gehirns etc.

moideus eine allzu plötzliche Drucksteigerung in den Hirnsinus vermieden wird. Ich habe dies hier angeführt, weil ich glaube, dass durch dieses von der Natur geschaffene „Rückschlagsventil" ein rückläufiges Einströmen von Blut in die drainirten Seitenkammern des Gehirns allein schon unwahrscheinlich gemacht ist.

An dieser Stelle muss auch noch die Frage nach der Compressibilität der Hirnsinus berührt werden. Wir entnehmen den experimentellen Arbeiten über die Hirndrucklehre von Ziegler (l. c.), Grashey (l. c.), Cushing (l. c.). Sauerbruch (10) und v. A. die Thatsache der Compressibilät der Sinus der harten Hirnhaut. Allerdings gehört zur vollen Compression ein sehr bedeutender, in vivo wohl kaum in Betracht kommender Druck. Man muss eben bedenken, dass der Querschnitt speciell des Sinus longitudinalis eine dreieckige

Gestalt hat, dass bei Druck von der Umgebung seine Wände gegen die Lichtung zu convex sich vordrängen, dass aber auch bei hohen Graden von Seitendruck immer noch ein spaltförmiges Lumen bleibt. — Bei hohen Graden von Hirndruck, also bei unter hoher Spannung stehenden Hydrocephalis mag der Abfluss des venösen Blutes in den Sinus erschwert sein, eine vollständige Unterbrechung der Sinusblutcirculation ist jedoch kaum anzunehmen, ja nach unseren Erfahrungen und Beobachtungen in vivo sehr unwahrscheinlich. Dagegen ist Angesichts der Dünne der Wandung sehr leicht erklärlich, dass die oberen, in der Pia verlaufenden Gehirnvenen schon bei mässigen Graden von Hirndruck vor ihrer Einmündung in den Längsblutleiter, vielleicht gerade in dessen Nähe stark comprimirt werden und deshalb bei der Eröffnung des hydrocephalisch erkrankten Schädels sehr stark geschwellt angetroffen werden und das Arbeiten durch Blutung erschweren.

Auch an den tiefer gelegenen Sinus ist eine völlige Compression nicht anzunehmen. Es sei nebenbei erwähnt, dass bei der Verwendung atmosphärischen Ueberdruckes zur Erzeugung von Hirndruck (Sauerbruch) eine völlige Sinuscompression (beim Hunde) erst bei Werthen von ca. 50 mm Hg (680 mm Wasser), was die höchsten beim menschlichen Hirndruck registrirten Werthe übertrifft, erreicht wurde.

Die wichtigste der tiefer gelegenen Hirnvenen ist die V. magna Galeni. Auf Circulationsstörungen in diesem Gefäss durch krankhafte Vorgänge im Centralnervensystem wird mit Recht die allergrösste Bedeutung gelegt. Ihre Compression bedingt eine passive (Stauungs-) Hyperämie in den blutreichen Plexus chorioidei der Ventrikel, und ist ein solcher Zustand wohl sicher als die Ursache einer krankhaft vermehrten Absonderung von Liquor cerebrospinalis anzusehen.

Bemerkungen über die Pathogenese und die pathologisch-anatomischen Befunde bei Hydrocephalus.

Trotz der Nothwendigkeit der Scheidung der fötalen und angeborenen von den erworbenen, der acuten von den chronischen Formen des Hydrocephalus, trotz unserer Kenntniss der zahlreichen und mannigfaltigen Ursachen für die Entstehung der secundären Ventrikelergüsse sind wir noch häufig genug über die Entstehungsursachen und Bedingungen des Leidens ganz im Unklaren.

Abgesehen von den, eine Kategorie für sich darstellenden, mit Hydrocephalie einhergehenden Missbildungen des Centralnervensystems, wird unser Forschen nach den Ursachen der krankhaften Flüssigkeitsansammlung immer wieder zur Ueberlegung führen: Entweder besteht vermehrte Absonderung des Fluidums oder es ist der Abfluss desselben vermindert bezw. verhindert. Auch eine Combination beider Anomalien kann man sich vorstellen. Die mehrfach betonte verringerte Widerstandsfähigkeit des Gehirnes kann unseres Erachtens nur bei jenen direct den Missbildungen zuzuzählenden Formen ursächlich in Betracht gezogen werden.

Wo immer wir in serösen Höhlen eine Ansammlung von Transsudaten finden, greifen wir auf das erwähnte Missverhältniss zwischen Production und Resorption und benennen damit einen pathologisch-physiologischen Vorgang, ohne vielleicht denselben bis in seine Einzelheit verfolgen zu können.

Die pathologisch-anatomischen Befunde beim Hydrocephalus sollten uns nun nicht nur die durch die krankhaften Flüssigkeitsansammlungen gesetzten Veränderungen im Centralnervensystem in morphologisch-topographischer Hinsicht kennen lehren — in dieser Hinsicht mangelt es nicht an ausgezeichneten und eingehenden Untersuchungen — sondern vor Allem die zur Flüssigkeitsansammlung führende krankhafte Veränderung aufdecken.

Nur ein Theil der pathologisch-anatomisch untersuchten Fälle bietet uns in Hinsicht der Pathogenese Befriedigendes. Finden wir die Communicationsöffnungen zwischen IV. Ventrikel und Subarachnoidealraum durch entzündliche Verklebungen oder Geschwülste verschlossen, den Aquaeductus Sylvii durch Obturation oder Compression verlegt, die Vena magna Galeni comprimirt, grosse und wichtige Duralsinus thrombosirt, als Folgeerscheinungen von Entzündungen, Narben, Tumoren, Parasiten des Gehirnes und seiner Hüllen, so ist die Wasseransammlung durch den anatomischen Nachweis des behinderten Abflusses erklärt. Venencompression kann ausserdem durch Stauung zu vermehrter Transsudation von Serum aus den Plexus chorioidei führen. Auch in Fällen, in denen ein Verschluss der Abflusswege des IV. Ventrikels durch ein organisches Hinderniss nicht nachgewiesen wird, kann der Hirnstamm, sowie das kleine Hirn zapfenartig in den Anfangstheil des Wirbelcanals eingepresst werden und dadurch ein Verschluss der Hirnkammern gegen die basalen Lymphcisternen bedingt werden. Die Druckschwankungen innerhalb der Schädelkapsel machen es durchaus wahrscheinlich, dass dieser Verschluss, der auch die seitlichen Oeffnungen im IV. Ventrikel betreffen kann, gelegentlich auch ein wechselnder, ventilartiger sein kann. Der von Bönninghaus (11) vertretene active, automatische Verschluss des Aquaductus Sylvii, sowie auch des IV. Ventrikels bei rasch eintretender Flüssigkeitszunahme in den Hirnkammern, verdient alle Beachtung. Speciell bei rascher Liquorzunahme in den Seitenventrikeln und dem III. Ventrikel ist durch die verschiedene Wanddicke des letzteren eine zum Verschluss führende Lage und Gestaltveränderung des Aquaeductus sehr wahrscheinlich. Allerdings ist der exacte, anatomische Nachweis schwierig zu erbringen. Göppert (12) unterscheidet mit Recht Hydrocephali mit vollständigem Verschluss sämmtlicher normaler Abflusswege aus den Hirnkammern, mit theilweisem Verschluss und solche ohne organisches Strombinderniss. — Diese verschiedenen Befunde erklären es, warum in manchen Fällen von Hydrocephalus im spinalen Subduralraum nur ein geringer Druck herrscht, bei der Lumbalpunction nur wenig Liquor abfliesst und ein heilsamer Einfluss auf den Krankheitsprocess, der in anderen Fällen ganz zweifellos besteht, nicht wahrgenommen werden kann.

Diesen zum Theil eindeutigen und klaren Befunden (organische Hindernisse) stehen jedoch auch solche gegenüber, in denen man gar keine oder nur

sehr geringfügige Veränderungen an den Blut- und Lymphbahnen des Gehirnes und seiner Häute findet und die Ursache der vermehrten Flüssigkeitsansammlung in den Hirnkammern auf feinere Veränderungen in den Liquor producirenden und abführenden Organen zurückführen muss. — Die Befunde, die wenigstens in einem erheblichen Theile der Fälle erhoben sind, und stets auf eine abgelaufene acute oder chronische Entzündung zurückgeführt wurden, sind: Verdickungen oder Granulationen des Ventrikelependyms, chronisch entzündliche Veränderungen in den Plexus chorioidei (fibröse Verdickung), Trübung der Pia mater, entzündliche Verdickungen und Obliterationen des Maschenwerkes der Arachnoidea u. s. w. als Folgeerscheinungen einer Ependymitis, Chorioiditis bezw. Leptomeningitis.

Angesichts der Thatsache nun, dass man heute doch allgemein der Ansicht ist, dass der Hauptabflussweg für den Liquor cerebrospinalis die Blutbahn ist und dass die Sinus der Dura mater mit ihren charakteristischen Beziehungen zur Arachnoidea, den Zotten, die hier hauptsächlich in Betracht kommenden Organe sind, muss es verwundern, dass den feineren und feinsten Veränderungen an diesen bisher nur wenig Aufmerksamkeit geschenkt worden ist. — Erst eine Arbeit von Fuchs (13) aus den letzten Jahren hat sich eingehend mit den Veränderungen der Dura mater und der in ihr eingeschlossenen Sinus im Gefolge von Hydrocephalien und Hirntumoren beschäftigt, jedoch zu der Frage des Zusammenhanges primärer Veränderungen an diesen Organen mit der Entstehung von krankhaften Flüssigkeitsansammlungen nur selten Stellung genommen. — Jedenfalls aber verdanken wir diesem Autor eine ganze Reihe von mit grossem Fleisse erhobenen Befunden über die feinere pathologische Anatomie der Dura und ihrer Sinus, die einem späteren Forscher eine grosse Erleichterung seiner Arbeit gewähren wird. In der Bearbeitung von Fuchs finden wir Angaben über die Zahl und Ausbildung der Pacchioni'schen Granulationen, sowie krankhafter Veränderungen an denselben, über die Wandstärke der Sinus und Lacunen und deren Endothelauskleidung. über das Verhalten der Blutgefässe in der Umgebung derselben, über Blutungen, Verkalkungen u. s. w. Von sehr erheblicher Bedeutung ist z. B. der Befund, dass in einem Falle von kindlichem Hydrocephalus der Sinus longitudinalis überhaupt fehlte. In Fällen von Verschluss der Hirnkammern gegen den Subarachnoidealraum können natürlich krankhafte Veränderungen an Dura und Sinus vollständig fehlen.

Unter Berücksichtigung dieser neueren pathologisch-anatomischen Befunde wird der Begriff des idiopathischen Hydrocephalus immer mehr eingeengt; es sind das jene Formen, in denen die anatomische Untersuchung keine Aufklärung über die Ursache der krankhaften Wasseransammlung giebt. Es sind jedoch solche von unbedingt verlässlichen Beobachtern geschildert [Nonne (14)]. Jedenfalls empfiehlt es sich, zwischen den durch die anatomische Untersuchung erklärten und den gegentheiligen Fällen genau zu scheiden.

Es kommt also vor Allem darauf an, durch die pathologisch-anatomische Untersuchung entweder eine Ursache für vermehrte Liquorproduction oder eine

solche für eine Verhinderung der Abfuhr desselben festzustellen. Fassen wir die Plexus chorioidei als die Hauptstätte der Bildung des Liquors auf, so kann durch entzündliche Reizung derselben oder durch Stauung in den Venen, sei es durch locale Compression oder Druck auf die venösen abführenden Hauptstämme des Gehirnes, die krankhafte Vermehrung desselben bedingt sein. Einem gewissen Maass von Ueberproduction werden die Einrichtungen für den Abfluss der Cerebrospinalflüssigkeit gewachsen sein; erst bei einer gewissen Grösse des Missverhältnisses genügen dieselben nicht mehr. Normale Production an Flüssigkeit vorausgesetzt, wird durch ein Versagen der Abfuhrvorrichtungen eine krankhafte Flüssigkeitsansammlung bedingt werden. Die Abflussvorrichtungen innerhalb der Gehirnkammern sind nach unseren heutigen Kenntnissen offenbar von geringer Bedeutung (perivasculäre, sowie in die Gehirnsubstanz führende Lymphbahnen). Sind also die Gehirnkammern gegen den Subarachnoidealraum durch irgend eine Ursache abgeschlossen, so kommt es zu Hydrocephalus internus. Sind jedoch diese Abflussöffnungen frei, so muss ein Hinderniss in den normalen Abflusswegen gegen Blut- und Lymphbahn bestehen.

Wir scheiden also demnach 3 Ursachen von krankhaften Ventrikelergüssen:

1. Organisches Abflusshinderniss.
2. Mechanischer, activer Ventrikelverschluss.
3. Insufficienz des Liquorabflusses gegen die Blutbahn.

Bei gewissen, Hirndruck erzeugenden Krankheiten, Tumor, Meningitis, Hydrocephalus, erfolgt manchmal, gelegentlich bei letzterem eine Spontanheilung bringend, ein Abfluss des Liquors an Stellen, die physiologisch zwar mit den Lymphräumen des Centralnervensystems in Zusammenhang stehen, aber normaler Weise dem Liquor keinen Abfluss gestatten (Nase, Ohr, Auge, Rachen). Dies spricht mit grosser Wahrscheinlichkeit dafür, dass der Hauptabfuhrweg — gegen die venöse Blutbahn — verlegt ist, und nun die Nebenbahn unter übermässige Anforderungen gestellt, geschädigt wird (Platzen von Lymphvaricen). Wir suchen also wohl mit Recht das Hauptabflusshinderniss im Bereiche der Blutbahn und werden da auf die Sinus verwiesen, deren Veränderungen bisher wohl nicht genügend gewürdigt worden sind. Wahrscheinlich genügen schon geringgradige entzündliche Veränderungen, vielleicht sogar schon Circulationsstörungen, um die Liquorabfuhr zu beeinträchtigen. Hier sind experimentelle Untersuchungen am Platze.

Unter Zugrundelegung der Befunde von Fuchs (l. c.) halte ich es für höchst wahrscheinlich, dass die am Schädeldach und der Dura sich abspielenden Veränderungen bei Rachitis (Hyperämie, Entzündung) den Liquorabfluss gegen den Längsblutleiter nachtheilig beeinflussen und so den relativ häufigen Befund eines spontan rückbildungsfähigen Hydrocephalus bei jener Erkrankung erklären. — Im Uebrigen darf man nicht vergessen, dass der Austritt des Liquors gegen die Blutbahn höchstwahrscheinlich ein Diffusionsvorgang ist, bei dem nicht nur gröbere mechanische, sondern auch feine chemische Störungen schon sehr ins Gewicht fallen können.

Für einen Theil der angeborenen Hydrocephali haben wir sicher mit einer Missbildung, einer Entwickelungsstörung im Centralnervensystem zu rechnen; für die übrigen angeborenen und erworbenen Formen haben wir mit Trauma, Entzündung und Tumorbildung (zu dieser zählen wir auch die Raum beengenden thierischen Parasiten) als allgemein ätiologischen Factoren zu rechnen.

Für die nicht als Missbildung sui generis aufzufassenden angeborenen Formen kommt hauptsächlich Trauma und Entzündung in Betracht. Allerdings ist über das Wesen und die Folgen der supponirten intrauterinen Traumen, sowie die fötalen Ependym- und Meningealentzündungen so gut wie nichts bekannt, und speciell die Lues bisher ohne Nachweis localer specifischer Veränderungen als Krankheitsursache betrachtet. — Ich halte es für sicher, dass eingehende pathologisch-anatomische Untersuchungen an Gehirn und Gehirnhäuten hydrocephalisch ohne anderweitige Missbildung geborener Kinder uns die speciell zur Flüssigkeitsansammlung führenden Störungen aufdecken werden.

Viel einfacher liegen ja die Verhältnisse bei der Mehrzahl der erworbenen Formen von Hydrocephalus. Die verschiedenen Meningitisformen, vor Allem die tuberculöse und die epidemisch-cerebrospinale, vielleicht auch manche seröse erzeugen durch entzündliche Verklebung der Abflussöffnungen der Ventrikel, sowie durch anatomische bleibende Veränderungen an Ependym, Chorioidealplexus und weichen Gehirnhäuten fraglos die zu Hydrocephalus internus führenden Störungen. Gelegentlich können ausheilende Gehirnabscesse, vernarbende encephalitische Herde durch Narbenschrumpfung und Verzerrung dieselben schaffen.

Traumen kommen schon bei der Geburt, sei es beim Durchgepresstwerden des kindlichen Schädels durch ein enges Becken oder durch geburtshülfliche Eingriffe (Zange) in Frage.

Blutungen in die Ventrikel, in die weichen Hirnhäute, Zerreissungen und Thrombosen der Duralsinus können auf dem Wege plastischer Verklebungen die normale Liquorcirculation stören. Es ist das ein vielleicht bisher etwas zu wenig beachtetes ätiologisches Argument. Systematisches Nachforschen über den Verlauf der Geburt, die Beckenverhältnisse der Mutter und den Kopfumfang des neugeborenen Kindes, über stattgefundene instrumentelle Maassnahmen würden sich vielleicht lohnen.

Tumoren und Parasiten können direct die Ventrikelausgänge oder grossen Blutbahnen verlegen (Verlegung oder Compression des Aquaeductus Silvii). Allerdings giebt es genug Fälle, in denen der Tumor seiner Grösse und Lage nach mechanisch schädigend nicht wirken könnte, und dürfen wir vielleicht annehmen, dass toxische von ihm gebildete Substanzen das feine Getriebe der Lymphoirculationsorgane schon nachtheilig beeinflussen.

Die Grade von Hydrocephalus internus, die durch die vorstehend angedeuteten Krankheitsbilder erzeugt werden, sind ungemein wechselnd. In einem Falle eine vielleicht klinisch kaum gewürdigte Begleiterscheinung, im anderen zu dem typischen Bilde des Wasserkopfes führend. Das hängt vom

Alter des Individuums, der Art und Schwere der causalen Erkrankung und vor Allem deren Verlaufsqualität, acut oder chronisch, ab.

Wir führen dies hier nur deshalb an, weil wir der Ansicht sind, dass auch nicht klinisch zu dem bekannten Bilde des Hydrocephalus führende krankhafte Liquoransammlungen mittels Ventrikeldrainage behandelt werden können und sollen.

Eine Eintheilung der Hydrocephali

nach klinischen, anatomischen und ätiologischen Gesichtspunkten ist für das Thema der operativen Ventrikeldrainage vom Standpunkte der Indicationsstellung und Prognose nicht ganz ohne Bedeutung.

Wir unterscheiden zunächst:

A. angeborene und

B. erworbene Formen von Hydrocephalus.

A. angeborener Hydrocephalus:

I. Formen mit gleichzeitigen anderweitigen Missbildungen.

a) mit gleichzeitigen schweren Entwickelungsstörungen oder Missbildungen am Schädel und seinem Inhalte (Anencephalie und Hemicephalie, Mikrocephalie, Porencephalie, partiellen Entwickelungsstörungen, Hypoplasien im Gross- und Kleinhirn, Cyklopie);

b) als Begleiterscheinung einer Cranio- oder Rhachischisis (Encephalocelen und Spina bifida cystica mit allen durch die verschiedene Antheilnahme von Gehirn und Rückenmark sammt Häuten bedingten Abarten). Bei diesen Fällen ist die Spaltbildung an Schädel oder Medullarrohr das Primäre, die Flüssigkeitsansammlung das Secundäre;

c) mit gleichzeitigen anderen Missbildungen, ausserhalb des Centralnervensystemes (Hasenscharte, Wolfsrachen, Gesichtsspalten, Klumpfüsse, Syndaktylie etc.).

II. Ohne eine anderweitige nachweisbare Missbildung.

Gerade für diese Formen ist der Nachweis der congenitalen Herkunft nicht immer ganz leicht. Es giebt Fälle, in denen das zur Welt kommende Kind einen sofort als abnorm erkannten Schädelumfang aufweist, oder bei denen während des Geburtsactes der fötale Hydrocephalus geplatzt ist. Es giebt aber auch Fälle, in denen die Kinder mit scheinbar normalem Schädel zur Welt kommen, bei denen sofort nach

der Geburt die pathologische Grössenzunahme beginnt. — Gerade in solchen Fällen ist die Frage keineswegs immer einwandsfrei zu lösen, ob es sich nicht doch um erworbene, vielleicht durch eine Schädigung während des Geburtsvorganges bedingte Formen handelt.

B. erworbener Hydrocephalus.

I. acuter Hydrocephalus als Folge einer

α) bakteriell-toxischen Erkrankung der Meningen;

a) bei tuberculöser Basilarmeningitis (sehr häufig),

b) bei epidemischer Cerebrospinalmeningitis (bei den überlebenden Fällen die Regel),

c) als Begleiterscheinung einer acuten serösen Meningitis (Bönninghaus, l. c.) wohl auch als idiopathischer acuter Hydrocephalus bezeichnet. B. unterscheidet zwischen einem activen und einem passiven Ventrikelverschluss (s. unter Pathogenese). Die Ursache dieser serösen acuten Meningitis dürften in der Mehrzahl der Fälle in der Nähe der Meningen gelegene chronische oder subacute Eiterungsprocesse (Ostitis, Otitis, Cholesteatom) sein. Es ist wohl gestattet, dabei an eine Toxinwirkung zu denken;

β) eines Traumas.

II. Chronischer erworbener Hydrocephalus kann aus einer acuten Erkrankungsform hervorgehen oder sich von Beginn an schleichend entwickeln.

a) Allmähliche Entstehung bei gleichzeitiger Missbildung an Schädelkapsel und Inhalt, oder dem Rückenmark und seinen Häuten (Encephalomeningocele, Spina bifida cystica);

b) im Gefolge eines Traumas, einer Hirnblutung, einer Lues hereditaria, bei Rhachitis;

c) nach Infectionen im und in der Nähe des Centralnervensystemes

1. nach Operationen an Encephalocelen oder Myelomeningocelen, inficirten Schädelverletzungen,
2. nach Ohreiterungen,
3. nach Sinusthrombose;

d) im Gefolge von allgemeinen Infectionen und anderweitigen Erkrankungen

1. nach Infectionskrankheiten (Pneumonie, Typhus, Influenza, acute Exantheme, Osteomyelitis, Darminfecte),
2. Nephritis, Marasmus etc.;

e) als Folgeerscheinung eines Tumors oder Parasiten des Centralnervensystemes; endlich bei zu Atrophie führenden Erkrankungen desselben (Paralyse etc.).

Sowohl die acuten, als chronischen erworbenen Formen verlaufen entweder mit oder ohne wahrnehmbare Vergrösserung des Schädels. Das hängt davon ab, zu welchem Zeitpunkte der drucksteigernde Process einsetzt [v. Bergmann (15)]. Die in frühem kindlichen Alter beginnenden Formen können schliesslich der Erscheinungsform nach völlig den congenitalen entsprechen. Falls der Nachweis der die Wasseransammlung bedingenden Erkrankung gelingt, ist die Unterscheidung gesichert. Es steht fest, dass auch schon an den Nähten verknöcherte Schädel in Folge der Drucksteigerung sich wieder öffnen und sehr bedeutende Grössenzunahme aufweisen können. Auch bei Erwachsenen mit völlig abgeschlossenem Schädelknochenwachsthum sieht man gelegentlich noch mit dem Maassbande deutlich verfolgbare Zunahme des Umfangs.

Bezüglich der klinischen Erscheinungen, des Verlaufes und der Diagnose der erworbenen chronischen Formen bemerken wir, dass dieselben oft völlig dem eines Hirntumors entsprechen können und es selbst dem erfahrenen Neurologen dann nicht möglich ist, zwischen den beiden Erkrankungen zu scheiden. Kopfschmerz, Schwindel, Erbrechen, cerebellare Ataxie, Neuritis optica oftmals mit Ausgang in Sehnervenatrophie und Erblindung entsprechen den allgemeinen Erscheinungen eines Hirntumors. In einzelnen Fällen waren Sehstörungen im Sinne einer bitemporalen Hemianopsie da (Druck des III. Ventrikels auf das Chiasma), (Differentialdiagnose gegen Hypophysentumor), Krampfanfälle und Lähmungserscheinungen im Bereich der Hirnnerven, Exophthalmus, Nystagmus, Strabismus, Pulsverlangsamung und -Beschleunigung, Ohrensausen, allgemeine Schwäche der Extremitäten, Tremor, sind Erscheinungen, die sämmtlich ebenso gut einem Hirntumor, überhaupt jedem den Druck innerhalb der Schädelhöhle steigernden Process zugehören können. Wichtig ist für die Diagnose das

Fehlen von Herdsymptomen, sowie die keineswegs seltenen auffallenden Besserungen des Leidens mit sich dann wieder einstellenden Rückfällen. — Bei den acuten serösen Meningitiden soll die Zahl der Lymphocyten erheblich vermehrt sein [Krönig 16)]. Bei der acuten serösen Meningitis fehlen nicht selten schwere, an die eitrigen Formen gemahnende Erscheinungen, wie Trübung des Bewusstseins, motorische Reiz- und Lähmungserscheinungen, Nackenstarre, Fieber und Obstipation, sowie Neuritis optica.

Während die Kinder mit angeborenem Hydrocephalus fast immer total verblödet oder doch geistig sehr minderwerthig sind, kann sich, wenn sie die ersten Lebensjahre überleben, ein gewisser Rest von Intellect anscheinend erhalten und sogar in bescheidenem Maasse weiter entwickeln.

Bei den erworbenen Formen besteht nicht nur die Gefahr der Erblindung, sondern auch die der Verblödung, wenn auch zugegeben werden muss, dass manchmal die Intelligenz sich auffallend lange erhalten kann.

Die Prognose des Hydrocephalus hängt sehr von der jeweils vorliegenden Erkrankungsform ab, und ist auch hier wieder die Scheidung zwischen angeborenen und erworbenen und bei letzteren zwischen acuter und chronischer Entwickelung zu machen. Ganz schlecht ist die Prognose bei den angeborenen Formen mit gleichzeitigen schweren Missbildungen am Centralnervensystem, sowie am Schädel, besonders wenn es sich um Agenesie grösserer Abschnitte des Gehirnes handelt. Aber auch gleichzeitige Kranio- oder Rhachischisis machen das an und für sich schwere Leiden noch viel ernster.

Gewöhnlich sind es ja elende Individuen, mit ungenügender Nahrungsaufnahme, die schon nach kurzer Zeit bis zum Skelett abmagern. Auch das Leben jener Wasserköpfe, die sich anscheinend gut entwickeln und Spuren geistiger Regsamkeit entfalten, hängt an einem Faden. Nicht selten ist die Gehirnsubstanz so atrophisch durch die Wasseransammlung verdünnt, dass das Gehirn bloss eine dünnwandige mit Wasser gefüllte Blase darstellt (Fall II).

Von den erworbenen acuten Formen haben wohl die beste Prognose die als Begleiterscheinung, besser gesagt, als Folge einer Meningitis acuta serosa entstandenen Formen. Sie können

spontan oder nach mehrmaliger Ventrikel- oder Lumbalpunction ausheilen. Allerdings sind bisweilen die Veränderungen am Sehnerven schon so weit vorgeschritten, dass trotz des Rückganges der Hirndruckerscheinungen eine schwere Schädigung des Sehvermögens, ja sogar Amaurose zurückbleiben kann. Die Prognose der nach epidemischer Cerebrospinalmeningitis sich entwickelnden Hydrocephalie ist besser, als jener im Gefolge der tuberculösen Basilarmeningitis. Bei den chronisch sich entwickelnden ventriculären Flüssigkeitsansammlungen ist die ursächliche Erkrankung für die Prognose von ausschlaggebender Bedeutung. Tumoren, Cysten, Parasiten, die sich gegebenen Falles durch einen operativen Eingriff beseitigen lassen, bieten durch diesen eine Chance der Heilung.

Wir haben schon oben erwähnt, dass auch bei den angeborenen Formen, falls sie zum Stillstande kommen, ein gewisses Maass von Intelligenz erhalten sein und dann auch vermehrt werden kann. Im Allgemeinen darf man aber nicht vergessen, dass es sich häufig um schwere Entwickelungsstörungen des Centralnervensystems handelt, so dass die in dieser Hinsicht zu erreichenden Resultate wohl kaum besonders glänzende sein werden. Anders bei den erworbenen Formen. Da können die Schädigungen der Hirnsubstanz bei Beseitigung des krankhaften Hirndruckes zurückgehen, die volle Intelligenz kann wiederkehren, das bereits sehr gesunkene Sehvermögen sich wieder heben.

Dies ist nicht ohne Bedeutung für die noch kurz zu streifende Frage der Indicationsstellung zu operativen Eingriffen bei Hydrocephalus.

Schwere gleichzeitige Missbildungen lassen eine operative Behandlung des Hydrocephalus unthunlich erscheinen. Aber auch schon gleichzeitiges Bestehen von Encephalocelen oder Spina bifida beim congenitalen Hydrocephalus kann als Gegenanzeige gegen den Eingriff angesehen werden.

Die angeborenen Formen ohne gleichzeitige schwere Missbildung im Centralnervensystem und Schädel sollen nach Ablauf der ersten Lebenswochen operirt werden, bevor das Allgemeinbefinden allzu elend geworden. Gegebenenfalls muss das Kind durch Lumbal- oder Ventrikelpunction an die Druckentlastung gewöhnt werden. Bei allzu elenden Kindern unterlässt man den Eingriff lieber, da ein Misserfolg sehr wahrscheinlich ist.

Die erworbenen, eine Krankheit sui generis darstellenden Formen (Meningitis acuta serosa) sollen so bald als möglich einer operativen Behandlung zugeführt werden.

Die im Verlauf einer tuberculösen oder epidemischen Cerebrospinalmeningitis entstandenen erst nach Ablauf der schweren entzündlichen Erscheinungen.

Die Probepunction soll klaren sterilen Liquor ergeben. Bis dahin soll man bei starkem Hirndruck trachten, mit Lumbal- oder Ventrikelpunction sein Auslangen zu finden.

Die Ventrikeldrainage kann sowohl bei inoperablen, als nicht auffindbaren Hirntumoren als den Hirndruck beseitigender Eingriff in Frage kommen, ebenso bei Parasiten des Gehirnes und seiner Häute.

Der Eingriff kann die sogenannte Decompressivtrepanation gegebenen Falls ersetzen und ist bei Stauungspapille ins Auge zu fassen.

Die Ventrikeldrainage, ihre Grundbedingungen und Aussichten.

Von den Abflusswegen des Liquor cerebrospinalis aus den Hirnkammern ist der gegen die venöse Blutbahn jedenfalls der wichtigere; ist er verlegt, so reichen die normalen Abfuhrwege gegen die Lymphbahn nicht mehr hin, um der gebildeten Flüssigkeit Abfluss zu verschaffen.

Diese Vorstellung bedingt den Heilplan: neue, den physiologischen möglichst ähnliche Abflusswege für das in krankhafter Weise sich vermehrende Ventrikelfluidum zu schaffen. Die Verwirklichung dieses Heilplanes bezeichnet man als Drainage des Hydrocephalus, bezw. Ventrikeldrainage (s. Fig. 5).

Die bisherigen Versuche sind nicht besonders ermuthigend. Im Gegentheil! Die Schwierigkeiten sind nicht nur technischer, sondern auch rein anatomischer und physiologischer Art. Dass eine Drainage möglich ist, dafür hat uns, wie so oft, die Natur selbst Fingerzeige geboten; das sehen wir bei den manchmal periodisch auftretenden, gelegentlich zur Heilung führenden Liquorabflüssen aus Nase, Ohr, durch die Schädeldecken bei manchen Fällen von Hydrocephalus, oder überhaupt bei Fällen mit gesteigertem Hirndruck. Die bisherigen therapeutischen Versuche erstrebten eine Drainage theils nach der Schädeloberfläche [Wernicke (17), Keen (18), Broca (19)], theils gegen den subaponeu-

41. Marchand, cit. bei Baumgarten.
42. Muscatello, cit. bei Baumgarten.
43. Merkel, cit. bei Baumgarten.
44. Guthrie, Structural changes and survival of cells in transplanted bloddvessels. The Journal of the Americ. Med. Association. 28. March 1908.
45. Goldzieher, Ueber Implantationen in die vordere Augenkammer. Archiv f. exper. Pathologie u. Pharmakologie. Bd. 2. 1874.
46. Tschistowitsch, Ueber die Heilung traumatischer Hirnverletzungen. Ziegler's Beiträge. Bd. 23. 1898.
47. del Conte, Einpflanzungen von embryonalem Gewebe ins Gehirn. Ziegler's Beiträge. Bd. 42. 1907.
48. Schmieden, Persönliche briefliche Mittheilung.
49. v. Bergmann, cit. bei Mariotti.
50. Kammerer, cit. bei Mariotti.
51. Navratil, cit. bei Mariotti.
52. Parkes, cit. bei Mariotti.
53. Le Conte, cit. bei Mariotti.
54. Schwartz, cit. bei Mariotti.
55. Revenstorff, Verletzung des Längsblutleiters, Blutstillung durch „Duranaht". Centralbl. f. Chirurgie. 1907. No. 38.
56. Hartmann, Ein Fall von Hemiplegie (acute, nicht eiterige Encephalitis) nach Keuchhusten. Mittheilungen des Vereins der Aerzte Steiermarks. 1900. No. 1.
57. Braune, Das Venensystem des menschlichen Körpers. I. Lieferung. Leipzig 1884.
58. Bardeleben, Jenaische Zeitschrift für Naturwissenschaften. Bd. 14. No. 1. 1880.
59. Klotz, Archiv für Anatomie und Physiologie. 1887. Anatom. Abtheil. S. 159.
60. Grützner, Ueber die Thätigkeit der Arterien. Med. naturwissenschaftl. Verein in Tübingen. Sitzung vom 15. Juli 1907. Ref. in Münch. med. Wochenschr. 1907. S. 1802.
61. Minkowski, Discussionsbemerkung im Greifswalder medicin. Verein.
62. Henle, Discussionsbemerkung am 37. Congress der Deutschen Gesellsch. f. Chirurgie. Berlin.

gewissen Grenzen und kann nicht beliebig lange, wie es in unserem Falle nothwendig wäre, stattfinden. — Während lockere intacte Bindegewebsräume grosse Mengen von Flüssigkeit in kürzester Zeit resorbiren, induriren und infiltriren sie sich bei längerer Dauer des Oedems plastisch, werden derb und verlieren die Resorptionsfähigkeit wenigstens zum Theil. Sie kann durch künstlich herbeigeführte Hyperämie uud durch Massage lange Zeit immer wieder erhöht werden, ohne jedoch den ursprünglichen Werth zu erreichen.

Diese durch zahlreiche Erfahrungen erhärtete Thatsache lässt uns zu dem Schlusse kommen, dass subcutane, subaponeurotische, intermusculäre Abflusswege als Drainage in Hinsicht ihrer Dauerhaftigkeit als unsicher anzusehen sind. Die Drainagen gegen die Körperoberfläche oder einen mit dieser in Zusammenhang stehenden, Luft führenden Hohlraum (Nase und deren Nebenhöhlen, Rachen) erscheinen wegen der ganz eminenten Infectionsgefahr sehr bedenklich. Die von der Natur geschaffenen Selbstdrainagen geschehen unter Vermittelung eines Netzes ektatisch gewordener feinster Lymphgefässe (Lymphvaricen), das offenbar retrograde Infectionen erschwert; man darf nicht vergessen, dass wir nicht in der Lage sind, Aehnliches auf künstlichem Wege zu schaffen.

Man muss also von einer Drainage der Hirnventrikel verlangen: 1. dauernd garantirten Abfluss des Liquors auf einem entsprechend hergestellten Wege; 2. Vermeidung jedweder Communication mit der Körperoberfläche oder einem mit dieser im Zusammenhange stehenden Hohlraume; 3. die Schaffung der für den Begriff der Drainage nothwendigen physikalischen Vorbedingungen entweder in Form eines Gefälles oder in Form der Capillarwirkung. Handelt es sich um die Schaffung eines Gefälles, so muss der Druck in dem für den Abfluss des Liquors bestimmten Hohlorgan dauernd oder doch für gewöhnlich niedriger sein als in der Stätte seiner Production und Ansammlung.

Setzen wir diese Forderungen ins Practische um, so müssen wir folgendes verlangen:

Einen völlig mit Endothel ausgekleideten Canal, der den Ventrikelhohlraum mit dem für die Abfuhr des Liquor bestimmten Hohlraum lückenlos verbindet, sowie einen Hohlraum oder ein Gefässsystem mit niedrigerem Innendrucke, als in den

Ventrikeln des Gehirnes herrscht. Letzterer Bedingung würden entsprechen die übrigen grossen serösen Körperhöhlen, das Lymphgefässsystem und, mit gewissen Einschränkungen, das Venensystem. Angesichts der Unmöglichkeit operativ technischer Eingriffe am Lymphgefässsystem und der Schwierigkeiten der Drainage gegen die topographisch weit abliegende Brust- oder Bauchhöhle, lautete unsere Devise: Ventrikeldrainage mit Abfluss gegen die venöse Blutbahn.

Die bereits versuchte Drainage des spinalen Subduralraumes gegen die von demselben aus wohl erreichbare Bauchhöhle passt nur für die mit dem spinalen Lymphraum in freier Communication stehenden Hydrocephali.

Der Liquordruck übersteigt im normalen den Venendruck um ein Geringes; es könnte sonst, es sei denn, man dächte an eine Saugwirkung vom Venensystem aus, kein Abfluss des Liquors gegen die venöse Blutbahn stattfinden; Erhöhung des Liquordrucks. sowie Verminderung des Druckes in der venösen Blutbahn begünstigen diesen Uebertritt, Erhöhung des Druckes im Venensystem hemmt ihn.

Bei stark erhöhtem intracraniellen Drucke findet zuerst ein vermehrtes Abströmen von Liquor in die venöse Blutbahn statt. die Venen selbst, die Sinus werden durch den von aussen auf sie einwirkenden Druck ausgepresst; das Blut entleert sich durch die grossen Halsvenen, die Diploevenen und Emissarien in die Schädelweichtheile, die V. ophthalmica, die grossen extraduralen Venenplexus im Rückgratcanal. Wir betonen aber nochmal, dass selbst bei unter sehr hohem Druck stehenden Hydrocephalis die Sinus keineswegs vollständig comprimirt, im Gegentheil stark mit Blut angefüllt angetroffen werden. Auch bei sehr starken intracraniellen Drucksteigerungen findet das Blut dank seiner so zahlreichen Abflusswege immer noch genügende Abfuhr aus der Schädelhöhle.

So lange die Venen trotz der starken Compression ihre Lichtung behalten und Blut abführen, brauchen keine Symptome von Hirndruck aufzutreten. Man kann aber deutlich beobachten, dass es bei Erhöhung des intracraniellen Druckes bald zu einer venösen Stase kommt, nachdem vorher Liquor und Blut reichlicher abgeflossen sind, resp. verdrängt worden sind. Diese Stase, die man

an den Pialvenen ausserordentlich deutlich sehen kann und auch aus der sehr heftigen Blutung aus dem eröffneten Sinus longitudinalis merkt, verschwindet zum Theil, wenn man z. B. beim Hydrocephalus den Seitenventrikel punctirt und einen Theil des Fluidums abströmen lässt.

Es kann also der Druck in den Gehirnkammern so ansteigen, dass er trotz der erschwerten Abflussbedingungen des Blutes und des auch in den Venen gesteigerten Druckes sich über denselben bedeutend erheben kann. — Nehmen wir nun an, dass bei ausgeführter Ventrikeldrainage der Druck im Innern der Gehirnkammern sinkt, so verkleinern sich diese, und es wird auch die Venen- und Sinuscompression sich verringern.

An dieser Stelle sei auch noch die Bemerkung eingeflochten, dass die Grosshirnhemisphären bei allen stärkeren Graden von Hydrocephalus internus so gegen die Schädelkapsel angedrängt werden, dass man fast niemals im Subarachnoidalraum grössere Mengen von Liquor findet. Demzufolge erscheint im Zusammenhalt mit dem, was wir über die Fälle mit ungenügendem Liquorabfluss gesagt haben, eine Drainage gegen den Subarachnoidalraum an der Convexität des Grosshirns von zweifelhaftem Werthe. Es ist eine Erfahrungsthatsache, dass bei Hydrocephalus-Punctionen in Folge des hohen Seitenkammerdruckes sich die Punctionsöffnungen in der deckenden Hirnsubstanz, als auch in der Dura häufig nicht schliessen, es besteht somit nicht selten durch längere Zeit eine Communication zwischen Ventrikelhohlraum und Subarachnoidalraum. Es wäre wohl denkbar, dass in Fällen, in denen die Ursache des Leidens vorwiegend in einer krankhaft gesteigerten Liquorproduction zu suchen ist, diese offen bleibenden Punctionsöffnungen eine Art unbewusst angelegte Dauerdrainage gegen den vielleicht doch noch über ein gewisses Maass von Abflussvorrichtungen verfügenden Subarachnoidalraum darstellen. — Eine Anzahl von Fällen ist zweifellos durch wiederholte Ventrikelpunctionen günstig beeinflusst worden, und liesse sich wohl diese Möglichkeit ins Auge fassen. — Immerhin wäre diese Art der Drainage für jene Fälle, bei denen es sich erfahrungsgemäss sehr häufig um organischen Verschluss der natürlichen Abflussöffnungen der Hirnkammern gegen die basalen Lymphcisternen handelt, bei den im Gefolge von Meningitiden auftretenden

Ungefähr 3 mm von der Sicherungsschlinge werden die Enden des dicken Seidenfadens abgetragen; die Schlingenfäden a, b und c bleiben ungekürzt.

Ist der Darm so durch den Knoten verschlossen, so ergiebt sich das auf Figur 1 wiedergegebene Fadenarrangement.

Ist das andere Darmende in der gleichen Weise versorgt, so wird das dazwischen gelegene Darmstück exstirpirt, nachdem durch Abklemmen oder Abbinden desselben dafür gesorgt ist, dass sich nach der Durchschneidung Inhalt aus demselben nicht entleeren kann.

Bei der nun folgenden Darmnaht hat man nur darauf zu achten, dass man nicht etwa durch Zug am rothen Faden a die Sicherungsschlinge löst, während ein zufälliger Zug am blauen Faden b oder am gelben Faden c in keiner Weise schadet, im Gegentheil den Knoten dadurch, dass er die chirurgische Schlinge dichter an die Sicherungsschlinge anpresst, noch weiterhin festigen wird.

Bei der mehretagigen Serosa-Muscularisnaht wird der Faden c auf der einen Seite und die Fäden a und b zusammen ungefähr an der entgegengesetzten Seite der Darmcircumferenz aus einer ganz kleinen Lücke der Naht, zu deren Verschluss nach der späteren Entfernung der Fäden entweder gar keine, oder eine einzige Uebernähungsnaht nöthig ist, herausgeleitet.

Ist die zwei- oder dreietagige Serosa-Muscularisnaht fertig, so wird — und zwar vortheilhafter Weise unter einem gewissen Gegenzug an dem gelben Faden c — durch Zug am Faden a und damit gleichzeitiger Entfernung des Fadens a die Sicherungsschlinge A geöffnet, darauf durch Zug am Faden b und damit gleichzeitiger Entfernung des Fadens b die chirurgische Schlinge B geöffnet und schliesslich durch Zug am Faden c mit diesem gleichzeitig der dicke Seidenfaden in toto herausgezogen oder doch wenigstens das eine Ende des dicken Seidenfadens so weit herausgehoben, dass es erfasst und der ganze Faden entfernt werden kann.

Nachdem durch Entfernung der Fäden in der gleichen Reihenfolge auch das andere Darmlumen wieder eröffnet ist, ist die Communication an der Nahtstelle nach völlig fertiger Vernähung wiederhergestellt.

Dasselbe Princip, die Knoten versenkter Nähte durch Zug an eingelegten Fadenschlingen zu lösen, habe ich in etwas modificirter

gegen die Körperoberfläche oder gegen Bindegewebsräume, sondern auch gegen Hohlorgane des Körperinnern neue Abflusswege schaffen kann.

Bemerkungen über die freie Transplantation von Blutgefässen.

Die Chirurgie der Blutgefässe hat sich in den letzten Jahren in ganz ungeahnter Weise entwickelt!

Seitliche und circuläre Gefässnaht, Gefässanastomosen, Resectionen von verletzten oder erkrankten Gefässabschnitten mit nachfolgender circulärer Naht, Gefäss- und Organtransplantationen mit Gefässnaht stellen die markantesten, in rascher Folge entwickelten Phasen der modernen Gefässchirurgie dar. Bedenkt man, wie kurz die Geschichte dieses allermodernsten Gebietes unseres Faches ist, so muss man über die Wandlungen, die sich in unseren Anschauungen über Wesen, Leistungen und Ertragsfähigkeit der Blutgefässe, sowie über die Blutcirculation vollzogen haben, staunen, aber auch sich über die Erfolge der modernen Technik am Circulationsapparate freuen.

Die Gefässtransplantation konnte sich naturgemäss erst entwickeln, als die Technik der circulären Gefässnaht zu einer gewissen abschliessenden Höhe gekommen war. Die Invaginationsmethode Murphy's (26), die Gefässvereinigung mittels resorbirbarer Magnesiumprothesen des Verfassers (27), sowie die Gefässnaht nach der Technik Carrels' (28) und deren weitere Verfolgung durch Stich (29) werden gegenwärtig als die besten angesehen.

Die Versuche über Gefässüberpflanzung sind nach den letzteren beiden Nahtmethoden gemacht.

Während Exner (30) 1903 Gefässtransplantationen von Vene auf Arterie stets von Thrombose gefolgt sah, gelang es Höpfner (31) in sehr exacten Versuchen, völlig aus der Continuität herausgelöste Arterienabschnitte mit voller Erhaltung der Circulation am selben Individuum, aber auch von einem Thier derselben Species auf ein anderes zu übertragen (Nahttechnik mit Magnesiumprothese). Dagegen hatte er bei allen Versuchen einer Transplantation von Venen, sowie der Uebertragung von Gefässstücken von einer Thierspecies auf eine andere stets nur negative Resultate.

Carrels (l. c.) hatte, häufig in gemeinschaftlicher Arbeit mit Guthrie (32), in Amerika schon seit dem Jahre 1901 sich intensiv mit allen Fragen der Gefässchirurgie beschäftigt und geradezu Aufsehen erregende Erfolge zu verzeichnen. Es war ihm dank seiner trefflichen Technik nicht nur gelungen, grosse Abschnitte von Arterien und Venen an Stelle resecirter Gefässstücke mit völliger Erhaltung der Circulation einzuheilen, sondern auch Arterien und Venen zu vereinigen und damit das Problem der Umkehrung des Blutstromes erfolgreich zu lösen. Noch interessanter sind Carrels' Organtransplantationen, bei denen es naturgemäss auch vor Allem auf eine erfolgreiche Gefässüberpflanzung ankommt. Carrels verwendete bei seinen Versuchen

ungemein häufig Venen und hält deren Verwendung für sehr empfehlenswerth; er ersetzte mit Venenstücken von 8—12 cm Länge ebenso grosse Defecte von Arterien und berichtet, dass die Venenwendung, allerdings im Beginn durch den ungewohnten hohen Druck gebläht, sich nach kurzer Zeit den geänderten Anforderungen angepasst und in allen ihren Wandschichten besonders natürlich der Muscularis hypertrophirt. Es sei noch hier erwähnt, dass Carrels den Versuch machte, aus einem rechteckigen Stück Peritoneum, desgleichen Fascie, durch entsprechende Nahtvereinigung ein endothelbekleidetes Rohr zu erzeugen und dieses an Stelle eines resecirten Gefässstückes zur Einheilung in eine Strom führende Arterie zu bringen. Der interessante dreimal wiederholte Versuch misslang insofern, als in der Nähe der Vereinigungsstelle des Peritonealcylinders mit der Carotis sich kugelförmige Thromben fanden. — Zweimal war die Ursache des Misslingens in Fehlern der Asepsis zu suchen. Carrels selbst hält diese Frage für noch nicht gelöst, hält aber ein Gelingen dieses Experimentes für durchaus möglich. Der Sack selbst zeigte vollständig entsprechende Ernährungsverhältnisse, auch war eine völlige Vereinigung zwischen dem Endothel des Gefässrohres und dem Peritonealepithel an der von geringen Thrombusmassen bekleideten Nahtstelle festzustellen. Den Ausgang nahm die Thrombose von der technisch nicht vollständig entsprechend ausgeführten Längsnaht des Peritoneallappens.

Weitere Versuche über Ersatz von Gefässwandstücken, besonders Venen durch Peritoneallappen wären höchst interessant, vor Allem wegen des morphologischen Verhältnisses des Peritonealepithels in von Blut durchströmten Bahnen.

Mariotti (33) überpflanzte vollständig aus der Continuität entnommene Lappen aus der Wand einer Vene in Defecte anderer Blutadern; trotz Eintretens von Thrombose konnte Mariotti das Erhaltenbleiben der Structur der Venenwand feststellen; auch er machte Versuche der Peritoneallappenplastik von Blutgefässdefecten. Vor ihm hatte schon Taddei (34) mit Erfolg Uebertragung von ungestielten Venenlappen in Defecte anderer Venen ausgeführt. —

Stich hat gleichfalls in allerneuester Zeit in Anlehnung an die Gefässnahttechnik von Carrels dessen Versuche wiederholt, zum Theil weiter ausgebaut und vervollkommnet.

Es ergab sich dabei, dass sich Venenstücke erfolgreich in eine Arterie einpflanzen lassen, ferner, dass die Implantation von Arterienabschnitten einer fremden Thierspecies gelang, dass es endlich möglich war, Arterienstücke getödteter Thiere von 3—6 cm mit vollem Erfolg in lebende Schlagadern von Thieren der gleichen Species zu überpflanzen. Solche Versuche gelangen Stich noch $1^1/_2$ Stunden nach dem Tode des Thieres. Die Ernährung des scheinbar leblosen in Kochsalzlösung stark gequollenen weisslichen Gefässstückes stellt sich durch Füllung der Vasa vasorum nach einer gewissen Zeit wieder her. Diese Versuche erweisen nur, dass Blutgefässe eine ausserordentlich grosse Vitalität besitzen; für Venen trifft dies höchstwahrscheinlich in derselben Weise zu.

Goyannes (35) gelang es, ein Stück Aorta durch ein ebensolches aus der V. cava zu ersetzen. —

Bei allen vorstehend kurz angeführten Experimenten über die Möglichkeit einer Gefässtransplantation war der Zweck des Eingriffes stets die Erhaltung der Circulation in dem betreffenden Gefässgebiet. Transplantationen von Gefässen zu anderen Zwecken sind kaum ausgeführt worden[1]), daher ist auch unsere Kenntniss über das fernere Verhalten von Blutgefässen, die nicht direct wieder in eine Blutstrombahn eingeschaltet werden, gering. Gluck (36) allerdings hatte vor Jahren gelegentlich einer von ihm empfohlenen Methode der Gefässvereinigung den Rath gegeben, ein dem Gefässrohre entnommenes Stück als „lebende Prothese" von Ringform zur Deckung der frisch gemachten Naht zu verwenden. Das Verfahren ist meines Wissens nur von Jensen (37), einmal mit Erfolg, nachgeprüft worden.

Durch die neuen Versuche Höpfner's, Carrels' und Stich's sind ältere Arbeiten über die Vulnerabilität der Blutgefässwand [Burci (38), d'Anna (39)] zwar zum Theil überholt, indem es sich gezeigt hat, dass bei geeigneter Technik und vor Allem tadelloser Asepsis den Gefässen unendlich viel mehr zugemuthet werden kann, als man ehedem dachte. Jene Arbeiten haben aber immerhin das beachtenswerthe Ergebniss zu Tage gefördert, dass Substanzverluste oder Schädigungen der Adventitia mit Thrombose der Vasa vasorum keineswegs zur Sistirung der Circulation zu führen brauchen. Selbst Gefässe mit totaler streckenweiser Nekrose der Adventitia und partieller der Media konnten frei von Thrombose bleiben; Aehnliches wissen wir allerdings auch aus der Praxis; man braucht sich nur an das Verhalten von Blutgefässen, die Abscesshöhlen durchqueren, zu erinnern. — Es kommt also wohl dem Blutstrom für die Ernährung des Gefässes eine grosse Bedeutung zu!

Andererseits wissen wir aber auch, dass aus der Circulation ausgeschaltete Blutgefässe keineswegs einer Nekrose zu verfallen brauchen. Es kann sogar das Blut in doppelt abgebundenen Gefässstücken lange Zeit hindurch flüssig bleiben, es zeigen sich an den verschiedenen Gefässwandschichten, besonders aber an der Intima, Proliferationserscheinungen [P. Baumgarten (40)], und haben dieselben die Veranlassung zu einer Discussion über die Frage der Bindegewebsbildung aus Gefässendothelien gegeben [Baumgarten (l. c.), Marchand (41), Muscatello (42), Merkel (43)]. Solche auf eine gewisse Strecke isolirte und doppelt abgebundene Gefässe sind der Ernährung von der Intima aus durch den circulirenden Blutstrom vollständig entzogen. Die Vasa vasorum können durch ihre Anastomosen mit den Gefässen der Nachbarschaft zur Ernährung des Gefässstückes ebenso wie die perivasculären Lymphgefässe beitragen. Je ausgedehnter die Isolirung war, um so geringfügiger wird diese Art der Nahrungszufuhr sein. Auch diese Beobachtungen, die gerade Angesichts der vielleicht etwas zu hoch angeschlagenen Ernährung der Gefässwand durch den kreisenden Blutstrom von Wichtigkeit

[1]) Auch für die Neurochirurgie wird die Gefässtransplantation neuerer Zeit öfters in Anwendung gezogen (Henle, Ramsauer u. A.).

sind, legen ein beredtes Zeugniss für die hohen vitalen Eigenschaften der Blutgefässe ab.

Es sei hier weiter bemerkt, dass gerade bei der freien Organtransplantation, speciell der Schilddrüse, fast alle Untersucher fanden, dass sich die Gefässe am besten erhalten und dass rasch von dem Empfängerboden neue Gefässe in das überpflanzte Gewebestück hineinwachsen und sich mit den erhalten gebliebenen desselben vereinigen und dasselbe vascularisiren. Selbst vollständig thrombosirte Gefässabschnitte behalten ausserordentlich lange ihren histologischen Charakter bei; sogar bei innerhalb chronischer Abscesse verlaufenden Gefässen können wir dies sehen.

Leider ist zur Zeit über die Veränderungen, die transplantirte Gefässstücke bei erhaltener Circulation erleiden, noch wenig bekannt[1]). Guthrie (41) spricht in einer kürzlich über dieses Thema erschienenen Arbeit über eine Reihe von Veränderungen, vor allem Verdickung und Grössenzunahme des überpflanzten Gefässabschnittes. G. beschuldigt die völlig veränderten Circulationsverhältnisse der Gefässwand, indem er ein Aufhören der Circulation in den Vasa vasorum annimmt, ferner das Aufgehobensein der Lymphcirculation, die völlige Trennung des Gefässes aus seinen Nervenverbindungen, endlich bei Thieren verschiedener Species durch die Verschiedenartigkeit des Blutserums bedingte Schädigungen. Als höchst merkwürdig sei erwähnt, dass Guthrie in derselben Arbeit mittheilt, dass 60 Tage in 2,5 pCt. Formalin fixirte Venenstücke vom Hunde, in Ammoniak ausgewaschen, in absolutem Alkohol entwässert und paraffindurchtränkt anstandslos sich in einen Defect einer Hundecarotis einheilen liessen! Soviel ich entnehmen kann, geschah dies sogar mit Erhaltung der Circulation. Nach 3 Wochen zeigte die Gefässwand des eingeschalteten Venenstückes deutlich Reaction, die wohl auf einen Ersatz durch in dasselbe einwachsende zellige Elemente aus der Nachbarschaft zu erklären ist.

Guthrie's Ansicht von dem Aufhören der Circulation in den Vasa vasorum widerspricht eine Beobachtung Stich's, dass bei seinen Blutgefässtransplantationen sich die gequollenen Gefässstücke bei Einschaltung in die Strombahn erst nach $^1/_4$ Stunde roth gefärbt, ergo vascularisirt gezeigt hätten.

Es ist ferner hervorzuheben, dass die Bearbeiter der Frage der Gefässtransplantation selbst im Falle eines functionellen Misslingens nichts über eine Nekrose der überpflanzten Gefässstücke berichten.

Angesichts dieses vorliegenden Materiales muss man sich die Frage vorlegen: von welchen Bedingungen hängt das Erhaltenbleiben der Gefässwandstructur bei Transplantation ohne die Wiederherstellung normaler Blutcirculation ab?

Es giebt zwei Wege, auf denen dem überpflanzten Gefässstücke Ernährung zugeführt werden kann:

1. durch möglichst rasche Verklebung mit seiner Umgebung, durch Einwachsen von Blutgefässen aus der Nachbarschaft, nachdem durch etwa 36 Stunden eine Art Lymphcirculation die Ernährung besorgt hatte;

---

[1]) Die Mittheilungen Stich's über dies Thema stehen noch aus.

2. durch einen Lymphstrom, der das ganze Gefäss umspült und eventuell auch in dessen Inneres eindringt und es durchfliesst. — Dieser für unser Verfahren besonders wichtige Modus lässt sich am besten bei Einbringung von Gefässabschnitten in seröse Körperhöhlen oder in die vordere Augenkammer studiren.

Es handelt sich in unseren serösen Höhlen um salzhaltige Eiweisslösungen, die möglicherweise für die Ernährung von Blutgefässen Genügendes leisten. Die Ernährung der Lymphgefässe scheint ja auch lediglich durch den in ihnen sich fortbewegenden, allerdings auch sehr reichlich mit Zellen vermengten Inhalt zu geschehen. — Für die Erhaltung des Endothelbelages ist vielleicht das Vorhandensein eines Stromes einer salzhaltigen Eiweisslösung genügend.

Wir haben zur Beantwortung dieser Frage eine Anzahl von **Thierversuchen** unternommen, um das Ueberleben von Blutgefässen, sowohl Arterien als Venen, zu studiren.

Die Thierversuche bewegten sich in zweierlei Bahnen:

1. waren es Versuche, um über die Vitalität der Blutgefässe, die Erhaltung ihrer Structur, ihre eventuelle Einheilungsmöglichkeit ins Klare zu kommen;
2. mussten Versuche unternommen werden in specieller Rücksichtnahme auf die Frage der Ventrikeldrainage.

Die erste Versuchsreihe, die zum grossen Theile abgeschlossen ist, beschäftigt sich damit, das Verhalten von Blutgefässen, Arterien und Venen in serösen Höhlen als Communicationsweg zwischen zwei seröse Körperhöhlen eingepflanzt zu studiren. Es wurden zu diesem Zwecke Blutgefässstücke frei in die Bauch- und Brusthöhle und ins Pericard eingebracht. Es wurden ferner Arterienstücke durch eine Lücke im Zwerchfell in schiefer Richtung so durchgeführt, dass das eine Lumen in die Brust-, das andere in die Bauchhöhle mündete. Es wurden ferner Implantationen von Blutgefässen in das Netz, zwischen die Mesenterialblätter, ins properitoneale Gewebe gemacht. Gelegentlich wurden Gefässe unter Serosabrücken so durchgeführt, dass beide Lumina frei gegen die Bauchhöhle sahen.

Es wurde weiter das Verhalten von Blutgefässen in parenchymatösen Organen, Milz, Leber, geprüft, endlich Gefässe in Musculatur, in Fettgewebe, in die Subcutis transplantirt.

In Anlehnung an die Versuche von Goldscheider (45), dem es gelungen war, die Tuba Fallopiae in die vordere Augenkammer zu transplantiren, wobei das Organ sich vergrössert und 3 Wochen

hindurch seine Contractilität bewahrt hatte, wurde eine ganze Reihe von Versuchen von Einheilung von Blutgefässen in die vordere Augenkammer[1]) gemacht. — Es wurden auch diese Versuche in der Weise angestellt, dass Blutgefässe der einen Thierspecies auf eine andere übertragen wurden. Das Ergebniss aller dieser, in einer zweiten Mittheilung niedergelegten Versuche lässt sich kurz dahin zusammenfassen, dass es unter entsprechenden Vorsichtsmassregeln in einem ganz erheblichen Theile der Fälle gelingt, durch lange Zeit, durch Wochen und durch Monate die vitalen Eigenschaften transplantirter Blutgefässe zu verfolgen; es lässt sich meistens nach 4, 8, 12 Wochen volle Kernfärbbarkeit, volle Erhaltung der Gefässwandstructur in allen ihren Theilen nachweisen. — Das Erhaltenbleiben des Lumens hängt von sehr verschiedenen Umständen ab; die Anwesenheit von Blut, von dem operativen Eingriff herrührend, verursacht allerdings in der Regel die Bildung eines an der Gefässwand festhaftenden Gerinnsels. Es ist nicht uninteressant, dass bei zwischen zwei Blut führende Gefässstämme eingeheilten Arterien- und Venenstücken, selbst wenn an den Einmündungsstellen Thrombose eintritt, in ihrem also ganz ausserhalb einer Blutcirculation stehenden Mittelstück das Lumen sich offen erhalten kann und das Gefäss volle vitale Eigenschaften aufweist. Ich habe z. B. eine Hundecarotis zwischen Vena portae und Vena cava eines grossen Hundes eingepflanzt. Da die freien Gefässenden nicht umgestülpt waren, so entwickelte sich in jedem der beiden grossen venösen Gefässe ein wandständiger, später völlig sich organisirender Thrombus. Das Mittelstück, das fast adhäsionslos in der Bauchhöhle lag, zeigte jene eben genannten Eigenthümlichkeiten. Das Ergebniss dieser Versuche spricht also sehr zu Gunsten einer hohen Vitalität der Blutgefässe, somit also für deren Verwendung im Sinne der freien Transplantation auch ohne directe Wiedereinschaltung in den Kreislauf.

Die 2. Reihe von Versuchen beschäftigt sich mit dem Verhalten von Blutgefässen in den Lymphräumen des Gehirnes, über die eintretenden Beziehungen zur Gehirnsubstanz, sowie zu den

---

[1]) Herr Docent Dr. Halben äusserte mir gegenüber die Idee, die freie Blutgefässtransplantation für Dienste der Augenheilkunde verwendbar zu machen. (Glaucomtherapie).

Häuten des Gehirnes, endlich mit den Einheilungsverhältnissen in den Blutleitern der harten Gehirnhaut und mit der Möglichkeit einer Herstellung einer Liquordrainage zwischen Lymphräumen des Centralnervensystemes und der venösen Blutbahn.

Diese Versuche sind technisch schwierig, noch keineswegs vollendet. Ich werde über dieselben seiner Zeit gemeinschaftlich mit Herrn Assistenzarzt Dr. A. Hoffmann, der mit mir an der Durchführung derselben arbeitet, berichten.

Wir halten es also für erwiesen, dass frei transplantirte Blutgefässe sich lange Zeit hindurch mit völliger Erhaltung ihrer Wandstructur erhalten können und mit Endothel ausgekleidete für eine Blut- oder Lymphcirculation geeignete Canäle darstellen. Es erfolgt sehr rasch eine Verklebung mit der Umgebung. Je besser vascularisirt dieselbe ist, um so inniger die Verbindung. Der in den serösen Körperhöhlen circulirende Lymphstrom scheint sowohl für die Ernährung des Endothels als auch für die Ernährung des ganzen Gefässstückes überhaupt von grossem und günstigem Einflusse zu sein.

Es handelt sich nun noch um ein Bedenken. Auf der einen Seite taucht das transplantirte Blutgefäss in den Längsblutleiter, findet also daselbst direct durch die Blutcirculation seine Ernährung. Seine Wand verklebt mit der Sinuswand, sein weiterer Verlauf liegt zwischen Dura und Arachnoidea und geht mit den weichen blutreichen Gehirnhäuten leicht eine sehr innige Verklebung ein. Nun senkt sich aber das für den Liquorabfluss bestimmte Gefässstück in den Seitenventrikel ein und muss auf eine Strecke weit, dieselbe kann bei erworbenen Fällen von Hydrocephalus mehrere Centimeter lang sein, die Gehirnsubstanz, und zwar Rindengrau und Marklager, durchdringen.

Wie stehen die Chancen einer Einheilung des transplantirten Blutgefässes in das Gehirn.

Scharfrandige, Stich- und Schnittverletzungen des Gehirns heilen leicht; viel schwerer schon mit stumpfen Werkzeugen gemachte, besonders gequetschte und zerrissene Wunden. Das nekrotische und blutig infiltrirte Gewebe macht dieselben Wandlungen durch, die die Gehirnsubstanz bei hämorrhagischer Erweichung nach Contusion, Compression und Gefässruptur erleidet.

Es ist ganz zweifellos, dass auch recht ausgedehnte röhrenförmige Verletzungen, Stich- und Schusscanäle des Gehirns durch reichliche Bindegewebs-

bildung verheilen können. Allerdings erscheint es auch als erwiesen, dass traumatische Defecte der Gehirnsubstanz permanent bleiben können, sich mit Endothel überkleiden und dann entweder glattwandige Hohlräume oder ebensolche Canäle darstellen, die höchstwahrscheinlich als dauernd anzusehen sind. — Das sich bei frischen Verletzungen bildende Granulationsgewebe nimmt seinen Ausgang vom perivasculären Bindegewebe. Nach den Untersuchungen von Tschistowitsch (46) findet man in den ersten Tagen im Stichcanal eines verletzten Gehirnes geronnenes Blut und nekrotische Massen vermengt; nach 3—5 Tagen Phagocyten mit Mitosen, Körnchenzellen und einkörnige Leukocyten und Bindegewebszellen, Fibroblasten. In der Nähe derselben sieht man zerfallende Nervenfasern und Ganglienzellen, Vergrösserung der langstrahligen Neurogliazellen. Die von der Pia mater ausgehenden Bindegewebszellen füllten den Stichcanal aus und gelangten auch in die Hirnsubstanz. Nach 4 Wochen kann man eine junge Narbe aus faserigem Bindegewebe feststellen, in deren Umgebung die Neuroglia eine sklerotische Zone bildet. Um eingeführte Fremdkörper, Celluloidröhrchen, zeigt sich eine auffallend geringe Reaction.

Wir sehen also, dass die Wundheilungsverhältnisse im Gehirn im Grossen und Ganzen denselben Bedingungen unterliegen, wie an den übrigen Körpergeweben, dass die Bildung von Granulationsgewebe langsamer erfolgt, dass die Narbenbildung gleichfalls einen längeren Zeitraum in Anspruch nimmt.

Angesichts der reichlichen Blutversorgung, speciell der Hirnrinde, ist die Gehirnsubstanz als zwar nicht hervorragend günstige, aber doch entsprechende Einheilungsstätte für transplantirte Gewebe zu bezeichnen. Wir können hier schon erwähnen, dass in unserem erst operirten Falle auf der einen Seite ein Blutgefäss fest in die Gehirnsubstanz eingeheilt gefunden wurde, von einem mässig dicken Mantel eines zell- und gefässreichen Granulationsgewebes von derselben getrennt.

Wir erwähnen ganz kurz auch die Versuche von del Conte (47), dem es gelang, embryonales Gewebe, und zwar Knorpel, Haut und Hypophysis, in das Centrum ovale erfolgreich zu implantiren. Es ist ganz zweifellos, dass die Pia und Arachnoidea mit ihrer sehr reichlichen Blutgefässversorgung bei der Blutgefässimplantation eine grosse Rolle spielen und relativ rasch eine Verklebung besorgen, während die Einheilung in die Gehirnsubstanz selbst jedenfalls viel länger in Anspruch nimmt.

Weitere Erfahrungen müssen erst gesammelt werden über die Einheilung des überpflanzten Blutgefässes in die zuweilen enorm verdünnte Gehirnsubstanz bei sehr grossen Hydrocephali angeborener Art. Die auch anatomisch in solchen Fällen nachgewiesene Atrophie der Gehirnsubstanz, sowie der bedeutende intraventriculäre Druck sind jedenfalls als wenig günstige Momente zu bezeichnen. Wir halten es wohl für möglich, dass bei nicht völlig festem Anschliessen des Gefässes fortwährend etwas Liquor zwischen Gehirnsubstanz und Gefäss durchgepresst wird und die Verklebung desselben mit der Nachbarschaft hindert; ebenso ist es durchaus nicht unwahrscheinlich, dass sich gelegentlich in solchen Fällen eine Erweichungszone um das

Gefäss entwickelt und eine Oeffnung von der Gehirnoberfläche gegen den Ventrikel führt.

Es fragt sich nur, ob bei fester Verheilung des Gefässes mit den weichen Gehirnhäuten, event. in der Wand des Sinus, der Ernährung desselben eine Gefahr droht. Wir halten dies nicht für wahrscheinlich und glauben, dass die von den weichen Gehirnhäuten aus angebahnte Vascularisation genügt. — Aus diesem Grunde empfehlen wir ja auch, das implantirte Gefäss stets ein Stück weit direct auf den weichen Gehirnhäuten verlaufen zu lassen oder direct in einen zwischen Hirnrinde und den Leptomeningen gemachten Canal einzulegen.

Jedenfalls sind eingehende experimentelle und histologische Untersuchungen über diese Frage am Platze, und wir werden seiner Zeit über solche noch berichten. — Ueber den von uns in Fall I. erhobenen Befund berichten wir weiter unten (s. Krankengeschichte).

Das von mir vorgeschlagene Verfahren der Ventrikeldrainage gegen die Blutbahn mittels eines frei transplantirten Blutgefässes bedarf zu seiner Durchführung folgender Maassnahmen:

1. Wahl und Entnahme eines geeigneten Blutgefässes;
2. Wahl und Freilegung eines für die Ableitung des Liquors geeigneten Blut führenden Hohlraumes (Venensystem);
3. Ventrikelpunction an geeigneter Stelle mit nachfolgender Einführung des als lebendes Drain fungirenden Gefässstückes bis in den Ventrikelhohlraum;
4. Eröffnung des Blut führenden Hohlraums, Einleitung des Blutgefässes und Abdichtung an der Einpflanzungsstelle. Wir erwähnen schon hier, dass man auch an eine directe Vereinigung eines präexistirenden Blutgefässes mit einer der Hirnkammern denken, also mit Umgehung der freien Transplantation denken kann; ein solcher Eingriff ist sogar schon zur Ausführung gebracht [Schmieden (48) s. u.].

1. Die Wahl eines für die Transplantation geeigneten Blutgefässes stösst schon auf erhebliche Schwierigkeiten. Als Material kommen Arterien und Venen in Betracht.

Dieselben können entnommen werden:

a) demselben,
b) einem anderen Individuum,
c) einer frisch amputirten Gliedmasse oder (vielleicht) einer frischen Leiche,
d) einem Thier (wohl nicht gut zu heissen).

Endlich erwähnen wir noch, dass unter besonderen Umständen als Ersatz von Blutgefässen aus Serosalappen gebildete Röhren für den Zweck der Drainage in Betracht gezogen werden können. Haben doch Carrels (l. c.) und Mariotti (l. c.) einen Arterien- oder Venendefect durch einen röhrenförmig vernähten Bauchfelllappen zu ersetzen versucht!

Kehren wir zu den Blutgefässen zurück. Arterien haben den Vortheil stärkerer Wandung und bedeutenderen Klaffens der Lichtung, geringerer Compressibilität durch das umliegende Gewebe: ob sie vom Standpunkte der Vitalität günstiger für den Vorgang der freien Ueberpflanzung sind, vermag ich zur Stunde nicht mit Sicherheit anzugeben. Ich glaube es aber. Ein grosser Theil der bisherigen Transplantationsversuche ist mit Arterien ausgeführt und schien leichter mit Erfolg durchzuführen, als bei Verwendung von Venen; es fehlt jedoch keineswegs an vollständig gelungenen Experimenten mit Venen, und lassen sich diese gleichfalls sicher transplantiren. Allerdings wird die Arterie als höher stehender und daher selbständigerer Theil des Gefässsystems angesehen. — Diesen grossen Vortheilen stehen deren Verwendung für unseren Zweck auch sehr gewichtige Nachtheile entgegen. Arterien starken Kalibers lassen sich sowohl demselben, als einem anderen Individuum nur schwer entnehmen; die tiefere Lage der Schlagadern bedingt einen verletzenderen Eingriff gegenüber den leicht erreichbaren Subcutanvenen. Die Opferung einer grösseren Körperarterie stellt unter allen Umständen eine schwere Schädigung des Spenders dar. Nur relativ wenige Arterien sind in der für den Eingriff zuweilen nöthigen Ausdehnung ohne starke Ramificirung zu erhalten; dies ist fast nur bei Extremitätenarterien der Fall. Es kommen also für gewöhnlich wohl nur kleinere Gefässe in Betracht.

Als bequemst zu erreichen ist vor Allem der A. radialis und ulnaris Erwähnung zu thun. Ausserdem kommen noch in Betracht die A. tibialis antica oder postica in ihren mehr peripher gelegenen Abschnitten; endlich erwähnen wir noch der A. transversa scapulae und transversa colli, sowie der A. maxillaris externa, welche Gefässe sich wohl gelegentlich in genügender Länge gewinnen lassen. Von grösseren Arterien kommen wohl nur die A. brachialis, sowie einer der Hauptstämme der A. profunda femoris, endlich die Strecke der A. carotis externa nach Abgabe ihrer wichtigen Seitenäste für Schilddrüse, Zunge, Unterkieferdrüse in Betracht.

Wir erwähnen schon hier, obwohl wir darauf noch zurückkommen, dass angesichts der sehr erheblichen Retraction aus

der Continuität entnommener Blutgefässabschnitte man je nach dem Fall für 6—8 cm lange Gefässstücke zu sorgen hat. — Dies lässt sich bei den genannten Arterienstämmen erreichen. — Bezüglich der grossen Extremitätenarterien bemerken wir, dass man sich nur sehr ungern zu deren Opferung entschliessen wird; die Verletzung der Arteria brachialis wird zwar kaum je die Ernährung der oberen Gliedmaasse gefährden, stellt aber doch eine schwere Beeinträchtigung dar; ebenso ist ja die A. profunda femoris mit ihren Hauptästen das die grosse Muskelmasse des Oberschenkels im Wesentlichen versorgende Blutgefäss.

Es kommt ferner sehr darauf an, wie schwer der zur Entnahme des Gefässes nothwendige Eingriff einzuschätzen ist; verletzende Eingriffe, um in den Besitz des Gefässes zu kommen, sind natürlich auf das Entschiedenste abzulehnen. Dies kommt besonders dann in Betracht, wenn das Gefäss von demselben Individuum bloss zum Zwecke der Ventrikeldrainage entnommen wird. — Anders, wenn Blutgefässe, deren Unterbindung und Entnahme durch zahlreiche Erfahrungen als unschädlich angesehen ist, bei Gelegenheit von operativen Eingriffen gewonnen werden. Die oben genannten Arterien am Halse, speciell die A. maxillaris externa, sowie die Strecke der A. carotis externa nach Abgabe der A. occipitalis bis zur Theilung in A. maxillaris int. und tempor. superfic. entsprechen wohl dieser Forderung. — Bei Gelegenheit der so zahlreichen Exstirpationen von Lymphdrüsen aller Regionen des Halses, bei denen sie ja häufig genug ohnedies freigelegt werden, lassen sich die betreffenden Arterienabschnitte bei einem grösseren Krankenmaterial genügend oft und leicht beschaffen.

Es kommt natürlich sehr viel darauf an, in welchem Lebensalter sich das zu behandelnde Individuum befindet. Bei kleinen Kindern ist auch die A. radialis ein recht geringfügiges Gefäss. Bei Kindern in den ersten Lebensjahren halten wir es fast für aussichtslos, von demselben Individuum einen entsprechenden Gefässstamm entnehmen zu wollen.

Man wird also da vorwiegend auf die Gefässe von einem fremden Spender angewiesen sein.

Die Venen haben im Allgemeinen viel dünnere Wandung, collabiren also leicht, sind von dem sie umgebenden Gewebe leichter comprimirbar; die elastische Retraction entspricht un-

Endlich erwähnen wir noch, dass unter besonderen Umständen als Ersatz von Blutgefässen aus Serosalappen gebildete Röhren für den Zweck der Drainage in Betracht gezogen werden können. Haben doch Carrels (l. c.) und Mariotti (l. c.) einen Arterien- oder Venendefect durch einen röhrenförmig vernähten Bauchfelllappen zu ersetzen versucht!

Kehren wir zu den Blutgefässen zurück. Arterien haben den Vortheil stärkerer Wandung und bedeutenderen Klaffens der Lichtung, geringerer Compressibilität durch das umliegende Gewebe: ob sie vom Standpunkte der Vitalität günstiger für den Vorgang der freien Ueberpflanzung sind, vermag ich zur Stunde nicht mit Sicherheit anzugeben. Ich glaube es aber. Ein grosser Theil der bisherigen Transplantationsversuche ist mit Arterien ausgeführt und schien leichter mit Erfolg durchzuführen, als bei Verwendung von Venen; es fehlt jedoch keineswegs an vollständig gelungenen Experimenten mit Venen, und lassen sich diese gleichfalls sicher transplantiren. Allerdings wird die Arterie als höher stehender und daher selbständigerer Theil des Gefässsystems angesehen. — Diesen grossen Vortheilen stehen deren Verwendung für unseren Zweck auch sehr gewichtige Nachtheile entgegen. Arterien starken Kalibers lassen sich sowohl demselben, als einem anderen Individuum nur schwer entnehmen; die tiefere Lage der Schlagadern bedingt einen verletzenderen Eingriff gegenüber den leicht erreichbaren Subcutanvenen. Die Opferung einer grösseren Körperarterie stellt unter allen Umständen eine schwere Schädigung des Spenders dar. Nur relativ wenige Arterien sind in der für den Eingriff zuweilen nöthigen Ausdehnung ohne starke Ramificirung zu erhalten; dies ist fast nur bei Extremitätenarterien der Fall. Es kommen also für gewöhnlich wohl nur kleinere Gefässe in Betracht.

Als bequemst zu erreichen ist vor Allem der A. radialis und ulnaris Erwähnung zu thun. Ausserdem kommen noch in Betracht die A. tibialis antica oder postica in ihren mehr peripher gelegenen Abschnitten; endlich erwähnen wir noch der A. transversa scapulae und transversa colli, sowie der A. maxillaris externa, welche Gefässe sich wohl gelegentlich in genügender Länge gewinnen lassen. Von grösseren Arterien kommen wohl nur die A. brachialis, sowie einer der Hauptstämme der A. profunda femoris, endlich die Strecke der A. carotis externa nach Abgabe ihrer wichtigen Seitenäste für Schilddrüse, Zunge, Unterkieferdrüse in Betracht.

Wir erwähnen schon hier, obwohl wir darauf noch zurückkommen, dass angesichts der sehr erheblichen Retraction aus

der Continuität entnommener Blutgefässabschnitte man je nach dem Fall für 6—8 cm lange Gefässstücke zu sorgen hat. — Dies lässt sich bei den genannten Arterienstämmen erreichen. — Bezüglich der grossen Extremitätenarterien bemerken wir, dass man sich nur sehr ungern zu deren Opferung entschliessen wird; die Verletzung der Arteria brachialis wird zwar kaum je die Ernährung der oberen Gliedmaasse gefährden, stellt aber doch eine schwere Beeinträchtigung dar; ebenso ist ja die A. profunda femoris mit ihren Hauptästen das die grosse Muskelmasse des Oberschenkels im Wesentlichen versorgende Blutgefäss.

Es kommt ferner sehr darauf an, wie schwer der zur Entnahme des Gefässes nothwendige Eingriff einzuschätzen ist; verletzende Eingriffe, um in den Besitz des Gefässes zu kommen, sind natürlich auf das Entschiedenste abzulehnen. Dies kommt besonders dann in Betracht, wenn das Gefäss von demselben Individuum bloss zum Zwecke der Ventrikeldrainage entnommen wird. — Anders, wenn Blutgefässe, deren Unterbindung und Entnahme durch zahlreiche Erfahrungen als unschädlich angesehen ist, bei Gelegenheit von operativen Eingriffen gewonnen werden. Die oben genannten Arterien am Halse, speciell die A. maxillaris externa, sowie die Strecke der A. carotis externa nach Abgabe der A. occipitalis bis zur Theilung in A. maxillaris int. und tempor. superfic. entsprechen wohl dieser Forderung. — Bei Gelegenheit der so zahlreichen Exstirpationen von Lymphdrüsen aller Regionen des Halses, bei denen sie ja häufig genug ohnedies freigelegt werden, lassen sich die betreffenden Arterienabschnitte bei einem grösseren Krankenmaterial genügend oft und leicht beschaffen.

Es kommt natürlich sehr viel darauf an, in welchem Lebensalter sich das zu behandelnde Individuum befindet. Bei kleinen Kindern ist auch die A. radialis ein recht geringfügiges Gefäss. Bei Kindern in den ersten Lebensjahren halten wir es fast für aussichtslos, von demselben Individuum einen entsprechenden Gefässstamm entnehmen zu wollen.

Man wird also da vorwiegend auf die Gefässe von einem fremden Spender angewiesen sein.

Die Venen haben im Allgemeinen viel dünnere Wandung, collabiren also leicht, sind von dem sie umgebenden Gewebe leichter comprimirbar; die elastische Retraction entspricht un-

gefähr der der Arterien. Was die Erreichbarkeit anlangt, so scheinen sie für die Frage der Transplantation äusserst bequem. Die grossen Subcutanvenen, sowohl der oberen, als der unteren Extremität, sind ausserordentlich leicht, ohne erhebliche Verletzung in fast beliebiger Länge zu erhalten; an der oberen Extremität kommen V. basilica und cephalica, an der unteren vor Allem die auf lange Strecken ohne Seitenäste und ohne technische Schwierigkeit erreichbare V. saphena magna in Betracht. Diese stellt auch, stets gleich bequem zur Verfügung stehend und schadlos entbehrlich für unseren Operationsplan das geeignetste Material dar. — Auf das für unser Verfahren keineswegs gleichgültige Vorhandensein von Venenklappen kommen wir an anderer Stelle zurück.

Die Versuche Höpfner's und Stich's lassen es durchaus berechtigt erscheinen, auch Gefässe von frisch amputirten Gliedmaassen, im Nothfalle auch von frischen, wenn möglich kindlichen Leichen zu entnehmen.

Stich selbst sagt, dass erst weitere Versuche und histologische Untersuchungen darüber Klarheit geben müssen, nach welcher Frist nach eingetretenem Tode auf eine erfolgreiche Implantation noch zu rechnen ist. Nach $1^1/_2$ Stunden ist ihm dieselbe noch gelungen. Wir würden gerade bei Verwendung von Arterien sehr gern zu Amputationsmaterial greifen, falls es sich nicht um schwer infectiöse Processe handelt. Am besten würden sich Gefässe wegen Verletzungen oder Neoplasmen, im Nothfalle wohl auch wegen Localtuberculose amputirter Extremitäten eignen.

Die Verwendung von Blutgefässen von Thieren zur Transplantation würden wir, trotzdem es Stich gelungen ist, Katzen- und Kaninchenaorten mit Erhaltung der Circulation in die Hundecarotis einzuheilen, als zu unsicher, ablehnen.

2. Auch die Wahl der für den Abfluss des Liquors bestimmten Stelle im Blutgefässsystem bedarf einiger Erläuterung. Zur Verfügung stehen: die grossen Venen des Gehirns, die Venen der Hirnhäute, speciell die Sinus der Dura mater, endlich die Venen des Schädels und seiner Decke, die Blutadern des Gesichtes, sowie die der benachbarten Halspartien. — Grosshirnvenen zu wählen verbietet sich wohl von selbst, die Piavenen sind zu zart: es kommen also vor Allem in Betracht die Blutleiter der Dura, eventuell die V. jugularis interna. Wir werden in nachfolgenden Zeilen nur mit diesen beiden Eventualitäten rechnen.

Der von uns gewählte Weg der Drainage benützt die Sinus der Dura mater, und bevorzugt von diesen wieder den Sinus

sagittal. super. oder longitudinalis. Gerade ausgehend von der anatomisch erwiesenen Thatsache, dass die Abfuhr des Liquor normaler Weise zum grossen Theil in die Sinus erfolgt, bei krankhafter Vermehrung in den Hirnkammern oft unmöglich ist, hat uns auf diesen den physiologischen Verhältnissen nächststehenden Weg gewiesen!

Ausser diesem käme ja hauptsächlich noch der Sinus transversus in Erwägung, während die übrigen Sinus an der Schädelbasis wohl ihrer topographischen Lage nach kaum zu einem Eingriff einladen. Bezüglich der Abflussstelle aus den Kammern flechten wir hier schon die Bemerkung ein, dass bei höheren Graden von Hydrocephalus internus die Seitenventrikel so ausgedehnt sind, dass auch eine operative Eröffnung des Hinter- bezw. Unterhornes keinen Schwierigkeiten begegnet. Eine solche käme bei Wahl des Sinus transversus in Betracht. Gegen seine Wahl sprechen aber mehrere rein technische Gründe, vor Allem der wesentlich grössere und schwierigere Eingriff zu seiner Freilegung; speciell beim angeborenen, sowie beim kindlichen erworbenen Wasserkopf ist das Eingehen in der fast stets weit klaffenden Coronarnaht zuweilen ohne jede Knochenoperation so bequem, dass der viel bedenklichere Eingriff am Hinterhaupt dagegen zurückstehen muss.

Bezüglich der V. jugularis ist zuzugeben, dass deren Wahl als neue Abflussstelle für den Liquor manchen Vortheil bieten würde. Vor Allem die bequeme Art der temporären Blutstillung. — Dagegen fehlt bei ihr die schon Eingangs erwähnte, grosse Druckschwankungen verhütende und für unser Verfahren nicht unwichtige Art der Einmündung des Sinus sigmoideus in den Bulbus. Endlich wäre der Weg, den die neue „Wasserleitung" zurücklegen müsste, ganz erheblich länger, als bei Verwendung des Längsblutleiters; die Drainage des Vorderhornes in diesen stellt den kürzesten zur Verfügung stehenden Weg dar.

Damit wären wir bei der technischen Ausführung des Verfahrens, der Ventrikelpunction und Einleitung der Drainage aus dem Seitenventrikel angelangt.

Bevor wir unser Vorgehen schildern, müssen wir uns noch fragen, was wir von einer diesem Principe entsprechend ausgeführten Ventrikeldrainage verlangen können und müssen:

a) wasserdichte Ableitung des Liquors gegen die venöse Blutbahn,
b) Erhaltung der normalen Circulation in dieser,
c) Verhütung eines Rückströmens des Blutes gegen den Ventrikel,
d) Vermeidung von Blutung und Luftembolie während oder nach Ausführung des Eingriffes,
e) Vermeidung einer Infection.

3. und 4. Nehmen wir die Drainage des Seitenventrikels gegen den Sinus longitudinalis als beschlossen an, so ist unser Vorgehen folgendes:

Fig. 6.

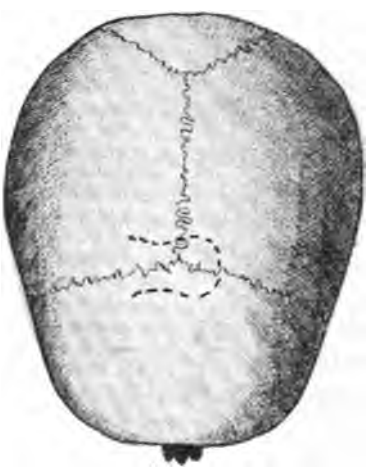

Man umschneidet nach sorgfältigster aseptischer Vorbereitung einen durch die Coronarnaht in seiner Längsrichtung halbirten Ω-förmigen Haut- bezw. Haut-Periost-Knochenlappen (Krause's Schädelzange), dessen Convexität auf der für die Drainage bestimmten Seite des Schädels liegt. Seine 2—3 cm breite Basis liegt mindestens Finger breit von der Sagittalnaht entfernt auf der anderen Schädelseite (s. Fig. 6). Die Dura wird gleichfalls in U-Form incidirt, der Lappen abgehoben, so dass die Mantelkante der betreffenden Grosshirnhemisphäre zu Gesicht kommt.

Bevor man nun zur Ausführung der Drainage schreitet, punktirt man von einer nahe der Mantelkante gelegenen Stelle mit einer

langen, dünnen, mit Centimetereintheilung versehenen Hohlnadel den betreffenden Seitenventrikel und überzeugt sich von der Anwesenheit, Lage und Beschaffenheit des Flüssigkeitsergusses und misst

Fig. 7. Fig. 8.



Troicart und Führungssonde.

vorläufig annähernd die Tiefe, in der man in den Seitenventrikel eingedrungen. Es ist zweckmässig, schon jetzt durch die Hohlnadel einen Theil des Liquors abfliessen zu lassen, weil die Stauung in den Piavenen so bedeutend sein kann, dass beim Ab-

Fig. 9.



Sinuscompressorium.

ziehen des kleinen Duralappens von den weichen Gehirnhäuten eine sehr erhebliche Blutung eintritt. Diese Stauungsblutung wird sofort geringer, wenn der Ventrikel entlastet ist.

Zur Ausführung der Drainage gegen den Sinus bedarf man nun einiger kleiner instrumenteller Behelfe; solche sind:

1. verschiedene dicke Aluminiumtroicarts mit einer Eintheilung in $^1/_2$ cm, um die Länge des die Gehirnsubstanz durchsetzenden Draincanales kennen zu lernen (Fig. 7):

Fig. 10.



Sinuscompressorium.

2. ein Einführungsinstrumentchen für das Blutgefässstück, bestehend aus einem an einem Ende bajonettförmig zugebogenen Silberdraht, am anderen Ende mit einem kleinen Knopfe versehen (Fig. 8);
3. eine Compressionsvorrichtung für den Sinus longitudinalis,
   a) 2 kleine Gummiballons durch T-Rohr gleichzeitig mit Luft zu füllen, am vorderen und hinteren Umfang des Trepanationsloches zwischen Schädelkapsel und Dura einzuführen (Fig. 9);

b) ein kleines federndes Zangencompressorium für seitliche Compression des Sinus (Fig. 10);

c) 2 aus elastischem Metall hergestellte, ca. 2 : 1 mm dicke an beiden Enden halb stumpfe Stäbchen, sowie einige Gummifäden;

Fig. 11.



4. sehr feines Nähwerkzeug, wie feinste halbkreisförmig gebogene Nadeln, paraffinirte Augenseide, feinste Häkchenpincetten mit und ohne Verschlussvorrichtung (Schieber), ein eigener schlanker, sehr spitzer, für jene Nadeln bestimmter Nadelhalter (Fig. 11); dazu kommt eventuell noch

5. ein Manometer zur Messung des Liquordruckes im Ventrikel, und
6. ein metallener kurzer Maassstab.

Hat man nun die Probepunction des Ventrikels ausgeführt und sich zur Drainage gegen die Blutbahn entschlossen, so lässt man sich das für die Transplantation bestimmte Gefässstück zurecht richten; es ist wohl am zweckmässigsten, wenn man die Exstirpation desselben von einem Assistenten ausführen lässt, um nicht den Eingriff an dem mit Hydrocephalus behafteten Schädel zu lange auszudehnen.

Bezüglich der Entnahme des Gefässes sei Folgendes bemerkt. Der Hautschnitt soll, wenn möglich, der Richtung des Gefässverlaufes parallel gerichtet sein. Jede Zerrung, Quetschung, jedes Reissen, jeder Pinzettendruck an demselben ist sorgfältig zu vermeiden. Es soll rein mit einem scharfen Messerchen herausgeschnitten werden, die Scheere sowie jedes stumpfe Arbeiten soll als die Structur des Gefässes schädigend vermieden werden. Die Retraction beträgt sowohl bei Arterien als Venen gegen 50 pCt., ja sogar noch mehr; in einem Falle an der Vena saphena gegen 60 pCt. Man exstirpire also stets ein möglichst langes Gefässstück, damit man nicht in Verlegenheit kommt. Die Probepunction hat ja schon beiläufig das gebrauchte Längenmaass des Gefässstückes ergeben. — Das Gefäss kommt sofort in eine sterile Schale auf mit physiologischer Kochsalzlösung getränkte Gaze und wird nicht in NaCl-Lösung eingelegt. Die Schale soll auf 37° C. erwärmt sein und durch ein steriles Wasserbad auf dieser Temperatur erhalten werden.

Sowohl bei Verwendung von Venen als Arterien empfiehlt es sich, aus später noch eingehender zu erörternden Gründen, peripheres und centrales Ende sofort nach Entnahme des Gefässes zu markiren. Am besten geschieht dies, indem schon vorher mit Aetztinte auf die Glasschale, in welche das Gefäss gelegt wird, p und c mit einem entsprechenden Pfeil geschrieben werden.

Jetzt wird einer der Aluminiumtroicarts (2—3—4 mm Durchmesser) in den Ventrikel eingestochen, eventuell kann die Hohlnadel als Leitsonde dienen, man lässt noch etwas mehr Liquor abströmen, misst eventuell gleich im Beginn den Druck und verstopft dann den Troicart. Die Leichtigkeit dieses Instrumentes ist angenehm, indem man nicht ein tieferes Einsinken der doch einige

Zeit liegenden Röhre oder eine Verletzung der gegenüberliegenden Ventrikelwand zu fürchten hat. Die Centimetereintheilung ermöglicht einmal, die Stellung der Röhre genau zu überwachen, andererseits für eine eventuelle Wiederholung der Punctionsdrainage einen technischen Anhaltspunkt, sowie einen Maassstab für eine etwa eingetretene Besserung (Ventrikelverkleinerung). Das Wichtigste aber ist, dass wir genau die Entfernung zwischen Ventrikelhohlraum und Gehirnoberfläche kennen lernen, damit wir das für die Drainage verwendete Gefässstück auch in die richtige Tiefe versenken, eine Forderung, auf die besonderes Gewicht zu legen ist. Das freie Ende des Gefässrohres soll gerade nur ein kleines Stück in den Hohlraum hineinsehen.

Auf jeden Fall aber empfiehlt es sich, die Flüssigkeit aus den Seitenkammern nicht zu rasch abfliessen zu lassen; das kann schweren Collaps, Athmungsstillstand, sowie Luftaspiration in den Seitenventrikel bedingen; mehrmals hat man bei raschem Ablassen der Flüssigkeit plötzlich Exitus letalis gesehen. — Wir stopfen, um ein langsames Abtropfen zu erzielen, eine Watteflocke in die Troicartröhre. Nun wird am Sinus alles für die Einpflanzung vorbereitet.

Der Längsblutleiter muss in einer Ausdehnung von mindestens 2—3 cm vollständig frei zu Tage liegen; das ist sowohl für die ausserordentlich wichtige provisorische Blutstillung, als für die Exactheit der anzulegenden Naht von Bedeutung. Jedenfalls empfiehlt es sich, die Oeffnung im Schädel so anzulegen, dass die Dura auch nach der nicht zur Drainage bestimmten Schädelseite hin 2 cm von der Mittellinie gerechnet, noch freigelegt ist. Die anzulegende Trepanationsöffnung muss also, wenn es sich nicht um angeborene Hydrocephali mit extrem verdünnten Schädeldecken, bei denen man noch dazu innerhalb der grossen Fontanelle operirt, 5 cm Länge und 3—4 cm Breite haben.

Wir fahren nun in unserer Beschreibung dort weiter, wo wir früher stehen geblieben waren. Der kleine u-förmig umschnittene Duralappen, den wir schon gleich nach Anlegung der Trepanationsöffnung gebildet hatten, wird noch etwas gegen die Mittellinie zu verlängert. Dabei ist aber grosse Vorsicht nöthig; man darf eben nicht vergessen, dass die sogenannten Lacunae laterales seitliche Ausstülpungen des Längsblutleiters darstellen und manch-

mal denselben recht beträchtlich nach beiden Seiten hin überragen können. Hebt man nun diesen Duralappen etwas in die Höhe, so kommt die Falx cerebri zu Gesicht und hat man damit einen weiteren Anhaltspunkt für die Lage des Sinus, der ja übrigens auch durch die Halbirungslinie der grossen Fontanelle, sowie durch die stets sichtbare Sagittalnaht am hinteren Umfang der Trepanationsöffnung beim knöchernen Schädel topographisch bestimmbar ist.

Manchmal schimmert bei starker Stauung nicht nur der Sinus, sondern auch eine 2—3—4 cm breite Durapartie dunkelblau durch und ist dann die scharfe Bestimmung der Lage des Sinus nicht ganz leicht!

Bevor wir nun aber die Eröffnung des Längsblutleiters und die Einführung des für die Drainage bestimmten Blutgefässes schildern, müssen wir uns mit der Frage der **Blutung** und **Blutstillung** befassen.

Die Blutungen aus den Blutleitern der Dura sind seit jeher gefürchtet gewesen, ebenso die Gefahr des Lufteintrittes. Der Mangel einer Muskelhaut, die starkwandige, zum Collabiren wenig geeignete Duraumhüllung bedingt diese nicht ganz gering einzuschätzenden Gefahren.

Während man in früherer Zeit sich gewöhnlich der Tamponade mit gutem Erfolge bediente, ist man in neuester Zeit activer gegen die Sinusblutung vorgegangen und hat sowohl die Ligatur [v. Bergmann (49), Kammerer (50) u. A.] als die directe Naht [Navratil (51), Parkes (52), Le Conte (53), Schwartz (54) u. A.], sowie die Einstülpungsnaht der Dura als Methoden zum Verschlusse des Längsblutleiters verwendet [Revenstorff (55)]. Die Otologen bedienen sich bei der Sinuseröffnung wohl heute noch der Tamponade. Eine Reihe von Fällen von Sinusverletzung, speciell des Längsblutleiters, sind schon mit Erfolg durch die Naht behandelt worden; die Bedingungen für dieselbe sind günstige. Die recht kräftige Duraumhüllung gestattet die Anlegung einer völlig sicher schliessenden Naht; der Druck in den Blutleitern ist ja gering; es handelt sich vor Allem darum, während der Anlegung der Naht durch die Blutung möglichst wenig gestört zu werden.

Für die practische Durchführbarkeit unseres Verfahrens kommt nun alles darauf an, eine Methode sicherer, temporärer Blut-

stillung am Längsblutleiter auszuarbeiten, die uns gestattet, in aller Ruhe den etwas subtilen Eingriff der Gefässeinführung und Nahtbefestigung zu vollführen. Ich habe über diese technische Frage eine Reihe von Versuchen angestellt und glaube zur Stunde in der Lage zu sein, ein allen Anforderungen genügendes Verfahren zu empfehlen.

Die Schwierigkeiten der provisorischen Blutstillung beruhen 1. in der dreieckigen Gestalt des Sinus; 2. in der durch die rechts- und linksseitige Durahälfte, sowie durch die Falx bedingten Wandspannung; 3. in der Anwesenheit von in ihrer Ausdehnung kaum je mit Sicherheit zu bestimmenden seitlichen Divertikeln (Lacunae laterales); 4. in der Einmündung zahlreicher dünnwandiger Piavenen.

Ich habe verschiedene Vorrichtungen zur temporären Blutleere construirt und versucht. Das erste construirte Compressorium besteht aus zwei gleich grossen Gummisäckchen, durch je einen kurzen Schlauch mit einem T-Stück aus Metall verbunden und von diesem aus mittelst eines kleinen Gummiballons aufzublähen (s. Fig. 9). Die beiden Gummisäckchen werden dem Sinus entsprechend am vorderen und hinteren Umfang der Trepanationsöffnung zwischen Dura und Schädelkapsel geführt, mit Luft gefüllt und sollen durch ihren Druck den Sinus nach beiden Seiten von der Blutzufuhr absperren. — Beim Schädel mit offener grosser Fontanelle versagt diese Vorrichtung völlig, beim knöchernen Schädel findet zwar eine erhebliche Compression statt, es erfolgt aber keine völlige Blutleere, weil die gegen die Falx zu sehende Sinusecke durch die Eindrückung der dorsalen Wand nicht genügend verlegt werden kann. In unserem 1. Falle wurde die Blutung zwar bedeutend geringer, stand jedoch nicht völlig.

Eine zweite Vorrichtung besteht aus einer kleinen Zange mit federnden, ein Rechteck oder einen Halbkreis bildenden, Branchen (s. Fig. 10); dieses Zängelchen ist bestimmt, den Sinus nach Einschneiden der Dura auch auf seiner anderen Seite nach Einführung der Branchen parallel zur Falx von beiden Seiten her zu comprimiren. Für den Sinus allein gelingt dies ohne Zweifel, aber gerade die gegen den Scheitel zu am reichlichsten angeordneten Lacunae laterales werden entweder bei der Spaltung der Dura knapp am Sinus verletzt oder nicht genügend mitcomprimirt.

Für die weitaus beste Art der Sinuscompression halte ich das Verfahren mittelst der Gummifäden. Es besteht darin, dass man auch auf der nicht für die Drainage bestimmten Seite einen ganz ähnlichen Duralappen bildet, wie vorhin beschrieben, die beiden Lappen sanft in die Höhe zieht, dadurch die Falx zur Anschauung bringt und dieselbe nun sowohl am vorderen, als am hinteren

Rande der Trepanationsöffnung ca. $^1/_2$ cm von der unteren Sinuswand mit halbstumpfer Nadel durchbohrt, je einen Gummifaden mit derselben durchzieht und dieselben durch Festnähen an den hinteren und vorderen Wundrand spannt. Durch diese Gummifäden ist sowohl der ganze Sinus longitudinalis als sämmtliche zu gleicher Zeit vorhandene Lacunae laterales aus der Circulation ausgeschlossen. Es ist die hintere Sinuswand durch beide Gummifäden völlig dicht gegen die vordere gepresst und kann man nun an dem ca. 2 cm langen ausgeschalteten Mittelstück vollständig blutleer operiren. — Nur gerade in dieser Strecke in den Sinus einmündende Piavenen, die aber hier (s. Anatomie der Venen des Gehirnes) gewöhnlich fehlen, würden trotzdem bluten. Derselbe Zweck lässt sich auch durch 2 elastische Metallstäbchen erreichen, die vorn und hinten durch die Falx durchgestochen werden und an ihren beiden Enden durch kleine Gazetampons unterstützt werden. — Doch halte ich, wie schon erwähnt, das Verfahren mit den Gummifäden oder feinen Gummischläuchen für das Sicherste und deshalb Beste. Die Gummifäden drücken nirgends auf die Gehirnsubstanz, beeinträchtigen das Operationsfeld garnicht und falten den Sinus, wenn die beiden Enden derselben in einiger Entfernung voneinander an die Haut fest angenäht werden, nur wenig, erschweren also die Eröffnung des Lumens in keiner Weise.

Ich bemerke übrigens, dass eine starke Blutung nur einen Augenblick lang auftritt, wenn der Sinus oder eine der mit ihm zusammenhängenden Lacunen eröffnet wird. In dem Augenblick, in dem in diese Oeffnung das Blutgefäss eingestülpt wird, steht die Blutung und kann die Naht ohne Störung vollendet werden. Bei unserem letzten Eingriff haben wir uns mit Vortheil der Blutstillung mit überkreuzten Fäden bedient. Wir haben rechts und links von der für die Eröffnung bestimmten Stelle eine Knopfnaht durch die äusseren Wandschichten des Sinus gelegt und im Augenblick der Incision die beiden Fäden überkreuzt, wodurch in Analogie mit der Revenstorff'schen (l. c.) Einstülpungsnaht augenblickliche Blutstillung erfolgte.

Wir würden also in unseren zukünftigen Fällen so vorgehen, dass wir neben der Gummifädencompression noch zur Vorsicht für den Augenblick der Eröffnung die zu überkreuzenden Seidenfäden zugleich anlegen. Solcher Art wird man gewiss keine irgend

erhebliche Blutung zu befürchten haben. — Das die Drainage besorgende Blutgefäss wird in schiefer Richtung nach hinten sehend in den Sinus eingeführt und durch einige Knopfnähte mit feinster Seide an die Sinuswand zum Schutze gegen ein Herausgleiten an-

Fig. 12.



genäht. Diese Naht hat uns in unseren beiden Fällen keinerlei Schwierigkeiten bereitet.

Bei Verwendung grösserer Gefässe kann es sich sehr empfehlen, das gegen den Sinus zu sehende Ende desselben auf eine kleine Strecke weit umzustülpen (s. Fig. 12) und an dem manschettenförmigen Antheil die Nahtvereinigung mit der Sinuswand zu machen. Dadurch wird das Hineinragen einer der Gefässwand angehörigen

Wundfläche ohne Endothelüberzug in das Lumen des Sinus vermieden. Das hat vielleicht seinen Vortheil. — Das im Sinus liegende Gefäss wird nun durch die unmittelbar an der Mantelkante oder doch in der Nähe derselben an der Convexität liegende Punctionsöffnung in den Seitenventrikel eingeführt, eventuell gleichfalls mit umgestülptem Ende. Selbstverständlich kann auch die Einführung in den Seitenventrikel früher erfolgen und die Sinuseinpflanzung später.

Zum möglichst schonenden Einführen des Gefässes durch die Punctionsöffnung und die Gehirnsubstanz in die Seitenkammer bedienen wir uns eines kleinen Führungsinstrumentes (Fig. 7). Dasselbe besteht aus einem an einem Ende bajonettförmig zurechtgebogenen gehärteten Silberdraht; dieser wird in das äusserste Ende der Adventitia des Blutgefässes ein wenig eingestochen (x in Fig. 12), ev. bei Umstülpung zwischen Manschette und Gefässrohr eingestochen und dient als Führungsstab durch den Canal in der Hirnsubstanz. Die Einführung gelang uns jedesmal ganz ausserordentlich leicht.

Die von uns früher geübte Armirung der Vene durch Ueberziehen auf diesen Silberdraht ist als eventuell endothel- und klappenverletzend aufgegeben.

Ich mache darauf aufmerksam, dass man den Punctionscanal gegen den Seitenventrikel mit einem recht engen Troicart anlegen soll. Es ist gut, wenn das Gefäss dicht von Hirnsubstanz umschlossen wird. Eine Nahtbefestigung mit 2—3 feinsten Seidennähten gegen Pia und Arachnoidea empfiehlt sich zum Schutze gegen ein Herausgeschleudertwerden des Gefässes durch den starken Liquordruck. Eine solidere Befestigung ist daselbst leider nicht möglich.

Solcher Art ist also ein mit Endothel ausgekleideter Canal zwischen Gehirnkammer und dem Längsblutleiter hergestellt.

Von unseren Eingangs aufgestellten Forderungen einer entsprechenden Ventrikeldrainage erscheinen unter Verwendung oben genannter Technik erfüllt die einer wasserdichten Ableitung des Liquors in die Blutbahn, der Erhaltung der normalen Circulation im Sinus, der Verhütung von Blutung und Luftembolie; die aseptischen Maassnahmen werden eine Infection verhüten. — Dagegen haben wir noch nichts über die Möglichkeit, sowie die Verhütung

einer eventuellen und sehr unerwünschten rückläufigen Blutung gegen den sich entleerenden Ventrikelhohlraum gesagt.

Durch Erhöhung des Blutdruckes im Längsblutleiter, bei forcirter Athmung, Husten, Pressen könnte — dieser Gedanke ist gewiss naheliegend und einer Besprechung werth — eine Blutwelle besonders bei Verwendung stark klaffender Arterien in die Hirnkammern geworfen werden!

So lange im Seitenventrikel starker Druck herrscht, dürfte derselbe dem Sinusdrucke selbst unter angenommener sehr erheblicher Steigerung überlegen sein; aber nach erfolgtem reichlichen Abfluss sinkt natürlich die Spannung, unter der sich der Liquor befindet, sehr bedeutend. — In jenen Fällen, in denen die Hirnsubstanz durch den Druck der Flüssigkeit sehr verdünnt ist, kann sie nach reichlicher Entleerung von Liquor gegen den Ventrikelhohlraum einsinken und eine schwappende Blase bilden. In solchen Fällen könnte man sich am ehesten vorstellen, dass eine Blutwelle rückläufig in die Seitenkammern eindringen könnte.

Im Allgemeinen sinkt der Druck in den Seitenkammern bei genügend weiter Punctionsöffnung so tief, dass kein Ausfliessen von Liquor mehr stattfindet; allerdings bei kurzem Zuwarten stellt sich der Abfluss wieder ein, beginnt der Druck also wieder zu steigen.

Die Gefahr eines Rückstromes von Blut aus dem Sinus durch eine frei offenstehende Verbindungsbahn gegen den Ventrikel darf also keineswegs als unmöglich betrachtet werden.

Es handelt sich um 2 Hohlräume mit ursprünglich verschiedenem Innendruck. Der Druck des gestauten Liquors innerhalb der Hirnkammern wird den im Sinus durchschnittlich vorhandenen sogar um das Vielfache übertreffen können. Wenn jedoch das Fluidum abströmt, so sinkt allmählich der Ventrikeldruck und wird schliesslich annähernd dem Sinusdrucke entsprechende Werthe annehmen können. Bei freiliegender Grosshirnoberfläche konnten wir sogar beobachten, dass nach Abfliessen einer allerdings reichlichen Menge von Flüssigkeit die äusserst verdünnte Gehirnblase tief einsank (Fall II); es ist in solchen Fällen die Ansaugung von Luft aus der Punctionsöffnung möglich, es kann also der Druck vorübergehend sogar ein negativer werden. — Bei geschlossenem Schädel wird dies nicht der Fall sein, aber immerhin kann der Druck bei raschem Abfluss des Liquors sowie langsamer Wiedersammlung desselben zeitweise unter den im Sinus herrschenden herabsinken.

Jedenfalls ist nach hydrostatischen Gesetzen anzunehmen, dass bei Ueberdruck im Sinus Blut durch das Verbindungsrohr gegen

die Ventrikel fliessen könnte, besonders dann, wenn die Steigerungen des Sinusdruckes plötzlich und stossweise erfolgen, während bei geringen, aber constanten Druckdifferenzen kaum ein Einströmen in den ja mit Flüssigkeit völlig erfüllten und unter einer gewissen elastischen Wandspannung stehenden Hohlraum erfolgen dürfte. Man darf ja nicht vergessen, dass der Sinus eine Strombahn darstellt, in der die Blutströmung herzwärts gerichtet ist, in der in Folge des Abströmens einer Flüssigkeitssäule von einer gewissen Höhe auf die Seitenbahnen eine Saugwirkung ausgeübt wird. Allerdings stellt die Eingangs beschriebene Art der Einmündung des Sinus sigmoideus in den Bulbus der V. jugularis (s. Fig. 3 u. 4) eine sowohl gegen rasche schädelwärts gerichtete Drucksteigerungen, als plötzliches Abströmen halswärts wirksame Vorrichtung dar.

Man kann sich bei Betrachtung dieser Art der Einmündung sehr wohl vorstellen, dass plötzliche Blutdrucksteigerungen durch Husten, forcirtes Athmen oder Pressen zuerst den Bulbus der V. jugularis maximal dehnen und mit verringertem Anstoss gegen das Blutleitersystem der harten Hirnhaut geworfen werden. — Aber gerade das Vorkommen von Rindenblutungen bei Keuchhusten [Hartmann (56)] lässt doch die Annahme solcher Drucksteigerungen nicht ganz von der Hand weisen.

Es lässt sich nun eine ganze Reihe von Vorkehrungen zur Verhütung dieser unerwünschten rückläufigen Blutströmung treffen.

Am günstigsten wäre es wohl, wenn die für die Ableitung des Liquors bestimmte Gefässverbindungsstrecke zwischen Ventrikel und Sinus möglichst enge wäre. Bekanntlich pflanzt sich eine plötzliche Druckwirkung durch ein capillares Rohr langsam und abgeschwächt fort. Andererseits stellt aber ein zu feines Rohr auch für den Liquorabfluss in Folge der Möglichkeit einer Compression von aussen nicht ganz günstige Verhältnisse dar. — Aus diesem Grunde empfehlen sich auch allzu zarte dünnwandige Venen nicht für die Ventrikeldrainage, sondern ist unserer Ansicht nach eine gewisse Rigidität des Gefässrohres geradezu nothwendig für einen gesicherten Abfluss.

Bei der Verwendung von Venen, als Arterien grösseren Kalibers dachten wir der Rückströmung in folgender Weise zu begegnen.

Bei Benützung von Venen, speciell der V. saphena magna, hat man mit der Anwesenheit zahlreicher, bei gesundem Gefässe auch functionirender Venenklappen zu rechnen. Die Zahl derselben wechselt, wird jedoch von Braune (57), Bardeleben (58), Klotz (59) u. A. für das Gefäss mit 15—36 angegeben, so dass man auf ein je 2—5 cm langes Stück eine Klappe rechnen könnte. Pflanzt man nun das Gefäss in der dem Blutstrom physiologisch entsprechenden Richtung zwischen Ventrikel und Sinus ein, so kann zwar, ein Functioniren derselben vorausgesetzt, der Liquor

Fig. 13.

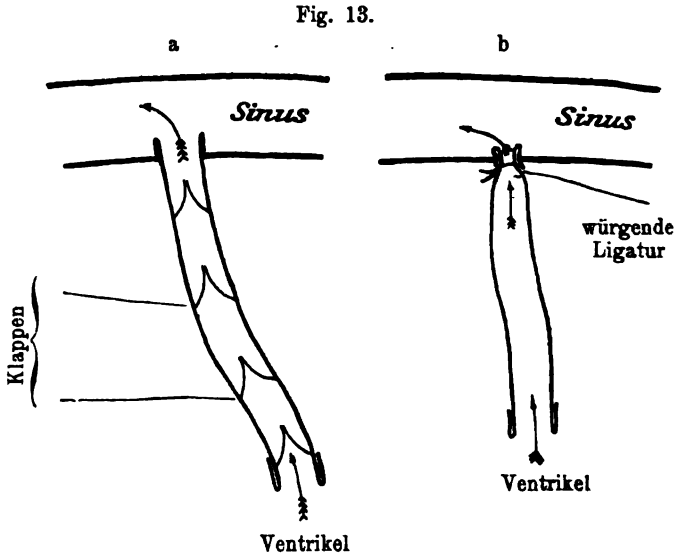

ungehemmt gegen die Blutbahn abfliessen, ohne dass ein Rückströmen des Blutes zu befürchten wäre. Wir würden also in der Function der Venenklappen die von der Natur selbst gegebene, einfachste Sicherungsmaassregel gegen dieses Ereigniss besitzen (s. Fig. 13a).

Aber auch bei Verwendung von Arterien sind wir vielleicht nicht ganz auf die durch die Technik zu schaffenden Vorrichtungen gegen einen solchen Rückfluss angewiesen.

Grützner (60) hat die merkwürdige Beobachtung gemacht, dass lebenswarm entnommene Arterien bei künstlicher Durchströmung mit ernährenden Flüssigkeiten (Ringer'sche Lösung) in der natürlichen centrifugalen Richtung viel mehr von derselben in der Zeiteinheit durchfliessen lassen, als in der

centripetalen. Grützner sieht die Arterien als zum Theil mit automatischem Pumpmechanismus ausgestattete Gebilde (accessorische Herzen) an, denen eine hohe Bedeutung für die Weiterbeförderung des Blutes zukommt. — Allerdings erscheint es sehr fraglich, ob bei Transplantation arterieller Gefässe diese wohl als Gefässperistaltik und Antiperistaltik zu bezeichnenden Eigenschaften erhalten bleiben. Die bisherigen Arterientransplantationen im Thierversuch geben über diese Frage keine Aufklärung.

Ein technisches Verfahren, das sich jedoch sowohl an Arterie als Vene ohne grosse Schwierigkeiten ausführen lässt, besteht darin, dass man an dem für die Einpflanzung in die Sinuswand bestimmten Gefässstück, bei Umstülpung einer Manschette an deren Rand eine das Gefässlumen ziemlich eng würgende feinste Ligatur anlegt und an dieser verengten Stelle die Nahtverbindung mit dem Sinus macht (s. Fig. 13b). An Arterien lässt sich dies besonders leicht ausführen. Bei einer plötzlichen Rückstauung des Blutes gegen den Sinus wird das Blut so viel bequemere Abflusswege, Lacunae laterales, Piavenen, Emissarien etc. haben, das dadurch dem Rückfluss gegen den Ventrikel vorgebeugt erscheint. Am besten ist es vielleicht, die Arterie an einem Ende zu ligiren und mit dem Sinus Seit zu Seit durch einen in Längsrichtung verlaufenden Schlitz durch einige feine Nähte zu vereinigen.

Ein von Minkowski (61) und mir unabhängig ins Auge gefasster Weg wäre auch noch der, das Gefäss eine Strecke weit in schiefer Richtung im Sinus verlaufen zu lassen, damit bei einer plötzlichen Blutdrucksteigerung eine Knickung oder Zusammenpressung seiner Wände stattfindet. Dieser Vorgang, so erfolgreich er auch in der gewünschten Richtung zu sein verspricht, hat den Nachtheil, die Gefässquerschnittwunde ohne Endothelbekleidung in das Gefässlumen ragen zu lassen, und halten wir dies auch nach dem Ergebniss einiger Thierversuche für eine Begünstigung einer Thrombose.

Vielleicht erweisen Thierversuche, sowie physikalische Versuche an geeigneten Modellen, dass die Befürchtung einer Blutung in den Ventrikel eine übertriebene ist. Jedenfalls bemerke ich hier, dass in den beiden solcher Art operirten Fällen bei der Section kein Tropfen Blut im Ventrikel gefunden wurde, ein Umstand, der natürlich mehr als alle Ueberlegungen unsere Bedenken beschwichtigt.

Wir erwähnen noch ganz kurz, dass noch andere technische Verfahren zur Erzielung einer directen Verbindung zwischen Ventrikel und Blutbahn in Frage kommen könnten. So könnte man den Sinus longitudinalis in seinem Stirntheil opfern, vorn quer unterbinden, ebenso die seitlichen in ihn ein-

mündenden Gefässe und ihn selbst in den Seitenventrikel einführen. Abgesehen von der technischen Schwierigkeit des Verfahrens, wäre da wohl die Gefahr einer Ventrikelblutung sehr erheblich.

Schmieden (l. c.) hat laut persönlicher Mittheilung die sehr beachtenswerthe Idee gehabt, die bei einem seiner Fälle ausserordentlich stark ausgebildete V. temporalis auf ein Stück weit frei zu präpariren und in den Seitenventrikel zu senken (s. Fig. 24). Die Einfachheit des Verfahrens, das Vermeiden einer Gefässtransplantation sind jedenfalls nicht zu unterschätzende Vortheile; über seinen praktischen Werth lässt sich allerdings zur Zeit noch nichts Sicheres sagen.

Die Verwendung anderweitiger, dem mit Ventrikeldrainage zu behandelnden Individuum entnommener Gefässe ist wohl eine begrenzte. Am ehesten käme bei Drainage des Unterhornes die V. jugularis externa, die sich bequem auf eine grössere Strecke weit isoliren und bei tiefer Unterbindung im Bogen nach oben führen liesse, in Betracht.

Ist nun der Eingriff der Drainage durch die beiderseitige Gefässversenkung beendigt, so haben wir nur noch die Verpflichtung, uns von der entsprechenden Lage des transplantirten Gefässstückes, von der Dichtheit der Naht zu überzeugen. Die angelegte Trepanationsöffnung hat nun sofort, und zwar mit grösster Exactheit geschlossen zu werden. Wir empfehlen, die Dura mit einigen Catgutnähten wieder zu vereinigen. Pflanzt man das Gefäss in die dorsale Sinuswand ein, so muss man dasselbe durch eine Oeffnung im Duralappen passiren lassen, und mündet es erst diesseits in den Ventrikel. Bei der Naht der Dura hat man sehr zu achten, dass durch den Zug des Lappens keine Compression ausgeübt werde. Vielleicht ist eine Drainage von der medialen Seite von Seitenventrikel und Grosshirnhemisphäre (s. Fig. 5) nach der Seitenwand des Sinus zweckmässiger, als jene an der Convexität, wenn auch vielleicht technisch schwieriger!

Für einen grossen Fehler halten wir es, einer Blutung oder Blutungsgefahr wegen zu tamponiren (Fall I). Diesem Fehler ist der schlechte Ausgang unseres erstoperirten Falles zuzuschreiben.

Allein durch Fehler lernt man ja; darum sei noch an dieser Stelle ausdrücklich darauf verwiesen. Die Hautnaht soll sehr exact ausgeführt werden. Es kommt viel darauf an, dass eine möglichst rasche und solide Verheilung der Trepanationswunde erfolgt. Offenbleiben einer noch so kleinen Lücke bedingt

die Gefahr einer Communication mit dem Ventrikel, ev. neben dem eingepflanzten Gefässe. Die hohe Infectionsgefahr einer solchen Communication, selbst wenn sie noch so fein ist, ist genügend bekannt. Früher oder später erfolgt doch eine Infection, deren Verlauf wohl fast ausnahmslos ein tödtlicher ist.

Damit haben wir die Technik des allerdings noch in einem recht bescheidenen Entwickelungsstadium befindlichen Verfahrens geschildert und haben noch auf seine eventuellen Gefahren, sowie die möglichen Ursachen eines Misslingens desselben, sowie die von uns bisher begangenen Fehler hinzuweisen.

Luftembolie, sowie schwere Blutung aus dem Sinus lassen sich wohl durch die Verfahren zum prophylaktischen Verschluss des Sinus vor der Eröffnung und während der Nahtanlegung vermeiden. Die Gefahr der Nachblutung erscheint bei exact angelegter Naht, geschlossener Schädeldecke angesichts des geringen in den Blutleitern herrschenden Druckes nicht erheblich. Einer Infection mit ihren unausbleiblichen schweren Gefahren müssen wir durch strengste Asepsis zu begegnen trachten. Primär vollkommener Wundverschluss begegnet am besten der Gefahr einer Fistelbildung, eventuell mit Communication mit dem Ventrikel, und der dann enormen Gefahr der Secundärinfection.

Einer secundären Blutung in den Ventrikel suchen wir durch verschiedene eingehend geschilderte technische Maassnahmen bei der Gefässtransplantation zu begegnen. Zu rasche Entleerung des Ventrikelfluidums ist erfahrungsgemäss bei Hydrocephalus bedenklich. Die veränderten Druckverhältnisse im Gehirn können speciell im Athmungscentrum zu höchst bedrohlichen Störungen oder zum Tode führen. Es empfiehlt sich also, bei der Punction nicht zu viel Flüssigkeit abströmen zu lassen, sowie die Drainage nicht in Form eines ganz weit klaffenden Rohres zwischen beiden Hohlräumen anzulegen. Die Narkose ist keineswegs als ungefährlich anzusehen. Bei hydrocephalischen kleinen Kindern würden wir in Zukunft, wenn irgend möglich, auf eine Inhalationsnarkose verzichten, uns dagegen gegebenen Falles der Schleich'schen Infiltrationsanästhesie bedienen.

Ein Misslingen des Eingriffes kann durch verschiedene Umstände bedingt sein:

1. durch ungenügende Länge oder ungeeignete Beschaffenheit des für die Drainage entnommenen Gefässstückes (Phlebosklerose bei Varicositas?);
2. durch das schon in mehreren Fällen von angeborenem Hydrocephalus beobachtete Fehlen des Sinus longitudinalis (Fuchs) oder durch den Befund einer Obliteration. Entzündung oder Thrombose desselben;
3. durch eine sehr heftige Blutung während der Operation. die zum Aufgeben des Operationsplanes zwingt;
4. durch schlechte Nahttechnik, primäre oder secundäre Compression, falsche Richtung des implantirten Gefässes:
5. durch Nekrose des verwendeten Gefässes, in Folge ungünstiger Ernährungsbedingungen oder erfolgter mechanischer, chemischer oder thermischer Schädlichkeiten;
6. durch Thrombose des Sinus longitudinalis oder durch Gerinnselbildung in dem zur Drainage verwendeten Gefässstücke;
7. durch Herausgepresstwerden des Blutgefässes aus dem Ventrikel, sowie durch das Auftreten einer Erweichung der Gehirnsubstanz in der Umgebung des Gefässrohres:
8. durch Eintreten einer Secundärinfection.

Erweist sich die geplante Art der Drainage als unausführbar, so ist mittelst des transplantirten Gefässes dieselbe gegen den subarachnoidalen, den subaponeurotischen Raum am Schädel oder gegen den Hals [Henle (62)] zu versuchen. In Fällen, in denen die Lumbalpunction erhebliche Drucksteigerung, sowie freien Abfluss des Liquors ergiebt, halte ich einen Versuch einer Drainage mittels eines transplantirten Gefässstückes vom spinalen Subduralraum gegen die freie Bauchhöhle für aussichtsvoll. Leider habe ich zur Stunde keine Erfahrungen über einen solchen. Es würde dadurch das Verfahren von Cushing und Nicoll (Verwendung eines gegen den Subduralraum durchgezogenen Netzzipfels) auf eine technisch aussichtsvollere Basis gestellt sein.

Als Contraindicationen gegen die Drainage in den Sinus müssen, abgesehen von den an früherer Stelle erwähnten gleich-

zeitigen schweren Missbildungen sowie Fällen mit vorgeschrittener Verblödung und totaler gleichzeitiger Erblindung, alle jene Umstände angesehen werden, die eine Verschleppung oder Verallgemeinerung eines im Gehirn localisirten Krankheitsprocesses gegen den übrigen Körper begünstigen würden. — Hier ist vor Allem getrübter oder gar eiterhaltiger Inhalt der Hirnkammern zu erwähnen; dies kann sowohl bei tuberculöser als bei epidemischer Cerebrospinalmeningitis der Fall sein. Ergiebt also die Ventrikel-Probepunction ein bakterienhaltiges oder stark getrübtes Fluidum, ein entzündliches Exsudat, so ist die Drainage gegen die Blutbahn zu verwerfen. Speciell bei Tuberculose könnte direct eine miliare Aussat gleichsam experimentell erzeugt werden. Bei Anwesenheit von Tumoren erscheint uns das Verfahren eher gestattet. Dagegen wäre die Drainage bei Anwesenheit eines Parasiten wegen der Gefahr der hämatogenen Keimzerstreuung ein schwerer Fehler. Es passen also für das Verfahren vor Allem die angeborenen, sowie die erworbenen Hydrocephalien (Meningitis acuta serosa), ferner die spät im Gefolge von tuberculöser oder epidemischer Meningitis vorhandenen, sowie von Tumoren zu beobachtenden nicht entzündlichen Ventrikelergüsse.

Um vor Missgriffen sich zu schützen, wird es sich wohl für die Mehrzahl der Fälle von erworbenem Hydrocephalus empfehlen, vor der Ausführung der Drainage, von einem kleinen Bohrloche aus eine Probepunction des Seitenventrikels zu machen und das gewonnene Fluidum sowohl mikroskopisch als chemisch und bakteriologisch zu untersuchen und erst von dem Ausfalle dieser Prüfung (Sterilität) den Entschluss zur Ausführung des Eingriffes abhängen zu lassen. — Solche Probepunctionen vom Seitenventrikel oder spinalen Duralsack empfehlen sich auch sehr, um die Gefahren der raschen Liquorentleerung während des Eingriffes zu mildern.

Man sieht also, dass der Eingriff eine Reihe von Gefahren, Contraindicationen, von Möglichkeiten des Misslingens bietet. Durch möglichst zweckentprechende Auswahl der Fälle, durch weitere Erfahrungen und vor Allem durch gewiss noch zu erhoffende und zu erstrebende Verbesserungen der Technik dürfte es gelingen, die noch zum Theil sehr berechtigten Bedenken gegen das Verfahren zu beheben. Jeder kritiklose Sanguinismus ist uns fern.

Wir haben bei allen 3 von uns ausgeführten Ventrikeldrainagen Fehler begangen und werden solche wohl auch in Zukunft noch begehen. Es ist noch viel zu lernen und manche Klippe zu überwinden.

Krankengeschichten.

I. Frieda R., 9 Jahre alt, ein vorher vollkommen gesundes Kind, erkrankt $^1/_4$ Jahr vor seinem Spitalseintritt an Erbrechen und heftigen Kopfschmerzen. Das Erbrechen stellt sich periodisch ein. Nach demselben meist längere Zeit subjectives Wohlbefinden.

Eines Tages bemerkte die Mutter, dass das Kind beim Essen an den Gegenständen vorbeigreift und das Sehvermögen rapid abnimmt. Es wird daher in die Greifswalder Augenklinik gebracht.

Dort wird folgender Befund erhoben: Pupillenreaction prompt, stierer Gesichtsausdruck. Die brechenden Medien sind klar. An der Sehnervenpapille sind die Grenzen erweitert und völlig verwaschen; die Venen stark gefüllt und geschlängelt, Arterien verdünnt. Die Papille ist etwas schmutzig verfärbt. Diagnose: Beiderseitige Stauungspapille.

Aufnahme in die chirurgische Klinik am 29. 9. 07.

Status praesens: Kräftig entwickeltes Kind. Auffallend grosser und quadratischer Kopf. Die Pupillen sind gleich weit, kreisrund, und verkleinern sich auf Lichteinfall. Geringer Strabismus divergens, keine Augenmuskelparesen, kein Nystagmus. Fontanellen geschlossen. Grösster Kopfumfang 55 cm.

An den Hirnnerven kann bei genauester Untersuchung kein abnormer Befund erhoben werden. Der Schädel zeigt nirgends bei Druck oder Percussion eine besondere Empfindlichkeit. Der Percussionsschall ist auffallend hell. Keine Nackensteifigkeit. Normaler Befund am Gehörorgan.

An den Extremitäten lässt sich keine Ataxie, keine Motilitäts- und keine Sensibilitätsstörung nachweisen. Temperatursinn normal. Keine Atrophien. Die grobe Kraft ist in allen Muskelgebieten voll erhalten. Patellarsehnenreflex gesteigert. Leichter Fussclonus. Fusssohlenreflex schwach. Babinsky negativ.

Herz und Lungen ohne krankhaften Befund. Puls regelmässig, etwas beschleunigt, 90—96. Harn ohne abnorme Bestandtheile.

Weder beim Gehen noch beim Stehen mit geschlossenen Beinen zeigt sich ein Schwanken.

Das Kind hat vollständig normalen, sogar hochentwickelten Intellect.

Zuerst Jodkaliumtherapie.

1. Lumbalpunction am 26. 9.: Hoher Liquordruck; es wurden 45 ccm klaren Liquors abgelassen. Nachher Erbrechen, heftige Kopfschmerzen.

2. Lumbalpunction am 7. 10.: Hoher Liquordruck, 400—410 mm: es werden allmählich 35 ccm Liquor abgelassen. Der Druck sinkt gegen Ende der Punction auf 120 mm. Das Kind bleibt in wagerechter Lage und wird auch so ins Bett gebracht. Diesmal bleibt das Erbrechen aus.

Die Untersuchung der bei der Lumbalpunction gewonnenen Flüssigkeit ergab das Fehlen von Eiweiss und Zucker; dagegen wurde mit Wahrscheinlichkeit das Vorhandensein von etwas Bernsteinsäure angegeben. Mikroskopisch finden sich keine Echinococcushaken.

Häufige Kopfschmerzen, oft so arg, dass das Kind schreit und laut weint. Nach den beiden Lumbalpunctionen haben die Schmerzen entschieden nachgelassen, doch weint das Kind still Stunden lang vor sich hin. Das Kind ist sehr intelligent und hat sich in der Schule ausgezeichnet. Krampfartige Anfälle wurden bisher nie beobachtet.

Sehvermögen: Zur Zeit der Aufnahme in die Klinik konnte das Kind noch grobe Gegenstände unterscheiden und allein gehen. Das Sehvermögen verschlechterte sich innerhalb weniger Tage rapid; es wurde auch durch die Lumbalpunctionen nicht beeinflusst. Jetzt greift das Kind beim Greifen nach einem Gegenstande fast immer daneben. Seit der 2. Punction (7. 10.) kann das Kind hell und dunkel nicht mehr unterscheiden. Die Pupillarreaction ist stets prompt.

15. 10. Gehör vollkommen scharf, an den Hirnnerven keine Abnormität, Reflexe normal, keine Sensibilitäts- und keine Mobilitätsstörungen, niemals Krämpfe.

Augenbewegungen sind bei Aufforderung vorhanden. Gewöhnliche Blickrichtung nach oben bei gleichzeitigem Strabismus divergens des linken Auges. Pupillen weit, rechts weiter als links. Sämmtliche Pupillarreactionen prompt. Centrale Fixation fehlt.

Augenhintergrund 17. 10.: Beiderseits gleicher Befund, Papille blass, prominent, Grenzen verwaschen; Venen leicht gestaut und geschlängelt, Arterien eng. Entlang den Venen einzelne weisse Flecke. Macula frei.

1. Operation (Ventrikelpunction rechts) am 21. 10. 07.

Aethernarkose, kleine Hautincision über dem Kocher'schen Punkt, 2 cm lateral von der Sagittalnaht am Bregma. Die Naht ist durch einen kleinen Hautschnitt deutlich zu fühlen. Anbohrung mit Stille's Bohrer von 2 mm Dicke. Punction mit mittelstarker Nadel. Bei $3^1/_2$—$3^1/_4$ cm Tiefe gelangt man in das Vorderhorn des Seitenventrikels. Es spritzt Liquor unter starkem Druck heraus. Es werden 45 ccm abgelassen. Verband. Während und nach der Punction keine irgend bemerkenswerthe Erscheinungen. Der Liquor ist vollständig wasserklar, enthält kein Sediment, jedoch etwas Eiweiss.

3. 11. Das körperliche Befinden des Kindes ist gut, es nimmt an Körpergewicht bedeutend zu, weint selten, ist viel ruhiger.

18. 11. Der Augenhintergrund zeigt beiderseits voll ausgebildete Atrophie beider Papillen. Kopfumfang $55^1/_2$—56 cm.

2. Operation (I. Ventrikeldrainage) am 19. 12. 07.

Aethernarkose. Bildung eines Ωförmigen Lappen über dem rechten Stirn- und Scheitelbein, entsprechend der Vereinigungsstelle der Sagittal- und Coronarnaht nach vorheriger Umnähung nach Heidenhain. Anlegung eines Bohrloches, Stille's Kronenfräse, Emporheben eines Knochendeckels (Krause's Schädelzange). Die frühere Punctionsöffnung in der Dura ist nicht verheilt,

und drängen sich die weichen Gehirnhäute hervor. Probepunction führt in $3^1/_2$ cm Tiefe auf unter starker Spannung stehenden Liquor. Circa 1 cm lange Incision in die Dura. Resection eines nahezu 8 cm langen Stückes der rechten Vena saphena. Dieses Stück zieht sich sofort auf $3^1/_2$—$3^3/_4$ cm Länge zusammen.

Es wird nun ein ca. $2^1/_2$ mm dicker Troicart in den Seitenventrikel eingeführt, jedoch sofort nach dem Abfliessen von Liquor etwas zurückgezogen, bleibt aber in der Gehirnsubstanz liegen. — Zur Einführung wurde aus Silberdraht ein kleines Führungsinstrument vorbereitet. Ein ca. 12 cm langes, $^1/_2$ mm dickes Drahtstück wurde an seinem einen Ende zusammengedreht und bildete eine abgerundete Schlinge, am anderen Ende bajonettförmig abgebogen und zugespitzt. Dieser Draht wurde mit seinem stumpfen, schlingenförmigen Ende durch die Vene durchgezogen, bis das eine Ende der Vene gerade am Schnittrande mit dem spitzen Ende des Drahtes angespiesst werden konnte. So armirt wurde die Vene unmittelbar nach dem Herausziehen des Troicarts durch die von diesem zurückgelassene Oeffnung in den Seitenventrikel eingeführt; es gelang dies ungemein leicht. Der Draht liess sich ohne jede Schwierigkeit zurückziehen. Es floss sofort etwas Liquor neben der Vene ab, sowie auch deutlich tropfenweise aus dieser. Führte man durch sie eine Sonde ein, floss reichlich Liquor aus der Vene selbst ab. Ich hatte jedoch sofort den Eindruck, dass die Vene in Folge ihrer so starken Retraction vielleicht etwas zu kurz für den Canal in der Hirnsubstanz war. Die Vene wird, um klaffend erhalten zu werden, mit zwei feinen, nur die Adventitia fassenden Catgutnähten an den Durasohlitz angenäht. Darauf wird der osteoplastische Lappen zurückgeklappt, Hautnaht, Verband.

Darauf Hautnaht der Wunde am Obersohenkel und Verband.

22. 12. Oedem beider oberer Augenlider. Am folgenden Tage auch der Unterlider und der Jochbeinwangengegend.

23. 12. Entfernung der Umstechungsnaht. Die ganze rechte Seite des Schädels zeigt Oedem.

25. 12. Das Lidödem ist im Zurückgehen. Die Wunde ist per primam geheilt. Das Kind wird am 26. 12. entlassen.

In der zweiten Hälfte des Januar soll das Kind einmal einen Anfall von Kopfschmerzen sowie Erbrechen gehabt haben, Dauer eine Stunde. — Das wiederholt sich noch dreimal bis zur neuerlichen Aufnahme des Kindes in die Klinik.

Neuaufnahme in die chirurgische Klinik am 17. 2. 1908.

Status praesens vom 18. 2.: Ernährungszustand gut. Das Kind ist munter, weint nicht, giebt richtige, intelligente Antworten, hat keinen Kopfschmerz.

Die von der Trepanation vom 19. 12. herrührende Narbe ist völlig normal, der Knochendeckel jedoch um ca. $^1/_2$ cm über dem Niveau des übrigen Schädeldaches emporgehoben. Am Rande des Lappens lässt sich die Haut eindrücken und wölbt sich dann wieder vor. Man hat den Eindruck, dass sie von Flüssigkeit abgehoben ist. Die ganze Galea zeigt ein mässig-

gradiges Oedem; dasselbe ist links etwas stärker, als rechts. Es besteht völlige Amaurose, horizontaler Nystagmus, die Augen machen uncoordinirte Bewegungen, sowohl spontan als bei intendirter Blickrichtung. Der Augenspiegelbefund ergiebt denselben Befund wie früher, völlige Atrophie der Papillen.

Der übrige Nervenbefund ist ebenso belanglos, wie seinerzeit.

Puls 100, etwas irregulär, nicht abnorm gespannt. Grösster Kopfumfang: Prot. occip. ext. — Tub. frontalia $56^1/_2$—57 cm.

Von Zeit zu Zeit, besonders während ärztlicher Untersuchungen, tritt ein Zittern des ganzen Körpers ein.

Das Kind geht auffallend unsicher, gibt jedoch an, nicht schwindelig zu sein; zu Hause soll sie ein paar Mal Schwindelanfälle gehabt haben und auch zu Boden gestürzt sein.

3. Operation am 29. 2. 08 (II. Ventrikeldrainage, links). Aethernarkose. Halbsitzende Lage. Nach vorheriger Anlegung einer Heidenhainschen Umstechungsnaht Umschneidung eines Ωförmigen etwas grösseren Hautlappens (Länge $6^1/_2$, Breite 4 cm), der die Mittellinie um 2 cm überschreitet und gerade die Convexität des rechtsseitigen Lappens erreicht (s. Fig. 16).

Anlegung eines Bohrloches mit Stille's Kronenfräse jederseits an der Lappenbasis, Umschneidung des Periost-Knochenlappens mit der Krauseschen Zange, Aufbrechen desselben. Dura ist sehr stark gespannt und wölbt sich etwas vor, der Sinus longitudinalis liegt stark gefüllt und etwas prominent fast in der Mitte des Operationsfeldes. Umschneidung eines bogenförmigen ca. Markstück grossen Duralappens auf der linken Seite mit medialer Basis; derselbe wird bis knapp an den Sinus abgelöst und emporgehoben. Nach Incision der Dura wölbt sich das Hirn sehr stark vor, und gerade beim Emporheben des Duralappens entsteht eine heftige Blutung aus Piavenen, die erst auf längere Compression zum Stehen kommt. 2 cm von der Mantelkante entfernt wird der linke Seitenventrikel mit Aluminiumtroicart (mit Centimetermaasseintheilung versehen) punctirt. Bei 3 cm Tiefe spritzt klarer Liquor unter starkem Drucke hervor. Die Blutung aus den Piavanen wird etwas geringer; wahrscheinlich blutet es noch aus einer Lacuna lateralis des Sinus. Der Troicart bleibt liegen und wird mit einer Watteflocke verstopft.

Am linken Oberschenkel wird die V. saphena magna freigelegt und ein 10 cm langes Stück exstirpirt. Einlegen desselben in die feuchte Kammer. Sofortige Naht der Hautwunde. Der durch die Vene durchgeführte Silberdraht verfängt sich in der Mitte in einer Klappe und kann weder vor- noch rückwärts gezogen werden. Es muss eine kleine seitliche Incision auf ihn gemacht werden. Ein anderer Draht mit knopfförmigem Ende gleitet durch das Gefäss, der Rand der Vene kann mit der Spitze gefasst und nun das Gefäss ohne Schwierigkeit nach langsamem Herausziehen des Troicart in den Seitenventrikel eingeführt werden. Leider war bei der Armirung der Vene auf die den Klappen entsprechende Stromrichtung nicht geachtet worden. Die Vene liegt nun im Ventrikel, in dem allerdings kein Druck mehr herrscht, weil fast aller Liquor durch den Troicart abgeflossen war; es fliesst jetzt auch kein

Liquor durch die Vene ab. Es wird nun das Sinuscompressorium (2 kleine Gummiballons durch ein T-Rohr gleichzeitig aufzublasen, s. Fig. 9) zwischen Schädeldach und Dura geführt, in den Sinus ein 0,4—0,5 mm langer Schlitz gemacht (geringe Blutung) und das aus der Hirnsubstanz heraussehende Venenende in den Sinus eingeschoben; darauf steht die Blutung sofort vollständig, und man kann in aller Ruhe feinste Seidennähte durch Adventitia der Vene und Sinuswand legen. Die eingepflanzte V. saphena beschreibt einen scheitelwärts leicht convexen Bogen, unter dem der kleine Duralappen liegt. Wegen der noch immer nicht ganz stehenden Blutung seitlich vom Sinus (Piavenen oder Lacuna lateralis) werden 2 kleine Tampons aus klebender Jodoformgaze aufgelegt und jederseits an der Lappenbasis herausgeleitet. Es ist beabsichtigt, dieselben möglichst bald zu entfernen. Zurückklappen des Lappens, Hautnaht, steriler Verband.

1. 3. 08. Puls frequent und klein. Kochsalzinfusion 1 Liter. Aufgewacht giebt das Kind keine Antworten. Am folgenden Tage ist das Kind bei völligem Bewusstsein, giebt jedoch nur ungern Antwort.

2. 3. Das Kind ist wieder munter, fängt an zu essen, giebt Bescheid und lacht. In den ersten Tagen hatte das Kind Harn und Stuhl unter sich gelassen, jetzt verlangt es wieder das Becken.

6. 3. Entfernung der Umstechungsnaht und der Tampons. Leider war die verwendete Jodoformgaze durch das öftere Sterilisiren total mürbe geworden und zerfaserte sich. Nur mühsam liess sich Stück für Stück entfernen, es rissen die Tampons an den Knochenecken ab, und hatte man den Eindruck, dass man wahrscheinlich nicht den ganzen Tampon entfernen könne. Kein Fieber.

8. 3. Verschlechterung des Allgemeinbefindens. Exanthem an Rumpf, Hals und Innenseite der Arme, beginnend mit rothen Flecken, die ein leichtes Hautinfiltrat darstellen; diese breiten sich ringförmig, vielfach confluirend mit ziemlicher Schnelligkeit aus, indem das Centrum abblasst. Kein Fieber.

9. 3. Verbandwechsel. An der Umstechungsnaht einige Hautnekrosen, dort wo der vordere Tampon an der Lappenbasis gelegen hatte, wölbt sich eine erbsengrosse, rundliche, rothe granulationsähnliche Masse vor. Bisher ist kein Liquorabfluss aus der Wunde erfolgt.

10. 3. Das Kind liegt apathisch da, kann sich nur schwer sitzend aufrecht erhalten. Das Exanthem ist in grossen ringförmigen Zügen fortgeschritten, im allgemeinen abgeblasst und hat Hautpigmentirungen hinterlassen (Urticaria?), jedoch hat der Ausschlag nie gejuckt.

12. 3. Es ist jetzt ein kleiner Gehirnprolaps (Granulom?) vorhanden, von der Grösse einer kleinen Haselnuss. Er sieht belegt aus; an der hinteren Tampondurchleitungsstelle geringfügige Secretion. Kein Fieber (s. Fig. 14).

19. 3. Man merkt beim Verbandwechsel, dass aus der hinteren Oeffnung an der Lappenbasis Liquor heraustropft. Das Exanthem ist jetzt vollständig abgeblasst.

22. 3. Temperatursteigerung. Liquorabfluss geringer. Allgemeinbefinden schlecht, völlige Apathie. Reichlicher Liquorabfluss, der kleine Hirnprolaps unverändert.

26. 3. Das Kind fängt jetzt rasch an, sich zu erholen.

Am 30. 3. ist es bereits den ganzen Tag ausser Bett, läuft trotz seiner Amaurose sehr geschickt herum, klagt weder über Schwindel noch über Kopfschmerzen.

Fig. 14.

10. 4. Entfernung von einigen Tamponresten aus der vorderen granulirenden Stelle. Es fliesst reichlich Liquor ab. Einmal wurde der Liquorabfluss in 24 Stunden annähernd gemessen (mittels vorher und nachher gewogener ganz getrockneter Verbandstoffe und wasserdichter Umhüllung zur Verhütung der Verdunstung) und im Gewicht mit 254 g bestimmt.

Es würde auch den Rahmen einer Besprechung überschreiten, wollten wir hier fallweise die Schmieden'schen Befunde durchnehmen, und es genüge, zusammenfassend zu constatiren, dass jenes Gewebe, von welchem er glaubt, dass es unverändert erhalten blieb und seine „alte Structur definitiv gerettet hat", thatsächlich hypertrophischem Gewebe entspricht (es handelt sich hierbei um die kleinen Parenchymabschnitte in seinen Fällen VIa und und XIIIa, rechte Niere), und dass die „Dauerformen", welche seiner Ansicht nach aus dem normalen Zustand in einen weniger hochdifferenzirten übergegangen sein sollen, thatsächlich regressivem und dem Untergang geweihtem Nebennierenrindengewebe entsprechen. Unter solchen Umständen ist es begreiflich, dass bei richtiger Beurtheilung der mikroskopischen Befunde eine sehr einschneidende Correctur an der Statistik seiner operativen Ergebnisse vorgenommen werden müsste. Andererseits ist aber auch sein auf falschen Prämissen beruhender Schluss unhaltbar, dass etwa ein Jahr als die äusserste Grenze zu betrachten sei, innerhalb welcher die am günstigsten eingeheilten Keime noch am Leben sein können. Es ist nach dem von uns Ausgeführten unzweifelhaft, dass die Lebensdauer von wirklich überlebendem, eingepflanztem Nebennierenparenchym mit der Lebensdauer des Thieres selbst zusammenfällt.

Résumé.

Fassen wir unsere eigenen Ergebnisse kurz zusammen, so können wir Folgendes aussagen:

1. Eine im Sinne günstiger Ernährung geeignete Einpflanzungsmethode in die Niere bewahrt einen Theil der Nebenniere, und zwar sowohl der Rinde, wie auch des Markes vor dem Untergang.

2. Aus diesem Rest bildet sich durch vollkommenen Neu- und Umbau bei bleibend günstigen Ernährungsbedingungen ein neues Organ, welches functionell und in vielen Structurdetails mit der physiologischen Nebenniere übereinstimmt, in anderen Einzelheiten aber in charakteristischer Weise vom Paradigma abweicht.

3. Die Proliferation, der Um- und Neubau der Rindenzellverbände schafft histologische Bilder, welche vollkommen mit den sogenannten Adenomen der Neben-

21. 5. Das Kind klagt über Kopfschmerzen. Erbrechen. Keine Nackensteifigkeit. Puls beschleunigt. Temp. 39.

22. 5. Plötzlicher Collaps. Temperatur und Puls sehr hoch, der letztere fadenförmig, keine Nackensteifigkeit. Keine Erscheinungen von Seiten der Hirnnerven. Gesicht cyanotisch. Bewusstsein völlig gestört.

23. 5. Ueber beiden Lungen reichliche Rasselgeräusche. Exitus letalis.

Section am 25. 5. 08. Kräftiger Körperbau, die Haut fettreich, die Muskeln schlaff. Sowohl links als rechts sieht man an der Innenfläche des Oberschenkels lineäre 10—12 cm lange Narben. Am linken Oberarm frische Schorfe von Pockenimpfung.

Schädelbefund: Die Eröffnung des Schädels wird in der üblichen Weise vorgenommen, nur wird das ganze von den beiden Operationen herrührende Operationsterrain elliptisch umschnitten und mit der Schädelkapsel in Zusammenhang gelassen. Bei der circulären Durchtrennung der Dura dem Sägeschnitt entsprechend war kaum ein Abfliessen von Flüssigkeit zu bemerken. Das Gehirn wird im Schädeldach hängend von der Schädelbasis abgenommen, wobei die zarten Gehirnhäute sowohl an der Convexität, als an der Basis völlig zart, durchscheinend und feucht aussehen. Nirgends zeigt sich Exsudat. Eine Ablösung der Dura vom Schädeldach misslingt wegen fester Adhäsionen im Operationsgebiet, wird deshalb vorläufig unterlassen; das ganze Präparat wird in Formalin gelegt. Nur der sehr reichliche Ventrikelinhalt wurde vorher durch das offene Foramen Magendii auf einen reinen Teller entleert. Es sind 160 ccm röthlichgelb gefärbter, trüber Flüssigkeit, geruchlos. Mikroskopisch finden sich viele Eiterkörperchen und sehr reichliche Streptokokken.

Schädelweichtheile und Schädeldach (s. Figur 16). Auf der Scheitelhöhe des hydrocephalischen Schädels sind 2 flache, nahezu kreisrunde bis auf je eine seitlich gelegene Stelle von Narbengewebe umgebene, über das übrige Niveau des Schädels ragende Erhebungen zu sehen. Diese Erhebungen der Haut entsprechen je einem Haut-Periost-Knochenlappen mit temporaler Basis. Der Scheitelpunkt des linksseitigen Lappens überragt die Mittellinie um $1^1/_2$ cm, der des rechten Lappens berührt beinahe jenen des linken, liegt also ganz auf der rechten Seite des Schädels. Am hinteren Umfang des linksseitigen Lappens zeigen sich 3 stecknadelkopf- bis linsengrosse, rundliche, schon narbig eingezogene und mit Epithel umsäumte Fistelöffnungen (ab), aus denen sich einige Tropfen Eiter, sowie etwas reichlicher eine trübe, leicht blutig gefärbte Flüssigkeit entleert. Die durch eine dieser Oeffnungen eindringende Sonde findet die Haut auf eine kleine Strecke weit unterminirt.

Das Schädeldach. Es misst auf dem Sägeschnitte 19 : 14 cm. Es ist auffallend leicht. Seine grösste Dicke ist 5 mm, seine geringste 1 mm in der Schläfengegend. Sehr tiefe Impressiones digitatae, stark vorspringende Juga cerebralia. Tubera frontalia und parietalia sind leicht vorgewölbt.

Aussenseite (s. Fig. 16): Es fallen sofort 2 rundliche, das Niveau des übrigen Schädeldaches um 5—9 mm überragende Vorwölbungen (A u. B) auf. Die beiden das übrige Schädeldach überragenden Knochenplatten hängen nur

XXXII.

Ueber Indicationen und therapeutische Erfolge des künstlichen Pneumothorax.[1]

Von

Prof. Dr. Ludolph Brauer (Marburg a. L.).

Zur Behandlung chronischer schwerer Lungenkrankheiten, bei denen die übliche interne und klimatische Therapie versagt — und nur auf solche Erkrankungen möchte ich meine Ausführungen bezogen wissen —, stehen uns eine Reihe verschiedenartiger Eingriffe zur Verfügung. Dieselben bestehen entweder in einem directen Eingehen auf den Herd der Erkrankung oder in einem Angriff des Pleuraraumes oder der Lungendecke ohne Eröffnung des Pleuraraumes.

Aus dieser letzteren Gruppe, deren heilsame Wirkung unter gewissen Voraussetzungen von verschiedenen Seiten anerkannt ist, konnte ich als interner Mediciner den künstlichen Pneumothorax üben. In den Beziehungen zu den verschiedenen anderweitigen chirurgischen Methoden liegt — von dem directen therapeutischen Effect abgesehen — die theoretische und practische Bedeutung der Studien über die Pneumothorax-Therapie. Ich möchte es versuchen, Ihnen heute im Rahmen des kurzen Vortrages einen Ueberblick zu geben über die für die Indication und den Erfolg des Pneumothorax ausschlaggebenden Punkte. Ich thue dieses an der Hand von 60 Patienten, denen ich den Pneumothorax anzulegen versuchte. 45 Mal gelang es, einen freien Pleuraspalt thatsächlich zu finden. Von vornherein betone ich, dass es selbstver-

[1] Vorgetragen am 3. Sitzungstage des XXXVII. Congresses der Deutschen Gesellschaft für Chirurgie, 23. April 1908.

Umrandung des rechtsseitigen haftet an einer Stelle ein kleines Stück Dura, am linksseitigen jedoch hängen besonders gegen seine Basis zu grössere Stücke und Fetzen der harten Gehirnhaut.

Dura mater und Hirn. Wir müssen hier nachholen, dass erst einige Tage nach der oben geschilderten Absägung des Schädeldaches und der Herausnahme des Gehirns im Zusammenhang mit dem Schädeldach die weitere Untersuchung des Präparates von Herrn Geheimrath Prof. Grawitz gemeinschaftlich mit mir unternommen wurde.

Ein Versuch, das Gehirn nunmehr mit seiner Durakappe aus dem Schädeldach herauszuholen, ergab wegen der von mir unterschätzten Verwachsungen kein gutes Resultat. Es gelang zwar die Lösung der Dura an der Hirn-Convexität vom Schädeldache, jedoch ereignete sich dabei an beiden Grosshirnhemisphären eine ziemlich ausgedehnte Zerreissung der weichen Gehirnhäute sowie der Gehirnsubstanz, die manchen werthvollen Aufschluss über die Lage der in die Seitenventrikel implantirten Blutgefässe, sowie über deren Beziehungen zur Hirnsubstanz unmöglich machte. Es war das ein von uns begangener Fehler, den man in einem zukünftigen Falle dadurch umgehen würde, dass man den Knochenlappen bei der Section in seiner ursprünglichen Ausdehnung wieder umschneidet, im Zusammenhang mit Hirnhäuten und Hirn lässt und nun erst mit der Luer'schen Zange von demselben so viel wegnimmt, bis man bequeme Uebersicht über das Operationsfeld erhält.

Immerhin verdanke ich speciell den ungemein liebenswürdigen Bemühungen des Herrn Geheimraths Grawitz, dem ich an dieser Stelle noch meinen besonderen Dank aussprechen möchte, einige sehr werthvolle Aufschlüsse über das Verhalten der eingepflanzten Venen.

Die Dura ist auffallend dünn. Die rechte Hälfte zeigt keine auffallenden Veränderungen. Den Punctionsstellen entsprechend sieht man 2 kleine Oeffnungen von 3—4 mm Durchmesser, deren Rand reactionslos und ohne jede Verdickung ist. Ausserdem 2 etwas grössere Defecte, die beim Ablösen entstanden sind. Die entsprechenden Durastücke sitzen am Schädeldach und zwar am Rande des osteoplastischen Lappens fest.

An der linken Hälfte sieht man einen 4 cm langen, 1—2 cm breiten Defect (s. Fig. 17), dessen Ränder zerrissen aussehen. Er entsprach in seiner Lage dem lateralen Antheil des linksseitigen Knochenlappens. Gegen den Längsblutleiter zu erweist sich die Dura etwas verdickt, dem hinteren Rande des Knochendeckels entsprechend nicht glatt, sondern in einer Ausdehnung von etwa 2 qcm rauh, zum Theil aufgefasert, stellenweise granulirend.

Der Sinus longitudinalis (s. Fig. 17) wird der ganzen Länge nach aufgeschnitten. Es findet sich in demselben nirgends ein an der Wand festhaftendes Gerinnsel, seine Wand ist zart, glatt, feucht glänzend. Makroskopisch sind weder Endotheldefecte, noch Verdickungen zu sehen. Nirgends findet sich eine Erweiterung oder Verengerung. Der Sinus macht einen vollständig normalen Eindruck.

Etwa dem vorderen $^1/_3$ des vorhin beschriebenen Duradefectes entsprechend sieht man vom Innern des eröffneten Sinus aus (s. Figur 17):

Fig. 17.
Strang, am Ende zerfetzt, die implant. Vene darstellend.

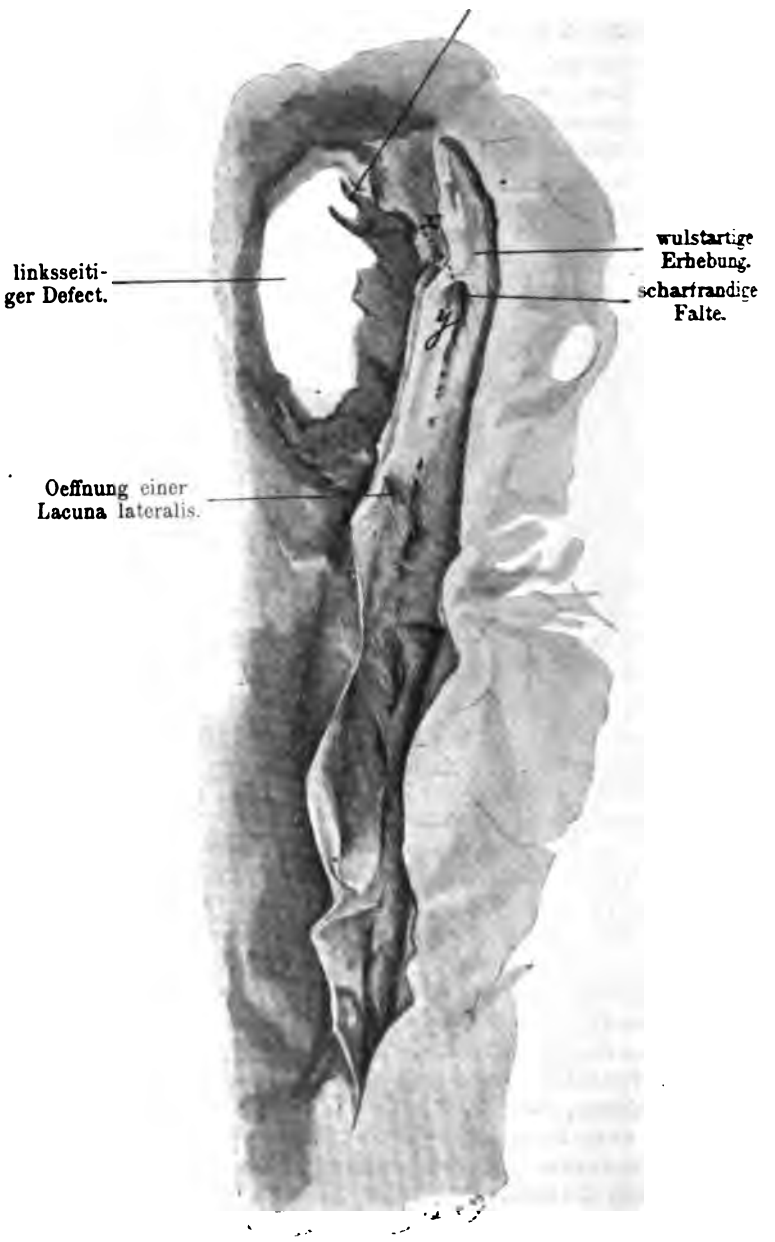

Aufgeschnittener Längsblutleiter.

1. eine weissliohgelbe, wulstförmig gegen das Lumen des Blutleiters vorspringende Partie seiner Wand. Dieselbe hat völlig glatte Endothelbekleidung und zeichnet sich von der Nachbarschaft lediglich durch die etwas veränderte Farbe aus. 2. sieht man eine nach hinten zu sehende scharfrandige Falte, mit welcher jene Verdickung abschliesst. Diese Falte stellt eine nach Art einer Venenklappe (s. Fig. 17) gegen das Lumen vorspringende Wandduplicatur dar. 3. Unter jener Falte gelangt man mit der Sonde unschwer in einen Canal, der anscheinend nach einem ca. 8 mm langen Verlauf blind endigt.

Legt man nun die gespaltene Sinuswand zurück, so sieht man (siehe Fig. 18) einen $2^1/_2$ cm langen, ca. 3 mm dicken Strang an den Sinus heran-

Fig. 18 (Fig. 17 umgedreht).

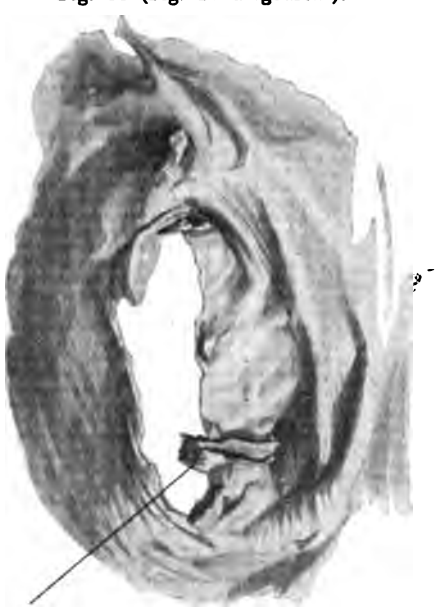

implantirte Vene.

ziehen und in diesen übergehen. 2 feinste, noch gut erhaltene Seidennähte erweisen hiermit die Implantationsstelle. Dreht man nun die Dura um, so kann man diesen schwach federkieldicken Strang noch ein Stück weit lateral gegen links verlaufen sehen; er endigt dann plötzlich mit zerfetzten Rändern, ist also offenbar bei der Herausnahme des Gehirnes an dieser Stelle durchrissen worden. Durchschneidet man etwa $^1/_2$ cm seitwärts von der als weissgelbe Vorwölbung in der Sinuswand beschriebenen Stelle den daselbst deutlich als rundliches Gebilde sichtbaren Strang, so sieht man ein Lumen von 1 mm Durchmesser (im Formalin gehärtetes Präparat). Dasselbe klafft und ist nicht durch eine Thrombusmasse erfüllt. Wenn man jetzt abermals mit einer ge-

Fig. 19.

Linke Hemisphäre.

Fig. 20.

Rechte Hemisphäre.

Fig. 21.

Rechte Hemisphäre, von innen gesehen.

bogenen Sonde in den in den Sinus mündenden Canal eindringt, kommt man in jenen mit einem Lumen versehenen Strang (Richtung x—y, Fig. 17). Derselbe stellt also ohne Zweifel die implantirte Vene dar. Mit der Lupe erkennt man nach dessen Spaltung an einer Stelle des Gefässrohres ein kleinstes rothgefärbtes wandständiges Gerinnsel. Die Oeffnung vom Sinus gegen die Vene ist ungemein enge. Die Stelle, an der sich beim früheren Sondirungsversuch die Sonde gefangen hatte, entspricht einer daselbst vorhandenen Lacuna lateralis.

Grosshirnhemisphären, Convexität (s. Fig. 19). An der linken Grosshirnhemisphäre findet sich ein 3 cm langer, 1 cm breiter und ebenso tiefer Defect der weichen Hirnhäute als auch der Hirnsubstanz. In seinem Grunde sieht man zerrissene graue und weisse Hirnsubstanz. Ueber den Verlauf der eingepflanzten Vene, sowie über die Art ihrer Einmündung in den Ventrikel lässt sich auf dieser Seite nichts Bestimmtes sagen.

Auf der rechten Seite (s. Fig. 20) sind die Verhältnisse erheblich klarer. Man sieht deutlich fingerbreit von der Mantelkante entfernt eine nahezu kreisrunde, etwa 6 mm im Durchmesser haltende Oeffnung, welche einem ebenso grossen Defect in den weichen Hirnhäuten als der Hirnrinde entspricht.

Diese Oeffnung führt in der Tiefe in einen $2^1/_2$ cm langen, $1^1/_2$ cm breiten, glattwandigen, cystenähnlichen, mit einer zarten Membran ausgekleideten Hohlraum. Von der Innenseite des Seitenventrikels (s. Fig. 21) sieht man im Bereiche des stark erweiterten Vorderhornes ca. 3 cm von dessen vorderseitigem Ende entfernt eine gleichfalls rundliche, nur im Durchmesser etwas kleinere Lücke, die gegen den oben beschriebenen cystenförmigen Hohlraum führt. Es dürfte sich also hier unter dem hohen im Ventrikel herrschenden Drucke angesichts des ungenügenden Abflusses (Subarachnoidealraum) aus einem Theile des bei der Drainage angelegten Canals eine Erweichungscyste mit secundärer Endothelauskleidung gebildet haben. Unmittelbar neben der vorhin an der Hirnoberfläche beschriebenen Lücke befindet sich ein $1^1/_2$ cm langer und fast ebenso breiter wieder weiche Hirnhäute und Rinde betreffender Defect, der in einiger Tiefe bis in den beschriebenen cystischen Hohlraum heranreicht. Dagegen fand sich in dem am Schädeldach hängenden Stück Hirnsubstanz deutlich sichtbar ein starkes, in seiner Structur vollständig erhaltenes Blutgefäss; dasselbe ist allseitig solide in die Gehirnsubstanz eingeheilt. Das Lumen ist an dem mit Formalin gehärteten Präparat ca. 0,8 mm weit und lässt sich mit einer feinen Sonde gut sondiren. Die Länge des Gefässstückes lässt sich auf etwa $2^1/_2$ cm schätzen. Das Lumen ist mit etwas Blut erfüllt, jedoch keineswegs durch einen Thrombus verschlossen. Es war offenbar an der Stelle, an der das Gefäss an die Dura angeheftet worden war, zu einer Adhäsion mit dem Schädeldach gekommen, und deshalb das Gefäss beim Ablösen des Schädeldaches vom Gehirn mit einem keilförmigen Stück Gehirnsubstanz herausgerissen worden. Soweit sich beurtheilen lässt, endete das gegen den Seitenventrikel zu sehende Stück irgendwo in den vorhin beschriebenen cystischen Hohlraum, so dass also peripher die Einheilung des Gefässes in Marksubstanz und Grosshirnrinde glatt erfolgt war, jedoch aus

dem centralen Antheil des Draincanales sich eine Erweichungscyste gebildet hatte. —

Herr Geheimrath Grawitz war so liebenswürdig, sehr schöne histologische Präparate von der implantirten Vene anfertigen zu lassen. Dieselben wurden zum Theil mit Hämatoxylin-Eosin, zum Theil zur Färbung des elastischen Gewebes nach Weigert behandelt.

Man sieht schon bei makroskopischer Betrachtung der Schnitte (Hämat.-Eosin), dass der mittlere Antheil des Präparates durch einen blassvioletten, ca. 3 mm im Durchmesser haltenden Fleck mit braunrothem Centrum sich abhebt, während das umgebende Gewebe intensiv blauviolett gefärbt ist.

Die adventitiellen Schichten, die im übrigen ein normales Aussehen bieten, fallen auf 1. durch ihre auch für eine Vene stärkeren Calibers sehr bedeutende Entwickelung, 2. durch ihre ungemein reichliche Vascularisation. Viele und weite, mit Blut strotzend gefüllte Gefässe ziehen von der Nachbarschaft in die adventitiellen Schichten. Wir erwähnen schon hier, dass an verschiedenen Schnitten auch deutliche Verbindungsbahnen zwischen diesen Gefässen der Adventitia und dem Lumen der transplantirten Vene festzustellen sind. Die Zellkerne der adventitiellen Schichten sind gut gefärbt, das Gewebe im allgemeinen als kernarm zu bezeichnen.

Die Media weist im Gegensatz zu dieser Verdickung der Adventitia eine sehr beträchtliche Verschmächtigung auf. Nicht in allen Schnitten zeigt sich eine deutlich verfolgbare, concentrisch angeordnete Lage von Muskelfasern. Auch die Intima ist der Norm gegenüber etwas verschmälert, jedoch dem ganzen Umfang des Gefässrohres entsprechend gut ausgebildet und zeigt normale Structur und Kernfärbung. An Präparaten, die zur Darstellung der elastischen Elemente nach der Methode Weigert's mit Resorcin-Fuchsin gefärbt sind, hebt sich die Intima besonders deutlich ab. Solche Präparate zeigen auch das ungemein reichliche, fast dem ganzen Querschnitt des Gefässrohres entsprechende elastische Netz. Die elastischen Fasern von normaler, welliger, lockiger Form zeichnen sich durch besondere Mächtigkeit aus. Durch diese Elasticafärbung lässt sich auch die Grenze gegen das unten noch zu beschreibende Nachbargewebe ganz scharf ziehen.

Das Lumen der Vene enthält etwas Blut; man sieht die rothen und in entsprechender Zahl auch vorhandenen weissen Blutelemente einen Theil der Lichtung erfüllen. Von einer Thrombenbildung ist keine Andeutung zu sehen. Der grösste Theil des Lumens ist frei. In der unmittelbaren Umgebung des Gefässes finden wir ein sehr gefässreiches junges Bindegewebe, in demselben an verschiedenen Stellen mehrkernige Riesenzellen. Nach aussen von dieser Bindegewebslage kommt eine gefässärmere, mehr homogene Schicht, in der wir den charakterischen Bau der Hirnsubstanz wiederfinden.

II. G. R., 14 Monate altes Kind.

Anamnese. Eltern gesund, 3 ältere Geschwister sind körperlich und geistig gesund. Die Geburt dieses Kindes war sehr schwer, sie dauerte 30 Stunden. Gewicht unmittelbar nach der Geburt 6000 g; die Grösse des Kopfes fiel sofort auf. Das Kind bekam die Mutterbrust. Gute Entwickelung des Kindes bis zum

Von grösster Bedeutung für den Gang der Pneumothorax-Therapie ist das Verhalten der Pleura. Häufig bleibt der Pneumothorax dauernd trocken, selbst bei unzweckmässiger Lebensführung, Schlitteln, grösseren Fusstouren etc.

Oft kommen, früher oder später, seröse, verschieden grosse Exsudate vor, ohne das Befinden des Kranken zu schädigen, nur hinweisend, dass die veränderte Pleura nunmehr langsamer den N. resorbirt, so dass grössere Punctionspausen möglich sind. Einige Male ging mit Einsetzen des Exsudates eine Störung des Allgemeinbefindens oder leichtere Temperatursteigerungen einher, die dann aber bald wieder schwanden, ohne Schädigungen zu hinterlassen. Einige Male trat ein Pleuraexsudat im Anschluss an eine Angina auf, einmal mit Kapseldiplokokken. Der letztere Patient hat längere Zeit gefiebert, das Fieber schwand nach mehrfacher Punction, jetzt fühlt der Kranke sich sehr wohl und hat eine wesentliche Besserung durch die Pneumothorax-Behandlung zu verzeichnen.

Einige Male hatte ich den Eindruck, dass eine zu starke Drucksteigerung bei der Nachfüllung des Pneumothorax das Exsudat ausgelöst hatte.

Viermal kam es auch, bei besonders schweren und rasch fortschreitenden Zerstörungsprocessen in der Lunge bei hochhektisch fiebernden Phthisikern verschieden bald zu einer typischen tuberculösen Pleurainfection und damit zu ungünstiger Beeinflussung des Krankheitsverlaufes.

Ich habe in dem Vorstehenden, wie anfänglich betont, nur die wesentlichsten Gesichtspunkte bringen können und diese an einzelnen Beispielen erläutert. An sich bietet jeder einzelne Fall etwas Besonderes und ist besonders zu studiren und zu beurtheilen.

Die Pneumothorax-Therapie wird im Wesentlichen wohl stets ein Arbeitsgebiet der inneren Medicin und speciell wohl auch der Lungenspecialisten bleiben.

Aber es wird stets eine Therapie sein, die den Internisten in engste Fühlung zum Chirurgen bringen wird. Denn viele der wechselvollen Fälle und Verlaufsarten stellen eigenartige und neue chirurgische Probleme. Nicht selten wird der Chirurg dort eingreifen müssen, wo der einfache Pneumothorax nicht zum Ziele

auffallend ab. Die grosse Fontanelle ist 12 cm lang, in einer Ausdehnung von 18 cm zu fühlen. Ihr entsprechend zeigt sich eine elastische fluctuirende und pulsirende Vorwölbung. Die kleine Fontanelle liegt dicht hinter der grossen, von dieser nur durch ein kurzes Stück knöchernen Schädeldaches getrennt und als ca. markstückgrosse Oeffnung zu fühlen. — Während Stirn- und Seitenwandbein sich elastisch anfühlen, macht das Hinterhauptbein einen viel resistenteren Eindruck.

Die Augäpfel sind nach vorn und abwärts gedrängt. Die Haut des Kopfes ist zart, glänzend, stark erweiterte Venen, besonders in der Schläfengegend, schimmern durch. Behaarung dünn und spärlich.

Fig. 22 b.

Körperlänge 80 cm, Brustumfang 45 cm. Die Haut des Körpers ist weich und schlaff, der Ernährungszustand gut. Deutlich fühlbarer rhachitischer Rosenkranz. Körpergewicht $13\,^1/_4$ kg.

Herz und Lunge ohne abnormen Befund. Leber und Milz sind fühlbar und überragen den Rippenbogen um ein Geringes.

Sensibilitätsstörungen sind nicht nachzuweisen, Reflexe sämmtlich vorhanden. Keine Contracturen, keine Spasmen. Die willkürlichen Bewegungen erscheinen normal; im Sitzen vermag das Kind den Kopf zu halten, jedoch sinkt er dabei etwas nach vorn und macht wackelnde Bewegungen; active Dreh- und Neigebewegungen des Kopfes sind jedoch möglich.

Es besteht Nystagmus; die Pupillen sind weit und reagiren auf Lichteinfall. Augenhintergrund ohne pathologischen Befund. Das Kind verfolgt vorgehaltene Gegenstände mit dem Blicke.

Harn frei von abnormen Bestandtheilen, Stuhl normal.

Das Kind greift nach vorgehaltenen glänzenden Gegenständen, spielt mit denselben, lächelt, lässt ganz entschiedene Zeichen von Intelligenz erkennen. Starke Verdickungen an den Knie-, Fuss-, Ellbogen- und Handgelenken.

Die Röntgenaufnahme des Schädels ergiebt nichts Besonderes.

Operation 14. 7. 08: Zur Narkose werden einige Tropfen Aether verwendet. Leicht erhöhte Lage des Kopfes. Bildung eines Ω förmigen Hautlappens (5:3 cm) mit der Basis daumenbreit links von der Längsachse der grossen Fontanelle. Die Convexität liegt also auf der rechten Schädelseite. Nach der Durchtrennung der Haut liegt die Dura, sowie der leicht bläulich durchschimmernde Sin. longitud. frei. Es wird aus der Dura ein etwas kleinerer Lappen mit medialer Basis geschnitten und gegen links umgelegt; dabei wird die Falx deutlich sichtbar. Sofort nach dem Duraschnitt quillt das Gehirn ausserordentlich stark vor. Punction des rechten Seitenventrikels. Nach Durchdringen einer ca. 6 mm (!) dicken Schicht Gehirnsubstanz gelangt man in den Seitenventrikel; Liquor strömt unter sehr starkem Drucke hervor. Auch nach der Entfernung der Punctionsnadel hört der Abfluss nicht auf. Punction des Sin. longitudinalis mit feinster Nadel; reines Blut. Rechts und links von dem durch die Lage der Falx kenntlichen Sinus wird je eine Seidenfadenschlinge durch die Dura zum Zwecke des Emporhebens und der provis. Blutstillung geführt. Die Fäden sind bestimmt, bei Ueberkreuzung die im Sinus anzulegende Längsincision zu verschliessen. Während dieser Zurechtlegung des Sinus wird das Kind ziemlich plötzlich leichenblass, die Athmung wird schlecht und hört schliesslich ganz auf. Künstliche Athmung, sowie Vorziehen der Zunge ändern daran nichts. Sofortiges Flachlegen des Kindes, sodass der Schädel leicht über den Rand des Tisches hängt. Nach mehreren Minuten beginnt das Kind daraufhin wieder spontan zu athmen, das Gesicht färbt sich wieder. Der Zufall war ein sehr bedrohlicher. Inzwischen war bei einem Manne, 52 Jahre alt, mit Varicen am Unterschenkel die Vena saphena am Oberschenkel unter allen Vorsichtsmassregeln exstirpirt worden; die in der feuchten Kammer gereichte Vene wurde sofort mit ihrem centralen Ende in einen am Dorsum des Sinus gemachten kleinen Längsschnitt eingeführt. Der Sinus erweist sich als ziemlich weit, in dem Augenblicke der Incision blutet es heftig. Die Blutung steht jedoch unmittelbar nach Einführung der Vene mit feinster anatomischer Pincette. Nun wird die Venenadventitia durch 5—6 feinste Knopfnähte mit paraffinirter Augenseide an die Sinuswand angenäht. Es erfolgt aus der Vene trotz Klaffens des Lumens keine rückläufige Blutung! Es ist höchst wahrscheinlich, dass sich in dem ca. 5 cm langen Venenstück eine functionirende Klappe befindet.

Eine Sonde mit ca. $1^1/_2$ mm dickem glanz glatten Knopfe wird anstandslos in den Sinus eingeführt. Nun wird der kleine umschnittene Duralappen in die Höhe gehalten, knapp neben dem Sinus in denselben eine gerade für den

Durchtritt der ca. 4 mm dicken Vene passende Oeffnung geschnitten und das Gefäss, dessen Einleitung knapp an der Mantelkante in den Seitenventrikel stattfinden soll, etwas gekürzt. Nochmalige Punction des Seitenventrikels mit Aluminiumtroicart.

Das Gehirn, das schon nach der Punction mit der Hohlnadel nach dem Herausfliessen einer sehr beträchtlichen Liquormenge ca. 600—800 ccm in Form einer ganz schlaffen Blase eingesunken war, hat sich inzwischen wieder etwas gedehnt, und es fliesst wieder eine geringe Menge Liquor ab. Der Troicart wird herausgenommen und wegen der Dünne der Rindenschichte mit feinster anatomischer Pincette das periphere Gefässstück in den Seitenventrikel versenkt. Wegen des bedrohlichen Zufalles wird weder eine Umstülpung des Gefässendes, noch eine Naht an die weichen Gehirnhäute ausgeführt, um den Eingriff nur so rasch als möglich zu beendigen. — Der Puls ist sehr beschleunigt, klein, das Aussehen blass.

Auffallende Besserung nach einer Injection von Campheröl. Exakte Hautnaht des Hautlappens nachdem vorher 3 Situationsnähte den Duralappen zurückgelagert hatten. Verband.

2 Stunden p. oper. innerhalb weniger Minuten Exitus, unter den Erscheinungen des Herz- und Athmungsstillstandes. (Einige keuchende Athemzüge, wachsartige Blässe.)

Sectionsbefund (Geheimrath Professor Grawitz): Blass aussehende kindliche Leiche von gutem Ernährungszustande. In der rechten Scheitelgegend (der sehr weiten vorderen Fontanelle entsprechend) sieht man eine frisch vernähte Lappenwunde von ΩForm ohne jede Reaction. Nach Durchtrennung der Nähte liegt die Dura und die Einpflanzungsstelle der zur Transplantation verwendeten Vene in den Sinus frei zu Tage. — Der durch Naht fixirte Duralappen wird in die Höhe geklappt, und man sieht die Punctionsstelle des rechten Seitenventrikels; die Vene wird beim Abheben des Duralappens aus demselben herausgezogen und entleeren sich einige Tropfen klaren Liquors. Der Sinus longitudinalis wird eröffnet; er ist in seinem vorderen Abschnitt vom Stirnbein bis zur Operationsstelle, aber auch noch weiter nach hinten völlig blutleer und sieht wie mit Wasser ausgespült weiss aus. Vom Sinus aus ist nicht ohne weiteres mit der Sonde in die implantirte Vena saphena zu gelangen, da die Einnähung nicht direkt in die Wand des Sinus, sondern in eine gerade hier befindliche seitliche Ausbuchtung (Lacuna lateralis) gemacht ist (s. Fig. 23); dagegen gelingt es leicht, die Sonde durch das Ventrikelende des Gefässes in den Sinus, der mit der erwähnten Lacuna lateralis durch eine ca. 3 mm im Durchmesser haltende Oeffnung communicirt, einzuführen.

Es wird nun der sehr reichliche Ventrikelinhalt entleert, das an der Convexität in einen kaum $^1/_2$ cm messenden Sack verwandelte Gehirn in Formalin gelegt. Ganz mächtig ausgedehnt sind beide Seitenventrikel, namentlich die Hinterhörner bilden Trichter, in die man eine Faust einführen kann.

Der Aquaeductus Sylvii ist nicht nennenswerth erweitert, ebenso wenig der IV. Ventrikel. Foramen Magendii und Aperturae laterales nicht verschlossen, V. magna Galeni intact.

Das gehärtete Gehirn misst in seiner grössten Länge 23, in der grössten Breite 17,5 cm. Höhe 11 cm. Die Gyri sind beiderseits sehr gut ausgeprägt und zwar sowohl an der Oberfläche der enorm erweiterten Mantelregion als auch an Schläfelappen, Basis und Kleinhirn. Daraus ist zu schliessen, dass die Wasseransammlungen erst nach der Ausbildung der Gyri und Sulci einen grösseren Umfang angenommen haben, dass also die Anlage des Gehirns keine Defecte aufzuweisen hat. Von der Sektion der übrigen Körperhöhlen ist hervorzuheben, dass alle Organe normalen Befund ergeben haben — bis auf den Darm. Im Dünndarm besteht eine so lebhafte Röthung und Schwellung der Peyer'schen Plaques, dass das Bild nahe an die Veränderungen beim kindlichen Typhus heranreicht.

Fig. 23.

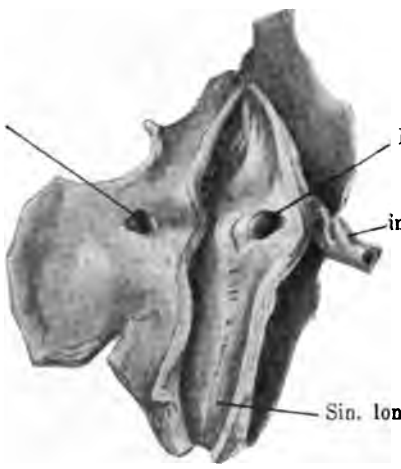

Auch die Mesenterialdrüsen sind bis zur Grösse von Kaffeebohnen geschwollen, Durchschnittfläche rosa.

Die Milz ist nicht vergrössert.

Diagnose: Hydrocephalus permagnus congenitus. Atrophia hemisphaereos utriusque cerebri. Enteritis follicularis.

Der nachfolgende Fall ist am Königl. chirurgischen Klinikum in Berlin (Geh.-Rath Prof. Bier) beobachtet und behandelt worden.

III. Kind, G. K., 7 Monate alt.

Anamnese: Normale Geburt. Im Alter von 3 Monaten beginnt die Ausbildung eines Wasserkopfes; dieser ist vor der Aufnahme in die Klinik 2 Mal punctirt.

Vater hat Lues gehabt.

Befund: Aufs äusserste atrophisches Kind. Starker Hydrocephalus, Kopfumfang 47 cm. Fontanellen weit offen, keine Zähne; leichte Epiphysen-

verdickungen und Rosenkranz. Die Haut und Gesichtsfarbe ist bläulich weiss, sobald das Kind schreit, sonst völlig blass.

9. 5. Operation in Localanaesthesie:

Links: Es wir die deutlich durchscheinende Vena temporalis von einem daneben laufenden Hautschnitt aus frei präparirt, nachdem sie bei a abgebunden und abgeschnitten ist (Fig. 24). Dann wird der Schädel mit einem halbkreisförmigen Läppchen bei b freigelegt, der Lappen enthält die unverletzte Vene. In der Mitte des Hautlappens wird eine Oeffnung von Linsengrösse in den

Fig. 24.



Schädel gemacht, das Gehirn bis in den Ventrikel punctirt und die Vene frei in den Ventrikel hineingehängt. Hautnaht mit feinster Venennadel wasserdicht.

Rechts: Lappenförmiger Hautschnitt, darunter eine lappenförmige Trepanation, der Knochen wird aufgebogen, er lässt sich öffnen wie eine Conservenbüchse. Dura gespalten. Troikartpunction. Dann wird nach Payrscher Vorschrift eine frische Vena saphena von einer Varicenexstirpation eingesetzt. Die geschlitzte Vene wird in die Dura eingenäht. Eine Sonde zeigt auch nach Vollendung dieser Naht die Durchgängigkeit bis in den Ventrikel. Nähte der Galea und wasserdichte Seidennaht der Haut.

Collodiumverbände.

Taf. III.

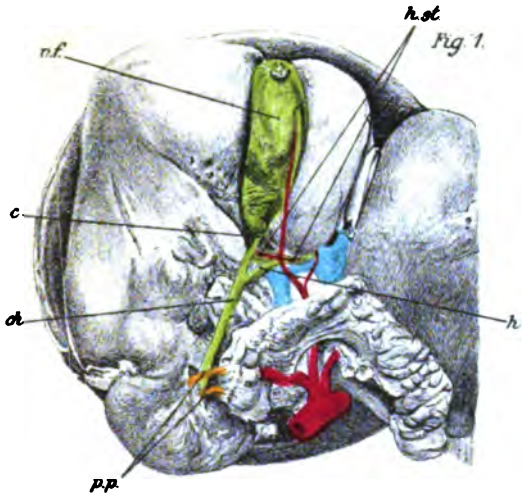

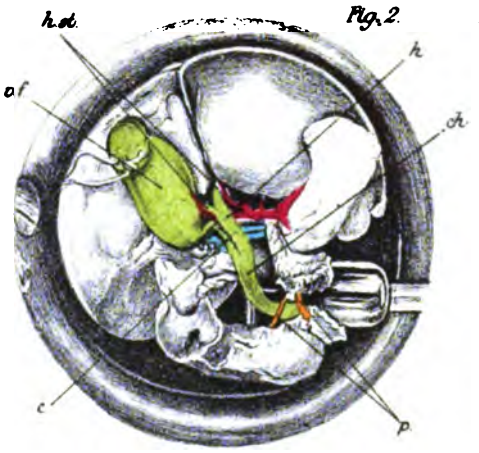

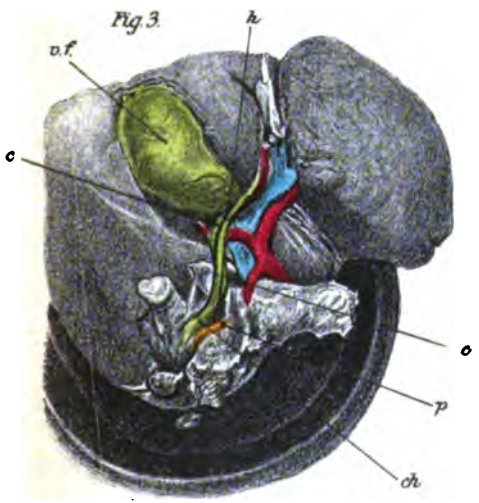

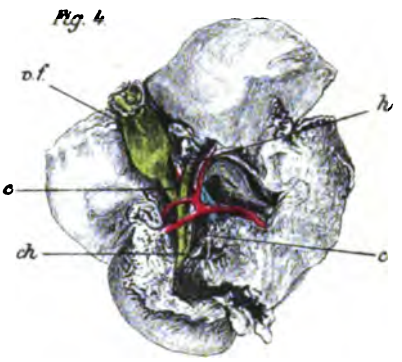

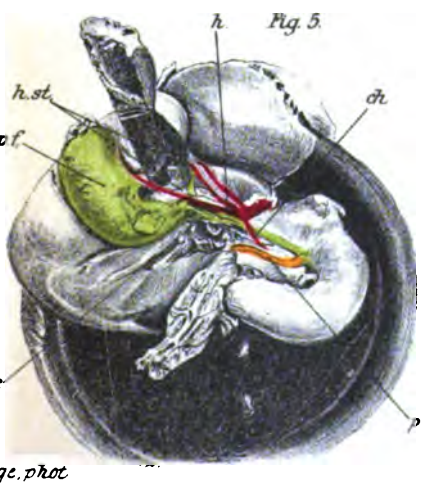

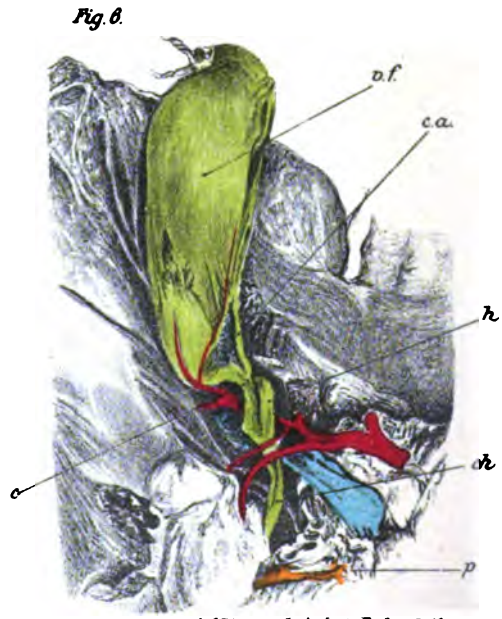

F. Ruge, phot.

L. Thomas, Lith. Inst., Berlin S 53

Knochenlappen. An der Innenseite des Schädels sieht man fest eingeheilt eine $4\,^1/_2$ cm lange, dicke Vene mit vollständig frei durchgängigem Lumen.

Am linken Os parietale sieht man eine grossentheils membranös verschlossene, 1 cm im Durchmesser haltende Trepanationsöffnung. In der Membran ist ein 3 mm im Durchmesser haltendes Loch zu sehen, durch das ein ca. 1—2 mm dicker Strang führt. Im Schädelinnern zeigt er eine Verdickung, dieselbe auf dem Querschnitt Gefässstruktur mit Thrombose des Lumens. Die Länge des Stranges beträgt 3 cm. Sein extracranieller Antheil hängt an einem Stück Haut. Es ist das die in den Seitenventrikel eingesenkte Vena temporalis. Eine Einheilung in die Hirnsubstanz scheint in diesem Falle nicht stattgefunden zu haben.

Epikrise: Fassen wir nun das, was wir aus diesen beiden Sectionen gelernt und entnommen haben, zusammen, so kann man sagen:

In keinem der beiden Fälle hat sich im Seitenventrikel Blut gefunden.

In keinem Falle war der Längsblutleiter thrombosirt.

Es entstehen zwischen harten und weichen Hirnhäuten und dem Schädeldach anscheinend recht feste Verklebungen. Die Oeffnungen in der Dura, die bei Punctionen gemacht werden, schliessen sich nicht. Das haben wir schon bei Wiederholung einer Punction gesehen. Fall I: a) Ventrikelpunction, b) 1. Drainage. Schuld ist wahrscheinlich die grosse Spannung, unter der sich die Dura befindet, sowie das Abströmen von Flüssigkeit aus dem Ventrikel. Ein gebildeter Duralappen lässt sich wegen der bestehenden Spannung nur sehr schwer wieder exact durch die Naht mit den ihm entsprechenden Wundrändern vereinigen. Es ist vielleicht besser zu trachten, bloss mit einer Längsincision, die senkrecht auf die Verlaufsrichtung des Sinus angelegt wird, für die Drainage auszukommen.

Auch die kleinste Störung in der Wundheilung genügt schon, um beim Offenbleiben einer auch minimalen Lücke eine Secundärinfection des Ventrikels zu bedingen.

Im Falle I hätten wir wahrscheinlich durch neuerliches Aufklappen des Knochenlappens und Revision des Operationsgebietes dieser Gefahr begegnen können. Allerdings wäre man gezwungen gewesen, nochmal aufs neue eine Drainage gegen den Sinus zu versuchen.

Bei Drainage an der medianen Fläche des Grosshirns könnte

die Dura wahrscheinlich ganz geschlossen werden und wäre vor Allem die Gefahr der Abknickung des Gefässrohres umgangen.

Es empfiehlt sich vielleicht, um die Dura wieder vollständig zu schliessen und keinen Defect an ihr bestehen zu lassen, einen plastischen Ersatz für einen zukünftigen Fall ins Auge zu fassen. Als solchen habe ich sowohl für Trepanationen, als auch für Laminectomieen mit ausgedehnter Duraentfernung (Tuberculose) die Einpflanzung eines ungestielten Periostlappens als Ersatz der Dura im Auge.

Im Falle II war der Sinus longitudinalis vollständig blutleer und sah wie „ausgewaschen" aus. Es ist sehr wahrscheinlich, dass in der kurzen Zeit, die das Kind post operationem lebte, ein Abströmen des Liquor gegen den Sinus stattfand.

Es ist offenbar sehr leicht möglich, anstatt den Sinushohlraum selbst zu eröffnen, in eine der zahlreichen Lacunae laterales zu gelangen. Das ist wohl für das Gelingen der Drainage gleichgültig, weil ja dieselben mit dem Blutleiter in weiter Communication stehen. — Der Sinus longitudinalis ist auch bei hochgradigem Hydrocephalus keineswegs erheblich comprimirt, ist im Gegentheil weit eher als gestaut zu bezeichnen.

Es ist durch unseren Fall I also auch der Beweis erbracht, dass eine völlig entsprechende Einheilung des transplantirten Blutgefässes in die Gehirnsubstanz erfolgen kann. — Eine Erweiterung des Draincanales, sogar mit Bildung eines cystenartigen Hohlraumes kann entweder durch mechanische Auseinanderdrängung der Gehirnsubstanz durch den unter hohem Drucke stehenden Liquor oder durch das Einsetzen eines Erweichungsprocesses eintreten. In unserem Falle I erscheint uns der erstere Vorgang viel wahrscheinlicher. Ein Theil des Draincanales wurde gleichfalls in den Hohlraum des Seitenventrikels einbezogen. Wenn ein Erweichungsherd in der Hirnsubstanz sich um das transplantirte Gefäss entwickelt, so ist nicht gut einzusehen, warum dieselbe nur einem Theil des Canals entsprechen sollte.

Das Erhaltenbleiben der Intima, sowie das Offenbleiben der Gefässlichtung, die Verschmächtigung der Media, die gewaltige Hypertrophie und starke Vascularisation der Adventitia lassen zwar erkennen, dass sich in dem implantirten Blutgefässe Veränderungen der Structur abspielen, jedoch braucht durch dieselben

die Function des Gefässes als endothelbekleidetes Hohlorgan keineswegs gestört zu werden.

Die von uns bei den verschiedenen Eingriffen begangenen technischen Fehler sind also: Entnahme eines für die Drainage zu kurzen Venenstückes, Schädigung des Intimaendothels der Vene durch Einführung eines nicht völlig glatten Instrumentes, ungenügende Berücksichtigung der Anwesenheit von Venenklappen, Tamponade mit Gaze, zu langes Liegenlassen der Tampons, zu rasches und zu reichliches Abfliessenlassen des Liquors. Nachdem im letzten Falle leichte Beckenhochlegung die Athmungsthätigkeit wieder in Gang brachte — es handelt sich offenbar um Lageveränderungen an den Organen des Hirnstammes und der Medulla oblongata — so hätte das Kind, als es zu Bett gebracht wurde, gleichfalls in dieser Stellung bleiben sollen.

Wir sind damit ans Ende unseres Berichtes gekommen.

In keinem der vorhin geschilderten Fälle — es sind 5 Ventrikeldrainagen an 3 Individuen ausgeführt worden — ist es gelungen, einen Dauererfolg zu erzielen! Allerdings ist Fall I erst 5 Monate nach Ausführung der 1. Ventrikeldrainage, 3 Monate nach der 2. an einer Ventrikel-Secundärinfection zu Grunde gegangen; wir hofften nach dem Befunde der Wahrnehmung von Lichtschein auf eine Besserung.

Wir wollen diese Thatsache besonders hervorheben, um uns vor dem Vorwurfe zu schützen, dass wir auf ein Verfahren sanguinische Hoffnungen bauen, das bisher noch keinen praktischen, bleibenden Erfolg ergeben hat. Wir hoffen aber, dass dasselbe auf richtigen anatomischen und physiologischen Grundlagen steht, von pathologisch anatomischen Gesichtspunkten aus begründet ist, und erwarten, dass es das Stadium der durch technische Fehler, ungeeignetes Material etc. bedingten Misserfolge überdauern wird.

E. v. Bergmann, der unerreichte Meister der Hirnchirurgie, sagte noch 1899: „Die chirurgische Behandlung des typischen, congenitalen Wasserkopfes hat weder durch die Punction, noch durch die Drainage sichere und nur ihr zuzuschreibende Resultate erzielt. Allein die Operation ist ungefährlich geworden und ihre Verbesserung, vielleicht im Sinne v. Mikulicz's Bestrebungen denkbar."

Ich wäre glücklich, wenn meine bescheidenen Versuche, sowohl für die Behandlung des Hydrocephalus congenitus, als auch der

erworbenen krankhaften Wasseransammlungen in den Hirnkammern eine solche „Verbesserung" anbahnen würden.

Schlusssätze.

1. Eine dauernde Ventrikeldrainage gegen die Blutbahn stellt nicht nur eine Behandlungsmethode des Hydrocephalus internus, sondern des Hirndruckes überhaupt dar. Dies hat vor Allem für jene Fälle Bedeutung, in denen wir die Ursache desselben nicht kennen oder nicht beseitigen können.
2. Eine solche Drainage lässt sich voraussichtlich durch Verwendung frei transplantirter Blutgefässe (Arterien oder Venen) in Form eines neuen endothelbekleideten Verbindungsganges zwischen Ventrikelhohlraum und Längsblutleiter herstellen.
3. Durch Asepsis, Maassnahmen zu einer provisorischen Blutstillung, exacte Nahtvereinigung, lassen sich die Hauptgefahren Infection, Luftembolie, Blutung und Nachblutung vermeiden. Die Drainage muss ausserdem noch die Eigenschaft eines gegen rückläufige Blutung in die Ventrikel sichernden Ventilverschlusses besitzen.
4. Die Ableitung des aufgestauten Liquors darf nur bei Nachweis von klarem, sterilem Liquor gegen die Blutbahn stattfinden.
5. Ist diese Bedingung nicht erfüllbar, so muss man sich eventuell mit einer Drainage gegen den Subarachnoidalraum oder die Schädelweichtheile begnügen.

Herr Geheimrath Professor Bier-Berlin war so liebenswürdig, mir sowohl Krankengeschichte, als das Präparat des 7monatigen Kindes, (Fall III), an dem in seiner Klinik ein Versuch mit der Ventrikeldrainage gemacht worden war, zu überlassen, und erlaube ich mir, auch an dieser Stelle sowohl ihm, als auch seinen Herren Assistenten, Herrn Professor Schmieden und Herrn Dr. Sticker, meinen verbindlichsten Dank auszusprechen.

Literatur.

1. Obersteiner, Anleitung beim Studium des Baues der nervösen Centralorgane. 4. Aufl. 1901.
2. Oppenheim, Lehrbuch der Nervenkrankheiten. Berlin 1905.
3. Ziegler, Ueber die Mechanik des normalen und pathologischen Hirndruckes. Verhandlungen der Deutschen Gesellschaft für Chirurgie. 1896. II.
4. Grashey, Experimentelle Beiträge zur Lehre von der Blutcirculation in der Schädelrückgratshöhle. München 1892. Festschrift für Buchner.
5. Kocher, Hirnerschütterung und Hirndruck, in Nothnagel's specieller Pathologie und Therapie. Bd. IX. Theil 3. 1901.
6. Cushing, Physiologische und anatomische Beobachtungen über den Einfluss von Hirncompression auf den intracraniellen Kreislauf und über einige hiermit verwandte Erscheinungen. Mittheilungen aus den Grenzgebieten der Medicin und Chirurgie. Bd. 9.
7. Browning, The veins of the brain and its envelopes. Brooklyn 1884.
8. Anton, Hydrocephalien, Entwickelungsstörungen des Gehirns; in Handbuch der patholog. Anatomie des Nervensystems. Bd. I. Berlin 1904.
9. Macewen, Die infectiös-eiterigen Erkrankungen des Gehirns und Rückenmarks. Wiesbaden 1898.
10. Sauerbruch, Blutleere Operationen am Schädel unter Ueberdruck nebst Beiträgen zur Hirndrucklehre. Mitth. a. d. Grenzgeb. d. Med. u. Chir. Gedenkband für v. Mikulicz. 1907.
11. Bönninghaus, Die Meningitis serosa acuta. Bergmann, Wiesbaden 1897.
12. Göppert, Zur Kenntniss der Meningitis cerebrospinalis epidemica mit besonderer Berücksichtigung des Kindesalters. Klinisches Jahrbuch. Bd. V. Heft 3. 1906.
13. Fuchs, A., Die Veränderungen der Dura mater cerebralis in Fällen von endocranieller Drucksteigerung (Tumor und Hydrocephalie) nebst einem Beitrag zur Histologie der Dura mater spinalis. Arbeiten aus dem neurolog. Institute, herausgegeben von Obersteiner. Wien 1903.
14. Nonne, Ueber Fälle vom Symptomencomplex „Tumor cerebri" mit Ausgang in Heilung etc. Deutsche Zeitschr. f. Nervenheilk. Bd. 4. 1893.
15. v. Bergmann, Die chirurg. Behandlung von Hirnkrankheiten. 3. Aufl. Berlin 1899.
16. Krönig, Cit. bei Oppenheim.
17. Wernicke, Lehrbuch der Gehirnkrankheiten. III. Berlin 1883.
18. Keen, Surgery of the lateral ventricles of the brain. Verhandlungen des X. internat. med. Congresses. III. Chirurgie. Berlin 1891.
19. Broca, Drainage des ventricules cérébraux pour hydrocéphalie. Rev. de Chir. Paris 1891.
20. v. Mikulicz, Henle, Beitrag zur Pathologie und Therapie des Hydrocephalus. Mitth. a. d. Grenzgeb. d. Med. u. Chir. Bd. I. 1896.

21. Quincke, Die Lumbalpunction des Hydrocephalus. Berl. klin. Wochenschrift. 1891. No. 38.
22. Essex Winter, Drainage des spinalen Durasackes. Lancet 1891. Th. I. p. 981.
23. Nicoll, Case of Hydrocephalus in which peritoneomeningealdrainage has been carried out. Glasgow. med. journ. März 1905.
24. Cushing, The special field of neurological surgery. Johns Hopkins hospital bull. März 1905.
25. Foramitti, Zur Technik der Nervennaht. Archiv für klin. Chirurgie. Bd. 73.
26. Murphy, Resection of arteries and veines injured in continuity end to end suture. New York Med. Rec. 16. Jan. 1897.
27. Payr, Beiträge zur Technik der Blutgefäss- und Nervennaht. Archiv für klin. Chirurgie. Bd. 62 und: Weitere Mittheilungen über Verwendung des Magnesiums bei der Naht der Blutgefässe. Archiv für klin. Chirurgie. Bd. 64 u. 72.
28. Carrels, Zahlreiche Arbeiten über Gefässnaht, Transplantation und Organüberpflanzung seit 1901, zusammen mit Guthrie. — Besonders: Uniterminal and biterminal venous transplantation. Surgery, Gynaecology and Obstetrics. March 1906.
29. Stich, Beiträge zur Gefässchirurgie. Beiträge z. klin. Chirurgie. Bd. 53; ferner: Die Transplantationen von Organen mittels Gefässnaht. Verhandl. der Deutschen Ges. f. Chir. 1907. Theil II.
30. Exner, Einige Thierversuche über Vereinigung und Transplantation von Blutgefässen. Wiener klin. Wochenschr. 1903. No. 10.
31. Höpfner, Ueber Gefässnaht, Gefässtransplantationen und Replantation von amputirten Extremitäten. Archiv f. klin. Chir. Bd. 70.
32. Guthrie, Siehe b. Carrels.
33. Mariotti, La Chirurgia della Vene. Treviglio. 1906.
34. Taddei, Ricerche speriment. sulla plastica della parete venosa. Gazz. Osped. e Cliniche. 1901. p. 105.
35. Goyannes, Neue Arbeiten über Gefäss-Chirurgie. El Siglo méd. (Ref. Münchener med. Wochenschr. 1906. No. 44) und „Ueber Gefäss-Plastik". Rev. de Med. y Chir. Pract. No. 877—881. 1905 (Ref. Münch. med. Wochenschrift. 1905. No. 31).
36. Gluck, Die moderne Chirurgie des Circulationsapparates. Berliner Klinik. 1898.
37. Jensen, Ueber circuläre Gefässsutur. Archiv für klin. Chir. Bd. 69.
38. Burci, Sul modo di compotassi delle arterie per lesione traumatische estese etc. etc. Pisa 1893.
39. d'Anna, Ueber die Abhäutung (Ablösung der Gefässscheide) der Blutgefässe. Policlinico. 1. Juni 1896.
40. P. Baumgarten, Ueber die bindegewebsbildende Fähigkeit des Blutgefässendothels. Verhandlungen der Deutschen pathologischen Gesellsch. 6. Tagung. Jena 1904.

41. Marchand, cit. bei Baumgarten.
42. Muscatello, cit. bei Baumgarten.
43. Merkel, cit. bei Baumgarten.
44. Guthrie, Structural changes and survival of cells in transplanted bloddvessels. The Journal of the Americ. Med. Association. 28. March 1908.
45. Goldzieher, Ueber Implantationen in die vordere Augenkammer. Archiv f. exper. Pathologie u. Pharmakologie. Bd. 2. 1874.
46. Tschistowitsch, Ueber die Heilung traumatischer Hirnverletzungen. Ziegler's Beiträge. Bd. 23. 1898.
47. del Conte, Einpflanzungen von embryonalem Gewebe ins Gehirn. Ziegler's Beiträge. Bd. 42. 1907.
48. Schmieden, Persönliche briefliche Mittheilung.
49. v. Bergmann, cit. bei Mariotti.
50. Kammerer, cit. bei Mariotti.
51. Navratil, cit. bei Mariotti.
52. Parkes, cit. bei Mariotti.
53. Le Conte, cit. bei Mariotti.
54. Schwartz, cit. bei Mariotti.
55. Revenstorff, Verletzung des Längsblutleiters, Blutstillung durch „Duranaht". Centralbl. f. Chirurgie. 1907. No. 38.
56. Hartmann, Ein Fall von Hemiplegie (acute, nicht eiterige Encephalitis) nach Keuchhusten. Mittheilungen des Vereins der Aerzte Steiermarks. 1900. No. 1.
57. Braune, Das Venensystem des menschlichen Körpers. I. Lieferung. Leipzig 1884.
58. Bardeleben, Jenaische Zeitschrift für Naturwissenschaften. Bd. 14. No. 1. 1880.
59. Klotz, Archiv für Anatomie und Physiologie. 1887. Anatom. Abtheil. S. 159.
60. Grützner, Ueber die Thätigkeit der Arterien. Med. naturwissenschaftl. Verein in Tübingen. Sitzung vom 15. Juli 1907. Ref. in Münch. med. Wochenschr. 1907. S. 1802.
61. Minkowski, Discussionsbemerkung im Greifswalder medicin. Verein.
62. Henle, Discussionsbemerkung am 37. Congress der Deutschen Gesellsch. f. Chirurgie. Berlin.

XXX.

(Aus der Königl. chirurg. Universitätsklinik zu Halle a. S.)

Ueber aseptische Darmoperationen.[1]

Von

Professor Wullstein.

(Mit 4 Textfiguren.)

„Ueber aseptische Darmoperationen“ hat Herr Moszkowicz einen auf dem 37. Congress der Deutschen Gesellschaft für Chirurgie gehaltenen Vortrag betitelt, in dem er zeigte, wie er mittelst seines doch immerhin complicirten Instrumentariums Darmresectionen vornehmen könnte, bei denen er die Darmlumina erst nach dem Vernähen eröffnete.

Ich habe in der Discussion zu diesem Vortrage demonstrirt, wie ich dasselbe Ziel in der einfachsten Weise mittelst einiger Seidenfäden erreiche. Da dieses von mir ersonnene Verfahren — gewissermassen ein kleines Taschenspielerkunststück — auf dem Chirurgencongress wohl gerade seiner Einfachheit wegen soviel Anklang gefunden hat, dass ich es in den nächsten Tagen noch unendlich oft demonstriren musste, so will ich es hier publiciren.

Zur Ausführung der Darmresection wird der Darm an den beiden Resectionsstellen mittelst des Splanchnotrib gequetscht und nach Wegnahme des Splanchnotrib und vor der Exstirpation des zu resecirenden Darmtheiles das eine und andere Darmende für die Dauer der Darmnaht durch einen in der Quetschfurche umgelegten, festgeknoteten Seidenfaden geschlossen. Der hierzu benutzte

[1] Discussionsbemerkung zu dem Vortrage des Herrn Moskowicz am 3. Sitzungstage des XXXVII. Congresses der Deutschen Gesellschaft für Chirurgie, 23. April 1908.

Seidenfaden hat die Dicke der stärkeren oder stärksten Seidenfäden, welche wir in der Chirurgie verwenden.

Um diesen möglichst fest geknoteten, starken Seidenfaden nachher, nach vollendeter Darmvereinigungsnaht, wobei er ja mit dem Anlegen der mehretagigen Serosa-Muscularisnaht vollständig in der Tiefe verschwindet, wieder entfernen zu können, lege ich zwei Seidenfadenschlingen (a und b) in bestimmter Anordnung zur Oeffnung des Knotens und eine dritte (c) zur definitiven Entfernung des Fadens ein. Die verwandten Fäden müssen die Garantie geben, dass sie bei dem geringen nachher an ihnen auszuübenden Zuge nicht reissen; sie werden im Allgemeinen stark genug sein, wenn sie der zweitdünnsten Nummer der in der Chirurgie verwandten Seide entsprechen. Die Schlingen der Fäden müssen durch Einflechtung des einen Fadenendes in das andere, nicht etwa durch einen Knoten gebildet sein.

Um die Schlingenfäden (a, b, c) nachher nicht zu verwechseln, was sehr wesentlich ist, kann man zu ihrer Unterscheidung entweder an ihrem Ende einen, zwei oder drei Knoten einschlagen, oder man lässt sie, wie ich das gethan habe, in verschiedener Farbe (s. Fig. 1: Schlingenfaden a — roth, b — blau, c — gelb gleich fertig vom Seidenlieferanten liefern[1]).

Um die Anordnung der Schlingenfäden und ihren Zweck leichter erklären zu können, müssen wir kurz darauf hinweisen, dass ein chirurgischer Knoten (Fig. 1) besteht aus einer „chirurgischen Schlinge“ B und einer darauf gesetzten sogenannten „Sicherungsschlinge“ A. — Durch Zug an dem eingelegten, rothen Schlingenfaden a wird zuerst die Sicherungsschlinge A aufs leichteste aufzuziehen sein und ebenso nachher die chirurgische Schlinge B durch Zug an dem blauen Schlingenfaden b, während schliesslich der gelbe Schlingenfaden c nach nunmehr erfolgter Lösung des chirurgischen Knotens den dicken Seidenfaden, der zum Verschluss des Darmlumens diente, durch eine ganz kleine Lücke in der mehretagigen Serosa-Muscularisnaht definitiv entfernt. Da der Schlingenfaden a nur sehr dünn ist, hindert er das dichte Herantreten der Sicherungsschlinge an die chirurgische Schlinge in keiner Weise, so dass der Knoten in seiner Festigkeit keine Einbusse erleidet.

[1]) Unser Lieferant ist der Instrumentenfabrikant Fr. Baumgartel in Halle a. S.

Mein Vorgehen gestaltet sich also kurz folgendermaassen:

Ein dicker Seidenfaden wird durch die Schlinge des Schlingenfadens c gezogen und dicht oberhalb bezw. unterhalb des zu exstirpirenden Darmtheiles um den Darm herumgelegt und geknotet. Dabei kann derjenige, der das bevorzugt, zur Erhöhung der Asepsis vorher die Schleimhaut durch Quetschung des Darmes mit dem Enterotrib zur Retraction bringen, den Faden in der Quetschfurche

Fig. 1.

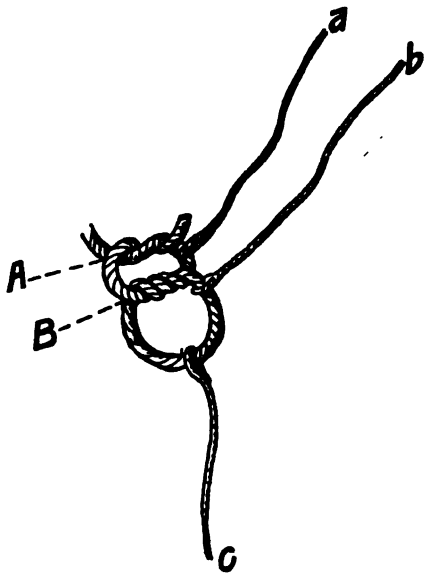

umlegen und den Darmstumpf an der Durchschneidungsstelle mit dem Paquelin verschorfen. Der Faden muss fest geknotet und der Darm nicht unmittelbar am Faden durchschnitten werden, damit ein Abgleiten des Fadens unmöglich ist. Bevor jedoch die chirurgische Schlinge B des Knotens geschürzt wird, muss das eine Ende des dicken Seidenfadens durch die Schlinge des Schlingenfadens b geführt und vor dem Anlegen der Sicherungsschlinge A wiederum das andere Ende durch die Schlinge des Schlingenfadens a gezogen werden.

Die Schlinge des Schlingenfadens b wird immer möglichst dicht an die chirurgische Schlinge B herangeschoben.

Ungefähr 3 mm von der Sicherungsschlinge werden die Enden des dicken Seidenfadens abgetragen; die Schlingenfäden a, b und c bleiben ungekürzt.

Ist der Darm so durch den Knoten verschlossen, so ergiebt sich das auf Figur 1 wiedergegebene Fadenarrangement.

Ist das andere Darmende in der gleichen Weise versorgt, so wird das dazwischen gelegene Darmstück exstirpirt, nachdem durch Abklemmen oder Abbinden desselben dafür gesorgt ist, dass sich nach der Durchschneidung Inhalt aus demselben nicht entleeren kann.

Bei der nun folgenden Darmnaht hat man nur darauf zu achten, dass man nicht etwa durch Zug am rothen Faden a die Sicherungsschlinge löst, während ein zufälliger Zug am blauen Faden b oder am gelben Faden c in keiner Weise schadet, im Gegentheil den Knoten dadurch, dass er die chirurgische Schlinge dichter an die Sicherungsschlinge anpresst, noch weiterhin festigen wird.

Bei der mehretagigen Serosa-Muscularisnaht wird der Faden c auf der einen Seite und die Fäden a und b zusammen ungefähr an der entgegengesetzten Seite der Darmcircumferenz aus einer ganz kleinen Lücke der Naht, zu deren Verschluss nach der späteren Entfernung der Fäden entweder gar keine, oder eine einzige Uebernähungsnaht nöthig ist, herausgeleitet.

Ist die zwei- oder dreietagige Serosa-Muscularisnaht fertig, so wird — und zwar vortheilhafter Weise unter einem gewissen Gegenzug an dem gelben Faden c — durch Zug am Faden a und damit gleichzeitiger Entfernung des Fadens a die Sicherungsschlinge A geöffnet, darauf durch Zug am Faden b und damit gleichzeitiger Entfernung des Fadens b die chirurgische Schlinge B geöffnet und schliesslich durch Zug am Faden c mit diesem gleichzeitig der dicke Seidenfaden in toto herausgezogen oder doch wenigstens das eine Ende des dicken Seidenfadens so weit herausgehoben, dass es erfasst und der ganze Faden entfernt werden kann.

Nachdem durch Entfernung der Fäden in der gleichen Reihenfolge auch das andere Darmlumen wieder eröffnet ist, ist die Communication an der Nahtstelle nach völlig fertiger Vernähung wiederhergestellt.

Dasselbe Princip, die Knoten versenkter Nähte durch Zug an eingelegten Fadenschlingen zu lösen, habe ich in etwas modificirter

und vereinfachter Weise (Fig. 2) bei versenkten Bauchdeckennähten, z. B. bei der Muskelnaht bei der Radicaloperation der Leistenhernie nach Bassini und bei der Bauchdeckenmuskelnaht nach Amputation des Wurmfortsatzes mehrfach angewandt. Ich gebe zu, es geschah das mehr experimenti causa, denn es besteht gar kein Grund, hier die reactionslos einheilenden Fäden nachträglich nach 12 bis 14 Tagen zu entfernen. Im Gegentheil, ich muss zugeben, dass die aus feinsten Lücken der Hautnaht herausgeleiteten Fäden a und e (s. Fig. 2) unter Umständen in dieser Zeit sogar die Leitwege für Infectionskeime von der Oberfläche in die Tiefe abgeben können.

Fig. 2.

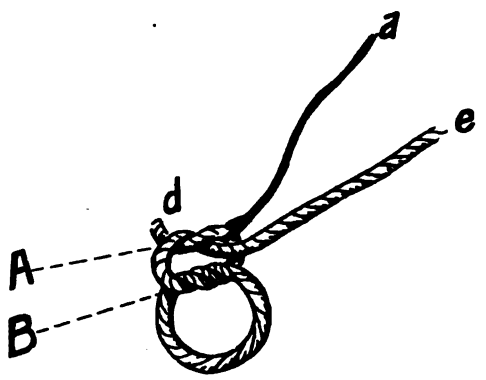

— Gleichwohl, ich will diese meine Methode, versenkte Bauchdeckennähte nachträglich — nach 12—14 Tagen — zu entfernen, hier kurz beschreiben.

Danach wird die Vereinigung der Muskeln vorgenommen durch gewöhnliche Nähte, die durch einen chirurgischen Knoten geknotet werden. Das einzige Besondere daran ist, dass, bevor die Sicherungsschlinge A des Knotens der chirurgischen Schlinge B aufgesetzt wird, das eine Ende des dicken Seidenfadens (s. Fig. 2) durch die Schlinge des Schlingenfadens a gezogen wird, von den beiden Enden des dicken Seidenfadens d und e das dem Schlingenfaden a gegenübergelegene d nach fester Schnürung der Sicherungsschlinge A ungefähr 3 mm oberhalb der letzteren abgeschnitten wird und das andere Ende dieses Fadens e zusammen mit dem Schlingenfaden a, ohne dass ein Zug an ihnen ausgeübt wird, durch

eine feine Lücke zwischen zwei Hautnähten herausgeführt und locker in den Verband gelegt wird.

Nach 12—14 Tagen, wenn die versenkte Naht entfernt werden soll, sind alle Fäden mit Granulationsgewebe bereits durchwachsen. gleichwohl wird durch Zug am Schlingenfaden a die Sicherungsschlinge A relativ leicht geöffnet. Die chirurgische Schlinge B dagegen muss sich, um sich zu öffnen, bei fortgesetzt stärkerem Zug am Faden e allmählich aufrollen, was, da der Faden in den 12—14 Tagen, wie gesagt, in Granulationsgewebe bereits eingebettet ist, für die Patienten zumeist nicht ganz schmerzlos ist.

Man wird in Folge dessen besser thun, auch hier zur absolut schonenden Oeffnung der chirurgischen Schlinge B vor der Schnürung derselben einen Schlingenfaden b in nächster Nähe der chirurgischen Schlinge einzulegen und zwar, wie es Fig. 3 zeigt, auf der den Fäden a und e (s. auch Fig. 2) entgegengesetzten und der dem gekürzten Ende des dicken Seidenfadens d entsprechenden Seite.

Ist dann durch Zug am Schlingenfaden a (s. Fig. 3) die Sicherungsschlinge A in schonender Weise geöffnet, dann haben wir eine Situation, wie sie Fig. 4 darstellt. Das heisst, das kurze Ende des dicken Seidenfadens liegt dann auf der dem lang gelassenen Ende des dicken Seidenfadens e entsprechenden und dem Schlingenfaden b entgegengesetzten Seite und die chirurgische Schlinge B wird nun durch Zug am Schlingenfaden b besonders bei leichtem Gegenzug am Faden e aufs leichteste zu öffnen sein. so dass dann der schonenden Herausnahme des Fadens durch Zug am Fadenende e nichts mehr im Wege steht.

Diese durch Fig. 3 und 4 illustrirte Knotenlösung und Fadenentfernung ist sicher ebenso schonend und empfehlenswerth wie die auf Fig. 1 dargestellte und hat dieser gegenüber sogar den Vortheil, dass dabei der Schlingenfaden c in Wegfall kommt, da er in seiner Function durch das langgelassene Ende des dicken Seidenfadens e ersetzt wird.

Bei allen drei Methoden ist darauf zu achten, dass an der rothen Fadenschlinge a kein vorzeitiger Zug erfolgt.

Wird die zuletzt beschriebene Methode (Fig. 3 und 4) zur nachträglichen Entfernung versenkter Bauchdeckennähte benutzt, so werden alle drei Fäden a, b und e durch dieselbe kleine Lücke in der Hautnaht nach aussen geführt: bei der Ver-

wendung zur Ausführung der völlig aseptischen Darmoperation wird man die Fäden a und e am besten aus einer und

Fig. 3.

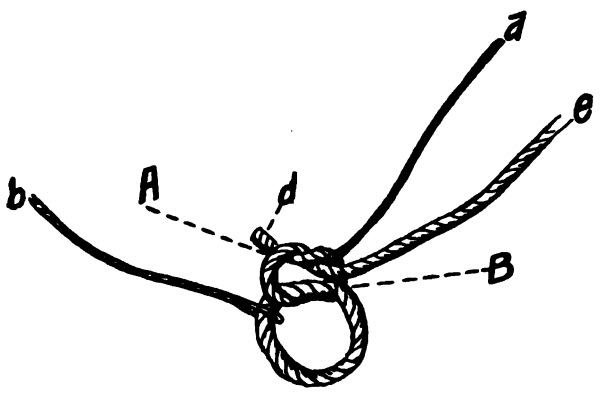

Fig. 4.

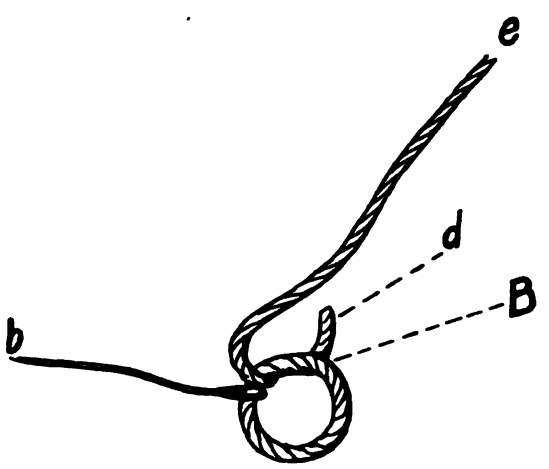

den Faden b aus einer zweiten entsprechend entfernten, feinsten Lücke der mehretagigen Serosa-Muscularisnaht nach aussen herausleiten.

XXXI.

(Aus der I. chirurg. Klinik [Prof. v. Eiselsberg] und dem pathol.-anatom. Institut [Prof. Weichselbaum] in Wien.)

Ueber das anatomische Verhalten intrarenal eingepflanzten Nebennierengewebes.[1]

Von

Professor Dr. Oskar Stoerk, Assistenten am Institut, und
Privatdocent Dr. Hans v. Haberer, Assistenten der Klinik.

(Hierzu Tafel VI und 7 Textfiguren.)

Im 86. Bande dieses Archivs hat der Eine von uns[2] über das Schicksal thierischer Nebennieren berichtet, welche er experimentell in die Niere verpflanzt hatte. Der Zweck dieser, über Anregung Prof. v. Eiselsberg's angestellten Versuche war die Erzielung dauernder Einheilung von Nebennierengewebe in die Niere, um eventuell auf experimentellem Wege der Frage nach der Entstehung jener menschlichen Nierentumoren näher zu treten, welche nach der Hypothese Grawitz's aus, im Fötalleben an und in die Nierenrinde versprengten Antheilen des Nebennierenrindengewebes ihren Ursprung nehmen sollen — also der Frage nach der Entstehung der sogenannten Hypernephrome.

Entgegen den bisher fast vollständig ergebnisslos gebliebenen Bemühungen, Stücke der Nebenniere oder das ganze Organ gefässlos an anderen Körperstellen mit dauerndem Erfolg zur Einheilung

[1] Auszugsweise vorgetragen von Herrn v. Haberer am 1. Sitzungstage des XXXVII. Congresses der Deutschen Gesellschaft für Chirurgie, 21. April 1908.

[2] v. Haberer, Experimentelle Verlagerung der Nebenniere in die Niere. Arch. f. klin. Chirurgie. Bd. 86. H. 2.

zu bringen, gelingt es, wie in der erwähnten Publication ausführlich dargelegt wurde, anatomische und functionelle Dauererfolge zu erzielen, wenn man der Nebenniere vor ihrer Versenkung in die Niere einen schmalen, gefässführenden Stiel belässt.

Da in der angeführten Mittheilung die Literatur der Transplantationsfrage, soweit sie die Nebenniere betrifft, eingehend besprochen wurde, können wir uns hier auf diesen Hinweis beschränken.

Auf die Technik der Transplantationsversuche, die der vorliegenden Arbeit zu Grunde liegen, möchten wir unter Hinweis auf das seiner Zeit (l. c.) ausführlich Mitgetheilte hier ebenfalls nur in aller Kürze zurückkommen.

Der operative Vorgang bestand in der Freilegung der Nebenniere auf transperitonealem Wege, schrittweiser Unterbindung aller ringsum an die Nebenniere herantretenden Gefässe bis auf einen zarten Rest, der am oberen bezw. am unteren Pol der Nebenniere erhalten wurde; die Nebenniere war dann an diesem Gefässstiel frei beweglich und konnte in ein Bohrloch bezw. eine Rosectionswunde der Niere versenkt werden, wo sie schliesslich durch Nieren- bezw. Nierenkapselnaht fixirt wurde.

Die vorliegende Mittheilung bildet die Fortsetzung der genannten Arbeit. Sie soll sich ausschliesslich mit den histologisch-anatomischen Veränderungen, welche das in die Niere verpflanzte Nebennierengewebe durchmacht, beschäftigen. Einleitend aber soll auch über die Bilder normaler Nebennieren und solcher, welche ausgesprochene Zeichen von Hypertrophie darboten, berichtet werden, da die Kenntniss dieser Bilder als Voraussetzung für das Verständniss des Verhaltens der transplantirten Nebennieren nothwendig ist.

Es hatte sich bald gezeigt, dass zu aussichtsvollerer histologisch-anatomischer Bearbeitung des Themas eine Arbeitstheilung am Platze wäre, wobei sich Chirurg und pathologischer Mikroskopiker zu ergänzen hätten; dieser Umstand hat uns zu gemeinsamer Arbeit zusammengeführt.

Vor jeder Transplantation wurde ein Nebennierenstück abgekappt und dadurch zunächst reichlich Material zum Studium des physiologischen Nebennierenaufbaues bei den herangezogenen Thierarten (es wurden Hunde, Katzen und Kaninchen verwendet) gewonnen.

Auch für das Studium hypertrophirter Nebennieren ergab sich ein umfängliches Material. Dasselbe wurde in zweierlei Weise gewonnen: erstens durch Exstirpation der ganzen einen Nebenniere in Fällen, wo vor längerer Zeit eine intrarenale Verpflanzung der Nebenniere auf der anderen Seite vorgenommen worden war, wo also in der Zwischenzeit schon zur Ausbildung vicariirender Hypertrophie der unberührten Nebenniere reichlich Gelegenheit bestanden hatte — ein Verhalten, welches in der That in keinem Falle vermisst wurde; zweitens durch Kappung eines Stückes der einen Nebenniere bei Thieren, an welchen — nach seiner Zeit vorangegangener intrarenaler Einpflanzung des Schwesterorganes der anderen Seite — in einem zweiten Operationsact die bis dahin unberührte, unterdessen hypertrophirte Nebenniere nach der Kappung in die zugehörige Niere verpflanzt wurde.

Die Veränderungen, welche einerseits die unberührten hypertrophischen Nebennieren, andererseits die in die Niere eingepflanzten (und zwar sowohl die vor der Einpflanzung normalen, wie auch die vorher zur Hypertrophie gebrachten) Nebennieren darboten, wurden in nahezu continuirlicher Reihe, nämlich angefangen von wenigen Tagen nach der Transplantation bis zu einem halben Jahr später, verfolgt.

Die in der Mittheilung v. Haberer's (l. c.) besprochenen Varianten der Versuchsanordnung spielen bei den mikroskopischen Bildern eine untergeordnete Rolle und wir glauben von einer Berücksichtigung derselben bei den folgenden Auseinandersetzungen absehen zu dürfen.

Wir haben im Nachfolgenden über die an 135 Einzelobjecten gewonnenen Befunde zu berichten, welche Zahl sich ausschliesslich auf histologisch-anatomisch verwerthetes Material bezieht; Objecte von todt aufgefundenen Thieren, welche zu weitgehende postmortale Veränderungen aufwiesen, wurden ausgeschaltet.

Es soll möglichst zusammenfassend über die erhobenen Befunde berichtet werden, da eine Anführung und genaue Besprechung aller Einzelobjecte unvermeidliche Wiederholungen in ermüdendem Umfang ergeben würde.

I. Normale Nebenniere.

Es soll hier natürlich nur das Wesentlichste in aller Kürze geschildert werden, ohne dass auf feinere Einzelheiten eingegangen werden kann.

Die Rinde der normalen Hundenebenniere gliedert sich so wie die menschliche in drei wohl unterscheidbare Schichten: eine Aussenschichte, eine Fasciculata und eine Reticularis. Die subcapsuläre Aussenschichte (ihrer Lage, aber durchaus nicht ihrer Erscheinungsform nach der menschlichen Glomerulosa entsprechend) lässt sich, in Uebereinstimmung mit Pfaundler[1]), welcher die sehr ähnlichen Verhältnisse beim Pferde in mustergiltiger Weise geschildert hat, als eine auf das complicirteste gefältelte Zellplatte darstellen, wobei sich die von der Schnittrichtung vertikal getroffenen Falten im Schnittbild in Form von Schleifen präsentiren, deren Scheitel die Nebennierenkapsel berühren. Schleifen mit abwärts stehendem Scheitel sind nur ausnahmsweise zu sehen, weil sich in der Regel die tiefsten Antheile dieser Schichte (wie man das besonders deutlich an den unteren Enden von genau axial getroffenen Schleifen beobachten kann) mit mehr oder minder plötzlichem Uebergang in Fasciculatazellen verwandeln.

Die beiden Schenkel ein und derselben Schleife werden durch einen ganz schmalen, gefässführenden Stromastreif von einander getrennt, ebenso die äusseren Conturen zweier benachbarter Schleifen. Von der Kapsel her strahlen elastische Elemente in die engen Räume zwischen den Schleifen ein.

Bilder von Stellen, wo die Zellplatte senkrecht vom Schnitt getroffen wurde, lassen die Zusammensetzung der Platte aus schmalprismatischen Zellen in einer einzigen Lage mit mittelständigen längsovalen Kernen erkennen, sodass die Kernmitten zusammen ungefähr eine die Platte halbirende Ebene bilden. Doch liegen die Kerne in der Regel nicht genau entsprechend dieser Ebene, vielmehr alternirend ein wenig höher und tiefer.

Das Protoplasma der Zellen dieser Schichte zeigt eine sehr gleichmässige und besonders dichte Durchsetzung mit feinen, scharf contourirten Tröpfchen fettähnlicher Substanz, deren Anwesenheit der ganzen subcapsulären Schichte (Schleifenschichte) ihr charakteristisch helles Aussehen verleiht.

Die etwas grösseren Tröpfchen der rundlich-polygonalen Zellen der Fasciculata lassen etwas mehr Protoplasma zwischen sich frei und nehmen tiefenwärts an Zahl ab, sodass der untere Fasciculata-

[1]) Sitzungsbericht der Acad. d. Wissensch. 1892. Bd. 101. Abth. III. S. 515.

abschnitt meist — vergleichsweise — dunklere Zellen aufweist. Doch sind in diesem Verhalten der Fasciculata, vermuthlich verschiedenen Secretionsphasen entsprechend, weitgehende Schwankungen zu constatiren.

Die gefässführenden, zarten Stromasepten der Fasciculata zeigen eine recht regelmässige radiäre Verlaufsrichtung und darum erscheinen auch die Fasciculatazellsäulen beträchtlich länger und regelmässiger als in der menschlichen Nebenniere. Im Querschnitt enthalten sie durchschnittlich 3—4 Zellen.

Die Reticularis besitzt, wenn in deutlicher Entwicklung vorhanden, ein sehr reguläres Maschenwerk, sie grenzt sich fast linear gegen die Fasciculata und durch die Färbungsdifferenzen besonders scharf gegen das Marklager ab.

Lumenhaltige Drüsenbildung kommt in der Nebenniere des Hundes ebenso wenig wie bei anderen Säugethieren vor[1]).

Die Reticularisstructur wird besonders klar an blutreichen Organen. An solchen lässt sich häufig eine Zunahme der Weite der gefässhaltigen Maschen durch den Markbereich hindurch in allmählicher Grössenzunahme bis zu den centralen Venen constatiren. In anderen Fällen, insbesondere solchen mit breiteren Markzellenbalken, werden die Räume im Markbereich zunächst wieder enger.

In den Parenchymbalken zwischen den Gefässen an der Rinden-Markgrenze findet sich häufig ein unmittelbares Anstossen von Markzellen an Reticulariszellen. Des öfteren ist aber auch ein parenchymzellfreier Stromaabschnitt eingeschoben. In vielen Fällen ragen einzelne kleine Reticulariszellverbände noch eine Strecke weit in den Markbereich hinein.

Die Markzellen zeigen in der Regel keine deutlich erkennbare Tendenz in schärfer umgrenzte Verbände zusammen zu treten. Sie sind von länglicher oder mehr rundlich polygonaler Form, hie und da sieht man sie in angedeutet pallisadenartiger Anreihung Venenlumina umsäumen. Das Markzellprotoplasma erscheint zum Theil wie glasig, unfärbbar, zum Theil gleichmässig zart gefärbt. Die Markkerne contrastiren durch ihre Chromatinarmuth deutlich mit den Rindenkernen.

[1]) Vgl. Stoerk, Berl. klin. Wochenschr. 1908. No. 16. Daselbst auch Abbildungen der Schleifenschichte.

Die Chromirung der Markzellen ist meist eine ungleichmässige. Sie fehlt an gut conservirten Objekten nie vollständig.

Die Katzennebenniere ist der des Hundes ziemlich ähnlich. Auch hier giebt es eine charakteristische Schleifenschichte, deren Zellen übereinstimmende Helligkeit, entsprechend der gleichmässigen Durchsetzung ihres Protoplasmas mit Tröpfchen fettähnlicher Substanz aufweisen; diese Zellen sind vielleicht nur etwas minder schlank als beim Hunde und ihre Kerne etwas weniger länglich. Die Fasciculatagliederung scheint bei der Katze etwas weniger deutlich hervorzutreten.

Die Kaninchennebenniere zeigt besonders in der subcapsulären Schichte Abweichungen. Diese Schicht lässt sich hier kaum als Schleifenschichte bezeichnen, vielmehr bilden ihre Zellen ziemlich lange, radiär gestellte Säulen, mit vielfach fast unmerklichem Uebergang in die Fasciculata. Eine Besonderheit zeigt dann auch noch die Vertheilung der tröpfchenartigen Einlagerungen im Protoplasma der Zellen dieser Schichte. Im Längsschnitt solcher Zellsäulen findet sich nicht selten ein dunkler axialer Protoplasmastreif, welchem die Kerne aussen alternirend rechts und links anliegen. Der dunkle Streif entspricht den gleichmässig tröpfchenfreien mittleren Protoplasmaabschnitten dieser Zellen — als würde hier das Protoplasma nur in einem gewissen Bereiche der Gefässnähe Tröpfchen bilden.

Weitere Einzelheiten der physiologischen Bilder werden später noch gelegentlich zur Sprache kommen.

2. Hypertrophische Nebennieren.

Es ist nicht leicht, allgemeingiltig auszusagen, an welcher Stelle der Nebennierenrinde sich hypertrophisches Wachsthum zuerst besonders bemerkbar macht. Die Häufigkeit der Localisation der Mitosenbefunde in der Mittelschichte, sowie der Umstand, dass die hypertrophische Rindenverbreiterung sich insbesondere im Fasciculatabereich geltend macht, lässt mit Wahrscheinlichkeit diese Schichte als häufigste und wesentlichste Stätte der Parenchymneubildung erscheinen.

Hypertrophie scheint bis zu einem gewissen Grade stets mit Hypersecretion Hand in Hand zu gehen, wie auch die Aufhellung

der Parenchymzellen beweist. Diese Aufhellung beruht bei den Rindenzellen auf einer Vergrösserung und wohl auch auf numerischer Zunahme der Tröpfchen fettähnlicher Substanz im Protoplasma. Der Markzellaufhellung entspricht eine vermehrte Succulenz des Protoplasmas, welche auch mit einer Zunahme der Intensität der Chromreaction im ganzen Markbereich oder nur zellgruppenweise verbunden sein kann. Die Hypertrophie der Schleifenschichte kennzeichnet sich — abgesehen von der eben besprochenen Protoplasmaaufhellung der Parenchymzellen — durch Verlängerung der Schleifenschenkel und durch Breitenzunahme derselben in Folge des Längerwerdens der prismatischen Zellen. Die Kerne der letzteren erscheinen chromatinreicher, länger und dichter aneinandergerückt; die Kernenden weisen dabei eine wie abgestutzte Form auf.

Die hypertrophischen Rindenabschnitte des Fasciculatabereiches grenzen sich oft rundlich ab, und es kommt dabei ihre erhöhte Wachsthumstendenz durch Compression des umgebenden Gewebes zum Ausdruck. Dieser Vorgang äussert sich beispielsweise durch Verdünnung der Schleifenschichte über einer solchen kugelig heranwachsenden Fasciculatapartie, gelegentlich auch derart, dass letztere Bildung bis unmittelbar an die Kapsel heranreicht. Die benachbarten Fasciculatasäulen werden bogig zur Seite gedrängt, oft auch mit deutlicher Druckatrophie ihrer Zellen. Die Reticulariscompression äussert sich in einem Verschwinden oder richtiger in einem Unsichtbarwerden der Maschen, so dass sich hier eine umschriebene, wie compacte Beschaffenheit des Rindenabschnittes zwischen hypertrophischem Rinden- und Markbereich ergiebt. Die hypertrophische Bildung reicht aber nur selten durch die ganze Rindenbreite. In der Regel entspricht ihre Erstreckung vorwiegend dem äusseren Fasciculataabschnitt.

Häufig wird in solchen hypertrophischen Fasciculataabschnitten die Säulenstructur insbesondere in den centralen Abschnitten fast unkenntlich; die Zellen liegen dann scheinbar ohne Gliederung in Verbände einfach in umfänglicheren Complexen nebeneinander.

Besonders auffällig ist jene Form der Rindenhypertrophie, bei welcher es zum Auswachsen in den Kapselbereich und über diesen hinaus kommt. Der Vorgang wird meist durch ein Eindringen von Schleifencomplexen in die Kapsel in ganz umschriebener Weise eingeleitet. Es kommt dann zur Vorwölbung eines halbkugeligen

aus Fasciculatazellen bestehenden Rindenabschnittes mit peripherer Schleifenschichte, welcher die Kapsel aufs äusserste auszerrt und verdünnt. Die Halbkugel bildet sich allmählig zu einer gestielten kugeligen Formation heran und kann als solche nach Durchbrechung der Kapsel aus der Organoberfläche hervorragen. Unter Umständen geht dann auch die Parenchymbrücke verloren und der rundliche Rindenabkömmling liegt als selbstständiges Gebilde frei auf der Oberfläche des Mutterorgans. Dabei kommt es nicht selten auch zur Ausbildung einer centralen Reticularis.

Einem ganz übereinstimmenden Bildungsmodus verdanken ähnliche rundliche Rindenabkömmliche ihre Entstehung im Markbereich, nur dass hier die Rindenparenchymbrücke dauernd erhalten bleibt.

Die Hypertrophie des Markgewebes kennzeichnet sich durch die Bilder des Parenchymzuwachses und jene der Hypersecretion.

Die Parenchymzellen des hypertrophischen Markes zeigen succulente, rundlich ovale Formen und erscheinen in ungefähr gleich grossen, alveolär abgegrenzten Verbänden, wobei die Alveoleneinfassung den Markgefässchen zufällt.

Besonders auffällig erscheint die vielfache Ueberschreitung der Mark-Rindengrenze. Dabei ist einerseits häufig ein Eindringen von Rindenzellen in kleineren oder etwas umfänglicheren Verbänden eventuell auch bis tief in den Markbereich zu constatiren, wobei die Rindenzellen durch charakteristisch intensive Eosinfärbbarkeit ihres Protoplasmas, bisweilen auch durch noch fehlende oder nur wenig entwickelte Tröpfchenbildung im Protoplasma, ihre Jugend verrathen können; andererseits dringt das Mark in Form rasch sich verjüngender Zipfel in die Rinde ein, überaus häufig deren ganze Breite durchsetzend und so an die Kapsel gelangend. Es bildet in letzterem Falle sub- oder intracapsulär eventuell weithin sich erstreckende flächenhafte Lager, häufig auch nach Durchbrechung der Kapsel, kleine, extracapsulär gelagerte Markzellenverbände.

Gelegentlich finden sich zwar auch in normalen Nebennieren vereinzelte Markausstrahlungen der eben geschilderten Art; sie sind aber bedeutend spärlicher an Zahl und bedeutend zellärmer; es wird von solchen und verwandten Befunden im Weiteren noch die Rede sein. Immerhin wäre es möglich, dass ein Theil der Mark-

verlagerungen in hypertrophischen Nebennieren sich auf Proliferationsvorgänge an präexistenten Verlagerungen zurückführen liesse.

Bemerkenswerth ist an den gewucherten Markverlagerungen die oft auffällige und im Vergleich zur Hauptmarkmasse erhöhte Intensität der Chromreaction. Bezüglich feinerer Einzelheiten der Secretion chromaffiner Substanz im mikroskopischen Bilde, und zwar sowohl bezüglich des intraprotoplasmatischen wie auch des intravasculären Auftretens der Substanz, verweisen wir auf unsere Veröffentlichung über die Marksecretion der Nebenniere[1]). Es sei hier nur noch erwähnt, dass in hypertrophischem und hypersecretorischem Mark das intracelluläre Auftreten der chromaffinen Substanz oft alveolen- oder alveolengruppenweise an Reichlichkeit wechselt, so dass sich das Bild einer Art Marmorirung ergiebt.

Bezüglich der Proliferationsweise der Markzellen bei den untersuchten Thierspecies lässt sich Folgendes aussagen: es kommen zwar gelegentlich gruppirt oder mehr vereinzelt dunkelkernige Rundzellen im Bereich hypertrophischen Markgewebes vor, welche bis zu einem gewissen Grade morphologische Uebereinstimmung mit „sympathischen Bildungszellen" zu bieten scheinen; jedoch ist dieser Befund nur in einzelnen Fällen zu erheben und fehlt in zahlreichen Fällen ausgeprägter, in Gang befindlicher Markhypertrophie. Wichtiger noch erscheint die gelegentliche Constatirung von Mitosen in hypertrophischem Mark, welche sich mehrfach ergab (und zwar hauptsächlich in transplantirten aber auch in hypertrophirenden Nebennieren). Die Mitosen fanden sich in rundlichen, protoplasmareichen, auffällig hellen Markzellen.

Es würde dieser Mitosenbefund eher dagegen sprechen, dass die Markzellenneubildung (wenigstens bei den untersuchten Thierarten) im späteren Leben eine Entwickelung und Differenzirung aus sympathischen Bildungszellen (nach dem fötalen Typus) zur Voraussetzung haben müsste[2]).

Vielleicht mit Ausnahme der hohen Grade von Rindenzelleinwucherung in den Markbereich, können alle die angeführten Merkmale hypertrophischer Nebennieren einzeln, oder mehrere von ihnen

[1]) Beitrag zur Morphologie des Nebennierenmarkes. Archiv f. mikr. Anat. und Entwickelungsgeschichte. 1908. Bd. 72. p. 481.

[2]) Vgl. C. da Costa, Extr. du Bull. de la Soc. Portug. de Sc. nat. Séance du 29 octobre 1907.

gleichzeitig, gelegentlich und in verschiedener Ausprägungsintensität auch in physiologischen Nebennieren erscheinen. Doch sind solche Vorkommnisse als seltenere Befunde zu bezeichnen; sie legen den Gedanken nahe, ob nicht gelegentlich auch unter physiologischen Umständen sich Momente ergeben, welche in der Nebenniere beschleunigte Parenchymneubildung veranlassen — etwa im Sinne erhöhter functioneller Inanspruchnahme. Für das weibliche Geschlecht ist diesbezüglich insbesondere auf die Verhältnisse der Menstruation und Gravidität hinzuweisen, worüber wir an anderer Stelle (l. c.) berichtet haben.

Veränderungen der Niere in Folge der Einpflanzung einer Nebenniere.

Diese Veränderungen sind in erster Linie als Folgen des Incisionstraumas und der anschliessenden operativen Eingriffe anzusehen.

Die Incision — bezw. auch ein stumpfes Bohrloch — bedingt die Durchtrennung einer entsprechend grossen Zahl arterieller Ramificationen, deren Caliber im directen Verhältniss zu der Tiefe steht, bis zu welcher die Parenchymtrennung geführt wurde. Es erhellt aus der baumartigen Verästelung der Nierengefässe kapselwärts, dass durch die Gefässläsion in Folge der Niereninicision — bezw. der Keilexcision — auf eine nicht unbeträchtliche Strecke hin (zu beiden Seiten der Schnittebene) das Parenchym die Folgen der Circulationsstörung zeigen muss.

In übereinstimmender Wirkungsweise müssen dann aber auch die Folgen des Einpflanzungsvorganges zur Geltung kommen: Die Versenkung der Nebenniere und die Vernähung der gespaltenen Niere und Nierenkapsel darüber, muss wohl Spannungszustände schaffen, welche sich durch Compression sowohl der versenkten Nebenniere, wie auch in gleicher Weise des anliegenden Nierenparenchyms schädigend äussern. Der Effect der summirten mechanischen und nutritiven Schädigung für den in Betracht kommenden Nierenparenchymabschnitt ist eine rasch sich entwickelnde anämische Nekrose, deren Bereich, abwärts zumeist bis in die Pyramide sich erstreckend, die Form eines Kegels zeigt, dessen Basis mit dem betreffenden Abschnitt der Nierenoberfläche

zusammenfällt. Es ergiebt sich dabei in allen Details volle Uebereinstimmung mit dem Bilde eines anämischen Niereninfarctes. Gelegentlich zeigt sich auch in wechselnder Reichlichkeit eine Art peripherer, hämorrhagischer Demarcation gegen das intacte Nierenparenchym hin.

In kürzester Zeit, schon in 2—3 Tagen, kann sich in das nekrosirende Epithel der Nierencanälchen (wie auch in die nekrosirenden Malpighi'schen Körperchen) Kalk abgelagert haben und zwar derart, dass entweder nur feine Kalkkrümel im Nekrotischen auftreten, oder auch schon so, dass das ganze Epithel ringsum in den Canälchen, quer- oder schiefgeschnitten, mit deutlich erkennbarer Abgrenzung basal- und lumenwärts, verkalkt erscheint.

Sehr häufig ergiebt sich der Befund von der Peripherie her eindringender Rundzellen ins Nekrotische, darunter sehr zahlreicher polynucleärer Leukocyten. Dieselben treten in späterer Zeit dann etwas in den Hintergrund gegenüber den einkernigen Elementen. Es geschieht das vorwiegend zu einer Zeit, wo ringsum Zwischengewebsneubildung auftritt.

Es kommt nämlich zur Bildung eines typischen Granulationsgewebes vom umgebenden, nicht nekrotischen, Nierengewebe her, welches Granulationsgewebe ausser den Rundzellen in ausserordentlicher Menge neugebildete Gefässe und junge Bindegewebszellen vom Fibroblastentypus zunächst in das absterbende Nierengewebe eindringen lässt. Die Verlaufsrichtung dieser Gefässchen ist im Verhältniss zum Nekrosenbereich ein centripetaler, die Fibroblasten ordnen sich, wenn sie eine gewisse Reife, i. e. eine gewisse Bindegewebsähnlichkeit erlangt haben, in die Tangentialstellung. Die äusseren Lagen zeigen dann schon recht frühzeitig die Umwandlung zu kernarmem, faserigem Gewebe, also Narbengewebe. In $1^1/_2$ bis 2 Wochen kann dieses Stadium mehr oder weniger vollständig erreicht sein und es ist ganz auffällig, wie rasch das nekrotische Nierenparenchym vom Granulationsgewebe ersetzt wird. Es finden sich jedoch auch noch im späten Stadium — und zwar noch sehr lange Zeit hindurch — nach Aussen von der Narbe eine Strecke weit pathologische Veränderungen des Nierengewebes, insbesondere der Malpighi'schen Körperchen, welche Veränderungen sich an letzteren vorzugsweise unter dem Bilde der Glomerulitis proliferans und obliterans präsentiren. Die Verkalkungen des Nierengewebes

im Granulationsgewebs- und Narbenbereich verschwinden grossen Theils rasch. In der Zone des pathologisch veränderten Nierenparenchyms jenseits der Narbe halten sich die Verkalkungen ausserordentlich lange, wobei gewiss auch die Möglichkeit in Betracht kommt, dass nachträglich noch eine entsprechende Zeit hindurch Kalkablagerung in die Elemente des pathologischen Nierenparenchyms rings um die Narbe stattfindet.

Die Kalkablagerung tritt bisweilen an so zahlreichen Canälchenabschnitten und Malpighi'schen Körperchen auf, dass diese Veränderung auch für die makroskopische Betrachtung durch zarte, weissliche Fleckung erkennbar wird.

Gelegentlich wird in späteren Perioden die Kalkablagerung zur Ursache für Fremdkörperriesenzellbildung, und zwar bezieht sich das sowohl auf das Gebiet der Niere wie auch auf das der eingepflanzten Nebenniere.

Von den sehr mannigfaltigen pathologischen Befunden am Nierengewebe möchten wir dann nur noch einen besonders auffälligen erwähnen, welcher sich bisweilen bei Kaninchen, gelegentlich auch beim Hunde ergiebt. Es finden sich nämlich in nächster Nachbarschaft und unterhalb des ursprünglich anämisch-nekrotischen Gewebes ganz eigenthümliche, vorwiegend solide, zapfenartige, epitheliale Zellverbände mit etwas unregelmässigen Zellformen. Bei Verfolgung dieser Zapfen an Schnittserien, erweisen sie sich als Ausknospungen der Tubuli recti, wobei proliferative Tendenz des Epithels sich noch eine Strecke weit in die Tubuli hinein verfolgen lässt. Es handelt sich dabei offenbar um ein rudimentäres regeneratives Wachsthum ähnlich den Bildern, wie sie beispielsweise von Podwyssozki[1]), Thorel[2]) und Ribbert[3]) beschrieben wurden.

Dieses regenerative Wachsthum scheint aber kein functionstüchtiges Gewebe produciren zu können, vielmehr scheint es später dann zur Rückbildung des Neugesprossten zu kommen — trotz ganz beträchtlicher ursprünglicher Wachsthumsenergie.

Diese anfängliche Wachsthumsenergie wurde unter anderem durch folgendes Beispiel hübsch illustrirt; eine solche solide Canälchensprosse war

[1]) Ziegler's Beitr. Bd. II. 1888. S. 1.
[2]) Centralbl. f. allg. Pathol. Bd. XVIII. 1907. S. 113.
[3]) Archiv f. Entw.-Mechanik. Bd. 18. 1904. S. 267.

an einen Ligaturcanal herangewachsen und hatte die Innenfläche des Canals rings um den Seidenfaden mit einem einschichtigen Epithel auf eine beträchtliche Strecke hin überkleidet.

Die Veränderungen des Nierenparenchyms im Anschluss an das operative Trauma kommen mit Hinterlassung eines ziemlich spärlichen, gelegentlich auch Schollen hämatogenen Pigmentes führenden Narbengewebes zum Abschluss. Im Schnittbild präsentirt sich die Narbe in Y-Form derart, dass der Fuss des Y eine Strecke weit in die Pyramide hineinragt, die beiden Schenkel das versenkte Nebennierenparenchym resp. das aus diesem sich Entwickelnde umklammern. Diese Verhältnisse werden später noch zur Sprache kommen. Es sei nur nochmals erwähnt, dass auch bei Anlegung einfacher Bohrlöcher in die Niere mittelst stumpfer Instrumente — ein Eingriff, welcher zunächst eine geringere Schädigung des Nierenparenchyms erwarten liess, als Incisionen und Keilexcisionen — Niereninfarct und Narbe in beschriebener Weise sich einstellten.

Veränderung der eingepflanzten Nebenniere.

Es sollen dabei die durchaus übereinstimmenden Verhältnisse aller drei zur Untersuchung herangezogenen Thierarten (Hund, Katze, Kaninchen) ohne Specificirung zur Besprechung kommen.

Unter den Veränderungen der ersten Tage wiegen räumlich die regressiven Vorgänge vor. Als Ursache dieser rasch sich entwickelnden Gewebsveränderungen, welche gelentlich auch das ganze eingepflanzte Gewebsstück befallen, dürfen wohl die Ernährungsstörungen angesprochen werden, welche im Früheren als ursächlich für die Nekrose auch des umgebenden Nierengewebes angeführt wurden. Es erscheint höchst wahrscheinlich, dass unter dem schädigenden Einfluss der besprochenen, nicht vermeidbaren Druckwirkung (deren Intensität aus dem Umstande bemessen werden kann, dass in dem Spaltraum zwischen Nebenniere und Nierenschnittfläche in der Regel, wenn überhaupt, nur minimale Blutungsmengen zu sehen sind) von vorneherein eine totale oder fast totale Nekrose des Eingepflanzten zu erwarten stünde, wenn nicht die gestielte Transplantation angewendet worden wäre. Demgemäss sieht man die Nekrose in der Regel vom tiefsten Punkte her stielwärts sich ausbreiten, und fast nur im Stielbereiche lebens- und regenerationsfähiges Parenchym persistiren. Besonders klar

wurden diese Umstände an Objecten mit nur partieller Nebennierenversenkung (welche anfänglich in einigen Fällen in Anwendung gebracht worden war), wobei in der Regel der extrarenale Antheil intact blieb, der intrarenale grossentheils regressive Metamorphosen zeigte.

Was nun die Begrenzung des persistirenden Nebennierengewebes anlangt, so lässt sich bei dem überaus wechselnden Verhalten der Bilder nur im Allgemeinen Folgendes aussagen: In vereinzelten Fällen bleibt zunächst überhaupt nur ein Stück der subcapsulären Rindenschichte in der Gegend der Stieleinmündung erhalten. Zumeist aber persistirt im Stielbereich die Rinde in allen drei Schichten, ferner in beträchtlicher axialer Erstreckung das Markgewebe. Ungemein häufig sieht man dann noch zu beiden Seiten über nekrotisirende, mehr centralgelegene Rindentheile hinweg ein beiderseits meist ungleichmässig weit reichendes Stück des subcapsulären Rindenparenchyms, der Schleifenschichte, sich abwärts erstrecken. Bezüglich dieses erhaltenen Theiles der Schleifenschichte liegt es nahe anzunehmen, dass er von Kapselarterien ernährt wird, welche von den Stielgefässen herstammen oder mit ihnen anastomosiren. Dabei käme allerdings auch noch die Ueberlegung in Betracht, wie weit ein Ernährungsvorgang auf dem Diffusionswege vom Nierenparenchym her wirksam sein kann. Ein solcher Modus wäre insbesondere für die gelegentlich sich ergebenden Bilder wahrscheinlich, bei welchen im stieldistalen Antheil umschriebene Rindenpartien der Nebenniere, dem Nierenparenchym anliegend, als einzige überlebenden Nebennierenantheile dieses Abschnittes zu sehen sind, welche durch ein ausgedehntes Nekrosengebiet von den überlebenden Antheilen im Stielbereiche getrennt werden.

Es gelten aber diese Ueberlegungen nur für die erste Zeit nach der Einpflanzung. In wenigen Tagen schon schaffen die, wie früher erwähnt, von allen Seiten her in die Peripherie der eingepflanzten Nebenniere eindringenden Granulations-Gewebsgefässe eine neue Ernährungsquelle, und es werden so die nutritiven Verhältnisse vollständig verändert, wie noch besprochen werden soll.

Die Nekrose des Rindenparenchyms zeigt zunächst jene Form, welche sich (nach französischer Terminologie) als „glasige" bezeichnen liesse. Es färben sich dabei die wohl erkennbaren Zellcon-

turen und Kerne mit dem Protoplasmafarbstoff bei unveränderter Form der Zellverbände. Letzteres, das Erhaltenbleiben der Parenchymstructur, ist im grossen Ganzen noch längere Zeit zu constatiren, wenn die Abgrenzung der Einzelzellen schon eine ganz undeutliche geworden ist.

Es werden dann zunächst die Kerne unsichtbar, schliesslich die Zellcontouren, so dass an der betreffenden Stelle beispielsweise nur mehr die ursprüngliche Zugehörigkeit zur Schleifenschichte oder zu der Fasciculata zu erkennen ist.

Das Absterben des Markgewebes giebt sich unter minder charakteristischen Bildern kund. Es werden dabei zunächst die Kerne unscharf, dann auch die Contouren der Protoplasmen, in welchen vielfach einzelnstehende grössere Tropfen auftreten. Der ganze Zellcomplex sintert schliesslich zu einer uncharakteristischen, eventuell aber noch die Chromreaction gebenden Masse zusammen, welche, wie es scheint, rasch der Resorption verfällt.

Neben dem Vorgang der einfachen Nekrose zeigt sich, und zwar in überwiegender Häufigkeit, das Bild einer regressiven Veränderung, deren Form für die Nebennierenrindenzellen specifisch zu sein scheint. Die Zellen, welche im Folgenden der Kürze halber einfach als regressive Zellen bezeichnet werden sollen, werden dabei eigenthümlich hell (s. Textfig. 1, obere Hälfte, u. Taf. VI. Fig. 1) infolge reichlicher Einlagerung unfärbbarer Tröpfchen in ihr Protoplasma. Diese Tröpfchen sind grösser als die physiologischerweise im Rindenzellprotoplasma vorkommenden; sie zeigen zunächst untereinander ganz gleichmässige, erst in späten Stadien ungleichmässige Grösse, wobei schliesslich auch die Form dieser ursprünglich kugeligen Tröpfchen vielfach eine etwas unregelmässig contourirte wird; es spielen dabei vermuthlich Confluenzvorgänge eine Rolle. Der Kern solcher Zellen weicht anfänglich nicht wesentlich vom physiologischen Rindenzellkerntypus ab, ja es finden sich anfänglich unter diesen Zellen gelegentlich sogar noch solche mit mitotischem Kern. Später aber zeigt der Kern eine ganz charakteristische, unregelmässig flachzackige Contourform, wie durch Schrumpfung bedingt (s. Taf. VI, Fig. 1). Besonders auffällig ist dabei die zartgelbliche Färbung dieser Zellen, welche bei ausgedehnten Lagern derselben auch für die makroskopische Be-

trachtung in zarter Gelb- und Gelbbraunfärbung auf der Schnittfläche zur Geltung kommt. Die Gelbfärbung der regressiven Rindenzellen ist, und zwar entweder gleichmässig oder mehr fleckig, an den Protoplasmaantheil zwischen den Vacuolen gebunden. Sie macht entschieden den Eindruck einer Imbibition. An gechromten Präparaten liesse sich an die Diffussion chromaffiner Substanz denken; eine derartige Vermuthung erweist sich aber wegen des erwähnten makroskopischen Verhaltens und wegen der auch in formolfixirten Präparaten in gleicher Weise zu beobachtenden Färbung der Zellen als unhaltbar. Vielmehr liegt es nahe, an eine hämatogene Herkunft der Gelbfärbung zu denken. Thatsächlich finden sich auch gelegentlich, zwischen solchen Zellen, Schollen hämatogenen Pigmentes, in deren Nähe die Gelbfärbung dann auch besonders intensiv ausgesprochen sein kann. Doch gelang es in keinem Falle, Eisenreaction an den gelbgefärbten Zellen zu erzielen.

Bezüglich dieser Zellen sei vor Verwechslung mit pigmentführenden Phagocyten gewarnt (vgl. Taf. VI, Fig. 2). Das maassgebende unterscheidende Merkmal bilden die mehr weniger gleichmässig vertheilten, fettartigen Protoplasmatröpfchen der regressiven Nebennierenrindenzellen, sowie deren charakteristische rundlich-polygonale Zellcontour bei gegenseitiger Abplattung gegenüber den kugeligen Zellformen der lockerer gelagerten Phagocyten. Erst wenn die Rindenzellen in der Phase vor ihrem Zugrundegehen infolge ausgedehnter Tröpfchenconfluenz das gewohnte Aussehen verlieren, kann die Unterscheidung Schwierigkeiten bereiten. Dieses Zugrundegehen scheint oft erst sehr spät einzutreten, und man gewinnt immer wieder den Eindruck, als könnten diese regressiv veränderten Nebennierenrindenzellen der Schädigung der Unterernährung auffallend lange Widerstand leisten.

Einen besonders charakteristischen Befund in den Bereichen solcher regressiver Zellen bildet die Krystallbildung. Die Krystalle sind nicht als solche, sondern in Form von Extractionslücken zu sehen (s. Fig. 1) und erinnern diesbezüglich durchaus an das Verhalten von Cholesterinkrystallen. In der Regel kommt das gehäufte Auftreten von Krystallen abschnittsweise vor, so dass grössere Gebiete regressiver Rindenzellen entweder krystallfrei sind oder von Krystallen dicht durchsetzt erscheinen. Die Krystalle

liegen entweder inter- oder intracellulär, in letzterem Falle können sie mit ihrem Längsdurchmesser den Zelldurchmesser beträchtlich überragen und es ergiebt sich so überaus häufig das Bild, als wäre die Zelle vom Krystall aufgespiesst. Das intracelluläre Auftreten der Krystalle scheint zwar zunächst nicht der Ausdruck einer Zell-

Fig. 1.

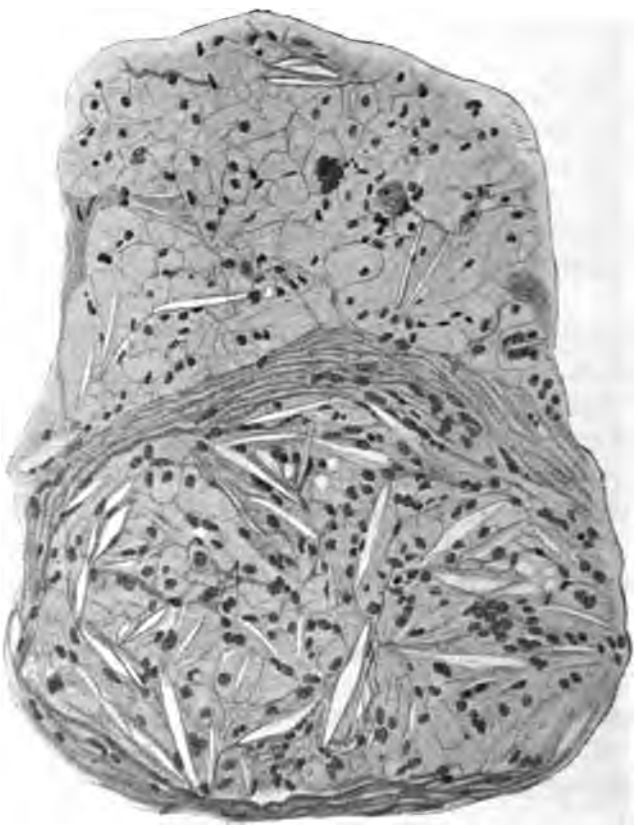

Vergr. 1 : 250.

schädigung zu sein, welche unmittelbar zum Zellzerfall führt, wohl aber lässt der Krystallbefund einen solchen mit Bestimmtheit über kurz oder lang gewärtigen. Die Zellen zeigen dabei in Grösse und Form, Tröpfcheneinschlüssen und Gelbfärbung des Protoplasmas keinen erkennbaren Unterschied gegenüber benachbarten krystall-

freien. Eigenthümlich ist das nicht seltene Vorkommen von Mehrkernigkeit in solchen krystallhaltigen Zellen. Es zeigt sich zwar gelegentlich auch Mehrkernigkeit in krystallfreien regressiven Zellen, jedoch wird vielfach in krystallhaltigen eine nähere Beziehung zwischen Mehrkernigkeit und Krystallbildung dadurch wahrscheinlich, dass dabei die Kerne, welche unter solchen Umständen auch ungewöhnlichen Chromaffinreichthum aufweisen können, in auffälliger Weise an und um den Krystall gedrängt liegen. Es dürfen aber solche Bilder nicht verwechselt werden mit ähnlichen aus späteren Stadien, wo die Krystalle vermuthlich durch Zerfall der regressiven Zellen freigeworden, in Phagocyten eingeschlossen werden und auf diese Weise Anlass zur Fremdkörperriesenzellbildung geben. Es entspricht das einer Periode des Verschwindens der regressiven Zellen im Allgemeinen, welche ihren Abschluss damit findet, dass weder regressive Zellen noch Krystalle mehr auffindbar sind.

In ihrer Form unterscheiden sich die Krystalle wesentlich von den Cholesterinkrystallen; sie zeigen häufig ringsum oder an einem Ende abgerundete Contouren, häufig besitzen sie Wetzsteinform. Vielfach erscheinen sie auch als Schnittbilder biplaner Formationen. Gelegentlich sieht man auch Formen, welche sich als eine Art Mittelding zwischen grossen Tropfen und Wetzsteinformen präsentiren.

Hat die im Früheren besprochene, initiale regressive Metamorphose eine gewisse Ausdehnung erlangt, so löst sie im persistirenden Antheil regeneratives Wachsthum aus. Die Anfänge desselben geben sich zunächst nur durch den Mitosenbefund kund, im weiteren Verlaufe durch die charakteristischen Bilder des regenerativ hypertrophischen Umbaues.

Schon nach dem Ablauf der ersten Woche kann man die diesbezüglichen Veränderungen an der Structur der Schleifenschichte wahrnehmen, gekennzeichnet durch auffällig unregelmässige Länge und Stellung der Schleifen, durch die dichte Kernlagerung in denselben und durch die Grösse und den Chromatinreichthum dieser Kerne. Bezüglich der Form wuchernder Schleifen (s. Fig. 2 wären mäanderartige Windungen, Querstellungen der Schleifen und

Ausbreitung dieser Schichte im Ganzen genommen. Es kommt dabei gewissermaassen das Auftreten selbständiger Wachsthumscentren zum Ausdruck. Dieses Verhalten kennzeichnet sich schon für die makroskopische Betrachtung durch die höchst charakteristische ungleichmässig-lappige Begrenzung dieser Schichte auf dem Schnittbild. Und zwar lässt sich schon makroskopisch dieses buckelförmige Vorragen einzelner Fasciculatapartien einerseits gegen das

Fig. 4.

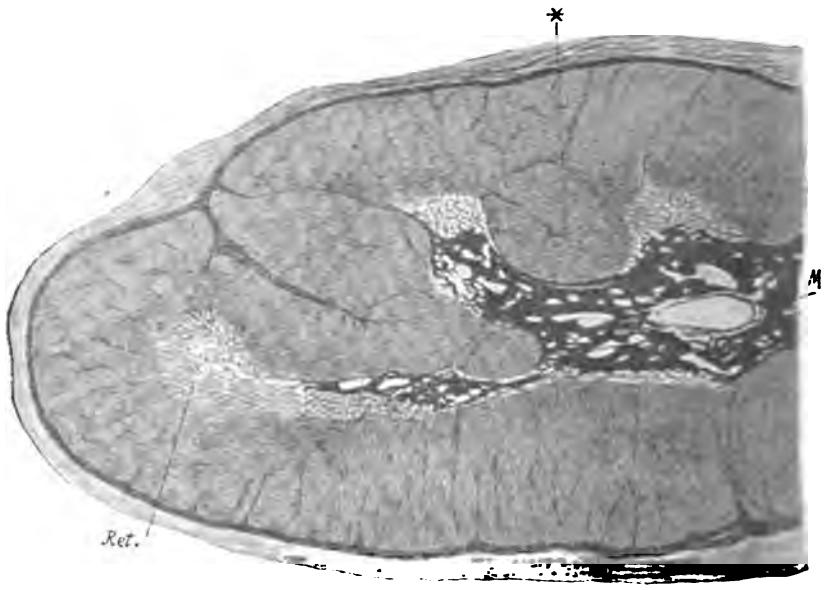

Lupenvergrösserung 1 : 15.

Markgewebe hin, andererseits in der Richtung gegen die Kapsel, letzteres bisweilen mit einer auch schon makroskopisch constatirbaren Unterbrechung der lichter gefärbten Schleifenschichte erkennen. Auf diese Weise erscheint die Rinde für das unbewaffnete Auge in späteren Stadien auf dem Schnittbild vielfach wie aus adenomartigen Parenchymabschnitten zusammengesetzt.

Unter dem hypertrophischen Vorwachsen der Fasciculata in der Richtung gegen den axialen Antheil verschwindet meist die

ursprüngliche Reticularis; dieselbe kann aber gelegentlich in umschriebener Erstreckung neu entstehen (s. Fig. 4, Ret.). Besonders auffällig ist aber die Wechselbeziehung zwischen hypertrophischer Fasciculata und hypertrophischem Mark. Während anfänglich die Rindenzellen mehr vereinzelt oder in kleinen Verbänden sich in den Markbereich eindrängen, bilden sich später halbkugelige oder zapfenförmige plumpe Vorragungen (s. Fig. 4 bei *) mit ganz beträchtlicher Raumbeengung für das Markgewebe, welches nun seinerseits nicht nur in die einspringenden Winkel zwischen die Vorbauchungen der Rinde einwuchert, sondern darüber hinaus, das Rindenparenchym durchsetzend, kapselwärts proliferirt, und sehr häufig intracapsulär, gelegentlich auch extracapsulär ausgedehnte flache, oder auch kleinere rundliche Lager bildet.

Die bisher beschriebenen Vorgänge des Umbaues spielen sich vorwiegend, wenn auch durchaus nicht ausschliesslich, im stielproximalen Antheil ab. Im stieldistalen Antheil macht sich hauptsächlich die räumliche Beziehung zwischen den Geweben mit progressivem und jenen mit regressivem Verhalten geltend. Das proliferirende Markgewebe behält dabei vorwiegend und seiner Hauptmasse nach die axiale Lagerung und die Nachbarschaft zu den centralen weiteren Venen bei. Nur in den tiefsten Abschnitten zeigt es oft eine gewisse Unregelmässigkeit in seiner Wachsthumsrichtung, wobei auch Unregelmässigkeiten der Wachsthumswiderstände, insbesondere das Verhalten des Narbengewebes eine wesentliche Rolle spielen können. Durchaus nicht selten sieht man im späten Stadium das Mark in das Narbengewebe, ja gelegentlich selbst in das angrenzende Nierenparenchym eindringen.

Das Vordringen des Rindengewebes in den regressiven Bereich (in einer mit der Längsachse parallelen Richtung) erfolgt von Seiten der Fasciculata in ähnlichen lappigen Verbänden (s. Fig. 5), wie das vorhin für das Vordringen markwärts (also in der auf die Längsachse senkrechten Richtung) angegeben wurde — im Gegensatze zu dem Vordringen der äusseren Schichte, deren Zellen entweder die gewohnte Art der Schleifenverbände oder auch kleine rundliche Zellcomplexe bilden, welche sich als adenomähnliche bezeichnen lassen (s. Fig. 6, rechts).

Die adenomähnlichen Bildungen erweisen sich als rundliche

Fig. 5.

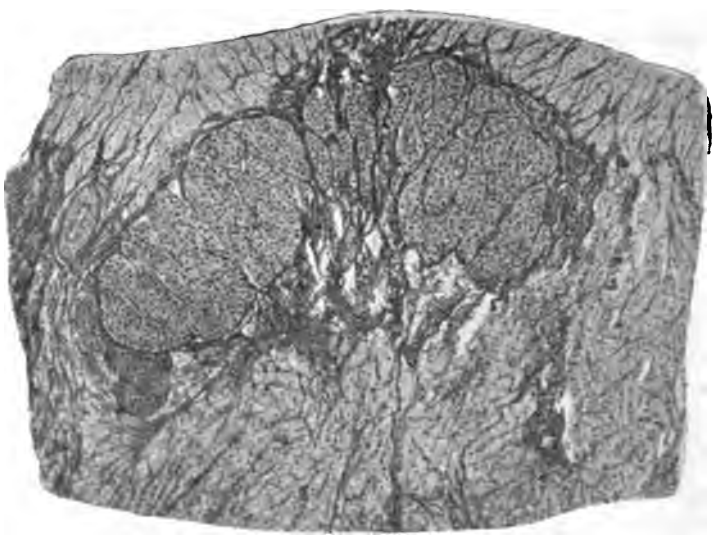

Vergr. 1 : 60.

Fig. 6.

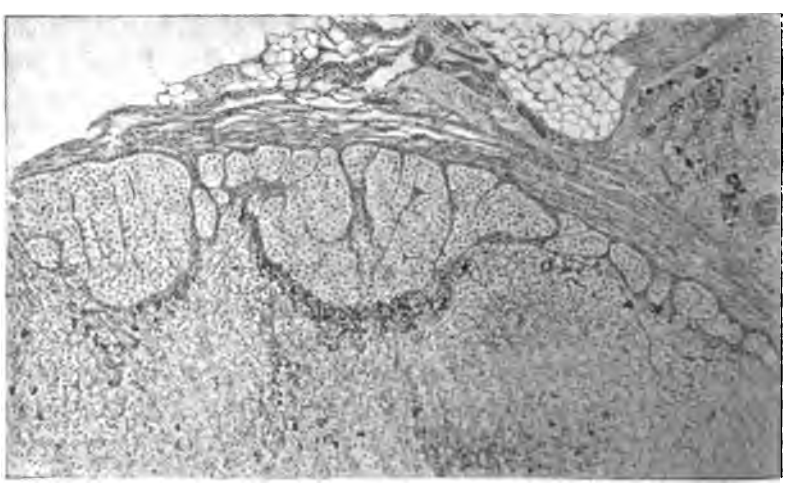

Vergr. 1 : 60.

Rindenzellcomplexe, welche im Schnittbild als ringsum abgegrenzte, von einer zarten Zwischengewebslage eingefasste, selbständige Formationen erscheinen. Verfolgt man sie jedoch an Serienschnitten, so zeigt es sich, dass es sich dabei immer wieder um Ausläufer, also um Bildungen handelt, welche mit anderen Rindenabschnitten in Continuität stehen. Sie stellen gewissermaassen Vorposten dar, welche in differentes Gewebe: in einen Bereich regressiver Metamorphose[1]), in Narbengewebe oder selbst ins Nierenparenchym vordringen, und weisen darum sehr häufig in jungen Stadien auch entsprechend reichlich Mitosen auf. Kleinste Bildungen dieser Art bestehen im Schnittbild aus einigen wenigen Zellen, die durch ihren besonders grossen Protoplasmareichthum auffallen können. Die rundlich polygonalen Zellen liegen dabei ohne charakteristische Anordnung nebeneinander und bekunden ihre Jugendlichkeit auch dadurch, dass ihr Protoplasma homogen, nämlich tröpfchenfrei erscheint, resp. nur vereinzelte, etwas grössere Tröpfchen führt.

Gerade solche jüngste Rindenformationen finden sich gelegentlich auch schon mit Markausläufern vergesellschaftet, häufiger noch die späteren, resp. reiferen, dann die schleifen- und fasciculataähnlichen Formationen (s. Tafel VI, Fig. 3).

Die Eigenartigkeit der Zellform in Grösse und Protoplasmabeschaffenheit zusammen mit der Gruppirung in rundliche Verbände, und insbesondere die scheinbare Selbständigkeit der ganzen Bildung ergeben jenes vom Physiologischen abweichende Aussehen, welches diesen Formationen ihren adenomartigen Charakter verleiht. Es können dabei einige oder zahlreiche solcher kleiner Verbände gruppirt auftreten, oder es können auch einzelne derselben zu beträchtlicherem Umfange herangewachsen sein. Häufig sieht man sie in der Richtung vom Stiel her in abnehmender Grösse aufeinander folgen, so besonders auch als subcapsuläre Schleifenschichtausläufer gegen das nekrotische oder regressive Gewebe hin (s. Fig. 6). Es sei aber noch einmal darauf hingewiesen, dass an Serienschnitten sich fast immer parenchymatöse Zusammenhänge zwischen solchen scheinbar selbständigen Formationen nachweisen lassen.

[1]) Vgl. in der cit. Publication v. Haberer's („experim. Verlagerung etc.“) Fig. 6 auf Tafel II.

In der Regel geht mit der Grössenzunahme solcher Bildungen eine Annäherung an das physiologische Paradigma einerseits im Sinne der gleichmässigen Tröpfchenvertheilung im Protoplasma, andererseits im Sinne der säulen- oder schleifenartigen Gliederung des Zellcomplexes zu Ausdruck (s. Fig. 7, adenomartige Bildung im Nierennarbengewebe). Es kann aber andererseits die vergleichsweise mangelhafte Tröpfchenbildung im Protoplasma der Zellen und die undeutliche Gliederung der Zellverbände gelegentlich persistirend auch in verhältnissmässig grossen Zellcomplexen zur Ansicht kommen, ja in vereinzelten Fällen erscheint das gesammte intrarenale Nebennierenparenchym ausschliesslich unter dem Bilde derartiger plumperer, adenomähnlicher Complexe ohne deutliche Gliederung in Zellverbände der gewöhnlichen Art.

Fig. 7.

Vergr. 1 : 120.

Es ist ohne Weiteres einleuchtend, dass die Entstehung der adenomartigen Bildungen, resp. das regenerative Wachsthum in dieser Form, an regionäre Umstände günstiger Ernährungsbedingungen geknüpft ist; das illustriren am deutlichsten die subcapsulär angereihten „Adenömchen" in den stielproximalen Antheilen (siehe Fig. 6). Es lassen sich aber auch umgekehrt günstige Umstände der Ernährungsbedingung aus der Anwesenheit von „Adenömchen" erschliessen. Eine solche Annahme wird beispielsweise gestattet sein, wenn sich eine ganz vereinzelte adenomartige Bildung am tiefsten Punkt des Eingepflanzten, und zwar durch eine breite Zone regressiven und nekrotischen Gewebes vom stielproximal erhaltenen Antheil getrennt findet. Ein derartiger Befund wird sich in dem Sinne deuten lassen, dass an dieser Stelle seiner Zeit ein Rest des

versenkten Nebennierenparenchyms durch Ernährung, etwa auf dem Diffusionswege von der Niere her zunächst erhalten blieb, später dann, durch zufällig günstige Verlaufsrichtung neugebildeter Gefässchen in die erforderlichen besseren Ernährungsbedingungen gebracht, zu regenerativer Hypertrophie befähigt wurde.

Diese adenomähnlichen Bildungen gleichen in weitgehender Uebereinstimmung den in und an der menschlichen Nebenniere gelagerten sogenannten Nebennierenadenomen[1]), insbesondere auch in den Stadien, wo ihre Zellverbände beginnende oder schon ausgesprochenere Säulen- oder Schleifenconfiguration aufweisen (s. Fig. 7).

Die enge Beziehung zwischen Vascularisation und Gewebsregeneration findet ihr Gegenstück in der Art der Gefässvertheilung in den Abschnitten mit regressiver Metamorphose.

In nekrotischen Bereichen fehlen natürlich blutführende Gefässe, nur ganz ausnahmsweise finden sich in späteren Stadien einzelne, nachträglich wie verirrt eingedrungene Gefässchen, gewissermaassen als Vorläufer der Gefässe des Granulationsgewebes, welches allmählich als ringsum geschlossene Masse die nekrotischen Partien einengt; die im Verhältniss zu der Dauer des Processes zunehmende Verkleinerung nekrotischer Abschnitte inmitten von Granulationsgewebe macht geradezu den Eindruck eines Abschmelzens. In früheren Stadien ergiebt sich auch noch eine andere Art der Wegschaffung des Nekrotischen, nämlich durch phagocytäre Leukocytenthätigkeit; die Phagocyten dringen als breiterer oder schmälerer Zellwall von allen Seiten her auf das nekrotische Gewebe ein, um es allmählich zu durchsetzen.

Ganz anders verhalten sich die Zwischengewebselemente im Bereiche von Nebennierenparenchymabschnitten, welche in der im Früheren beschriebenen Weise ihren regressiven Charakter durch den charakteristischen Tröpfchengehalt und die Gelbfärbung ihres Protoplasmas, sowie durch die Kernschrumpfung kundgeben. Im Bereiche dieser, regenerativen Wachsthums nicht mehr fähigen Nebennierenrindenzellcomplexe zeigen sowohl die Gefässchen als auch die faserigen Elemente eine ganz charakteristische Vertheilung.

Die Gefässchen, welche in den hypertrophischen Partien ganz entsprechend dem physiologischen Paradigma reguläre Maschen um

[1]) Vgl. Stoerk, Ueber adenomartige Bildungen der Nebennierenrinde. Berl. klin. Wochenschr. 1908. No. 19.

ungefähr gleich grosse Parenchymzellverbände bilden, verlaufen im regressiven Bereich als vereinzelte, ganz unregelmässig sich verzweigende Aestchen in relativ grossen Abständen voneinander und ohne erkennbare Gesetzmässigkeit ihrer Anordnung (s. Tafel VI. Fig. 4). Die regressiven Zellen zwischen ihnen zeigen gleichmässig die besprochenen Charaktere, ohne dass ein Unterschied zwischen den näher zum Gefäss gelagerten und den ferner liegenden constatirbar wäre. Das Gefässcaliber entspricht dabei ungefähr demjenigen der regenerativ hypertrophischen Bereiche.

Es ist dabei nicht anzunehmen, dass etwa die beiderlei Gefässarten verschiedener Herkunft wären, denn beide dürften wohl theils Abkömmlinge des Gefässstieles, theils jener Gefässe sein, welche mit dem Granulationsgewebe von der Niere her sich entwickelt haben. Vielmehr macht es den Eindruck, als würden in den hypertrophischen Antheilen die regulären Gefässschlingen in organartigem Wachsthum gewissermaassen Hand in Hand mit dem Parenchymneubau sich entwickelt haben, während die Gefässchen regressiver Gebiete erst nachträglich zwischen die Parenchymzellen eingedrungen zu sein scheinen.

Was das faserige Gewebe anlangt, so lässt sich darüber im Bereiche der hypertrophischen Antheile aussagen, dass es dort theils in zarten Lagen, wiederum ganz dem physiologischen Typus entsprechend, die regulären Gefässchen begleitet, theils an der Aussenseite dieser Parenchymabschnitte in deutlichster Weise schliesslich eine ganz reguläre neue Nebennierenkapsel bildet. Um die regressiven Bereiche hingegen kommt es zwar auch vielfach zu bindegewebiger Abgrenzung, diese erscheint aber immer wieder unter dem Bilde einer plumpen grobfaserigen Narbe mit breiten, irregulär verflochtenen Faserbündeln. Diese Bindegewebslagen umgeben auch niemals den ganzen regressiven Bereich, strahlen auch vielfach in die Nachbarschaft und in den regressiven Bereich selbst ein.

Es wäre irrig zu glauben, dass Nekrosen und regressives Gewebe ausschliesslich verändertem, ursprünglich eingepflanztem Nebennierengewebe entsprechen; vielmehr und insbesondere in späteren Stadien verwandeln sich sehr vielfach regenerativ hypertrophische Abschnitte zu nekrotischem und regressivem Gewebe, entsprechend den Vorgängen am Gefässapparat. Denn es kommt

bisweilen in sehr ausgedehnter Weise, nachträglich noch, nämlich noch bis zur Consolidirung der Narbe, zur Verödung einzelner Gefässe sowohl im Bereiche des Stieles, als im Bereiche der von der Niere herstammenden Vascularisation, entsprechend den bekannten Rückbildungsvorgängen an Narbengefässen. Die Folgen dieser Gefässobliterationen sind natürlich Ernährungsstörungen in deren Ramificationsgebiet. Die sich daraus ergebenden Nekrosen und regressiven Veränderungen lösen dann wieder compensatorisches Wachsthum von Seiten ungeschädigter Parenchymabschnitte aus, so dass eigentlich ein unaufhörliches Spiel von Zugrundegehen und Neubau zu constatiren ist, welches erst im späten Stadium eine endgültige Formation mit totalem Neu- und Umbau des ganzen Parenchyms zur Folge hat. Für die in Entwickelung begriffenen Formationen ist der grössere oder geringere Grad der Uebereinstimmung ihrer Form mit dem Paradigma ein Maassstab ihrer Reife (vgl. Taf. VI, Fig. 5).

Schliesslich kommt eine Bildung zu Stande, welche bis zu einem gewissen Grade insofern einer physiologischen Nebenniere ähnelt, als sie nach Aussen von einer Bindegewebskapsel begrenzt wird, auf welche eine Schleifenschichte folgt, deren Breite ungefähr dem physiologischen Typus entspricht; darunter kommt dann eine in erkennbarer Fasciculatagliederung structurirte Lage, welche sich von der physiologischen Fasciculata einerseits durch ihre auffällige Breite, andererseits insbesondere durch den besprochenen lappigen Bau unterscheidet. Ist ein axiales Marklager vorhanden, so kann auch in mehr oder weniger umfänglicher Ausdehnung eine Reticularis zur Ausbildung gekommen sein.

Die Markmasse nimmt in überwiegender Häufigkeit die Mitte der Bildung ein und zwar mit charakteristischer perivasculärer Zellanordnung; gelegentlich kann das Mark aber auch ganz excentrisch auftreten. Es kam auch ein Fall (Kaninchen) in späterem Stadium (169 Tage nach der Transplantation der linken Nebenniere) zur Beobachtung, bei dem scheinbar die Marksubstanz völlig fehlte. Wir sagen ausdrücklich „scheinbar", da nur eine Hälfte der transplantirten Nebenniere der mikroskopischen Untersuchung unterzogen, die zweite nach dem Kaiserling'schen Verfahren conservirt wurde. Die Beantwortung der Frage nach der Möglichkeit des Fehlens jeglichen Markgewebes wäre schon mit Rücksicht auf

die Hypothese Stilling's[1]), dass das chromaffine Gewebe ausserhalb der Nebenniere vicariirend eingetreten sein könnte, nicht ohne Interesse. Diesbezüglich wäre aber in dem eben erwähnten Falle (Kaninchen) unter allen Umständen kein abschliessendes Urtheil zu gewinnen gewesen, da sich auf einem hinter der Vena cava stehen gebliebenen Rest der (vor 151 Tagen) exstirpirten rechten Nebenniere ein neues, bohnengrosses, aus Rinde und einem mächtigen Lager von Marksubstanz bestehendes nebennierenartiges Lager ausgebildet hatte. Das Quantum der in dieser neugebildeten Nebenniere vorhandenen Marksubstanz hätte sicher für den Organismus ausgereicht, und erklärt hinlänglich, dass das Thier zu keiner Zeit irgendwelche Ausfallserscheinungen dargeboten hat. Demgegenüber muss betont werden, dass in den vereinzelten Fällen, in welchen der transplantirten Nebenniere die Marksubstanz thatsächlich zu fehlen schien, die Thiere stets nach Wegfall der zweiten Nebenniere typische Ausfallserscheinungen zeigten[2]).

Die Formen und Dimensionen der neugebauten Nebenniere zeigen beträchtliche Schwankungen und es spielt dabei ihr räumliches Verhältniss zum Nierenparenchym eine wesentliche Rolle. In Bezug auf dieses Verhältniss lassen sich nämlich zwei Typen unterscheiden: In einem Theil der Fälle verbleibt die eingepflanzte Nebenniere dauernd intrarenal, d. h. ihre Kuppe ragt nicht aus dem Nierenniveau hervor, wird vielmehr von der nicht vorgewölbten Nierenkapsel sammt einer mehr oder minder dünnen Schicht Nierenrinde bedeckt. In einer zweiten Gruppe von Fällen aber lässt sich ein scheinbares Herauswuchern der Nebenniere aus der Niere constatiren, ja es kann die Nebenniere schliesslich scheinbar ganz extrarenal liegen. Damit hat es folgende Bewandtniss: Es kann thatsächlich bei energischem, regenerativen Wachsthum im stielproximalen Antheil eine Formation gebildet werden, welche bei bleibender Lagerung unter der Nierenkapsel über das Niveau des umgebenden Nierenparenchyms vorragt, während das übrige Nebennierenparenchym in der Nierentiefe regressiv und schliesslich nekrotisch wird, so dass also in solchen Fällen die Wachsthumsrichtung des

[1]) La Maladie d'Addison. Rev. de Méd. 1890. S. 808.

[2]) Diese Ausfallserscheinungen waren analog den Symptomen in Fällen totalen Nebennierenausfalls und haben sich nur durch verminderte Intensität und protrahirteren Verlauf von letzteren unterschieden.

im Stielbereich hypertrophirenden Gewebes sich vorwiegend oberflächenwärts manifestirt und in nur geringerem Maasse zu einem Einwuchern tiefenwärts ins Regressive führt. Weit häufiger aber ist ein anderer Vorgang: Der Ablauf ist zunächst der gewöhnliche im Sinne der Ersetzung des Regressiven durch das Hypertrophische. Während aber in den tiefsten Abschnitten die Nekrosenbereiche — ursprünglichem Nebennierengewebe plus umgebenden Nierengewebe entsprechend — einer in der Richtung der Sammelröhren verlaufenden fast linearen Narbe Platz gemacht haben, wird oberflächenwärts unter dem Einfluss der Wucherung des eingepflanzten Nebennierengewebes das darüberliegende Narbengewebe nachträglich wieder in Trichterform (im Schnittbilde, wie erwähnt, in Y-Form) auseinander getrieben, so dass schliesslich das Nebennierengewebe sich zu der umgebenden dünnen Narbenschichte räumlich etwa so verhält, wie ein Blumenstrauss zu seiner Papiermanschette. Dabei kann die Spitze des Kegels einen Winkel von etwa 90° betragen, es kann aber auch dieser Winkel fast bis 180° abgestumpft werden, wodurch dann die Täuschung des Aufliegens der Nebenniere auf der Nierenoberfläche hervorgerufen wird. Es ist klar, dass bei diesen Varianten uncontrollirbare Umstände der Wachsthumswiderstände eine grosse Rolle spielen. In leichter erkennbarer Weise machen sich diese Widerstände in Fällen geltend, wo es im ursprünglichen Operationsgebiet zu ausgedehnter, fixirender Narbenbildung zwischen Niere und Leberbasis oder Milz gekommen ist. In solchen Fällen kann beispielsweise der scheinbar aus der Niere herausgewucherte Nebennierenabschnitt helmbügelartig gegen den oberen Nierenpol hin umgeknickt sein.

Es könnte der Einwand erhoben werden, dass der scheinbar extrarenal gelagerte Nebennierenantheil seine Herkunft entweder einer primär unvollkommenen Versenkung oder etwa dem Umstande verdankt, dass postoperativ die Nierenkapselnaht diastasirt sei: Abgesehen davon, dass nicht nur stets die geschlossene Nierenkapsel über dem höchsten Nebennierenpunkt zu sehen ist, finden sich häufig genug noch in derselben die wohlerhaltenen Seidennähte in ursprünglicher Lagerung. Nieren mit vorragenden Nebennierenabschnitten, bei welchen der, die Nebenniere tragende Nierenpol sammt dem vorragenden Nebennierenabschnitt vollständig frei beweglich war, also keinen geweblichen Zusammenhang mit

seiner Nachbarschaft zeigte, der Stiel demnach gänzlich verödet und geschwunden war, und die Ernährung ausschliesslich von der Niere her erfolgt sein musste (ein Verhalten, welches sich in eindeutiger Weise mehrfach in späteren Stadien ergab), liessen es aber mehrfach überhaupt fraglich erscheinen, ob im betreffenden Einzelfalle der vorragende Nebennierenabschnitt mit dem ursprünglichen stielproximalen Antheil zu identificiren sei.

Ueber die in der Literatur vorliegenden positiven Befunde bei Nebennierenverpflanzungen.

Es liegen bereits mehrfache Berichte über Nebennierenverpflanzungen vor. Nachdem diese Verpflanzungen einerseits mittelst einer anderen Methodik, nämlich als gefässlose Transplantation, andererseits zum Theil unter Verlagerung in anderweitige Gewebsarten vorgenommen wurden, erschien es nicht ohne Interesse zu erfahren, ob sich unter diesen abweichenden Umständen Bilder des Nebennierengewebes ergeben haben, welche wesentlich von den, durch gestielte Transplantation in die Niere erzielten differiren.

Die von den Transplantatoren bisher berichteten histologisch-anatomischen Befunde besagen entweder, dass die transplantirte Nebennierensubstanz früher oder später zu Grunde geht — dahin spricht sich ihre Mehrzahl aus; oder es constatiren einzelne derselben ein Ueberleben, bezw. eine theilweise Neubildung von Rindensubstanz. Keiner der bisherigen Transplantatoren hat in verpflanzten Nebennieren ein Ueberleben der Marksubstanz beobachten können.

Es soll hier nur auf jene Arbeiten Rücksicht genommen werden, welche wenigstens von einem theilweisen Erhaltenbleiben transplantirten Nebennierengewebes berichten.

Nach A. und H. Christiani[1]) regenerirt sich nach Nebennierenverpflanzung ein Theil der Rindensubstanz, während die Marksubstanz verschwindet und durch Narbengewebe ersetzt wird. Auch in jenen Fällen, in welchen die Nebenniere, um für die Vasculari-

---

[1]) A. u. H. Christiani, De la greffe des capsules surrénales. Journa de physiol. H. p. 982.

sirung der Marksubstanz bessere Verhältnisse zu schaffen, durchschnitten wurde, konnte das Mark nicht am Leben erhalten werden.

Des Weiteren berichten sowohl Kreidl[1]) als auch Biedl[2]) über Einheilungen von verpflanzten Nebennieren, die sie aber später wieder zu Grunde gehen sahen.

Von besonderem Interesse in Beziehung zu unseren Befunden erschienen uns die Veröffentlichungen von Poll und von Schmieden.

Poll[3]) verpflanzte bei ganz jungen Ratten, und zwar von Thier zu Thier in paarweisem Tausch, die linken Nebennieren: in 41 Fällen unter die Rückenhaut, in 15 Fällen in die Rückenmusculatur; ferner machte er in einzelnen Fällen intraperitoneale und subdurale Autotransplantationen.

Er constatirte in der ersten Woche den Untergang des Markes und der centralen Rindenabschnitte, in der zweiten Woche Resorption des nekrotischen Gewebes nebst deren Begleiterscheinungen, von der dritten Woche an die Zerstörung des bis dahin erhaltenen aber veränderten Rindengewebes und das Auftreten neuer Rindensubstanz. Die letztere Periode zeigt „den völligen Schwund der veränderten und das Entstehen neuer Rindensubstanz". Die hellen grobmaschigen Zellen mit ihren zarten und groben Einschlüssen fettartiger Substanzen (NB. diese Zellen entsprechen unseren „regressiven Rindenzellen") nehmen durch Tröpfchenconfluenz fettzellenähnliches Aussehen an und gehen unter dem Vordringen zellreichen Granulationsgewebes zu Grunde. Das feinkörnige gelbe Pigment der hellen Zellen bleibt dauernd zurück, der gesammte Rest ist eine pigmentirte Narbe. Neben diesen regressiven, finden sich dann regenerative Proocsse in Form kugeliger Rindenzellhaufen mit einem vom typischen abweichenden Bau, oder in Form von fasciculaartigen Zellverbänden, bezüglich welcher er aber auch an die Möglichkeit denkt, „dass es sich hier um eine, durch unbekannte günstige Ursachen bedingte Erhaltung grösserer Rindenpartien handelt". Die kugeligen Zellhaufen „scheinen die Anlage der neuen Rindensubstanz zu sein. Ihr Auftreten fällt namentlich in die dritte Woche". Sie wandeln sich zu fasciculataartiger Configuration um.

Man müsse „den grobmaschig veränderten Rindenzellen die Fähigkeit, zum status quo ante zurückzukehren, absprechen". Sie könnten also nicht

---

[1]) Kreidl, Discussionsbemerkung. Wiener klin. Wochenschr. 1907. S. 85. — 1908. S. 271.

[2]) Biedl, Discussionsbemerkung. Wiener klin. Wochenschr. 1907. S. 615. — 1908. S. 304.

[3]) Archiv f. mikroskopische Anatomie u. Entwickelungsgesch. Bd. 54. 1899. S. 440.

als Quelle der Parenchymneubildung gelten, eher wäre nach Poll's Ansicht an die kleinen accessorischen Nebennieren als eine solche Matrix der Regeneration in manchen Fätlen zu denken. Doch empfindet er selbst die Bedenklichkeit eines solchen Erklärungsversuches, indem er eine Verallgemeinerung desselben noch weiteren Untersuchungen vorbehalten will. Wichtig erscheint mit Hinblick auf den Vergleich der Widerstandsfähigkeit einerseits des Mark-, andererseits des Rindengewebes seine Constatirung, dass das Mark bei der Verpflanzung unrettbar verloren geht.

Wir haben der klaren und objectiven Darstellung Poll's nichts hinzuzufügen; umsomehr sehen wir uns aber genöthigt, auf die Arbeit Schmieden's[1]) kritisch einzugehen, weil auch er der Frage näher tritt, welche der Ausgangspunkt der vorliegenden Untersuchungen gewesen war, nämlich der Frage nach der Beziehung von in die Niere verpflanztem Nebennierenparenchym zu den Grawitz'schen Nierengeschwülsten.

In der Absicht, „die in der Niere so häufig vorkommenden versprengten Nebennierenkeime experimentell herzustellen", implantirte auch er (bei Kaninchen) in die Niere, und zwar zunächst embryonales Nebennierengewebe. Es ergab sich dabei aber kein Vortheil vor den Verpflanzungen der Nebenniere ausgewachsener Thiere. Bei letzteren Verpflanzungen versenkte er ein oder mehrere Stücke in die Niere derselben Seite.

Die Auslösung der linken Nebenniere gelang manchmal recht gut und vollständig. Die innige Beziehung der rechten zur Cava verursachte für die Exstirpation so grosse Schwierigkeiten, „dass ich", wie Schmieden sagt, „fast stets von der Totalexstirpation absehen musste und einen Theil an der Wand zurücklassen". Zur Vermeidung tiefer Incisionen wurde mit der geschlossenen anatomischen Pincette ein Weg schräg ins Nierenparenchym gebohrt, in diesen das Nebennierenparenchym versenkt (alles unter Compression der Nierenhilusgefässe), schliesslich die Nierenkapsel durch eine Naht geschlossen. „Ist dieser Stich hinreichend oberflächlich geführt, so entsteht kein Infarct" (?). Es wurden im Ganzen 27 Operationen mit 40 Verpflanzungen gemacht. Ueber das Verhalten des Nebennierenmarkes konnte er dabei nichts aussagen; vermuthlich wohl deshalb, weil das Mark bei freier Transplantation rasch zu Grunde geht, analog den Poll'schen Befunden. Schmieden giebt allerdings eine andere Erklärung: „die Kaninchen haben überhaupt nur eine ganz unbedeutende Marksubstanz in ihren Nebennieren, ... dementsprechend wird auch so gut wie niemals etwas von der Marksubstanz mitverlagert." Das ist unrichtig, das Ka-

[1]) Zeitschr. f. Chir. Bd. 70. 1903. S. 452.

münchen hat ein ebenso wohl entwickeltes Mark wie jede andere hier in Betracht kommende Säugethierspecies.

Bezüglich der Umstructuirung der eingeheilten Keime glaubt er, dass sie durch neugebildete Gefässe, welche die reihenförmige Anordnung der Parenchymzellen durchbrechen, unter gelegentlicher Mitwucherung des Bindegewebes in einzelne Globuli getheilt werden. Das eingewachsene Bindegewebe verursache durch Schrumpfung Atrophie des Parenchyms, „welches schliesslich nur noch als Insel in der alten Narbe liege", wie bei einer alten Lebercirrhose. Es sei so die Bindegewebswucherung „der geborene Feind der jungen verlagerten Parenchymzellen". Das Irrige dieser Deutung liegt nach dem, anlässlich unserer eigenen Befunde Gesagten auf der Hand: das vordringende Granulationsgewebe und junge Bindegewebe durchsetzt niemals ein vollständig lebens- und regenerationsfähiges Parenchym, bringt es auch nicht durch Schrumpfung zur Atrophie, sondern es rückt das junge Zwischengewebe immer wieder nur gegen regressive und nekrotisirende Parenchymabschnitte vor und bringt die zerfallenden Elemente zur Resorption.

Wie im Folgenden noch gezeigt werden wird, liegt der grosse Irrthum Schmieden's darin, dass er das regressive Parenchym nicht als solches erkannt hat, trotzdem diesbezüglich ja die von ihm vielfach citirten eindeutigen Ausführungen Poll's vorlagen, und er gerieth so mit seiner ganzen Schlussfolgerung auf falsche Wege.

Er schildert solche Parenchymzellen, deren regressiver Charakter ihm entgangen war, in unverkennbarer Weise, indem er die Vergrösserung des Protoplasmahofes dieser Zellen und ihre scharfe Grenzmembran anführt. Das Protoplasma sei dabei feingekörnt und habe einen ausgesprochen glasigen Charakter. Gegen die beiden letzteren Merkmale wäre Verschiedenes einzuwenden. Ein Protoplasma, welches von unfärbbaren vacuolenartigen Lücken durchsetzt ist, lässt sich schwerlich gekörnt nennen. Bedenklicher aber ist die Bezeichnung „glasig". Dieser Terminus ist üblich für fast unfärbbare und scheinbar structurlose Protoplasmen, wie solche beispielsweise gerade bei der häufigsten Form der Grawitz'schen Nierengeschwülste zu sehen sind. Das lässt sich schwer mit Schmieden's Schilderung des Protoplasmas der in Rede stehenden Zellart als feingekörnt vereinen. Wenn es dort heisst: „Die grossen epitheloiden Zellen erinnern somit lebhaft an Talgdrüsenzellen", so ist gegen diesen Vergleich nichts einzuwenden, aber zu bedenken, dass Talgdrüsenzellen weder feingekörnt noch glasig sind.

Mit Rücksicht auf gewisse Schilderungen von riesenzellenhaltigen Grawitz'schen Tumoren der Niere weist er besonders auf seine Riesenzellenbefunde im verpflanzten Nebennierengewebe hin. Eine Art derselben entstehe „als echte Fremdkörperriesenzelle gelegentlich im Gebiet der Nekrose" oder, wie es an anderer Stelle heisst, es handle sich um Riesenzellen, „die vom

Bindegewebe abstammend, im Gebiete kleinster Nekrosen entstanden waren, welche jetzt bereits resorbirt sind". Was dabei eigentlich die Rolle des Fremdkörpers spielt, scheint ihm aber entgangen zu sein. Sein Illustrator war diesbezüglich erfolgreicher.

Figur 6 auf Tafel VIII der Schmieden'schen Arbeit zeigt nämlich in der Mitte drei Riesenzellen, von welchen die mittlere und die (vom Beschauer) rechte durch einen ganz auffällig geradlinig begrenzten Spalt von einander getrennt werden. Es unterliegt keinem Zweifel, dass es sich dabei um eine Krystallextractionslücke handelt und die Beziehung dieses Krystalls zur Kernvermehrung darf nach dem früher von uns Ausgeführten als sichergestellt angenommen werden.

Eine zweite Riesenzellform sei durch Confluenz von Parenchymzellen oder durch amitotische Vorgänge an den Kernen der letzteren entstanden. Es handle sich dabei um ein vorübergehendes Stadium, gelegentlich mit Bildung von Hunderten von Kernen. In der Schilderung des betreffenden Falles wird zur Illustration der Riesenzellen vergleichsweise auf die eben besprochene Figur 6 hingewiesen. Es handle sich nämlich bei dieser Riesenzellform, weil sie in den ganz alten, schon in Rückbildung begriffenen Keimen fehle, nicht um regressive Vorgänge, „eher um progressive, um ein später erlöschendes Bestreben des Parenchyms, Ersatz für die zu Grunde gegangene Zelle zu schaffen".

Die talgdrüsenepithelähnlichen Zellen fasst Schmieden als Dauerformen auf und behauptet bezüglich ihrer Complexe, dieselben hätten „eine auffallende Aehnlichkeit mit gewissen Nebennierentumoren, mit den echten Strumae suprarenales, wie sie nach der Grawitzschen Entdeckung in der Niere entstehem können aus congenital daselbst versprengten Nebennierenkeimen. Diese beiden Gewebe haben geradezu eine vollständige Uebereinstimmung mit einander, die noch durch das Vorkommen von Riesenzellen in beiden Geweben erhöht wird. Die grossen, hellen, glasigen Zellen mit ihrem sich mit Hämatoxylin fast gar nicht färbenden Protoplasma, ihrer polygenalen Gestalt, ihrem runden, ziemlich kleinen Kern, ihren zarten, scharfen Zellconturen, die sich wie ein feines Netz durch das Gewebe ziehen, dies Alles kommt den Nebennierenstrumen genau so gut zu, wie den von mir künstlich hergestellten Nebennierenkeimen." „In diesem Sinne halte ich die vorliegenden Resultate der Nebennierengewebstransplantation für ein Glied in der Kette der Beweisführung für die Grawitz'sche Lehre von den Nebennierentumoren und ihrer Entstehung ....." „..... liesse man einmal auf dies versprengte Gewebe das Heer von Mikroorganismen einwirken, die heute mit mehr oder weniger Bestimmtheit als die Erreger der Carcinome und Sarkome proclamirt werden; eine locale Gewebsdisposition im Sinne Virchow's würden sie hier vorfinden, und wenn es gelänge, in ihnen Wachsthum oder Proliferationsvorgänge zu erzeugen, die dazu hinreichen, das Gewebe unter seinen neuen Existenzbedingungen dauernd zu erhalten, oder eine Vergrösserung zu erzielen, dann würde für die alte Cohnheim'sche Lehre ein neuer Stützpunkt gefunden sein."

Ohne auf diese Ausführungen und auf anderes nicht Citirtes im Einzelnen eingehen zu wollen, möchten wir uns darauf beschränken, anzunehmen, dass Schmieden kaum Gelegenheit gehabt haben dürfte, Grawitz'sche Geschwülste der Niere in erforderlicher Zahl zum Vergleich heranzuziehen; sonst hätte er vielleicht gerade auf Grund des Umstandes, dass alle, die Grawitz-schen Geschwülste kennzeichnenden Characteristica der von ihm ins Auge gefassten Gewebsart fehlen, leicht zu dem Resultate kommen können, welches der eine von uns[1]) an anderer Stelle zum Ausdruck gebracht hat, dass nämlich die gänzliche Verschiedenheit der histologischen Bilder nach Nebennierengewebstransplantation von den Bildern Grawitz'scher Geschwülste ein Glied in der Kette der Beweisführung gegen die Grawitz'sche Lehre abgeben.

Die unüberbrückbare Verschiedenheit der beiden Gewebsarten beruht nicht nur auf dem vollständig differenten Aussehen der Einzelzellen, sondern insbesondere auch auf der Gegensätzlichkeit der Art des Zellverbandes, indem die regressiven Nebennierenzellen einfach structurlose Lager bilden, die Zellen der Grawitz'schen Tumoren aber in ihrer Beziehung zu einander und zum Gefässapparat höchst charakteristische und typische Gesetzmässigkeiten erkennen lassen, auf deren Einzelheiten einzugehen hier nicht der Ort ist.

Es wäre ja theoretisch nicht undenkbar, dass gelegentlich einmal regenerativ-hypertrophisches Wachsthum von verpflanztem Nebennierenrindengewebe in neoplasmatisches Wachsthum übergehen könnte. Wir würden in einem derartigen Falle mit Bestimmtheit erwarten, bei solchem gutartigen Wachsthum die Bilder echter Nebennierenrindenadenome zu sehen, also die Bilder einer „Struma suprarenalis" nach der Benennung Virchow's, aber niemals die Bilder einer „Struma lipomatodes aberrata renis" Grawitz'. Wir würden im gleichen Sinne bei malignem, neoplasmatischen Wachsthum die mikroskopischen Bilder der typischen primären Nebennierencarcinome erwarten, unter gar keinen Umständen die vollständig abweichenden Grawitz'scher maligner Nierengeschwülste.

---

[1]) Vgl. Stoerk, Zur Histogenese der Grawitz'schen Nierengeschwülste. Ziegler's Beiträge. Bd. 43. 1908. S. 393 u. Verhandl. der deutschen path. Ges., 12. Tagung. 1908. S. 123.

Es würde auch den Rahmen einer Besprechung überschreiten, wollten wir hier fallweise die Schmieden'schen Befunde durchnehmen, und es genüge, zusammenfassend zu constatiren, dass jenes Gewebe, von welchem er glaubt, dass es unverändert erhalten blieb und seine „alte Structur definitiv gerettet hat", thatsächlich hypertrophischem Gewebe entspricht (es handelt sich hierbei um die kleinen Parenchymabschnitte in seinen Fällen VIa und und XIIIa, rechte Niere), und dass die „Dauerformen", welche seiner Ansicht nach aus dem normalen Zustand in einen weniger hochdifferenzirten übergegangen sein sollen, thatsächlich regressivem und dem Untergang geweihtem Nebennierenrindengewebe entsprechen. Unter solchen Umständen ist es begreiflich, dass bei richtiger Beurtheilung der mikroskopischen Befunde eine sehr einschneidende Correctur an der Statistik seiner operativen Ergebnisse vorgenommen werden müsste. Andererseits ist aber auch sein auf falschen Prämissen beruhender Schluss unhaltbar, dass etwa ein Jahr als die äusserste Grenze zu betrachten sei, innerhalb welcher die am günstigsten eingeheilten Keime noch am Leben sein können. Es ist nach dem von uns Ausgeführten unzweifelhaft, dass die Lebensdauer von wirklich überlebendem, eingepflanztem Nebennierenparenchym mit der Lebensdauer des Thieres selbst zusammenfällt.

Résumé.

Fassen wir unsere eigenen Ergebnisse kurz zusammen, so können wir Folgendes aussagen:

1. Eine im Sinne günstiger Ernährung geeignete Einpflanzungsmethode in die Niere bewahrt einen Theil der Nebenniere, und zwar sowohl der Rinde, wie auch des Markes vor dem Untergang.

2. Aus diesem Rest bildet sich durch vollkommenen Neu- und Umbau bei bleibend günstigen Ernährungsbedingungen ein neues Organ, welches functionell und in vielen Structurdetails mit der physiologischen Nebenniere übereinstimmt, in anderen Einzelheiten aber in charakteristischer Weise vom Paradigma abweicht.

3. Die Proliferation, der Um- und Neubau der Rindenzellverbände schafft histologische Bilder, welche vollkommen mit den sogenannten Adenomen der Neben-

nierenrinde des Menschen und des Thieres übereinstimmen.

4. In keiner Beziehung weisen diese Formationen irgend welche Uebereinstimmung mit den histologischen Bildern der Grawitz'schen Nierengeschwülste auf.

Erklärung der Abbildungen auf Tafel VI.

1. (Vergr. 1 : 650.) „Regressive Zellen".

2. (Vergr. 1 : 650.) Pigment und Tröpfchen führende phagocytäre Rundzellen.

3. (Vergr. 1 : 85.) Neugebildetes Rindengewebe in vorgeschrittener Gliederung, mit Markausläufern vergesellschaftet gegen die Nierennarbe vordringend.

4. (Vergr. 1 : 85.) Lager „regressiver Zellen", unten bindegewebig abgegrenzt.

5. (Vergr. 1 : 60.) In Neubau begriffene, intrarenale, nebennierenähnliche Formation mit centralem Mark, peripherer Rinde und kapselartiger bindegewebiger Umgrenzung; rechts oben Reste regressiven Gewebes.

XXXII.

Ueber Indicationen und therapeutische Erfolge des künstlichen Pneumothorax.[1]

Von

Prof. Dr. Ludolph Brauer (Marburg a. L.).

Zur Behandlung chronischer schwerer Lungenkrankheiten, bei denen die übliche interne und klimatische Therapie versagt — und nur auf solche Erkrankungen möchte ich meine Ausführungen bezogen wissen —, stehen uns eine Reihe verschiedenartiger Eingriffe zur Verfügung. Dieselben bestehen entweder in einem directen Eingehen auf den Herd der Erkrankung oder in einem Angriff des Pleuraraumes oder der Lungendecke ohne Eröffnung des Pleuraraumes.

Aus dieser letzteren Gruppe, deren heilsame Wirkung unter gewissen Voraussetzungen von verschiedenen Seiten anerkannt ist, konnte ich als interner Mediciner den künstlichen Pneumothorax üben. In den Beziehungen zu den verschiedenen anderweitigen chirurgischen Methoden liegt — von dem directen therapeutischen Effect abgesehen — die theoretische und practische Bedeutung der Studien über die Pneumothorax-Therapie. Ich möchte es versuchen, Ihnen heute im Rahmen des kurzen Vortrages einen Ueberblick zu geben über die für die Indication und den Erfolg des Pneumothorax ausschlaggebenden Punkte. Ich thue dieses an der Hand von 60 Patienten, denen ich den Pneumothorax anzulegen versuchte. 45 Mal gelang es, einen freien Pleuraspalt thatsächlich zu finden. Von vornherein betone ich, dass es selbstver-

[1] Vorgetragen am 3. Sitzungstage des XXXVII. Congresses der Deutschen Gesellschaft für Chirurgie, 23. April 1908.

ständlich unmöglich ist, auf alle Einzelheiten selbst des begrenzten Themas einzugehen.

Der Pneumothorax an sich ist nahezu ungefährlich, wenn man technisch richtig und vorsichtig vorgeht. Die Gefahr einer falschen Punctionstechnik habe ich wiederholt hervorgehoben. Diese Gefahr besteht hauptsächlich in der Luftembolie.

Ich habe mit Pneumothorax behandelt 1 schwere Hämoptoe, 1 ausgedehnte Lungengangrän, 4 Bronchiektasien, die übrigen Fälle betrafen schwere Phthisen.

Während der Ferien haben meine Assistenten auf Wunsch eines benachbarten Collegen bei einem Phthisiker, welcher eine mehrtägige sehr schwere unstillbare Lungenblutung darbot, den hierfür mehrfach empfohlenen Pneumothorax angelegt. Die Blutung stand sofort, der Patient ging aber doch in üblicher Weise an miliarer Lungentuberculose (Aspirationstuberculose) zu Grunde.

Einen Fall von Lungengangrän grösster Ausdehnung sah ich gemeinsam mit Anschütz bei einem Phthisiker, bei dem ein platzender abgesackter, stinkender Lungenabscess zu ausgedehnter Aspiration geführt hatte. Operatives Eingreifen war unmöglich, so versuchten wir als letzte Zuflucht den Pneumothorax. Während der ersten drei Tage schien uns ein günstiger Erfolg einzutreten, da die Temperatur absank, das Sputum geringer wurde, Patient sich vor Allem wohler fühlte. Patient ging aber dann doch zu Grunde.

Chronische fingerförmige Bronchiektasien mit ihren breiten Verzweigungen sind für die directe chirurgische Eröffnung bekanntlich wenig günstig. Erfolge boten, soweit die Literatur ein Urtheil erlaubt, am ehesten noch ausgedehnte Thoraxplastiken mit entsprechendem Lungencollaps und zwar besonders dann, wenn die Bronchiektasien noch jüngeren Datums waren.

Daher ist diesen Processen gegenüber auch der Versuch gerechtfertigt, durch Pneumothorax Heilung zu erstreben und zwar umsomehr, als bei ausbleibendem Erfolge die gefahrvolleren und eingreifenderen chirurgischen Methoden noch ausführbar bleiben.

Die von mir behandelten Fälle betreffen Patienten, bei denen die Bronchiektasien schon Jahre lang bestanden und vielfältigste ergebnisslose Behandlung erfahren hatten. Trotzdem gelang es zwei dieser Fälle zeitweise sputumfrei zu machen. Bei

diesen schwand auch die faulige Zersetzung des Sputums und kehrte auch jetzt, nachdem der Pneumothorax nicht mehr besteht und nachdem nunmehr wiederum Auswurf eingetreten ist, nicht mehr zurück. In einem Falle schwanden die früheren häufigen Fieberanfälle, ebenso blieben die früher häufig vorhandenen Hämoptysen aus.

Im Ganzen aber berechtigen meine Erfahrungen bei Bronchiektasien noch nicht zu einem abschliessenden Urtheil. Immerhin glaube ich, dass man die Versuche dort, wo ein direktes Eröffnen der bronchiektatischen Höhlen nicht angezeigt ist, fortsetzen sollte, dass man, bevor man zu ausgedehnteren Operationen im Sinne der extrapleuralen Thorakoplastik schreitet, den harmloseren und nicht entstellenden Versuch des künstlichen Pneumothorax machen sollte: denn principiell, das darf nicht vergessen werden, kommt es bei diesen beiden Methoden darauf hinaus, dass eine Lungencompression erzielt werde. Die wissenschaftliche Frage geht meiner Meinung nach zunächst nicht dahin, zu entscheiden, ob die Bronchiektasien durch Pneumothorax oder durch extrapleurale Thorakoplastik angegriffen werden sollen, sondern dahin, ob Lungencollaps diesen Fällen gegenüber überhaupt von Nutzen ist.

Sicherer und auf ein grösseres Material basirt ist mein Urtheil über Indication und Erfolg des Pneumothorax bei schweren Phthisen.

Die Erfolglosigkeit der seitherigen Thorakoplastik einerseits, der ausgedehnte objective Befund andererseits, gaben die Indication für den Eingriff. Besonders instructiv ist eine grössere Serie von Fällen, welche ich gemeinsam mit einigen Davoser Aerzten, speciell Lucius Spengler, Philippi, v. Muralt, behandelte. Der Erfolg trat hier sichtbarer zu Tage, da die Behandlung nicht, wie so häufig bei den Kranken des Hospitals, zu früh abgebrochen oder bei unhygienischen äusseren Verhältnissen fortgeführt werden musste. Man sieht hier recht eigentlich das, was der reine Lungencollaps an sich zu leisten vermag.

Am auffälligsten ist zunächst die Einwirkung auf das Fieber, dieses schwindet in der Mehrzahl der Fälle und bleibt dann entweder dauernd fort oder tritt nur in Form kürzerer sporadischer Temperatursteigerungen wieder auf. Mehrere Patienten wurden

operirt, weil in wechselnden Zeitabschnitten immer wieder mit neuen Schüben wochenlang Fieber auftrat; auch diese Schübe bleiben mit wenigen Ausnahmen fort.

Meines Erachtens liegt der wesentlichste Effect des Lungencollapses in der verlangsamten Lymphcirculation in der Collapslunge und damit einer verminderten Toxinresorption. Locale Toxinstauung und verminderte Allgemeinstörung, eine Folge geringerer Toxinresorption, sind die Ursachen der günstigen Wirkungsweise des Lungencollapses. Für diese Auffassung sprechen mir die Kenntnisse, welche wir über die Bedeutung der Lungenbewegung für die Lymphcirculation in den Lungen haben, ferner einige Thierexperimente und endlich in erster Linie die klinische Beobachtung. Auf Lymphstauung und damit Toxinstauung möchte ich die starke, reactive Bindegewebsvermehrung beziehen, welche sich in 3 Fällen, die zur Section kamen, anatomisch nachweisen liess. Mehrfach sah ich die früher sehr erregte Herzthätigkeit und die dyspnöische Athmung einige Zeit nach Anlegung des Pneumothorax verschwinden. Bei genügend grossem Pneumothorax wurde zumeist eine Abnahme oder völliges Schwinden des Auswurfes beobachtet; ferner schwanden aus den sich vermindernden Sputummengen relativ frühzeitig die elastischen Fasern und Tuberkelbacillen. Bei der Mehrzahl der Kranken nahm das Körpergewicht zu. Einige Male trat sehr störend zunehmende Darmtuberculose zum Krankheitsverlauf hinzu. Bei keinem der Phthisiker sah ich Lungenblutungen, die früher häufig vorhanden waren, wiederkehren. Oft sah man eine beträchtliche Besserung des Allgemeinbefindens und einige Male begegnete uns die Angabe, dass mit Kleinerwerden des Pneumothorax wieder in vermehrtem Maasse Allgemeinbeschwerden aufträten.

Selbstverständlich habe ich auch Patienten gesehen, bei welchen der fortschreitende tuberculöse Process entweder nur vorübergehend oder garnicht aufzuhalten war.

Von sieben Todesfällen gelang es viermal die Section zu bekommen. Drei dieser Lungen hat Herr Dr. Grätz im Pathologischen Institut zu Marburg untersucht, er wird dieselben demnächst publiciren. In diesen drei Fällen lässt sich nach dem mir von Herrn Professor Benecke gegebenen Urtheil der Befund wie folgt zusammenfassen:

„In der Collapslunge nur vereinzelt frische Tuberkel. In den vorhandenen Tuberkeln auffallend trockene Verkäsung älterer Art, wenig acute Zerfallserscheinungen, dagegen sehr ausgeprägte Bindegewebsvermehrung und vorgeschrittene Narbenbilder".

Diesem anatomischen Befunde entspricht auch der physikalische Befund bei den älteren mir zur Verfügung stehenden Fällen.

So bietet die Patientin Rommel, deren Krankengeschichte ich seiner Zeit zuerst publicirte, jetzt das beste Allgemeinbefinden, wenig Sputum, selten Bacillen, nur einzelne kleine Temperatursteigerungen, sie ist fähig zu leichterer Arbeit. Die Patientin kam vor $2^1/_2$ Jahren zur Operation. Der Pneumothorax bestand etwa $^3/_4$ Jahr, die Lunge war dann noch einige Zeit durch Exsudat comprimirt. Die Lunge ist jetzt wieder ganz ausgedehnt. Man hat dem klinischen Befunde wie dem Röntgenbilde nach den Eindruck einer diffusen gleichmässigen Hepatisation. Es besteht ein spärlicher Katarrh. Die Caverne im Oberlappen ist, soweit das Röntgenbild zu urtheilen erlaubt, verkleinert, wenn nicht ganz geschwunden, sie ist jedenfalls physikalisch nicht mehr nachzuweisen, zweifellos ein guter Erfolg, wenn man die früher so sehr schlechte Prognose des Falles im Auge behält. Ebenso steht es mit dem Befinden der beiden anderen früher publicirten Fälle. Die gemeinsame Eigenthümlichkeit des klinischen Befundes ist auffällige Trockenheit der anscheinend diffus hepatisirten Lunge. Damit also ein Heileffect, wie wir ihn bei so schweren Processen nicht besser erwarten können, und dieses bei Patienten des Spitales, die zweifellos nicht genügend Ausdauer hatten, und die den Pneumothorax viel zu früh (vor Abschluss eines Jahres) abbrachen.

Von ausschlaggebender Bedeutung für die Frage der Lungencollapstherapie ist das Verhalten der anderen Seite.

Eine Contraindication stellen ausgedehnte resp. frische Processe dar. Ich sah bei einer Kranken (Muchin), bei der neben schwersten diffusen Veränderungen der linken Seite ein feiner disseminirter bronchopneumonischer Process des rechten Mittellappens bestand, diesen an Intensität zunehmen.

Häufig hatte man den Eindruck, dass leichte Veränderungen der anderen Seite günstig beeinflusst wurden, und zwar, wie ich

glaube nachweisen zu können, durch die active Hyperämie der nicht collabirenden Lunge. Ich muss hier auf die Einzelheiten einer grösseren Publication verweisen.

Der Bestand geringfügiger, speciell alter und ruhiger inactiver Processe der anderen Seite ist keine Gegenanzeige des Eingriffes. Das Urtheil ist über diesen Punkt dahin zusammen zu fassen, dass mit zunehmender Ausdehnung und Activität der contralateralen Processe auch die Chancen des Eingriffes geringer, das Risiko grösser werden.

Bei der Beurtheilung des physikalischen Befundes auf der anderen Seite ist vor Anlegung des Pneumothorax stets eingehend zu erwägen, ob und wie weit die dort festgestellten Phänomene wirklich auch dort local entstehen resp. nur fortgeleitet sind. Hier kann die sorgsame röntgologische Untersuchung eine grosse Hülfe geben.

Nach Anlegung eines Pneumothorax sahen wir häufig für unsere Annahme, dass es sich um fortgeleitete Geräusche handele, die Bestätigung dadurch gegeben, dass nach Anlegung des Lungencollapses der Befund der anderen Seite sich sofort änderte, und dass Rhonchi resp. die Veränderungen des Athemgeräusches, die vorher dort zu bestehen schienen, nunmehr vermisst wurden. Dieser Befund darf selbstverständlich nicht mit einer Besserung des localen Befundes verwechselt werden.

Andererseits erscheint besonders bei jungen Leuten — sobald ein grosser Pneumothorax besteht — das Athemgeräusch der ganzen anderen Seite nicht selten lauter, auch wohl etwas mehr verschärft resp. pueril. Es darf auch dieses durch die Entspannung der gesunden Lungen bedingte Phänomen nicht irre leiten, nicht zu der Annahme einer Erkrankung der anderen Seite veranlassen. Auch hiervon habe ich mich mehrfach durch längere Beobachtung der Kranken überzeugt.

Einfache, häufig wohl als Toxinwirkung zu deutende Dyspepsien stellen keine Contraindicationen dar. Sie schwinden oft mit Anlegung des Pneumothorax, so dass die Kranken dann bedeutend besser essen.

Bereits vorhandene oder später hinzutretende Darmtuberculose hat uns dagegen mehrfach nach anfänglicher günstiger Wirkung des Pneumothorax den endgültigen Heilerfolg verdorben.

Es ist oft recht schwer, den Kranken, die nach Unterdrückung

führt. Es kann sich dann darum handeln, geringfügigere Adhäsionen, welche die Lunge im Thoraxraum in ungünstiger Ausspannung erhalten, zu beseitigen. In anders gelegenen Fällen wird mit ausbleibendem Erfolge vielleicht eine breitere Eröffnung der Lungenherde nothwendig werden. Endlich kam dort, wo der Pneumothorax überhaupt nicht möglich war, das Einsinken der Lunge dadurch erstrebt werden, dass eine radicale extrapleurale Thorakoplastik ausgeführt wird. Ich habe in einigen Fällen auf Grund der Arbeiten von Quincke, Karl Spengler und Turban diese Indication zum Nutzen der Kranken gestellt und diese Patienten Herrn Geh.-Rath Friedrich mit der Indication und der Bitte überwiesen, eine extrapleurale Thorakoplastik auszuführen, welche einen Lungencollaps bewirke, gleich ausgedehnt wie der Lungencollaps bei wohlgelungenem completten Pneumothorax.

Druck von L. Schumacher in Berlin N. 24.

Fig. 2.

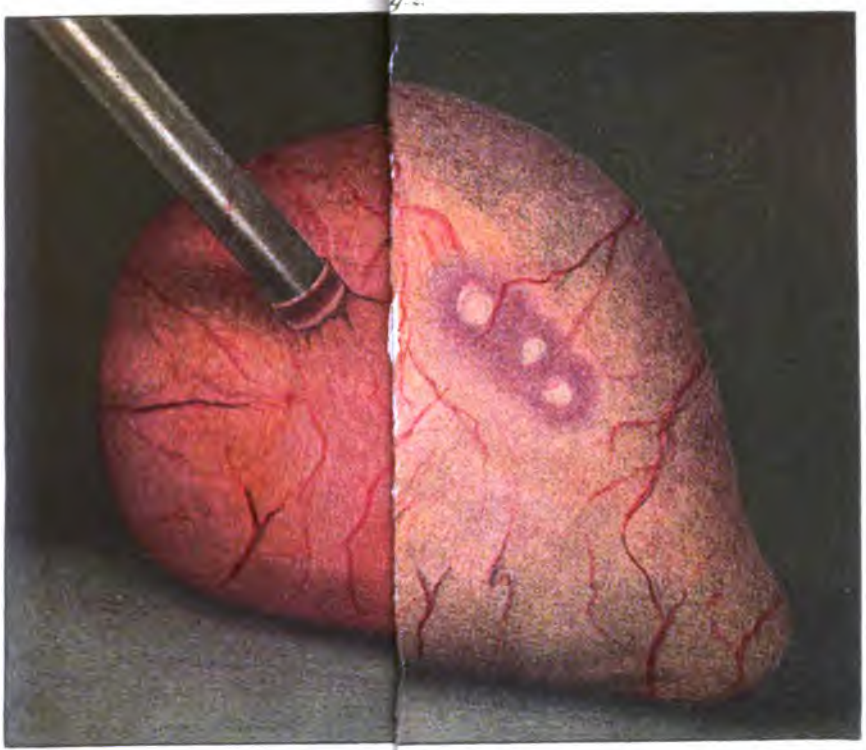

Fig. 4.

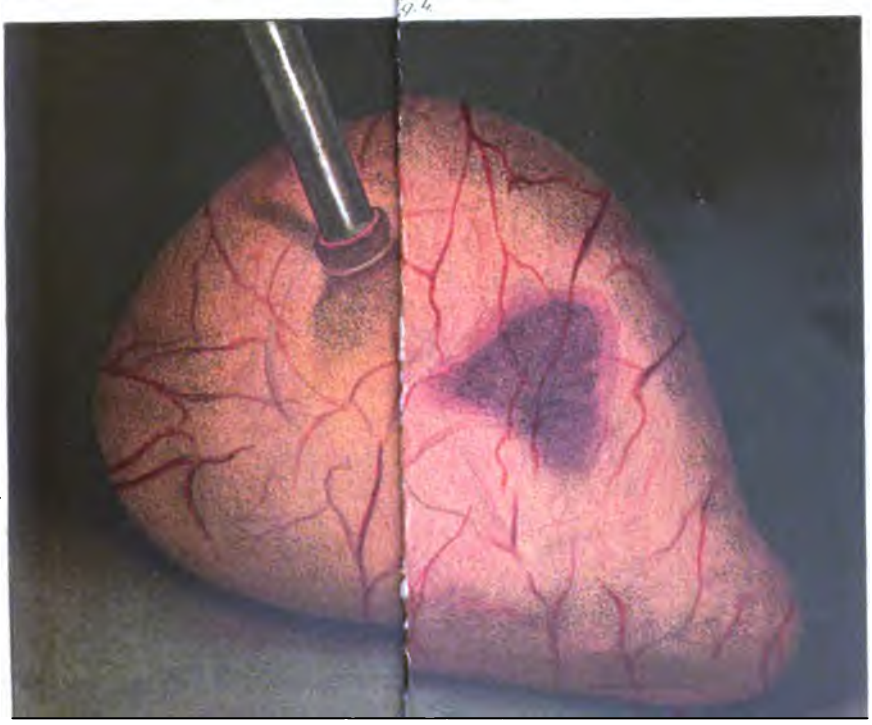

Fig. 1





A. Aorta
Pu. Pulmonalis
Pe. Pericardium
H. Herz (im Präparat vom Pericardium befreit)
S. Knopf der durch den Sinus pericardii transversus durchgeführten Sonde.

A. Aorta
Pu. Pulmonalis
Pe. Pericardium
H. Herz (im Präparat vom Pericardium befreit)
Sch. Comprimirender Schlauch
Z. Klemmzange

Taf. III.

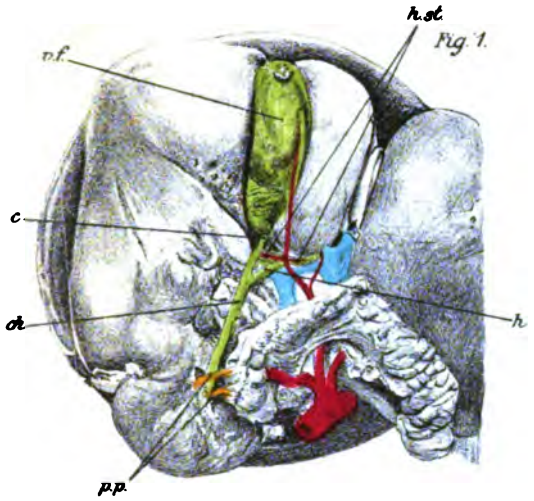

Fig. 1.

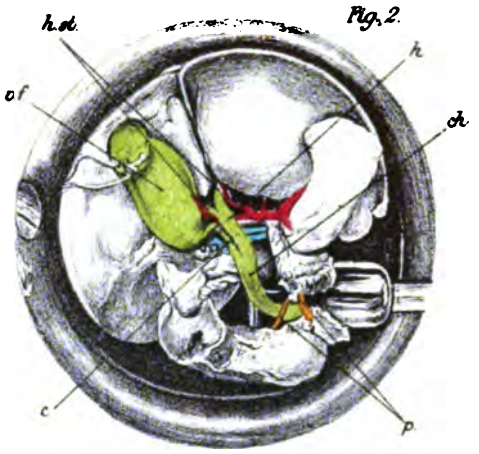

Fig. 2.

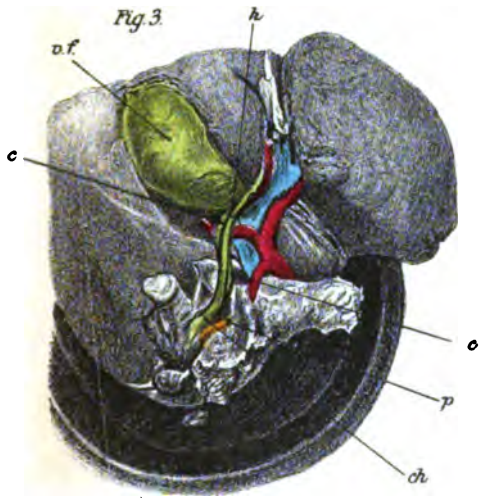

Fig. 3.

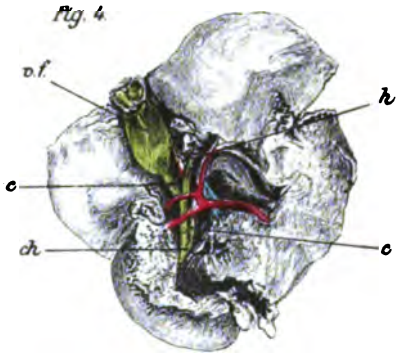

Fig. 4.

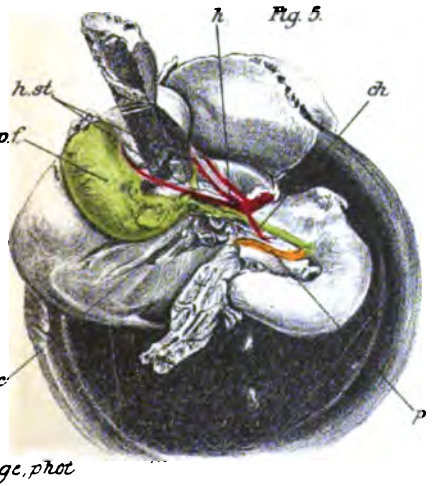

Fig. 5.

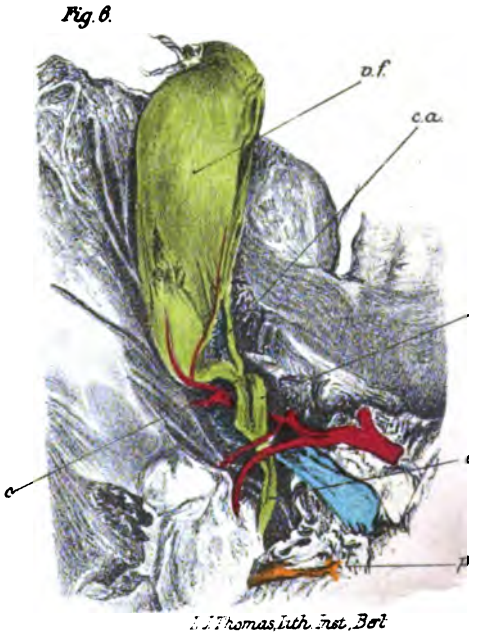

Fig. 6.

F. Ruge, phot

L. J. Thomas, lith. Inst. Berl

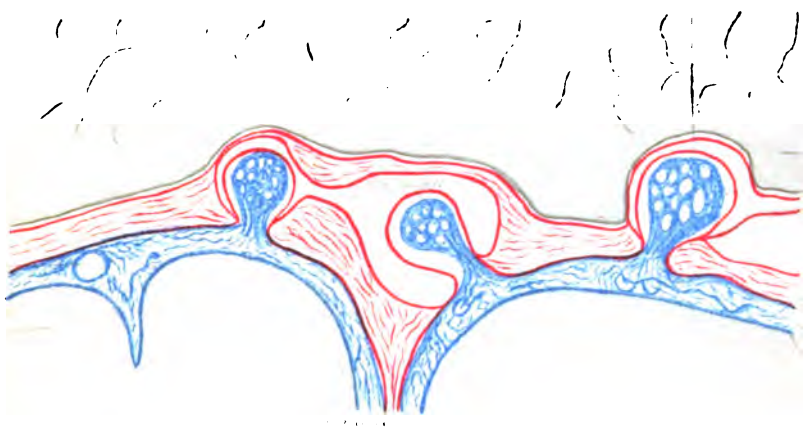

Fig 2

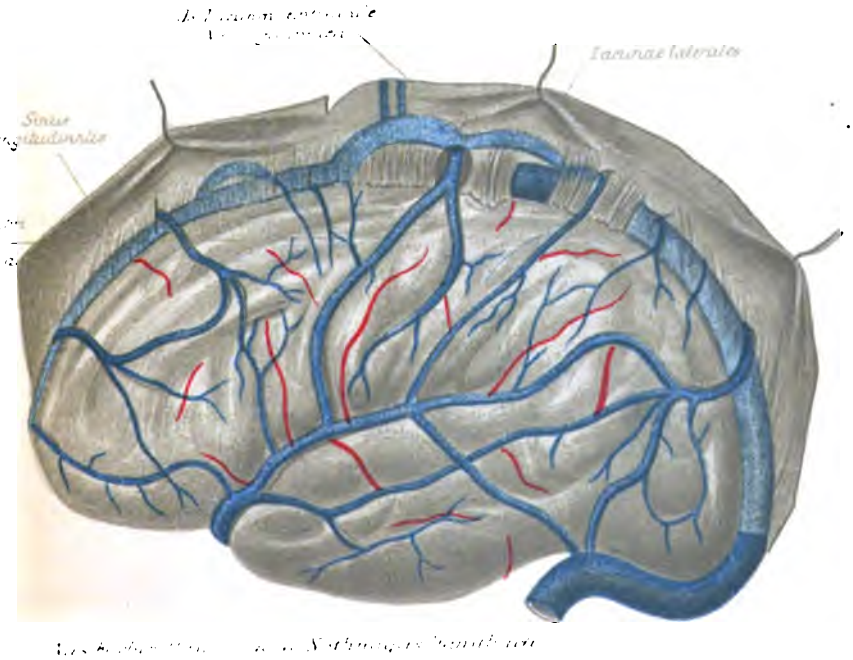

Tat. 17.

Fig. 1

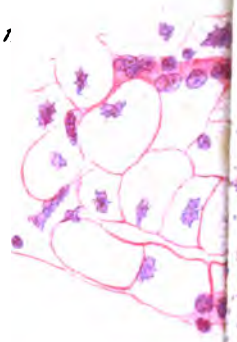

Fig. 4

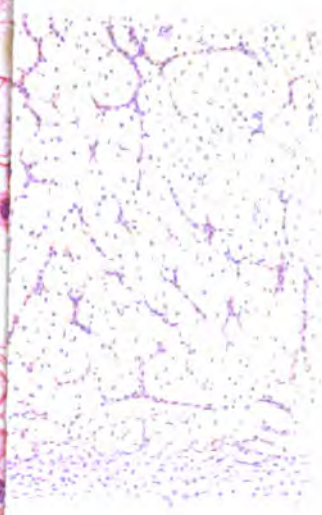

Fig. 2

Fig. 5

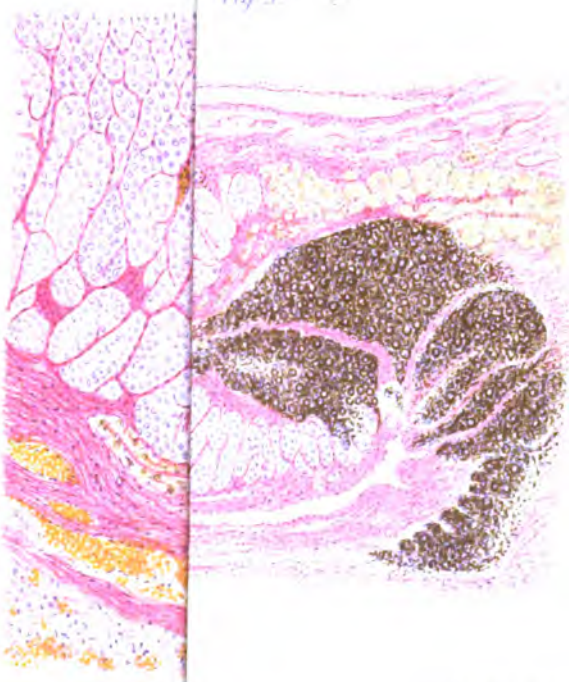

Fig. 3.

#2

DATE DUE SLIP
UNIVERSITY OF CALIFORNIA MEDICAL SCHOOL LIBRARY

THIS BOOK IS DUE ON THE LAST DATE
STAMPED BELOW

MAR 18 1940

1m-9,'26


v.37
1908
Deutsche Gesellschaft
für Chirurgie.
Verhandlungen.
19028
Dr. Ackerman
by mess.
FEB 28 1940
MAR 18 1940
FEB 28 1940